COUNTWAY LIBRARY
HC 52CZ 7


Dr B. JOY JEFFRIES.

28.D.396

TRAITÉ

THÉORIQUE ET PRATIQUE

DES MALADIES

DES YEUX

DE VRIES, IBARRA & CO.
FOREIGN BOOKSELLERS,
Engravings & Works of Art,
8 BEACON STREET, BOSTON.

Paris.—Imprimé chez Bonaventure et Ducessois,
55, quai des Grands-Augustins.

TRAITÉ

THÉORIQUE ET PRATIQUE

DES MALADIES

DES YEUX

PAR

CH. DEVAL

DOCTEUR EN MÉDECINE DE LA FACULTÉ DE PARIS,
PROFESSEUR DE CLINIQUE OPHTHALMOLOGIQUE,
MEMBRE DES ACADÉMIES DE MÉDECINE DE MADRID, DE NAPLES,
DE MARSEILLE, DE POITIERS, ETC.

OUVRAGE CONTENANT :

1° 44 figures intercalées dans le texte,
2° Six planches destinées à l'appareil instrumental,
3° Six planches coloriées
représentant les principales altérations constatables à l'ophthalmoscope,
4° L'épreuve de la vue ou échelle typographique d'E. Jaeger

PARIS
CH. ALBESSARD ET BÉRARD, LIBRAIRES-ÉDITEURS,
8, RUE GUÉNÉGAUD
MÊME MAISON A MARSEILLE, RUE PAVILLON, 25.

1862

Tous droits réservés.

PRÉFACE

En imprimant à l'oculistique une face nouvelle, l'invention de l'ophthalmoscope vient de faire subitement vieillir tous les traités d'ophthalmologie antérieurs à l'admirable découverte d'Helmoltz. L'ophthalmoscope, toutefois, n'a pas détruit un grand nombre de vérités que nous avaient révélées les maîtres de l'art. Faire concorder, en ce qu'elles ont de conforme à la saine observation des faits, les idées récentes avec les idées anciennes, tel a été le mobile qui m'a guidé dans la rédaction de mon travail.

Ce traité est lerésultat de vingt années d'études ophthalmologiques tant en France qu'en Italie, en Angleterre et surtout en Allemagne. La pratique de deux éminents professeurs, Rosas et Jaeger père, dont j'ai longtemps suivi les cliniques à Vienne, y est largement exposée. J'ai surtout puisé de nombreux documents au dispensaire ophthalmologique que je dirige à Paris depuis 1844. Plus de vingt mille malades y ont reçu des soins gratuits, et la clinique a été successivement fréquentée par un grand nombre de médecins et d'étudiants en médecine. C'est d'après ces mêmes documents que j'ai publié, en 1851, un *Traité complet de l'Amaurose*. Très-favorablement accueillie par la presse médicale, cette monographie a eu l'exceptionnel hon-

neur d'être traduite en allemand par le docteur Herzfelder (de Würzbourg).

Une introduction contient les documents les plus récents sur l'organisation et les fonctions de l'appareil visuel.

Dans le premier chapitre du livre Ier, il est successivement question de l'examen à l'œil nu et à la loupe, de l'application du sens du toucher et de celui de l'ouïe à l'appréciation des lésions oculaires, de l'éclairage oblique, de l'exploration avec l'ophthalmoscope. Ce nouveau mode d'investigation a dû exiger de larges développements : 1° Considérations théoriques, avec figures intercalées dans le texte, pour l'explication du mécanisme physique du procédé : 2° Miroirs et lentilles ; 3° Mode d'emploi de l'instrument ; 4° Description et représentation des ophthalmoscopes les plus usités et de l'appareil que je considère comme le mieux approprié aux exigences de la pratique. Puis j'entre dans des développements sur les symptômes physiologiques ou fonctionnels, sur l'étude des phosphènes, etc. Sous le titre de *Documents complémentaires*, les affections sont envisagées sous le rapport des âges, des sexes, des idiosyncrasies, des diathèses, de l'hérédité, des professions, des habitations, des climats, de la contagion, de l'intermittence, etc. Une section est destinée aux maladies simulées et aux affections des yeux considérées au point de vue de l'exonération du service militaire. Les décisions ministérielles qui règlent la matière ont été consignées dans le travail. On comprend l'importance de cette question, sur laquelle sont muets tous les traités d'ophthalmologie.

Mû par la pensée de faire de mon ouvrage une œuvre pratique, j'ai plus particulièrement insisté sur tout ce qui a trait à la partie thérapeutique. Outre le traitement exposé à la suite de la description de chaque altération, le chapitre II du livre I contient des documents généraux qui se rattachent aux chefs suivants : 1° *Moyens empruntés à la thérapeutique générale* (émissions sanguines, application de l'ammoniaque, cautérisation sous-cutanée d'après le procédé de Bonnet, cautérisation pointillée de MM. Guérin et Sédillot, évacuants avec leurs gradations suivant les âges, mercuriaux, oxyde noir de cuivre, polygala de Virginie, extrait de ciguë, sulfate de quinine, eaux minérales, etc. ; 2° *Moyens topiques* (collyres, douches, pommades, poudres, insolation de l'œil, suivant le procédé de M. Langenbeck) ; 3° *Moyens chirurgicaux* (exercices à l'ophthalmophantôme, cataractes artificielles, appareil instrumental, position du malade et du chirurgien pendant les opérations, choix des aides, pansement, traitement consécutif, emploi des anesthésiques, etc.) ; 4° *Moyens hygié-*

niques (occlusion palpébrale, visières, conserves, etc.). Toutes les formules d'utilité pratique sont consignées dans cette partie de l'ouvrage.

En agglomérant dans un même groupe les inflammations si variées qui sont susceptibles d'atteindre le globe de l'œil, j'ai eu pour but d'en faire saisir les rapports et le traitement différentiels. Une section a été consacrée aux ophthalmies dites spécifiques et à leur appréciation d'après l'état actuel des connaissances médicales.

Dans un très-long chapitre qui a pour objet les affections du système lenticulaire, j'en ai minutieusement tracé la symptomatologie, la partie micrographique, le traitement médical, le traitement chirurgical, dans lequel figurent la kératotomie linéaire, la discision de la cristalloïde antérieure, etc. Ce dernier mode chirurgical, d'une exécution très-simple, met pour ainsi dire l'opération de la cataracte à la portée de tous les praticiens.

L'enchaînement existant entre les désordres de la choroïde et ceux de la rétine en a motivé la réunion dans un seul chapitre où sont exposées les principales notions ophthalmoscopiques. Le lecteur y trouvera les enseignements de M. de Graefe sur la nature et le traitement des affections glaucomateuses. Un très-grand nombre de variétés amaurotiques ont été classées suivant la nature de la cause qui les a produites, leur communique souvent une allure toute particulière et milite pour des modifications dans le traitement : amauroses chlorotiques, rhumatismales, syphilitiques, hystériques, albuminuriques, diphthéritiques, vermineuses, saturnines, etc.

Une section comprend les instruments d'optique usuelle : lunettes au point de vue de leur numérotage, de leur choix, etc.; lunettes panoptiques ; lunettes sténopéennes ou sténopéiques, etc.

J'ai insisté sur la suppression forcée du sac, à l'aide de la pâte de Canquoin, que je mets plus particulièrement à exécution et qui simplifie si admirablement le traitement chirurgical des affections lacrymales. La description de l'œil artificiel, les précautions qui se rattachent à son emploi, le choix de l'appareil, pour les malades rapprochés de l'artiste comme pour ceux qui en sont éloignés, etc., ont été en grande partie rédigés d'après quelques données fournies par des fabricants distingués d'yeux artificiels.

J'ai consigné dans cet ouvrage une foule de documents à peine effleurés par les auteurs ; d'autres, de date récente, ne figurent dans aucun traité d'ophthalmologie. Nous citerons les signes de la mort tirés de l'examen des yeux, l'intervention de l'ataxie locomotrice progressive dans les phénomènes visuels, l'application de la cautérisation

de la conjonctive scléroticale aux paralysies des troisième et sixième paires, la chromhydrose, etc.

Trois ordres de dessins élucident les enseignements contenus dans cette publication : 1° Figures dans le texte destinées surtout à faire comprendre le mécanisme des procédés opératoires ; 2° planches lithographiées dans lesquelles les instruments sont présentés avec les dimensions dont ils doivent être pourvus ; 3° planches coloriées consacrées aux maladies que nous révèle l'ophthalmoscopie et dont les figures en noir ne sauraient donner qu'une représentation imparfaite. On trouvera à la fin du volume l'épreuve de la vue ou échelle typographique de Jaeger, devenue réglementaire parmi les ophthalmologistes.

Quelques passages qui se rattachent aux affections amaurotiques, et qui ont plus particulièrement trait à leur traitement et aux variétés étiologiques, semblent avoir été textuellement copiés dans le *Cours d'ophthalmologie* de M. le professeur Van Roosbroeck (Gand, 1853). Les lecteurs frappés de cette analogie sont invités à vouloir bien consulter la page 598.

Ch. D.

TABLE DES CHAPITRES

Pages.

PROLÉGOMÈNES. Classification adoptée dans cet ouvrage. Précis anatomique et physiologique 1

LIVRE I. Considérations générales sur le diagnostic et le traitement des affections oculaires 31

CHAPITRE I. *Diagnostic* 31

SECTION I. Caractères anatomiques 32
Art. 1. Examen à l'œil nu et à la loupe. Application du sens du toucher et de celui de l'ouïe à l'exploration des affections oculaires 32
Art. 2. Eclairage oblique ou latéral de l'œil. Procédé de M. Laugier pour la constatation de certaines déformations cornéales 51
Art. 3. Exploration objective de l'œil avec l'ophthalmoscope 52
§ 1. Considérations théoriques 53
§ 2. Miroirs et lentilles 55
§ 3. Mode d'emploi de l'ophthalmoscope. Exploration du cristallin, du corps vitré et du fond de l'œil 57
§ 4. Des ophthalmoscopes les plus usités. De l'appareil qui satisfait le mieux aux exigences de la pratique 67

SECTION II. Caractères physiologiques 72
Art. 1. Altérations de la vue. Sensations diverses. Photophobie. Douleur. 72
Art. 2. Exploration subjective de la rétine (rétinoscopie phosphénienne). 79

SECTION III. Documents complémentaires 83
Art. 1. Ages. Sexes 83
Art. 2. Idiosyncrasies. Diathèses 86
Art. 3. Hérédité. Agitations morales. Impressions de la mère durant la grossesse 88
Art. 4. Professions. Habitations. Vêtements. Climats. Substances pharmacologiques et alimentaires 91
Art. 5. Répercussion d'irritations cutanées. Suppression d'un écoulement auriculaire, d'une phthiriase, de la sueur habituelle des pieds 94
Art. 6. Influence de maladies variées. Contagion. Intermittence 98

SECTION IV. Maladies simulées. Des affections des yeux considérées au point de vue de l'exonération du service militaire 99

CHAPITRE II. *Traitement* 102

SECTION I. Moyens empruntés à la thérapeutique générale 103
Art. 1. Emissions sanguines 103
§ 1. Saignées générales. Sangsues. Ventouses scarifiées 103
§ 2. Saignée du nez. Saignée du cou. Artériotomie 106
§ 3. Scarification de la conjonctive 108
Art. 2. Révulsifs cutanés 109

Pages.

§ 1. Huile de croton. Pommade de Lausanne. Pommade stibiée. Liniment de Hannay. Vésicatoires. Application de l'ammoniaque..... 110
§ 2. Séton. Cautère. Cautérisation sous-cutanée. Fer rouge. Moxa. Cautérisation pointillée..... 114
§ 3. Pédiluves. Manuluves. Sinapismes. Ventouses Junot..... 116
Art. 3. Evacuants..... 117
Art. 4. Mercuriaux. Oxyde noir de cuivre..... 119
Art. 5. Tartre stibié. Nitrate de potasse. Polygala de Virginie..... 122
Art. 6. Belladone. Ciguë. Aconit. Sulfate de quinine. Camphre. Térébenthine..... 125
Art. 7. Antilymphatiques..... 130
Art. 8. Antisyphilitiques..... 132
Art. 9. Eaux minérales..... 137

Section II. Moyens topiques..... 139
Art. 1. Collyres..... 140
§ 1. Des principales substances qui constituent la base des collyres..... 144
§ 2. De quelques autres substances moins usitées dans les collyres..... 158
§ 3. Liquides divers employés en collyres..... 161
Art. 2. Douches oculaires..... 162
Art. 3. Pommades..... 165
Art. 4. Poudres..... 169
Art. 5. Cataplasmes. Emploi du cerfeuil dans le traitement des ophthalmies 171
Art. 6. Vaporisations. Sachets. Insolation de l'œil..... 174

Section III. Moyens chirurgicaux..... 176
Art. 1. Exercice des opérations oculaires. Ophthalmophantômes. Cataractes artificielles..... 177
Art. 2. Appareil instrumental. Blépharostats et ophthalmostats..... 179
Art. 3. Position du malade et de l'opérateur. Choix des aides..... 183
Art. 4. Pansement. Traitement consécutif..... 184
Art. 5. Emploi des anesthésiques..... 186
Art. 6. Compression..... 187
Art. 7. Application des caustiques..... 189
Art. 8. Paracentèse de la cornée..... 194

Section IV. Moyens hygiéniques..... 196
Art. 1. Notions diverses..... 196
Art. 2. Occlusion palpébrale. Emploi du collodion..... 197
Art. 3. Visières. Conserves..... 202

LIVRE II. Maladies du globe oculaire..... 205

CHAPITRE I. *Ophthalmies*..... 205

Section I. Inflammation de la conjonctive (conjonctivite)..... 206
Art. 1. Conjonctivite générale ou oculo-palpébrale (conjonctivite catarrhale des auteurs)..... 207
Art. 2. Conjonctivite partielle..... 220
§ 1. Blépharo-conjonctivite (conjonctivite palpébrale. Blépharite muqueuse)..... 220
§ 2. Conjonctivite angulaire..... 221
Art. 3. Ophthalmie granuleuse ou contagieuse (ophthalmie militaire ou des armées; ophthalmie d'Égypte)..... 223
Art. 4. Ophthalmie purulente des nouveau-nés..... 245
Art. 5. Ophthalmie blennorrhagique ou gonorrhéique..... 254
Art. 6. De l'ophthalmie pseudo-membraneuse ou diphthéritique des auteurs (conjunctivitis membranacea de Arlt)..... 260

Section II. Inflammation de la sclérotique (sclérotite, sclérite)..... 264

Section III. Inflammation de la cornée (kératite, cornéite)..... 267

Pages.
SECTION IV. Inflammation de l'iris (iritis, iridite) 287
SECTION V. Ophthalmite (ophthalmitis, panophthalmitis, phlegmon oculaire). 300
SECTION VI Des ophthalmies dites spécifiques et de leur appréciation d'après l'état actuel des connaissances médicales..... 303
SECTION VII. Ophthalmies sympathiques..... 312
SECTION VIII. Ophthalmies intermittentes ou périodiques..... 313

CHAPITRE II. *Maladies de la conjonctive*..... 315
SECTION I. Xérosis..... 315
SECTION II. Excroissances fongueuses 317
SECTION III. Pinguécula..... 319
SECTION IV. Ptérygion..... 320
SECTION V. Vésicules. Kystes. Tumeurs hydatiques..... 327
SECTION VI. Œdème sous-conjonctival 328
SECTION VII. Ecchymose sous-conjonctivale..... 329
SECTION VIII. Hémorrhagie de la conjonctive 330
SECTION IX. De l'hypertrophie de l'anneau conjonctival d'Ammon, et de quelques autres maladies de la conjonctive..... 331

CHAPITRE III. *Maladies de la sclérotique*..... 332
SECTION I. Staphylôme scléro-choroïdien 332
SECTION II. Tumeurs diverses. Macules pigmenteuses 335

CHAPITRE IV. *Maladies de la cornée*..... 336
SECTION I. Staphylômes 336
Art. 1. Kératocèle (hernie de la cornée)..... 336
Art. 2. Staphylôme pellucide de la cornée 338
SECTION II. Tumeurs diverses. Du kératome..... 343
SECTION III. Pannus 345
SECTION IV. Fistules de la cornée..... 351
SECTION V. Mortification et ramollissement de la cornée..... 352
SECTION VI. Taches ou taies de la cornée..... 355
SECTION VII. Arc et cercle séniles (gérontoxon)..... 367

CHAPITRE V. *Maladies de l'iris*..... 369
SECTION I. Staphylômes iridiens et irido-cornéens..... 369
SECTION II. Fausses membranes dans la pupille..... 382
SECTION III. Synéchies..... 384
SECTION IV. Polycorie. Corectopie. Dyscorie..... 387

Pages.

Section v. Myosis 390

Section vi. Mydriase 391

Section vii. Flottement de l'iris (iridodonésis) 399

Section viii. Tumeurs diverses. Kystes de l'iris 400

Section ix. Opération de la pupille artificielle 402
Art. 1. Généralités 402
Art. 2. Première méthode. Iridotomie 408
Art. 3. Seconde méthode. Iridectomie 411
§ 1. Iridectomie par la ponction de la cornée 411
§ 2. Iridectomie par double lambeau 418
Art. 4. Troisième méthode. Iridodialysis 421
Art. 5. Examen comparatif des méthodes décrites. Détermination du mode d'opérer que l'on doit mettre à exécution suivant les cas. Du mécanisme physiologique de l'iridectomie dans les affections glaucomateuses 428
Art. 6. Du déplacement de la pupille naturelle et de quelques autres procédés opératoires 432

CHAPITRE VI. *Maladies des chambres oculaires* 434

Section i. Hypopyon. Hypolympha 434

Section ii. Epanchements intra-oculaires. De l'hypohéma 439

Section iii. Trouble de l'humeur aqueuse. Infusoires. Cysticerques. Altérations diverses 440

CHAPITRE VII. *Maladies du système lenticulaire (cataracte)* 443

Section i. Précis pathologique 443
Art. 1. Cataractes lenticulaire, capsulaire et capsulo-lenticulaire 444
Art. 2. Variétés diverses 455
Art. 3. Complications. Diagnostic différentiel 468
Art. 4. Etiologie. Anatomie pathologique 471

Section ii. Traitement médical 474

Section iii. Traitement chirurgical 480
Art. 1. Généralités 480
Art. 2. Première méthode. Abaissement, dépression ou déplacement 493
§ 1. Abaissement par sclèroticonyxis 493
§ 2. Abaissement par kératonyxis 514
§ 3. Résultats de l'opération de la cataracte par abaissement 519
Art. 3. Seconde méthode. Extraction 520
§ 1. Kératotomie supérieure 521
§ 2. Kératotomie inférieure 554
§ 3. Kératotomie oblique 559
§ 4. Kératotomie linéaire 560
§ 5. Résultats de l'opération de la cataracte par extraction 564
Art. 4. Troisième méthode. Discision 565
§ 1. Broiement par sclèroticonyxis 565
§ 2. Broiement par kératonyxis 568
§ 3. Opération de la cataracte par la discision de la capsule 570
§ 4. Résultats des opérations décrites dans les paragraphes précédents. 571
Art. 5. Cataracte congénitale 573
Art. 6. Cataractes secondaires 577
Art. 7. Appréciation des différentes méthodes. Indications et contre-indications de leur emploi. De quelques autres procédés opératoires. De la cataracte chez les animaux 582

Pages.

CHAPITRE VIII. *Maladies du corps vitré* 591

Section I. De l'hyalite et de la synchyse 591

Section II. Corps flottants. Cholestérine, entozoaires, épanchements sanguins et autres altérations du corps vitré 592

CHAPITRE IX. *Maladies de la choroïde et de la rétine (affections amaurotiques des auteurs)* 598

Section I. Généralités 599

Section II. Maladies de la choroïde 631
Art. 1. Congestion de la choroïde. Hypérémie de la couche chorio-capillaire 631
Art. 2. Choroïdite 632
Art. 3. Scléro-choroïdite postérieure 634
Art. 4. Glaucome 639

Section III. Maladies de la rétine 652
Art. 1. De la rétinite et de la rétino-choroïdite 652
Art. 2. Décollement séreux de la rétine (hydropisie sous-rétinienne) 656
Art. 3. Anémie de la rétine. Embolie de son artère centrale. Développement de fibres nerveuses à moelle. Cysticerques 659
Art. 4. Encéphaloïde de la rétine et du nerf optique 661
Art. 5. Altérations diverses de la papille optique 665

Section IV. Amauroses extra-oculaires 668
Art. 1. Amauroses du nerf optique 668
Art. 2. Amauroses cérébrales 669
Art. 3. Amauroses spinales ou rachialgiques 676
Art. 4. Amauroses ganglionnaires ou abdominales 677
Art. 5. Amauroses trifaciales 678

Section V. Variétés étiologiques 680
Art. 1. Amaurose suite de la suppression du flux menstruel 680
Art. 2. Amaurose suite de la suppression d'hémorrhoïdes ou d'un flux hémorrhoïdal habituel 682
Art. 3. Amaurose suite de la suppression d'hémorrhagies nasales ou d'une saignée habituelle 683
Art. 4. Amaurose suite de la répercussion de maladies cutanées 683
Art. 5. Amaurose suite de la suppression d'une transpiration habituelle 685
Art. 6. Amaurose suite de la suppression du mucus nasal, des lochies et du lait 688
Art. 7. Amaurose chlorotique 690
Art. 8. Amaurose suite d'évacuations sanguines exagérées, d'une déperdition immodérée de lait et de ptyalisme 693
Art. 9. Amaurose suite d'excès vénériens 696
Art. 10. Amaurose rhumatismale 698
Art. 11. Amaurose syphilitique 702
Art. 12. Amaurose pellagreuse. Amaurose pliqueuse 705
Art. 13. Amaurose épileptique et hystérique. Amblyopie des hypocondriaques 707
Art. 14. De l'amaurose dans l'albuminurie et dans le diabète 710
Art. 15. De l'amaurose dans le typhus, dans le choléra et dans la convalescence de quelques maladies. De l'amaurose diphthéritique 717
Art. 16. Amaurose vermineuse 718
Art. 17 Amaurose saturnine 722
Art. 18. Amaurose suite de l'abus des alcooliques et de l'usage de l'opium, de la belladone, du sulfate de quinine et de quelques autres substances 725

Section VI. De l'héméralopie 731

Pages.

CHAPITRE X. *Maladies des nerfs de l'œil et de ses annexes* 742

Section I. Paralysies 742
Art. 1. Généralités, Troubles visuels dans l'ataxie locomotrice progressive. Application du caustique à la paralysie des nerfs moteurs de l'œil. Emploi des verres prismatiques 742
Art. 2. Paralysie de la 3e paire 748
Art. 3. Paralysie de la 4e paire 756
Art. 4. Paralysie de la 6e paire 757
Art. 5. Paralysie de la portion dure de la 7e paire (nerf facial) 760
Art. 6. Paralysie de la 5e paire 763
Art. 7. Paralysies complexes. Ophthalmoplégie 765

Section II. Névralgies. Affections spasmodiques 766
Art. 1. Névralgies faciales. Névralgie ciliaire 766
Art. 2. Nystagme. Tétanos de l'œil, clignotement, blépharospasme 768
Art. 3. Du phénomène connu sous le nom de *souris*. Du tic non douloureux de la face 769

CHAPITRE XI. *Maladies de l'accommodation* 771

Section I. De l'adaptation de l'œil aux différentes distances et de l'asthénopie. Epreuve de la vue ou échelle typographique d'E. Jaeger 771

Section II. Myopie (vue courte, vue basse) 778

Section III. Presbytie (presbyopie, vue longue, *visus senilis*) 785

Section IV. Lunettes 788

CHAPITRE XII. De l'hydrophthalmie et de quelques autres affections malignes et non malignes du globe oculaire 796

Section I. De l'hydrophthalmie (hydropisie ou hydranose oculaire) 796

Section II. Mélanose de l'œil 798

Section III. Atrophie, phthisie, lithiase et ossification de l'œil 800

Section IV. Affections malignes de l'œil. Extirpation du globe oculaire 802

LIVRE III. Maladies des annexes de l'œil **811**

CHAPITRE I. *Maladies de l'orbite* 811

Section I. Ostéite, carie, nécrose, exostose et ostéo-sarcome de l'orbite 812

Section II. Inflammations plegmoneuses, œdème et emphysème de la cavité orbitaire 816
Art. 1. Phlegmon et abcès de l'orbite 816
Art. 2. Hypérémie et infiltration du tissu cellulo-adipeux de l'orbite. De la cachexie dite exophthalmique (maladie de Basedow) 818
Art. 3. Emphysème de l'orbite 820

Section III. Tumeurs enkystées, lipomateuses, cancéreuses et sanguines de la cavité orbitaire 821
Art. 1. Kystes de l'orbite 821
Art. 2. Lipomes de l'orbite 824
Art. 3. Tumeurs cancéreuses de l'orbite 824
Art. 4. Tumeurs sanguines de l'orbite (orbitocèles hématiques) 825
§ 1. Tumeurs artérielles 825
§ 2. Tumeurs veineuses 829
§ 3. Épanchement de sang dans l'orbite 830

CHAPITRE II. *Maladies des sourcils et des paupières* 831

Pages.

SECTION I. Dermatoses. Kystes dermoïdes et autres maladies de la région sourcilière 831

SECTION II. Inflammations des paupières 833
Art. 1. Blépharite érythémateuse. Canthitis 833
Art. 2. Blépharites érysipélateuse et phlegmoneuse. Abcès et fistules des paupières 834
Art. 3. Furoncle et anthrax bénin des paupières. De l'anchylops et de l'ægylops 835
Art. 4. Orgeolet (*hordeolum*) 837
Art. 5. Charbon des paupières (anthrax malin, pustule maligne) 839
Art. 6. Impétigo, eczéma et autres affections cutanées des paupières 842
Art. 7. Affections syphilitiques des paupières 845
Art. 8. Altérations diverses de la face interne des paupières. Phlegmon sous-conjonctival. Abcès et autres maladies des glandes de Méibomius 847
Art. 9. Blépharite ciliaire 848

SECTION III. Œdème, emphysème et tumeurs diverses des paupières 853
Art. 1. Œdème des paupières 853
Art. 2. Emphysème des paupières 854
Art. 3. Verrues et excroissances cutanées des paupières 855
Art. 4. Grêlon (grain de grêle, *grando, hordeolum induratum*) 857
Art. 5. Milium et phlyctènes des paupières 859
Art. 6. Kystes et tumeurs tarsiennes des paupières 859
Art. 7. Macules safranées des paupières (vitiligo des paupières de M. Mackenzie) 865
Art. 8. Affections cancéreuses et pseudo-cancéreuses des paupières 867
Art. 9. Tumeurs érectiles et télangiectasies des paupières 871

SECTION IV. Chute de la paupière supérieure. Introversions et extroversions palpébrales. Adhérences vicieuses des paupières 874
Art. 1. Blépharoptose 874
Art. 2. Entropion 879
Art. 3. Trichiasis 888
Art. 4. Ectropion (ectropium, éraillement des paupières) 895
Art. 5. Blépharoplastie 906
Art. 6. Anchyloblépharon et blépharophimosis 921
Art. 7. Symblépharon 925

SECTION V. De la chromhydrose et de quelques autres altérations des paupières 932
Art. 1. Chromhydrose et éphydrose palpébrales 932
Art. 2. Alopécie, canitie et phthiriasis des cils 934
Art. 3. Epicanthus ou épiblépharon 935

CHAPITRE III. *Maladies de la membrane semi-lunaire et de la caroncule lacrymale* 937

SECTION I. De l'encanthis 937

SECTION II. Trichiasis de la caroncule lacrymale 940

CHAPITRE IV. *Maladies de l'appareil lacrymal* 941

SECTION I. Maladies des organes sécréteurs des larmes (dacryadénite, indurations bénignes et malignes, fistules de la glande lacrymale, dacryops, larmoiement) 941

SECTION II. Maladies des organes excréteurs des larmes 945
Art. 1. Cathétérisme. Injections. Dacryocystotomie 945
§ 1. Cathétérisme des points et des conduits lacrymaux 945

Pages.
§ 2. Cathétérisme du canal nasal 946
A. Cathétérisme par la voie supérieure 946
B. Cathétérisme par la voie inférieure 947
§ 3. Injections des voies lacrymales 949
A. Injections par les points lacrymaux 950
B. Injections par une fistule du sac 951
C. Injections par l'ouverture inférieure du canal nasal 951
§ 4. Incision du sac (dacryocystotomie) 952
Art. 2. Maladies des points et des conduits lacrymaux 953
Art. 3. Inflammation aiguë du sac lacrymal (dacryocystite aiguë; dacryocystite phlegmoneuse) 956
Art. 4. Inflammation chronique du sac lacrymal (tumeurs et fistules du sac lacrymal) 958

CHAPITRE V. *Strabisme* 987

LIVRE IV. Vices de conformation et lésions traumatiques de l'œil et de ses annexes. Prothèse oculaire 1009

CHAPITRE I. *Vices de conformation* 1009

SECTION I. Albinisme, anopsie, cyclopie, augmentation et position anormales des yeux 1009

SECTION II. De quelques autres vices de conformation de l'œil et de ses dépendances 1013

CHAPITRE II. *Lésions traumatiques de l'œil et de ses annexes* 1018

SECTION I. Corps étrangers 1018

SECTION II. De quelques autres lésions traumatiques de l'œil et de ses dépendances 1024

CHAPITRE III et dernier. *Prothèse oculaire* 1031

Appendice. De l'ophthalmoscope binoculaire du docteur Giraud-Teulon 1040
Epreuve de la vue ou échelle typographique d'E. Jaeger 1041
Table analytique 1052
Explication des planches 1053

TRAITÉ

THÉORIQUE ET PRATIQUE

DES

MALADIES DES YEUX

Prolégomènes. Classification adoptée dans cet ouvrage. Précis anatomique et physiologique.

L'étude de l'ophthalmologie captive aujourd'hui des esprits sérieux, des praticiens instruits et honorables; le nombre de ces artistes routiniers, qui ne semblent voir dans l'œil qu'un être isolé dans l'économie, qu'un anneau détaché de la chaîne organique, diminue fort heureusement tous les jours.

L'oculistique est la partie peut-être de l'art de guérir dont l'essor ait été le plus considérable dans les vingt-cinq ou trente années qui viennent de s'écouler. L'on trouvera les motifs de cette heureuse impulsion dans le perfectionnement des connaissances médico-chirurgicales auquel le génie de Bichat doit revendiquer une si large part, dans la publication de quelques bons livres et d'écrits périodiques estimables sur la spécialité[1], dans les progrès de l'histologie, dans l'application de la ténotomie à l'organe visuel et dans la découverte surtout des moyens destinés à nous dévoiler les mystères du fond du globe oculaire, de telle sorte que le temps approche où les conditions des éléments qui s'y trouvent seront appréciées tout aussi rigoureusement que celles des parties qui ont toujours été accessibles à nos sens. Il est toutefois quelques écueils qu'il importe de signaler aux jeunes médecins. En oculistique comme ailleurs, l'ivraie est à côté du bon grain, la fausse science à côté de la vraie science; des excentricités de tout genre sont chaque jour opposées aux vérités expérimentales les plus incontestables. Bien des expédients curatifs sont sans cesse mis en avant; combien d'entre eux sont-ils nés viables? Par un heureux privilége, en outre, la médecine et la chirurgie se rencontrent sur le terrain de l'oculistique; or,

[1] Nous citerons surtout avec honneur les *Annales d'oculistique* fondées par Florent Cunier, et dont la publication est continuée à Bruxelles par le docteur Warlomont, ainsi que les *Archiv für Ophthalmologie*, qui paraissent à Berlin sous l'habile direction des professeurs Arlt, Donders et Graefe. Le début de la première de ces publications date de l'année 1839, et celui de la seconde de l'année 1854.

là où le rôle de la première finit, celui de la seconde doit commencer; *quæ medicamenta non sanant, ea ferrum sanat*, dit un vieil adage, dont nul ne conteste l'excellence, mais n'est-il pas trop souvent battu en brèche par quelques praticiens trop enclins à résoudre avec le fer la plupart des questions ophthalmologiques? Bien enfin que les doctrines humorales et toute sorte d'idées erronées aient fait leur temps, ne méprisons pas le dépôt des saines traditions et les précieux enseignements que nous ont légués nos pères; un bon nombre de parties de l'art, le traitement chirurgical, par exemple, des tumeurs et des fistules lacrymales, nous démontrent qu'il n'y a souvent rien de mieux à faire que de continuer l'application de leurs principes.

Le cadre que nous avons adopté, dans l'exposition des éléments nombreux dont l'ophthalmologie se compose, nous permet de les grouper de telle sorte qu'ils s'enchaînent naturellement, ce qui en rend l'étude claire et facile. Cet ouvrage est divisé en quatre livres :

Livre I. — Considérations générales sur le diagnostic et le traitement des affections oculaires;

Livre II. — Maladies du globe;

Livre III. — Maladies des annexes de l'œil;

Livre IV. — Vices de conformation. — Lésions traumatiques. — Prothèse oculaire.

Toutefois, au début de ce travail, nous croyons devoir retracer quelques particularités relatives à l'organisation et aux fonctions de l'appareil visuel. Le lecteur ne doit pas s'attendre à trouver ici un exposé complet de l'anatomie et de la physiologie de l'œil. Notre unique but a été de fournir certaines notions destinées à élucider quelques points qui seront dans la suite l'objet de notre examen. Nous éviterons ainsi d'entrer ultérieurement dans des développements qui auraient rétardé notre marche.

I. — GLOBE OCULAIRE.

Le globe de l'œil occupe la partie antérieure de l'orbite, qu'il dépasse sensiblement en avant. Il est un peu plus rapproché de la paroi interne de cette cavité que de la paroi externe, de l'inférieure que de la supérieure. Un coussinet graisseux lui offre un point d'appui doux et élastique. Il est maintenu en place par les puissances musculaires destinées à le mouvoir, par le nerf optique, des vaisseaux, des toiles fibro-celluleuses, la conjonctive et les paupières.

Son diamètre antéro-postérieur, ou axe, habituellement de 23 à 25 millimètres chez l'adulte, excède de 1 ou 2 millimètres la longueur du diamètre transverse et du diamètre vertical. L'œil présente communément des dimensions moins fortes chez la femme que chez l'homme, bien que des exceptions nombreuses existent à cet égard. Les variétés individuelles du bulbe oculaire, en ce qui concerne son volume, sont, en général, plutôt apparentes que réelles, et dépendent de la profondeur plus ou moins grande du squelette orbitaire, de

la quantité de la graisse sur laquelle l'organe repose, et de l'écartement plus ou moins considérable des voiles palpébraux.

La direction de l'œil n'est point celle de l'orbite. Son axe est parallèle à celui de son congénère, tandis que celui de l'orbite est obliquement dirigé de telle sorte qu'il rencontrerait en arrière celui du côté opposé.

Les parties constituantes de l'organe visuel, dans son état le plus complet, chez l'homme et les vertébrés, se résument dans quatre ordres d'éléments : 1° éléments de protection et de circonscription ; 2° éléments de nutrition ; 3° éléments de modification optique ; 4° éléments d'incitation et de transmission au cerveau. Ces diverses parties aboutissent principalement à la constitution de deux appareils, l'un de dioptrique, l'autre sensitif. Le premier (cornée, humeur aqueuse, cristallin et corps vitré) réfracte les rayons de lumière et les fait converger vers le fond de l'organe ; le second (rétine) recueille les émanations lumineuses des corps et en transmet l'impression au cerveau.

CONJONCTIVE (*membrana conjunctiva sen adnata*). — Cette membrane, commune à l'œil et à ses dépendances, est à juste titre considérée comme appartenant au système muqueux. Le fluide qu'elle déverse, la propriété qui lui est inhérente d'être aisément mise en jeu par les agents stimulants, sa continuité avec la peau et avec la pituitaire, sont autant de traits généraux qui la font rentrer dans cet ordre de membranes. Notons, toutefois, une restriction émise à cet égard par Arnold et Burkard Eble[1]. Dans leur opinion, la conjonctive, franchement muqueuse sur les parois palpébrales et au repli rétro-tarsien (sillon oculo-palpébral), se dépouille graduellement de cette disposition anatomique, à mesure qu'elle s'éloigne du bord postérieur du fibro-cartilage, et se rapproche de la nature des séreuses, en s'avançant vers la cornée ; la conjonctive scléroticale, en d'autres termes, considérée à ses deux limites extrêmes, tient plus, d'un côté, d'une muqueuse, et de l'autre d'une séreuse, le point de neutralité résidant à la partie moyenne.

La conjonctive palpébrale, ou tarsienne, est intimement soudée aux fibro-cartilages, tandis que la conjonctive scléroticale adhère aux parties sous-jacentes par un tissu cellulaire lâche. Les liens, toutefois, de ce feuillet, sont de plus en plus étroits, à mesure que l'on s'approche de la cornée.

Deux couches entrent dans la composition de la conjonctive : le derme, ou chorion, et un épithélium pavimenteux. Une lame mince de cette membrane revêt la face antérieure de la cornée ; elle y adhère tellement que Ribes, H. Cloquet et quelques autres ont mis en doute sa présence sur ce point ; le xérosis, le pannus, le ptérygion, sans parler de l'examen microscopique, suffisent, à notre avis, pour en démontrer l'existence. Arrivée au limbe kératique, la conjonctive se dépouille de sa couche profonde ou dermique, son élément épithélial se continuant seul sur le miroir.

La conjonctive palpébrale est parsemée de petites aspérités, ou papilles, dont l'ensemble constitue le corps papillaire. Ces saillies semblent surtout multi-

[1] Burkard Eble, *De la structure et des maladies de la conjonctive*, traduction de M. de Losen de Seltenhoff. Bruxelles, 1836.

pliées près le bord libre des paupières, tandis qu'elles diminuent, sous le double rapport de la quantité et du volume, à mesure qu'elles se rapprochent du cul-de-sac rétro-tarsien. La plus forte partie du repli semi-lunaire et la caroncule semblent privées de corps papillaire ; la surface inégale de la caroncule provient uniquement d'une agglomération de glandes sébacées, de la pointe desquelles s'échappent des poils invisibles à l'œil nu, dans l'état normal, mais assez développés, dans d'autres conditions, pour devoir être parfois arrachés (trichiasis de la caroncule). La question de savoir quelle est l'essence intime de ces papilles n'a point été identiquement résolue par les physiologistes. Müller les considère comme des glandes. Nous les regardons, avec M. Thiry, comme des papilles nerveuses où viennent se terminer les extrémités des ramuscules nerveux qui se rendent à la conjonctive et lui assurent la sensibilité tactile. M. Thiry fait observer avec raison que, si l'on tient compte de l'excessive sensibilité de ces petits corpuscules, et de la vascularité de la conjonctive palpébrale, on ne s'étonnera plus ni de leur congestion, ni de leur inflammation, ni de leur hypertrophie, que l'on peut rencontrer dans les circonstances les plus ordinaires, et l'on devra se bien garder de considérer cet élément papillaire comme un élément pathologique de l'ophthalmie granuleuse.

Les follicules ou glandes muqueuses sous-conjonctivales, organes analogues aux glandes mucipares des autres muqueuses, méritent aussi une mention spéciale, destinée à élucider la question des granulations qualifiées de vésiculeuses, et dont nous parlerons plus tard. M. Sappey nous fournira, à cet égard, quelques documents dont nous avons vérifié l'exactitude. Immédiatement placés sous la conjonctive, ces follicules, les uns arrondis, les autres coniques ou de forme irrégulière, occupent le grand pli de cette membrane, où ils se montrent habituellement sur une double rangée. Presque constamment ils sont séparés et indépendants les uns des autres; deux follicules viennent-ils à s'unir, leur ensemble offre un aspect bi-lobé. On n'en compte que 8 ou 10 chez quelques sujets ; d'autres en ont présenté de 20 à 25. La plupart dépassent peu, dans leurs plus grandes dimensions, un quart ou un cinquième de millimètre; quelques-uns sont plus petits ou plus gros; il en est qui arrivent au volume d'un grain de millet. Ces glandules sont quelquefois très-visibles à l'œil nu, surtout si l'on pratique une certaine compression à la base de l'orbite. Sur le cadavre, on en apprécie très-exactement les conditions, après avoir fait macérer quelque temps les paupières dans l'acide acétique. Nous pensons, avec le docteur Richet, que ces glandules ne constituent pas la source unique de cette sécrétion continue, que l'on observe sur la surface de la conjonctive. Le réseau si riche dont elle est pourvue doit être, de son côté, le siége d'une perspiration active.

La conjonctive oculaire est dépourvue de papilles et des organes glanduleux qui viennent d'être décrits.

SCLÉROTIQUE (*tunica sclerotica seu albuginea*). — Cette membrane, qu'on a encore appelée *cornée opaque*, ne constitue pas les quatre cinquièmes postérieurs de la coque ophthalmique, comme l'ont écrit beaucoup d'anatomistes; elle en occupe à peu près les sept huitièmes. Formée de fibres entrelacées entre elles, et analogues à celles qui entrent dans la composition des ligaments et des tendons,

elle est l'une des plus fortes et des plus résistantes membranes du corps humain; elle se laisse toutefois traverser aisément par un instrument acéré, ce qui est en partie dû à la distension que lui impriment les humeurs de l'œil. C'est dans la région qui avoisine la cornée que la sclérotique est la plus mince; son épaisseur augmente par degrés d'avant en arrière. Cette membrane, avec laquelle s'identifient les aponévroses des muscles de l'œil, est d'un blanc mat. La teinte azurée qu'elle offre, chez un très-grand nombre d'enfants, provient du peu d'épaisseur de son tissu à cet âge, ce qui permet d'entrevoir la couleur bleue de la choroïde. Ce même phénomène peut exister chez quelques adultes; son exagération, totale ou partielle, constitue un état pathologique grave.

La sclérotique est traversée par des ouvertures destinées au passage de vaisseaux et de nerfs. Elles donnent lieu, autour de la cornée, à une zone poreuse, par l'intermédiaire de laquelle ont lieu des communications importantes entre les artères et les veines de l'extérieur et de l'intérieur de l'organe.

Lorsque la sclérotique est divisée, d'avant en arrière, en deux parties égales par un plan vertical, c'est sur le segment interne qu'on trouve l'insertion du nerf optique, dont la gaîne fibreuse est une continuation de la sclérotique. Si un orthopédiste de Paris avait réfléchi à la disposition qui vient d'être signalée, il n'aurait pas eu le malheur de couper le nerf optique, dans une opération de strabisme.

CORNÉE (*tunica cornea seu cornea pellucida*). — Cette membrane, qu'on a justement appelée la fenêtre de l'organe visuel, remplit à la fois les fonctions de tunique protectrice et de corps refringent. Si, dans une description anatomique, elle mérite d'être placée à côté de la sclérotique, c'est qu'elle complète, en avant, l'enveloppe extérieure du globe. Nous avons déjà parlé de sa couche antérieure ou épithéliale; sa couche postérieure, feuillet kératique de la capsule de l'humeur aqueuse, sera tout à l'heure l'objet de notre examen; il n'est donc question ici que de sa couche moyenne, la cornée proprement dite. Cette couche est fibreuse. Si l'on porte sous le champ du microscope une coupe de la sclérotique et de la cornée, l'on observe que ces deux membranes sont formées de tissu fibreux d'une nature identique; l'on peut se convaincre dès lors, en voyant les fibres de la sclérotique se continuer sans ligne de démarcation avec celles de la cornée, qu'il y a erreur dans l'opinion qui professe que le bord kératique, aminci des deux côtés, est reçu dans un sillon creusé aux dépens du bord sclérotidien correspondant, comme un verre de montre s'enchâsse dans la monture destinée à le recevoir.

Les fibres constituantes de la cornée sont lamineuses, anastomosées entre elles dans des directions variées. Entre leurs faisceaux se trouve une substance solide, amorphe, diaphane, signalée par M. Robin. Convaincu de la structure lamellée du miroir, M. Bowman décrit plus particulièrement une lame élastique antérieure et une lame élastique postérieure. La lame antérieure (*membrane limitante externe de la cornée* d'Ammon), couche résistante et ferme, sous-jacente à l'épithélium conjonctival, est située au-devant du tissu lamellé plus poreux et plus mou. Elle est très-perméable aux liquides, comme il est facile de le démontrer en comprimant un œil dépouillé par le grattage de l'épithélium con-

jonctival. M. Bowman explique, par la présence de cette lame, comment des particules d'acier et d'autres petits fragments aigus et anguleux s'attachent avec autant de ténacité à la partie antérieure et superficielle de la cornée. La lame élastique postérieure, du même oculiste, n'est autre chose que la portion cornéenne de la membrane de Descemet, couverte elle-même d'un épithélium, que M. Bowman appelle épithélium postérieur de la cornée, ou épithélium de l'humeur aqueuse. Homogène, dure, capable de résister à une forte pression, faisant entendre un son sec, quand on la coupe avec des ciseaux, et montrant une grande tendance à s'enrouler sur elle-même, la lame élastique postérieure est plus mince que l'antérieure, et se sépare aisément par le grattage de la région correspondante du miroir.

Je crois que les lames indiquées par M. Bowman ne sont que le résultat d'une dissociation artificielle. L'adhérence des corpuscules s'explique d'ailleurs tout aussi bien par le système des fibres entre-croisées que par celui d'une lame élastique spéciale.

Le professeur d'Ammon a récemment décrit avec une grande précision les dispositions des vaisseaux cornéens chez le fœtus. Dans la seconde moitié de la grossesse, et plus tôt encore, on voit sur la face externe de la sclérotique ramper des vaisseaux qui se rendent à la cornée et se terminent vers sa partie moyenne. D'autres vaisseaux qui sillonnent la paroi interne de la coque scléroticale aboutissent vers la limite scléro-cornéenne à un anneau vasculaire qui envoie des branches à la face interne de la cornée et au tenseur de la choroïde en voie de développement. Quelles que soient l'autorité de ces recherches et les conclusions que l'on pourrait peut-être en tirer au point de vue de la vascularité de la cornée dans la vie extra-utérine, quelle que soit encore la valeur des observations d'Arnold, de Fohmann, de Breschet, etc., qui ont décrit des vaisseaux lymphatiques dans la cornée, nous croyons devoir admettre avec M. Broca et la plupart des anatomistes français que cette membrane est dépourvue de vaisseaux rouges et blancs après la vie fœtale. Le microscope ne nous en a jamais fait découvrir, et nous avons toujours vu les injections les plus fines s'arrêter au limbe de la cornée.

La sensibilité de cette membrane a donné lieu de penser qu'elle était probablement munie de nerfs. Tandis que la plupart des observateurs ne sont jamais parvenus à les voir, Schlemm (de Berlin) annonce qu'ils proviennent des nerfs ciliaires, lesquels, en traversant le ligament ou muscle de ce nom, se diviseraient en deux séries de filets, les postérieurs destinés à l'iris, les antérieurs à la cornée, découverte que paraissent avoir confirmée les dissections de MM. Purkinje (de Breslau) et Pappenheim.

Il résulte de ces documents que, dans l'état actuel de la science, il semble rationnel de se ranger à l'opinion qui envisage la cornée comme un tissu sans analogue dans l'économie, et doué d'un mode de vitalité qui lui est propre. M. Sappey fait observer que cette vitalité se révèle par la facilité avec laquelle ses plaies se cicatrisent, par les phénomènes morbides si complexes dont elle peut devenir le siége, et enfin par les modifications qui l'envahissent sous l'influence de l'âge. Elle est, en effet, plus aplatie, et son tissu est plus serré et

plus sec dans la vieillesse que dans les autres périodes de la vie, et surtout dans le jeune âge. Chez les adultes, l'épaisseur de la cornée a été évaluée, en moyenne, à 0,8 de millimètre à son centre, et à 1 millimètre vers sa circonférence. Chez le fœtus, elle est plus renflée au milieu qu'à ses bords. Cette même disposition subsiste chez quelques nouveau-nés; dans d'autres cas, elle a été trouvée, chez eux, d'épaisseur partout identique.

Une sorte de bourrelet conjonctival aplati encadre la cornée chez quelques sujets. C'est *l'annulus conjunctivæ* d'Ammon.

CHOROÏDE (*tunica choroïdea*). — En tapissant d'un rideau noir la face interne de la sclérotique, la choroïde fait de l'œil une véritable chambre obscure. Pourvue postérieurement d'une ouverture pour le passage du nerf optique, cette membrane se termine, en avant, vers la grande circonférence de l'iris, où elle se continue avec le cercle et les procès ciliaires. Les physiologistes lui ont dévolu un double usage : elle absorbe les rayons lumineux qui ne doivent pas coopérer à la vision, et préside à des fonctions de nutrition. L'accomplissement de ces deux destinations s'effectue à la faveur du pigment qui garnit l'enveloppe choroïdienne et des vaisseaux qui la sillonnent. Ceux-ci sont tellement nombreux, qu'on a dit que la choroïde était une sorte de rate épanouie.

Des trois couches dont cette membrane se compose, l'externe, ou *celluleuse*, tient à la sclérotique par des liens d'une rupture facile. C'est *l'arachnoïdea oculi* de quelques anatomistes, ou *membrane d'Arnold*. Cet observateur, qui la classait dans l'ordre des séreuses, lui reconnaissait deux lames, dont l'interne est séparée de la choroïde par les nerfs ciliaires. La couche interne ou *pigmenteuse* et la couche moyenne ou *vasculaire* méritent plus particulièrement notre attention, par suite de l'intérêt que les explorations ophthalmoscopiques impriment à tout ce qui se rattache aux profondeurs de l'organe visuel.

Le feuillet interne dont il s'agit ici a encore reçu les noms de *membrane du pigment* et d'*épithélium choroïdien;* il est accolé à la rétine. L'enduit qu'il contient (granulations pigmentaires) est déposé dans des cellules hexagonales placées côte à côte; il est accumulé vers le pourtour de chaque cellule, le centre de celle-ci étant occupé par un noyau transparent. Dans la portion externe de la choroïde les cellules sont irrégulières et de forme généralement étoilée. Peu abondant chez le fœtus, le pigment l'est beaucoup chez les adultes, et surtout chez les bruns et les nègres. Les albinos en sont dépourvus. Il diminue et se décolore chez le vieillard, disposition qui, associée à un aspect ambré que contracte le noyau du cristallin, à un âge avancé de la vie, a été si souvent confondue avec une cataracte. Quand les cheveux deviennent blancs, dit Blumenbach, l'enduit de la choroïde perd un peu de sa teinte foncée.

Les vaisseaux qui figurent dans la composition de la couche moyenne ou *vasculaire*, offrent, eu égard à leur siége, à leur direction, à leur nombre et à leur calibre, des dispositions remarquables dont l'appréciation a été nettement formulée par M. Sappey. Plus rapprochées de la rétine, les artères sont immédiatement recouvertes par le pigment; plus rapprochées, au contraire, de la sclérotique les veines (*vasa vorticosa, vaisseaux tourbillonnés* de Sténon), sont sous-jacentes à la couche celluleuse. Les unes marchent en ligne droite,

d'arrière en avant; les autres décrivent des courbes qui convergent vers la partie moyenne de l'œil, autour de quatre troncs principaux. Les artères sont infiniment moins nombreuses que les veines. Les premières sont, pour la plupart, fines et grêles; les secondes sont d'un fort calibre.

IRIS. — Verticalement tendu entre la chambre antérieure et la chambre postérieure, ce diaphragme est aplati dans les conditions ordinaires; mais, si l'humeur aqueuse vient à être évacuée, comme dans l'opération de la cataracte par extraction, il cède à la pression que le cristallin et le corps vitré exercent sur sa face postérieure, et il devient convexe en avant. Sa grande circonférence, encadrée par le cercle ciliaire, abandonne avec facilité ses moyens d'union; c'est sur ce phénomène qu'est basée l'opération de la pupille artificielle par décollement. Régulièrement circulaire, chez l'homme, dans l'état de santé, l'ouverture pupillaire est un peu plus rapprochée de l'extrémité interne du diamètre horizontal de l'œil que de son extrémité externe, disposition déjà notée par Winslow. L'iris est constitué par l'association de trois couches : 1° une couche antérieure ou *séreuse* qui appartient à la capsule de l'humeur aqueuse; 2° une couche postérieuse ou *pigmenteuse*, l'uvée, dont la structure comprend une lame ténue, peu adhérente au tissu voisin, et des cellules qui, analogues aux cellules choroïdiennes, contiennent comme elles des granulations pigmentaires; 3° une couche moyenne, ou *parenchymateuse*, qui forme le corps de la cloison. L'espace noir, circulaire, que la pupille nous offre, se compose de deux parties bien distinctes : l'une profonde, choroïdienne; l'autre superficielle, iridienne, qui provient d'une couche épaisse de pigment qui garnit le bord libre de l'iris. Cette lisière pigmenteuse est surtout appréciable quand un corps blanc, comme une cataracte, vient se placer derrière elle.

Haller, Bichat, Assalini sont d'avis que les mouvements de l'iris sont dus à une propriété érectile dont serait doué son parenchyme, à une érection semblable à celle des corps caverneux. Grâce aux perfectionnements de l'histologie, on y reconnaît aujourd'hui deux ordres de fibres : les unes, circulaires, président à la contraction de la pupille; les autres, rayonnées, sont affectées à sa dilatation. D'après M. Guillemin, auteur d'un savant Mémoire sur l'anatomie et la physiologie de l'iris, les fibres circulaires n'existeraient que vers la petite circonférence de ce diaphragme; les fibres rayonnées, au contraire, seraient insérées par leurs deux extrémités à la grande circonférence de la cloison et donneraient lieu à des anses tournées, par leur convexité, vers la pupille, et traversées par les fibres circulaires. La contractilité des fibres de l'iris porte à admettre qu'elles sont de nature musculaire. Suivant M. Guillemin, les fibres circulaires se comportent comme les fibres musculaires de la vie animale, tandis que les fibres rayonnées se conduisent comme les fibres de la vie organique. Toutefois, le microscope ne montre aucune ressemblance entre les fibres striées et lisses et celles de l'iris, de sorte que l'on est conduit à admettre, comme le dit M. Sappey, l'existence d'une troisième espèce de tissu musculaire qui formerait les fibres de l'iris, et n'aurait de caractère commun avec les autres espèces que la contractilité sous l'influence du système nerveux.

Les nerfs qui se distribuent dans l'iris proviennent d'un plexus nerveux dont le ligament ciliaire est le siége, plexus à la formation duquel concourt l'ensemble des nerfs ciliaires, lesquels émanent du ganglion ophthalmique. Or, trois sources prennent part à la constitution de ce ganglion : les troisième et cinquième paires cérébrales et le grand sympathique [1]. Il suit de là qu'une corrélation intime existe entre l'iris et les centres nerveux cérébral et ganglionnaire, d'où des réactions mutuelles d'une haute importance. Un grand nombre d'observateurs professent que la faculté motrice n'est fournie au ganglion ophthalmique que par le nerf moteur oculaire commun ; d'autres lui associent un second élément qui dérive du grand sympathique. D'après M. Guillemin :

1° Les contractions des fibres circulaires et des fibres radiées de l'iris sont indépendantes les unes des autres, les premières étant animées par la troisième paire les secondes par le grand sympathique. On a remarqué que l'excitation de ce dernier engendrait la dilatation de la pupille, fait qui indique que la puissance des fibres radiées est active au même titre que celle des fibres circulaires.

2° Les conditions de contractions de ces deux ordres de fibres sont différentes, les modificateurs qui sollicitent la contraction des muscles de la vie animale et des fibres circulaires n'ayant pas d'action sur les fibres radiées.

3° Si l'électricité, si la strychnine rétrécissent la pupille, c'est qu'elles déterminent la contraction du sphincter iridien, comme elles produisent celle de tous les muscles de la vie animale.

4° Si, par contre, la belladone dilate la pupille, c'est que cette substance impressionne l'iris comme le système musculaire de la vie animale qu'elle paralyse momentanément; les fibres circulaires sont frappées d'anesthésie; l'action des fibres radiées n'est plus contre-balancée, et la dilatation de la pupille doit s'ensuivre.

5° On sait qu'au moment de l'agonie les muscles de la vie animale se paralysent successivement et que cette paralysie commence par les sphincters, tandis que les muscles de la vie organique conservent jusqu'à la fin la contractilité lente qui leur est propre. Si, dans cette condition, la pupille se dilate, c'est que la paralysie envahit les fibres circulaires qui contournent cet orifice, une certaine action persistant encore dans les fibres radiées, qu'elles soient musculaires ou simplement élastiques.

Dans un Mémoire adressé, en 1851, à l'Académie des Sciences de Paris par MM. Budge, professeur à l'Université de Bonn, et Waller, ces physiologistes reconnaissent que, dans son action sur la pupille, le filet céphalique du grand sympathique ne fonctionne que comme conducteur d'une influence dont la

[1] Le ganglion ophthalmique reçoit un filet du nerf moteur oculaire commun (*racine courte*), un second filet du rameau nasal de la cinquième paire (*racine longue*), et un troisième du grand sympathique (*racine molle* ou *végétative*), fourni par le plexus caverneux.

Il résulterait d'une communication, faite par le docteur Béraud à la Société de biologie (avril 1858), qu'un filet, qui n'a été signalé par aucun anatomiste, part du ganglion ophthalmique, va joindre l'artère lacrymale et la suit jusqu'à la glande lacrymale, où il se distribue.

moelle épinière serait le point de départ. Ils qualifient du nom de *cilio-spinale* la région de la moelle qui donne naissance à la partie du grand sympathique, dont l'influence se fait sentir sur la pupille. Cette région serait localisée entre la première paire cervicale et la sixième dorsale, inclusivement.

La membrane pupillaire ou *de Wachendorf*, qui bouche la pupille pendant une partie de la vie intra-utérine, est formée, d'après M. Jules Cloquet, de deux feuillets minces et diaphanes, adossés l'un à l'autre, le postérieur naissant du pourtour de la pupille, l'antérieur se continuant avec la membrane de l'humeur aqueuse, qui se réfléchit sur la face antérieure de l'iris. Il résulte de recherches plus récentes, et dont les résultats concordent avec ceux qu'avait annoncés Rudolphi, que cette membranule est toujours simple et si exiguë dans les premiers mois de la vie fœtale qu'on peut la distinguer à peine ; très-apparente à trois mois ou à trois mois et demi, elle a obtenu ses plus grandes dimensions au sixième mois. Elle se déchire habituellement vers la fin du septième mois; cette destruction s'opère du centre à la circonférence, par l'oblitération des vaisseaux qui a lieu dans ce sens. Béclard, Sonnemayer disent avoir rencontré, chez des nouveau-nés, des lambeaux de la membrane pupillaire qui flottaient au bord de la pupille ; mais il me paraît loin d'être prouvé que la persistance de ce tissu délicat, après la naissance, puisse donner lieu à la cécité, ainsi que l'ont avancé Portal et quelques autres pathologistes, et réclamer l'emploi des ressources de la chirurgie.

RÉTINE (*tunica retina*). — Très-mince, transparente, la rétine est en continuité avec le nerf optique, faisceau de fibres cérébrales renfermé dans une gaîne fibreuse (*vagina nervi optici*). Elle s'étend entre le corps vitré qu'elle embrasse et la choroïde, contre laquelle elle est appliquée sans lui adhérer. Elle se termine antérieurement à la zone de Zinn par des dentelures et des sinuosités dont nous parlerons tout à l'heure (*ora serrata retinæ*). L'une de ses faces est donc interne ou hyaloïdienne et l'autre externe ou choroïdale.

Le disque ou légère saillie circulaire qu'offre la rétine et qui est connu sous le nom de *papille* est l'extrémité antérieure du nerf optique ; elle a deux millimètres environ de diamètre et n'occupe pas le centre rétinien ; on la trouve placée en dedans et un peu au-dessous de l'axe antéro-postérieur de l'œil. D'un point de la surface de la papille, qui n'en est pas toujours le centre, on voit émaner un certain nombre de vaisseaux qui parcourent en divergeant la surface de la rétine. Ces vaisseaux, sur la disposition desquels nous aurons à revenir souvent, sont les uns des artères, les autres des veines. Les premières sont plus déliées que les secondes ; les artères sont d'un rouge écarlate, les veines d'un rouge brun.

La face interne de la rétine montre un pli (*plica transversalis*) et une tache safranée (*macula lutea ; tache jaune de Sœmmering*) qui n'existe d'après Cuvier que chez l'homme et les quadrumanes. Le repli dont il vient d'être question commence à la papille du nerf optique et se dirige du côté externe, en décrivant une courbe irrégulière longue de 4 ou 5 millimètres. La *macula lutea*, qui se voit vers la terminaison du pli, est ovalaire, transversale, longue au plus de 3 millimètres, et occupe le centre optique de l'œil. La dépression qu'elle montre,

à sa partie moyenne (*foramen cæcum*) a été regardée à tort comme un véritable trou.

La rétine était jadis considérée comme une membrane simple et unique. Grâce au secours du microscope, qui nous révèle les phénomènes les plus secrets de l'organisation, nous savons aujourd'hui qu'elle comprend un grand nombre d'éléments dont chacun a sa vie propre et bien certainement ses attributions spéciales. La rétine peut être divisée en trois régions : la première, postérieure, contiguë à la choroïde ; la seconde antérieure, contiguë au corps vitré ; la troisième moyenne, qui constitue la membrane nervée, la rétine proprement dite.

La membrane de Jacob, couche postérieure ou externe de la rétine, porte le nom de *couche des bâtonnets*, *couche des baguettes* ou *bacillaire* (*stratum bacillorum*). Elle n'est connue que depuis peu d'années, puisque Blandin s'exprimait de la manière suivante dans son *Traité d'Anatomie* publié en 1838 : « La membrane séreuse que Jacob a décrite, et qui serait intermédiaire à la choroïde et à la rétine, est une fiction fondée sur le développement séreux, qui a lieu en ce point, dans une variété d'hydropisie oculaire. » Les éléments dont elle se compose sont de deux ordres : les *bâtonnets proprement dits* et les *cônes*. Les bâtonnets sont de petits corps plus ou moins cylindriques, disposés comme des pieux plantés les uns à côté des autres. Leur extrémité postérieure ou externe est quelquefois coudée à angle ou incurvée, condition qui a fait admettre deux ordres de bâtonnets, les uns rectilignes, les autres courbés en fer à cheval. Leur extrémité antérieure est surmontée d'un globule qui s'en détache quelquefois. La forme générale du bâtonnet a donc de l'analogie avec celle du bilboquet, muni ou dépourvu de sa boule. Entre les bâtonnets, et à des distances à peu près égales, se trouvent les cônes, éléments plus courts, rectilignes et renflés dans leur partie moyenne. Ils sont également terminés à leur bout antérieur par le globule qu'offrent les bâtonnets, et ce noyau peut aussi s'en détacher avec facilité.

La couche antérieure ou interne de la rétine (*membrane limitante* de Paccini, *membrane vitrée de la rétine* de Henle) est une lame de substance amorphe diaphane, qui correspond au corps vitré et arrive jusqu'à la circonférence du cristallin. Elle sert de soutien aux ramifications de l'artère centrale de la rétine et aux veines qui les accompagnent. D'après M. Ch. Robin, de l'épaisseur de la membrane limitante se détacheraient des fibres rayonnées (fibres de H. Müller), qui traverseraient les parties sous-jacentes pour aller rejoindre la membrane de Jacob.

La région moyenne enfin, essentiellement médullaire (*membrane nervée*, *tunica nervea*) a beaucoup exercé la sagacité des anatomistes. Brücke, Sappey et le plus grand nombre d'entre eux l'ont divisée en trois couches secondaires, qui se superposent de dehors en dedans dans l'ordre suivant : 1° *la couche des noyaux* (couche granuleuse, nucléolée, couche des corps nucléiformes) qui est la plus extérieure, et se trouve située immédiatement au-dessous de celle des bâtonnets ; 2° *la couche des cellules encéphaliques* (couche celluleuse ; couche des cellules ganglionnaires); 3° *la couche des fibres optiques* (couche fibreuse). Cette dernière, en rapport avec la membrane limitante est le résultat de l'épanouissement des fibres médullaires du nerf optique. D'après M. Sappey, la

couche des bâtonnets forme le tiers externe de la rétine, la couche des noyaux le tiers moyen, et les trois autres éléments en constituent le tiers interne. « La tunique nerveuse, dit Brücke, est, si l'on peut s'exprimer ainsi, une partie du cerveau située dans le bulbe oculaire, et le nerf optique est un faisceau de fibres cérébrales qui unit le cerveau de l'œil avec le cerveau de la boîte crânienne. »

Il résulte des documents qui précèdent que, dans la région moyenne, qui paraît être l'organe réellement sensitif, la rétine nous offre des éléments qui lui sont communs avec le cerveau ; un appareil de nutrition est localisé vers sa couche antérieure, la couche postérieure (couche des bâtonnets) étant un élément spécial à cette membrane et de destination complétement inconnue. Les bâtonnets seraient dans l'œil un appareil de catoptrique, suivant Brücke ; dans cette théorie, la lumière, après avoir traversé la membrane nervée, est réfléchie par les parois des bâtonnets et revient de nouveau sur la membrane nervée. Dalrymple, Jacobson et beaucoup d'autres considèrent, au contraire, la membrane de Jacob comme une véritable membrane séreuse. Il faut noter encore que très-sensible à l'impression de la lumière, son stimulant normal, la rétine l'est peu à celle de nos instruments, ainsi que l'ont démontré les expérimentations de Magendie et que le prouvent chaque jour les opérations dans lesquelles on pique la rétine, presque sans faire éprouver de douleur au malade.

Le pli transversal de la rétine, nié par les observateurs qui ont eu l'occasion d'étudier les yeux des suppliciés, se constituerait, suivant eux, après la mort, sous l'influence de l'évaporation d'une partie des liquides oculaires. Toujours est-il que, examiné sur le cadavre, il est formé par une plus grande quantité de fibres nerveuses. La tache jaune doit sa coloration, d'après M. Kœlliker, à un pigment particulier. La structure de cette portion de la rétine diffère un peu de celle du reste de cette membrane. Les bâtonnets y sont remplacés par des cônes. Les fibres optiques y sont nulles ou à peu près nulles; mais, par contre, la couche des cellules encéphaliques y est plus serrée. Les fibres de H. Müller y sont plus nombreuses que partout ailleurs.

CHAMBRES OCULAIRES, HUMEUR AQUEUSE, MEMBRANE DE L'HUMEUR AQUEUSE, DE DESCEMET OU DE DEMOURS. — Le plus grand diamètre de la chambre antérieure, du centre kératique au centre pupillaire, est de 2 millimètres à 2 millimètres 1/2. La chambre postérieure est beaucoup moins spacieuse. On a dit que cette dernière n'existait pas, l'iris étant même légèrement refoulé en avant par le cristallin exactement adapté à cette membrane, et la constance du rapport, qui aurait lieu entre la courbure du diaphragme oculaire et celle de la face antérieure de la lentille, ayant été posée en principe, d'après quelques documents fournis par l'anatomie comparée. Telle n'est pas, en ce qui concerne, du moins, l'espèce humaine, l'opinion de M. Cruveilhier et de la plupart des anatomistes. On peut obtenir la preuve de l'existence de la chambre postérieure en soumettant l'œil à la congélation. L'épaisseur du cristal obtenu a été évaluée à un demi-millimètre.

Incolore, d'une transparence parfaite et d'une pesanteur spécifique très-faiblement supérieure à celle de l'eau, l'humeur aqueuse, d'après Berzélius, est

formée d'eau, d'albumine en quantité à peine appréciable, de chlorhydrate et d'acétate de soude et d'une matière animale soluble dans l'eau. La masse de ce fluide est de 20 à 25 centigrammes, suivant Pourfour du Petit, de 40 à 60 centigrammes d'après Carron du Villards, tandis que, suivant M. Bouisson, elle varierait, chez l'homme adulte de 25 à 50 centigrammes. Ce professeur fait observer [1] que malgré l'harmonie qu'exigent les fonctions de l'œil sous le rapport de l'arrangement physique de ses parties, il en est de l'humeur aqueuse comme de la plupart des liquides du corps humain, dont la quantité ne peut être exprimée que par une moyenne et jamais par un chiffre constant et absolu. « L'humeur aqueuse, dit-il, est, dans l'état physiologique, proportionnellement moins abondante chez les enfants que pendant l'adolescence; aussi l'augmentation de convexité de la cornée, qui coïncide avec celle de l'humeur aqueuse, produit-elle souvent la myopie chez les adultes, qui, dans le premier âge, n'avaient point éprouvé les effets de ce trouble visuel. L'humeur aqueuse diminue chez les vieillards et contribue à la presbytie. Diverses influences font varier temporairement sa quantité sur un même sujet, suivant les circonstances dans lesquelles il se trouve. Une légère stase sanguine vers la tête favorise son augmentation, ce qui s'observe quelquefois après le sommeil, après des lectures prolongées. Le larmoiement facilite aussi son accumulation et la distension de la cornée. On observe encore des effets analogues dans les temps humides. Les conditions inverses amènent un résultat contraire. Dans les temps secs, la cornée est moins bombée par suite d'une évaporation plus rapide de la portion d'humeur aqueuse qui imbibe cette membrane et disparaît avec les larmes à la face antérieure de l'œil. »

La membrane de Descemet tapisse la face postérieure de la cornée, en s'identifiant avec cette membrane, et s'étend ensuite sur la face antérieure de l'iris dont il est fort difficile de la détacher. D'après M. d'Ammon, cette pellicule très-transparente à la cornée est villeuse et moins diaphane sur l'iris, dont elle atteint le bord pupillaire sans le dépasser. Cet auteur pense que le feuillet iridien de la capsule de Descemet exhale la matière séreuse du sang, d'où provient l'humeur aqueuse, tandis que le fer et le carbone du sang sont déposés sur l'autre paroi de l'iris, ce qui constitue le pigment de l'uvée. Quant au feuillet cornéal de la membrane de l'humeur aqueuse, il serait affecté, suivant le chirurgien de Dresde, à la résorption de ce fluide [2]. Nous rapprocherons de l'hypothèse qui vient d'être mentionnée le résultat de l'analyse du pigmentum, faite par Berzélius, qui a précisément trouvé que les globules dont cet enduit était composé contenaient beaucoup de fer, cause de leur grande

[1] *Annales d'oculistique*, t. XVIII, p. 64.

[2] « Utraque sic iridis facies, etsi secretoria, diversos tamen exsudat humores. In iridis facie anteriori, quam arteriosam vocaverim, materies serosa sanguinis e reticulo vasculoso, tenuissimo et tenerrimo stillat; in posteriori iridis pariete, quam venosam nominaverim, in uvea carboneum et ferrum secernuntur, quæ pigmentum nigrum constituunt. Quod ad resorptionem humoris aquei attinet, hanc lamina serosa corneæ exercet. » (Ammon, *de Iritide*, p. 5.)

pesanteur, et une telle quantité de carbone, que cet élément formerait près de la moitié de leur masse totale. Tout en partageant l'opinion d'Ammon, le professeur Rosas considère les procès ciliaires comme une seconde source de l'humeur aqueuse, source plus puissante que celle qui existe sur l'iris; des idées analogues sur les fonctions des procès ciliaires ont été émises par Th. Young et Edwards. Si nous avons insisté sur ces détails, c'est qu'ils sont destinés à élucider quelques points relatifs au traitement chirurgical des affections glaucomateuses. Des anatomistes modernes admettent que la capsule de Descemet se dépouille progressivement, sur une portion plus ou moins étendue de la face antérieure de l'iris, des caractères qui la distinguent, et se convertit en une véritable membrane élastique (prolongements élastiques de la membrane de Descemet; muscle pectiné de l'iris).

L'humeur aqueuse, à peine évacuée, ne tarde pas à se reproduire. Il résulte des expériences du docteur Castorani que, quand on opère sur des animaux jeunes et vigoureux, le renouvellement du liquide s'effectue en cinq ou six minutes; quand il s'agit, au contraire, d'animaux âgés et débiles, il faut une ou deux minutes de plus. Ayant pratiqué la section des nerfs ciliaires dans l'arrière cavité de l'orbite, soit à leur sortie du ganglion ophthalmique, soit autour du nerf optique, M. Castorani s'assura que cette section avait tari les sources de l'humeur aqueuse, car après qu'on l'eut évacuée, elle ne s'est plus reproduite.

APPAREIL LENTICULAIRE, SYSTÈME CRISTALLINIEN (*lens cristallina*). — Cet appareil comprend une enveloppe ou capsule cristalline et le cristallin proprement dit.

La membrane, qui englobe de toutes parts ce dernier organe et se moule exactement sur lui, a été divisée par les anatomistes en deux segments : l'un qui correspond à l'iris (*capsule ou cristalloïde antérieure*), l'autre accolé au corps vitré (*capsule ou cristalloïde postérieure*). Pappenheim et quelques autres observateurs décrivent une couche de cellules qui se trouveraient placées sur la face convexe de la cristalloïde antérieure, tandis que d'après MM. Robin, Testelin, etc., cette couche épithéliale serait intimement adhérente aux parois internes du sac capsulaire. M. Gros, qui lui donne le nom de réseau alvéolaire générateur, y voit la véritable matrice des cellules et des bandelettes cristalliniennes. L'enveloppe du cristallin ne montre au microscope aucune trace de fibres, aucune disposition lamellaire ou aréolaire ; c'est une membrane lisse et polie, très-élastique, d'une homogénéité parfaite et dépourvue de nerfs et même de vaisseaux. Il résulte en outre des investigations auxquelles la capsule cristalline a été soumise, que cette membrane, amorphe et anhiste, ne subit aucune altération par l'eau bouillante, l'alcool, la potarse caustique, ni même par les acides sulfurique et chlorhydrique. Une seule substance l'altère et la détruit, d'après M. Sappey : c'est l'acide azotique monohydraté. La mort n'en abolit pas la transparence. On peut théoriquement déduire de cette immunité une vérité aujourd'hui bien démontrée par l'observation clinique : c'est qu'il y a une grande exagération dans les idées de quelques auteurs qui ont considéré comme fréquentes les opacités aiguës ou chroniques du sac capsulaire.

Th. Young professait que le cristallin était formé d'une série de segments présentant chacun l'apparence d'un muscle penniforme, disposition musculaire et contractile destinée à faire varier la convexité de la lentille suivant les besoins de la vision. Telle était aussi l'idée de Dugès. Des recherches microscopiques, faites avec le plus grand soin, depuis ces auteurs, par Bowman, Brücke, Gros, Kœlliker, Testelin, etc., ont puissamment élucidé cette partie si épineuse de l'anatomie de l'organe visuel.

Envisagé d'une manière générale, le cristallin doit être considéré comme formé d'une région périphérique ou couche corticale et d'une sphère centrale ou noyau. Molle et pulpeuse dans sa partie corticale, la substance cristalline est plus solide et plus dense dans la région qui constitue le noyau. Des fibres s'unissent par leurs bords et donnent lieu à des lamelles, qui, juxtaposées les unes aux autres pour aboutir à l'ensemble du corps lenticulaire, offrent une disposition symétrique d'arcades ogivales, dont la base répond à la circonférence du cristallin. Ces courbes en ogives ont reçu le nom de *vortices lentis*. Les fibres sont les unes *nucléées*, les autres *dentelées* et sans noyaux[1]. Les premières se rencontrent dans les couches corticales; les secondes entrent plus particulièrement dans la composition du noyau. Les fibres nucléées sont munies, de distance en distance, de noyaux sphériques ou ovoïdes; les fibres dentelées présentent sur leurs bords des cannelures à la faveur desquelles a lieu leur engrènement réciproque. La réunion des lames lenticulaires aboutit, chez le fœtus, à la formation de trois segments triangulaires, qui se rencontrent en avant et en arrière vers les extrémités de l'axe de la lentille; cette disposition primordiale élucide le mécanisme qui a trait à la déhiscence du cristallin, dans une forme de cataracte dont il sera question plus tard. Nous devons ajouter

[1] Le cristallin, à l'état frais, se compose d'une couche d'aspect gommeux, visible surtout en avant, qui, après la mort, se réduit en un liquide appelé *humeur de Morgagni*. Plus profondément, le tissu du cristallin est composé de deux espèces de fibres non entremêlées, mais formant, au contraire, des couches distinctes. Les unes, *fibres à noyaux*, ou mieux *tubes*, car elles sont creuses, sont plus superficielles; elles forment une couche de 2 à 4 dixièmes de millimètre à la surface du cristallin. Elles sont disposées parallèlement, larges de 7 à 9 millièmes de millimètre, aplaties, à bords nets, finement granuleuses à l'intérieur, et offrant, d'espace en espace, des noyaux sphériques ou ovoïdes, larges de 6 millièmes de millimètre, qui leur donnent un aspect caractéristique. Elles s'altèrent beaucoup dans la cataracte, et perdent souvent leurs noyaux. Ce sont elles qui forment la couche molle, blanchâtre, facile à détacher, de la surface de cet organe cataracté. Les autres, *fibres dentelées*, forment le reste du cristallin, sa partie la plus dense; elles sont un peu plus étroites que les précédentes et un peu plus minces, plus transparentes, plus pâles, sans granulations à l'intérieur, dans l'état normal. Leurs bords sont finement dentelés chez l'homme, d'où leur nom; profondément crénelés chez les poissons. Avec l'âge, elles deviennent finement granuleuses, et le sont beaucoup dans les cas de cataracte. Ces fibres, un peu raboteuses sur les bords, s'engrènent les unes dans les autres par leurs inégalités, ce qui fait que celles d'une même couche tiennent bien plus fortement ensemble par leurs bords latéraux, qu'elles n'adhèrent par leurs faces aux faces de la couche sus-jacente et de la couche sous-jacente. (Ch. Robin, *Dictionnaire de Nysten*, onzième édition, p. 378.)

encore qu'entre la région la plus périphérique de la couche corticale et le sac d'enveloppe qui lui correspond se trouve une agglomération de cellules, arrondies et diaphanes, très-exactement décrites par le docteur Testelin, sous le nom de cellules de Morgagni, dans son savant Mémoire sur la structure du cristallin[1]. Ces corpuscules, a-t-on dit, ne sont pas distincts de ceux de la couche épithéliale de la capsule, opinion que réfute M. Testelin, qui allègue que les cellules capsulaires sont munies de gros noyaux, tandis que celles de Morgagni en sont dépourvues. Il résulte également des recherches de Werneck (de Salzbourg) que les cellules hexagonales ou polygonales, qui constituent la couche interne de la capsule, sont à noyau central, comme celles de la membrane du pigment privées de matière colorante.

L'idée générale qui naguère dominait dans les écoles, c'est qu'un fluide particulier, l'humeur de Morgagni, était interposé entre le cristallin et son enveloppe, fluide transparent dans l'état de santé, et qui parfois, acquérant une blancheur lactescente, forme en grande partie les cataractes dites laiteuses. La présence de cette humeur est aujourd'hui niée par le plus grand nombre des anatomistes, qui admettent que le cristallin remplit exactement la capsule.

La face antérieure de l'appareil lenticulaire est un peu moins bombée que sa face postérieure. Képler a démontré que le segment antérieur de cet organe appartenait à une sphère, le postérieur à une hyperbole. Ses diamètres, chez l'adulte, ont en moyenne de 9 à 10 millimètres; l'axe en a la moitié, de 4 millimètres 1/2 à 5 millimètres. Les deux extrémités de cet axe portent le nom de pôles. Le pôle antérieur fait face au centre pupillaire, le pôle postérieur au *foramen cæcum*. Dans le fœtus, la configuration du cristallin se rapproche de la forme sphérique.

CORPS VITRÉ (*corpus vitreum*).—Cette masse, molle et limpide, occupe les trois quarts postérieurs à peu près de la cavité du bulbe. Sa configuration est celle d'un sphéroïde déprimé en avant pour loger le cristallin; cette dépression a reçu le nom de *fossette hyaloïdienne*, *lenticulaire* ou *naviculaire*. Le poids du corps vitré est de 3 grammes à 3 grammes et demi, quelquefois au delà.

L'humeur vitrée (*vitrina ocularis*) est une substance organique spéciale, analogue au blanc d'œuf et coagulable par certains réactifs, au nombre desquels nous citerons les sels de fer et de plomb et l'acide chromique. La membranule qui englobe le corps vitré (*membrane hyaloïde*, *tunica hyaloïdea*) et qui donnerait lieu, d'après les anatomistes, à une infinité d'aréoles (*cellules hyaloïdiennes*) dans lesquelles le fluide est contenu, est anhiste, comme la zone de Zinn, dont nous parlerons bientôt. Telle est sa ténuité qu'on a mis son existence en doute. La forme et les dimensions des cellules qui en dérivent ne sauraient être déterminées d'une manière précise.

CERCLE OU LIGAMENT CILIAIRE (*muscle ciliaire* des observateurs modernes).—Les conditions anatomiques et physiologiques de cet organe ont été commentées de diverses manières. Le cercle ciliaire (*orbiculus ciliaris de Haller et de Zinn*) ne serait qu'un prolongement de la trame celluleuse de la choroïde, d'après

[1] *Annales d'oculistique*, t. XXXIV, p. 109; t. XXXV, p. 61 et 110.

M. de Blainville. La grande quantité de nerfs qui y aboutissent lui ont valu, de la part de Lieutaud, la qualification de *plexus ciliaire*. Gall et Sœmmering le considéraient comme un ganglion nerveux, et l'on a longtemps professé que c'était pour ne pas blesser ce ganglion qu'il fallait soigneusement s'éloigner du limbe kératique dans la dépression de la cataracte par scléroticonyxis. Le plus grand nombre des observateurs semblent se rallier aujourd'hui à l'opinion qui envisage le cercle ciliaire comme un véritable muscle chargé d'un rôle capital dans l'acte de l'accommodation de l'œil. Crampton paraît être le premier qui découvrit, en 1813, dans l'intérieur des yeux des oiseaux, un muscle particulier étendu du cercle osseux de la sclérotique à la circonférence de la cornée (*muscle de Crampton, depressor corneæ* du même auteur). En 1835, Clay Wallace s'efforça de démontrer la muscularité du ligament ciliaire. M. Brücke le décrivit sous le nom de *tenseur de la choroïde*, et M. Bowman lui donna le nom de *muscle ciliaire*.

L'organe dont il s'agit ici n'est autre chose, dans sa portion principale, que la zone grisâtre qui contourne en avant le bord antérieur de la choroïde. Il résulte, des investigations de M. Arlt, que l'iris ne s'insère pas à la limite précise de la cornée et de la sclérotique; ce diaphragme s'insérerait vers l'arête interne du ligament ciliaire, de telle sorte que la face antérieure de ce dernier limiterait périphériquement la chambre antérieure dont il fait partie. C'est à cette disposition anatomique qu'on a attribué la facilité avec laquelle le couteau lancéolaire aborde la chambre antérieure, sans entamer l'iris, dans l'opération de la pupille artificielle, quand même cet instrument aurait pénétré dans l'épaisseur de la sclérotique à 1 ou 2 millimètres du bord de la cornée. Des recherches plus récentes de M. de Graefe et d'E. Jaeger leur ont démontré que les insertions signalées par M. Arlt n'étaient pas les seules; quelques fibres iridiennes couvrent aussi la face antérieure du ligament ciliaire.

D'après le docteur M. Sée, qui a décrit avec détails le muscle ciliaire[1], le bord antérieur ou la petite circonférence de cet anneau musculeux répond aux limites périphériques de la chambre antérieure, tandis que son bord postérieur ou sa grande circonférence, qui a subi un certain amincissement par suite de la diminution graduelle de l'épaisseur de l'organe, se confond d'une manière insensible avec les couches extérieures de la choroïde, au voisinage de l'*ora serrata*. Les fibres-cellules dont le muscle ciliaire se compose sont délicates et se détériorent avec facilité; il est rare qu'on puisse les apprécier nettement sur les cadavres humains, si ce n'est sur des enfants très-jeunes; les yeux de certains animaux les présentent d'une manière très-distincte. Elles sont finement granulées et contiennent un noyau oblong ou arrondi beaucoup moins altérable que l'enveloppe de la cellule. Les fibres-cellules, en se joignant intimement entre elles, constituent des fibres. Leur séparation demande l'intervention des réactifs, parmi lesquels la soude fournit de bons résultats.

M. Sée considère l'appendice dit *muscle pectiné de l'iris* (page 14), comme

[1] M. Sée, *De l'accommodation de l'œil et du muscle ciliaire*; thèse inaug. Paris, 1856.

se divisant, vers le limbe kératique, en deux faisceaux. Le plus superficiel va s'unir au réseau de fibres élastiques que présente la sclérotique à ce niveau, pour constituer la paroi externe du canal de Schlemm [1]; le faisceau profond s'écarte légèrement du précédent, circonscrivant ainsi, en dedans, un espace aplati, allongé d'avant en arrière (*canal de Schlemm*), et, après un trajet marqué par la largeur de ce canal, il rejoint le faisceau superficiel. Or, c'est de cette portion, formant la paroi interne du canal de Schlemm, que naissent les fibres du muscle ciliaire. Réunies antérieurement en un seul faisceau, ces fibres procèdent ensuite en divergeant. Les unes, qui sont les plus longues, suivent la courbure de la sclérotique et vont se continuer avec la choroïde; les autres se dirigent en arrière et en dedans, vers l'axe de l'œil, pour se terminer à la base des procès ciliaires. Les faisceaux les plus postérieurs de cette catégorie deviennent obliques ou même perpendiculaires par rapport à l'axe de l'œil, et, par leur réunion, constituent à la face externe des procès ciliaires un véritable muscle circulaire, auquel, d'après M. Rouget, se rattacheraient les fibres radiées de l'iris. H. Müller attribue également au muscle ciliaire une portion annulaire parallèle au limbe kératique et des faisceaux antéro-postérieurs [2]. Quant aux fonctions de l'organe qui vient d'être décrit, nous les signalerons plus tard, en traitant de l'accommodation de l'œil.

Les artères du muscle ciliaire lui sont fournies par les ciliaires longues, postérieures et antérieures, ainsi que par le grand cercle artériel de l'iris. Ses veines se déchargent dans celles de la choroïde et dans les veines ciliaires antérieures. Les nerfs ciliaires pénètrent dans le muscle et y constituent un plexus serré, d'où partent les filets qui se distribuent à l'iris et ceux qui, suivant quelques auteurs, se rendent à la cornée.

ZONE DE ZINN, CORPS CILIAIRE, ORBICULE CAPSULO-CILIAIRE. — La zone de Zinn (zonule de Zinn ou ciliaire; *zonula Zinnii*) émane de la région antérieure de l'hyaloïde et vient s'attacher au pourtour de la capsule cristalline. Le renflement plissé de cette zone, qui entoure le cristallin, a été comparé à une collerette. Quelques-uns considèrent la zone de Zinn comme formée par la membrane hyaloïde épaissie et soulevée sous forme de plis; d'autres la regardent comme une membrane spéciale. Le bord découpé et dentelé de l'extrémité antérieure de la rétine (*ora serrata retinæ*) vient s'insérer par une sorte d'engrenage à la zone de Zinn, de telle sorte, d'après M. Sappey, que les festons saillants de la zone de Zinn sont reçus dans les festons rentrants de la rétine. Limitant par sa face interne *le canal godronné de Petit*, la zonule de Zinn se trouve, par sa face opposée, en rapport avec les *procès ciliaires* (*processus ciliares, rayons ciliaires ou sous-iriens* de Chaussier), qui s'engaînent, d'après Brücke, sous forme d'arêtes mousses, dans les plis de cette même zone. Considérés par

[1] *Le canal de Fontana ou de Schlemm* règne à la surface interne de la sclérotique, et, suivant quelques auteurs, dans la substance même de cette membrane, près de sa jonction avec la cornée. D'après Brücke et Arnold, ce sinus circulaire reçoit les veines ciliaires antérieures.

[2] Consultez *Archiv für Ophthalmologie*, t. III, p. 1.

la plupart des anatomistes comme une dépendance de la choroïde, comme des replis saillants de cette membrane, les procès ciliaires, placés les uns à côté des autres au nombre de soixante ou quatre-vingts, donnent lieu, par leur réunion, au *corps* ou à la *couronne ciliaire*, disque radié de couleur noire, dont les éléments embrassent la circonférence du cristallin et la région voisine du corps vitré.

Le professeur d'Ammon a donné le nom d'*orbicule capsulo-ciliaire* à un anneau composé de fibres particulières, qui établiraient un moyen d'union entre la capsule cristalline et les procès ciliaires, sur lesquels elles s'étendraient circulairement. Ce fait, accepté par plusieurs observateurs, a été mis en doute par d'autres. Presqu'aucun anatomiste, d'ailleurs, n'a décrit l'orbicule d'Ammon.

II.—ANNEXES OU DÉPENDANCES DE L'ŒIL.

Destinées à abriter, à lubrifier, à mouvoir le globe oculaire, les parties accessoires du sens de la vue (*tutamina oculi* de Haller) doivent avoir une large part dans nos descriptions pathologiques. Nous parlerons, dans l'ordre suivant, des éléments qui les composent : orbites, sourcils, paupières, appareil lacrymal, appareil moteur.

ORBITES. — Situées entre le crâne et la face, les fosses orbitaires offrent la configuration de pyramides quadrangulaires creuses. Leur base est légèrement inclinée en arrière, le bord osseux supérieur dépassant un peu le bord inférieur. La profondeur de ces cavités est loin de présenter, chez les divers sujets, une identité constante.

Les pièces osseuses qui concourent à la formation de l'orbite sont : en haut (paroi supérieure, voûte de l'orbite), le frontal et le sphénoïde ; en bas (paroi inférieure, plancher de l'orbite), le maxillaire supérieur, le malaire et le palatin ; en dehors (paroi externe ou temporale), le malaire et le sphénoïde ; en dedans (paroi interne ou olfactive), l'unguis, l'ethmoïde et le sphénoïde.

La paroi supérieure de l'enceinte orbitaire est mince. Il suit de là qu'elle peut se déjeter aisément et se perforer même, sous l'influence de la présence, dans l'orbite ou dans la cavité crânienne, de tumeurs ou de collections purulentes. La paroi olfactive est celle qui montre le moins d'épaisseur et de résistance. Le tissu cellulo-adipeux que l'orbite contient est, par les fentes orbitaires supérieure et inférieure, en communication avec le tissu cellulaire crânien et celui de la fosse zygomatique.

SOURCILS. — Une rangée curviligne de poils roides et durs, la peau épaisse et dense dans laquelle ils sont obliquement implantés, une couche de tissu cellulo-graisseux, le muscle sourcilier, quelques fibres de l'occipito-frontal et de l'orbiculaire des paupières, l'arcade sourcilière de l'os frontal, tels sont les éléments qui concourent à la constitution de ces appendices. Le peu de proéminence du sourcil, dans le jeune âge, dérive du peu de développement du sinus frontal et de l'arcade sourcilière qui lui correspond, tandis que des conditions anatomiques opposées, chez l'adulte et notamment chez le vieillard, lui fournissent une saillie plus considérable. Sur plus de trente têtes examinées au musée de la

Faculté par le docteur Richet, cet observateur a constaté que la saillie de l'arcade orbitaire n'annonçait qu'un agrandissement du sinus frontal, et correspondait toujours à une projection proportionnelle de la lame postérieure du sinus vers la cavité crânienne, en sorte que, dans ce point, la pulpe cérébrale aurait été plus tôt refoulée. Que deviennent, dit-il, en présence de ces faits, les assertions des crânioscopes? Le muscle sourcilier, qui concourt puissamment à déterminer l'expression de la physionomie et à faire connaître les passions de l'âme, fronce le sourcil, en l'attirant vers la ligne médiane; l'occipito-frontal l'élève; l'orbiculaire l'abaisse.

Les appendices dont il est ici question contribuent à garantir l'œil des insectes, de la poussière, des corpuscules de toutes sortes qui pourraient lui nuire. Leur principale destination consiste à le préserver de l'impression d'une lumière trop vive, effet que nous rendons plus marqué par le mouvement qui consiste à froncer le sourcil. La quantité et la coloration des poils qui entrent dans la composition de ces appendices ont de l'influence sur leurs fonctions. Habituellement très-noirs chez l'habitant des pays chauds, ils ne présentent que rarement cette couleur chez l'habitant des régions froides.

PAUPIÈRES, REPLI SEMI-LUNAIRE, CARONCULE LACRYMALE.—La texture des paupières présente successivement, d'avant en arrière : 1° une couche cutanée très-fine et d'autant plus mince qu'on s'approche davantage du bord ciliaire ; 2° un tissu cellulaire très-lâche et très-facilement infiltrable ; 3° un plan musculeux formé par le muscle orbiculaire (muscle naso-palpébral de Chaussier) ; 4° les fibro-cartilages tarses qui, arrivant jusqu'au bord libre, sont destinés à maintenir les voiles palpébraux déroulés au-devant des globes ; ils ne s'étendent, au côté interne, que jusqu'aux points lacrymaux, et cessent aussi, du côté externe, un peu avant la commissure des deux paupières (Meckel) ; 5° la conjonctive, adhérente à la face postérieure des lames qui précèdent par un tissu très-serré. De chacun des arcs osseux de l'orbite part un prolongement membraneux qui, gagnant le bord voisin du tarse correspondant, est fibreux et solide vers la moitié externe du rideau palpébral, cellulo-fibreux et mince vers sa moitié interne (*ligaments larges des paupières ; ligaments angulaires, externe et interne*, de Ténon). Le voile supérieur est, en outre, fortifié par son muscle élévateur, dont l'expansion aponévrotique s'associe d'une manière intime au ligament large correspondant, le tout venant s'attacher au bord frontal du cartilage tarse et à sa face antérieure.

La paupière supérieure est plus particulièrement chargée de garantir le bulbe de l'impression des agents extérieurs, de l'ombrager pendant le sommeil et d'étaler à sa surface les fluides propres à en favoriser le glissement. Quand elle s'abaisse, son bord ciliaire se place au-dessous du diamètre transversal de l'œil. Son fibro-cartilage est en demi-lune et offre, dans sa région moyenne, une étendue verticale de 11 à 12 millimètres, tandis que le tarse inférieur est beaucoup plus petit et d'une forme quadrilatère très-allongée.

Des deux lèvres qui limitent le bord libre de chacun de ces voiles mobiles, l'antérieure est l'endroit de naissance des cils, dont l'implantation paraît fort irrégulière. L'arête postérieure est munie d'une rangée de petits trous, orifices excréteurs des follicules ou glandes de Meïbomius, qui les décrivit en 1666.

Si la commissure interne des paupières (grand angle, *canthus major*) est plus évasée que la commissure externe (petit angle, *canthus minor*), cette particularité provient, comme le fait observer Bichat, de ce que les fibres supérieures et inférieures du muscle orbiculaire se terminent, en dedans, sur le tendon direct, tandis qu'à la limite externe de la fente palpébrale, ces fibres se réunissent obliquement, sans lien intermédiaire sensible. La commissure temporale déborde en dedans, de 5 ou 6 millimètres, l'extrémité externe du diamètre horizontal de la base orbitaire, d'où il suit qu'il faut couper cette commissure, si l'on veut démasquer largement l'orbite.

L'appendice, constitué par le repli semi-lunaire (membrane clignotante) et par la caroncule lacrymale, est avec raison considéré comme une troisième paupière incomplète ; on y trouve, en effet, une membrane muqueuse et un appareil glandulaire avec des poils déliés qui en émanent.

Le docteur Sappey a tracé avec une grande précision les dispositions des glandes des paupières. Dans un Mémoire lu, en 1853, à la Société de Biologie, il les divise en trois groupes : 1° glandes dépendantes de la peau ; 2° glandes placées au pourtour de l'orifice inter-palpébral et dans la caroncule lacrymale ; 3° glandes répandues sur la surface de la conjonctive (p. 4).

Deux sortes de glandes viennent verser le produit de leur sécrétion sur le tissu cutané des voiles palpébraux : *les glandes sudorifères* et *les glandes sébacées*.

Les premières se montrent avec les traits qui les caractérisent sur toute autre région de l'économie, sauf leur quantité qui paraît être un peu moins considérable aux paupières. Les secondes, peu multipliées et rudimentaires, s'ouvrent dans les follicules pileux, près de leur embouchure.

Les corps glanduleux, situés au pourtour de l'ouverture palpébrale, semblent appartenir à une même famille, car tous donnent lieu à une sécrétion sébacée. Ils se rattachent à trois catégories : *les glandes de Meïbomius, les glandes ciliaires, les glandes comprises dans l'organisation de la caroncule lacrymale.*

Les glandes de Meïbomius doivent être classées parmi les glandes en grappe ; on y observe, en effet, un canal excréteur, aux côtés duquel viennent aboutir, et sans affecter une grande régularité, des follicules qui s'ouvrent dans le conduit principal par autant de petits conduits accessoires. Le nombre de ces lobes est de trente ou quarante pour les glandes de moyenne longueur. Les uns sont simples, c'est-à-dire formés de l'agglomération d'utricules groupés le long d'un petit conduit qui reçoit le produit de leur sécrétion et le charrie dans le canal principal ; les autres sont composés de lobules qui se subdivisent en utricules s'ouvrant dans des conduits secondaires. Ainsi sont constituées les glandes de Meïbomius, assises, d'après la plupart des anatomistes, sur un coussinet celluleux recouvert par la conjonctive, tandis que, d'après Rosas et le docteur Sappey, elles occupent l'épaisseur des cartilages tarses, plus rapprochées toutefois de la face postérieure que de la face antérieure de ces cartilages. Leur nombre varie de trente à quarante pour la paupière supérieure, de vingt à trente pour la paupière inférieure. La plupart d'entre elles suivent une direction rectiligne et perpendiculaire et celle du bord libre des voiles palpébraux ; plusieurs sont flexueuses sur le cartilage tarse supérieur. Une portion de la

matière onctueuse, de l'espèce de cire qu'elles sécrètent, peut être exprimée de leurs orifices, sous forme de petits vers contournés sur eux-mêmes, si l'on comprime les paupières entre les branches d'une pince, au niveau des fibro-cartilages. Nous avons constamment vu ces orifices régulièrement disposés sur une seule ligne, le long de l'arête postérieure des tarses, derrière les cils, la double rangée de pertuis, dont parle Zinn, ne s'étant jamais présentée à notre observation.

A chaque bulbe ciliaire sont attachées deux glandes (*glandes ciliaires*), qui s'ouvrent, par leurs très-petits conduits excréteurs, dans le col des follicules pileux et y versent leur sécrétion huileuse. Ce produit, dit M. Sappey, est une matière sébacée analogue à celle qui suinte des glandes de Meïbomius, dont les glandes ciliaires se rapprochent ainsi par leurs fonctions ; arrivé au dehors, il se concrète autour des cils, sous forme d'une petite couronne. La sécrétion devient-elle plus abondante, comme on l'observe dans la blépharite ciliaire, elle donne lieu à des anneaux jaunâtres, qui entourent la base de chaque appendice pileux et qui, se confondant et se superposant, forment des croûtes. C'est donc à tort, ajoute l'auteur, qu'on a placé le point de départ de la chassie (*lippitudo*) dans les glandes de Meïbomius. Ces dernières ne prennent qu'une très-faible part à la constitution du produit qui nous occupe et dont il importe de montrer aux pathologistes les véritables sources.

Les glandes sébacées enfin qui, pressées les unes contre les autres, composent l'ensemble de la caroncule lacrymale, offrent chacune un nombre variable de cryptes, qui convergent vers l'extrémité libre d'un follicule pileux, et s'ouvrent dans la cavité de celui-ci, près de son embouchure. Les glandules de la caroncule lacrymale présentent donc la plus grande analogie avec les glandes ciliaires.

M. Donders ayant observé qu'on trouvait souvent, chez les adultes comme chez les jeunes sujets, des cils très-exigus à côté de cils complétement développés; réfléchissant, d'ailleurs, que l'action de laver ou de frotter les yeux sollicitait l'expulsion fréquente de ces appendices, sans que leur nombre en diminuât sensiblement, cet observateur pensa que les cils devaient être probablement soumis à une régénération continuelle. Or, il entreprit dans ce but des recherches dont nous devons consigner ici les résultats [1].

Les cils ont été trouvés au nombre de 104 à 150, à la paupière supérieure, tandis que l'inférieure n'en a montré que de 50 à 75.

La longueur de ces appendices est de 8 à 12 millimètres à la paupière supérieure. Plus fins et plus courts, ceux du voile inférieur ont de 6 à 8 millimètres.

La structure des cils ne diffère pas sensiblement de celle des poils ordinaires.

Tout cil est remplacé par un autre, après une existence limitée. Le nouvel appendice se développe à l'intérieur du follicule qui a fourni le cil ancien, ce dernier étant refoulé peu à peu vers l'orifice de ce follicule. Quelquefois le vieux cil tombe par le frottement ou par toute autre cause, avant que le nouveau cil ne

[1] *Archiv für Ophthalmologie*, t. IV, p. 286.

manifeste sa présence à l'extérieur. Le jeune cil grandit avec rapidité. En trois semaines, il atteint environ 4 millimètres de longueur; en quatre semaines, 5 millimètres; en cinq semaines et demie, 7 millimètres; en sept semaines et demie, 8 millimètres; en vingt semaines, 11 millimètres. Le développement s'effectue donc de plus en plus lentement. Les cils de la paupière inférieure et les cils plus courts situés près des commissures palpébrales croissent avec plus de lenteur. Lorsque les cils se sont rapprochés de leur longueur normale, leur accroissement est presque insensible. Les cils longs ont une existence de 150 jours environ; celle des cils courts est d'un peu plus de 100 jours. Il y a lieu de croire, d'après M. Donders, que ce mouvement continuel existe aussi pour les autres poils. S'ils sont plus longs ou plus courts, suivant les diverses régions du corps, cette circonstance tient probablement à la durée plus ou moins longue de leur existence.

APPAREIL LACRYMAL. — La glande lacrymale se compose de deux portions distinctes, disposées presque constamment de telle sorte que l'une est supérieure et l'autre inférieure. La première, plus volumineuse que la seconde, occupe la fossette lacrymale, dépression que présente, dans sa région antérieure externe, la lame orbitaire du coronal, à laquelle elle adhère par des liens cellulo-fibreux très-résistants; c'est la glande lacrymale proprement dite, qui offre la configuration d'un segment d'ovoïde. La seconde, ou glande accessoire, est aplatie, irrégulièrement quadrilatère, et s'étend jusqu'à la partie externe du bord orbitaire du cartilage tarse supérieur.

La glande lacrymale déverse le produit de sa sécrétion sur la surface conjonctivale, à la faveur de plusieurs canaux, que Nicolas Sténon découvrit sur l'œil du mouton en 1661; avant lui, la glande lacrymale était appelée *glande innominée*. Un grand nombre d'opinions ont été émises relativement aux dispositions anatomiques de ces conduits. D'après Ribes père, leurs orifices, parallèlement placés sur la même ligne, un peu au-dessus de la moitié externe du cartilage tarse, sont habituellement au nombre de six; il en existe quelquefois sept, très-rarement huit; ces canaux s'ouvrent obliquement, à la face interne de la paupière, à peu près comme les uretères dans la cavité de la vessie. Les professeurs Blandin et Cruveilhier admettent dix ou douze de ces tubes excréteurs. Dans l'opinion de M. Sappey, le nombre des canaux excréteurs, qui partent de la portion orbitaire de la glande, varierait de trois à cinq. Rectilignes, sans communication entre eux, ils naissent, dans son épaisseur, de chacun de ses grains glanduleux, par autant de ramifications d'une ténuité extrême, puis viennent s'ouvrir, à 5 ou 6 millimètres au-dessus du cartilage tarse supérieur, dans l'angle de réflexion de la conjonctive. Cet anatomiste ajoute que la portion palpébrale de la glande lacrymale est constituée par des lobes dont le nombre varie de quinze à quarante, et de chacun desquels émane un canalicule excréteur. Tous ces canaux n'ont pas leur point de décharge isolé sur la conjonctive; ils s'ouvrent dans les conduits excréteurs du segment orbitaire sur lesquels ils sont disposés à peu près comme les barbes d'une plume sur leur tige commune. Plus récemment enfin (décembre 1859), d'autres idées ont été produites à cet égard, devant la Société de Biologie, par M. Paul Tillaux, dont les recherches,

faites à l'aide de procédés nouveaux, nous paraissent concluantes. Cet observateur admet deux variétés principales de l'organe dont il s'agit. Dans la première, la portion orbitaire et la portion palpébrale sont simplement contiguës, les conduits de chacune d'elles étant distincts et s'ouvrant isolément sur la muqueuse. Or, le nombre de ces canaux est de trois à cinq pour le lobe principal, de quatre à douze pour le lobe accessoire. Souvent, en outre, on rencontre, soit sur le bord interne, soit sur le bord externe de la glande, un petit groupe de glandules plus petites que les autres et qui ont chacune un conduit spécial apparent. Cette première variété est la plus commune ; treize l'ont offerte sur quinze glandes déposées au Musée de la Faculté. Dans la seconde, la portion principale et la portion accessoire sont continues, c'est-à-dire que les conduits de l'une reçoivent dans leur trajet ceux de l'autre. Dans cette variété, d'ailleurs, comme dans celle qui précède, il existe aussi, aux limites interne ou externe de la glande, quelques glandules isolées munies d'un conduit excréteur distinct. La divergence des opinions émises dépend surtout, d'après M. Tillaux, de ce que la plupart des observateurs ont employé les injections au mercure qui ne peuvent fournir que des résultats incomplets. Le meilleur mode d'investigation consiste dans la macération plus ou moins prolongée de la glande dans l'acide tartrique ; on comprime fortement ensuite l'organe entre deux plaques de verre.

Le lac *lacrymal* de J.-L. Petit est borné : en dehors, par le globe oculaire ; en dedans, par la caroncule lacrymale ; en avant, par les paupières ; en arrière, par le point de réflexion de la conjonctive, vers l'angle interne de l'œil.

Les dispositions des conduits destinés à charrier vers le sac les fluides qui lubrifient le globe méritent d'être rappelées. Après avoir commencé au centre d'un tubercule situé sur la lèvre postérieure du bord palpébral supérieur, à 4 millimètres à peu près de la commissure interne, tubercule qui est percé d'un trou (point lacrymal supérieur), le conduit supérieur monte verticalement dans l'espace de 2 millimètres environ, puis se coude, pour se porter de haut en bas et de dehors en dedans, jusqu'à la cavité du sac. Le conduit lacrymal inférieur, qui est un peu plus court, débute de même par un pertuis visible à l'œil nu (point lacrymal inférieur), au milieu d'un mamelon placé sur l'autre paupière, un peu en dehors du précédent, suit d'abord un court trajet vertical, et se dirige ensuite de dehors en dedans, et un peu de bas en haut, jusqu'au réservoir des larmes. Dans la plupart des cas, leur embouchure est commune, c'est-à-dire qu'ils aboutissent à ce réservoir par un canal commun ; dans d'autres, qui paraissent infiniment moins nombreux, il existe deux orifices isolés, qui occupent la partie antérieure externe de la poche lacrymale.

Les conduits lacrymaux sont garnis d'un prolongement de la conjonctive, qui établit une communication entre cette muqueuse et celle de la cavité olfactive. Leur orifice palpébral ne semble pas pourvu d'un sphincter propre, qui a été admis par quelques anatomistes. Un petit muscle, qui porte le nom de *muscle de Horner*, chirurgien américain qui l'a découvert, est fixé sur la lèvre postérieure de la gouttière lacrymale ; de là, il se porte transversalement en dehors, couché sur le tendon réfléchi de l'orbiculaire et se divise en deux languettes, l'une supérieure, l'autre inférieure. Chacune d'elles se rend à la partie postérieure

du conduit lacrymal qui lui correspond et se termine auprès de l'orifice lacrymal. Le muscle de Horner seconde l'absorption des larmes, en portant en arrière et en dedans les points lacrymaux.

Le mode suivant lequel se comporte le tendon du muscle orbiculaire, dans ses rapports avec le sac, mérite d'être rappelé. Si l'on renverse les paupières de dehors en dedans, après les avoir circulairement détachées à leur angle externe et à leur bord adhérent, on voit que ce tendon se bifurque. La branche antérieure (tendon direct) croise perpendiculairement la paroi antérieure-externe du sac, à la réunion à peu près de son tiers supérieur et du tiers moyen, et va s'insérer au-devant de l'apophyse montante ; la branche postérieure (portion réfléchie du même tendon) s'insère à la crête de l'os unguis. Des parties supérieure et inférieure de ce tendon partent, en outre, des expansions fibreuses qui fortifient la paroi externe de la poche lacrymale. Celle-ci déborde donc en haut, et par son cul-de-sac, le tendon direct de l'orbiculaire, tandis que la plus grande partie du sac est située au-dessous. Nous verrons plus tard que la lèvre antérieure, fournie à la gouttière lacrymale par l'apophyse verticale de l'os maxillaire et le tendon direct de l'orbiculaire, sont des guides anatomiques précieux, pour l'incision du sac. Weber, le docteur Hasner attribuent l'absorption des larmes à l'aspiration nasale ; Hyrtl et d'autres physiologistes, à l'action du muscle de Horner. Dans l'opinion de M. Staude, qui me paraît la plus acceptable, cette absorption serait due à la pression qu'exercent, sur les canaux lacrymaux et le sac lui-même, les contractions de l'orbiculaire, les larmes, une fois arrivées dans leur réservoir, prenant leur écoulement par suite de la seule pesanteur.

Le sac lacrymal a la configuration d'un ovoïde dont la plus grosse extrémité est dirigée en bas. Sa paroi postérieure-interne correspond à la gouttière lacrymale, savoir : à l'os unguis et à l'apophyse montante du maxillaire. Sa paroi antérieure-externe est constituée par la peau et le tendon direct de l'orbiculaire, qui la croise transversalement ; plus en arrière, existent la portion réfléchie du même tendon et le muscle de Horner; cette même paroi reçoit, en outre, des expansions fibreuses déjà notées ; et, en bas, les insertions du petit oblique.

La longueur du canal nasal, sur une tête sèche, est de 8 à 12 millimètres, auxquels il faut ajouter 2 ou 3 millimètres pour le chevauchement de sa membrane muqueuse vers le méat inférieur. Les diamètres de ce conduit sont sujets à des variations nombreuses. Il est parfois très-comprimé de dedans en dehors, de telle sorte que son diamètre transversal offre de 3 à 5 millimètres, tandis que l'antéro-postérieur est de 4 à 6 millimètres ; dans d'autres cas, le conduit est assez régulièrement cylindrique et présente un diamètre de 3 à 4 millimètres. Correspondant en dehors à l'antre d'Hyghmore, dont il est séparé par une cloison osseuse, et en dedans au méat moyen et au cornet inférieur, il a son embouchure à l'union du quart antérieur du méat inférieur avec ses trois quarts postérieurs. Il y a lieu de remarquer que la direction du sac n'est pas la même que celle du canal auquel il aboutit. Le réservoir et le conduit des larmes réunis présentent une double courbure, ayant quelque analogie avec celle d'une *S*

italique, le premier étant légèrement convexe en arrière et en dedans, tandis que le second l'est en sens contraire.

J'ai plusieurs fois trouvé l'orifice inférieur du canal nasal garni d'une sorte de valvule muqueuse ou d'un diaphragme qui en masquait presque l'ouverture, du côté de la cavité olfactive. Quelques anatomistes ont encore décrit des valvules qui siégeraient de distance en distance dans le canal nasal. Leurs conditions, leur existence même n'ont rien de constant.

La glande lacrymale n'est pas la seule source des larmes ; l'humeur aqueuse en fournit aussi une quantité notable. Toutefois, l'assertion de quelques auteurs qui n'évaluent qu'à un huitième le contingent fourni par la glande lacrymale à la masse totale du liquide me paraît fort exagérée.

APPAREIL MOTEUR. — Six muscles mettent le globe en mouvement, les quatre droits et les deux obliques. La question du strabisme réclame, pour être convenablement appréciée, que nous entrions dans quelques détails sur les dispositions anatomiques et physiologiques de ces organes.

Les quatre muscles droits forment les côtés d'une pyramide quadrangulaire, dont le sommet est au fond de l'orbite et dont la base vient s'engrener sur le bulbe. Le pourtour du trou optique leur offre des points d'attache en arrière ; le tendon de Zinn, fixé vers la lèvre inférieure de cet orifice, fournit des insertions communes au droit inférieur, au droit interne et au droit externe. En avant, les tendons des muscles droits confondent leurs fibres avec celles de la sclérotique, sur laquelle ils se terminent par un épanouissement en éventail.

De ces quatre muscles, le droit interne est le plus court, le droit externe le plus long. La différence entre ces deux derniers, quant à la longueur, est d'à peu près 4 millimètres.

Le droit interne est le plus épais ; puis viennent, par ordre d'épaisseur, le droit externe, le droit inférieur et le droit supérieur, le plus mince des quatre.

Le droit interne s'attache à la sclérotique par un faisceau tendineux court, quadrilatère, bien circonscrit. Le tendon du droit externe est, en général, plus mince, plus large, plus étalé, plus aponévrotique.

Le droit interne et le droit inférieur se fixent à 5 millimètres environ du bord de la cornée, tandis que le droit externe s'attache ordinairement à 8 millimètres du limbe cornéal, et le droit supérieur à la même distance, quelquefois plus en arrière.

Le droit interne ne répond pas exactement à l'angle interne des paupières ; c'est un peu au-dessus de cette commissure que l'on trouvera son insertion sclérotícale. Le droit externe, situé sur la même zone que son antagoniste, devra être également recherché un peu au-dessus de la commissure palpébrale correspondante.

Le plus long des muscles oculaires est *le grand oblique* (oblique supérieur, grand rotateur de l'œil, *trochlearis*). Il émane, par des fibres tendineuses courtes, de la lèvre supérieure du trou optique et de la gaîne du nerf de ce nom, devient charnu pour procéder, d'arrière en avant, entre le droit supérieur et le droit interne, en suivant les limites qui séparent la voûte de l'orbite de sa paroi nasale, puis se convertit en un tendon arrondi qui traverse la poulie fibro-cartilagineuse

(*trochlea*) que lui présente l'os frontal, en dedans du trou sus-orbitaire. Après avoir franchi cet anneau de réflexion, dans lequel il glisse à la faveur d'une bourse synoviale, le tendon s'aplatit et s'élargit, se porte d'avant en arrière et de dedans en dehors, s'enroule autour de la portion supérieure du bulbe, en passant sous le droit supérieur, et va s'attacher à la sclérotique, par des languettes aponévrotiques qu'unit un tissu lamelleux, à la partie externe de l'hémisphère postérieur du globe. *Le petit oblique* enfin (oblique inférieur, petit rotateur de l'œil), le plus court des muscles qui nous occupent, prend seul naissance sur le plancher de l'enceinte orbitaire, en dehors de la gouttière lacrymale, point dans lequel il confond ses fibres aponévrotiques avec la tunique fibreuse du sac. De là il chemine, d'avant en arrière et de dedans en dehors, sous le droit inférieur, contourne obliquement la région déclive de l'œil et se fixe à la coque scléroticale, sous le corps du droit externe, et également par une aponévrose rayonnée, à la partie externe et postérieure du globe.

Une toile fibro-celluleuse (*capsule fibreuse de l'œil, aponévrose orbito-oculaire*) engaîne l'œil et ses cordes motrices. Signalée d'abord par Ténon, négligée depuis lui, car elle n'était que d'un faible intérêt avant l'application de la ténotomie aux muscles oculaires, elle a été soigneusement étudiée et décrite de nouveau par Bonnet (de Lyon). Cette tunique s'insère au pourtour de l'extrémité antérieure de la gaîne du nerf optique. Après avoir formé une cavité en infundibulum, dont la face concave regarde en avant et dans laquelle sont logés les deux tiers postérieurs du globe environ, cette coiffe se dédouble en deux feuillets ; l'un de ceux-ci se fixe aux cartilages tarses, se réunissant à angle aigu avec les ligaments larges des voiles palpébraux ; l'autre se réfléchit et s'épanouit sur la face antérieure de l'œil où il constitue le *fascia* sous-conjonctival ; le sillon annulaire qui provient de l'écartement des deux feuillets est tapissé par la conjontive, dans l'endroit où celle-ci passe de la sclérotique aux paupières. Tous les muscles traversent la coque membraneuse, avant d'aller s'insérer au globe, et en reçoivent chacun une gaîne, un étui fibro-celluleux, qui se prolonge depuis leur attache scléroticale jusqu'à leur implantation osseuse.

Si la partie anatomique des organes moteurs de l'œil ne laisse rien à désirer et se trouve à l'abri de toute contestation, il n'en est pas de même de la question physiologique qui les concerne. Il est deux points sur lesquels tout le monde tombe d'accord, c'est que : 1° quand l'un des muscles droits se contracte séparément, il ramène le centre pupillaire de son côté, pendant qu'au côté opposé le muscle antagoniste s'enroule et s'étend sur le bulbe ; 2° lorsque deux muscles, placés à côté l'un de l'autre, entrent simultanément en action, ils impriment à la cornée une direction oblique, le droit interne, par exemple, la portant en dedans et en bas, quand il associe ses mouvements de traction à ceux du droit inférieur. Sur d'autres parties de la physiologie de l'appareil musculaire de l'œil, de nombreuses contradictions existent dans les auteurs.

Adelon, Boyer, H. Cloquet, Delarue, Phillips, Wenzel, etc., avancent que quand les quatre muscles droits se contractent simultanément, ils tirent le globe vers le fond de l'orbite. D'après Wenzel, l'œil s'aplatit alors dans le sens de son

diamètre antéro-postérieur, ce qui facilite la vue des objets éloignés, tandis que ce diamètre s'allonge, suivant Bonnet et beaucoup d'autres, ce qui tend à accommoder l'organe à la perception des objets rapprochés. Dieffenbach nie qu'une traction en arrière par l'action collective des quatre muscles droits soit possible.

C'est surtout sur le mode d'action des obliques que les dissidences sont le plus prononcées.

Leur unique fonction, d'après Bichat, consiste à faire rouler le bulbe sur son axe, et ils ne contribuent en rien au déplacement de sa face antérieure, sentiment que partagent MM. Amussat et Lucien Boyer. « Dans toutes nos expériences sur la section des muscles obliques, dit ce dernier[1], nous n'avons pu, jusqu'à ce jour, constater qu'un seul phénomène d'une manière positive : c'est que les muscles obliques font éprouver au globe de l'œil un mouvement de rotation sur son axe antéro-postérieur. Ce mouvement est sensible sur les animaux dont la pupille est oblongue; on peut constater facilement un changement de rapport des extrémités de la pupille avec les paupières. Par suite de la section du grand oblique, l'extrémité externe de la pupille obéit à l'action du petit oblique et s'abaisse; par la section du petit oblique, elle s'élève. Nous avons facilement constaté ce résultat chez le mouton et chez le cheval. Chez l'homme et chez les animaux à pupille circulaire, il est plus difficile à apprécier. Ce mouvement de rotation, ne changeant en rien la direction de l'axe visuel, n'influe en rien sur la direction des yeux, et n'est, par conséquent, d'aucune importance pour l'histoire du strabisme. Chez aucun des animaux que nous avons soumis à nos expériences, nous n'avons remarqué que la section des muscles obliques influât sur la direction de l'axe de l'œil. »

Le professeur Cruveilhier mentionne, comme effet principal des contractions de ces organes, le balancement du globe sur son axe antéro-postérieur ; il admet, de plus, que l'obliquité d'avant en arrière que présente le tendon réfléchi du muscle supérieur, et la direction du muscle inférieur dans le même sens, permettent à l'un et à l'autre d'attirer l'œil en avant.

On peut placer dans une seconde catégorie les auteurs qui, comme Bourgery, Delarue, etc., attribuent au grand oblique la faculté de diriger la pupille en bas et en dehors, et au petit oblique celle de la porter en haut et en dehors.

D'après le docteur Bonnet[2], et telle est l'opinion que nous professons depuis longtemps, enlevez le sommet de la fosse orbitaire, attachez un fil à l'extrémité postérieur du grand oblique, sans en exécuter la dissection, et vous verrez que les tractions effectuées sur ce muscle entraîneront l'ouverture pupillaire en bas et en dehors, pendant que la région supérieure du bulbe s'inclinera vers l'angle interne, et que sa région inférieure se tournera vers l'angle externe. « En effet, dit Bonnet, comment se comporte le grand oblique, depuis sa poulie cartilagineuse jusqu'à l'œil, seule partie dont il faille tenir compte pour juger de l'action de ce muscle? Il se dirige en bas, en dehors et en arrière ; il dépasse l'axe

[1] L. Boyer, *Recherches sur l'opération du strabisme*. Paris, 1842, p. 32.
[2] Bonnet, *Traité des sections tendineuses*. Paris, 1841, p. 48.

antéro-postérieur de l'œil, et s'insère un peu au côté externe et supérieur de cet organe. D'après cette disposition, la contraction qui rapproche l'insertion oculaire du muscle de sa poulie cartilagineuse conduit cette insertion en haut, en dedans et en avant ; or, comme la partie antérieure du globe se porte en sens inverse de sa partie postérieure, tandis que celle-ci est tirée en haut et en dedans, celle-là se porte en bas et en dehors ; ce qui revient à dire que, par l'action du grand oblique, la pupille se porte en bas et en dehors. De plus, le tendon du grand oblique, s'enroulant autour de l'œil, ne peut tirer la partie supérieure de celui-ci en dedans, sans lui imprimer un mouvement de rotation dans le même sens. » Suivant le même auteur : 1° Si vous tirez sur le bout orbitaire du petit oblique, sans modifier en rien la direction de ce muscle, le bulbe se portera un peu en avant, et la pupille se tournera en haut et en dehors ; 2° les obliques entrent-ils l'un et l'autre en action, leurs mouvements antagonistes se neutralisent et leurs mouvements congénères subsistent, d'où il résulte que le globe est amené en avant et en dedans et que l'ouverture pupillaire s'incline en dehors; 3° les contractions simultanées des deux cordes musculaires allongent l'œil dans le sens de son diamètre antéro-postérieur, et concourent ainsi à accommoder l'organe à la vision des corps rapprochés, les obliques étant conséquemment, sous le rapport des changements de forme imprimés au bulbe, congénères des muscles droits.

Nous rapporterons à une troisième catégorie qui, peut-être, est la plus nombreuse, ceux qui, comme Adelon, Boyer, H. Cloquet, Crommeling, Rosas, etc., pensent que le globe subit, sous l'influence des contractions du grand oblique, un mouvement de rotation qui tourne la pupille en bas et en dedans, étant d'ailleurs d'accord avec les auteurs de la seconde catégorie en ce qui concerne l'action du petit oblique. « En se contractant seul ou avec prépondérance, dit le professeur Velpeau [1], le petit oblique tourne l'œil en dehors et en haut, ce qui lui fait jouer un certain rôle dans la production ou dans le maintien du strabisme externe ; le grand oblique porte l'œil en dedans et en bas. Par leur rétraction simultanée, les deux muscles obliques tirent le globe de l'œil en avant. »

D'après M. Phillips [2], « le grand oblique attire l'œil en haut et en dedans, lorsqu'il se contracte seul ou en même temps que le muscle droit interne, et le petit oblique le dirige en bas et en dedans, lorsqu'il agit sans le grand oblique. Ces deux muscles, réunissant leur action, créent l'antagonisme à la puissance des quatre muscles droits, c'est-à-dire qu'ils retiennent l'œil en avant, qui serait, sans leur secours, attiré en arrière par la contraction simultanée des quatre muscles droits. » M. Phillips fait observer que les expériences tentées sur les animaux vivants, pour éclairer la question, ne fournissent que des résultats incomplets, parce que la douleur que ces vivisections occasionnent produit des mouvements insolites qu'on ne peut isoler et attribuer à un muscle plutôt qu'à un autre. Il pense que lorsque les deux obliques associent leur action, ils portent la pupille vers l'angle interne.

[1] Velpeau, *Du strabisme*. Paris, 1842, p. 20.
[2] Ch. Phillips, *Ténotomie sous-cutanée*. Paris 1841, p. 215.

Il est digne de remarque que l'opinion qui vient d'être signalée est en tout point semblable à celle qu'émettait, il y a plus d'un siècle, l'illustre Maître-Jan[1]. « Ces deux muscles (le grand et le petit oblique), dit-il, agissant séparément, tirent le globe de l'œil du côté du nez, en le tournant un peu, ou vers le haut, ou vers le bas, et c'est à cause de ces mouvements qu'on les appelle *amoureux* ; lorsqu'ils agissent ensemble, ils tirent et arrêtent fixement l'œil du côté du nez. »

Dieffenbach, dont nous traduisons littéralement le passage[2], s'exprime ainsi : « Ch. Bell et la plupart des physiologistes attribuent à l'oblique supérieur le pouvoir de tourner l'œil en dehors et en bas, et à l'oblique inférieur celui de le porter en dedans et en haut. Je regardais ces opinions comme justes ; des opérations nombreuses de strabotomie m'ont convaincu du contraire. Lorsque, dans une forte déviation de l'œil en dedans et en haut, je venais de couper le droit interne, la position vicieuse de l'organe n'était souvent que peu changée ou ne subissait aucune modification ; mais si, prolongeant alors l'extrémité supérieure de la section conjonctivale, pour découvrir le tendon du trochlearis, j'incisais celui-ci, le globe quittait l'angle interne et se redressait immédiatement ou plus tard. Est-il besoin d'une preuve plus puissante pour démontrer que le grand oblique entraîne la pupille en dedans et en haut ? » Les succès obtenus par Dieffenbach et Phillips ne dépendent pas de la section du trochlearis, d'après Bonnet ; ils proviennent de la division plus étendue de la capsule fibreuse, en avant, le tronçon postérieur du droit interne coupé pouvant, sans ce débridement, continuer à maintenir l'œil dévié, par l'intermédiaire de la coque membraneuse qui le coiffe et à laquelle ce muscle adhère intimement, comme il adhère à sa gaîne propre. Le chirurgien de Lyon ajoute qu'il se croit d'autant plus fondé à adopter une telle manière de voir, qu'il n'a jamais taillé le grand oblique, et que néanmoins, dans presque tous les strabismes en haut et en dedans qu'il a opérés, il a obtenu le redressement complet du globe, en débritant largement la capsule en haut.

Nous bornerons ici ces considérations, pour ne pas grossir inutilement ce volume. De ce qui précède il résulte que, quelque opinion qu'on adopte sur le jeu des muscles obliques, l'on est constamment sûr de rencontrer derrière soi un nom recommandable qui la soutienne. J'y vois surtout un enseignement pratique important, c'est qu'on court grand risque de se fourvoyer, de nuire plutôt que de soulager, en soumettant ces organes à des sections dont les résultats ne sauraient être encore calculés d'une manière rigoureuse.

[1] Maître-Jan, *Traité des maladies de l'œil*. Paris, 1740, p. 9.
[2] Dieffenbach, *Ueber das Schielen*. Berlin, 1842, p. 20.

LIVRE I

CONSIDÉRATIONS GÉNÉRALES
sur le diagnostic et le traitement des affections oculaires.

CHAPITRE PREMIER.

DIAGNOSTIC.

L'appareil de la vision résume sous un petit volume le plus grand nombre des systèmes qui figurent sur divers points de l'économie : systèmes muqueux, séreux, fibreux, vasculaire, lymphatique, nerveux, etc. Par suite, en outre, de la spécialité de ses fonctions, il possède des tissus qu'on ne rencontre pas dans d'autres régions. Il résulte d'une organisation aussi complexe que cet appareil doit être exposé à des maladies variées, les unes sujettes à se montrer ailleurs, les autres qui lui appartiennent en propre.

L'appréciation de ces nombreuses lésions repose sur trois groupes d'éléments de diagnostic : 1° caractères anatomiques; 2° caractères physiologiques; 3° documents complémentaires.

La constatation des désordres morbides (caractères anatomiques, signes objectifs) est, dans l'espèce, le point capital. Les caractères physiologiques (signes subjectifs), bien que très-propres à éclairer l'observateur, ont beaucoup perdu de leur importance, depuis que la découverte de l'ophthalmoscope est venue nous révéler les mystères du fond de l'œil. Nous ne saurions insister assez sur la valeur de quelques documents complémentaires, relativement aux professions, aux dyscrasies, à la contagion, à l'hérédité, etc. Quelques mots suffiront pour démontrer la vérité de cette proposition.

Un œil offre une conjonctive injectée, du larmoiement, de la photophobie. L'idée d'une kératite imminente ou existant déjà se présente à l'esprit. Mais le malade est un serrurier, un mécanicien, et vous ne tardez pas souvent à découvrir que les désordres ont pour cause la présence d'une particule métallique dans la cornée.

Un changement de couleur de l'iris, le trouble, l'irrégularité de la pupille, des douleurs nocturnes, vous ont conduit au diagnostic d'une iritis. Mais le sujet est entaché de syphilis, et cette condition doit dominer la médication.

Êtes-vous indécis sur la question de savoir si les aspérités que montre la con-

jonctive palpébrale sont des granulations véritables ou une simple hypérémie des papilles conjonctivales, demandez si le consultant a fréquenté l'un de ces asiles où les granulations ont, pour ainsi dire, acquis droit de domicile; informez-vous s'il n'est point entouré de frères, de sœurs, de personnes, en un mot, qui soient affligées de granulations. L'affirmation ou la négation à cet égard devra peser d'un grand poids dans votre appréciation.

Un sujet porte une tumeur sur la nature de laquelle vous hésitez à vous prononcer, mais il annonce qu'une affection cancéreuse a atteint son père ou sa mère, circonstance qui peut vous guider dans l'appréciation du mal. J'ai été consulté par une femme qui avait perdu d'abord l'usage de l'œil droit, puis celui de l'œil gauche, par suite d'une amaurose évidemment cérébrale. Le docteur Berrier-Fontaine, qui me fit l'honneur de m'appeler en consultation, m'informa qu'il y avait trois années, il avait extirpé, avec succès, chez cette malade, un sein cancéreux. Le diagnostic sur la nature d'une tumeur encéphalique probable ne fut-il pas élucidé par ce document?

L'on ne saurait donc s'habituer assez à combiner les trois éléments d'appréciation qui viennent d'être indiqués. L'on ne pourra y arriver avec fruit que par l'observation clinique et la fréquentation assidue des dispensaires et des consultations où abondent des formes morbides de tout genre. La lecture des bons livres est utile, sans doute, mais le grand livre de la nature est encore ce qu'il y a de mieux; peut-être même est-il plus convenable de commencer par celui-là, pour ne pas avoir ensuite à oublier des idées erronées, fruits de théories plus ou moins ingénieuses mais trop souvent contraires à la saine observation des faits.

Quelques documents sur les maladies simulées et sur les affections des yeux, considérées au point de vue du service militaire, compléteront ce chapitre.

SECTION I.

CARACTÈRES ANATOMIQUES.

Article 1. — Examen à l'œil nu et à la loupe. — Application du sens du toucher et de celui de l'ouïe à l'exploration des affections oculaires.

S'agit-il d'examiner un sujet docile, et le manque, absolu ou presque absolu, de photophobie et de blépharospasme vient-il en aide à nos investigations, on place le malade, assis ou debout, à côté d'une fenêtre, et on lui donne une situation telle que les rayons lumineux frappent l'œil affecté plutôt obliquement que de face. La lumière du jour suffit le plus souvent; une croisée, située au nord, est éminemment propice. On évitera l'éclat du soleil plus ou moins gênant pour le patient et dont les reflets peuvent apporter dans l'accomplissement de l'exploration des difficultés sérieuses. L'intervention d'une lumière artificielle est utile, dans quelques cas, comme nous le verrons tout à l'heure.

La photophobie est-elle intense, ce qui arrive notamment chez les jeunes sujets affligés de kératite, on ne peut se livrer fructueusement à l'examen qu'à un demi-jour. L'investigation, dans de telles circonstances, devra avoir une

durée très-limitée ; force est de se contenter souvent d'une exploration superficielle et de négliger les détails. Fréquemment, d'ailleurs, dans cette occurrence, on obtient beaucoup plus avec de la patience et de la douceur qu'avec les moyens violents de contention qui provoquent des clameurs, et donnent lieu à une agitation qui ne peut qu'être nuisible.

Le professeur Rosas (de Vienne), dont je me féliciterai toujours d'avoir été le disciple, suivait une marche bien salutaire au point de vue du diagnostic des affections oculaires. L'élève, en face du malade, explorait successivement toutes les parties constituantes de l'appareil visuel, en commençant par la région circumorbitaire et en finissant par les profondeurs de l'organe. Cette investigation minutieuse, à laquelle on n'a guère le loisir de se soumettre, quand on dirige une vaste clinique, peut cependant faire éviter bien des erreurs. C'est ainsi qu'un malade, qui m'a consulté, portait, depuis plusieurs semaines, une conjonctivite qu'on traitait vainement par les astringents de toutes sortes ; l'avulsion d'un cil introversé fit seule les frais de la cure. Un autre, ayant un fragment de fer implanté dans la cornée, avait reçu l'injonction de se faire appliquer des vésicatoires sur le front et d'user de calomel et d'un collyre au nitrate d'argent. L'exploration progressive, telle que la conseillait Rosas, n'eût-elle pas prévenu de telles bévues ?

Le groupe orbitaire se compose de deux ordres d'organes : les uns, placés au-devant de lui, sur sa base ; les autres occupant sa propre cavité. De là deux régions, l'une orbitaire externe, l'autre orbitaire interne. La première est surtout composée par les *tutamina oculi* de Haller ; la seconde par le globe de l'œil et ses organes moteurs. L'une et l'autre sont liées d'une manière étroite au cerveau, par leur système vasculaire, et séparées par la seule région olfactive. La liaison vasculaire de la portion orbitaire de la face avec le cerveau rend compte de sa rougeur et de plusieurs autres symptômes, dans les affections cérébrales ; elle explique encore réciproquement les lésions du cerveau ou de ses fonctions, dans les maladies orbitaires (Blandin).

Nous nous conformerons, dans l'exploration sommaire de ces parties, à l'ordre que nous avons suivi dans nos prolégomènes, en débutant toutefois par les dépendances de l'œil, dont le plus grand nombre se présente tout d'abord à l'observation.

EXAMEN DES ANNEXES DE L'ŒIL. — *Orbites.* — Une modification plus ou moins prononcée dans les dispositions du pourtour de l'orbite, la présence d'une tumeur résistante ou fluctuante, intimement soudée aux parties limitrophes ou mobile, avec ou sans changement de coloration aux téguments, mettront sur la voie d'une périostose syphilitique ou non syphilitique, d'une carie, d'un lipome, d'un kyste de l'orbite. Le diagnostic sera grandement élucidé, pour quelques orbitocèles, si la peau présente un orifice fistuleux livrant passage à des matières et permettant l'introduction de la sonde. S'agit-il d'une tumeur anévrysmale (anévrysme du tronc de l'artère ophthalmique ; tumeur érectile artérielle de l'orbite), l'auscultation, la constatation de pulsations isochrones à celles du pouls, et cessant sous l'influence de la compression carotidienne, pourront fournir, quant au diagnostic, des éléments utiles. Les orbitocèles ont pour

caractère spécial et commun de propulser le globe, en le repoussant vers le côté opposé à celui où elles résident. Il faut se souvenir qu'elles peuvent avoir leur point de départ dans les cavités circonvoisines. Demandez-vous également si la fosse orbitaire ne serait pas occupée par un corps étranger venu du dehors (balles, échardes, brins de paille, etc.), car leur présence ignorée a donné lieu à des erreurs graves de diagnostic.

C'est dans la nombreuse série des orbitocèles qu'il faut placer les affections, avec augmentation de volume, de la glande lacrymale, d'où peut résulter une tumeur, plus ou moins saillante, au devant de l'angle externe des paupières, et causant même le déplacement du bulbe, refoulé, dans ce cas, en dedans et en bas. La portion orbitaire du corps glanduleux ne pourra être explorée avec le doigt que quand, par suite de sa tuméfaction, elle atteint le rebord de l'orbite ; il sera plus aisé d'apprécier par le toucher les conditions de la glande accessoire, vers laquelle on pourra même arriver, en introduisant le doigt entre la paupière supérieure et le bord correspondant de l'orbite. Les affections, d'ailleurs, de la glande lacrymale semblent rares ; plusieurs d'entre elles sont mal définies dans les traités classiques ; il est permis d'établir qu'on n'aura que très-exceptionnellement à diagnostiquer des désordres localisés dans l'organe sécréteur des larmes. On l'a vu occupé par une hypertrophie congénitale ou acquise, et devenir le siége d'un travail phlegmoneux (dacryadénite), d'une dégénérescence cancéreuse. Les conduits excréteurs de la glande peuvent s'ouvrir dans un kyste de la paupière supérieure (dacryops).

Sourcils. — Je vois quelquefois des ophthalmies traversées par l'apparition de furoncles sur la région sourcilière. Elle peut être envahie par d'autres tumeurs de tout genre, des dermatoses, des ulcères, des parasites. Elle offre parfois des loupes qui contiennent des poils. Les plaies du sourcil tirent une gravité extrême du voisinage du cerveau ; on tiendra compte aussi de la présence du nerf frontal, branche de la cinquième paire dont l'influence sur la nutrition de l'œil sera expliquée plus tard. Dans quelques blépharoplégies uni-oculaires, le sourcil du côté malade est manifestement plus élevé que celui du côté opposé, modification qui dérive des efforts auxquels se livre l'occipito-frontal pour suppléer au jeu de l'élévateur palpébral frappé de paralysie. L'incision et mieux la résection du nerf sus-orbitaire ont été entreprises avec succès dans des cas de névralgies frontales. Dans quelques-uns d'entre eux, la division complète du nerf incomplétement coupé a procuré du soulagement.

La chute prématurée des sourcils par une brûlure, par une plaie avec perte de substance, n'engendre pas constamment un dérangement dans la vision, mais cette circonstance a été notée comme pouvant nuire à cette fonction, par suite du manque d'abri qui en résulte pour l'œil.

Paupières.—Elles sont sujettes à des désordres variés : inflammations aiguës ou chroniques, affections syphilitiques, dartreuses, cancéreuses, tumeurs de tous genres (télangiectasies, kystes, verrues, etc.), paralysies, renversement en dedans (entropion) ou en dehors (ectropion), adhérences entre elles ou au globe oculaire, etc. Les tarses sont parfois hypertrophiés ou recoquillés sur eux-mêmes. Les paupières sont exposées, en outre, à des blessures par des instruments

piquants, tranchants ou contondants, à être atteintes par la pustule maligne. Une brûlure, une plaie avec déperdition de substance, une gangrène de leur paroi cutanée, du voile supérieur surtout, peuvent avoir pour conséquence un raccourcissement tel des rideaux palpébraux que le globe ne saurait plus être ombragé par eux (lagophthalmos, œil de lièvre). M. Richet signale une circonstance qui se rattache à la physiologie du muscle orbiculaire des paupières, et qui n'est pas sans importance au point de vue pratique. Dans le cas où les portions ciliaires et palpébrales de ce muscle ont subi une large mutilation, les faisceaux extraorbitaires sont susceptibles, par des contractions énergiques et répétées, de rabattre sur le bulbe visuel les tissus qui ont échappé à la destruction ; le refoulement des parties molles circonvoisines donne lieu à des replis, qui constituent une sorte de paupières muqueuses, lesquelles protégent encore avec assez d'efficacité le globe de l'œil. J'ai été récemment consulté par une femme dont les deux paupières droites avaient été dévorées par une pustule maligne et par les cautérisations mises en œuvre pour la combattre. Deux bourrelets muqueux étaient les seuls vestiges des voiles palpébraux ; une sorte de tutamen, de forme triangulaire, et dont la base était tournée en haut, unissait par son sommet le bourrelet inférieur au supérieur. Bien que l'accident fût arrivé il y a six années, l'œil jouissait de ses dispositions normales.

Parfois, la souffrance des voiles palpébraux a pour point de départ des troubles pathologiques émanant des parties voisines. C'est ainsi qu'une fistule de ces organes reconnaît souvent pour cause une carie de l'orbite et qu'un emphysème des paupières indique une communication entre celles-ci et la fosse nasale correspondante, par une fracture des parois osseuses ou une déchirure du sac. Une inflammation phlegmoneuse et œdémateuse du voile inférieur dénote presque constamment une phlegmasie du sac. Après une contusion de la boîte crânienne, les ecchymoses des paupières, et l'infiltration hématique surtout du voile inférieur indiquent quelquefois une fracture par contre-coup d'une des parois de la cavité de l'orbite. Rarement, dans l'espèce, la suffusion sanguine se constitue aussitôt après la vulnération ; le professeur Laugier a fait observer, avec juste raison, qu'elle procédait graduellement des parties profondes aux parties superficielles, tandis que celle qui résulte d'une contusion directe suit une marche opposée.

Les ecchymoses de la paupière inférieure ont été signalées par M. Velpeau comme un signe très-probable d'une fracture de la voûte orbitaire. Ce signe n'aurait quelque valeur, d'après M. Maslieurat-Lagemard, qu'autant qu'il serait précédé de l'ecchymose de la conjonctive oculaire.

Le gonflement, quel que soit sa nature, susceptible d'envahir les voiles palpébraux, est tantôt partiel (blépharite ciliaire, etc.) et tantôt général (ophthalmies purulentes, etc.) ; leur œdème, si fréquent dans la pratique, peut reconnaître pour source des conditions locales ou des affections éloignées. Dans le marasme, par contre, les paupières sont sèches et ridées. Leur occlusion incomplète, durant le sommeil, indiquerait dans quelques cas, d'après Double, la présence des vers dans le tube digestif, phénomène signalé déjà par Paul d'Égine et Avicenne.

Une tuméfaction des paupières ou du globe, des brides, des cicatrices, des tumeurs peuvent contrarier plus ou moins les mouvements des voiles palpébraux. Leur écartement permanent dénote quelquefois une paralysie de la portion dure de la septième paire (lagophthalmos paralytique), la chute de la paupière supérieure, une paralysie de la troisième paire. Hâtons-nous d'ajouter que la blépharoptose n'a pas toujours cette signification. Neuf fois sur dix, quand elle existe seule, et quand elle est liée surtout à un trouble et à une vascularisation de la moitié supérieure de la cornée, elle accuse une condition granuleuse ou une hypertrophie papillaire de la paroi interne de la paupière supérieure.

Dans quelques cas, les voiles palpébraux sont en proie à une sorte de palpitation, mouvement involontaire connu sous le nom de *souris*. Leur clignement exagéré peut être symptomatique d'une souffrance de l'œil ou en être indépendant. Une forte contraction des paupières vers le globe (blépharospasme) indique assez habituellement une maladie du miroir.

Ces organes seront explorés à leur face cutanée, à leur face muqueuse et à leur bord libre.

La coloration de la paroi cutanée des paupières est ordinairement la même que celle du visage. Une peau fine, comme transparente, et sillonnée de cordons vasculaires d'un rouge bleuâtre, décèle une habitude lymphatique ; cette disposition est apparente surtout au voile supérieur, notamment lorsqu'il s'abaisse ou qu'on le tire doucement avec la main. Ce tégument est-il coloré en jaune-safran, on a affaire à une maladie du foie, ou tout au moins, à une absorption générale de la bile. Il peut se couvrir de plaques ecchymotiques, dans le scorbut ; de taches pétéchiales livides, dans le purpura hemorrhagica. La racine de la paupière inférieure est souvent marquée d'une zone bleuâtre, d'un demi-cercle ardoisé, dans l'anémie, dans la chlorose, chez les femmes à l'époque des menstrues. C'est ce qu'on appelle *yeux cernés*, et ce phénomène apparaît encore à la suite des veilles ou d'excès vénériens. Des phlegmons, des furoncles, l'eczéma, l'impétigo, des ulcérations syphilitiques, des verrues, etc., peuvent envahir la paroi cutanée des voiles palpébraux.

Pour en explorer la face muqueuse, il faut les retourner, de telle sorte que cette face devienne antérieure. S'agit-il de la paupière inférieure, la manœuvre n'aboutit qu'à la déprimer simplement avec le doigt, pendant qu'on invite le malade à regarder en haut, afin de solliciter le déplissement de la muqueuse. Pour renverser la paupière supérieure, appliquez le bout de l'index, ou mieux une tige effilée, un petit bâtonnet, sur la racine du voile palpébral, vers le bord adhérent du tarse ; dites au patient de regarder fortement en bas ; cela fait, une pression légère, exercée de haut en bas sur les limites supérieures de l'organe, en ramène le bord ciliaire en avant ; il suffit, dès lors, de le saisir entre l'indicateur et le pouce de la main restée libre, ou de le refouler de bas en haut, avec un doigt, pour obtenir immédiatement l'extroversion désirée. Cette manœuvre n'offre aucune difficulté dans les conditions habituelles ; il n'en est pas de même si la paupière est œdémateuse, tuméfiée par la variole, couverte de croûtes étendues et épaisses, cas dans lesquels on n'arriverait souvent à effectuer le renversement du voile qu'à l'aide de pratiques pénibles et vulnérantes.

L'introduction sous la paupière supérieure d'un corps étranger milite fréquemment pour l'application de cette manœuvre. Il y a indication d'y recourir quand on soupçonne la présence de granulations sur la face interne du voile supérieur. Des ophthalmies, des pannus surtout, ont persisté, durant des années, et n'ont abouti que trop souvent à la perte de l'œil, par suite de l'omission, de la part des praticiens, d'obéir à ce précepte élémentaire de l'oculistique.

Les granulations, logées dans le cul-de-sac rétro-tarsien supérieur, échappent fréquemment à l'attention des chirurgiens, à cause de la position reculée qu'elles occupent et qu'on n'est guère dans l'habitude d'explorer ; comme elles sont une cause commune de la persistance du mal, il ne faut jamais manquer d'aller à leur recherche, afin de les attaquer suivant le même mode que les productions identiques des voiles palpébraux. Pour les démasquer, force est d'imprimer un double renversement à la paupière supérieure. L'instrument que le docteur Buys a proposé pour cette destination, et dont il a bien voulu nous faire hommage, présente un manche d'ivoire et un corps en argent, sous forme d'une sorte de fourche (Pl. I, fig. 9). Les deux branches de celle-ci sont munies chacune, à leur extrémité libre, d'un bouton destiné à offrir aux tissus une surface mousse. M. Buys nous a indiqué lui-même, dans une lettre qu'il nous a fait l'honneur de nous adresser, le mode d'emploi de cet instrument. « Après avoir renversé la paupière, je la maintiens, au moyen du doigt médius de la main gauche, la pulpe appliquée sur son bord libre. J'introduis entre elle et le globe de l'œil les branches de l'instrument, tenu de la main droite, jusqu'au repli oculo-palpébral. Je relève le manche à angle droit. Saisissant alors l'instrument par la partie supérieure du manche, à la naissance de la tige, entre le pouce et l'indicateur de la main gauche, le médius restant appliqué sur la paupière renversée, j'effectue le soulèvement. De la main droite, devenue libre, j'applique le pinceau chargé d'acétate de plomb [1], pour en couvrir la surface granuleuse entièrement mise à découvert. »

Dans l'examen du bord libre des paupières, on n'oubliera pas de faire légèrement basculer ce bord en dehors, à l'aide d'une pression modérée qu'on exerce avec le doigt, au delà de la rangée des cils. Ceux-ci peuvent être déviés vers le globe qu'ils irritent (trichiasis) ; une ulcération de la cornée est maintes fois causée et entretenue par un bouquet de cils, et même par un cil unique, qui correspond exactement à la partie affectée. Il peut arriver qu'une collection exiguë du fluide muco-lacrymal, accolée à un ou deux cils déviés en dedans, soit rendue mousseuse par suite de l'agitation que ces appendices lui impriment. Ces poils peuvent manquer incomplétement ou complétement (alopécie des cils, madarose). Cherchez si les bords palpébraux ne sont pas soudés entre eux dans quelque point (anchyloblépharon), s'ils n'offrent pas une inflammation furonculaire ou glandulaire, des ulcérations, des phlyctènes, des grêlons contenant parfois des calculs, des parasites, etc. Dans la blépharite ciliaire, les croûtes accumulées sur le bord libre des paupières sont dures, brunâtres, très-fortement

[1] Voir, pour la description de la méthode de Buys, l'article consacré à l'ophthalmie granuleuse.

adhérentes; on ne parvient très-souvent à les extirper qu'en faisant saigner douloureusement les points où elles siégent. Dans les conjonctivites, au contraire, les croûtes qui dérivent de mucosités concrétées, sont flavescentes, et se détachent avec plus de facilité.

Repli semi-lunaire et caroncule lacrymale. — Fortement colorée chez les sujets pléthoriques, chez les individus dont la face est habituellement congestionnée, la caroncule lacrymale est blanchâtre et pâle chez les anémiques. On accordait jadis une grande valeur aux signes fournis par cet organe, en séméilogie générale; sa rougeur, sa tuméfaction étaient des signes avant-coureurs du délire, d'une hémorrhagie cérébrale; les conditions contraires, dit Double, laissaient craindre les scrofules, le scorbut, l'hydropisie.

La caroncule et le repli qui la côtoie peuvent être le siége d'une inflammation aiguë ou chronique; ils peuvent être fongueux, ulcérés, cancéreux, mélanotiques, occupés par des particules pierreuses, par des corps étrangers de tout genre. Ceux-ci ont été parfois rencontrés dans le cul-de-sac existant entre la membrane semi-lunaire et le globe, et un stylet mousse, à l'aide duquel on a soulevé ce repli, a facilité leur recherche. Examinez si la caroncule ne montrerait pas des poils développés anormalement et donnant lieu au larmoiement par l'irritation qu'ils occasionnent. Cet organe peut avoir été détruit partiellement ou en totalité par une suppuration, par une lésion traumatique. Il peut aussi être enfoncé vers le grand angle, à la suite de la strabotomie; des modifications opératoires ont même été proposées pour éviter cette difformité parfois très-choquante.

Appareil lacrymal. — L'exploration de l'organe sécréteur des larmes a été tout à l'heure l'objet de quelques développements. Nous n'avons à parler ici que de celle du canal que ce fluide parcourt depuis le lac lacrymal de J.-L. Petit jusqu'à la fosse olfactive.

Les points lacrymaux peuvent être extroversés, fendillés, ulcérés; ils peuvent manquer ou être frappés d'atrésie. Les conduits lacrymaux sont susceptibles aussi d'être rétrécis, obstrués par du mucus concrété, des excroissances fongueuses, des cils, des calculs. Ils peuvent devenir fistuleux. Le cathétérisme avec le stylet d'Anel ou celui de Méjan, les injections avec une seringue appropriée sont généralement indispensables pour la constatation exacte des conditions de ces canaux.

L'exploration du réservoir lacrymal et de tout ce qui s'y rattache devra surtout être faite avec soin, quand, en présence d'une blépharite uni-oculaire, on a lieu de soupçonner des désordres dans l'appareil excréteur des larmes. On se gardera de confondre les maladies des tissus qui couvrent le sac avec celles de cette poche elle-même. Ces tissus peuvent être le siége d'un phlegmon ou d'un furoncle (anchylops), d'un ulcère bénin (aegylops), d'un chancre, d'un kyste, etc. Une tumeur d'un rouge brun, souvent réniforme, avec inflammation et gonflement œdémateux des tissus se propageant parfois à une très-grande distance du grand angle, et des douleurs vives annoncent généralement un phlegmon du sac (dacryocystite phlegmoneuse). Il peut aboutir à un abcès dont l'évacuation au dehors calme immédiatement les souffrances. Le plus habituel-

lement, toutefois, les maladies de ce réservoir présentent une allure chronique, et même le phlegmon du sac n'est assez communément qu'une phase d'exacerbation inflammatoire d'une lésion ancienne. Les dacryoblennorrhées peuvent exister avec ou sans tumeur lacrymale. Dans de telles circonstances, une pression avec le doigt sur la région du sac, et surtout sous le tendon de l'orbiculaire, fait refluer vers l'œil un flot de matières plus ou moins épaisses et de larmes. Dans quelques cas, la tumeur se vide vers le nez; dans d'autres, elle est irréductible, le sac étant converti en un véritable kyste. L'orifice enfin, qui constitue la fistule lacrymale, se trouvera le plus ordinairement devant le sac lui-même, bien qu'on puisse le rencontrer à une grande distance de l'œil. Quelques fistules, dites capillaires, sont visibles à peine. Les trajets fistuleux peuvent être multiples. Dans toutes ces conditions encore, le cathétérisme et les injections sont très-propres à élucider le diagnostic. Une exostose, une carie peuvent envahir les parois osseuses de la région qui nous occupe.

Nous aurons à revenir dans la suite sur l'exploration du canal nasal avec des stylets, avec les sondes de Gensoul, etc. Il y aura souvent lieu de rechercher si l'obstacle au cours des larmes ne reconnaît pas pour causes une inflammation chronique de la membrane de Schneider, un ozène, un polype, un corps étranger logé dans la fosse olfactive.

Le fluide lacrymal est sécrété en grande abondance sous l'influence d'une affection morale, d'un bon nombre de lésions du globe oculaire et quand la rétine est vivement stimulée par la lumière. Il coule sur la joue, lorsque les points lacrymaux cessent de l'absorber ou ne l'absorbent qu'incomplétement, ou bien encore quand un obstacle dans le sac ou dans le canal nasal s'oppose à la progression des larmes vers la cavité olfactive, écoulement qui, dans de tels cas, est loin d'être constant, comme nous le verrons dans la suite. Les larmes peuvent, dit-on, éprouver aussi des modifications sous le rapport chimique; des auteurs prétendent qu'elles sont plus salées, plus riches en chlorures alcalins dans quelques inflammations de l'œil, et c'est en grande partie à cette acrimonie inusitée qu'on a attribué la rougeur et les excoriations qui viennent parfois envahir, dans cette occurrence, les tissus voisins du globe. Le sang, qui se mêle aux larmes, paraît provenir le plus habituellement de la rupture de quelques vaisseaux de la conjonctive. Weller dit avoir vu un ictère violent leur communiquer une teinte manifestement jaunâtre.

Le professeur Trousseau a beaucoup insisté sur la valeur des larmes dans les affections aiguës de l'enfance. On peut, suivant lui, établir en thèse générale que quand un enfant pleure, sa maladie est dépourvue de gravité, et que le contraire a lieu, lorsqu'il ne pleure pas [1]. « Quand vous vous trouvez, dit-il, auprès d'un jeune sujet qui, jusqu'ici, avait pleuré, mais ne pleure plus, lorsque vous le tourmentez; si, tout à coup, ses yeux sont secs, bien qu'il reste en apparence dans les mêmes conditions, attendez-vous à des désordres funestes, n'importe lesquels; vous ne vous tromperez jamais, à moins que, naturellement, l'enfant ne pleure pas, car il en est qui ne pleurent jamais. Lorsqu'au contraire, après

[1] *Gazette des hôpitaux*, année 1848, p. 58.

avoir constaté du souffle, de la matité dans une poitrine, une hypertrophie du foie ou de la rate, le ballonnement du ventre, etc., vous voyez l'enfant verser des larmes, portez un pronostic favorable; c'est là le signe d'une convalescence prochaine. »

Appareil moteur. — Le strabisme est l'une des conditions pathologiques qui se présentent le plus à l'observation. Il est communément convergent, rarement divergent, exceptionnellement supérieur ou inférieur. D'après Ruete (de Leipzig), le globe est habituellement couvulsé en haut dans l'encéphalite, dans l'épilepsie, dans l'éclampsie, dans l'hystérie, bien que, dans ces maladies, il puisse offrir une autre déviation.

Il y aura lieu de rechercher si le strabisme est de date ancienne, s'il remonte, par exemple, à l'enfance du sujet, ou s'il est peu invétéré. Le premier, qui se rattache presque constamment aux strabismes essentiels ou musculaires des auteurs, réclamera généralement l'application des ressources de la ténotomie, tandis que le second peut avoir pour causes une congestion encéphalique, un principe syphilitique, la présence de vers dans le tube digestif, d'où l'indication de recourir à des moyens purement médicaux. C'est dans cette dernière catégorie de déviations qu'il faut souvent placer le strabisme divergent déterminé par une paralysie de la troisième paire, et le strabisme convergent engendré par celle de la sixième.

Faisons remarquer que l'examen à distance est chose éminemment utile, dans le cas où un strabisme se dessine peu. Placez le malade à quelques mètres loin de vous, et invitez-le à marcher vers vous en vous regardant; la déviation ne tarde pas à devenir patente.

Le strabisme a quelquefois son point de départ dans le globe lui-même (*strabisme optique* ou *musculaire passif*, de M. J. Guérin), et provient d'une taie qui masque plus ou moins la pupille, d'une cataracte centrale, souvent des deux à la fois, obscurcissements sous l'empire desquels le globe se détourne, soit pour fournir à la lumière un plus libre accès vers la rétine, soit, comme le dit M. Lucien Boyer, pour éviter de percevoir les objets dont il ne donne qu'une image imparfaite et qui altère la pureté de celle que perçoit son congénère. Dieffenbach, qui considère ces sortes de strabismes comme fort nombreux, admet que les troubles, souvent peu appréciables, qui les causent, se dissipent quelquefois, pendant que l'action musculaire conserve les modifications contractées; le strabisme optique s'est ainsi converti en strabisme musculaire actif. C'est à la catégorie des strabismes optiques que se rapportent aussi les déviations consécutives à la formation de pupilles artificielles excentriques.

Dans quelques affections encéphaliques, on a constaté le mouvement isolé de l'un des yeux, pendant que son congénère reste dans une immobilité complète. Un sujet de ce genre, âgé de dix ans et que traitait Chomel, avait eu des convulsions épileptiformes qui se rattachaient très-probablement elles-mêmes à une lésion du cerveau; cependant le malade guérit.

Le nystagme (*nystagmus*, *nystaxis*, *nictitatio*) consiste dans des contractions alternatives des muscles oculaires, d'où il résulte que le globe change continuellement de position. Si parfois ce phénomène se montre dans des amblyopies,

et notamment dans quelques amblyopies nerveuses ou éréthistiques, on peut établir qu'il est surtout le caractère pathognomonique des cécités congénitales ou anciennement établies, cas dans lesquels les muscles oculaires ne sont plus régularisés dans leur jeu par les besoins de la vision. Chez beaucoup d'amaurotiques, complétement aveugles, les globes présentent un mouvement ondulatoire de droite à gauche et de gauche à droite, mouvement analogue à celui du balancier d'une pendule. Habituellement, une cataracte centrale existant aux deux yeux est également accompagnée d'une oscillation de ces organes, qui semblent se mouvoir ainsi pour offrir successivement à la lumière les portions restées saines de l'appareil lenticulaire. Les paupières et la tête elle-même sont agitées de mouvements particuliers, qui proviennent des mêmes efforts instinctifs.

EXAMEN DU GLOBE. — Le volume des yeux paraît tantôt augmenté et tantôt diminué, suivant quelques conditions inhérentes à l'organe lui-même ou aux parties limitrophes.

Les dimensions du globe ont subi un agrandissement variable, dans l'ophthalmite, dans l'hydrophthalmie, dans les maladies, en un mot, où, par suite d'un étranglement interne, il y a refoulement des membranes de dedans en dehors. Dans d'autres cas, le volume de l'organe n'a point éprouvé de mutation notable, et il ne paraît grossi que parce qu'il est poussé au dehors par un phlegmon, par une infiltration séreuse, par un kyste, par une exostose établie derrière lui dans la cavité orbitaire. Telle est la disposition qui porte le nom d'exorbitisme, lequel est tantôt direct et tantôt oblique. Quelques auteurs l'appellent *exophthalmos* (*proptosis bulbi, prolapsus bulbi*), quand le bulbe, qui proémine au dehors, n'est le siége d'aucune inflammation; le terme *exophthalmie* est réservé par eux aux cas où un travail phlegmasique est associé à l'extrusion de l'organe. Cette proéminence dérive parfois de l'augmentation du coussinet graisseux intraorbitaire chez les hommes d'une obésité excessive; elle peut s'établir encore quand un obstacle quelconque contrarie le cours du sang veineux dans les vaisseaux du cou, dans les angines graves, par exemple, dans l'asphyxie par strangulation. L'hypertrophie de la glande thyroïde n'engendre pas constamment l'exorbitisme, mais elle est susceptible de le faire naître, la glande tuméfiée retardant la progression du sang, par la compression des veines jugulaires; la veine ophthalmique se gonfle, sa capacité augmente, les parties molles intraorbitaires s'infiltrent et ces conditions tendent à refouler l'œil au dehors. Landré-Beauvais fait observer qu'un certain degré d'exorbitisme se produit dans l'hydrocéphalie, et même dans les accès violents d'épilepsie et d'hystérie. Quelquefois, on en trouve la cause dans un relâchement paralytique des muscles de l'œil.

La diminution de volume du globe peut tenir à une condition congénitale (microphthalmos), à une atrophie acquise, à un écoulement partiel ou total de ses humeurs (phthisie de l'œil). Dans d'autres cas, cette diminution n'est qu'apparente. Liée, dans quelques circonstances, à celle du coussinet graisseux sur lequel l'organe repose, elle peut surgir dans les affections chroniques qui jettent le malade dans le marasme et n'est alors que l'effet de l'amaigrissement général. Parfois encore, dans le ptosis unilatéral, etc., l'un des yeux paraît plus volumi-

neux que son congénère, par suite de l'ouverture inégale des voiles palpébraux.

La consistance du globe est augmentée dans l'hydrophthalmie, dans le glaucome ; à la dureté du bulbe, qui, dans ce dernier cas, a été comparée à celle d'une bille de billard, se joint, le plus habituellement, une insensibilité absolue ou presque absolue de la cornée. Elle est diminuée dans le synchysis, dans l'atrophie et dans la phthisie de l'œil.

La couleur des yeux ne conduit pas à des inductions étiologiques importantes. Il est digne de remarque que l'iris était bleu dans les sept cas de coloboma de ce diaphragme observés par Bénédict. Les yeux bleus et gris, a-t-on dit, sont plus enclins à la cataracte que les yeux d'une coloration foncée ; ces derniers, par contre, seraient plus prédisposés à l'amaurose. Si les troubles amaurotiques ont pour principale source les congestions cérébro-oculaires, celles-ci doivent être plus fréquentes chez les bruns, doués d'une prédominance plus considérable du système sanguin que les blonds, et cette circonstance explique, jusqu'à un certain point, la fréquence plus grande chez les premiers des affections amaurotiques.

Conjonctive oculaire ou scléroticale. — Les modifications qui surviennent dans le calibre des vaisseaux de la conjonctive, leur engorgement dans des régions plus ou moins étendues, constituent les signes objectifs d'un certain nombre de phlegmasies ophthalmiques. Mackenzie ramène ces dispositions vasculaires à quatre principaux types. La forme *réticulée* est celle de la conjonctive catarrhale des auteurs ; la forme *zonulaire*, celle de la sclérotite, de l'ophthalmie rhumatismale de l'école de Beer ; la forme *fasciculaire* ou *fasciculée*, celle de la conjonctivite qui a été appelée lymphatique ou scrofuleuse. Dans la forme *variqueuse* enfin, qui s'associe fréquemment aux ophthalmies internes, à l'ophthalmie arthritique de Beer, au glaucome, les vaisseaux sont volumineux, profonds et proviennent de ceux qui se distribuent aux muscles droits. Cette injection fait plus particulièrement partie des hypérémies passives de l'organe visuel, cas dans lesquels il y a plutôt gêne du retour du sang vers le cœur, tandis que dans les hypérémies, dites actives, un afflux plus considérable de ce fluide s'effectue vers la tête et les yeux.

La congestion fasciculaire de la conjonctive scléroticale aboutit souvent, dans le diamètre temporo-nasal, à une élevure phlycténulaire, pustuleuse ou papuleuse, qui se loge à une petite distance du bord de la cornée et le plus habituellement touche à ce bord lui-même. Parfois, une phlyctène ou une pustule se place à cheval sur le limbe kératique ou dépasse complétement ce limbe sur le miroir. Êtes-vous incertain sur la question de savoir si cette élevure ne serait point un pinguécula se dessinant au milieu de l'injection, explorez l'œil sain ; comme le pinguécula existe d'ordinaire aux deux globes, une tumeur de ce genre se manifestant vers l'angle interne ou externe d'un œil, quand elle se montre vers l'angle interne ou externe de son congénère, cette considération pourra élucider le diagnostic. Prenez garde surtout, erreur plus fréquente qu'on ne saurait le penser, de confondre une pustule de la conjonctive avec une demi-coque de millet collée par sa concavité à cette membrane. J'ai vu un praticien prendre pour un ptérygion l'injection fasciculée dont il s'agit, et en proposer

l'extirpation, que le malade eut l'heureuse idée de refuser. Ces élevures, d'ailleurs, peuvent s'établir sur d'autres points que le diamètre précédemment cité et se combiner avec des injections variées.

A un degré très-avancé de leur développement et dans les formes graves surtout d'ophthalmie purulente, les conjonctivites nous offrent souvent une disposition qui vient englober les injections indiquées ; c'est le chémosis. Nous aurons à signaler des erreurs auxquelles ce bourrelet peut donner lieu, quant à son appréciation, au pronostic et à l'énergie du traitement qui doit être invoqué.

La conjonctive bulbienne est susceptible d'être le siége de tumeurs variées, le le plus souvent bénignes, parfois néanmoins de mauvaise nature. La luxation sous-conjonctivale du cristallin a embarrassé bien des praticiens qui n'avaient jamais rencontré cette forme pathologique assez rare. Desséchée, raccornie dans le xérosis, la conjonctive est plus ou moins soulevée dans l'œdème, dans l'emphysème, dans les suffusions sanguines sous-conjonctivales. Méfiez-vous des ecchymoses de ce genre, survenant tout à coup chez les vieillards ; elles sont l'indice d'une polyœmie encéphalique, et peuvent être les avant-coureurs de l'apoplexie. A une période avancée de leur résolution, ces infiltrations sanguines, spontanées ou traumatiques, fournissent à la conjonctive une teinte d'un jaune plus ou moins foncé. Cette coloration s'associe également à l'ictère; elle le précède même, dans un grand nombre de cas, et subsiste, le plus souvent, après que la peau a repris sa couleur normale. L'ictère conjonctival n'est donc point une maladie oculaire; il est le symptôme d'une affection interne. Chez un bon nombre de vieillards, la conjonctive présente également une teinte légèrement citrine.

Sclérotique.—Cette membrane, dont quelques oculistes ont singulièrement exagéré les phlegmasies, peut être envahie par une inflammation sourde et insidieuse. Sa distension, dans les congestions et les engorgements de la choroïde, laisse apercevoir parfois, à travers sa substance, la couleur foncée de l'enveloppe choroïdienne, ce qui imprime à la coque scléroticale une teinte bleuâtre, disposition qui n'est pas, chez les enfants, l'expression d'un état morbide. Cette coloration ne sera pas confondue avec des tâches pigmenteuses qui ont pénétré la sclérotique, non plus qu'avec la teinte plombée qu'engendre l'emploi prolongé des topiques au nitrate d'argent. Une usure, un amincissement de la trame scléroticale, peuvent donner lieu à une procidence plus ou moins forte de la choroïde (staphylôme de la choroïde ; staphylôme de la sclérotique de quelques auteurs), et même du corps ciliaire anormalement développé. L'ensemble des bosselures qui, dans une ophthalmie interne chronique, résulte parfois de ces hernies chorodïennes et s'associe à des varicosités conjonctivales et sous-conjonctivales, a reçu le nom de *cirsophthalmie*. Dans d'autres cas, la proéminence de la choroïde dérive d'une cause traumatique.

Il est digne de remarque que la couleur bleuâtre de la région scléroticale est commune chez les tuberculeux. M. Piorry l'a indiquée comme signe de la congestion de la rate. L'anneau ardoisé, qui vient côtoyer souvent le limbe kératique (cercle veineux ; *cercle arthritique* de l'école de Beer), offre une signification sur laquelle nous reviendrons plus tard.

Cornée. — L'exploration de cette membrane si importante, quant à ses fonctions, se compose d'éléments multiples. Cherchez si sa transparence a subi une altération superficielle ou profonde, si la maladie est partielle ou totale, récente ou invétérée. Des vaisseaux sillonnant la cornée indiquent généralement une souffrance des parties antérieures de cette membrane ; une teinte pierre à fusil dénote une kératite interstitielle; le miroir montre-t-il une disposition ponctuée, piquetée, que Wardrop a comparée à la barbe fraîchement rasée, il y aura lieu de songer à une altération des couches postérieures ; aussi, la rencontre-t-on fréquemment associée à des désordres profonds, du côté de l'iris surtout et de la choroïde. La cornée peut offrir des phlyctènes, des pustules, des facettes, des cupules, des suffusions au sein de sa substance ; ses couches antérieures ulcérées laissent parfois proéminer les lames postérieures, tandis que le contraire dérive de l'usure des couches postérieures. Dans d'autres circonstances, le miroir a été percé de part en part, et l'iris s'est échappé au dehors, sous forme d'une tumeur libre et réductible, si elle est très-récente, soudée, dans le cas contraire, à ses racines, ou même couverte d'une pseudo-membrane. La flaccidité du globe et la disparition des chambres, conditions unies à un ulcère profond de la cornée, dénoteront une fistule de cette membrane. Celle-ci est-elle le siége d'une opacité invétérée et sans inflammation (taie), il y aura lieu de rechercher si le point qu'elle occupe est ou n'est pas exempt d'adhérences à l'iris. Quelques sujets, presque tous avancés en âge, portent, vers la circonférence du miroir, un arc ou un cercle opaque dont la valeur a reçu, dans ces derniers temps, une appréciation qui mérite l'attention des praticiens.

Il y aura toujours urgence à visiter les cornées des nouveau-nés atteints d'ophthalmie puro-muqueuse. Or, le gonflement, le boursouflement des paupières rendent fréquemment cette exploration difficile. Le meilleur mode de procéder consiste à élever le voile supérieur avec un élévateur plein (pl. I, fig. 3), dont on fait glisser la partie crochue entre cet organe et le globe jusqu'au repli rétro-tarsien correspondant. L'élévateur de Pellier (pl. I, fig. 1), les refouleurs, quels qu'ils soient, munis de fils métalliques, ne valent rien pour cette destination, leur application repoussant entre les tiges filiformes de l'instrument la conjonctive palpébrale tuméfiée, qui vient ainsi cacher de nouveau la cornée qu'on a pour but de démasquer. Le chirurgien peut, pendant cette exploration, placer sur ses genoux, garnis d'une serviette, la région occipitale de la tête du petit patient, et déprimer d'une main le voile inférieur, tandis que l'autre est chargée de l'élévateur. Assise, durant la manœuvre, vis-à-vis du médecin, une seconde personne contient l'enfant et assujettit les membres supérieurs.

Pour déterminer si la cornée est atteinte de conicité, et, en thèse générale, pour bien se rendre compte des petits détails morbides dont elle peut devenir le siége, il est opportun de l'explorer surtout de profil. Dans quelques cas, en outre, on découvre une disposition pathologique, quand on se place dans telle ou telle direction, tandis que, dans une autre, elle échappe aux regards. Nous verrons, dans l'article suivant, le bon parti qu'on peut tirer de l'éclairage oblique dans les circonstances de ce genre.

Iris. — Les changements de couleur de l'iris expriment les lésions inflamma-

toires de ce diaphragme. Ils diffèrent, en général, pour chaque couleur normale et débutent au petit cercle. C'est ainsi qu'un iris peut devenir verdâtre, d'un brun rougeâtre, cuivré, etc.; il peut aussi paraître couvert d'une sorte de fumée blanchâtre ou même d'une matière lymphatique épaisse, et présenter des tumeurs nommées condylomes et qui nous ont toujours paru une émanation du mal vénérien. Dans le glaucome, dans quelques choroïdites, des taches plombées sont susceptibles de se montrer sur la cloison iridienne. Des varicosités en sillonnent parfois la surface, surtout dans ses inflammations chroniques. L'iris, guéri d'une phlegmasie, peut rester pâle, décoloré, disposition que j'ai également rencontrée, dans quelques cas, quand une cataracte, opérée par discision, avait demandé un temps très-long pour se résoudre. Remarquez, d'ailleurs, qu'une coloration iridienne qui, dans un globe enflammé, diffère de celle de son congénère, ne dénote pas toujours une iritis, les deux iris pouvant congénitalement varier de teinte (hétérophthalmos). L'iris est sujet aussi à être le siége d'une foule de bigarrures qui ne constituent pas une condition pathologique, mais dérivent d'une conformation native.

L'iris peut être fendu à l'instar d'un bec de lièvre (coloboma de l'iris); il peut être soudé aux parties limitrophes ou être en proie à des mouvements ondulatoires (iridodonésis). La pupille peut être rétrécie spasmodiquement (myosis) ou par des adhérences; on la trouve parfois oblitérée (atrésie de la pupille). Elle peut être déformée (discorie), déplacée (corectopie); il peut y avoir plusieurs pupilles (polycorie). La dilatation anormale de cet orifice constitue la mydriase.

Le pigmentum iridien remplit aussi un rôle dans le diagnostic. Accumulé sur la capsule antérieure, il donne lieu à la forme, dite pigmenteuse, de la cataracte. Il peut se déposer par points ou par plaques sur les fausses membranes qui encombrent la pupille, garnir les liens qui constituent les synéchies et s'incruster même dans les opacités cornéales. Les taches, dites de rouille, que l'iris présente si souvent, proviennent d'une sorte de transsudation congénitale du pigment, qui tapisse la face postérieure de ce diaphragme, à travers la trame organique de cette membrane.

Il y aurait erreur à croire que la pupille fût constamment dilatée et immobile dans les affections amaurotiques. Nous verrons plus tard qu'elle peut même être contractée; souvent nous l'avons trouvée pourvue de mobilité, disposition rare dans la goutte-sereine avec cécité complète, mais susceptible néanmoins d'exister, dans cette circonstance. Au rapport de Lucas, les cinq enfants d'un ministre protestant, tous nés aveugles, sans pouvoir distinguer le jour de la nuit, avaient cependant les iris sensibles à l'action des rayons lumineux. J'ai observé plusieurs faits du même genre.

L'interprétation du phénomène qui nous occupe a donné lieu à des hypothèses de toutes sortes, sans que cette question épineuse ait été résolue définitivement.

Il paraît probable, d'après Mackenzie, que dénué, dans cette occurrence, de sensibilité pour l'impression de la lumière, le cerveau conserve encore le pouvoir de réagir sur la troisième paire, et de lui fournir l'impulsion nécessaire à la mobilité iridienne. Dans sa pensée, une maladie qui intéresse les tubercules

quadrijumeaux ou, en d'autres termes, l'origine des nerfs optiques, ou qui affecte une partie quelconque du *tractus opticus*, entre ces tubercules et le point de communication qui lie les nerfs optiques à ceux de la troisième paire, quel que soit le lieu où cette communication s'accomplit, doit engendrer la cécité, mais laisser intacte l'influence des nerfs optiques sur la troisième paire. Les gouttes sereines, au contraire, dans lesquelles les pupilles sont dilatées et immobiles, ne dépendraient-elles pas, d'après le même auteur, d'une lésion intracrânienne plus étendue, ou localisée de telle sorte qu'elle comprenne la partie du cerveau dans laquelle les nerfs optiques impriment leur influence à la troisième paire?

Lusardi attribue la possibilité des mouvements de l'iris, en présence d'une rétine frappée d'inertie, à l'excitation, aux vibrations variables, que reçoivent, de la part des rayons de lumière, les filets nerveux épanouis dans ce diaphragme. Lorsque, dans l'amaurose, dit-il, cette cloison est immobile, c'est que la maladie a envahi non-seulement la rétine et le nerf optique, mais encore les nerfs émanant du ganglion ophthalmique. Ce dernier et les filets qu'il fournit sont-ils dans leurs conditions physiologiques, l'innervation de l'iris n'est plus en souffrance, et il est apte à se mouvoir. Si le contraire a lieu, dans la mydriase idiopathique, cas dans lequel la vue est conservée et la mobilité iridienne abolie, c'est qu'alors la rétine est saine et le système ciliaire affecté.

On a allégué la persistance de l'intégrité des filets ciliaires répandus dans la rétine et signalés par Tiedemann et Ribes. Dans cette hypothèse, l'impression engendrée par un corps lumineux excite les filets ganglionnaires de la membrane sensitive, puis réagit sur les nerfs de l'iris.

Dans les amauroses unioculaires, la pupille de l'œil compromis a parfois les mêmes diamètres que la pupille de l'œil sain, et est tout aussi mobile que celle de ce dernier, tant que les deux globes sont soumis à l'action de la lumière. Mais, vient-on à boucher l'organe non altéré, laissant son congénère seul exposé au grand jour, on y voit l'ouverture pupillaire se dilater, et conserver cet état d'agrandissement, jusqu'à ce que l'œil sain soit découvert; les deux pupilles se contractent et se dilatent alors ensemble. Nul doute, dans cette occurence, que le mouvement transmis au cerveau, par l'intermédiaire du globe non amaurotique, ne retentisse dans l'œil lésé, mais seulement eu égard à l'un des éléments nerveux chargés de la mobilité iridienne, c'est-à-dire de la troisième paire demeurée saine. Cette affinité entre les deux yeux est démontrée par bien d'autres faits cliniques sur lesquels nous reviendrons plus tard. Il arrive parfois encore, dans les amauroses unilatérales, que la pupille de l'œil malade soit pourvue de mobilité, mais d'une mobilité lente, paresseuse et peu étendue, tant que cet organe est seul soumis aux alternatives de lumière et d'obscurité, ses mouvements venant égaler en intensité ceux de l'iris de l'autre globe, quand ce dernier est successivement démasqué ou couvert par le soulèvement ou l'abaissement de la paupière supérieure.

Il résulte des expérimentations du professeur Longet que, quand on soumet à une irritation mécanique ou galvanique un seul des tubercules quadrijumeaux ou bijumeaux, selon l'espèce animale, cette irritation n'excite pas uniquement les contractions de l'iris opposé; ses effets se manifestent aussi dans

l'iris du même côté. M. Longet a également constaté des mouvements simultanés dans les deux ouvertures pupillaires, en pinçant ou piquant, après division, le bout encéphalique d'un seul nerf optique. Il se rend compte de ces résultats, en admettant que, dans les deux cas, une lumière subjective impressionne l'animal; il cite, à l'appui de son explication, la réaction des deux pupilles qui suit la sensation lumineuse procurée à l'aide d'un seul nerf optique sain, quand l'un des yeux est atteint d'amaurose complète. Les faits pathologiques en apparence opposés, et dont les uns semblent démontrer la décussation et les autres la non-désussation des nerfs optiques, ne sont nullement en contradiction, d'après ce physiologiste distingué; tous s'expliquent, à l'aide d'un entrecroisement particulier de ces derniers nerfs.

M. Brown-Sequart a observé que, lorsqu'on a ouvert la pupille et en même temps les deux tiers de l'iris et qu'on fait tomber les rayons lumineux sur le tiers resté libre de ce diaphragme, la pupille se resserre. Le phénomène, dit-il, trouve son explication dans ce fait bien connu qu'une fibre musculaire n'a besoin, pour se contracter, que d'être excitée sur un point quelconque de sa longueur. La lumière de la lune, bien que son intensité ait été évaluée à trois cent mille fois, au moins, au-dessous de celle qui vient du soleil, peut faire contracter aussi l'iris de l'homme et des mammifères.

Chambres oculaires. — Quelques conditions font varier la capacité des chambres. C'est ainsi que la chambre antérieure peut être rétrécie par une synéchie antérieure, par une cataracte volumineuse qui refoule l'iris en avant, et même par une simple turgescence sanguine de ce diaphragme, dans les amblyopies congestives. La chambre postérieure, déjà si exiguë, peut être abolie par une cataracte adossée à l'iris, par des brides établies entre ce diaphragme et la cristalloïde antérieure. Du sang (hypohœma), une matière lymphatique ou puriforme (hypolympha, hypopyon), peuvent s'accumuler dans cette partie de la cavité ophthalmique.

Lorsque la matière colorante de la bile se mêle au sang, comme dans la fièvre jaune et dans l'ictère, la sclérotique, d'abord, et, à un plus haut degré de la maladie, l'humeur aqueuse, se colorent en jaune en même temps que l'iris change de couleur. Cette membrane devient verte, lorsque sa couleur normale était bleue (Ruete).

Appareil lenticulaire. — Une opacité blanche, grisâtre ou jaunâtre, placée derrière la pupille et plus ou moins éloignée d'elle, se voyant de côté comme de face, et entourée d'un anneau noir, dont nous expliquerons plus tard la condition anatomique, indique communément une cataracte cristalline, qui peut offrir des variétés nombreuses appréciables surtout à l'éclairage oblique. Les mouvements de la pupille sont habituellement normaux dans cette forme morbide; dans quelques cas, ils sont bornés et peuvent même être abolis. Les cataractes capsulaires pures sont aujourd'hui à peu près rejetées du cadre nosologique; le sac capsulaire toutefois peut être occupé par des produits pseudo-membraneux, qui, émanant des parties voisines, sont susceptibles d'apporter dans la vision des troubles sérieux.

Corps vitré. — Il peut être le siége d'un degré plus ou moins avancé de liqué-

faction, devenir trouble, être occupé par des obstacles de tous genres : corps flottants, épanchements sanguins, paillettes de cholestérine, cysticerques, états pathologiques pour la constatation desquels l'ophthalmoscope nous est d'un grand secours.

Fond de l'œil. — Bien que quelques décollements de la rétine, le fongus médullaire de cette membrane, les produits plastiques qui le simulent, etc., puissent être appréciés à l'œil nu ou à la loupe, on en aura surtout une idée précise par l'exploration ophthalmoscopique.

Le fond des yeux des amaurotiques présente souvent une pâleur insolite, une teinte blanchâtre, phénomène noté déjà par Haller, par Lassus, par Janson (de Lyon), par un grand nombre d'autres auteurs, et qui en impose quelquefois pour un commencement de cataracte. On admet généralement que c'est le tissu rétinien, altéré dans sa texture moléculaire, et ayant perdu sa transparence, qui devient visible. On a dit que le trouble en question pouvait être aperçu davantage dans les yeux à iris bleu ou à teintes claires, à cause de la coloration moins foncée du pigment. Je ne crois pas, comme semble le penser Carron du Villards, que ce symptôme dénote plutôt un commencement de désorganisation de quelques feuillets de l'hyaloïde.

Abstraction faite de certains glaucomes à invasion foudroyante, et qui offrent d'ailleurs des caractères pathognomoniques, on peut établir qu'une congestion cérébro-oculaire récente ne produit pas de trouble amaurotique au fond des globes. L'amaurose dite congestive, avec existence de cette opacité, n'est plus constituée par une congestion pure et simple ; un travail phlegmasique s'est établi, travail procédant, en général, sourdement, avec lenteur, en donnant lieu à des mutations matérielles. Aussi l'observation démontre-t-elle que c'est surtout dans la goutte sereine rétinienne invétérée que la teinte opalique se manifeste. Une femme, devenue aveugle, depuis peu de temps, par suite d'une amaurose sthénique, étant venue à succomber, Langenbeck en fit l'autopsie, et trouva les rétines frappées d'un haut degré d'hypérémie, bien qu'avant la mort le fond des globules parût d'un beau noir [1].

Il faut, dans l'appréciation de la teinte qualifiée d'amaurotique, avoir égard aux particularités suivantes, qui peuvent s'ajouter à celle-ci ou en simuler l'aspect.

1° Très-fréquemment, chez les sujets âgés, le fond des yeux se décolore, par suite de la diminution d'action de la choroïde et d'une décroissance dans la sécrétion pigmenteuse. C'est encore à la diminution d'action du système vasculaire de l'œil qu'il faut attribuer d'autres mutations surgissant à une période avancée de la vie : l'aplatisement du miroir, la presbytie, le cercle sénile, le gérontoxon de la lentille, etc. Beer admet que l'amblyopie des vieillards peut être la conséquence du défaut du pigment choroïdien, la rétine étant, dans cette circonstance, trop fortement impressionnée par la lumière.

2° Les cristallins, chez les gens âgés, contractent, dans la région surtout du noyau, une teinte louche.

[1] A. Kussmaul, *Die Farbenerscheinungen im Grunde des menschlichen Auges*. Heidelberg, 1845.

3° Quand la pupille dilatée laisse pénétrer dans l'œil une masse plus considérable de rayons lumineux que dans les conditions physiologiques, le fond de l'organe plus éclairé offre un aspect un peu opalin. Ce que nous rencontrons dans la mydriase idiopathique et dans quelques cas de pupilles surnuméraires peut surgir aussi dans la mydriase amaurotique.

NOTIONS DIVERSES, BRUIT DE COSSE, SIGNES DE LA MORT TIRÉS DE L'EXAMEN DES YEUX. — C'est à l'aide du sens de la vue que nous constatons presque toujours les mutations morbides susceptibles d'envahir l'œil et ses annexes. Une bonne loupe sera utile pour distinguer des détails exigus, qui échapperaient sans ce puissant moyen à notre investigation. Ce genre d'appareil peut aider les myopes, mais il sera surtout avantageux, indispensable même, à l'observateur presbyte. Deux loupes sont mises par nous à la disposition des élèves qui fréquentent nos consultations cliniques ; elles ont suffi pour conduire à des appréciations exactes. L'une, la plus faible, est, en terme d'opticien, un *lancetier* de 21 lignes de diamètre (3 pouces de foyer); l'autre est une *lentille Gottington montée à œil* (6 lignes de foyer). Cette dernière, dont se servent surtout les botanistes, donne, quand elle est placée à une distance convenable de l'organe malade, une image précise, nette, sans aberration ; il faut, quand on s'en sert, explorer les parties dans une direction oblique par rapport à la lumière, pour que l'œil affecté soit bien éclairé, et que l'observateur ne soit pas gêné par son ombre. Les kératites ponctuées, des brides filiformes, des exsudats de petites dimensions, apparaissent avec leurs moindres détails sous le foyer de cet excellent instrument.

Le toucher ne nous fournit qu'un secours secondaire. C'est à son aide cependant que nous vérifions la fluctuation de quelques tumeurs, la situation exacte de certaines orbitocèles, la consistance du globe, etc. Le sens de l'ouïe, utile dans le diagnostic de quelques tumeurs anévrysmales, est celui qui rend le moins de services en oculistique. Un phénomène qu'il nous révèle mérite d'être signalé : nous voulons parler du *bruit de cosse*.

Sous ce nom et sous celui encore de *bruit de gousse*, le professeur Albers (de Bonn) a mentionné, il y a une vingtaine d'années, un craquement particulier, qui a quelque analogie avec celui que fait entendre une cosse sèche, quand elle vient à crever et à éclater soudainement. Chez quelques rares sujets, cette légère crépitation s'effectue dans le mouvement d'élévation de la paupière supérieure. Le docteur Kyll (de Cologne) attribue ce phénomène à la rupture de petites bulles d'air, qui proviendraient, vers le repli rétro-tarsien supérieur, d'une accumulation de ce fluide dans des parcelles dilatées du liquide muco-lacrymal. Je me suis quelquefois demandé s'il ne serait pas dû, chez certains malades du moins, à la colonne d'air passant tout à coup sous la paupière supérieure, au moment où elle se sépare brusquement du globe. Dans cette hypothèse, il faut admettre que le voile supérieur est collé à l'œil par un mucus glutineux, ou bien, peut-être, se trouve pressé contre lui par les contractions de l'orbiculaire, ou par suite d'une conformation particulière du tarse ; or, dès qu'une ouverture se fait vers les limites inférieures de l'espace oculo-palpébral, l'air s'y précipite, d'où le craquement dont il s'agit. Quoi qu'il en soit de cette théorie, à laquelle je n'attache qu'une médiocre valeur, vu le peu d'importance du phénomène qui

nous occupe, je dois ajouter que j'ai observé des sujets qui le faisaient constamment naître à volonté, dès qu'ils détachaient la paupière du globe avec les doigts.

L'existence d'une toile dite *glaireuse* sur la cornée, et l'affaissement des yeux, sont deux signes de mort depuis longtemps recommandés par les médecins. Louis déclare que ces caractères peuvent à eux seuls être la preuve évidente de la mort. Plus récemment, le docteur Bouchut s'est exprimé à cet égard de la manière suivante [1] : « Winslow, en pressant, après la mort, sur le globe oculaire, a vu suinter, au travers de la cornée, la sérosité plastique qui se concrète et forme la toile glaireuse. Mais, ce que Winslow a produit par la pression du globe oculaire, la convulsion de l'agonie, qui entraîne l'œil en arrière et le comprime au fond de l'orbite, ne peut-elle pas le produire? Je n'y vois aucun obstacle, et c'est de cette manière, je crois, qu'il faut expliquer la formation de ce voile de la mort. Cette toile glaireuse, très-fine, se fend en plusieurs morceaux lorsqu'on y touche, et on l'emporte par le plus léger frottement. Elle ternit quelquefois la cornée au point de faire presque disparaître la prunelle. Un peu plus tard, l'œil lui-même devient d'une flaccidité et d'une mollesse remarquables. Les observations que j'ai faites viennent entièrement à l'appui des idées que le célèbre secrétaire de l'Académie de chirurgie a fait connaître, et j'attribue encore plus d'importance que lui à la formation de la toile glaireuse de la cornée. En effet, ce phénomène n'a lieu que dans l'agonie et peu après la mort. L'état de chassie des yeux, la sécrétion puriforme qu'on y observe dans certaines fièvres graves, dans quelques maladies des paupières et dans les affections aiguës des enfants, qu'on a voulu rapprocher de cet état des yeux, au moment de la mort, ne lui est nullement comparable. Si, dans ces maladies, il se forme à la surface de l'œil des mucosités, de la chassie, comme chez les enfants malades qui ont de la gourme, ce voile de mucus vient du bord libre des paupières, des glandes de Meïbomius, et couvre la cornée d'une couche opaline puriforme, qui se distingue de la toile glaireuse par son épaisseur et sa coloration. Quant à la mollesse et à l'affaissement du globe, ce double phénomène, qui se produit à l'instant de la mort, et que l'on observe sur tous les cadavres, son importance est très-grande, sa signification très-positive. Il peut, en certaines circonstances, guider le physiologiste dans ses recherches. C'est même d'après ce seul caractère que, dans les vivisections, MM. Magendie et Bernard jugent souvent de la mort des animaux. »

La question dont il s'agit n'a pas été résolue de la même manière par d'autres observateurs; d'où il résulte que, dans des circonstances si graves, les idées qui viennent d'être formulées ne doivent être acceptées qu'avec la plus grande réserve. Comme Orfila, comme Devergie, le docteur Josat se prononce contre la doctrine de Louis, qui a failli être funeste, dit-il, à plus d'un malheureux agonisant [2]. L'état des yeux ne fournit pas, suivant cet auteur, de moyens certains de s'assurer de la réalité de la mort. L'expérience démontre même que, dans quelques espèces de mort, les globes, loin de s'affaisser, de se rider, sont

[1] Bouchut, *Traité des signes de la mort*. Paris, 1849.
[2] Josat, *De la mort et de ses caractères*. Paris, 1854.

plus saillants, au contraire, et plus durs; telles sont celles produites par l'apoplexie, par l'ivresse, par l'étranglement, par la vapeur de charbon, etc. Le docteur Bouchut avance qu'il n'est pas de chirurgien qui ne sache combien l'opération de la cataracte est difficile sur le cadavre, à cause de cet affaissement de l'œil, qui résiste au couteau et se déforme avant de se laisser pénétrer. Cette proposition est exacte, sans doute, quand on procède à la formation de lambeaux kératiques sur certains sujets qu'on rencontre dans les salles de dissection, deux ou trois jours quelquefois après la mort; mais quand celle-ci ne date que de quelques heures, les cornées sont souvent rénitentes et assez fermes pour que l'opération soit pratiquée avec la plus grande facilité et sans blessure de l'iris.

Nous terminerons par une recommandation qui nous paraît utile au point de vue pratique. Des malades croient quelquefois devoir s'assurer, au préalable, de la capacité du médecin qu'ils consultent, en lui demandant quel est, dans son opinion, le globe entrepris. Si l'organe est amaurotique, le praticien n'y voit, de prime-abord, rien d'anormal. Mais a-t-il l'imprudence de répondre : « Je crois que l'œil malade est celui-ci, » en désignant l'œil sain, il donne de lui une mauvaise opinion à son client. Les gens du monde s'imaginent que tout trouble fonctionnel suppose un trouble appréciable pour l'observateur. Il faut ici de la circonspection et éviter le piége tendu.

Article 2. — Éclairage oblique ou latéral de l'œil. — Procédé de M. Laugier pour la constatation de certaines déformations cornéales.

L'exploration à l'éclairage oblique ou latéral consiste dans l'examen de l'œil sur lequel on concentre, à l'aide d'un verre convexe, un faisceau de lumière qui émane de la flamme d'une bougie et mieux de celle d'une lampe d'un assez fort calibre. L'investigation se fait dans une chambre obscure. Une lentille d'un pouce et demi ou d'un pouce trois quarts de foyer s'approprie parfaitement à cette destination. Si cette loupe n'est pas montée sur une garniture en buffle, en corne, etc., et si elle n'est pas munie d'un manche que l'observateur puisse confier à l'une de ses mains, il la saisira par sa circonférence, à l'aide du pouce et de l'index de la main droite; il invitera le malade assis à tourner un peu l'organe à explorer vers la lumière placée à sa gauche, sur une table, à la hauteur de l'œil; puis, appuyant les deux ou trois derniers doigts de la même main sur le front du sujet, il fera tomber obliquement sur le globe le faisceau formé par les rayons lumineux. On peut d'ailleurs imprimer à la lentille des inclinaisons variées, et l'éloigner ou la rapprocher de l'organe soumis à l'examen. Si la lampe est située à la droite du malade, le chirurgien tiendra la lentille de la main gauche.

Ce mode d'investigation est surtout utile pour la constatation des détails exigus dont la cornée, l'iris et le cristallin peuvent devenir le siége. En ce qui concerne l'exploration de ces parties, l'éclairage oblique est infiniment supérieur à l'ophthalmoscope, dont le rôle consiste surtout à nous révéler les souffrances des régions profondes. Des kératites ponctuées très-fines, des facettes, des exsudations légères, des vaisseaux filiformes, des corps étrangers

très-menus, placés sur la cornée, pourront être commodément distingués par ce procédé. Il en sera de même des altérations du bord pupillaire de l'iris, des brides qui donnent lieu aux synéchies, des fausses membranes qui obstruent la pupille. Le diagnostic des troubles du système lenticulaire y trouve notamment une ressource précieuse; il est presque impossible qu'une cataracte à ses débuts, que les stries fines qui la constituent si souvent échappent à ce moyen précieux d'exploration, lorsque la pupille a été artificiellement dilatée. Dans bien des circonstances, on découvre parfaitement ces rayons opaques à l'éclairage latéral, tandis qu'ils échappent contemplés avec l'ophthalmoscope à une lumière intense. S'agit-il de déterminer le degré de consistance d'une cataracte, pour connaître, par exemple, si elle est assez fluide pour être soumise à la kératotomie linéaire, ayez recours à l'expédient qui nous occupe. Souvent, d'ailleurs, le chirurgien lui associera utilement l'emploi d'une seconde loupe, à travers laquelle il examinera les parties, dont les petits détails morbides, vivement éclairés, deviendront ainsi plus visibles encore. La lumière naturelle peut être substituée dans le même but à la lumière artificielle. Quelques lésions profondes de l'œil (décollement étendu de la rétine, fongus médullaire de cette membrane, etc.) se prêtent à l'éclairage oblique; parfois même elles sont mieux distinguées à la lumière solaire qu'à la lumière artificielle.

A une époque où le mode d'exploration qui vient d'être décrit était inconnu dans les cliniques, M. Laugier insistait, avec juste raison, sur le bon parti qu'on pouvait tirer de la flamme d'une bougie promenée devant une cornée munie d'ulcérations superficielles, exiguës, privées d'opacité. Si l'on examine, disait ce professeur [1], un œil ainsi affecté à la lumière du jour, on trouve la cornée diaphane; les facettes échappent souvent aux regards; on cherche vainement alors dans les chambres la raison du trouble permanent de la vision, trouble qui résulte du défaut de convexité du miroir dans le voisinage de la pupille. Or, l'aplatissement le moins étendu, les facettes les plus petites sont révélés par la diffusion de la lumière présentée à l'œil. Partout où la cornée a conservé sa convexité, fût-elle même opaque dans ses couches profondes, une image nette de la bougie est formée. La plus légère érosion, transparente même, étale l'image, la rend sphéroïdale ou circulaire, si la facette est elle-même arrondie; irrégulière ou diffuse, si elle a une forme irrégulière.

Article 3. — Exploration objective de l'œil avec l'ophthalmoscope.

Lorsqu'un observateur réussit à se placer sur l'axe de pénétration d'un ensemble de faisceaux lumineux qui entrent dans l'œil d'un sujet en observation, cet observateur reçoit une impression lumineuse partant des profondeurs de l'œil observé; et, s'il se trouve en même temps dans certaines conditions dépendant des qualités de sa vue et de celles du sujet, il ne reçoit pas seulement une impression de lumière, il perçoit des détails, il voit des objets et des images. La méthode qui conduit à ces résultats est l'ophthalmoscopie (Giraud-Teulon).

Grâce à la précieuse découverte d'Helmholtz, une ère nouvelle vient de s'ou-

[1] *Union médicale;* année 1850, p. 110.

vrir pour la pathologie oculaire; le temps n'est plus où les altérations du corps vitré, de la rétine, de la choroïde, ne se révélaient que par des symptômes fonctionnels et quelques signes objectifs d'une valeur contestable. On prévoit l'influence que cette application de la physique à la médecine est destinée à exercer sur le traitement d'affections jusqu'à ce jour si incomplétement appréciées. Bien connaître une maladie, n'est-ce-pas être sur la voie de la guérir?

Les caractères ophthalmoscopiques de ces altérations seront plus méthodiquement tracés dans la suite de ce travail. Les parties mécanique et manuelle de l'ophthalmoscopie nous occuperont plus particulièrement dans cet article.

§. 1. — Considérations théoriques.

L'ophthalmoscope consiste essentiellement en un miroir et une lentille. Le miroir le plus généralement adopté est sphérique concave, percé à son centre. La lentille est convergente ou divergente.

On a imaginé un grand nombre d'ophthalmoscopes. Tous sont fondés sur le même principe. La forme seule en établit la différence.

Celui qui voudra se rendre compte de la formation des images opthalmoscopiques devra avoir égard à trois éléments : 1° le miroir ou réflecteur; 2° l'œil qu'on observe; 3° la lentille.

1° MIROIR. — Cet instrument catoptrique ou de réflexion ne sert qu'à éclairer le fond de l'organe. Il ne modifie en rien l'image.

2° ŒIL EN OBSERVATION. — Par suite de leurs propriétés optiques, les milieux réfringents du globe ne fonctionnent pas autrement qu'une lentille convergente. Il est dès lors aisé de comprendre que les rayons lumineux qui partiront du fond de l'organe, de la papille éclairée, par exemple, viendront, d'après la théorie des foyers conjugués, faire une image en avant de l'œil observé, à une distance égale à la longueur de sa vue distincte. Cette image sera plus grande que ne l'est en réalité la papille d'où ces rayons lumineux émanent, et cette dernière sera vue dans une position renversée, comme l'indique la figure suivante :

Fig 1.

ab. Papille.
cd. Cristallin.

*a*A, *b*B. Axes secondaires.
BA. Image renversée de la papille.

Pour distinguer cette image, l'observateur devrait se placer à la distance de sa vue distincte (de 25 à 30 centimètres, en moyenne). Mais la diffusion et l'obscurité de l'image aérienne, formée par très-peu de rayons lumineux, s'opposent d'une manière presque absolue à la perception de l'objet.

3° LENTILLE. — Pour remédier aux difficultés qui viennent d'être signalées, on emploie une lentille, soit convergente, soit divergente. La première, biconvexe, donne l'image renversée; la seconde, biconcave, donne l'image droite.

Image renversée. Quand on place au-devant de l'œil observé un verre biconvexe, celui-ci, par suite de sa propriété optique, rend plus convergents les rayons qui le traversent, après avoir franchi le cristallin du malade. L'image, qui se forme alors plus près de la lentille, est vue plus petite qu'elle ne le serait sans l'interposition de cette dernière ; elle est, en outre, vue renversée.

Fig. 2.

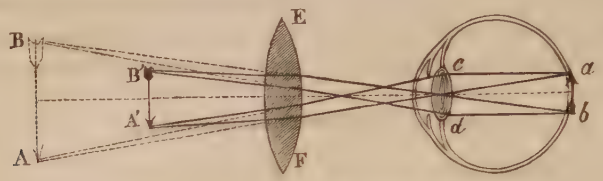

ab. Papille.
cd. Cristallin.
BA. Image de la papille qui se formerait sans l'interposition de la lentille.
EF. Verre biconvexe.
B'A'. Image aérienne plus petite que BA, et formée par la lentille EF.

Cette image B'A', étant formée du même nombre de rayons lumineux que la grande BA, sera conséquemment plus éclairée, et l'observateur en appréciera nettement les plus petits détails.

Plus la lentille sera convergente, c'est-à-dire de foyer plus court, plus l'image paraîtra petite.

Image droite. Lorsqu'on place au-devant de l'œil observé une lentille biconcave, celle-ci forme, avec le cristallin de cet œil, un appareil dioptrique semblable à la lunette de Galilée (lunette de spectacle).

Fig. 3.

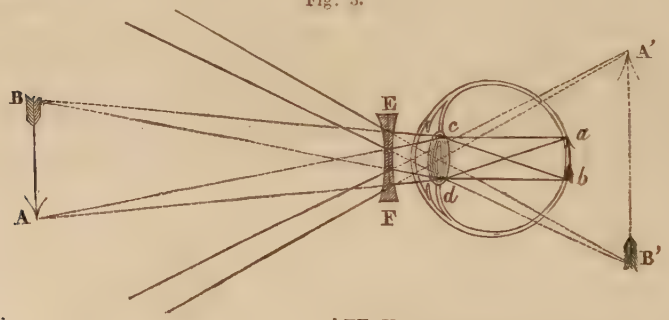

ab. Papille.
cd. Cristallin.
BA. Image de la papille qui se formerait sans l'interposition de la lentille.
EF. Verre biconcave.
A'B'. Image virtuelle que forment les rayons divergents.

En jetant les yeux sur la figure qui précède, on voit que les rayons lumineux qui, au sortir du cristallin, iraient converger en BA, sortent divergents après avoir traversé la lentille biconcave EF, à cause de la propriété de cette dernière. L'œil qui les reçoit a conscience d'une image A'B' plus grande que *ab*. Elle est placée derrière le fond de l'œil observé et dans la même direction que la papille d'où les rayons lumineux émanent.

Les documents qui précèdent peuvent être ramenés aux corollaires suivants :

Deux méthodes ophthalmoscopiques s'appliquent à l'examen des profondeurs de l'œil : 1° la méthode par l'image renversée ; 2° celle par l'image droite.

En se servant du miroir oculaire et d'une lentille biconvexe, on obtient une image réelle et renversée du fond du globe observé. Elle est bien accentuée et d'une constatation facile. Cette méthode, qui suffit généralement dans la pratique, est employée le plus communément.

Après avoir éclairé la surface rétinienne avec le réflecteur, si vous formez une lunette de Galilée avec un verre biconcave et le cristallin, vous aurez une image droite, nette et fortement grossie du fond de l'œil. Ce mode d'exploration rend un compte parfait des détails exigus, mais il offre l'inconvénient de causer aux yeux de l'observateur une grande fatigue.

§ 2. — Miroirs et lentilles.

MIROIRS. — On devra être muni d'un miroir sphérique-concave. Par suite de sa propriété convergente, il concentre en un foyer plus ou moins grand tous les rayons qu'il reçoit à sa surface, et réalise un éclairage très-suffisant et très-régulier du fond de l'œil. Ces miroirs sont infiniment préférables aux miroirs plans et aux réflecteurs sphériques convexes, qui, fort peu usités d'ailleurs, renvoient les rayons divergents, et ne fournissent dès lors qu'une lumière peu intense.

Le miroir sera de verre mince, étamé. Les réflecteurs de ce genre s'altèrent moins facilement et coûtent moins cher que les réflecteurs métalliques.

Cet appareil portera, à sa partie centrale, une seule ouverture de trois millimètres de diamètre. Un orifice plus grand lui ravirait une trop forte partie de sa surface réfléchissante; une ouverture plus petite rendrait l'instrument incommode, par suite de la difficulté que rencontrerait l'observateur à placer immédiatement et exactement le trou au-devant de sa pupille. Si le miroir a une certaine épaisseur, l'orifice dont il est muni devra être fraisé coniquement en arrière. Les parois d'un canal cylindrique pourraient arrêter une partie des rayons lumineux.

Le centre du réflecteur sera perforé complétement, condition négligée à tort dans quelques appareils de ce genre. Quand cette perforation centrale n'existe pas, la portion non étamée réfléchit une partie des rayons lumineux, qui n'arrivent plus dès lors à l'œil de l'observateur. Une objection plus sérieuse, c'est que, si l'on n'a pas la précaution d'essuyer fréquemment et avec le plus grand soin le miroir, il pourra arriver que sa partie centrale soit légèrement ternie, ce qui obscurcirait beaucoup l'image. Il faudrait quelquefois bien du temps pour découvrir que ce peu d'éclat dérive d'une cause en apparence si minime.

Le réflecteur aura un diamètre de 30 à 35 millimètres environ. Une plus grande surface serait peu commode; une plus petite ne donnerait pas toujours l'éclairage nécessaire. Il sera léger; sa tige n'aura pas une longueur exagérée. La courbure du miroir sera telle que celui-ci puisse éclairer la plus grande surface possible du fond du globe, quand l'observateur sera placé dans la position la plus propice à l'étude de l'image renversée. Une longueur de 20 à 25 centimètres de foyer, satisfait à ces indications. On devra veiller à ce que l'appareil donne un jet de lumière vif et bien circon-

scrit. Si elle est pâle et diffuse, l'instrument est moins propice à l'exploration.

La face postérieure du miroir sera munie d'un pince. Celle-ci permet qu'on applique derrière le réflecteur des verres convergents ou divergents, pour ramener la vue du presbyte ou du myope aux conditions de la vue ordinaire; ils remplacent les lunettes dont se sert habituellement l'observateur dont la vision n'offre pas la portée normale. On comprend, en effet, que des lunettes à branches ou un pince-nez gêneraient l'application immédiate du miroir contre l'œil de l'observateur. Quatre verres biconvexes, convenablement espacés suffisent pour les différentes conditions de vue des médecins presbytes; quatre verres biconcaves pour celles des myopes. Les numéros qui font partie de notre boîte ophthalmoscopique sont les 30, 18, 14 et 11 pour les presbytes; les 20, 15, 12 et 10 pour les myopes.[1] La pince devra être accolée au miroir, contrairement aux dispositions qui existent sur certains ophthalmoscopes (fig. 5). Une telle situation de la pince, par rapport au réflecteur, empêche l'observateur d'approcher le miroir de son œil, d'où il résulte que moins de rayons lumineux pénètrent à travers sa pupille.

Fig. 4.

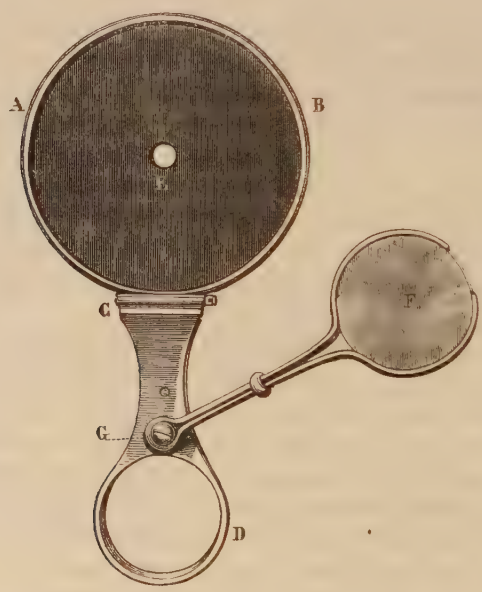

AB. Miroir vu par sa face postérieure, celle qui est mise en rapport avec l'œil de l'observateur.
CD. Manche du miroir.
E. Trou central.
F. Pince destinée à recevoir une lentille, pivotant sur la partie postérieure du manche, au point G, et pouvant être amenée à volonté sur la face postérieure du réflecteur

La figure qui précède représente le miroir dont nous avons adopté l'emploi.

[1] Quelques boîtes sont munies d'un seul verre convexe, le n° 12, et de quatre verres concaves, les nos 12, 10, 8 et 5. Les nos 12 et 10 (biconcaves) sont les plus usités.

Cet appareil, qui accompagne l'ophthalmoscope de M. Anatole G. de Grandmont, notre chef actuel de clinique[1], remplit toutes les conditions désirées. Il n'est, d'ailleurs, autre chose que le réflecteur de M. Cusco, auquel il a été fait deux modifications : 1° l'addition de la pince précédemment indiquée ; 2° un manche plus allongé, disposition qui permet un maniement plus commode de l'instrument.

LENTILLES.—Tout en ayant un foyer déterminé, les lentilles convergentes devront présenter le moins d'épaisseur possible sur leurs bords, pour diminuer, autant que faire se peut, la déperdition de lumière qui a lieu quand les rayons lumineux traversent un corps diaphane, déperdition dans un rapport proportionnel constant avec l'épaisseur de ce dernier. Leur diamètre le plus convenable est de 25 à 30 millimètres (un pouce environ).

Les lentilles divergentes n'ont pas besoin d'une étendue aussi considérable ; comme, en effet, on les place derrière le miroir, la partie centrale, qui correspond à l'ouverture de ce dernier, réfracte seule les rayons lumineux. Un diamètre de 10 à 12 millimètres sera très-suffisant.

L'ophthalmoscopiste devra être muni de plusieurs lentilles convergentes de forme biconvexe et de foyers différents (exploration à l'image renversée).

Les gradations suivantes me paraissent très-convenables.

N° 1. Lentille convergente d'un pouce trois quarts de foyer.

N° 2. Lentille *idem* de 2 pouces de foyer.

N° 3. Lentille *idem* de 2 pouces et demi de foyer.

Le numéro 1 nous sert plus particulièrement pour l'éclairage oblique (page 51) ; le numéro 2 pour l'ophthalmoscope à main ; le numéro 3 pour l'ophthalmoscope auquel nous donnons la préférence.

Les lentilles divergentes (exploration à l'image droite) seront biconcaves. La longueur de leur foyer a été indiquée quand nous avons parlé des lentilles destinées aux myopes.

§ 3. — Mode d'emploi de l'ophthalmoscope. — Exploration du cristallin, du corps vitré et du fond de l'œil.

UTILITÉ D'UNE CHAMBRE OBSCURE.—L'examen aura lieu dans une chambre sombre. L'obscurité est, sans aucun doute, ce qu'il y a de mieux ; la flamme des appareils d'éclairage semble alors plus vive, le fond de l'œil plus lumineux, et les menus détails sont, dans cette condition, plus nettement appréciés. Toutefois, on peut, à la rigueur, expérimenter dans une pièce où pénètre une petite quantité de lumière. A mon dispensaire, quand l'examen est pratiqué dans la salle de consultation, où des exigences de toutes sortes ne permettent pas qu'on y ménage une obscurité complète, j'explore et fais explorer les malades derrière un ample paravent, les rideaux des croisées restant légèrement entr'ouverts.

EMPLOI PRÉALABLE DES MYDRIATIQUES.—La voie la plus prompte, pour obtenir la

[1] M. Anatole G. de Grandmont m'a communiqué des notes extraites d'un travail d'ophthalmoscopie qu'il se propose de publier, et dont j'ai été heureux de profiter pour la rédaction de cet article.

dilatation de la pupille, consiste à instiller, séance tenante, entre les paupières quelques gouttes d'une solution de sulfate neutre d'atropine. Ces instillations ont l'inconvénient de troubler, pendant quelques jours, la vue des personnes qui y sont soumises, à moins qu'elles ne soient atteintes d'une cataracte déjà avancée; les sujets surtout qui ne peuvent interrompre certaines occupations habituelles en sont fortement gênés; mais, par contre, l'exploration ophthalmoscopique y gagne singulièrement. Comment constater tous les détails des profondeurs de l'organe, si on ne les examine qu'à travers un pertuis, rendu plus petit encore que dans les conditions habituelles, par suite de l'éclat des rayons lumineux qui frappent l'œil? La surface rétinienne sera-t-elle aussi largement éclairée par le petit nombre de ces rayons, qui pénètrent à travers une pupille non dilatée, que quand ces rayons abondent à travers une ample ouverture, qui conserve d'une manière permanente ses diamètres artificiels? On pourra procéder à l'investigation du fond du globe, sans avoir dilaté la pupille au préalable; mais, comme pour l'exploration des cataractes, l'examen sera toujours écourté, et très-souvent insuffisant; il ne rendra compte, en effet, que de la partie des dispositions morbides qui peuvent correspondre au champ pupillaire, pour laisser, avec plus ou moins de probabilité, deviner le reste. Les commençants surtout trouveront dans le manque de dilatation de la pupille des difficultés qui frapperont leurs efforts de stérilité.

Lors donc que le malade est aveugle et que les pupilles ne sont pas assez dilatées pour une exploration large et commode, j'emploie toujours la solution mydriatique des deux côtés. Quand, au contraire, la vision est conservée aux deux yeux, je n'instille, presque constamment, le liquide que sur l'un de ces organes, et habituellement sur l'œil le plus compromis. On incommode ainsi le moins possible le patient. Il faudra le prévenir que sa vue sera troublée durant quelques jours, afin qu'il ne s'inquiète pas à tort.

LAMPE.—Quelques praticiens mettent une bougie dans la main droite de leur client et l'invitent à la porter vers l'épaule gauche. On se sert généralement d'une lampe. Elle devra s'élever et s'abaisser sur son support. Les lampes, connues dans le commerce sous le nom de *lampes à tringle*, s'approprient parfaitement à cette destination.

La lampe sera placée sur une table, à la gauche du malade assis sur un siége plus bas d'un tiers ou d'un quart environ que celui de l'observateur. Elle sera située un peu en arrière du patient et très-près de sa tête. On la disposera de telle sorte qu'elle n'éclaire que le moins possible la figure de l'observé. Dans les conditions habituelles, la meilleure position pour obtenir un bon éclairage du fond du globe consiste à élever le foyer de la lampe au niveau de l'oreille gauche du patient. La lumière pourrait, à la rigueur, être placée à la droite de l'observé, mais cette position est moins commode pour l'exploration, comme il est facile de s'en convaincre, quand on s'est livré pendant quelque temps à la pratique de l'observation ophthalmoscopique. Elle serait incommode surtout dans l'emploi de quelques ophthalmoscopes qui, comme l'appareil de Liebreich ou celui auquel nous avons donné la préférence, permettent au praticien de porter le bras gauche sur la tête du sujet. Le bras gauche, dans ce cas, pourrait inter-

cepter le passage des rayons lumineux provenant de la lampe, et cette ombre nuirait beaucoup à l'examen.

Les commençants surtout feront bien de placer entre le foyer d'éclairage et la tête du malade un morceau de carton, un écran quelconque, qui s'oppose à la progression des rayons de lumière dans une étendue de quinze à vingt centimètres en avant de la figure du patient. Par ce moyen, l'image aérienne se fera dans l'obscurité et sera plus éclatante. On peut charger le malade lui-même de tenir l'écran, qu'il applique verticalement sur son épaule gauche.

Une puissante concentration de lumière n'est avantageuse que pour l'exploration de la région rétinienne. S'agit-il de découvrir des opacités dans la cornée, dans le système lenticulaire et dans le corps vitré, une lumière faible doit être préférée. Quand ces obstacles sont de peu d'importance, ils sont traversés par une lumière trop vive et ils échappent dès lors aux regards de l'observateur.

DANGERS D'UN EXAMEN TROP PROLONGÉ. — Il est un précepte qu'on ne saurait rappeler assez aux jeunes médecins qui débutent dans les études ophthalmoscopiques, c'est que les investigations de ce genre devront toujours avoir une très-courte durée. N'a-t-on pas vu des causes analogues à l'éclat du miroir ophthalmoscopique engendrer des amblyopies et des amauroses? M. Cornaz a relaté le cas d'un oculiste qui, après avoir fatigué outre mesure son malade avec l'ophthalmoscope, occasiona chez lui une cécité soudaine et complète. Si, quand on visite longtemps le fond de l'œil avec cet instrument, les parties qui le constituent se congestionnent, rougissent, de même que la conjonctive s'injecte par un examen assidu, n'a-t-on pas de grands inconvénients à redouter chez les malades en proie à des désordres congestifs du côté des yeux? L'expérience ayant démontré qu'une funeste prédisposition rendait un œil enclin à devenir glaucomateux, quand un glaucome a déjà envahi son congénère, la prudence commande de n'explorer le premier qu'avec la plus grande réserve.

POSITION DU MALADE.—Placé directement en face du chirurgien, le sujet tiendra la tête immobile. Ses yeux seuls devront bouger conformément à la direction qui sera ordonnée par le praticien. La situation du patient, telle qu'elle vient d'être indiquée, est de la plus haute importance; elle a pour but de régler les rapports de la papille de l'œil observé avec la position de l'œil de l'observateur, et de permettre de diriger méthodiquement l'étude des profondeurs de l'organe.

POSITION DE L'OBSERVATEUR. — Le chirurgien assis se présente de face au malade. Comme dans les opérations de cataracte, il assujettira entre ses genoux ceux du patient, et contribuera à lui imprimer la fixité désirable. Mais, avant de procéder au mode d'examen qui fait l'objet de notre étude, on ne devra jamais négliger l'application d'un autre expédient d'exploration, qui rend d'éminents services en oculistique : l'éclairage oblique ou latéral décrit dans l'article qui précède.

Si l'observateur n'est pas doué d'une portée de vue normale, il commencera par adapter à la pince du réflecteur l'une des lentilles convergentes ou divergentes dont nous avons indiqué les numéros. Cela fait, et après s'être assuré

que le miroir et le verre dont il peut être armé n'offrent aucun obstacle qui en ternisse l'éclat, il applique au-devant de son œil droit le miroir tenu de la main droite et l'appuie contre l'arcade sourcilière, ce qui le rend plus fixe et permet au chirurgien de mieux diriger les rayons refléchis. Quelques praticiens trouvent commode de poser le coude droit sur la table ; si l'on adopte cette position, qui peut contribuer à donner de la fixité à l'exploration de ceux qui débutent, il faut avoir à sa droite une table assez haute pour que, le coude y étant appuyé, la main arrive à la hauteur de l'œil. La surface polie du miroir sera tournée vers la lampe et inclinée de telle sorte que la réflexion amène les rayons sur le globe observé. Le praticien, regardant à travers le trou du miroir, verra la pupille du malade d'un rouge plus ou moins vif, et parfois d'un blanc rosé. Dans le premier cas, c'est la choroïde qui apparaît au fond de l'organe, à travers le tissu transparent de la rétine ; dans le second cas, c'est la papille optique qui se montre à l'observateur. Mais il ne devra pas s'occuper encore de cette partie de l'œil ; il constatera, au préalable, les conditions des milieux réfringents.

L'éclairage du globe donne quelque peine à ceux qui débutent dans les études ophthalmoscopiques. Le jet lumineux qu'ils dirigent sur la face est vacillant, incertain, gagne le front, les joues, ne se fixe que rarement, d'une manière permanente, sur l'œil exploré. On peut conseiller aux commençants de s'habituer à arrêter invariablement le jet de lumière, en collant sur un morceau de carton un pain à cacheter, sur lequel ils traceront une figure circulaire représentant la pupille. Le carton ayant été verticalement placé, on s'efforce d'éclairer l'image pupillaire avec le réflecteur, une lampe étant latéralement située, comme pour les examens ophthalmoscopiques.

EXPLORATION DU CRISTALLIN ET DU CORPS VITRÉ. — Les opacités de la lentille sont-elles assez avancées pour ne pas se laisser traverser par les rayons lumineux, on peut en vérifier la présence avec la lumière directe ; mais ce procédé est de beaucoup inférieur à l'éclairage oblique, auquel nous avons dit qu'il fallait d'abord recourir. Elles apparaîtront noires, explorées avec le réflecteur, tandis qu'elles sont d'un gris blanchâtre examinées à la lumière oblique.

Suivant que la pupille présentera un reflet plus ou moins éclatant, en admettant ici que la limpidité du cristallin soit irréprochable, on jugera déjà des conditions de diaphanéité du corps vitré. Après avoir invité le malade à diriger le globe en sens divers, vous commanderez l'immobilité, en lui prescrivant de regarder droit devant lui. Alors, si l'humeur vitrée contient quelques exsudats, quelques corps flottants, vous les aurez déplacés pendant les mouvements de l'organe, et vous les verrez repasser dans la pupille comme des plumes d'oiseau qui tombent lentement à terre. D'autres conditions, d'ailleurs, que peut offrir la masse hyaloïdienne, seront signalées dans la suite.

Il arrive très-souvent qu'avec une lumière vive et le réflecteur on ne distingue pas les corps flottants dont il vient d'être question, tandis qu'ils apparaissent dès qu'on baisse la mèche de la lampe et qu'on s'éloigne suffisamment de l'œil observé qu'on éclaire avec le miroir. La scintillation du corps

vitré par des paillettes de cholestérine ne réclame aussi, pour être constatée, que peu de lumière.

EXPLORATION DU FOND DE L'ŒIL. — La première règle à suivre pour faciliter cette étude consiste à amener tout d'abord la papille dans le champ pupillaire. Vous aurez ainsi un point de repère pour l'examen de toutes les parties du fond de l'œil.

Nous avons vu que la papille siégeait un peu en dedans et au-dessous du point où vient passer l'axe antéro-postérieur de l'œil, après avoir traversé le centre de la pupille. Pour la conduire dans le champ pupillaire, vous inviterez le malade à porter son œil en dedans et un peu en haut. L'observateur et l'observé conservent-ils exactement la position que nous leur avons assignée, le chirurgien n'aura qu'à indiquer son oreille gauche, comme point que doit fixer le malade dans le cas où c'est l'œil gauche qu'on examine; quand, au contraire, vous explorerez l'œil droit, vous engagerez le patient à regarder à un décimètre environ de votre oreille droite. Les rapports à établir, dans l'espèce, entre l'œil de l'observé et celui de l'observateur, sont fondés sur des règles pour ainsi dire mathématiques. Si, dans l'examen des parties profondes du globe gauche, le chirurgien enjoint au malade de ne regarder que son oreille gauche, c'est qu'alors l'œil droit de l'observateur se trouve, quant aux conditions de position de la papille explorée, dans une situation favorable pour qu'elle vienne apparaître à ses regards. Lorsqu'il s'agit, au contraire, de vérifier l'état de la papille droite, celle-ci ne saurait se montrer à l'observateur que quand le regard de l'observé sera dirigé en dehors de l'oreille droite du chirurgien. L'œil droit de ce dernier ne se trouvant plus directement en face de l'organe qu'il examine, il y a lieu de compenser cette différence par une rotation plus étendue de cet organe vers le grand angle.

L'exploration ophthalmoscopique sera facile chez les sujets atteints d'une paralysie de la sixième paire, parce que, par suite de cet état pathologique, leur œil est dévié en dedans. Le contraire a lieu chez les malades qui portent une paralysie de la troisième paire, le globe étant tourné vers la tempe et ne pouvant gagner le grand angle.

Les injonctions précédemment formulées sont, en général, facilement suivies par le patient quand il jouit encore d'un certain degré de vue. L'amaurotique, au contraire, complétement aveugle, ne s'y prête nullement; n'ayant pas la conscience de la direction qu'il imprime à son œil, il ne répond aux sollicitations de l'homme de l'art que par des mouvements incohérents et sans but, ce qui rend l'exploration épineuse. Le meilleur moyen d'obtenir ici la régularité désirée ou de s'en rapprocher autant que possible consiste à placer la main de l'observé dans la direction la plus propice à l'apparition de sa papille, à la droite du patient, par exemple, et un peu en haut s'il s'agit de l'exploration de sa papille gauche. Si vous l'invitez alors à porter le regard dans le sens vers lequel son bras droit est étendu, vous obtiendrez presque constamment la position que vous avez en vue d'atteindre.

L'œil ayant pris, dans l'écartement interpalpébral, la situation la plus favo-

rable à l'exploration, l'ophthalmoscopiste place devant cet organe la lentille de deux pouces de foyer précédemment indiquée [1]. Elle sera saisie entre le pouce et l'indicateur de la main gauche; les deux ou trois derniers doigts de la même main seront appuyés sur le front du malade, tant pour fournir un point d'appui à la main que pour donner plus de fixité à la tête du patient [2]. La distance qui séparera la lentille de l'œil observé sera généralement un peu plus grande que la distance focale principale du verre; quand on emploiera, par exemple, une lentille de deux pouces (5 centimètres environ) de foyer, l'intervalle sera de six ou sept centimètres entre le verre et le devant de l'œil. On peut, d'ailleurs, pendant l'examen, éloigner ou rapprocher la lentille de l'organe observé, pour constater l'influence de la position sur la dimension et la forme des parties.

Le chirurgien procède à l'éclairage des profondeurs du globe en commençant par diriger l'image du foyer de la lampe sur la figure du malade; l'observateur conserve ici les yeux ouverts; puis il amène cette même image sur l'organe. Il peut, dès lors, fermer l'œil qui ne correspond pas au miroir, c'est-à-dire le gauche, précaution qui lui fera plus nettement apprécier les parties qu'il contemple. Toutefois, l'ophthalmoscopiste exercé ne tarde pas souvent à laisser les deux yeux ouverts, l'œil droit étant seul préposé à l'examen. Dans les conditions habituelles de conformation du globe, la meilleure position à donner au foyer de la lampe consiste, comme nous l'avons précédemment indiqué, à placer celle-ci au niveau de l'oreille gauche du patient. L'observateur sera averti qu'il devra modifier la situation de la source lumineuse par le faible éclairage qu'il produira au fond du bulbe. Parfois encore, en rapprochant ou en éloignant plus ou moins la lampe, on voit disparaître une petite image triangulaire, à sommet dirigé en bas; c'est l'image renversée du foyer de la lampe qui, placée sur la rétine, frappe surtout les regards et s'oppose à ce qu'on puisse découvrir les petits détails qu'on se propose d'observer. Elle sera remplacée par un disque rouge qui occupera toute l'étendue du champ pupillaire.

Le chirurgien, portant les regards dans la direction de la lentille, aperçoit, se détachant sur la surface éclairée, un corps d'un blanc rosé : c'est la papille. La réfrangibilité des milieux de l'œil en exagère les dimensions sur le vivant; explorée à l'ophthalmoscope, avec une lentille d'un pouce trois quarts ou de deux pouces de foyer, elle paraît trois ou quatre fois plus grande qu'elle ne l'est en réalité. Il y a, d'ailleurs, des gens qui ont naturellement les papilles petites, d'autres les papilles fortes. J'ai rencontré un sujet qui jouissait d'une excellente vue, et qui m'offrit à l'ophthalmoscope des papilles qui n'avaient guère que la dimension d'une petite tête d'épingle. Examinées avec une lentille biconvexe

[1] On emploie le plus habituellement, pour l'étude à l'image renversée, une lentille d'un pouce trois quarts ou de deux pouces de foyer. Il convient de se servir presque constamment du même numéro, auquel on s'habitue, de telle sorte qu'on devient plus à même de juger comparativement du volume des dispositions qu'on observe.

[2] Nous supposons, dans cette description, qu'on se sert de l'ophthalmoscope à main. Les données que nous fournissons ici sont destinées à subir quelques modifications quand on emploie les ophthalmoscopes fixes ou l'appareil auquel nous avons presque constamment recours. (Voir le paragraphe suivant.)

numéro 1 trois quarts ou numéro 2, les papilles semblent moins volumineuses chez les myopes que chez les presbytes. Vous ne diagnostiquerez une atrophie de la papille dans un œil que quand vous en aurez comparé les dimensions avec celles de la papille congénère.

Ce corps a une configuration à peu près circulaire; on lui trouve souvent une forme verticalement ovalaire, bien moins fréquemment obliquement ovalaire. Parfois, il est côtoyé par un cercle noirâtre, plus souvent par un demi-cercle de même teinte, et plus souvent encore par un segment de cercle plus petit. Cette lisière n'est autre chose que du pigment accumulé sur les bords de la papille, et qui contribue à en accentuer l'éclat. Cette déviation, probablement physiologique, du pigment peut exister à un œil et ne pas être rencontrée sur l'œil opposé.

Les vaisseaux de la papille sont très-visibles à l'ophthalmoscope. Ils partent tantôt du centre de sa surface, tantôt d'un point plus ou moins éloigné de la partie centrale, très-souvent un peu en dedans de cette dernière. Ils se divisent en éventail, principalement dans le sens vertical. L'œil les suivra de leur point d'émergence jusqu'à la périphérie de la papille, et, plus loin, sur le disque rouge qui l'entoure, et qui n'est autre chose que la choroïde vue à travers la rétine transparente [1]. La choroïde, il est vrai, est enduite d'un pigment qui lui communique une teinte noire; mais, par suite de sa structure éminemment vasculaire, elle paraît rouge; les rayons lumineux qui traversent les couches pigmentaire et vasculaire de la membrane choroïdienne sont réfléchis par la sclérotique susjacente et viennent ensuite traverser de nouveau la choroïde, qui leur fournit la teinte précédemment signalée.

L'observateur verra les vaisseaux qui émanent de la papille se diviser et se subdiviser à la manière de rameaux et de ramuscules. Il sera ainsi à même de les suivre jusque dans leurs sinuosités les plus petites. Ces vaisseaux appartiennent à la rétine. L'œil, se familiarisant avec la perception de ces corps ténus, finira par reconnaître que, parmi eux, les uns sont pourvus d'une couleur plus foncée que celle des autres d'un aspect écarlate, les premiers montrant, en outre, un calibre plus fort que celui des seconds. Ce sont, d'une part, les veines, de l'autre, les artères. L'on parviendra à apercevoir si nettement les contours de ces vaisseaux que, pour peu que l'on exerce, à travers la paupière supérieure, sur le globe observé, une pression légère, avec l'extrémité de l'annulaire de la main chargée de la lentille, l'on assistera à un phénomène du plus saisissant intérêt : celui du pouls veineux. Fixez attentivement l'une des plus grosses veines, dans un point surtout où elle forme un angle avec sa direction primitive, et vous la verrez, dans cette partie, devenir successivement d'un rouge pâle et d'un rouge foncé. Ces mutations seront plus nettement constatables sur la papille, parce que la coloration des vaisseaux y est plus tranchée, par suite de la teinte blanchâtre du fond sur lequel ils reposent. Il faut, d'ailleurs, une

[1] La rétine jouit d'une diaphanéité parfaite sur le vivant et dans les conditions physiologiques. Cette transparence est, après la mort, rapidement remplacée par une teinte opaline.

grande habitude pour acquérir la perception des battements qui viennent d'être mentionnés; on ne saurait les découvrir facilement chez un bon nombre de malades, tandis que les autres les offrent d'une manière manifeste. Le pouls artériel est sensible également dans la région rétinienne. Toutefois, le pouls veineux est celui que l'on distingue avec le plus de facilité, à cause du calibre plus gros des vaisseaux qui en sont le siége, et parce qu'il se produit plus aisément sous l'influence d'une compression faible. Pendant que l'observateur compte les pulsations qui se font dans les vaisseaux rétiniens, un autre, prenant le pouls radial, peut contrôler les battements accusés par celui qui est chargé de l'examen de l'œil.

L'origine relative des vaisseaux n'est pas constamment identique. Dans certains cas, artères et veines procèdent du même point de la papille; dans d'autres, les points d'émergence des premières et des secondes sont séparés très-nettement. Dans les conditions physiologiques, vous remarquerez que la moitié interne de la papille présente des vaisseaux transversaux filiformes. Ce sont les premiers qui s'effacent dans l'atrophie plus ou moins marquée de la papille, par une amaurose cérébrale.

Si, par suite d'une circonstance naturelle, comme l'absence congénitale du pigment, dans l'albinisme, ou par l'effet de la disparition pathologique de l'enduit pigmenteux, on vient à distinguer les veines de la choroïde, on remarquera qu'elles sont toujours pourvues d'un cours beaucoup plus irrégulier, plus tourmenté, pour ainsi dire, que ne l'est le trajet des vaisseaux rétiniens placés devant elles. Leur calibre procède en diminuant de la périphérie du champ d'observation vers le centre, c'est-à-dire vers le pourtour de la papille. C'est l'un des motifs pour lesquels on peut diagnostiquer la part qui appartient aux vaisseaux choroïdiens et celle qui doit être attribuée à ceux de la rétine. L'œil exercé ne pourra guère confondre les uns avec les autres ces deux ordres de vaisseaux.

Chez les albinos dont les yeux sont dépourvus de pigment, le fond du globe vous apparaîtra d'un rouge sanguin. Il sera plus foncé chez les bruns que chez les blonds, ce qui dépend du pigment choroïdien, plus noir et plus abondant chez les premiers que chez les seconds. Si, chez les bruns, les profondeurs du bulbe sont d'un rouge sombre et même d'un rouge noirâtre, au lieu d'offrir un aspect orangé, c'est qu'alors une sorte d'écran contrarie le passage des rayons lumineux vers les couches sousjacentes. On voit généralement moins bien, à l'ophthalmoscope chez les bruns que chez les blonds. Dans cette dernière catégorie de sujets, on pourra communément bien constater les *vasa vorticosa*, tandis qu'il n'en sera pas de même dans les yeux bruns, à moins d'une condition pathologique[1].

[1] Un certain nombre d'animaux (lion, panthère, chat, etc.) offrent au fond de leurs yeux un tapis qui miroite d'une manière plus ou moins éclatante. Ce miroitage était considéré jadis comme le résultat d'un développement spontané de la lumière dans les profondeurs de l'organe, sous l'influence de la colère, d'une excitation quelconque; on le plaçait, en d'autres termes, sous la dépendance du système nerveux. Prévost (de Genève) démontra, en 1810, que le phénomène provenait de la réflexion de la lumière

Nous signalerons ici un fait qui n'est pas sans importance dans les explorations ophthalmoscopiques. Il arrive très-souvent que, quand on examine un œil, on est considérablement gêné par des reflets très-brillants, dont l'éclat masque les parties soumises à l'investigation qui n'est plus praticable dans de telles circonstances. Pour se débarrasser de ces reflets, on n'a qu'à incliner dans un sens ou dans l'autre, et suivant l'axe horizontal, la lentille dont la main gauche est armée. Comme ces spectres sont produits par la réflexion des rayons lumineux de la lampe sur la surface polie de la lentille, il est aisé de comprendre qu'en modifiant l'inclinaison de celle-ci, on modifie la direction des rayons qui la frappent, d'où l'abolition de ces reflets si incommodes pour l'exploration et si fatigants pour l'observateur.

Les dispositions qui précèdent ayant été constatées, on procède à la vérification des autres parties du fond de l'organe. Pour cela, on promène la lentille dans tous les sens, afin de bien explorer les divers points de la surface éclairée. Cette manœuvre est exécutée par le pouce et l'index qui tiennent l'instrument, les derniers doigts restant appuyés contre le front du malade. Le miroir, bien entendu, continuera à être appliqué contre l'œil droit de l'observateur. Ici, toutefois, il faut imprimer au réflecteur quelques mouvements qui coïncideront avec ceux de la lentille, pour que les surfaces que l'on étudie soient constamment aussi lumineuses que possible.

On devra s'efforcer de découvrir la *macula lutea*, pour l'examiner avec le plus grand soin. L'observation démontre que la plus petite lésion de cette partie peut engendrer des troubles sérieux dans les perceptions visuelles. Il faut, d'ailleurs, beaucoup d'habitude de l'ophthalmoscope pour reconnaître la *macula* que l'on chercherait vainement chez certains sujets.

L'examen cadavérique démontre que la tache jaune correspond exactement à l'endroit où l'axe antéro-postérieur de l'œil, passant par le trou pupillaire, vient rencontrer la paroi postérieure du globe. Elle est donc située en dehors et un peu au-dessus de la papille; on doit conséquemment la chercher à la partie interne et un peu au-dessous de cette dernière, c'est-à-dire à une distance de deux papilles environ, puisque nous avons dit que les éléments du fond de l'œil font, en avant de cet organe, une image renversée. Il est, toutefois, un moyen beaucoup plus certain de la trouver, c'est d'inviter le malade à regarder le centre du miroir ; elle vient se placer alors directement sur le prolongement de l'axe visuel de l'observateur. La *macula* apparaît sous forme d'une petite plaque oblongue, qui a la même couleur à peu près que le reste du fond de l'organe ; elle en diffère en ce qu'elle manque d'éclat, paraît un peu mate, terne, grisâtre. On distingue parfois, à son centre, un point qui tranche par sa coloration plus foncée avec celle du reste de la plaque ; c'est le *foramen cœcum*, la fosse centrale de la rétine[1].

venue du dehors. Ce miroitage avait été également constaté chez l'homme, mais seulement dans le fongus médullaire de la rétine (œil de chat amaurotique) et dans quelques autres altérations assez rares du fond des yeux.

[1] La présence, au centre de la *macula*, d'un point brillant qui correspondrait au *foramen cœcum* est évidemment une erreur qui a été successivement reproduite dans plusieurs traités et mémoires d'ophthalmologie. Je ne l'ai jamais rencontré, et plusieurs observa-

Il est digne de remarque qu'on ne trouve pas de vaisseaux un peu volumineux au niveau de la tache jaune ; on y rencontre seulement de nombreux capillaires.

DE L'ÉTUDE A L'IMAGE DROITE.—Cette exploration, avons-nous dit, s'effectue au moyen de lentilles biconcaves. Le verre sera enchâssé dans la pince placée derrière le réflecteur. On le choisira parmi les lentilles destinées à l'observateur myope. On en prendra une dont le foyer sera d'autant plus court que l'observé sera plus myope ; car on sait que les verres concaves ne servent qu'à diminuer la convergence des rayons lumineux. Cette lentille sera, en outre, appropriée à la vue de l'observateur. Il n'y a donc pas de données très-précises à fournir à cet égard ; le numéro dont on fera choix sera réglé d'après les variétés individuelles. Il est, toutefois, permis d'établir que les quatre numéros (verres biconcaves), précédemment indiqués, pourront satisfaire à toutes les indications.

Pour se livrer à l'étude de l'image droite, l'ophthalmoscopiste devra se placer très-près du malade. Nous savons, en effet, que le miroir est percé d'un petit trou central qui ne laisse passer que peu des rayons lumineux venant du fond de l'œil. Or, ceux qui le franchissent seront d'autant plus abondants que l'observateur sera plus rapproché de l'observé ; il suit de là que, dans cette dernière condition, l'image perçue sera plus nette. La position que prendra le chirurgien ne devra pas nuire à l'incidence des rayons de la lampe sur le miroir. Cette attitude est fort gênante pour le praticien comme pour le patient, car leurs figures se trouvent dans un contact presque immédiat l'une avec l'autre. On pare, jusqu'à un certain point, à cet inconvénient en inclinant la tête en avant sur celle de l'observé, également penchée dans le même sens. Si, alors, on vient à se toucher, ce ne sera plus que par la région frontale. Le miroir restera toujours appliqué contre l'arcade sourcilière de l'observateur, et incliné de manière à laisser pénétrer les rayons de lumière dans l'œil exploré. Le grand rapprochement du réflecteur, par rapport à ce dernier organe, amène la convergence de ces rayons très-près de la rétine, de façon qu'une petite surface est seule éclairée. Toutefois, on distingue bientôt et très-nettement les détails les plus fins et de beaucoup amplifiés du fond du globe.

Il existe un autre moyen de procéder à l'exploration à l'image droite ; elle se pratique comme dans le cas précédent ; on supprime seulement le verre biconcave. On admet que, dans l'espèce, le cristallin de l'observé fonctionne comme une loupe par rapport à sa rétine. Cette théorie paraît seule admissible, bien qu'elle laisse à désirer. Le cristallin, en effet, ne se trouve pas placé dans une distance convenable, eu égard à la surface rétinienne, pour agir à l'instar d'une loupe, si nous voulons assimiler les milieux réfringents de l'œil aux lentilles construites par l'art. On comprend, d'après ce qui précède, que ce procédé sera surtout applicable aux cas où l'observé est presbyte.

Ce point fort épineux de la physique médicale a été commenté de la manière suivante par le docteur Giraud-Teulon[1] :

« On peut, dit-il, sans le secours d'aucun verre interposé, se procurer une

teurs distingués, avec lesquels j'ai fait des recherches, ont vainement cherché à le découvrir,

[1] *Gazette médicale;* année 1859, p. 103.

image droite; et c'est chose curieuse, en ce que le fait, en lui-même constant, est cependant en dehors des théories, et que son énoncé semble même absolument paradoxal.

« L'œil observé étant exploré de *très-près*, les axes des deux yeux se confondant, et ceux-ci dans un intime voisinage, un détail peu étendu de la rétine bien éclairée peut être perçu droit et agrandi, sans lentille, et comme si le cristallin observé était une simple loupe.

« Or, cela est fait pour surprendre tout physicien familier avec les propriétés des lentilles convergentes. Chacun sait que, pour qu'elles puissent être employées comme loupes ou microscopes simples, il faut, de toute nécessité, d'après la théorie, placer l'objet observé *entre* le foyer principal et la lentille. Mais, dans le cas que nous venons de rapporter, la rétine, on le sait, est un peu au delà du foyer principal. Comment accorder ces deux éléments contradictoires ?

« Voici comment : ce n'est que *théoriquement* que l'objet de l'observation doit être placé en deçà du foyer de toute lentille convergente. En fait, leur propriété comme loupes, celle d'agrandir l'image en lui conservant sa direction, s'étend un peu au delà du foyer (un sixième environ de cette distance focale). On le vérifie aisément sur une lentille quelconque, pour les points de l'objet à observer situés sur l'axe.

« Cette faculté de se servir du cristallin de l'œil observé comme d'une loupe, devient plus étendue si cet œil est presbyte ; car alors la rétine est au plus près possible du foyer principal. L'observateur, en se maintenant sur l'axe, peut alors s'éloigner plus ou moins de l'œil observé, et conserver pendant un certain temps la perception de l'image droite sans le secours d'aucune lentille.

« Le désaccord apparent de la théorie et des faits a également sa raison d'être ; la théorie physique des lentilles, on ne doit pas l'oublier, ne se fonde pas sur des propositions absolues, mais seulement sur des approximations. Vraie et propre à expliquer les phénomènes dans leur ensemble, elle ne s'adapte pas exactement à eux aux limites des distances focales. Il y a, dans ces points de partage, des empiétements d'un domaine sur l'autre ; les limites ne sont pas tout à fait aussi précises en pratique qu'en théorie. Il sera bon de se rappeler ces remarques dans l'exercice de l'ophthalmoscopie. »

§ 4. — Des ophthalmoscopes les plus usités. — De l'appareil qui satisfait le mieux aux exigences de la pratique.

Le nombre des ophthalmoscopes dont on a publié les descriptions est déjà fort considérable. Nous citerons ceux d'Helmoltz, de Hasner, de Ruete, d'Ulrich, de Zehender, d'Anagnostakis, etc. Les instruments de ce genre peuvent être divisés en deux catégories : les uns appelés *ophthalmoscopes à main* (appareils d'Ed. Jaeger, de Coccius, etc.) ; les autres, moins nombreux, *ophthalmoscopes fixes* (instruments de Liebreich, de Follin et Nachet, etc.). Dans le maniement des premiers, les deux mains de l'observateur sont occupées ; l'une est chargée du miroir, l'autre tient la lentille. Les seconds laissent plus de liberté au chirurgien ; réflecteur et lentille ont une place fixe, et ne restent plus confiés au praticien. Des indications supplémentaires sont, en outre, remplies par

quelques-uns de ces appareils : la fixation de la tête du patient, par exemple, la direction à imprimer à l'œil qu'on explore, etc. La plupart des miroirs employés sont sphériques-concaves; on les a nommés *réflecteurs homocentriques*. D'autres ont reçu la qualification d'*hétérocentriques*, parce que, avant d'être réfléchie, la lumière doit traverser des surfaces à centres de courbure différents. On comprend, d'après cette donnée, que les appareils de cette dernière classe sont plus compliqués que ceux de la première, ce qui en fait généralement négliger l'emploi.



Fig. 5.



Fig. 6.

Ophthalmoscope d'Ed. Jaeger (fig. 5.) — Il présente un miroir de verre A, non percé à son centre. Le trou destiné à l'œil de l'observateur n'existe que sur le côté opaque placé derrière le réflecteur; celui-ci est dépourvu d'étamage, dans un disque qui correspond à la perforation, et y jouit d'une diaphanéité parfaite. En face de cette perforation et correspondant à la paroi noircie de l'appareil se trouve un porte-lentille B,

qui a la forme d'un fer à cheval. La rainure dont il est pourvu permet d'y ajuster un verre convexe ou concave et de l'en dégager avec une grande rapidité.

Ophthalmoscope de Coccius, modifié par M. de Graefe (fig. 6). — Il offre un miroir plan A, carré, protégé en arrière par une garniture en cuivre noirci, et percé à son milieu d'une ouverture D. Une plaque B, qui glisse dans une coulisse horizontale, peut recevoir une série de lentilles; cette disposition permet à l'observateur d'adapter au trou central du réflecteur le verre qui peut lui être nécessaire. L'appareil présente, en outre, une branche transversale, mobile autour du manche, et qui se continue avec une tige verticale, laquelle porte une lentille C, dite collective, et d'une distance focale de 5 pouces. Elle est destinée à concentrer la lumière de la lampe, vis-à-vis de laquelle on la tourne, et à la transmettre, plus intense et plus vive, à la surface polie du réflecteur, d'où cette lumière est projetée dans la cavité oculaire qu'on explore.

Ophthalmoscope fixe de R. Liebreich. — Il se compose d'un corps formé par deux tubes en cuivre, noircis à l'intérieur, comme beaucoup d'instruments d'optique, et mobiles l'un sur l'autre à l'aide d'un pas de vis.

L'un de ces tubes, celui qui est tourné vers l'observateur, montre à son côté droit une échancrure, dans laquelle un miroir métallique concave est fixé dans un cadre circulaire. Ce miroir est susceptible de pivoter autour de son axe vertical à l'aide d'un bouton inférieur. Il est muni d'un trou central qui correspond exactement à une perforation établie dans le diaphragme contre lequel le chirurgien applique son œil. Un verre de lunette, en harmonie avec les conditions visuelles de l'observateur, pénètre dans un porte-lentille semblable à celui de l'instrument d'Ed. Jaeger ; le verre y ayant été enchâssé, le porte-lentille rentre dans le tube au gré du praticien, et se place contre la face interne du diaphragme. Un écran, qui a la forme d'un demi-ovale, s'adapte au bord droit du diaphragme. Ainsi posé au-devant du miroir, il protége contre la lumière de la lampe l'œil de l'observateur.

L'autre tube porte, du côté qui est tourné vers le patient, un cadre fixé de la même manière que le miroir ; il est également mobile autour de son axe vertical. Une lentille biconvexe est insérée dans ce cadre.

Au-dessus du dernier tube existe une baguette (étrier) munie, à l'une de ses extrémités, d'une plaque circulaire garnie de cuir, qui vient correspondre au front du malade. L'étrier peut être mu dans une direction horizontale et arrêté solidement, là où on le désire, à la faveur d'un pas de vis. Il est facile à son aide de maintenir le visage de l'observé à une distance de la lentille qui varie suivant les exigences de l'examen. La fixité de la tête est encore assurée par une mentonnière, sorte de tasse rembourrée, fixée à l'extrémité d'une pièce qui s'adapte à la branche de support de l'instrument. Cette pièce est constituée elle-même par deux tiges mobiles l'une sur l'autre, de telle sorte qu'on peut leur imprimer les positions les plus diverses.

Pour fournir à l'œil du patient une direction déterminée, on lui fait regarder fixement un bouton de cuivre, assujetti au bout supérieur d'une tige articulée, dont le bout inférieur s'implante dans un trou ménagé à côté de l'extrémité oculaire du tube. Dans le but enfin de permettre des mesures exactes, des déterminations de grossissement, etc., on a établi sur la tige qui constitue l'étrier, et sur la paroi supérieure du tube interne, des divisions décimales au moyen desquelles on peut calculer la distance qui sépare l'œil observé de la lentille, et celle qui existe entre cette dernière et l'œil de l'observateur.

Une lampe, établie près de l'appareil, projette ses rayons sur le miroir, qui les réfléchit, suivant la direction des deux tubes, jusque dans l'organe observé. La lentille s'éloigne ou se rapproche de l'œil du patient suivant qu'on fait rentrer ou sortir le tube intérieur. Cette même lentille enfin peut être retirée complétement.

L'instrument de Liebreich se visse au bord d'une table par l'extrémité inférieure de son support vertical. Il glisse sur ce dernier, à l'instar de nos lampes à tringle, et peut y être arrêté aux distances déterminées par l'observateur.

Même instrument modifié par le docteur Follin et M. Nachet, opticien. — Il est construit comme celui qui précède, sur les principes du procédé par l'image renversée. Les modifications dont il s'agit ici ne résident que dans quelques détails d'ajustement, qui rendent l'appareil d'un maniement plus facile. Il en résulte même que j'ai vu des praticiens quitter l'ophthalmoscope de Liebreich dont ils étaient déjà munis pour se procurer celui de M. Follin. Le premier conserve toujours une situation horizontale : le second

peut être incliné à volonté. L'un porte un miroir métallique; l'autre un réflecteur en verre étamé. Les principales pièces de l'instrument de Liebreich sont seules renfermées dans une boîte, tandis que la branche verticale, longue de 51 centimètres, reste en dehors. Toutes les parties constituantes de l'appareil de MM. Follin et Nachet sont contenues dans une seule boîte, ce qui est infiniment plus commode.

Ophthalmoscope de M. Anatole G. de Grandmont (fig. 7). — Cet appareil, confectionné par M. Mathieu, habile fabricant d'instruments de chirurgie, à Paris, se compose d'une petite plaque métallique concave, emboîtant exactement la racine du nez. Au-dessus d'elle est soudée une seconde plaque, à surface plane. Sous son influence, la pression de l'instrument porte sur le front, ce qui prévient une sensation compressive désagréable et parfois douloureuse. La partie médiane de l'appareil est en continuité avec deux branches recourbées, dont la réunion donne lieu à une sorte de monture de lunettes; les deux anneaux s'appliquent contre le pourtour des orbites, ce qui imprime une grande fixité à l'instrument. Sur la plaque est vissée une douille en cuivre, dans l'intérieur de laquelle

Fig. 7.

se trouve un écrou qui porte une lentille mobile dans toutes les directions. Une vis, qui met en mouvement l'écrou, sert à modifier la distance focale de la lentille. L'instrument est fixé par deux cordons élastiques qui se réunissent, derrière la tête du malade, à l'aide d'une boucle.

Après avoir visé la branche antéro-postérieure, on applique l'appareil sur le nez du patient, et on l'assujettit au moyen des cordons, qu'on ne doit que médiocrement serrer pour éviter toute compression. Au début de la manœuvre, la lentille est amenée, à l'aide de la vis et en avant de la plaque, à une distance un peu plus longue que la distance focale de ce verre. On peut employer la lentille de deux pouces et celle de deux pouces et demi. On accordera la préférence à la première, quand la pupille n'aura pas été artificiellement dilatée; comme l'image est alors plus petite, elle sera plus aisément contenue dans le champ pupillaire. La seconde lentille, qui donne une image beaucoup plus grande, sera préférée quand l'œil aura été soumis à l'influence des mydriatiques. Tel est, d'ailleurs, le mode de construction de l'instrument que le porte-lentille peut être rapproché ou éloigné de l'œil; le verre sera élevé ou abaissé au gré du chirurgien; en cas de reflets, on les abolit avec rapidité en inclinant la lentille dans le sens vertical. Une fois que celle-ci a été mise en place et qu'on a exploré un œil, on n'a qu'à la retourner de l'autre côté pour visiter son congénère. Lorsqu'enfin le verre a été établi à la distance voulue, on n'a presque jamais besoin d'en modifier la situation pour examiner d'autres malades. Comme dans l'emploi des ophthalmoscopes à main, le réflecteur est ici confié à la main droite de l'observateur.

Appréciation. — Un ophthalmoscope doit, autant que possible, satisfaire aux trois indications suivantes : 1° mettre le praticien à même de découvrir avec lucidité et avec rapidité les conditions pathologiques; 2° être portatif, constituer, en quelque sorte, un instrument de poche; 3° être, quant à son prix, en harmonie avec toutes les positions pécuniaires.

L'instrument d'Ed. Jaeger est assez répandu dans les cliniques. Quand on a une très-grande habitude de son emploi, on peut, avec son secours, arriver à des appréciations exactes, bien qu'il présente deux défauts précédemment signalés : l'imperforation du miroir et une distance trop considérable entre le porte-lentille et la face postérieure du réflecteur. Comme, dans le maniement de cet appareil, condition inhérente d'ailleurs aux autres ophthalmoscopes de ce genre, les deux mains de l'observateur sont engagées, celui-ci ne peut agir, quant aux mouvements de l'observé, que par la voie de la persuasion, ce qui est souvent bien insuffisant.

L'ophthalmoscope fixe de Liebreich est fort ingénieux, sans doute, mais il est très-compliqué et d'un emploi très-épineux. Il faut généralement de grands efforts et des tâtonnements multipliés pour l'ajuster de telle sorte qu'il fournisse une image nette des parties explorées; une fois bien placé, cependant, il rend un compte parfait des détails, et, si le malade conserve son œil immobile, les assistants peuvent, à tour de rôle, les vérifier à l'instant même, et les artistes en dessiner la disposition. Il résulte de ces difficultés que les explorations cliniques dirigées suivant ce mode sont longues et très-fatigantes pour les malades. J'ai vu maintes fois M. Follin manier son appareil avec beaucoup d'habileté, mais les praticiens n'arriveront qu'avec peine à acquérir une grande habitude sous ce rapport. De plus, l'instrument de Liebreich est d'un transport peu commode et d'un prix très-élevé [1]. Il est donc loin de satisfaire aux trois conditions précédemment signalées.

L'ophthalmoscope de M. Anatole G. de Grandmont prend place entre les

[1] Prix de cet appareil, rendu à Paris : 180 fr. On le trouve à Berlin, chez Paetz et Flohr.

ophthalmoscopes à main et les ophthalmoscopes fixes. Nous signalerons ses principaux avantages :

1° Il fournit aux praticiens les moins exercés la possibilité de constater avec rapidité les lésions du fond du globe, tandis que les autres ophthalmoscopes demandent une habitude qui ne s'acquiert souvent que par une patience de plusieurs mois [1];

2° Par suite de la promptitude avec laquelle s'effectue l'examen, les malades n'éprouvent que peu de fatigue dans les explorations auxquelles on les soumet. Cet examen peut être fait successivement par plusieurs personnes, sans qu'on soit obligé de déplacer l'instrument;

3° La main gauche du chirurgien, restée libre, peut être appliquée sur la tête du patient pour la fixer et la diriger suivant les besoins. Quand, par exemple, l'on découvre un vaisseau sur la surface rétinienne, il suffit souvent d'incliner la tête du malade dans tel ou tel sens par rapport à ce vaisseau, pour amener la papille dans le champ pupillaire ;

4° Dans l'emploi des ophthalmoscopes à main, l'image est susceptible de vaciller à cause de la vacillation de la main qui tient la lentille. Rien de semblable ne saurait arriver avec l'instrument dont il est ici question, puisque la lentille est fixe;

5° La tige, vissée sur l'appareil, permet d'employer des lentilles d'un long foyer, ce qui agrandit l'image et en fait apprécier plus nettement les petits détails;

6° D'un prix peu élevé enfin, il est très-facilement transportable, puisque les pièces qui le composent entrent toutes dans une boîte de petite dimension.

Ces motifs m'ont déterminé à adopter l'instrument qui vient d'être décrit. Tous les médecins qui ont visité ma clinique se sont montrés très-satisfaits de son emploi, et il est usité dans la pratique des docteurs Chassaignac, Cusco, Fano, Giraud-Teulon, etc. On peut, d'ailleurs, s'en servir comme d'un ophthalmoscope à main, en retranchant la pièce à lunette pour n'employer que le réflecteur et une lentille d'une distance focale de deux pouces.

SECTION II.

CARACTÈRES PHYSIOLOGIQUES.

Article 1. — Altérations de la vue. — Sensations diverses. — Photophobie. — Douleur.

Les mutations susceptibles de surgir dans l'acte de la vision peuvent être divisées en quatre groupes. Tantôt il y a diminution dans l'intensité des perceptions visuelles; tantôt des modifications se sont établies dans la portée de la

[1] Je vois journellement à mon dispensaire des médecins trouver la papille dès la première séance, tandis qu'ils s'étaient auparavant servis d'ophthalmoscopes à main sans pouvoir la découvrir.

vue. Dans quelques cas, et qu'un sujet, d'ailleurs, soit myope ou presbyte, son champ visuel a subi, dans une certaine étendue, une limitation plus ou moins prononcée; dans d'autres, enfin, le malade voit, mais la fonction en souffrance offre des anomalies et des bizarreries de tout genre. Ces quatre éléments s'associent très-fréquemment l'un à l'autre.

La diminution de la vision, depuis un abaissement léger de cette fonction jusqu'à la cécité la plus complète, est un phénomène commun à un grand nombre de lésions ophthalmiques. La simple privation de la vue, dans laquelle le malade a conscience encore de l'existence de la lumière, ne doit pas être confondue avec son anéantissement radical, qui plonge le sujet dans des ténèbres épaisses, distinction importante eu égard au pronostic des entreprises chirurgicales. On a constaté que c'était surtout quand la cécité dérivait d'une amaurose que se manifestaient, chez l'aveugle-né, un état de calme et d'engourdissement et de l'inaptitude aux fonctions locomotrices. Il y a communément plus de vivacité parmi les individus chez lesquels l'appareil oculaire a été mis hors de service par la variole, par l'ophthalmie purulente, que chez ceux dont le cerveau a été affecté. Les premiers, qui reçoivent encore une sorte d'impression de la lumière, ont avec nous plus d'affinité, eu égard à l'activité vitale. Ne pourrait-on pas en déduire, dit M. Dufau, que le fluide lumineux, en déversant sur nous ses rayons, devient, par son action directe sur la rétine et indirecte sur le reste du système nerveux, un stimulant qui excite l'organisme tout entier et provoque en lui le mouvement.

Le docteur Duchesne a fait la remarque que les aveugles sont passionnés pour les feux d'artifice, et que non-seulement ils se plaisent à assister à ce divertissement, mais distinguent encore les diverses pièces d'artifice par les bruits variés qu'elles produisent. Cette observation justifie cette proposition de M. Bonnafont que, l'aveugle n'étant pas détourné par les impressions du sens de la vue, son attention se concentre sur celles que l'ouïe lui permet de recueillir.

Parfois, les désordres matériels sont faibles en apparence, et une altération considérable a envahi les perceptions visuelles. Dans d'autres circonstances, par contre, les mutations pathologiques semblent avoir acquis un haut degré de développement, et la vue reste bonne. Telles sont certaines choroïdites, dites atrophiques, dans lesquelles l'ophthalmoscope nous révèle des bigarrures très-marquées au fond des globes, tandis que le sujet peut lire et distinguer les corps les plus minutieux. Mais, souvent aussi, les rapports existant entre les lésions fonctionnelles et les altérations matérielles d'où elles dérivent sont constatables à l'observation. Quelques obstacles placés dans le champ pupillaire rentrent dans cette catégorie.

Dans un grand nombre de conditions pathologiques, le trouble des perceptions visuelles est permanent, bien qu'il soit susceptible d'être influencé par une foule de circonstances éventuelles qu'il serait trop long d'énumérer ici; dans d'autres, dans l'héméralopie, par exemple, il n'est que temporaire. Les ophthalmies qualifiées de catarrhales sont plus particulièrement associées à une perturbation de la vue qui survient au déclin du jour. Lorsque quelques sujets se mettent à lire, ils distinguent bien les premières lignes, mais, au bout d'un

certain temps, d'autant plus court, en général, que le mal s'éloigne de son origine, les lettres s'embrouillent, les lignes dansent, tremblotent, se superposent les unes aux autres; un voile semble se placer entre les yeux et les caractères d'impression, et le malade ne peut plus continuer sa lecture. Prend-il quelques moments de repos, vient-il même à exercer quelques frictions sur ses paupières fermées, la lecture, la couture deviennent possibles; un trouble nouveau succède rapidement à cette tentative. Telle est la kopiopie ou l'asthénopie, dans la production de laquelle on attribue aujourd'hui un rôle capital au muscle ciliaire. Le phénomène qui lui est opposé, celui dans lequel les objets ne sont distingués qu'après qu'ils ont été quelque temps fixés, est le *visus increscens*, disposition plus rare, qu'on ne rencontre guère que dans certaines amauroses torpides, invétérées, dans lesquelles quelques efforts semblent nécessaires pour que la rétine se relève de son inertie.

L'examen de la détérioration visuelle devra être fait et sur les deux organes en même temps et sur chacun d'eux en particulier. L'échelle de caractères d'imprimerie, qui sera produite à la fin de cet ouvrage, est tout aussi utile pour l'exploration dirigée dans ce but que pour la constatation de la force d'accommodation des yeux aux différentes distances.

Quand un œil est perdu depuis longtemps, son congénère, habitué à regarder seul, s'acquittera avec facilité de tous les actes de la vision. Montrez au malade l'anneau d'une clef, et invitez-le à y faire entrer rapidement l'index, ce doigt le franchira sans hésitation. Un œil, au contraire, est-il depuis peu hors de service, le globe sain sera souvent gêné dans l'exercice de la fonction qui lui est dévolue; son accomplissement sera traversé par de l'incertitude, par des erreurs même, il est rare, dans de tels cas, que l'indicateur pénètre d'emblée dans l'anneau montré d'un peu loin; le doigt glissera presque constamment sur les côtés de ce corps. C'est pour le même motif qu'on voit de tels sujets se blesser les mains avec les instruments dont ils se servent pour leurs travaux, et trouver dans leurs propres yeux la source de toutes sortes de mécomptes. Ces phénomènes peuvent surgir encore dans la paralysie de la troisième ou de la sixième paire, et toutes les fois, en général, que le manque d'assurance de la vision ne permettra pas au malade d'en régulariser l'exercice. « Quand je veux mettre un entonnoir dans une bouteille, me disait le marchand de vin Dupré, je le place à côté; ma maladie semble avoir changé la situation des choses. »

Les modifications qui surviennent dans la portée de la vue se rattachent à l'étude de la myopie et de la presbytie dont il sera question plus tard. Remarquez qu'elles ne sont pas toujours congénitales; des amauroses et même des maladies légères en apparence, comme une conjonctivite, les occasionnent quelquefois. On a vu la myopie s'établir à la suite d'une ophthalmie granuleuse, d'une fièvre intermittente, d'un bain froid, etc. J'ai été consulté par un menuisier, qui, devenu myope, il y avait six ans, dans l'espace de huit jours et sans cause appréciable, fut obligé, depuis lors, de faire usage de verres concaves. Chez certains sujets encore, chaque œil est pourvu d'une portée de vue différente.

Les conditions du champ visuel, en ce qui concerne la vision centrale et

la vision excentrique, seront étudiées avec soin. Il arrive souvent qu'une portion d'un corps est aperçue seule plus ou moins lucidement (méropie), tandis que les autres parties sont couvertes d'un voile obscur, d'où, dans quelques cas, le *visus interruptus*, et, dans d'autres, le *visus dimidiatus* ou l'*hémiopie*. J'ai connu un borgne qui se conduisait avec le secours du seul œil qui lui restait; mais, comme ce dernier était affligé d'une amaurose partielle, le malade, pour reconnaître un objet de petite dimension, était obligé de faire rouler le globe dans l'orbite; il penchait alors la tête sur le côté, et sa figure exécutait quelques contorsions. Il n'est pas rare qu'un œil amaurotique n'aperçoive certains corps que quand ils sont situés dans une direction particulière (*visus obliquus*); le malade, par un mouvement du bulbe ou de la tête, perd-il l'objet de vue, il lui est ensuite difficile de le retrouver. Un homme dont parle Richter était, sous certains rapports, complétement privé de la vue; la partie sensible de la rétine était, chez lui, si exiguë, qu'il lui fallait un temps fort long avant de rencontrer sa position; il distinguait alors non-seulement la lumière, mais encore la flèche d'un clocher éloigné. Dans le *visus trabecularis*, les objets sont partiellement cachés par une barre transversale ou affectant une autre direction.

Le dernier des groupes précédemment cités comprend des phénomènes nombreux et bien dignes de l'attention des praticiens.

Tantôt (*scotodynie* ou *scotopsie*) le malade aperçoit des mouches, des taches, des stries, des objets de mille formes, permanents et fixes par rapport à l'axe de la vision, ou passagers (*myodésopsie*); tantôt il est tourmenté par l'aspect de corps lumineux (*photopsie*). J'ai donné des soins à une dame qui, dans le but de se soustraire aux scotomes qui la fatiguaient pendant la nuit, allumait une lampe Carcel; de cette manière, les étincelles morbides se fusionnaient, pour ainsi dire, avec la flamme artificielle. Un homme assimilait ces corps étincelants à des carreaux que porte un vitrier cheminant au soleil. Une malade me disait que, se trouvant un soir à une fenêtre, elle crut que des personnes se promenaient dans le jardin avec des lumières; « or, ajouta-t-elle, « c'était mes yeux qui les produisaient. »

Des sujets sont fatigués par la lumière solaire ou artificielle, par l'éclat des métaux et des corps brillants (*photophobie*). Il en est qui recherchent le grand jour, à l'influence duquel leur vue s'améliore (*photolimie*).

Les objets peuvent être aperçus autrement colorés qu'ils ne le sont en réalité (*chrupsie*); à travers les interstices d'un filet ou d'un treillage (*visus reticulosus*); dans une position plus déclive que celle où ils se trouvent (*visus depressus*); dans une situation plus élevée (*visus elevatus*). Quelques-uns les voient renversés.

Parfois la forme des objets paraît altérée (*visus defiguratus* ou *métamorphopsie*); d'autres fois, ils sont vus doubles (*visus duplicatus* ou *diplopie*); multiples (*visus multiplicatus* ou *polyopie*). Dans la diplopie bioculaire, par suite d'une paralysie de la troisième, de la sixième paire, etc., un verre coloré, placé devant l'un des yeux, amène une différence tranchée de coloration entre l'image vraie et l'image fausse, et contribue à élucider le diagnostic.

Un corps est-il distingué dans des proportions plus fortes que celles qui lui sont propres, c'est le *visus amplificatus* ou la *mégalopie*; sont-elles plus petites, c'est le *visus diminutus* ou la *micropie*.

Pour quelques amaurotiques, dit Andreæ (de Magdebourg), les hommes paraissent des géants.

Valsalva rapporte que, parmi les caractères d'égale dimension d'un livre, un homme en apercevait plusieurs avec des dimensions plus volumineuses.

J'ai donné des soins à un ancien cordonnier qui avait été traité par Lisfranc avec la pommade ammoniacale, et qui distinguait les objets tantôt plus grands et tantôt plus petits qu'ils ne l'étaient en réalité.

Un autre de mes malades les aperçoit dans leur attitude naturelle, quand les deux yeux sont libres. Vient-on à boucher l'œil gauche, ils s'éloignent instantanément, et se rapetissent, vus seulement de l'œil droit, atteint d'amblyopie. « Il me semble, dit cet homme, qu'on substitue au corps que je regarde un autre corps de même forme, mais plus petit. »

Madame Neveu voyait les objets constamment trembloter devant ses yeux. Une autre femme en comparait les mouvements à ceux des vagues de la mer.

Dans le *visus maculosus*, les objets sont couverts de taches; dans le *visus nebulosus*, ils sont obscurcis par un brouillard. De la photopsie vient-elle s'ajouter au dernier symptôme, le malade, dit Walther, croit voir des éclairs qui sillonnent la nue dans un temps d'orage.

Quelques-uns distinguent mieux les corps en mouvement que quand ils se trouvent dans l'immobilité.

On a placé dans le cadre symptomatique de l'amaurose, et notamment de la forme nerveuse ou éréthistique, l'*oxyopie* ou la *gallèropie* (*acies visus acuta*), phénomène d'observation assez rare et caractérisé par la perception plus distincte, plus aiguë, pour ainsi dire, des objets que dans l'état naturel. Il en est de même du sens de l'ouïe, qui contracte, dans quelques cas, un plus haut degré de finesse. Je citerai l'exemple d'une dame chez laquelle la vision éprouva presque soudainement une telle amélioration qu'elle quitta les lunettes dont elle faisait habituellement usage, et pouvait même lire sans leur secours. Mais elle baissa bientôt après; elle est aujourd'hui fort obscure. Ces phénomènes dénotaient une exaltation de la sensibilité rétinienne par surexcitation cérébrale. La congestion céphalique augmentant, l'affaiblissement de la vue en fut la conséquence.

Le plus grand nombre des symptômes qui viennent d'être relatés rentrent dans le cortége fonctionnel des affections amaurotiques. Rien de bien constant n'existe dans la production des phénomènes accusés dans de telles circonstances. Remarquez même qu'on peut les diviser presque tous en deux catégories, les symptômes de l'une étant opposés à ceux de l'autre : d'une part, par exemple, l'asthénopie; d'autre part, le *visus increscens*; ici la photophobie, là le besoin de la lumière; d'un côté, la mégalopie, la presbytie; de l'autre, la micropie, la myopie, etc. C'est avec raison que les aberrations auxquelles, dans cette occurrence, la vision est sujette, ont été désignées sous le nom de *délires visuels*.

Toutes ces questions, d'ailleurs, seront grandement élucidées par les progrès

de l'ophthalmoscopie, qui nous a fourni déjà un contingent précieux d'explications satisfaisantes. Nous en sommes même à ce point que la constatation de certaines manifestations fonctionnelles nous conduit fort souvent à celle, prévue d'avance, des altérations d'où elles dérivent. La myodésopsie, par exemple, dénote fréquemment la présence d'opacités dans le corps vitré. L'invasion d'une cécité soudaine ou d'un obstacle qui vient de se placer tout à coup dans le champ visuel mettra sur la voie d'un épanchement sanguin dans la région de la rétine. Une myopie, qui a subi une grande augmentation, au lieu de diminuer par les progrès de l'âge, annonce généralement une scléro-choroïdite postérieure. La méropie indique parfois un décollement de la rétine ; il y aura surtout lieu d'y songer, d'après M. de Graefe, quand l'obscurcissement occupe les parties supérieures du champ visuel, descend peu à peu et s'associe à une position oblique et à un brisement des objets. « Mon œil gauche, me disait un malade, est comme ombragé par une visière de casquette découpée à son bord, et qui couvre la moitié supérieure des corps que je regarde. »

La photophobie est le symptôme, peut-être, qui se montre le plus souvent à l'observation des oculistes. Elle doit être considérée comme le résultat d'une exaltation exagérée de la sensibilité spéciale du nerf optique et de la rétine. La cinquième paire et cette membrane ne sont pas non plus tellement étrangères l'une à l'autre pour que le premier élément nerveux ne communique pas au second une part de sa souffrance [1]. Ne peut-on pas interpréter d'après ce mode la photophobie associée à la névralgie trifaciale et parfois même à une irritation des rameaux dentaires de la cinquième paire, par suite de la carie d'une dent ou d'une inflammation du périoste alvéolaire ? Nous devons ajouter encore que la crainte de la lumière, si commune dans les ophthalmies des jeunes sujets, ne dénote pas pour nous une disposition scrofuleuse, mais indique un autre mouvement pathologique, qui sera mentionné tout à l'heure. Dans quelques cas, il faut admettre que la photophobie est le fruit d'une modification non inflammatoire, d'une condition purement nerveuse. Il est difficile de se rendre compte autrement de celle qu'on rencontre chez quelques femmes hystériques ou en proie à une grande susceptibilité nerveuse, ou chez d'autres sujets, à la suite d'évacuations abondantes.

La photophobie nous montre une intensité variable. Dans le degré le moins élevé, la lumière ne donne lieu qu'à un peu de gêne et à une fatigue légère ; dans le degré le plus avancé, l'impression de ce fluide est très-pénible, douloureuse, et les paupières sont convulsivement serrées contre les globes. Entre ces deux degrés existent des nuances intermédiaires qu'il est aisé de prévoir.

On a dit que les sujets, qui avaient éprouvé de longues ophthalmies dans leur enfance, étaient très-prédisposés à devenir amaurotiques, quand ils commençaient à appliquer leurs yeux, à une période plus avancée de la vie. Bien que notre expérience ne nous ait fourni que peu de preuves à l'appui de cette assertion, nous ne sommes pas éloigné de l'admettre. Qu'est, en effet, la photophobie,

[1] Tiedemann, Ribes et d'autres anatomistes admettent que des filets provenant des nerfs ciliaires traversent la choroïde, dans le trajet de ceux-ci entre cette membrane et la sclérotique, et se portent sur la rétine.

compagne fidèle de la plupart des ophthalmies dites scrofuleuses, si ce n'est le résultat d'un désordre hypersthénique des éléments nerveux de l'organe visuel? Celui-ci ayant été déjà longtemps affecté, on conçoit qu'il doive être moins apte à résister aux influences morbifiques que des organes qui se trouvent dans des conditions opposées. Nous envisageons comme une pure création hypothétique la théorie qui explique la photophobie, dans un grand nombre d'inflammations oculaires, par l'étranglement de la rétine, sous l'influence de la phlogose et de la tuméfaction de la sclérotique. Il me paraît plus logique d'admettre que le mouvement pathologique qui siége dans la conjonctive, dans la cornée, dans tout autre tissu de l'œil, est susceptible de se communiquer, comme phénomène de voisinage, à la rétine, d'où la crainte de la lumière, vomie, pour ainsi dire, par ce réseau nerveux, de même qu'il peut se communiquer à la glande lacrymale, d'où l'épiphora. Et si la photophobie complique si fréquemment les inflammations des tissus oculaires superficiels, dans les premières années de la vie, c'est que la coque sclérotícale, beaucoup moins dense chez les enfants que chez les adultes, et assez mince souvent chez les premiers pour laisser entrevoir la coloration de la choroïde, permet, par cela même, à l'irritation extérieure de retentir avec plus de facilité sur les tissus internes de l'organe.

Le blépharospasme, uni à la photophobie, nous paraît dépendre d'un sentiment purement instinctif qui porte les paupières à se fermer pour empêcher la lumière de pénétrer dans la cavité du bulbe. On a encore invoqué une action réflexe de l'excitation rétinienne sur la portion dure de la septième paire et sur la cinquième, d'où la contraction palpébrale et une augmentation de la sensibilité tactile du globe et des paupières. D'après Burkard Eble, leur resserrement spasmodique, dans l'ophthalmie des nouveau-nés et dans d'autres affections du même genre, repose sur la sympathie qui existe entre la muqueuse enflammée et le muscle orbiculaire. Il s'expliquerait de la même manière que la toux dans l'irritation des bronches, l'éternument dans le catarrhe, le vomissement dans les concrétions bilieuses, la rétraction testiculaire dans les calculs de la vessie.

Nous sommes journellement consulté par des sujets qui se plaignent d'éprouver une sensation de gravier derrière les paupières; parfois elle se continue longtemps à la suite de l'opération de la cataracte, et dénote, quelle qu'en soit la cause, une turgescence des vaisseaux conjonctivaux, qui agissent comme des corps étrangers. La douleur, dans les phlegmasies oculo-palpébrales, siége tantôt dans l'organe phlogosé, tantôt dans les régions voisines, souvent dans ces deux parties en même temps. Des élancements douloureux, se propageant dans la branche frontale et quelquefois dans toutes les ramifications de la cinquième paire, indiquent généralement une souffrance des tissus internes de l'organe et surtout de l'iris. Il est digne de remarque que les crises douloureuses, qui dérivent d'une iritis, surgissent principalement à la brune, puis se continuent jusqu'à minuit et souvent jusqu'au matin, de telle sorte que le malade est privé des douceurs du sommeil. Gardez-vous de confondre une iritis avec une névralgie intermittente de la cinquième paire, à accès revenant le soir.

Article 2. — Exploration subjective de la rétine (rétinoscopie phosphénienne).

Qui de nous n'a éprouvé maintes fois dans sa vie la sensation d'un jet lumineux, d'une illumination intérieure, occasionée par une soudaine compression du globe et un ébranlement de la rétine? On n'attribuait aucune importance pratique à ce phénomène, quand le docteur Serre (d'Alais), qui lui donna le nom de phosphène, le soumit à une étude approfondie, à des expérimentations nombreuses; ses recherches le conduisirent à en formuler les lois et à en faire une judicieuse application à l'appréciation des souffrances de la rétine.

M. Serre a publié sur cette partie intéressante de la physiologie plusieurs mémoires et un traité spécial[1] où la question est envisagée sous toutes ses faces. Comme ses idées font, à juste titre, autorité à cet égard, nous croyons devoir les exposer sommairement au préalable; nous dirons ensuite le parti qu'on peut tirer de la sollicitation méthodique de ces images et les inductions cliniques qui en découlent.

Généralités. Petit et grand phosphène. Des phosphènes considérés sous le rapport de leurs formes, de leur siége, etc.—L'expérience démontre qu'une légère pression déterminée sur l'une des parties du pourtour de l'œil, en arrière de la ligne de jonction de la cornée et de la sclérotique, engendre simultanément dans le champ visuel deux spectres lumineux. L'un faible, sensible à peine, resplendissant toutefois dans l'obscurité, se manifeste vers le point de compression; l'autre, plus volumineux, plus éclatant, surgit au côté opposé à celui où la pression a lieu. Le premier est le *petit phosphène*, le phosphène de Brewster, qui le signala le premier à l'attention des observateurs; le second est le *grand phosphène*. M. Serre s'est assuré, à force de laborieuses épreuves, que le phosphène de Brewster n'avait pas son siége à l'extrémité de l'axe de pression et sous le doigt compresseur lui-même; il surgit à côté de ce doigt, un peu en avant de l'orbite et dans une position semblable, par rapport à l'axe de pression, à celle du grand phosphène, qui nous occupera plus particulièrement dans ce travail.

Lorsque le doigt pèse successivement sur tous les points de la circonférence du bulbe, l'image lumineuse, dont il provoque l'apparition, marche en même temps que lui dans la région opposée de l'organe et en éprouvant quelques modifications dans son parcours. Pour mieux en préciser les dispositions, M. Serre assigne des noms particuliers aux quatre situations cardinales du phosphène, prenant pour base de chacune de ces dénominations celle de la partie de la face vers laquelle s'applique le corps compresseur. Le *phosphène nasal* est celui qu'engendre la pression effectuée vers l'angle interne, à côté de la racine du nez; le *phosphène temporal*, celui qui se produit par une pression vers l'angle externe, à côté de la tempe; le *phosphène frontal*, celui qui apparaît sous la pression de la partie supérieure de l'œil, au-dessous du sourcil; le *phosphène jugal*, celui qu'on obtient par la pression de la région inférieure de l'organe, au-dessus de la joue. Ces appellations ne désignent donc point la région où se manifeste le phénomène; elles indiquent celle où il est provoqué.

[1] Serre, *Essai sur les phosphènes ou anneaux lumineux de la rétine*. Paris, 1853.

La configuration de ces images lumineuses est circulaire. Toutefois, la figure n'est pas entière, l'anneau n'est point achevé, quand le corps comprimant offre une surface aussi étendue que la pulpe du doigt indicateur. Un segment y manque; une lacune plus ou moins grande, suivant la région de l'œil que le doigt interroge, rompt la continuité du cercle lumineux et le montre comme un croissant plus ou moins fermé. L'étendue de la surface comprimante vient-elle à diminuer, l'image décroît aussi dans une proportion directe, mais apparaît plus complète; la partie manquante sera moindre, relativement à la totalité, à mesure que l'agent de compression deviendra plus petit. Il suit de là qu'avec un corps de surface exiguë, le bout, par exemple, d'un porte-plume, on arrivera à constater l'image entière des phosphènes nasal et temporal; parfois encore, avec une surface plus petite, on parviendra à l'obtenir sans lacune dans le phosphène frontal. Il y a, d'après M. Serre, identité des deux vues subjective et objective. Non-seulement l'image qui correspond à chaque objet compresseur offre une position inverse de celle sous laquelle l'objet lui-même est présenté, mais les rapports de configuration sont tels que la forme de l'image sensorielle nous indique celle du corps comprimant, sa position et sa grandeur.

Sollicités avec la pulpe de l'indicateur, aux quatre points cardinaux de l'organe, les phosphènes présenteront leur coche sur le côté du cercle le plus éloigné, en apparence, du point de pression. Cette échancrure, toujours en arrière de l'image lumineuse, sera très-faible dans le phosphène nasal, qui se montre dans la direction de l'angle externe de l'œil; ici, le cercle lumineux sera presque entier. Le phosphène temporal, qui apparaît dans la direction du grand angle, sera privé d'un quart environ de sa circonférence; le segment demeuré obscur correspond à l'arrière de la tête et se perd sous la voûte orbitaire, du côté du nez. On ne constate, dans le phosphène frontal, qu'une moitié à peu près du spectre; un segment lumineux plus petit encore apparaît dans le phosphène jugal. Si, dans les apparitions phosphéniennes, sollicitées avec le bout de l'indicateur, les anneaux sont constamment incomplets, il faut, d'après le docteur Serre, en attribuer la cause à ce que, ce doigt ne pénétrant nulle part assez avant dans l'orbite, la ligne de pression circulaire, exercée au lieu d'excitation, vient toujours s'achever en dehors de la limite de la rétine, ou du moins sur des points de sa surface dépourvus de sensibilité, en vertu de leur extrême excentricité.

Le bord extérieur de l'anneau, qui en est la portion la plus lumineuse, ne tranche pas brusquement sur le fond noir, où il est comme noyé; une pénombre étroite l'en sépare et s'y relie par des dégradations très-rapides de lumière. La dégradation de celle-ci est moins sensible et occupe plus de largeur dans la pénombre du bord intérieur; elle se perd dans un fond bleu sombre ou noirâtre, clair dans certains moments et tournant alors au jaune foncé. La portion la plus large de la pénombre est toujours dans la partie du spectre lumineux diamétralement opposée à l'échancrure, et cette largeur diminue par degrés à mesure qu'elle chevauche vers les deux pointes du croissant. Eu égard au degré de leur intensité lumineuse, les phosphènes se classent dans l'ordre suivant : le frontal, le temporal, le nasal et le jugal.

La durée du phénomène est très-courte. Elle sera d'une seconde au plus, si l'on se borne à une pression rapide, à une sorte de choc du globe oculaire. L'image s'effacera peu à peu, si la pression dure, et s'évanouira dans un temps variable. Elle est soumise à une vacillation qui n'imprime aucune altération à sa forme. L'obscurité est une condition favorable au point de vue de l'accentuation et de l'appréciation du spectre. Il y a lieu de penser que les images subjectives se produisent, chez les enfants, plus brillantes et plus fréquentes que chez les adultes.

De la conduite à suivre pour la sollicitation des phosphènes. — L'examen aura lieu dans l'obscurité ou dans un local faiblement éclairé. Le sujet, tournant le dos au côté d'où vient la lumière, aura les yeux doucement fermés, entr'ouverts à peine.

On peut se servir du bord unguéal de la pulpe du doigt indicateur. Toutefois, comme l'image ressort d'autant plus nette que le corps compresseur est plus dur et plus apte à comprimer un point limité et d'une médiocre étendue, il vaut mieux faire emploi du bâtonnet d'ivoire, muni d'une petite boule à son extrémité (Pl. VI, fig. 10), et que l'on trouve dans plusieurs trousses ou boîtes ophthalmoscopiques. En se servant toujours, d'ailleurs, du même corps compresseur, l'on peut calculer avec plus de justesse les effets qui résultent de son emploi.

Le malade aura le regard tourné vers le côté opposé à celui où vous effectuez la compression, qui aura lieu sur la paroi cutanée des voiles palpébraux. Voulez-vous constater, par exemple, si le phosphène frontal subsiste, invitez le patient à regarder en bas, et pressez sur la paupière supérieure. La pression aura lieu par des mouvements légers et permanents de va-et-vient, afin de rendre aussi durable que possible l'image subjective; la manœuvre par chocs et par saccades ne saurait offrir cet avantage. Agissez d'abord sur le devant du bulbe, dans la région de la sclérotique la plus rapprochée du limbe de la cornée; la boule du bâtonnet sera obliquement posée sur la peau, pour l'exécution des mouvements indiqués; pressez ensuite plus en arrière, et, en dernier lieu, aussi profondément que possible. Après avoir exploré suivant le même mode les quatre points cardinaux, on passe aux points intermédiaires.

M. Serre annonce que, sur plusieurs milliers de malades qu'il a soumis à ses observations, il s'en est rencontré cinq ou six à peine chez lesquels l'extrême sensibilité des paupières a rendu épineuse la perception des phosphènes. La petitesse du bulbe, sa profondeur ont été des obstacles chez quelques autres, mais un peu de patience a suffi pour faire réussir l'exploration. Certains sujets, enfin, vu leur peu d'intelligence, n'ont pu fournir les renseignements qu'on leur demandait. A part, dit-il, ces exceptions fort rares, l'investigation phosphénienne est un jeu tout à fait innocent et à la portée de tout le monde.

L'origine et la nature des spectres qui viennent d'être décrits se rattachent à la catégorie de ces phénomènes inexpliqués et qui se perdent dans les secrets de la vie. Peut-on en trouver l'interprétation dans la petite quantité de phosphore que contient l'appareil optique central? M. Serre émet, à cet égard, avec toute la réserve commandée en pareil cas, une opinion purement hypothétique.

Il croit que la rétine est douée d'une propriété électrique, manifestée au sensorium par le frottement, ou spontanément, sous la seule influence de la vie, dans des conditions données. Suivant Brewster, la violence exercée sur l'œil, au niveau de la sclérotique, amène une compression de la rétine en deux points, savoir, sur le point comprimé lui-même, et, par le refoulement du liquide, sur le point directement opposé. Voici la dernière opinion formulée à cet égard par M. Serre :

1° La lumière du petit phosphène dérive du choc du globe de l'œil contre le nerf optique, qui répond à la sollicitation par l'ébranlement de sa propre papille;

2° La lumière du grand phosphène n'est pas le résultat d'une excitation produite par le contre-coup, comme l'auteur l'avait cru dans le principe; elle provient de la compression médiate exercée sur la partie la plus rapprochée du corps comprimant.

« Pressez sur un œil, dit M. Serre, la région pariétale gauche atteinte de paralysie hémiopique, rien de lumineux ne se montre dans la partie droite du champ visuel. Pressez la région opposée conservée à la sensibilité, immédiatement le phosphène éclairera la partie gauche. » Ce praticien ajoute que si le malade regarde ensuite, de l'œil affecté, deux objets placés devant lui à une certaine distance l'un de l'autre, celui de droite ne sera pas vu, tandis que celui de gauche sera distingué. L'image de l'objet situé à droite heurtera vainement la partie gauche de la rétine hémiplégique, tandis que celle de l'objet placé à gauche engendrera une perception lumineuse, parce qu'elle impressionne la région droite de la rétine conservée à la sensation visuelle.

Déductions pratiques. — Les applications des phènomènes photopsiques à la pathologie oculaire constituent, à vrai dire, la partie utile de la découverte. Bien qu'il faille admettre en thèse générale que l'ophthalmoscopie soit infiniment supérieure, comme moyen de diagnostic, à la rétinoscopie phosphénienne, il y aurait erreur à croire que la première ait détrôné la seconde; comme l'auscultation et la percussion, pour les maladies de poitrine, elles sont faites pour marcher ensemble; elles s'entr'aident et se complètent par une mutualité de services. Les attributions de l'une ne sont pas, d'ailleurs, celles de l'autre, l'ophthalmoscopie s'adressant aux lésions visibles de l'intérieur de l'organe, tandis que l'exploration phosphénienne vient en aide dans les conditions qui se dérobent à l'investigation ophthalmoscopique, quand une amaurose, par exemple, provient du nerf optique ou du cerveau lui-même, ou quand une atrésie pupillaire, une cataracte, empêchent le miroir d'éclairer les profondeurs de l'œil. On lit dans le compte rendu du congrès d'ophthalmologie de Bruxelles, que le professeur Rossander (de Stockholm), consulté sur le résultat probable d'une opération de cataracte à entreprendre aux deux yeux d'un malade dont l'un était sans phosphènes et l'autre avec phosphènes, fut d'avis qu'on opérât seulement ce dernier; le premier étant amaurotique devait être respecté pour cause d'insuccès certain. Malgré cette opinion, l'extraction fut pratiquée aux deux globes. Celui qui était privé de phosphènes resta dans l'obscurité; l'autre recouvra une excellente vue.

Il arrive quelquefois que le phosphène ne se produise pas à volonté et dès les premiers essais, mais l'impossibilité de le faire naître, après des expériences réitérées durant plusieurs jours, paraît à M. Serre une preuve péremptoire que la rétine a perdu ses propriétés optiques. Cette proposition ne doit être acceptée qu'avec réserve. On a observé des yeux qui jouissaient d'une bonne vue, malgré l'absence absolue des quatre phosphènes ; ce fait a été expliqué par une paralysie, qui avait probablement envahi toute la région périphérique de la rétine, mais avait respecté la *macula*. Les éléments séméiologiques des phosphènes se déduisent, suivant M. Serre, et de leur absence complète (aphosphénie), et du nombre de ceux qui persistent encore. Voici, d'après ses observations, dans quel ordre ils s'évanouissent, à mesure que la paralysie rétinienne s'étend et se propage. Au premier degré d'anesthésie, le phosphène jugal cesse de se montrer ; au deuxième, c'est le frontal ; dans de telles conditions, toutefois, prodromes de la paralysie de la rétine, la vue peut n'être point altérée d'une manière sensible. Puis se manifestent l'absence du temporal, et enfin celle du nasal, qui s'éteint le dernier. Lorsque, sous l'influence d'un traitement heureusement dirigé, la vision tend à se reconstituer d'une manière graduelle, les phosphènes reparaissent, mais en sens inverse. Le premier qui renaît est le phosphène nasal ; puis viennent le temporal, le frontal, et en dernier lieu le jugal. Les phènomènes qui viennent d'être décrits nous ont montré de très-nombreuses exceptions à la marche signalée par le docteur Serre ; peu expérimentés, d'ailleurs, ils méritent toute l'attention des observateurs, car on prévoit le bon parti qu'on peut en tirer, non comme documents certains, mais comme éléments de probabilité, dans le diagnostic des affections rétiniennes.

SECTION III.

DOCUMENTS COMPLÉMENTAIRES.

Article 1. — Ages. — Sexes.

Bien que la plupart des affections oculaires soient susceptibles de surgir à toutes les périodes de la vie humaine, on peut cependant établir que tel âge est plus prédisposé que tel autre à être envahi par certaines d'entre elles.

A peine l'enfant est-il sorti du sein de la mère, que nous constatons quelquefois chez lui divers vices de conformation : l'adhérence des paupières entre elles, la division congénitale de l'iris, la microphthalmie, etc. Il est sujet, dans les premiers jours de sa vie, à une ophthalmo-blennorrhée, cause si commune de la cécité. Si le laps de temps qui s'écoule entre le sixième ou le septième mois après la naissance et l'âge de deux ans est souvent funeste aux yeux, c'est qu'il coïncide tout entier avec le développement de la première dentition qui, composée de vingt dents, ou dents de lait, commence habituellement après le sixième mois, pour les huit incisives, a lieu, du onzième au dix-septième, pour les quatre premières molaires, du dix-septième

au vingtième pour les quatre canines, vers trente mois pour les quatre dernières molaires. Or, cet acte physiologique, si fréquemment orageux, exalte la susceptibilité nerveuse et engendre un afflux de sang vers le cerveau et l'organe visuel. Alors surtout apparaissent les convulsions, origine si commune du strabisme. Notons encore que l'enfant est plus particulièrement enclin, surtout jusqu'à la septième année, à des éruptions pour ainsi dire dépuratoires, comme les gourmes au cuir chevelu, à la face, qui s'associent fort souvent à des phlegmasies de l'œil et de ses annexes. Si l'on réfléchit à la grande activité de la circulation générale et à la délicatesse du tissu cutané qu'offre cet âge, on conçoit qu'il doive prédisposer plus que tout autre aux maladies aiguës de la peau, rougeole, scarlatine, etc., que nous verrons figurer dans le cadre d'un bon nombre d'affections ophthalmiques.

Les conjonctivites que l'école de Beer qualifie de scrofuleuses ou de lymphatiques s'observent très-fréquemment dans le jeune âge. La plupart des enfants atteints de photophobie et de blépharospasme portent une kératite ou en sont menacés. Le fongus médullaire de la rétine se montre presque exclusivement chez les jeunes sujets; c'est ce qui explique cette assertion de Desault qu'un tiers des malades chez lesquels il pratiqua l'extirpation de l'œil étaient au-dessous de douze ans. Notons encore les vers, cause si commune de strabisme, de clignement des paupières et d'autres troubles dans l'appareil oculaire.

L'habitude de l'onanisme, cette plaie de l'enfance, devra être de la part du médecin l'objet d'une investigation sérieuse, car rien n'est plus fatal à l'intégrité des perceptions visuelles. L'asthénopie et les affections amaurotiques en général sont si souvent la suite de la masturbation qu'il serait important qu'on pût la reconnaître, chez les jeunes malades, en l'absence de l'aveu de leur faute. Il y aura lieu de la soupçonner, si le sujet, vif et gai auparavant, est devenu taciturne, misanthrope, ami de la solitude, et si au dépérissement général vient se joindre une sorte de paresse intellectuelle et d'inaptitude au travail. La présence de verrues à l'indicateur et au médius a été invoquée, en Allemagne, comme un signe auquel il fallait avoir égard chez les filles. Le docteur Pétrequin paraît avoir remarqué que la dilatation irrégulière et non permanente de la pupille était un indice à peu près certain de la pratique récente de l'onanisme; il a observé, en outre, que cette dilatation s'opérait généralement en haut et en dedans. Le docteur Chavériat annonce que, depuis qu'il a eu connaissance de la remarque du chirurgien de Lyon, remarque, dit-il, de la plus haute importance, puisqu'elle sert à mettre sur la voie d'une cause, trop souvent cachée, d'une foule de maladies, il s'est attaché à cette étude d'une manière particulière; or il affirme que, pendant tout le temps où il s'est exercé à diagnostiquer l'acte de la masturbation, il a presque toujours obtenu un aveu de la part des malheureux qui s'y adonnaient, toutes les fois qu'il a rencontré les trois signes suivants :

1° Dilatation de la pupille, en haut et en dedans.

2° Sclérotique légèrement colorée en bleu.

3° Demi-cercle bleuâtre à la racine des paupières inférieures, avec plissement de la peau.

Il n'a jamais constaté que ces indices persistassent plus de vingt-quatre ou trente-six heures, à moins que l'acte ne fût renouvelé avant l'écoulement du temps qui vient d'être fixé.

L'irrégularité de la pupille, chez les sujets adonnés à l'onanisme, est également signalée par Jüngken ; mais habituellement, d'après lui, elle offrirait un angle obtus en dehors et en haut. Il ajoute qu'elle perd alors son éclat et contracte une teinte grisâtre, phénomène, d'ailleurs, qu'il ne reconnaît pas comme constant.

Le signe indiqué par M. Pétrequin nous a fait défaut dans un grand nombre de cas, où la pratique de la masturbation était évidente ; dans d'autres circonstances, il nous a été d'une utilité réelle. Une fois, entre autres, je signalai la probabilité d'une habitude vicieuse à un homme qui me consultait pour son enfant affligé d'un assez haut degré d'amaurose. Le père se récria, affirmant que j'étais bien certainement dans l'erreur. Deux jours après, il vint me revoir et m'annonça que, découvrant tout à coup son fils, pendant la nuit, il trouva sous la couverture et entre les jambes de son enfant un écureuil qu'il affectait à ses plaisirs. Dès lors, le doute n'était plus permis, et les mesures de toutes sortes que nous adoptâmes furent couronnées d'une réussite complète.

L'iritis, le ptérygion ne se manifestent guère que chez les adultes. C'est vers l'âge de cinquante ans qu'apparaissent habituellement les prodromes de la cataracte. Les femmes après la ménopause, les gens avancés en âge sont sujets aux congestions profondes de l'œil qui constituent les affections glaucomateuses ou arthritiques de l'ancienne école allemande.

Si, comme le dit Cicéron, la vieillesse elle-même est une maladie, *senectus ipsa morbus est*, il est difficile que l'organe le plus délicat de l'économie ne participe pas aux infirmités qui en sont le triste apanage. Plusieurs causes ici concourent à altérer la vue. La diminution de quantité des humeurs de l'œil entraîne celle de la force réfringente de l'organe, d'où il résulte que le vieillard ne distingue plus nettement les objets rapprochés, et qu'il est obligé, pour les apercevoir, de les éloigner beaucoup de ses yeux et de recourir aux verres convexes. L'opacité jaunâtre ou ambrée, qui envahit le noyau du cristallin à cet âge, émousse toujours un peu l'éclat des rayons de lumière, qui, vers le fond du globe, ne sont plus qu'insuffisamment absorbés à cause de l'affaiblissement de la teinte noire de la choroïde. Par suite enfin de la diminution de la sensibilité générale du système nerveux, les objets font moins d'impression sur la rétine, les nerfs optiques transmettent moins énergiquement cette impression au cerveau, et celui-ci est moins capable de la recueillir. Nous verrons aussi que la vieillesse est sujette à une conjonctivite essentiellement chronique et torpide, l'ophthalmie sénile.

Les deux sexes semblent à peu près également enclins à la plupart des maladies des yeux : la conjonctivite, la kératite, l'iritis, le glaucome, la cataracte, etc. Certains auteurs sont d'avis que les femmes sont le plus disposées à l'amaurose, ce qu'ils ont attribué à la chlorose, au retard susceptible de se manifester dans l'établissement de la menstruation, aux irrégularités si fréquentes du flux périodique, aux orages de la grossesse, à ceux qui peuvent la suivre, aux accidents

de l'âge climatérique. Cette opinion, satisfaisante jusqu'à un certain point en théorie, se rattache à l'un de ces problèmes qui ne reçoivent jamais de solution. Quelques-uns même, Lassus par exemple, ont avancé que les hommes étaient plus souvent frappés de cette affection que les femmes. On a aussi produit des chiffres tendant à démontrer que la cataracte était plus fréquente chez les hommes que chez les femmes. Le rapport serait de 100 à 63, d'après une statistique de Jaeger; de 100 à 76, d'après celle de Hasner; de 100 à 86, d'après Fabini.

Article 2. — Idiosyncrasies. — Diathèses.

Chez quelques sujets, une disposition particulière détermine, dans l'impression produite par certaines conditions internes ou par des agents extérieurs, des phénomènes tout à fait différents de ceux qui se passent chez la plupart des autres individus dans des circonstances analogues. Des enfants, par exemple, sont frappés de cécité amaurotique, sous l'influence des vers. Souvent, par suite d'une idiosyncrasie, un médicament reste sans action ou en produit une tout à fait contraire à celle qu'on est en droit d'en attendre. Un collyre très-léger de sulfate de zinc ou d'acétate de plomb exaspère constamment une conjonctivite chez quelques malades, tandis que chez d'autres, une solution très-énergique de l'un ou de l'autre de ces sels engendre à peine une réaction appréciable. Telle était la sympathie qui unissait les yeux et les organes urinaires, chez un homme et chez une femme à qui Jüngken donna des soins, que ces malades éprouvaient une urgente nécessité d'uriner, l'homme quand il instillait entre ses paupières quelques gouttes d'une solution de sulfate de zinc, et la femme lorsqu'elle pratiquait sur ses yeux des fomentations froides, à cause d'une ophthalmie traumatique. Chez l'un comme chez l'autre, le besoin était immédiat; quand même on y avait satisfait peu de temps auparavant, il se faisait de nouveau sentir.

Les idiosyncrasies ont également une large part dans les conséquences des opérations chirurgicales. Une femme, opérée d'une cataracte unioculaire par Blandin, perdit rapidement l'œil, au milieu de cruelles souffrances. Ayant été appelé, quelques années après, à couper, chez elle, une bride qui gênait l'application d'un œil artificiel, la malade fut prise d'une inflammation suraiguë du moignon, et ses douleurs, me dit-elle, furent aussi vives à la suite de cette seconde tentative qu'après la première. Un homme, par contre, chez lequel je pratiquai l'extraction de la cataracte, se frappa l'œil dans la nuit qui suivit l'opération, pendant qu'il rêvait qu'il se battait avec sa femme. Rien de fâcheux ne survint. Ayant eu l'imprudence, vingt jours après, de faucher longtemps au grand soleil, il fut atteint d'une iritis, qui abolit la vue dans l'œil opéré. Or, cette fonction se rétablit bientôt sous l'influence du repos, de sangsues et de quelques prises de calomel.

Un grand nombre de praticiens me paraissent par trop portés à imputer aux scrofules la plupart des maux qui viennent affliger l'humanité. Une particularité, fréquente dans l'oculistique, mérite, à cet égard, une mention spéciale. Quand une ophthalmie est associée à un engorgement plus ou moins dou-

loureux des ganglions parotidiens, il ne faut pas rattacher cet engorgement à un prétendu vice scrofuleux et voir dans ce dernier la cause du double accident auquel on a affaire. Presque constamment, dans l'espèce, l'inflammation ophthalmique est le point de départ de la tuméfaction glandulaire, que j'ai vue se manifester souvent chez les adultes les plus sanguins, et à l'occasion parfois d'une simple conjonctivite catarrhale. M. Velpeau fait observer que c'est à une irritation d'une région plus ou moins éloignée que doivent être attribués presque tous les engorgements ganglionnaires; il n'est point d'individu sur lequel il ne soit possible d'en faire naître artificiellement. La dermatose la plus légère comme l'inflammation la plus étendue, la vésicule la plus minime comme la carie la plus large du pied ou de la jambe, sont aptes à engendrer une tuméfaction des ganglions sous-inguinaux. Les affections de la verge, des fesses, des parois hypogastriques, ont leur retentissement aux ganglions de l'aine; les ganglions lombaires peuvent s'engorger, quand une maladie existe au testicule. Qu'on se pique le doigt, les ganglions sus-épitrochléens ou ceux de l'aisselle se prennent; il en est de même des ganglions sus-claviculaires, dans les affections du cou et de l'épaule. Examinez les sujets tourmentés par des engorgements ganglionnaires des régions parotidienne, sous-maxillaire ou cervicale, et vous constaterez, dans la plupart des cas, que les ganglions ne sont gonflés que par suite d'une condition pathologique, passagère ou chronique, de quelque partie de la face ou de la tête : affections herpétiques ou autres de l'oreille; phlegmasies de l'œil, des paupières, des voies lacrymales, de l'orbite; irritations de la bouche, des gencives, notamment lors de l'éruption des dents; gourmes au cuir chevelu, etc. Ce qui peut induire en erreur, dit M. Velpeau, au point de vue de l'acceptation d'une dyscrasie, c'est que, souvent, l'irritation primordiale s'étant évanouie, l'engorgement ganglionnaire n'en persiste pas moins et peut même continuer à se développer. Une ophthalmie disparaît, par exemple, laissant après elle la tuméfaction glandulaire qu'elle a fait naître, de telle sorte que, quand, au bout d'un long laps de temps, le praticien veut trouver la cause du mal pour lequel on le consulte, il ne le peut, et croit à un engorgement purement idiopathique.

Quelques maladies, du ressort de l'oculistique, sont qualifiées de rhumatismales. Un rhumatisme me paraît une affection du tissu musculaire, fibreux ou fibro-séreux, affection d'un cachet spécial, d'une nature inconnue, et qui est susceptible de surgir sur tous les points où les éléments de ces tissus existent. Hufeland invoque, comme principe fondamental, la suppression ou le trouble de la fonction cutanée et la production, qui en résulte, d'une matière âcre retenue dans les mailles du derme. Qu'on remarque bien, dit-il, qu'il ne s'agit pas seulement ici de la cessation de la sueur; l'on a surtout affaire à cette transpiration insensible, gazéiforme, moyen de purification le plus général et le plus important du corps humain, puisque c'est par son intervention que les deux tiers environ des matériaux détériorés sont entraînés hors de l'organisme; maintenue dans l'économie, elle doit constituer un principe morbifique essentiellement nuisible, et altérer à la longue l'intégrité des humeurs. On a encore parlé d'inflammation, de névrose localisée dans les

ramifications ou les expansions nerveuses les plus ténues, intercelluleuses, intermusculaires, etc. Quelle que soit la valeur de ces théories, il faut avoir en vue la condition étiologique qui nous occupe, car elle peut fournir, dans quelques cas, des indications thérapeutiques spéciales.

De grands succès sont réservés à l'ophthalmologiste imbu de ce principe : *semper de venere suspicandum*. La syphilis se présente à chaque pas dans l'oculistique, et souvent avec un masque trompeur. Vous la trouverez dans les membranes oculaires, aux paupières, sur la région du sac, dans le conduit lacrymo-nasal, dans le système nerveux dévolu au globe et à ses organes moteurs, et jusque dans les parois osseuses préposées à la protection de l'appareil visuel.

Quelques sujets atteints d'ophthalmie (iritis ou kérato-iridite), qui fut attribuée à une syphilis héréditaire, ont présenté à M. Hutchinson une entaillure des incisives supérieures, échancrées vers leur bord libre [1]. Cette circonstance, également vérifiée par M. Diday (de Lyon), a été fournie par M. Hutchinson comme un signe auquel il fallait avoir égard, quant à l'existence d'une syphilis congénitale tardive. M. Diday fait observer qu'il est d'autant plus important de décider si cet état doit être rapporté à la syphilis que, loin d'être l'une des formes précoces de la diathèse héréditaire, il s'observe habituellement à l'âge de huit ou dix ans. M. Hutchinson cite même des sujets de dix-huit, vingt et jusqu'à vingt-cinq ans. On comprend, ajoute-t-il, que la lésion se développant aussi tard, il soit assez difficile de constater les antécédents des parents. Il n'y a souvent alors, chez les sujets eux-mêmes, que des traces peu visibles des symptômes spécifiques qu'ils ont pu offrir au début de leur existence.

Le phénomène qui vient d'être noté s'est-il présenté comme une simple coïncidence fortuite ou bien a-t-il réellement la valeur qui lui a été assignée? C'est ce qui devra être décidé par l'observation clinique.

Article 3. — Hérédité. — Agitations morales. — Impressions de la mère durant la grossesse.

J'ai soigné d'une double amblyopie une jeune fille dont le père et le frère étaient atteints d'amaurose et dont les deux oncles étaient morts aux Quinze-Vingts amaurotiques. Beer rapporte que, pendant trois générations, toutes les femmes d'une même famille furent attaquées de goutte sereine à la cessation de leurs règles. Demours cite quatre sœurs qui ne voyaient que très-peu de l'œil droit; leur père offrait la même infirmité. Qui ne sait que cette disposition héréditaire est susceptible de s'étendre à beaucoup d'autres affections du globe et de ses annexes : héméralopie, myopie, épicanthus, blépharite ciliaire, etc. De nombreuses observations m'ont démontré qu'on devait placer à juste titre l'hérédité au nombre des causes les plus communes de la cataracte. Il peut arriver qu'elle soit héréditaire congénitale, ou, ce qui a lieu le plus souvent, qu'elle

[1] *Gazette hebdomadaire;* année 1860, p. 120.

naisse à un âge en général le même pour tous les membres d'une même famille. Après avoir pratiqué avec succès l'abaissement chez une dame de soixante-deux ans, Dupuytren opéra, quelques années après, par la même méthode et avec un égal bonheur, la fille de cette dame, et plus tard son petit-fils âgé de dix-sept ans. Le frère et la sœur de ce dernier furent amenés à la consultation de l'Hôtel-Dieu, en avril 1820; les cristallins commençaient à se troubler, et les objets n'étaient plus distingués qu'à travers un nuage. Le docteur Duval rapporte que son père opéra, en 1821, à Argentan, quatre sœurs dont la mère et l'aïeule étaient mortes cataractées. Des faits de ce genre sont nombreux dans les annales de notre art. Roux citait, dans ses leçons cliniques, l'histoire d'un paysan de Seine-et-Oise qu'il avait opéré d'un bec-de-lièvre double, et qui était en même temps affecté d'un ectropion des deux paupières supérieures. Son fils présentait également ces deux écarts de la nature. J'ai donné des soins à Clémence Guichard, atteinte d'une dacryoblennorrhée gauche, et dont la mère, les deux tantes, sœurs de celle-ci, et la grand'mère maternelle ont toutes été sujettes à des affections lacrymales. Si les enfants peuvent ressembler à leurs parents sous le rapport du physique extérieur, pourquoi ne leur ressembleraient-ils pas aussi en ce qui concerne les autres particularités de l'organisme? Dans quelques cas, les parents ont joui du plein exercice des fonctions visuelles, et les enfants, par une prédisposition funeste, deviennent aveugles. On me consulta en 1850, pour la jeune Noémie, âgée de deux ans, du département de la Somme. Cette enfant, dont le père, la mère et les autres ascendants ne s'étaient jamais plaints de troubles dans la vision, était frappée de cécité. Je constatai l'immobilité des pupilles et le balancement amaurotique. La sœur, âgée de six mois, offrait des symptômes identiques. Au rapport du docteur Pauli (de Landau), Rodolphe Median et sa femme, doués d'une conformation normale, eurent neuf enfants, tous aveugles-nés. Le père a les cheveux noirs, la mère les cheveux blonds. Cinq enfants, à la chevelure foncée et aux iris bruns, sont affligés d'amaurose; les quatre autres, pourvus de cheveux blonds et d'iris bleus, sont amaurotiques et cataractés en même temps.

J'ai été consulté pour quelques enfants en bas âge attaqués d'iritis, les uns à un œil, les autres aux deux yeux, par suite d'une syphilis héréditaire. Deux de ces enfants portaient des papules granulées aux commissures labiales. Toutefois, je crois devoir admettre que l'iritis est l'une des formes les plus rares de la syphilis héréditaire, au début de la vie.

Le chagrin, la frayeur, la colère deviennent maintes fois la source d'effets paralytiques du côté des yeux. « Lorsqu'un mouvement de colère irrite l'homme et l'enflamme, dit l'abbé Desmonceaux[1]; lorsque, tout hors de lui-même, il fâche les uns et maltraite les autres, alors les yeux, qui sont le tableau de sa fureur frénétique, deviennent quelquefois celui de son malheur; car on voit des gens qui ont perdu la vue dans un accès de colère, et qui n'ont jamais pu la recouvrer. »

[1] L'abbé Desmonceaux, *Traité des maladies des yeux et des oreilles*. Paris, 1786, t. Ier, p. 307.

Le fait suivant a été recueilli par nous à Vienne :

Observation I. — Un jeune homme du duché de Brunswick était affecté, depuis son enfance, d'une cataracte d'origine traumatique; le cristallin s'était résorbé; la capsule obscurcie restait seule en place. Comme il allait se marier bientôt, il voulut être débarrassé de sa difformité. Walther et d'autres praticiens, consultés, n'avaient trouvé à l'opération aucun obstacle. Il se confia aux soins de Jaeger. Une ouverture ayant été faite à la périphérie de la cornée avec le couteau lancéolaire, le crochet à décollement, introduit par la solution de continuité, amena au dehors la membrane opaque, et la pupille devint parfaitement nette. Aussitôt après, le malade vit double. La diplopie ne céda à aucun moyen; elle disparaissait quelquefois, mais ne tardait pas à se reproduire; l'occlusion seule de l'œil opéré ou de son congénère la faisait cesser à l'instant même.

Jaeger expliqua le phénomène de la manière suivante. A la partie supérieure de la capsule opaque existait un pertuis par lequel les rayons lumineux pouvaient encore pénétrer au fond du bulbe, disposition par suite de laquelle ce dernier s'était insensiblement accoutumé à se porter en bas. La pupille ayant été complétement démasquée, l'organe avait conservé la même habitude; la diplopie était la conséquence de ce strabisme.

Un jour que ce jeune homme se regardait dans une glace, il se vit deux bouches, deux nez, etc.; son impatience et sa colère étaient au comble, quand tout à coup la diplopie cessa. La faculté visuelle venait de s'éteindre pour toujours dans l'œil opéré : il était frappé d'amaurose.

Plusieurs observations de cécité subite, sous l'influence de l'ébranlement surgissant dans le système nerveux, par suite d'une affection de l'âme, sont consignées dans les annales de la science. Demours rapporte qu'une femme fut frappée d'amaurose, dans une nuit, après avoir appris la mort de son fils. Un homme, attaqué par des voleurs qui ne lui firent aucun mal, tomba en syncope et devint aveugle : le docteur P. Jones le traita par l'émétique et l'électricité, renouvelée trois fois par semaine, moyens qui lui rendirent, au bout de trois mois, l'usage de la vue. Un autre sujet, dont m'a parlé M. Otto Roehrig, ayant été surpris, pendant la nuit, par l'incendie de la maison dans laquelle il habitait, fit une corde avec ses draps, la pendit à une fenêtre, et tenta de descendre dans la rue en s'y glissant. Le lien s'étant trouvé trop court, ce malheureux resta longtemps accroché à l'une de ses extrémités; on parvint à le délivrer. Il se coucha avec de la céphalalgie et une fièvre ardente. Peu de jours après, ses cheveux avaient blanchi et il était aveugle.

Les affections morales, l'ivrognerie, toute agitation du système nerveux, ont communément une influence marquée sur les déviations oculaires. « Je louche horriblement, me disait une dame, quand je me mets en colère. »

Chez Collibert, sculpteur sur bois, dont nous avons publié l'observation, en 1847, dans la *Gazette médicale*, l'iris est le siége d'un coloboma inférieur, à l'un et à l'autre œil, le diaphragme étant imperforé dans ses deux tiers supérieurs, et l'extrémité inférieure de chaque pupille étant accolée au limbe kératique. Cette corectopie est congénitale, d'après Collibert, et dépend de ce que sa mère regardait constamment les yeux d'un gros chat noir, qui habitait sa maison, pendant qu'elle était enceinte. «Mon fils a-t-il des yeux de chat?» s'écria-t-elle, après avoir mis son enfant au monde. Le docteur Cornaz rapporte que la

femme d'un ouvrier anglais, qui séjournait à Bruxelles, pendant la révolution de 1830, fut très-effrayée en voyant amener dans son domicile un malheureux auquel un coup de sabre avait longuement entaillé la face, du front à la bouche. Elle mit au monde un enfant qui offrait un coloboma de la paupière supérieure, un coloboma de l'iris et un bec-de-lièvre. Les impressions éprouvées par la mère, durant sa grossesse, peuvent-elles influer sur le développement de dispositions anormales chez les enfants? Des faits innombrables, que la raison a peine à accepter, ont été relatés à l'appui de cette opinion par M. Bry (d'Angers), par M. Magne, par M. Philippart (de Roubaix), et par plusieurs autres observateurs. Je l'ai trouvée fortement enracinée dans les contrées de l'Orient, et elle me paraît accréditée chez tous les peuples.

Article 4. — Professions. — Habitations. — Vêtements. — Climats. — Substances pharmacologiques et alimentaires.

Les professions sont tellement nombreuses, et beaucoup d'entre elles se composent d'opérations si multipliées, que nous ne pouvons entrer que dans des généralités eu égard à leur influence sur l'organe visuel. Celles dans lesquelles les yeux sont soumis sans cesse à des poussières irritantes donnent lieu à des conjonctivites chroniques et à de la lippitude. Ces molécules, d'ailleurs, diffèrent essentiellement quant à leur malignité. Tandis que les unes n'agissent que d'une manière mécanique, comme la farine, à laquelle sont exposés les meuniers, les amidonniers, la poussière qui entoure les marbriers, les menuisiers, les matelassiers, etc., d'autres sont pourvues de propriétés plus ou moins corrosives, qui engendrent des phlegmasies plus vives, plus pénétrantes et plus tenaces. Telles sont les vapeurs sulfureuses, nitreuses, les émanations qui s'exhalent dans la manipulation de diverses drogues : poivre, cantharides, matières cuivreuses, arsénicales, etc. Les vidangeurs sont sujets à la mitte. Une ophthalmie à peu près analogue atteint les cureurs d'égouts, que leur profession soumet aux exhalaisons méphitiques provenant tout à la fois de substances animales, végétales et minérales.

Qui ne connaît l'influence délétère sur l'économie du blanc de céruse et d'autres préparations saturnines? L'amaurose, qui peut en dériver, devra d'autant plus fixer notre attention qu'elle a presque complétement échappé à la description des ophthalmologistes. Le tabac à priser, longtemps conservé dans un emballage de plomb, a parfois donné lieu à des accidents toxiques de ce genre. M. Fiévée a beaucoup insisté sur les dangers qu'entraîne le blanc de fard dont se servent certaines femmes du monde, les femmes galantes et les artistes de nos théâtres pour relever l'éclat de leur teint[1]. Cette préparation, d'un beau blanc, a pour bases le carbonate de plomb et la chaux. On peut calculer, d'après le docteur Fiévée, que les sept dixièmes au moins des comédiens vieillissent avant le temps et meurent dans une sorte de décrépitude anticipée; ils succombent habituellement à des lésions organiques. La figure flétrie et le teint plombé qu'ils offrent, état qu'un préjugé calomnieux attribue aux excès d'une vie de

[1] *Gazette médicale*, 1853, p. 744 et 764.

plaisirs et de débauche, ne sont, dans l'opinion de M. Fiévée, que les conséquences de l'emploi prolongé de ce fatal cosmétique.

J'ai vu quelques batteurs d'étain, chez lesquels le blanc des yeux, et même les cornées, avaient contracté, après six ou huit années de travail, une teinte grisâtre. Cette condition ne paraissait pas nuire à la vue.

Certains états dans lesquels les yeux subissent l'action continuelle d'un feu ardent (verriers, émailleurs, fondeurs sur métaux, etc.) prédisposent, dit-on, à la cataracte, ce qui semble vrai théoriquement, mais ce qui, en réalité, m'a paru loin d'être exact.

Les chaufourniers, les maçons sont exposés à des vulnérations graves par la chaux; les artificiers, les mineurs, à la brûlure des yeux par la poudre à canon et à l'incrustation de grains de cette même poudre dans leurs membranes; les rémouleurs, les tourneurs sur métaux, les mécaniciens, à l'implantation de fragments métalliques dans la cornée; les moissonneurs à des blessures par des épis d'orge ou de blé, forme d'ophthalmie qui sera l'objet de quelques détails. Le principe de la pustule maligne ayant, en général, pour véhicule, les dépouilles des animaux charbonneux, il en résulte que les tanneurs, les corroyeurs, etc., sont surtout enclins à contracter cette maladie.

Rien n'est commun comme les congestions choroïdiennes dans les professions qui exigent l'immobilité des membres inférieurs, pendant que le ventre et la poitrine sont comprimés et que les yeux sont astreints à une application soutenue, durant le jour, dans un lieu souvent mal éclairé, et, pendant la nuit, à une lumière artificielle. Nous citerons dans cette catégorie les tailleurs et les cordonniers. Le docteur Tardieu a fait la remarque qu'un enfoncement du thorax existe presque constamment chez ces derniers, au niveau de l'articulation chondro-sternale des sixième, septième et huitième côtes.

Quelques professions sont surtout nuisibles, parce que l'accomplissement des travaux qu'elles réclament répugne à la conformation visuelle des individus qui s'y adonnent. C'est à cette catégorie que se rattachent les maladies oculaires dues à un défaut d'accommodation et dont nous parlerons plus tard.

Les habitations sont susceptibles d'exercer une grande influence sur l'intégrité de l'organe visuel. On prévoit les inconvénients, à cet égard, des logements bas, obscurs, humides, sans courants d'air, et ceux des maisons dont les alentours sont encombrés de fumier, d'immondices, d'eaux croupissantes, d'une vase infecte, remuée par les roues des voitures ou desséchée par les rayons du soleil. J'ai vu les murs encore frais d'une maison nouvellement construite avoir pour résultats des ophthalmies et même des paralysies oculaires. Tel était le cas de cette jeune mariée, dont Auguste Bérard relatait l'histoire à sa clinique, et qui fut atteinte d'une hémiplégie faciale, la première nuit de ses noces, après avoir couché dans un lit qui touchait à un mur dont les plâtres étaient récents. J'ai été consulté par des hommes de cabinet, dont l'amaurose reconnaissait pour cause le travail devant un mur blanc qui réfléchissait une vive lumière.

Si, dans quelques cas, les corsets imaginés pour soutenir la taille sollicitent l'engorgement des viscères abdominaux et un afflux de sang vers la tête, cette dernière conséquence, fatale aux yeux, est surtout imputable aux cols et cravates

trop serrés. Ce n'est pas impunément, en effet, qu'on détermine une constriction circulaire violente sur une région sillonnée par tant de vaisseaux, et qui établit une communication entre tant d'organes. « Depuis quelques années, dit le docteur Serre (d'Alais)[1], nous avons contracté l'habitude de passer l'index entre le cou et la cravate des malades qui viennent à nos consultations, et un grand nombre de fois, il nous a été difficile d'y faire glisser ce doigt, tant était forte l'action compressive. Pas un de ces malades ne veut convenir de l'excès de pression exercée par la ligature, ni croire à la nécessité de la diminuer. Il y a, dans la pose de ce collier, un charme trompeur, qui tient à l'activité même de sa puissance compressive; en augmentant la vascularité de la face, elle lui donne un aspect passager de santé qui charme certaines natures. On remarque alors, et c'est là le signe pathognomonique de la maladie, le gonflement quasi-variqueux des veines frontales et jugulaires, derrière l'angle du maxillaire inférieur; il nous a été donné d'observer une fois un cou ramené au volume de la colonne vertébrale, légèrement augmentée de ses parties molles, diminuées et réduites à leur plus simple expression. Malaise général, difficulté de marcher, faiblesse dans les jambes, gêne dans la respiration, douleur dans le cœur, digestions difficiles, constipation, amaigrissement, diminution considérable dans les forces, vertiges; voilà le tableau général des souffrances ressenties par ces malheureux étranglés. »

Le chapeau d'homme, tel qu'on le porte dans un grand nombre de contrées, ne garantit guère les yeux de l'impression du vent et du soleil; toutefois, il ne peut nuire, s'il est doué d'une conformation spacieuse. On a reproché, par contre, aux chapeaux de forme exiguë de donner lieu à la raréfaction de l'air contenu entre le crâne et la coiffure, d'où la constitution d'une sorte de ventouse qui appelle le sang à la tête; la compression des nerfs tégumentaires, et notamment de la branche frontale de l'ophthalmique de Willis, peut surtout causer une céphalalgie pénible. Au rapport du docteur Rigler, qui a longtemps exercé la médecine à Constantinople[2], l'adoption en Turquie de la calotte ou *fez*, en guise de l'ancienne et lourde coiffure appelée turban, y a singulièrement diminué le nombre des aveugles. Ce praticien annonce que la plupart des individus chez lesquels la cécité dérivait de cette cause étaient affligés d'amaurose. Plusieurs furent trouvés atteints de glaucome.

Il est aisé de prévoir, d'après ce qui vient d'être dit, combien doit être nuisible aux yeux la double constriction émanant d'un lien cervical serré et d'une coiffure étroite. Quelques médecins belges, qualifiés de *compressionnistes*, ont attribué à cette influence la cause de l'ophthalmie dite des armées, opinion erronée d'après nous, comme nous l'établirons dans la suite.

C'est dans les contrées humides et brumeuses, où abondent les affections catarrhales, rhumatismales et strumeuses, que j'ai constaté le plus d'ophthalmies. Je me souviens d'en avoir rencontré beaucoup dans les gorges du Valais, pays

[1] *Un mot sur la Constriction du Cou, ou maladie de la cravate.* (*Bulletin de thérapeutique*, t. L, p. 123.)

[2] *Annales d'oculistique*, t. XX, p. 59.

des goîtreux et des crétins. La masse des maux d'yeux de tout genre m'a paru fort considérable à Londres. Qui ne connaît les ravages que produisent les ophthalmo-blennorrhées en Égypte? Les affections ophthalmiques m'ont paru infiniment moins communes dans le midi de la France que dans le nord.

L'influence du soleil ardent des pays chauds ne me semble guère devoir figurer dans l'étiologie des affections amaurotiques, en ce qui concerne les naturels de ces pays, habitués à son éclat. Il peut être funeste, au contraire, aux étrangers qui ne s'en garantissent pas par des moyens artificiels. C'est ainsi que l'héméralopie atteint souvent le voyageur sous la zone torride. On a dit que l'on rencontrait fréquemment l'amaurose rétinienne en Laponie et dans des contrées couvertes de neige pendant une grande partie de l'année; attribuée à la longue influence des surfaces qui éblouissent les yeux, cette affection a été appelée *cécité de neige*. Fondé sur les observations de M. Martins, membre de la commission scientifique du Nord, M. Furnari pense que l'habitude de séjourner dans des cabanes, ou sous des tentes remplies de fumée, est plus propre à engendrer des ophthalmies chez les Lapons que l'éclat de la lumière réfléchie par la neige.

D'après le docteur Montain (de Lyon), les hommes qui vivent dans les lieux secs et arides sont plus exposés à la cataracte que ceux qui sont soumis à des conditions contraires, et une longue observation a prouvé aux opérateurs de Lyon qu'elle était souvent fréquente chez les habitants du Vélai et du Vivarais, pays montueux et couverts d'anciens cratères. Je dois dire, à ce sujet, que le nombre des cataractes ne m'a pas paru, toutes choses égales d'ailleurs, plus considérable à Naples qu'à Paris. J'en ai fort peu rencontré en Algérie, observation qui concorde avec celle de chirurgiens militaires qui y avaient fait un long séjour. Pour prouver que l'insolation prolongée était l'une des causes de la cataracte, l'on a cité l'exemple des cultivateurs, parmi lesquels cette affection serait très-fréquente. Mais ne convient-il pas plutôt d'admettre que, si l'on rencontre plus d'agriculteurs que d'autres personnes qui soient affligés de cataracte, cette circonstance tient à ce que le nombre des habitants des campagnes l'emporte de beaucoup sur celui des habitants des villes? '

Nous verrons, en traitant surtout de l'amaurose, que le sulfate de quinine, les iodiques, quelques poisons narcotiques ou narcotico-âcres, etc., peuvent donner lieu à des désordres du côté du sens visuel. L'abus des boissons fermentées, qui engendrent des symptômes de pléthore et d'excitation, lui est principalement nuisible, quand, prises à jeun et pendant la vacuité de l'estomac, elles sont mises en contact immédiat avec les parois gastriques.

Article 5. — Répercussion d'irritations cutanées. — Suppression d'un écoulement auriculaire, d'une phthiriase, de la sueur habituelle des pieds.

Les écoulements fournis par des anciens ulcères, etc., étaient considérés comme fort avantageux par la médecine humorale; c'étaient, disait-on, de précieux émonctoires, à la faveur desquels la nature purgeait le sang de quelque acrimonie qui en altérait la pureté; on évitait donc de les arrêter. Bien que cette doctrine ne soit plus en harmonie avec les idées actuelles, la prudence

commande de mettre une grande réserve dans la suppression des mouvements fluxionnaires qui ont leur siége du côté de la peau; un état pathologique, qui peut devenir funeste, succède parfois à la cessation plus ou moins brusque d'une dermatose.

Un soldat de la garde mobile parisienne, qui me consulta en août 1849, prétendit qu'une conjonctivite chronique, dont il était atteint aux deux yeux, avait pris naissance à la suite de la suppression d'une dartre qu'il portait au nez depuis trois ans et était le résultat du contact d'une plante vénéneuse. La guérison d'un érysipèle à la jambe fut suivie d'une conjonctivite, avec chémosis séreux, chez Caroline Michel. Une kératite gauche, dont était affectée Eugénie Delobé, avait pour origine, au rapport de sa mère, la disparition d'une dartre vive à l'aine. Nous verrons plus tard que des lésions bien plus sérieuses peuvent dériver de la condition étiologique qui nous occupe. Une fille de 4 ans, dont le docteur Compagnano a relaté l'histoire, était tombée dans le marasme et avait les extrémités supérieures et inférieures paralysées par suite de la suppression artificielle d'une gourme qui occupait le derrière de la tête. L'application d'un large vésicatoire sur la partie postérieure du cuir chevelu et des frictions sur la région de l'épine avec la pommade d'Autenrieth, furent suivies, au bout de quelques mois, du rétablissement complet de la malade. M. Compagnano pensa que l'irritation supprimée s'était portée sur les membranes internes de l'encéphale, avait probablement accru la sécrétion du liquide céphalo-rachidien et causé une hydrorachie, laquelle comprimait la moelle et les racines des nerfs qui portent le mouvement aux membres.

Informez-vous donc, principalement en présence de quelques affections graves de l'organe visuel, s'il n'y aurait pas préexistence d'une dartre, d'un ulcère, d'un exutoire quelconque. Les renseignements qui vous seront fournis pourront surtout avoir de l'utilité dans des lésions d'origine obscure.

Parfois, des affections oculaires ont surgi à la suite de la cessation d'une otorrhée, comme après celle d'un écoulement localisé derrière les oreilles. Je fus consulté, le 18 septembre 1856, pour un enfant de vingt-huit mois atteint, à l'œil droit, d'ophthalmo-blennorrhée. Un écoulement par les oreilles existait, me dit-on, depuis l'âge de sept mois; l'œil s'était pris, après sa disparition, il y avait quatre jours. Ayant prescrit, entre autres moyens, des frictions derrière chaque oreille, avec une pommade contenant de l'huile de croton, j'eus la satisfaction de constater, le 2 octobre suivant, la guérison du jeune malade, l'écoulement auriculaire s'étant reproduit sous l'influence des onctions irritantes. Sujette, depuis plusieurs années, à une otorrhée droite, qui la mettait dans l'obligation d'entretenir du coton dans l'oreille, madame Aubry, âgée de cinquante-neuf ans, fut attaquée d'une ophthalmie violente, après qu'elle eut arrêté le flux morbide par des injections dans le conduit auditif avec une décoction concentrée de roses de Provins.

L'affection pédiculaire, commune chez les jeunes sujets, a été placée au nombre des désordres pathologiques que peut susciter l'exagération du tempérament lymphatique. On voit, chez quelques enfants, une immense quantité de poux grouiller sous les cheveux réunis par paquets et entremêlés de telle sorte

qu'ils forment des masses dures, épaisses, des nodosités de grosseur variable. C'est à cette maladie, qui a quelque affinité avec la plique, qu'on a donné le nom de cachexie pédiculaire.

De grands désastres ont été justement rapportés à la coupe intempestive des cheveux et à la brusque suppression de la phthiriase sans précautions préalables. Le docteur Cartier m'a dit avoir vu, à la Nouvelle-Orléans, un jeune sujet mourir de méningite, après qu'on lui eut couvert la tête de feuilles de tabac sec pour le délivrer de nombreux poux. Bien que la rétrocession de l'irritation cutanée ait dû avoir une large part dans la production de l'accident, il faut tenir compte aussi de l'influence de la substance toxique. Les frictions d'onguent mercuriel, employées pour détruire les *pediculi capitis*, ont entraîné, chez quelques enfants, des mouvements convulsifs et d'autres accidents très-graves. L'amaurose peut surgir dans de telles conditions, comme nous le verrons dans la suite.

Un enfant de cinq ans, atteint de kératite à l'œil gauche, reçut, à ma consultation, l'injonction de faire usage d'onctions sur le front, avec l'onguent napolitain belladoné. Or, je constatai, quatre jours après, une grande exaspération dans la photophobie et les autres accidents oculaires. La mère crut avec raison qu'elle dépendait de la suppression des poux, par suite des frictions hydrargyriques. « Ils sont en proie à une vive agitation, me dit-elle, sortent de leur retraite et tombent en masse. » Elle ajouta que des frictions du même genre, conseillées il y avait une année à son enfant, avaient également détruit les poux, mais occasioné une toux qui demeura fort opiniâtre.

Demours me fournit quelques documents qui ne doivent pas être passés sous silence. Consulté par lettre [1] pour un enfant de huit ans habitant Nantes, et qui, après avoir eu la tête couverte de poux qu'on détruisit brusquement par la staphisaigre, fut affligé d'une ophthalmie douloureuse, Demours répondit qu'il était très-probable que la fluxion qui s'était jetée, depuis deux mois, sur la lèvre supérieure, le nez et l'organe visuel, avait été déterminée par la prompte suppression de la vermine. Il prescrivit le petit-lait, avec le sirop de pommes composé, une infusion de fleurs de mélilot pour bassiner les yeux, et un vésicatoire derrière chaque oreille. « Si, après trois semaines, continue-t-il, le gonflement des paupières n'est pas entièrement dissipé, le meilleur moyen sera de rendre à l'enfant les poux qu'on lui a supprimés, de les conserver jusqu'à ce que tous les accidents soient cessés, et de ne les détruire que peu à peu, par le moyen du peigne. On le purgera doucement deux fois par semaine. » A la page 92 du tome Ier du même ouvrage, l'auteur s'exprime de la manière suivante : « Les insectes, que l'on trouve si ordinairement sur la tête des enfants, agissent-ils seulement par l'irritation que produisent leurs piqûres, ou font-ils l'effet d'une foule de petites sangsues? Les doigts de l'enfant, forcé à se gratter pour apaiser le prurit que ces piqûres lui occasionent, déterminent-ils sur le cuir chevelu une irritation utile, qui, en se déplaçant, peut se porter sur les yeux? Ce qu'il y a de certain, c'est que, très-souvent, la disparition subite, même spontanée, de ces insectes, donne lieu à des phlegmasies de l'œil. » Demours

[1] Demours, *Traité des maladies des yeux*. Paris, 1818, t. II, p. 30 et 31.

ajoute que, dans les inflammations ophthalmiques qui proviennent de la suppression des poux, à différentes époques de l'enfance, il a coutume de remettre sur la tête un certain nombre de ces insectes, expédient qui lui a valu de grands succès.

Par son abondance, et souvent par sa fétidité, la transpiration des pieds constitue, chez un bon nombre de personnes, un état anormal, sinon un état pathologique. Nous verrons, en traitant de l'amaurose, que sa suppression est loin d'être sans danger pour l'organe visuel. Plus cette suppression est brusque, surtout pour des transpirations anciennes et ayant pour ainsi dire acquis droit de domicile, plus elle peut être fatale.

Des douleurs rhumatoïdes, des éruptions cutanées rebelles, l'anasarque, la bronchite, ont parfois été attribuées à l'influence dont il est ici question. L'asthme s'en est montré souvent la conséquence dans ma pratique. Le docteur Traversat me racontait qu'il avait traité une femme atteinte, depuis six années, de migraines violentes, de maux d'oreilles et de surdité. Les pieds, auparavant en sueur, étaient devenus le siége d'un refroidissement glacial. M. Traversat appliqua les moyens dont il m'avait vu faire usage à mes consultations cliniques; la transpiration fut rappelée, et tous les accidents cessèrent. Dardenne, à qui j'ai donné des soins, était affligé d'un larmoiement chronique qui devenait infiniment plus abondant dès que ses pieds, habituellement en sueur, se refroidissaient.

L'infirmité qui nous occupe est assez rare dans les premiers temps de la vie; c'est à partir de la quatorzième ou de la quinzième année qu'elle se montre le plus habituellement. De nombreux exemples m'ont démontré qu'elle était fort souvent héréditaire. L'un de mes confrères, qui me consulta pour son beau-père frappé d'amaurose, insista beaucoup sur une grande diminution de la sueur des pieds qui avait eu lieu chez ce malade. Ses frères et sœurs offrent cette même transpiration; c'est, me dit-on, une disposition de famille. Bernard, que j'ai traité d'une paralysie de la troisième paire droite, que j'attribuai à la même influence, m'a raconté que la transpiration des pieds existait chez lui depuis son enfance; que son fils, âgé de vingt ans, en était atteint; qu'il en était de même de sa fille, alors âgée de huit ans. La sueur des pieds serait contagieuse, d'après Lobstein, qui a soutenu qu'il suffisait de porter les bas ou les souliers d'une personne qui y était sujette, pour gagner la même infirmité. Lorsqu'elle est invétérée et abondante, on doit, d'après le même auteur, la regarder comme un motif de dispense pour le service militaire. Telle est encore l'opinion de Krugelstein, fondée sur ce que cette infirmité rend le fantassin sujet à avoir les pieds entamés et expose le cavalier à une suppression, par refroidissement, qui peut altérer sa santé.

On a remarqué que cette transpiration locale n'exhalait aucune ou presque aucune odeur chez les uns, qu'elle en avait une très-fétide chez d'autres, notamment par la marche et dans les chaleurs. Chez les premiers, a-t-on dit, la sueur est le produit d'une perspiration exagérée de la peau, tandis qu'elle dérive des follicules sébacés chez les seconds, qui sont plus nombreux; c'est, d'après le docteur Tromsdorf (d'Erfurt), une substance huileuse qui se combine avec la

vapeur de la transpiration, et son odeur provient de l'ammoniaque que le produit contient. Quoi qu'il en soit de cette division, et bien qu'on ait avancé que la sueur des pieds, qu'on obtient artificiellement, n'est efficace que quand elle est fétide, il me paraît conforme à la vérité d'admettre que la fétidité résulte en grande partie du défaut de propreté, et que le retour de la transpiration, même dénuée de fétidité, ne compromet aucunement les résultats avantageux qu'on a en vue d'atteindre.

Article 6. — Influence de maladies variées. — Contagion. — Intermittence.

Parmi les affections non encore citées, et qui peuvent participer à la production de désordres oculaires, nous signalerons la chlorose, l'hystérie, l'épilepsie, l'albuminurie, le diabète, les maladies de l'estomac, des intestins, du foie, et, dans certaines contrées, la pellagre et la plique. Un grand nombre d'observations recueillies par le docteur Jordan (de Birmingham), et dans lesquelles des affections du cœur étaient associées à des cataractes, ont conduit ce praticien à une conclusion qu'il ne faut accepter qu'avec réserve : c'est qu'il est impossible de ne voir dans ces faits qu'une simple coïncidence; qu'il faut admettre comme réelle l'influence des maladies du cœur sur la production des opacités cristallines [1]. On devra prendre en considération sérieuse une suppression du flux menstruel, celle d'hémorrhoïdes, d'une épistaxis ou d'une saignée habituelle, la préexistence d'une vulnération et surtout d'une lésion traumatique à la tête. L'hypertrophie amygdalienne n'est pas sans influence sur l'origine et la durée de certaines phlegmasies ophthalmiques, d'où le principe de constamment explorer les amygdales des enfants atteints d'ophthalmies chroniques et de les extraire au besoin. Les efforts de toux congestionnent la tête et les yeux, sollicitent la persistance des inflammations oculaires, donnent lieu à des suffusions sanguines, externes ou internes, de l'organe visuel; la rupture d'une cornée ulcérée, la hernie de l'iris, l'évacuation des humeurs, après l'opération de la cataracte par extraction, peuvent en être les suites. L'éternument est propre à produire des effets identiques. Fabrice de Hilden parle d'un jeune homme qui, ayant pris l'habitude de se faire éternuer à volonté, fut un jour totalement privé de la vue après avoir éternué plus de cent fois; il la recouvra, au bout de quelques jours, à la suite de l'application de ventouses entre les épaules, et d'un séton à la nuque. Une inflammation de la membrane pituitaire, un ozène lié à un eczéma chronique des narines, ou à une carie nasale, peuvent être la source d'accidents phlegmasiques aux yeux, et surtout dans le trajet des voies excrétoires des larmes.

Les relations pathologiques du système dentaire et de l'appareil visuel méritent la sollicitude du praticien. Un oculiste de Paris a longtemps donné des soins à un fonctionnaire public tourmenté, à un œil, par une inflammation douloureuse et sujette à des exacerbations continuelles; toutes les médications s'étaient montrées stériles contre cette affection qui offrait quelques caractères de l'iritis, quand l'avulsion d'une dent cariée, qui fut pro-

[1] *Union médicale*, 1857, p. 456.

posée par un dentiste, enleva le mal comme par enchantement. Il résulte de l'expérience du docteur Teirlinck, qui a relaté quelques faits de ce genre, que les dents de la mâchoire supérieure ne sont pas seules dans des rapports pathologiques avec l'œil. Résumant les conséquences cliniques qui découlent des documents consignés dans son remarquable travail, M. Teirlinck établit [1] : 1° que les lésions du système dentaire sont susceptibles de réagir sur l'appareil de la vision et d'y faire naître des affections d'une nature très-variée, tantôt par continuité de tissus, tantôt par l'intermédiaire du système nerveux; 2° que les altérations que l'appareil de la vision peut subir, consécutivement à une lésion des dents, sont ou des altérations organiques ou des altérations fonctionnelles.

Plusieurs conjonctivites, toutes fort graves, sont susceptibles de se transmettre par voie de contagion. Un lien commun les unit : l'élément granuleux, dont la connaissance est l'un des points les plus importants de la pathologie ophthalmique.

Quelques affections, du ressort de l'oculistique, procèdent par paroxysmes réguliers et cèdent aux antipériodiques. Telles sont des amauroses, et surtout des névralgies de la cinquième paire, autour desquelles il est rationnel de grouper la plupart des ophthalmies intermittentes des auteurs.

Par une singulière aberration de la nature, le flux menstruel peut prendre périodiquement la voie des yeux, comme il peut avoir lieu par les narines, les oreilles, les gencives, les poumons, les téguments et d'autres parties de l'économie. On a vu l'hémorrhagie s'effectuer par la conjonctive, par les voies lacrymales, par la caroncule, phénomène tellement exceptionnel, d'ailleurs, que des oculistes ne l'ont jamais rencontré dans une longue pratique. Le professeur Kuhl (de Leipzig) a donné des soins à une dame âgée de dix-neuf ans, bien portante, et qui, malgré une menstruation régulière, était sujette tous les mois, à un écoulement sanguin par la caroncule droite. Le flux durait quelques jours, rebelle aux révulsifs, aux fomentations alumineuses et à tous les moyens qui furent employés pour le combattre.

SECTION IV.

MALADIES SIMULÉES. — DES AFFECTIONS DES YEUX CONSIDÉRÉES AU POINT DE VUE DE L'EXONÉRATION DU SERVICE MILITAIRE.

Quelques individus accusent des lésions dont ils ne sont pas atteints, dans un but de lucre. Qui ne connaît les ruses mises en œuvre par certains mendiants pour exciter la commisération publique? Un enfant de Glascow, cité par M. Mackenzie, et dont les traits portaient l'aspect du chagrin et de la mi-

[1] *Annales d'oculistique*, t. XIX, p. 207.

sère, présentait des excoriations profondes qui sillonnaient ses joues. Elles n'étaient pas l'effet des larmes, mais provenaient de l'application volontaire de l'acide sulfurique. L'auteur de cette cruauté était la femme qui gardait l'enfant. Au rapport du même praticien, M. Marshall découvrit une fois dans son hôpital un malade qui, admis pour une ophthalmie, avait artistement appliqué sur la cornée de l'œil droit un petit morceau de mousseline noire. Cet homme avait récemment perdu la vue à gauche, probablement par suite d'une inflammation artificielle.

C'est surtout le désir de se dispenser du service militaire qui a souvent porté les jeune gens à simuler et à contracter même certaines affections des yeux. Pour séjourner plus longtemps à l'hôpital ou y rentrer quand il avait été contraint d'en sortir, un soldat donnait lieu à des exaspérations continuelles d'une vieille ophthalmie, en introduisant de la chaux vive entre ses paupières. M. Merchie signale la coïncidence bizarre d'une ophthalmie gonorrhéique déclarée subitement à la fois chez une dizaine de remplaçants. Ici, les preuves d'inoculation manquaient, mais les présomptions étaient assez fondées pour engager les médecins militaires à se tenir en garde contre les causes auxquelles les sujets atteints d'ophthalmies attribuent leur affection. Un homme, indigne de porter le nom de médecin, paraît avoir fait fortune en produisant, au point de vue de la conscription, des taies artificielles avec le nitrate d'argent et la teinture de cantarides. Quelques sujets ont procédé volontairement à la destruction d'un de leurs yeux. La règle adoptée de libérer les borgnes de tout service militaire, dit le docteur Fallot, est devenue la source des plus graves abus, et plus d'un individu s'est détruit un œil de propos délibéré, pour se soustraire au service. On y mettrait un terme en les employant soit dans les trains, soit dans les compagnies sédentaires, soit dans toute autre position militaire.

La mydriase artificielle, sollicitée avec des solutions belladonées, est un expédient devenu classique en matière de fraude pour la libération du service. On cite même des jeunes gens qui, redoutant d'être mis en chartre-privée, après avoir dilaté leurs pupilles, conservaient dans leur rectum une petite fiole contenant la solution, pour être à même de perpétuer la dilatation acquise.

M. Champouillon, professeur au Val-de-Grâce, faisait observer, il y a quelques années, à sa clinique, que quand les paysans veulent s'assurer qu'un cheval n'est point aveugle, ils agitent la main devant les yeux de l'animal; les paupières, si la vue est bonne, se rapprochent chaque fois que le geste est réitéré. Les conscrits, qui feignent d'être amaurotiques, s'attendent habituellement à une telle épreuve, et se mettent en garde pour ne point se trahir dans cette manœuvre. Dans les cas où l'expérience échoue, et quand la cécité invoquée n'atteint qu'un œil, M. Champouillon a souvent eu recours avec succès au stratagème suivant : il fait couvrir l'œil sain, pose la main gauche sur la région précordiale du sujet; puis, prenant de la main droite un bistouri, il feint de vouloir le plonger dans l'organe malade. L'individu peut avoir assez d'empire sur lui-même pour ne pas reculer ni fermer les paupières; mais son cœur palpite-t-il avec violence, il y a de grandes présomptions de fourberie. Si les affections amaurotiques ont fréquemment embarrassé les experts, au point de vue de l'exonération du service

militaire, les difficultés ont singulièrement diminué, grâce aux ressources de l'ophthalmoscope. Il faut, d'ailleurs, n'avoir qu'une faible connaissance de l'emploi de cet appareil pour constater un décollement de la rétine, une choroïdite et quelques autres lésions toutes propres à faire dispenser du service.

Le raccourcissement de la vue sera moins suspect chez le citadin que chez l'habitant des campagnes. La myopie acquise dans le but d'échapper à la conscription, par suite de l'emploi gradué des verres concaves de plus en plus forts, s'est dissipée, chez le plus grand nombre, par la soustraction de la cause qui y avait donné lieu; on m'a cité des gens qui, au bout de quelques mois, avaient récupéré leur vision primitive. Mais l'expérience démontre que ces tentatives immorales peuvent aussi avoir pour résultat une détérioration visuelle qui, quoi qu'on fasse, échappe aux ressources de l'art.

Un travail, consigné dans les *Annales d'hygiène publique et de médecine légale* (juillet 1854), résume de la manière suivante les affections oculaires qui rendent impropres au service militaire (instruction ministérielle du 14 décembre 1845) :

1° *Kystes des paupières.* Exemption, quand ils sont assez volumineux pour causer une gêne considérable et opposer un obstacle à l'exercice de la vision. Ils ne sont pas un motif nécessaire de réforme, car il est presque toujours facile de les guérir;

2° *Tumeurs squirreuses, boutons cancéreux des paupières.* Ils commandent l'exclusion du service militaire;

3° *Paralysie des paupières* (1° du releveur; 2° de l'orbiculaire). Exemption, quand elle est bien constatée; réforme, quand elle a résisté aux moyens de traitement qu'on peut lui opposer;

4° *Ophthalmie chronique.* Exemption, si elle a entraîné dans les parties affectées des désordres plus ou moins considérables et un flux puriforme abondant; réforme, si elle a résisté aux moyens curatifs les mieux appropriés à sa nature et à ses causes [1];

5° *Chute des cils.* Exemption et réforme quand elle laisse l'œil sans défense contre la vivacité de la lumière et le contact irritant des corps suspendus dans l'air;

6° *Ectropion, entropion, trichiasis.* Exemption. Ces maladies ne donnent droit à la réforme que quand une opération chirurgicale n'est point susceptible d'en amener la guérison;

7° *Tuméfaction de la glande lacrymale.* Motif absolu d'exemption; réforme presque inévitable;

8° *Larmoiement habituel.* Comme il est la conséquence de lésions variées qu'il importe de rechercher, ce sont elles qui doivent motiver la décision à intervenir;

9° *Destruction, oblitération des points lacrymaux.* Exemption et réforme;

10° *Déviation des points et conduits lacrymaux.* Elle est toujours une condition d'exemption, mais ne motive pas constamment la réforme, car elle est assez souvent susceptible d'une guérison radicale;

[1] La maladie qui devra surtout être prise en considération au point de vue de l'exemption et de la réforme est la conjonctivite granuleuse, par suite des dangers que ceux qui en sont affectés pourraient faire courir à leurs camarades.

11° *Tumeurs et fistules lacrymales.* Exemption et réforme;

12° *Encanthis.* Exemption. Ne justifie la réforme que lorsque son volume empêche d'en faire l'ablation, ou lorsque, après celle-ci, il est resté une infirmité grave;

13° *Exophthalmie.* Exemption. Réforme, quand il y a impossibilité de détruire la cause qui chasse l'œil hors de la cavité orbitaire;

14° *Strabisme.* Il n'est un motif d'immunité du service qu'autant qu'il affecte l'œil droit;

15° *Ptérygion, taies, abcès, ulcères, perforation de la cornée, procidence de l'iris, adhérence de cette membrane à la cornée, atrésie de la pupille, staphylôme, cataracte, glaucome, atrophie de l'œil.* Ces lésions sont des motifs d'exemption et de réforme, bien que quelques-unes puissent être guéries;

16° *Myopie.* Constitue l'inaptitude au service, sauf les conditions suivantes : le réclamant lira à 30 ou 35 cent. de distance du nez avec des verres concaves des nos 3 et 4; il distinguera nettement les objets éloignés avec le n° 5 et demi;

17° *Nyctalopie, héméralopie.* Exemption basée sur des certificats authentiques. Réforme laissée à l'appréciation des officiers de santé;

18° *Amaurose.* Exemption. On doit présenter le sujet pour la réforme, quand bien même on aurait obtenu la guérison.

Appelée par une décision ministérielle à formuler son avis sur les infirmités qui peuvent dispenser du service de la garde nationale, l'Académie de médecine (séance du 15 avril 1851) adopta, sauf quelques modifications, les conclusions de sa commission, composée de MM. Bérard, Bégin, Dubois (d'Amiens), Laugier et Lévy. Les affections oculaires suivantes ont été indiquées au gouvernement comme militant pour l'exemption de ce service :

1° Perte totale ou affaiblissement considérable de la vue, quelle qu'en soit la cause (opacité et staphylôme de la cornée, occlusion de la pupille, cataracte, amaurose, atrophie et désorganisation des yeux);

2° Perte de l'un de ces organes ou affaiblissement très-prononcée de la vision;

3° Ophthalmies chroniques avec altération des tissus affectant les deux yeux ou un seul œil;

4° Blépharite chronique, perte des cils; renversement des paupières avec larmoiement continuel; fistule lacrymale ancienne et compliquée;

5° Myopie très-prononcée, nyctalopie, héméralopie.

CHAPITRE II.

TRAITEMENT.

Pour exposer avec quelque méthode les données générales qui se rattachent à la médication des affections oculaires, nous les diviserons en quatre séries :

1° moyens empruntés à la thérapeutique générale ; 2° moyens topiques ; 3° moyens chirurgicaux ; 4° moyens hygiéniques.

SECTION I.

MOYENS EMPRUNTÉS A LA THÉRAPEUTIQUE GÉNÉRALE.

Art. 1. — Émissions sanguines.

Les évacuations sanguines sont l'un des leviers les plus puissants de la thérapeutique des maladies ophthalmiques. Méthodiquement prescrites, elles peuvent sauver des yeux sur le point de se perdre ; elles sont susceptibles, mal conseillées, de causer de grands désastres, comme le démontreront quelques faits qui seront produits dans la suite de ce travail.

La saignée générale, par l'ouverture des veines du bras ou du pied, la saignée capillaire par les sangsues, les ventouses scarifiées ou la division de la conjonctive sont les seuls modes de déplétion sanguine auxquels nous ayons recours. L'un de ces expédients curatifs ne peut pas toujours remplacer l'autre. Une kératite aiguë sera utilement combattue par les sangsues ou les ventouses ; une kératite chronique, liée à l'existence de granulations sur les paupières, sera plus efficacement traitée par la scarification de la paroi muqueuse de ces voiles.

§ 1. — Saignée générale. — Sangsues. — Ventouses scarifiées.

La saignée générale est surtout indiquée, lorsqu'en présence d'une congestion céphalique violente, il s'agit de déprimer rapidement les forces du malade. Une amaurose, une paralysie quelconque des nerfs de l'œil ont-elles surgi tout à coup ou dans un court espace de temps, sous l'influence évidente d'une hypérémie cérébrale, rien ne vaudra la saignée générale pour affaiblir l'impulsion que communique au système sanguin l'irritation locale, et pour diminuer la compression à laquelle pourront être liés les accidents visuels. Plus particulièrement utile chez les malades forts et pléthoriques, la saignée sera réglée d'après l'intensité des symptômes, la constitution du sujet et les idiosyncrasies individuelles au point de vue des émissions sanguines ; il est des gens qui, doués de tous les attributs d'une complexion vigoureuse, sont dénués de tolérance pour la saignée. On n'y aura recours qu'avec circonspection chez les sujets nerveux, surtout quand ils sont faibles.

On peut admettre en principe que les saignées capillaires, par les sangsues et les ventouses appliquées dans des régions peu éloignées de l'œil, sont supérieures, contre les phlogoses ophthalmiques, à la saignée générale. Celle-ci débilite souvent le malade sans profit apparent pour l'organe visuel, et les accidents continuent leur cours. J'ai vu toutefois des iritis, qui n'avaient pas cédé à l'emploi des sangsues, s'amoindrir, comme par enchantement, sous l'influence de la phlébotomie. L'un des expédients qui s'est montré le plus héroïque, pour

arrêter, chez des sujets robustes, le développement de symptômes graves, dans une ophthalmie qui avait envahi l'intérieur de l'organe, consiste dans une saignée générale suivie, peu de temps après, d'une application de sangsues.

Nous prescrivons ordinairement la phlébotomie du bras, au manuel de laquelle on est généralement plus habitué, et qui produit moins souvent la syncope que celle du pied. On peut encore reprocher à cette dernière d'exposer, plus que la saignée du bras, à des douleurs vives et à des accidents spasmodiques, qui dérivent de la lésion de nerfs nombreux dont sont environnées les veines sur lesquelles on la pratique. Quelques médecins ont plus particulièrement réservé la phlébotomie du pied aux conditions dans lesquelles un état hypérémique de la tête est lié à une brusque suppression du flux menstruel. Une évacuation, par les voies inférieures, constitue, dans ce cas, un moyen de déplétion et de dérivation indiqué par les circonstances étiologiques et dont la valeur a été sanctionnée par l'expérience.

Il faut être sobre, chez les jeunes sujets, en ce qui concerne les émissions sanguines; l'observation démontre qu'elles les plongent souvent dans la torpeur et dans l'affaissement; la pâleur de quelques-uns d'entre eux dure longtemps après leur emploi. Les saignées locales nous ayant paru suffisantes à cet âge, nous n'avons jamais éprouvé la nécessité de recourir à la saignée générale recommandée par quelques praticiens. Dans les premières années de la vie, d'après le professeur Langenbeck (de Gœttingue), plus rarement à la vérité dans les ophthalmies que dans les autres inflammations, une émission de 30 à 100 grammes de sang, par la veine, est une ressource héroïque à laquelle on n'a qu'exceptionnellement recours, par suite d'une crainte peu fondée. Dans son *Traité des maladies de l'Enfance*, le docteur Barrier professe qu'on peut retirer, par la phlébotomie, 30 grammes de sang, à l'âge d'une année, 60 grammes à deux ans, et, ainsi de suite, jusqu'à l'âge de quatre ou cinq ans, c'est-à-dire autant de fois 30 grammes de ce fluide que le jeune sujet a d'années. En ce qui concerne l'application des sangsues chez les enfants, nous avons aussi adopté comme règle d'en faire poser un nombre à peu près égal à celui des années : une ou deux sangsues à un an, deux ou trois à deux ans, trois ou quatre à trois ans, progression qui est continuée d'après ce mode jusqu'à l'âge de huit ou dix ans.

Placer un petit nombre de ces annélides trop près de l'œil, dans les maladies inflammatoires de ce dernier, c'est accroître le mouvement fluxionnaire qui s'y dirige, multiplier les forces morbifiques, faire, presque toujours, plus de mal que de bien. Pour amoindrir le raptus sanguin, par des sangsues mises au voisinage de l'organe compromis, celles-ci doivent être nombreuses et leurs piqûres saigner largement; alors seulement, la fluxion qu'elles déterminent s'épuise et s'éteint, au point de leur application, par l'abondance de l'évacuation. Quelques médecins prescrivent des sangsues sur la continuité des paupières elles-mêmes, conduite désapprouvée avec juste raison par Jaeger, par Ware, par presque tous les praticiens qui font autorité dans la science. On a vu des paupières d'enfants traversées de part en part et le bulbe blessé par leurs piqûres; des furoncles, des phlyctènes gangréneuses ont eu parfois pour siége les plaies faites par les

sangsues aux paupières. Le reproche le plus général et le mieux fondé qu'on puisse adresser à une telle pratique, c'est de donner souvent lieu à des infiltrations ecchymotiques ou séreuses, parfois considérables, dans le tissu cellulaire lâche de ces voiles, à un œdème érysipélateux de ces derniers, d'où résultent l'occlusion des paupières, et, par suite, la stase des matières entre elles et le globe, l'impossibilité, plus ou moins prolongée, de la part du médecin, de constater les conditions de l'organe malade, etc. Au demeurant, les régions situées devant et derrière l'oreille la plus rapprochée du bulbe affecté, la tempe et le trajet des carotides sont les points auxquels il convient d'accorder la préférence pour l'établissement de ce mode d'évacuation sanguine. Toutefois, l'expérience prouve que, dans la dacryocystite aiguë, l'un des moyens qui contribuent le plus à prévenir la suppuration des parois du sac et à calmer les douleurs consiste dans les applications de sangsues vers le grand angle, c'est-à-dire au siége même de la tuméfaction inflammatoire. Il y aura toujours avantage à effectuer une révulsion sur les extrémités inférieures, par un fort bain de pieds ou des sinapismes, immédiatement après la chute des sangsues qui auront été posées au voisinage de l'œil.

Un mode d'évacuation sanguine, auquel nous avons fréquemment recours, consiste dans l'application de cinq ou six sangsues derrière l'oreille du côté compromis. On en fait largement saigner les piqûres avec l'eau chaude et les cataplasmes; quand le sang est arrêté, on en pose de nouveau cinq ou six autres, à l'égard desquelles on agit comme pour les premières, et, ainsi de suite, pendant dix ou douze heures. La totalité des annélides employés peut s'élever à quinze, à vingt et même à un plus grand nombre, suivant les circonstances. Dans l'iritis et dans quelques autres affections graves de l'œil, cet expédient nous a paru plus avantageux que l'application des sangsues en masse. Dans les inflammations ophthalmiques d'une grande véhémence, dans celles, par exemple, qui reconnaissent si fréquemment pour cause les opérations de cataracte par abaissement, il y aura souvent avantage à faire perdre au malade tout d'abord une forte quantité de sang, par la saignée générale, puis à entretenir longtemps un écoulement sanguin continu, à l'aide de sangsues successivement posées derrière les apophyses mastoïdes.

Un précepte, auquel il faut avoir égard dans le traitement des maladies congestives ou inflammatoires de l'œil, précepte applicable à beaucoup d'autres lésions de l'organisme, c'est de placer les sangsues dans la région où préexistait un écoulement sanguin, normal ou pathologique, à la suppression ou à l'insuffisance duquel on a quelques raisons d'attribuer les désordres visuels. Un glaucome unioculaire est-il survenu sous l'influence de la disparition d'écoulements habituels de sang par le fondement, associez aux moyens les plus propres à les reconstituer l'application de sangsues à l'anus. Posées en petites quantités et souvent, elles tendront à entraîner de nouveau le courant sanguin vers les parties d'où il a été détourné au détriment de l'organe visuel; elles suppléeront momentanément, d'ailleurs, à l'ancien écoulement, et contribueront à sauver l'œil sain, point capital dans l'espèce.

Prescrire, comme quelques auteurs l'ont fait, de placer des sangsues sur les

gencives, pour combattre, chez les enfants, une inflammation ophthalmique provoquée ou entretenue par une dentition laborieuse, c'est émettre un précepte qui ne mérite pas d'être discuté, à cause de la difficulté de son exécution. En admettant l'utilité d'un tel dégorgement, les bénéfices qu'il peut procurer ne sont-ils pas détruits par l'agitation et les clameurs presque inévitables des sujets qui y sont soumis. Il est assurément plus aisé, chez les adultes du moins, de loger ces annélides sur la paroi muqueuse de la paupière inférieure, comme le faisait Sanson et comme le conseille Demours, qui, paraissant attacher de l'importance à cette manière d'agir, recommande de choisir, à cet effet, de petites sangsues. Je n'ai jamais eu recours à un tel expédient fort désagréable pour le patient, et qui, par suite du peu d'étendue de la surface sur laquelle on agit, ne permet d'y poser qu'un petit nombre de sangsues, d'où une évacuation faible et plus susceptible peut-être d'exaspérer que d'amoindrir les accidents congestifs.

J'use assez fréquemment des ventouses scarifiées; je connais des femmes qui préfèrent ce moyen si expéditif, quand on le met habilement en usage, à l'application des sangsues qui les agacent. Travers pense que les ventouses scarifiées ont une supériorité marquée sur les sangsues, opinion que partage le docteur Guépin, qui préfère même les ventouses à la saignée générale, dans presque toutes les affections oculaires.

Dans la pratique ophthalmologique, c'est à la nuque ou entre les épaules qu'on applique, le plus habituellement, les ventouses scarifiées, qui offrent le double avantage de la déplétion sanguine et de la dérivation, de la saignée et du vésicatoire. Chez les femmes douées d'une peau délicate et fine, il faut éviter de les placer à la tempe, à cause des petites cicatrices qui peuvent succéder à leur emploi. L'application des sangsues sur cette région a parfois amené le même résultat.

Quand l'opération doit être confiée à un ventouseur, prescrivez-lui la quantité de sang qu'il doit retirer. Une petite saignée (saignée d'enfant) est de 60 gram.; la saignée moyenne est de 125 grammes (une palette); une assez forte saignée est de 250 grammes. On peut aller jusqu'à 500 grammes. L'application des ventouses en caoutchouc à la tempe, expédient d'un emploi facile et peu douloureux, entre dans la pratique d'un grand nombre d'ophthalmologistes.

§ 2. — Saignée du nez. — Saignée du cou. — Artériotomie.

Fréquemment employée par les médecins de l'Orient, la saignée de la membrane pituitaire jouit de quelque efficacité dans la médication des affections des yeux, mais elle répugne beaucoup aux malades, et on ne peut la présenter que rarement dans la pratique civile ; aussi, très-peu de chirurgiens y ont-ils recours. Il est facile, d'ailleurs, de la pratiquer avec le scarificateur nasal de Seutin ou avec celui du docteur Coursserant, dont la lame, mousse à son extrémité, ne coupe, au-dessous de celle-ci, que dans une petite étendue, sous forme d'une saillie semi-lunaire. On fait glisser, de bas en haut, l'instrument dans l'une des fosses nasales, en en appliquant le dos contre la paroi antérieure du

nez, le tranchant se trouvant libre dans la cavité; dès que l'extrémité boutonnée a été engagée à une certaine profondeur, la lame est retournée de telle sorte que le tranchant rencontre la muqueuse de la cloison; en le retirant vivement, on effectue une incision sur cette paroi. On favorisera l'effusion en faisant aspirer par le nez de l'eau tiède. La juge-t-on insuffisante, on peut pratiquer une seconde incision dans la même narine ou dans l'autre. Pour arrêter le sang, on invitera le malade à se pincer le nez entre les doigts. Il sera toujours prudent, si on le perd de vue, de lui remettre une prescription indiquant la livraison d'un peu de perchlorure de fer liquide, qui serait étendu d'eau, pour être aspiré par les narines, ou dont même on imbiberait des tampons de charpie qu'on introduirait dans les fosses nasales, en cas d'une hémorrhagie trop copieuse.

Quelques praticiens substituent à ce mode de scarification l'application d'une ou deux sangsues dans la cavité olfactive. Telle est la pratique de Jaeger père, dans les phlegmasies aiguës ou chroniques des voies excrétoires des larmes; l'application s'effectue alors, bien entendu, dans la narine qui correspond à la maladie. Les accidents, consécutifs à la suppression d'épistaxis habituelles, pourraient plus particulièrement militer en faveur de son emploi. Scarpa s'en montrait grand partisan, dans les amauroses congestives, après avoir constaté quelques affections de ce genre palliées ou guéries à la suite d'épistaxis abondantes.

La phlébotomie du cou, par l'ouverture de la veine jugulaire externe, a été recommandée, contre les maladies des yeux, par Heister, par Morton, par Savaresi, et surtout par Demours. « Aucune saignée, dit-il, n'est plus facile à exécuter, et tous les jours, cependant, on hésite à la pratiquer. Je vois si souvent des yeux sauvés par l'effet de cette saignée, que je ne saurais trop recommander aux jeunes chirurgiens qui auront à la pratiquer de ne point redouter son exécution. L'évanouissement, dont elle est fréquemment suivie, ne doit exciter aucune inquiétude et n'est pas de longue durée. Ils peuvent être assurés qu'au moment où le malade reprendra connaissance, son œil ou ses yeux seront dérougis de plus de moitié. » On a reproché, par contre, à ce mode d'évacuation sanguine, d'être pénible pour le malade, à cause de la lenteur avec laquelle le sang s'écoule; souvent même il est impossible d'en obtenir une quantité suffisante. On a encore allégué des accidents graves provenant de l'introduction de l'air dans le vaisseau coupé et de la blessure des nerfs nombreux qui sillonnent la région sur laquelle il se trouve. Aussi, la saignée du cou, que je n'ai jamais vu prescrire dans aucune consultation ophthalmologique, est-elle tombée complétement en désuétude.

A l'époque où j'étais attaché au service chirurgical du professeur Sanson, à l'Hôtel-Dieu de Paris, j'ai exécuté deux fois et pour des ophthalmies très-aiguës, la section de l'artère temporale. Le soulagement m'a paru nul ou à peu près nul. Quoi qu'en dise Wenzel, et malgré l'assertion du professeur Rust (de Berlin), qui prétend que l'artériotomie a été faite plus de cent fois avec fruit, dans l'épidémie ophthalmique qui désola la garnison de Mayence, je crois que ce mode de déplétion sanguine doit être exclu de la pratique ophthalmologique. L'opération, qui est loin d'être toujours facile, fournit tantôt trop de sang et

tantôt n'en fournit pas assez. De plus, la compression circulaire que détermine auprès de l'organe phlogosé l'application de bandages serrés, du *nœud d'emballeur* entre autres, application qu'il faut soutenir quelques jours, pour éviter la récidive de l'hémorrhagie, occasionne une congestion vers les yeux, très-propre à anéantir les effets que la soustraction du sang a pu produire. Dans un cas rapporté par le docteur Burgis, l'artère temporale se rouvrit spontanément, onze jours après avoir été ouverte; l'hémorrhagie, dont triompha la compression, faillit tuer le malade.

§ 3. — Scarification de la conjonctive.

Les scarifications de la conjonctive paraissent n'avoir été longtemps appliquées qu'à la face interne des paupières trachomateuses ou atteintes de dégénérescences diverses. Cette opération, que l'on a fait remonter jusqu'à Hippocrate, s'appelait *blepharoxysis*. Alexandre de Tralles l'exécutait avec l'os de sèche ou la pierre-ponce; Paul d'Égine et Rhazès avec une sorte de cuiller armée de dents comme une lime; Roger de Parme frottait la membrane jusqu'au sang avec des feuilles de pariétaire. Woolhouse chercha à tirer parti des scarifications dans le ptérygion, le pannus, les phlegmasies de la conjonctive oculaire, bien qu'il les dirigeât également contre certaines maladies des voiles palpébraux. Un *ophthalmoxystre*, qui a figuré dans la pratique de quelques oculistes, était une espèce de brosse ou de pinceau formé par l'assemblage de plusieurs barbes d'épis de seigle étroitement serrées entre elles. Nous voyons avec surprise cet expédient préconisé contre les ophthalmies par un oculiste moderne, Delarue, malgré les défauts graves dont il est entaché, tels que l'exaspération inévitable des phénomènes phlegmasiques, par suite du déchirement de la conjonctive, la possibilité d'y laisser des parcelles irritantes, etc. L'excision partielle des troncs vasculaires qui sillonnent la conjonctive compte, depuis longtemps aussi, des partisans nombreux.

Très-peu d'oculistes se livrent à des sections sur la surface conjonctivale du bulbe visuel, dans les phlegmasies aiguës de cet organe. Elles ne procurent habituellement qu'un dégorgement peu abondant et sont généralement considérées comme plus propres à activer qu'à amoindrir le mouvement congestif. Le chémosis qui accompagne les blennorrhées oculaires est, à mon avis, la seule forme aiguë qui se prête avec avantage aux scarifications, bien que je m'en passe souvent dans cette circonstance. Fournissant une prompte évacuation au sang, qui distend les réseaux vasculaires de la conjonctive, et aux fluides accumulés sous elle, elles sollicitent le relâchement des tissus et font cesser l'étranglement de la cornée menacée de sphacèle.

Dans quelques lésions subaiguës ou chroniques, au contraire, la scarification de la conjonctive oculaire offrirait, d'après la plupart des auteurs, une efficacité réelle. Lorsque des vaisseaux dilatés viennent aboutir à un épanchement kératique, un grand nombre de chirurgiens se hâtent de les couper avec un petit couteau mousse ou avec la lancette; ils effectuent cette opération sur la conjonctive scléroticale, non loin de la cornée et dans une direction parallèle à celle du limbe

de cette membrane. Comme cette pratique m'a fourni plus de mécomptes que de bénéfices, je n'y ai recours que rarement, lorsque, par exemple, un obscurcissement kératique reçoit des cordes variqueuses qui semblent en perpétuer le développement, et qu'il s'est montré rebelle aux agents longtemps employés pour le résoudre. Je pratique plus souvent la section des vaisseaux parallèlement à leur longueur. Cette section, faite avec l'aiguille falciforme de Rosas (Pl. II, fig 5), et suivie de lotions avec de l'eau chaude, m'a presque constamment donné une quantité assez abondante de sang, et ses résultats, quant à l'amoindrissement et à l'oblitération des varicosités, m'ont paru supérieurs à ceux de la division dans le sens opposé. Comme la section en travers, l'incision longitudinale est applicable encore au pannus, dans lequel on l'effectue au sein des plus gros vaisseaux qui l'alimentent. J'ai vu la scarification de deux ou trois d'entre eux engendrer un amendement notable. Chez quelques sujets, par contre, l'inflammation en a été plutôt exaspérée, d'où la nécessité de ne plus y avoir recours.

Ce sont surtout les scarifications de la conjonctive palpébrale qui rendent les services les plus incontestables, dans les cas notamment où elle est affectée de granulations, comme nous le verrons plus tard. Dans les kératites vasculaires chroniques, plus ou moins compliquées d'épanchements, il est souvent plus urgent de s'adresser à la conjonctive palpébrale qu'à celle du globe oculaire. J'ai fait confectionner par M. Mathieu, fabricant d'instruments de chirurgie, un scarificateur (Pl. VI, fig. 7) dont le tranchant, très-légèrement convexe et long de près de deux centimètres, est destiné à couper largement et superficiellement la paroi muqueuse des paupières, ou à en raser même les produits granuleux. Cet expédient, réitéré souvent, et que l'on associe d'ailleurs à quelques autres agents curatifs, m'a paru le moyen le plus héroïque de triompher de l'ophthalmie granuleuse.

Art. 2. — Révulsifs cutanés.

Ces agents thérapeutiques conduisent à l'accomplissement d'indications variées. Tantôt l'art, imitant la nature, établit une fluxion et une excrétion supplémentaire destinées à détourner une irritation morbide fixée sur l'organe visuel. L'observation démontre, en effet, que, chez les sujets lymphatiques notamment, l'apparition d'une affection cutanée, surtout dans une région rapprochée de l'œil, soulage cet organe en souffrance. Tantôt, par les applications révulsives, on reconstitue une inflammation préexistante, certaines éruptions pour ainsi dire dépuratoires, comme des gourmes à la tête, des suppurations derrière les oreilles dont la cessation paraît avoir été le point de départ des accidents du côté des yeux. Dans d'autres cas enfin, en portant une stimulation sur le tissu cutané, on excite en même temps les nerfs sous-jacents, d'où la secousse se transmet aux éléments nerveux de l'œil frappés d'un degré plus ou moins avancé de paralysie. C'est à ce but que tendent principalement les vésications ammoniacales sur la région fronto-temporale, sur le sinciput, et l'application du cautère actuel.

§ 1. — Huile de croton. — Pommade de Lausanne. — Pommade stibiée. — Liniment de Hannay. — Vésicatoires. — Application de l'ammoniaque.

Je prescris fréquemment, surtout chez les jeunes sujets, une pommade composée de huit ou dix gouttes d'huile de croton, 4 grammes de pommade de garou et 4 grammes d'axonge ou de beurre. Cette préparation, le plus communément applicable aux ophthalmies, est employée, soir et matin, en frictions derrière l'oreille qui correspond au côté affecté, si un œil est atteint, derrière chaque oreille, si les deux yeux sont envahis; les onctions sont réitérées d'après le même mode, jusqu'à ce qu'une éruption abondante se manifeste. Trois ou quatre frictions suffisent habituellement pour obtenir l'effet désiré.

Je vois chaque jour des phlegmasies oculaires qui s'amendent comme par enchantement, sous l'influence de l'écoulement sollicité dans la région auriculaire par le moyen qui précède. Ce qui en prouve l'efficacité, c'est que souvent l'inflammation ophthalmique reprend de l'intensité dès que le suintement tarit, et décline de nouveau, lorsque l'irritation artificielle revient à ses conditions primitives. Il y a indication alors de la soutenir quelque temps avec une pommade épispastique seule ou mêlée d'un peu de beurre.

J'employais autrefois des frictions derrière les oreilles avec l'huile de croton pure. J'ai renoncé à cet expédient, surtout chez les enfants et chez les femmes à peau délicate et fine. L'huile de croton non mitigée y détermine souvent une phlogose intense. Se répand-elle, en outre, sur les parties du cou ou de la face auxquelles elle n'est point destinée, elle y provoque l'apparition d'éruptions douloureuses et parfois de cicatrices difformes.

La pommade épispastique végétale de Buchner, de Lausanne, mérite aussi d'être recommandée, pour obtenir chez les enfants un écoulement derrière les oreilles. Elle contient du garou, mais, très-probablement, d'après M. Dorvault, une quantité plus forte de cette substance que la pommade au garou du Codex.

Les frictions stibiées sont d'un usage général dans l'oculistique. On les pratique à la nuque, entre les épaules, ou sur tout autre point de l'enveloppe cutanée où l'on a intérêt à solliciter une éruption. Il faut éviter d'en faire emploi à la nuque chez quelques femmes, à cause des stigmates indélébiles qui peuvent en résulter. Je formule habituellement, pour la pommade d'Autenrieth, de 2 à 4 grammes de tartre stibié et 16 d'axonge. M. Bertini (de Turin) dit avoir remarqué que l'addition de 10 à 20 centigrammes de bichlorure de mercure à la masse rendait l'éruption plus rapide, plus confluente et moins douloureuse. Cette association, proposée par Stanay, n'a jamais donné lieu à la salivation ni à d'autres accidents.

Les frictions stibiées sur la tête, unies à l'administration interne du calomel, ont été préconisées, contre la méningite tuberculeuse, par le docteur Hahn, d'Aix-la-Chapelle [1]. Dans quelques amauroses hydrocéphaliques chroniques, Wedemeyer dit aussi avoir employé avec avantage, sur le cuir-chevelu, la pom-

[1] *Bulletin de thérapeutique*, t. XXXVII, p. 54.

made stibiée, à l'aide de laquelle une suppuration abondante était entretenue plusieurs mois [1]. J'ai l'habitude, dans les cas de ce genre, de remplacer par de l'onguent napolitain une partie de l'excipient de la pommade stibiée, conseillant 2 grammes d'émétique, 8 grammes d'onguent mercuriel, et 8 grammes de cérat. On associe ainsi aux effets dérivatifs engendrés par le tartre stibié les effets résolutifs du mercure. J'ajouterai, d'ailleurs, que souvent chez les jeunes sujets, et toutes les fois surtout que des lésions oculaires, quelles qu'elles soient, me paraissent avoir pour origine la cessation de gourmes à la tête, je fais raser celle-ci en plusieurs endroits, et j'y fais pratiquer des frictions, soir et matin, avec un mélange de 12 ou 15 grammes de pommade de garou et de 15 gouttes d'huile de croton ou avec une pommade composée d'un gramme de tartre stibié, de 10 ou 15 gouttes d'huile de croton et 15 grammes d'axonge. On commence les onctions sur un ou deux points du cuir chevelu ; dès que des pustules y ont apparu, on panse avec du papier brouillard enduit de parties égales de beurre et de pommade de garou ; on agit ensuite d'après le même mode sur diverses autres régions de la tête. Les pansements peuvent être effectués avec les feuilles de choux ou de poirée, mais ces substances offrent l'inconvénient d'exhaler une mauvaise odeur. Je n'ai jamais remarqué que les applications stibiées, telles que je les recommande, eussent entraîné un mauvais effet, quant à la reproduction des cheveux. Elles m'ont paru surtout jouir d'une efficacité puissante contre les kératites graves et les photophobies opiniâtres. Quelques médecins admettent qu'une partie du tartre stibié est absorbée, dans de telles circonstances, et agit comme altérant, comme hyposthénisant.

La pommade d'ipécacuanha, indiquée dans le *Traité de Pharmacie* de M. Soubeiran sous le nom de *liniment de Hannay*, se compose de 4 grammes de poudre d'ipécacuanha, 4 grammes d'huile d'olive et 8 grammes d'axonge. L'expérience a démontré que cette préparation, applicable aux cas qui militent pour l'emploi des frictions stibiées, offre l'avantage de ne pas laisser de cicatrices. Elle donne lieu d'abord à des élevures papuleuses, d'un rose vif, très-nombreuses, souvent confluentes, lesquelles se transforment bientôt en petites pustules déprimées à leur centre ; elles suppurent ensuite et se dessèchent avec rapidité.

Une coutume traditionnelle a consacré l'intervention des vésicatoires à demeure dans le traitement des ophthalmies. Un grand nombre de parents, qui viennent nous présenter leurs enfants, leur ont fait mettre au préalable un vésicatoire au bras ; ce n'est qu'après en avoir constaté l'impuissance qu'ils se décident à consulter. On ne saurait assez s'élever contre ces excrétions artificiellement prolongées pendant des années et qui débilitent l'économie en pure perte. Les cas qui militent pour qu'on y ait recours sont rares. Il n'en est pas de même des vésicatoires transitoirement placés derrière les oreilles ou à la nuque. Dans les phlegmasies oculaires graves, Ware prescrivait les sangsues aux tempes ; puis, dès que le sang avait cessé de couler, il faisait appliquer un vésicatoire sur le siége même des piqûres. Plus le vésicatoire suit de près la saignée, dans l'opinion de ce praticien, et plus ces deux moyens

[1] *Kleimert's Repertorium*. Leipzig, 1830, 9e numéro, p. 93.

sont efficaces. Je ne pense pas que l'usage des vésicatoires volants au front ou aux tempes doive figurer dans le traitement des inflammations ophthalmiques; posés là, dans la sphère de l'irritation dont l'œil est le centre principal, ne contribuent-ils pas plutôt à l'augmenter? Je n'ai jamais expérimenté, et ne suis nullement disposé à le faire, un moyen dont on a attribué la priorité à un professeur de notre école, et qui, applicable à la kératite et même à l'iritis, consiste dans l'établissement d'un ample vésicatoire sur le devant de l'orbite et sur toute la peau des voiles palpébraux. « Woolhouse, dit Guérin (de Lyon) [1] conseille de mettre les vésicatoires sur les paupières mêmes; j'ai trop de raison de suspecter une telle pratique pour la suivre. » En supposant que cet expédient offrît les bénéfices qu'on lui a assignés, rien ne serait assurément plus difficile que de le faire accepter dans la pratique civile. Le docteur Fallot en fit l'essai, mais il ne tarda pas à y renoncer. « Au lever de l'appareil, dit-il [2], au lieu de trouver l'inflammation enlevée, nous la vîmes considérablement augmentée. »

L'application de l'ammoniaque pure ou associée à des corps gras est très-digne d'être recommandée, surtout contre certaines paralysies oculaires.

L'établissement des vésicatoires ammoniacaux, dits *aux pièces de monnaie*, suivant le procédé de M. Lafargue (de Saint-Émilion), se pratique de la manière suivante. On met sur une assiette une pièce de monnaie, habituellement une pièce de cinq francs; on superpose deux rondelles de linge, à demi usé, sur l'aire de la pièce, qui dépassera un peu leur diamètre; on verse de l'ammoniaque sur les rondelles, jusqu'à ce qu'elles en soient bien imbibées; puis on se hâte d'appliquer le disque sur la peau, par sa surface garnie du linge; on l'y maintient en pesant sur le corps métallique avec la pulpe du doigt. Au bout de quelques minutes, le tégument externe est devenu rouge à la circonférence de l'appareil, phénomène qui indique que le soulèvement de l'épiderme s'est effectué. On peut, expédient plus simple encore, placer dans un linge la pièce de monnaie, faire un nouet, en rabattant les unes vers les autres les parties de l'enveloppe qui la débordent et qui, entre les doigts, font office de manche, puis verser de l'ammoniaque sur la portion du linge accolée à la pièce et opposée à la partie saisie de l'appareil.

Je me sers le plus habituellement, pour l'application de l'ammoniaque liquide, d'un godet d'argent de 2 centimètres de diamètre et de 4 ou 5 millimètres de profondeur (P. VI, fig. 9). Sa cavité reçoit un fragment d'éponge circulaire et aplati, que l'on imprègne d'alcali. La capsule posée sur la peau y est assujettie par le chirurgien ou par le patient lui-même, à la faveur d'un bouton que j'ai fait placer au centre de sa face externe. L'ammoniaque, mise à l'abri de l'air, ne peut ainsi se volatiliser, ce qui seconde l'énergie de son action. Il est, de cette manière, aisé de promptement obtenir une rubéfaction ou une vésication, suivant l'effet qu'on se propose d'atteindre.

La pommade ammoniacale, dite *pommade de Gondret*, est un expédient juste

[1] Guérin (de Lyon), *loc. cit.*, p. 205.
[2] *Annales d'oculistique*, t. XXI, p. 73.

ment estimé. Lisfranc y attachait un grand prix, non-seulement contre les paralysies oculaires, mais encore comme moyen de résolution des cataractes broyées ou passées dans la chambre antérieure. Un tailleur amaurotique, qui y fut soumis, parvint, au bout de quatre mois, à se livrer aux travaux les plus minutieux de son état, tandis qu'il se conduisait à peine, lors de son entrée à l'hôpital. J'ai entendu dire à Lisfranc qu'ayant eu l'occasion de revoir cet homme au bout de huit années, il avait constaté que la guérison s'était maintenue.

C'est au front, aux tempes, aux régions antérieure et supérieure du cuir chevelu, préalablement rasées, et derrière les apophyses mastoïdes, que j'applique la pommade ammoniacale, tantôt jusqu'à rubéfaction ou jusqu'à formation seulement de quelques phlyctènes, tantôt jusqu'à vésication complète. Je me sers, à cet effet, d'une rondelle de linge ou d'un morceau d'agaric, dont la portion tomenteuse et molle reçoit une couche du corps gras de 3 ou 4 millimètres d'épaisseur, tandis que la face croûteuse s'oppose à la volatilisation de l'alcali. On peut encore placer sur la peau un morceau de papier enduit du vésicant, et sur lequel on presse avec une pièce de monnaie. Les deux yeux sont-ils envahis, j'applique souvent la pommade dans deux endroits à la fois, à chaque tempe, par exemple, ou au-dessus de chaque sourcil. Si un seul œil est atteint, je ne l'applique habituellement que dans une seule région, dans la même séance. Il m'arrive parfois encore de placer la graisse ammoniacale sur la paupière supérieure, avec une spatule, un pinceau ou un tampon de charpie; dès que la rubéfaction s'est effectuée, j'enlève le caustique avec un linge ou avec un fragment d'éponge.

Il faut de cinq à quinze minutes pour que le soulèvement de l'épiderme s'effectue sous l'influence de la pommade ammoniacale. Le phénomène se fait plus ou moins attendre, suivant la délicatesse plus ou moins grande de la peau, et suivant l'activité de la pommade, qui agit d'autant mieux qu'elle est plus fraîche. Sa composition est sujette à quelques variations légères, dans les traités de thérapeutique et les recueils de formules. Les doses que j'ai adoptées sont 16 grammes d'ammoniaque à 22 degrés, autant d'axonge récente, et de 2 à 4 grammes de suif. La pommade ammoniacale doit être d'un blanc éclatant, crémeuse, non grenue, d'une homogénéité parfaite; sa consistance sera telle qu'elle ne soit que ramollie et non fondue par son contact avec la peau. Elle devra toujours être contenue dans un flacon bouché à l'émeri. Quelques-uns adoptent pour excipient le beurre de cacao uni à l'huile d'amandes douces, ingrédients avec lesquels M. Grignon, pharmacien distingué, qui emploie ici l'ammoniaque à 28 degrés, obtient un très-beau produit. La pommade d'ailleurs peut être, dans les temps très-chauds ou très-froids, tantôt trop liquide, tantôt trop concrète, si l'on n'a point égard à une certaine variabilité dans les proportions de ses éléments. Au lieu d'avoir recours à l'une des préparations qui précèdent, on arrive à peu près au même résultat par l'association de deux parties d'huile d'olive simple ou camphrée à une partie d'ammoniaque.

Le meilleur pansement à la suite de l'application des topiques ammoniacaux consiste à couvrir la plaie d'un morceau de papier chimique ou papier Fayard, qui est très-agglutinatif.

§ 2. — Séton. — Cautère. — Cautérisation sous-cutanée. — Fer rouge. — Moxa. — Cautérisation pointillée.

Dérivatif plus puissant que le vésicatoire, en raison surtout de la profondeur des surfaces en suppuration, le séton, établi à la nuque, produit avec plus d'énergie la résolution des engorgements chroniques. Il y aura lieu d'en tenter l'emploi dans les inflammations profondes et invétérées du bulbe oculaire, dans les choroïdites notamment, qui montrent de la tendance au glaucome.

On a dit que le séton à la tempe était efficace à tarir l'écoulement puriforme associé à certaines ophthalmies chroniques, et enrayait les progrès des altérations que sont susceptibles de subir, dans ce cas, les parties constituantes de l'œil. On a cité des exemples de vieilles kératites amendées ou guéries par ce même moyen continué pendant plusieurs mois. De temps immémorial, d'après le docteur Clot-Bey, les Arabes se servent, contre les maladies des yeux, de petits sétons filiformes qu'ils établissent au voisinage de ces organes : sur la région temporale, près l'angle externe de l'œil et même sur les paupières. C'est un moyen vulgaire que les mères appliquent à leurs enfants et les barbiers à leurs clients. Une anse de soie noire traverse un pli de la peau ; on peut la dissimuler sous les cheveux ; elle n'empêche pas les malades de se livrer à leurs occupations. Il se fait durant plusieurs jours, autour de la petite plaie, une fluxion assez prononcée, puis une suppuration légère, qu'il suffit d'essuyer de temps à autre avec un mouchoir ; tout pansement est inutile. On obtient ainsi, d'après le docteur Clot-Bey, une action dérivative aussi énergique et plus durable qu'avec une mouche de Milan ou un vésicatoire.

L'application du séton à la nuque, dont on a fait un si étrange abus dans le traitement des amauroses, conviendra plus particulièrement dans quelques-unes d'entre elles qui semblent d'origine cérébrale. Boyer était grand partisan du séton dans l'amaurose. Je l'ai entendu relater, à sa clinique, le fait d'un jeune homme qui était affligé de cette maladie, quand il fut frappé d'un anthrax à la partie postérieure du cou. Sous l'influence de la suppuration que ce mal provoqua, la vue s'éclaircit d'une manière remarquable ; elle s'obscurcit de nouveau à mesure que s'effectua la cicatrisation de la plaie cervicale.

J'ai quelquefois substitué au séton, et pour les mêmes cas, un cautère établi à la nuque avec le caustique de Vienne. L'application, dans les pansements successifs, de deux pois, de trois pois même, qui se touchent bien, constituera une dérivation plus énergique.

La cautérisation sous-cutanée, à l'aide du séton caustique à la nuque, était mise en pratique par Bonnet (de Lyon). Dans ce procédé, qui tient du séton et du cautère, on détache par la suppuration un cylindre de tissu cellulo-graisseux en rapport avec le parcours d'une mèche caustique ; on agit sous la peau sans la détruire. Les avantages que M. Bonnet paraît avoir retirés de cette voie de révulsion, dans le traitement de l'amaurose, ont porté le docteur Philipeaux, ancien interne des hôpitaux de cette ville, à lui consacrer sa thèse inaugurale. Le caustique choisi par M. Bonnet est le chlorure de zinc. Ce professeur forme avec

une pâte de cette substance (parties égales de chlorure de zinc et de farine), un cylindre de 5 ou 6 millimètres de diamètre, et d'une longueur un peu plus considérable que celle des parties qu'il se propose de traverser. Sur ce cylindre on assujettit des fils de coton qui le dépassent de 15 ou 20 centimètres; la mèche est ainsi composée d'une partie formée de coton seul et d'une autre où les fils de coton sont accolés au caustique. Cet appareil est introduit dans un canal ouvert par le passage d'une aiguille à séton d'un diamètre un peu moindre que celui du cylindre caustique; le canal est de la sorte exactement rempli par le corps étranger, condition qui prévient toute hémorrhagie. L'inflammation consécutive reste locale et ne cause ni érysipèle ni abcès dans les parties limitrophes. Après un séjour de vingt-quatre heures, le caustique a produit une escarre ayant la longueur des tissus traversés, et 2 centimètres environ de diamètre. Une suppuration s'établit; l'escarre est habituellement éliminée du douzième au quinzième jour. La plaie qui lui succède a la forme d'un conduit recouvert par un pont de peau intacte; elle se ferme au bout de deux ou trois semaines.

M. Philipeaux signale une circonstance dont il importe d'être prévenu : c'est que les maux de tête et les irritations sanguines et nerveuses que l'on a pour but de combattre sont constamment exaspérés pendant les premiers jours qui suivent l'application du séton; la plupart des malades même qui jouissent encore d'un certain degré de vue la perdent momentanément. Ce n'est, en général, qu'à la chute de la mortification que l'amélioration surgit. L'on en constate chaque jour, dès lors, la gradation successive.

Plusieurs aveugles, atteints d'amaurose, ont recouvré la vue par des applications successives du fer rouge sur le cuir chevelu. Bien qu'il n'ait que rarement produit des effets funestes, on ne saurait disconvenir que la chaleur qu'il transmet à l'encéphale ne soit un inconvénient à redouter. L'ouverture de trois cadavres a montré à de Haën et à Pouteau l'os perforé et un commencement de suppuration à la dure-mère, dans l'endroit du crâne où avait eu lieu l'application du cautère actuel. Ces mêmes reproches peuvent s'adresser aux moxas. « On persuada un jour au célèbre Delpech (de Montpellier), dit Réveillé-Parise [1], que le moxa sur le sourcil opérait des merveilles pour redonner la vue aux amaurotiques; il céda à cette persuasion et en fit la triste épreuve sur deux malades qui se trouvaient dans son service à l'hôpital Saint-Éloi. L'épreuve fut positive, car, peu de temps après, ces deux individus périrent, chacun victime d'une ostéoméningite suppurative à l'endroit de l'application du moxa. La franchise avec laquelle Delpech laissa publier ces observations fait honneur à son caractère. Le professeur de Montpellier n'aurait cependant pas dû oublier, dans cette circonstance, les expériences de de Haën sur la conductibilité étonnante dont jouissent les os de la tête pour le calorique. Le tissu diploïque de ces os, surtout dans la région frontale, une fois échauffé par un corps incandescent, transmet sur-le-champ son calorique à l'huile animale qui le pénètre, et, de cellule en cellule, passe bientôt jusqu'à la lame vitrée et aux méninges. »

L'oculiste Faure fait observer qu'on voit des malades à qui non-seulement on

[1] *Bulletin de thérapeutique*, t. IX, p. 121.

a brûlé la peau du crâne, mais celle encore de la figure, et qui n'en sont pas moins aveugles, étant plus défigurés. Quelques-uns même, ajoute-t-il, sont morts de ces sortes d'applications. Trois jours après avoir été cautérisé sur la région sincipitale, et au fer rouge, par Gondret, l'un de mes clients, atteint d'amblyopie, fut soudainement assailli, dans un cabinet de lecture, par une hémorrhagie violente de la plaie céphalique. Il fallut plusieurs heures de soins assidus pour que l'on se rendît maître des accidents.

Le chirurgien prudent substituera avec avantage à ces fers incandescents d'un fort volume, et aux moxas, la cautérisation dite *pointillée non suppurante*, suivant les vues de MM. Guérin et Sédillot. Ce procédé, qui, mis en œuvre sur la région péri-orbitaire, m'a fourni quelques bons résultats dans le traitement des paralysies oculaires, consiste dans l'application instantanée sur la peau, à l'aide d'une sorte de percussion élastique, de l'extrémité mousse d'une tige d'acier, d'or ou d'argent, ayant 2 ou 3 millimètres de diamètre, et qu'on rougit à blanc. On touche ainsi légèrement le tégument externe, sous forme de points en nombre variable, à la distance les uns des autres d'environ 1 centimètre.

§ 3. — Pédiluves. — Manuluves. — Sinapismes. — Ventouses Junot.

Les bains de pieds chauds, avec ou sans addition de farine de moutarde, de cendres, de sous-carbonate de potasse, de sel de cuisine, de vinaigre, etc., appellent presque instantanément une forte masse de sang vers les régions inférieures. Leur durée sera de quelques minutes. Le résultat est obtenu lorsque les pieds sont d'un rouge vif et que les veines, gorgées de sang, se dessinent sous forme de cordes noueuses qui roulent sous le doigt. Des praticiens pensent accroître l'efficacité de l'immersion en lui associant une ligature à la jambe, au-dessus des malléoles. J'ordonne fréquemment, et avec succès, contre les congestions céphaliques, des bains de pieds irritants, pendant la durée desquels le malade conserve sur les yeux, le front et les tempes une compresse imprégnée d'eau froide; cela fait, on applique aux extrémités inférieures des cataplasmes sinapisés, qui ont le double avantage de soutenir l'effet de la dérivation qu'a engendrée le pédiluve et d'empêcher une réaction vers la tête. Les bains de pieds et de jambes, additionnés de 250 grammes de farine de moutarde et de 125 grammes de savon noir, méritent d'être conseillés comme fort énergiques.

La présence de varices aux jambes ou de quelque autre condition, dont on a lieu de redouter l'aggravation par les pédiluves, milite pour qu'on leur substitue les manuluves, auxquels on peut également ajouter des ingrédients irritants. « A la faveur de ces bains, dit l'abbé Desmonceaux, j'ai souvent obtenu, dans les maladies des yeux, des succès au delà de mes espérances. »

Appliqués aux extrémités inférieures ou supérieures, les cataplasmes sinapisés, composés de farine de graine de lin et de farine de moutarde, fonctionnent à l'instar des pédiluves ou des manuluves; il y a toutefois cette différence entre les deux topiques, que le bain de pieds agit plus rapidement que le sinapisme, dont l'effet se prolonge, par contre, davantage. La moutarde peut être remplacée par d'autres substances pourvues de propriétés identiques, comme le poivre, le

raifort, etc. Le levain, associé à la farine de lin, a été proposé pour les enfants et pour les sujets doués d'une peau délicate. Plusieurs de mes malades atteints d'ophthalmies ont été soulagés par l'application de cataplasmes sinapisés derrière les oreilles ou à la nuque.

L'hémospasie a été introduite dans la pratique ophthalmologique belge par le docteur Stiévenart (de Mons)[1]. Tous ses opérés, à la moindre tendance de réaction, sont chaussés de la botte-ventouse Junot, application qu'on réitère deux ou trois fois par jour, et même davantage, souvent jusqu'à la syncope. M. Warlomont recommande l'introduction de l'appareil Junot dans tous les établissements consacrés aux affections oculaires. Son emploi, dit-il, est des plus simples : le premier infirmier venu peut en être chargé ; il constitue une précieuse ressource, non-seulement à la suite des opérations de cataracte ou d'autres tentatives chirurgicales, mais encore dans tous les cas où l'on a besoin d'une révulsion puissante, comme dans les amauroses congestives.

Article 3. — Évacuants.

La fluxion révulsive, engendrée vers la muqueuse gastro-intestinale par les substances purgatives, est mise à contribution par tous les oculistes, dans un grand nombre de lésions ophthalmiques. Le travail, que les intestins exécutent sur le sang qui afflue dans le vaste réseau capillaire qui les parcourt, diminue la masse de ce fluide, imprime une détente générale au système sanguin, effets hyposthénisants qui ne peuvent que soulager l'organe visuel frappé de congestion ou de phlogose. La continuité de la muqueuse qui le tapisse avec celle qui revêt le tube digestif doit encore être invoquée dans l'explication des résultats salutaires qui dérivent pour l'œil de l'emploi des purgatifs.

Au-dessous d'un an, dans l'ophthalmie des nouveau-nés, par exemple, nous prescrivons souvent cinq ou six cuillerées à café, chaque jour, de sirop de chicorée composé, ou d'un mélange de parties égales de ce sirop et d'huile d'amandes douces. A deux ou trois ans, on peut donner 50 centigrammes de poudre de racine de jalap dans un peu de panade sucrée, ou 40 ou 50 centigrammes de cette poudre associés à 10 ou 15 centigrammes de mercure doux dans une cuillerée à bouche de sirop de gomme. Dix centigrammes de calomel unis à 30 centigrammes de scammonée purgent doucement les sujets de cinq ou six ans. A sept ans, ces doses pourront être un peu plus fortes. Parfois, à huit ou dix ans, nous conseillons 30 grammes de manne et 10 ou 15 grammes de sulfate de magnésie fondus dans un verre d'une infusion de fleurs de pêcher. On trompera quelques enfants qui se révoltent contre l'emploi des remèdes en leur administrant une tasse de café préparée avec 8 grammes de café ordinaire et une infusion de 8 grammes de feuilles de séné dans un verre d'eau. On fait infuser ces feuilles à vaisseau clos pendant une nuit ; on coupe la boisson avec un tiers de lait. On peut conseiller, dans le même but, une compote d'une vingtaine de pruneaux,

[1] *Annales d'oculistique*, t. XXXIV, p. 13.

dans laquelle on fait cuire pendant la dernière demi-heure 8 grammes de follicules de séné enfermés dans un sachet de gros linge.

Chez les adultes, les purgations destinées à solliciter en peu de temps une abondante sécrétion de mucosités sont notamment indiquées quand il s'agit de juguler avec rapidité un travail congestif ou inflammatoire de date récente. Nous prescrivons l'eau de Sedlitz, celle de Pullna, la limonade citro-magnésienne, un mélange de 4 grammes de crème de tartre, 2 grammes de sulfate de potasse et de 2 à 4 grammes de poudre de racine de jalap, à prendre dans un verre d'eau (formule de Swédiaur), 30 ou 40 grammes de sulfate de magnésie additionnés de 25 milligrammes de tartre stibié dans une pinte de bouillon aux herbes, la scammonée à la dose de 50 ou 75 centigrammes dans du lait sucré ou émulsionnée dans un demi-looch blanc. Les conditions d'irritabilité de l'estomac pourraient militer pour l'administration de lavements purgatifs.

Dans les cas chroniques (conjonctivite granuleuse, hydropisie sous-rétinienne, variétés amaurotiques de toutes sortes, etc.), une action lente et continue étant plutôt nécessaire, la dérivation sera souvent réitérée, et rendue, par contre, moins énergique. L'aloès, uni à la gomme-gutte (pilules d'Anderson), à la scammonée, à la rhubarbe, au calomel, nous rend, sous forme pilulaire, des services journaliers dans cette circonstance. Nous conseillons le soufre sublimé avec quantité suffisante de sirop de fleurs de pêcher pour obtenir une masse en consistance d'électuaire, dont on prend d'une à trois cuillerées à café par jour. La manne, les feuilles de séné et la pulpe de tamarin seront prescrites à la dose de 15 grammes de chacune de ces substances, que l'on fera infuser pendant six ou sept heures dans un litre d'eau; on prendra le matin un verre de cette boisson, que l'on édulcorera avec deux cuillerées à café de miel. Le phosphate de soude est un purgatif doux; je le donne souvent dans de la limonade, d'après le conseil d'Orfila. Trop longtemps continuée, la crème de tartre est susceptible de causer de la gastrite et de l'inappétence. La magnésie calcinée, qui fonctionne comme purgatif léger, tout en saturant les acides de l'estomac, conviendra durant la grossesse. La médecine de magnésie sera surtout prescrite aux dames. On la composera (formule de M. Gobley) avec 8 grammes de magnésie calcinée, 30 grammes de sirop de fleurs d'oranger et 90 grammes d'eau. La graine de moutarde blanche, qui précipite les matières fécales, comme corps étranger, et contribue à favoriser la contractilité de l'intestin par son huile volatile, a vaincu des constipations opiniâtres. On en donne d'une à trois cuillerées à bouche par jour. Une seule cuillerée, délayée dans un peu d'eau et ingérée dans l'estomac avant le dîner, a parfois suffi.

Utiles dans quelques cas où des affections oculaires seraient compliquées d'embarras gastrique, les émétiques tourneraient, dans d'autres circonstances, leur activité contre les malades eux-mêmes et joindraient aux lésions existantes un élément de perturbation grave. Les polyémies cérébro-oculaires ne peuvent que s'exaspérer par les efforts qui précèdent et accompagnent les vomissements. On a vu des onyx, des hypopyons se constituer peu d'heures après les secousses causées par l'émétique. La cornée est-elle le siége d'une ulcération profonde, elle se perforera facilement sous leur influence. L'œil est susceptible de se vider, s'il a

été opéré de la cataracte par extraction ; la lentille peut remonter, s'il a été opéré par abaissement. Les émétiques, si préconisés par Scarpa dans le traitement des amauroses, sont d'un emploi fort restreint aujourd'hui dans la pratique ophthalmologique.

Article 4. — Mercuriaux. — Oxyde noir de cuivre.

Ce n'est pas seulement comme antivénériens que les mercuriaux jouissent d'une efficacité puissante dans la thérapeutique des affections oculaires ; leur utilité, comme auxiliaires du traitement antiphlogistique, est démontrée par l'expérience de chaque jour. Les deux principaux agents que l'on emploie pour l'accomplissement de cette indication sont le calomel et l'onguent napolitain. Diverses opinions se sont produites pour en expliquer le mécanisme physiologique. Le mercure, passé dans le torrent de la circulation, agit chimiquement sur le sang, d'après le plus grand nombre des observateurs : il lui enlève sa plasticité ; il le liquéfie, en d'autres termes, de telle sorte que le fluide sanguin appauvri se rapproche de celui du scorbut, condition morbide diamétralement opposée à l'inflammation. Pour Giacomini et ses disciples, les préparations hydrargyriques donnent lieu à l'hyposthénisation du système lymphatico-glandulaire. D'autres se demandent si elles n'imprimeraient pas une stimulation aux absorbants. Quoi qu'il en soit de ces théories, et n'envisageant la question qu'à son point de vue pratique, nous devons dire que, d'une utilité très-secondaire dans les phlegmasies de la conjonctive, le mercure doux et la pommade hydrargyrique en ont une des plus manifestes dans les kératites, dans les inflammations des tissus internes du globe, dans toutes les phlogoses actives qui tendent à engendrer des organisations anormales, telles que fausses membranes, concrétions lymphatiques. Une bonne moitié des yeux, atteints d'iritis, seraient mis hors de service par une oblitération de la pupille, sans les hydrargyriques, et vous trouveriez, dans l'autre moitié, des brides pupillaires, source d'inflammations sans cesse renaissantes.

Nous prescrivons habituellement le calomel aux doses fractionnées de 12 à 25 milligrammes (d'un quart à un demi-grain), plusieurs fois dans la journée, de telle sorte que la masse totale, ingérée dans l'estomac, soit, chez les enfants, d'environ 5 ou 10 centigrammes dans les vingt-quatre heures. Chez les adultes, dans les phlogoses très-aiguës et menaçantes pour l'organe visuel, nous en portons les doses quotidiennes jusqu'à 20 ou 25 centigrammes. Il faut se souvenir que le mercure a surtout une influence salutaire, quand il a été absorbé ; si de la diarrhée se manifeste, c'est que l'action du remède a été trop prompte pour que son assimilation puisse s'effectuer convenablement.

Nous unissons d'ordinaire le calomel au sucre ; quelques-uns le donnent avec la magnésie calcinée. Nous faisons prendre chaque paquet dans de l'eau gommée. Pour en atténuer l'action sur la membrane muqueuse gastro-intestinale, et, en même temps, comme moyen sédatif, on y joindra avec avantage la poudre d'opium, dont la dose pourra être formulée en quantité double de celle de l'extrait de ce narcotique.

D'après le docteur Mialhe, le calomel, corps insoluble et partant inabsorbable, ne doit ses effets thérapeutiques et toxiques qu'à sa transformation partielle en sublimé corrosif. La masse de bichlorure produite n'est point en rapport avec la proportion de calomel employée; elle dépend de la quantité de chlorures alcalins que nos humeurs renferment. Ainsi s'explique l'action si variable de ce médicament. Puissante chez les marins et les grands mangeurs de sel, elle est moins prononcée, par contre, chez les convalescents, dont les humeurs ont été déchlorurées par l'usage des boissons aqueuses. La tolérance des jeunes enfants pour le calomel dépend de leur alimentation lactée, qui ne fournit que peu de sel marin nécessaire à la transformation mercurique.

Nous avons appelé déjà l'attention de nos confrères sur les effets avantageux qu'on retire de l'emploi du sublimé corrosif dans le traitement d'un bon nombre d'affections amaurotiques[1]. La communication suivante, faite au congrès ophthalmologique de Bruxelles par le docteur White Cooper, vient corroborer nos assertions. « On a souvent accusé, dit-il, et l'on accuse encore les praticiens anglais de faire un usage inconsidéré du calomel; mais, comme pour la saignée, il est maintenant d'un emploi comparativement peu fréquent, et, en tout cas, on le prescrit à doses beaucoup moindres. Sa place, comme agent constitutionnel, a été, en grande partie, prise par le bichlorure de mercure. Ce médicament, à petites doses, à un douzième, un seizième, un vingtième de grain, combiné de diverses façons, constitue un moyen justement considéré comme très-puissant. Combiné avec la teinture de quinquina, il exerce réellement sur les inflammations insidieuses et les épanchements profonds une influence qu'aucun autre médicament ne possède au même degré. »

Les frictions sur le front et les tempes, avec de l'onguent napolitain, sont d'un emploi journalier dans la pratique ophthalmologique. On y associe souvent l'extrait de belladone dans des proportions qui varient. Notre formule la plus habituelle comprend 3 parties de pommade mercurielle et 1 partie d'extrait. Pour donner plus d'homogénéité à ce remède et éviter les grumeaux auxquels sa préparation est sujette, le docteur Gaillard (de Poitiers) propose de formuler parties égales d'extrait et de cérat, mélange auquel on unit ensuite quantité suffisante d'onguent mercuriel.

Des indications peuvent motiver l'association du camphre, du laudanum, de l'extrait gommeux d'opium, de l'extrait de ciguë à l'onguent napolitain. Celui-ci se faisant peu accepter dans quelques familles, nous le remplaçons souvent par une pommade au précipité blanc, que nous combinons avec les adjuvants précédemment indiqués. Plusieurs malades se sont plaints que chaque application d'onguent napolitain donnait inévitablement lieu chez eux à des douleurs dans la région fronto-temporale et même dans les globes oculaires, avec exaspération des accidents phlegmasiques, motif qui m'a parfois déterminé à arrêter l'emploi du remède.

Le docteur Chassaignac paraît avoir remarqué[2] que la région supérieure du

1 *Union médicale*, année 1852, p. 442.

2 *Bulletin de thérapeutique*, t. XXVIII, p. 211.

crâne, depuis la racine des cheveux jusqu'à l'occiput, dans un espace de trois travers de doigt environ, était une surface éminemment absorbante; la peau semble y jouir d'une force d'absorption plus énergique encore qu'aux aisselles et aux aines. C'est sur cette partie médiane et supérieure du crâne, préalablement rasée, qu'il a fait souvent exécuter les frictions mercurielles belladonées dans certaines phlegmasies ophthalmiques. En supposant vraie l'opinion de notre savant confrère, il y aurait de grandes difficultés à faire admettre ce mode de pansement dans la médecine civile, surtout chez les femmes, et, à cet égard, M. Chassaignac a eu fort peu d'imitateurs. Il paraît même avoir complétement renoncé à cette pratique.

Fréquemment appliqué dans les hôpitaux de Constantinople par les docteurs Hübsch et Castro, le moyen suivant, qui m'a été communiqué par les deux derniers médecins, sous le nom de *cataplasme mercuriel*, paraît leur avoir rendu de véritables services contre quelques kératites, et surtout contre l'iritis. Il semble agir par évaporation. Le docteur Rigler, inspecteur en chef des hôpitaux de cette capitale, y eut le premier recours ; il l'avait vu mettre en pratique, à Vienne, par une vieille femme, qui en faisait mystère, et s'était rendue célèbre par les guérisons rapides qu'elle opérait. On se munit d'une compresse de linge, disposée de telle sorte que, ployée en deux, elle ait les dimensions des paupières supérieure et inférieure réunies. Sur la face interne de l'un des doubles, on étale une couche épaisse d'onguent napolitain; la face externe du même double est mise en rapport avec les voiles palpébraux. Chez les sujets indociles qui remuent beaucoup, il convient de procéder, au préalable, à l'occlusion de l'organe avec une bandelette de taffetas d'Angleterre ; c'est sur celle-ci qu'on applique le cataplasme mercuriel, qu'on maintient en place avec une bande. Tous les matins, on change l'épithème; il reste ainsi vingt-quatre heures sur l'œil, parfois pendant huit ou dix jours. Dans le cas d'ophthalmie double, un cataplasme mercuriel est placé sur chaque œil, et les deux appareils sont assujettis par une bande qui fait le tour de la tête. L'addition d'un peu d'extrait gommeux d'opium à la pommade mercurielle est salutaire en cas de douleurs vives.

Dans quelques circonstances où j'avais intérêt à solliciter un travail actif de résolution, j'ai eu recours à ce procédé, qui a été généralement bien toléré par les malades ; une fois entre autres, il a paru très-efficacement seconder la résorption d'une cataracte, à la suite de la discision de la capsule.

Nous voyons souvent un amendement notable surgir dans les accidents inflammatoires, alors même que le mercure n'a manifesté son action par aucun accident du côté de la bouche. Dans d'autres circonstances, l'amélioration ne survient qu'en présence d'un degré plus ou moins élevé de stomatite; il est digne de remarque que, dès lors, la résolution de la phlegmasie marche fréquemment avec rapidité. Le rôle de la salivation dans l'acte de la médication mercurielle a été commenté de différentes manières. Le ptyalisme hydrargyrique, très-exceptionnel chez les enfants, très-commun, au contraire, chez les adultes, indique-t-il que l'économie est saturée de mercure, qu'il faut dès lors cesser, ou dont on ne doit continuer l'emploi qu'avec modération? ou bien faut-

il le considérer comme un moyen de révulsion qui, dans les glandes salivaires et dans la cavité buccale, oppose une action énergique au travail pathologique dont l'œil est le siége? Pratiquement, c'est-à-dire au point de vue de l'administration du remède, c'est la première opinion que j'adopte, et je ne perpétue jamais volontairement la salivation chez un malade. Destiné à constituer un ptyalisme rapide, sans fatiguer l'estomac, le procédé de M. Marefour de Privas, médecin espagnol, consiste à exposer, pendant quatre ou cinq minutes, la face du malade, en lui recommandant d'ouvrir la bouche, à des fumigations mercurielles, qu'on obtient après avoir versé gros comme un pois de mercure sur des charbons ardents contenus dans une tuile creuse. La tête du sujet sera garnie, pendant l'opération, d'une couverture de laine. Une grande partie du métal coulant sur la tuile, la quantité de mercure qui se volatilise est bien inférieure à celle qu'on dépose sur les charbons. Le docteur Chavériat annonce qu'il a fréquemment dirigé ces fumigations dans le service de M. Bonnet, à Lyon, et par ordre de ce chirurgien; trois ou quatre, en en faisant deux par jour, suffirent pour amener une salivation copieuse. Celle-ci une fois établie, il n'y a, pour la maintenir, qu'à répéter l'opération, une fois par jour d'abord, pendant trois minutes, puis tous les deux jours.

Bien que peu employées encore, les pommades à l'oxyde noir de cuivre ont pris rang, depuis quelques années, dans la médication ophthalmologique. C'est le professeur Hoppe, de Bâle, qui a surtout préconisé ce remède, qu'il a puisé à l'école de Rademacher, à laquelle il appartient. Ces préparations, d'après lui, sont dignes d'occuper le premier rang parmi les pommades résolutives.

Dans les kératites et autres inflammations graves de l'organe visuel, la dose de l'oxyde noir est de 1 à 2 grammes pour 10 grammes d'axonge. On peut y ajouter une certaine quantité d'extrait de belladone. On se sert de ces pommades en onctions sur le front et les tempes, en guise des friction mercurielles, qu'elles remplacent dans la thérapeutique de quelques rares praticiens. J'ai dû les expérimenter à mes consultations publiques. Quoiqu'elles m'aient paru inférieures aux pommades hydrargyriques, je les regarde, toutefois, comme un agent utile, auquel il faut songer dans les cas où les mercuriaux n'ont point réussi, ou lorsque quelque motif en contre-indique l'emploi. Le docteur Hoppe fait remarquer, d'ailleurs, que les pommades cuivreuses n'exercent sur l'économie aucune action générale fâcheuse. Viennent-t-elles à donner lieu à une éruption papuleuse, qui peut même s'ulcérer, force est d'en suspendre l'emploi.

Article 5. — Tartre stibié. — Nitrate de potasse. — Polygala de Virginie.

Le tartre stibié est considéré par Giacomini comme l'un des hyposthénisants artériels les plus précieux. Il est, dans son opinion, tout aussi efficace, et parfois même plus puissant que la saignée.

W. Adams traitait les ophthalmoblennorrhées suraiguës par le tartre-émétique employé immédiatement après la saignée et administré de manière à produire des vomissements copieux et prolongés. Cette médication lui valut, dit-on, assez de succès pour qu'il fût surnommé en Angleterre le vainqueur de

l'ophthalmie des armées, et qu'il crût même devoir demander à son gouvernement une récompense nationale. C'est comme contro-stimulant, et aux quantités prescrites pour les phlegmasies des organes respiratoires[1], que l'école italienne préconise le tartre stibié contre les ophthalmies graves. Cette application de la méthode de Rasori à l'oculistique paraît avoir parfois réussi dans des cas de ce genre.

J'administre habituellement le tartre stibié à doses fractionnées et insuffisantes pour provoquer le vomissement. Il y a indication d'y avoir recours dans les kératites ou certaines autres ophthalmies, quand les mercuriaux ne peuvent plus être continués, à cause des accidents du côté de la bouche[2]. Des phénomènes amaurotiques associés à des hypérémies, à des épanchements intra-oculaires ou intra-crâniens, trouvent dans le tartre-émétique un secours précieux.

Nous avons coutume de formuler 5 centigrammes de tartre stibié en solution dans 125 grammes d'eau distillée. On en administre deux ou trois cuillerées à bouche par jour, parfois davantage, à prendre dans une demi-tasse d'une infusion de camomille, de feuilles d'oranger ou de toute autre boisson aromatique. Comme Frank, nous conseillons souvent un mélange de 5 centigrammes de tartre-émétique et de 16 grammes de crème de tartre, à diviser en huit parties égales. La dose est d'un paquet, tous les matins, ou de deux paquets par jour.

Placé par Giacomini dans l'ordre des remèdes hyposthénisants cardiaco-vasculaires, le nitrate de potasse est moins usité dans la pratique ophthalmologique que le tartre stibié. Rognetta le préfère à ce dernier médicament, parce qu'il n'offre pas l'inconvénient de faire vomir ni d'attaquer les gencives. Donné, dit-il, à dose élevée, le nitrate de potasse réduit le pouls d'une manière étonnante; telle est son action hyposthénisante que si l'on ne surveillait pas l'état dynamique, on produirait une intoxication grave. Dans le rhumatisme articulaire fébrile, les docteurs Texier et Gendrin paraissent avoir obtenu de rapides succès en administrant jusqu'à 30 grammes de nitrate de potasse dans les vingt-quatre heures. M. Ansiaux formule 30 grammes de ce médicament, à diviser en 20 et parfois en 16 paquets. La quantité quotidienne est de 8 paquets, pendant quatre ou cinq jours, et parfois durant huit jours, selon la tolérance.

J'ai souvent prescrit le nitrate de potasse, qui, dans les phlogoses ophthalmiques, ne m'a point paru mériter la valeur que quelques praticiens lui ont assignée.

La racine du polygala de Virginie (*polygala senega* ou *seneca*) n'est pas un médicament nouveau dans la thérapeutique des affections oculaires. Le professeur

[1] La dose du tartre stibié, comme contro-stimulant et pour produire des effets énergiques, est, d'après Giacomini, de 30 à 90 centigrammes par jour. On pourra, dit-il, dans certains cas spéciaux, la porter jusqu'à 2, 3 et même 4 grammes.

[2] Nous avons vu souvent le professeur Rosas prescrire contre la kératite, chez les enfants, une potion composée de 5 centigrammes de tartre stibié, 50 centigrammes d'extrait de ciguë, 125 grammes d'eau et 30 grammes de sirop de gomme. On en administre quelques cuillerées à café chaque jour.

d'Ammon a publié, il y a longtemps déjà, des faits probants en faveur de l'efficacité de cet agent, qu'il a nommé *calomel végétal*. Fischer, Arlt, Chelius, Cunier ont également expérimenté le polygala de Virginie, employé aujourd'hui dans presque toutes les cliniques oculaires de l'Allemagne, et ils n'ont eu qu'à se louer de ses effets.

A hautes doses, cette substance agit comme éméto-cathartique. En la plaçant dans l'ordre des évacuants, à la suite de l'ipécacuanha, MM. Trousseau et Pidoux invoquent l'autorité de Bretonneau (de Tours), qui s'est assuré que la poudre de polygala était vomitive chez l'homme, comme l'ipécacuanha; que l'on devait seulement en administrer trois fois plus environ, pour avoir des effets à peu près identiques. A quantités plus faibles, un gramme et demi, deux grammes, deux grammes et demi, chez les adultes, et pris à doses fractionnées dans les vingt-quatre heures, le polygala de Virginie paraît agir avantageusement sur les suçoirs absorbants, être, en un mot, un bon résolutif; c'est cette qualité que lui ont reconnue plusieurs praticiens, qui a porté ceux-ci à l'employer contre les hydropisies. Il faut convenir d'ailleurs que tout n'a point encore été fait pour cet agent pharmaceutique; en le reléguant, à la fin de sa *Matière médicale*, dans la classe des remèdes *incertæ sedis*, Barbier laisse à entendre que sa puissance thérapeutique demande encore à être soumise au creuset de l'expérimentation.

C'est dans les épanchements intra-oculaires surtout, et notamment dans l'hypopyon, que les oculistes précédemment cités ont invoqué l'action du polygala de Virginie, dont les propriétés d'aider, de stimuler l'absorption, ont ici paru incontestables. On a même mentionné à cet égard des faits qui sembleraient extraordinaires, si la véracité de leurs auteurs n'était à l'abri de tout doute. Chelius dit avoir vu l'usage de cette racine dissiper complétement, en quelques jours, un épanchement sanguin survenu par suite d'une opération de pupille artificielle par décollement, et qui, depuis longtemps, se montrait rebelle aux ressources que l'on mettait en œuvre pour le résoudre. Rau, d'Ammon, conseillent le polygala contre l'inflammation de l'iris. Quelque temps après avoir subi une opération de cataracte, une femme de 34 ans, que cite d'Ammon, fut prise d'iritis et d'un hypopyon, que n'avaient pu prévenir les émissions sanguines, le calomel, etc.; le polygala en triompha, et fit successivement disparaître plusieurs autres collections de même nature. Cette racine, dont l'influence paraît prophylactique et curative, d'après d'Ammon, agit salutairement, suivant cet oculiste, dans toutes les phlegmasies ophthalmiques qui menacent de produire ou ont produit déjà quelque sécrétion pathologique.

Dans la pratique ophthalmologique, le polygala s'administre seul ou associé à d'autres agents thérapeutiques. Une préparation à laquelle j'ai fréquemment recours et qu'indiquent l'ouvrage de Fischer et celui d'Andreæ, qui l'attribue à Schmalz, se compose de 4 grammes de poudre de racine de senega, 2 grammes de carbonate de magnésie, et 15 grammes de crème de tartre, à prendre, par cuillerées à café, dans l'espace de deux jours. On peut, comme je le fais souvent, et comme le font Cunier contre l'hypopyon, et M. Bretonneau contre le croup, combiner le polygala avec le calomel. Rau l'unit parfois au soufre doré d'anti-

moine. D'Ammon a souvent formulé le polygala et le savon médicinal pour des pilules de 15 ou 20 centigrammes. La décoction, et mieux l'infusion à l'intérieur, sont moins usitées parmi les oculistes. On a dit aussi que les fomentations chaudes avec la décoction avaient été employées avec avantage.

Depuis plus de dix années que nous administrons le polygala de Virginie nous en avons constaté l'efficacité chez un bon nombre de malades. Toutefois, pour que nos observations fussent complétement concluantes, en faveur de la vertu de cet agent médicinal à triompher des hypopyons et des hypohémas, il aurait fallu qu'il eût été seul mis en jeu; le succès, dans cette hypothèse, n'eût laissé aucun doute sur la puissance de cette racine. Or, c'est ce que je n'ai jamais fait, convaincu que les ressources les plus efficaces, dans de telles occurrences, sont les émissions sanguines et le mercure. J'ajouterai même que la plupart des hypopyons que j'ai eus à traiter, et qui ont guéri, n'ont cédé qu'à l'intervention presque exclusive des deux derniers moyens thérapeutiques. Mais, de ce que les saignées et les hydrargyriques sont, dans l'espèce, les agents sur lesquels nous devions le plus compter, il ne s'ensuit pas qu'il faille négliger le secours d'autres remèdes secondaires que l'expérience clinique a jugés utiles; et ici vient naturellement se placer le polygala de Virginie, pour lequel même des oculistes éminents ne voudraient pas accepter le rang modeste que nous lui assignons, revendiquant en sa faveur un rôle de premier ordre. Qu'il fonctionne, en résumé comme dérivatif sur le canal intestinal ou de toute autre manière, il faut reconnaître que les services qu'il a rendus contre les épanchements intra-oculaires, lui donnent le droit de figurer, dans les matières médicales comme dans la pratique, au nombre des agents qu'on ne doit pas oublier dans certaines affections qui peuvent devenir menaçantes pour le salut de l'organe visuel.

Une femme, à qui j'avais ordonné les poudres de Schmalz, pour un fort hypohéma, eut ses règles bientôt après, quoique celles-ci eussent apparu il y avait quinze jours. Doit-on attribuer ce phénomène au polygala ou à quelque autre circonstance fortuite?

Article 6. — Belladone. — Ciguë. — Aconit. — Sulfate de quinine. — Camphre. — Térébenthine.

La belladone n'est pas seulement utile, en oculistique, à cause de ses vertus mydriatiques, dont il sera question plus tard; par ses propriétés hyposthénisantes et calmantes, elle amène une sédation salutaire dans les phlegmasies ophthalmiques compliquées d'un état d'éréthisme de l'organe visuel. Lorsque les yeux sont peu rouges et que les douleurs sont cependant très-vives, dit le P. Debreyne, on peut croire que la maladie est beaucoup plus nerveuse qu'inflammatoire, et l'on est autorisé à prescrire avec confiance les préparations de belladone.

C'est en introduction entre les paupières qu'on emploie généralement la belladone et ses composés quand on a pour but de solliciter la dilatation de la pupille. (Voyez *Collyres.*) S'en sert-on comme antiphotophobique et comme sédatif des irritations nerveuses de l'organe visuel, on en prescrit l'extrait en

onctions sur la région péri-orbitaire, ou on l'administre à l'intérieur sous forme de poudres, de pilules, et fréquemment combinée avec le calomel.

J'ai vu souvent Dupuytren conseiller la belladone contre la photophobie consécutive à l'opération de la cataracte et contre celle qu'on rencontre si fréquemment chez les enfants enclins aux inflammations des yeux (*rétinite* de Dupuytren; *ophthalmie nerveuse* de Lisfranc; *photophobie scrofuleuse* de quelques auteurs). Tantôt, il prescrivait l'usage interne de la poudre de belladone, à la quantité quotidienne de 20 à 60 centigrammes et au delà, tantôt l'extrait à celle de 5 à 15 centigrammes. Il faisait diviser l'une ou l'autre en six doses; le malade en prenait une de deux en deux heures. Pour prévenir le narcotisme que le remède pouvait produire, ce professeur en accompagnait l'emploi de celui de l'eau de Seltz artificielle.

C'est également contre l'horreur de la lumière et le blépharospasme des sujets scrofuleux qu'on a surtout préconisé la ciguë, très-employée par M. Arlt. Telle est la ténacité de ce symptôme, il survit si souvent aux kératites ou à d'autres ophthalmies qui l'ont vu naître, qu'on ne saurait avoir à sa disposition assez d'éléments thérapeutiques pour le combattre.

Dzondi commençait par 15 centigrammes d'extrait de ciguë, à prendre dans la journée, en trois fois. Cette dose était chaque jour augmentée de 5 centigr., jusqu'à ce qu'au bout d'une dizaine de jours, parfois même de quinze ou vingt jours, on fût arrivé à un résultat favorable. Comme M. Seidel (de Breslau), nous conseillons souvent la solution d'extrait de ciguë (4 grammes de ce dernier pour 15 grammes d'eau distillée ou d'eau de cannelle). Quinze ou vingt gouttes, quatre fois par jour, sont administrées, au début, dans un peu d'eau sucrée ou d'eau gommée; la dose pourra être portée, par augmentations successives, jusqu'à 30 ou 40 gouttes, quatre fois par jour.

Les expérimentations de Baudelocque, à l'hôpital des Enfants, démontrent qu'il est permis d'élever beaucoup les quantités de la ciguë, sans avoir des accidents à redouter. Ce praticien prescrivait l'extrait alcoolique de cette plante, en pilules de dix centigrammes et à la dose d'une pilule soir et matin, au début; tous les deux ou trois jours, il donnait une pilule en plus, et arrivait graduellement jusqu'à 30 pilules et même davantage. Cette mesure était celle des enfants de quatre à dix ou douze ans; la dose pourrait être successivement portée, d'après Baudelocque, jusqu'à 40 pilules chez les adultes. Chez cinq filles traitées par ce praticien, et qui avaient pris 30 de ces pilules, il survint de la céphalalgie, de la somnolence, du trouble de la vision et une prostration notable des forces. Les purgatifs, les boissons acides et les pédiluves dissipèrent peu à peu les accidents dans l'espace de huit à dix jours.

Quelques praticiens ont substitué à la ciguë le principe qui fournit à cette plante ses propriétés toxiques et thérapeutiques : c'est la *conéine*, *cicutine* ou *conicine*, liquide oléagineux comme la glycérine, d'une odeur fétide, et insoluble ou à peu près insoluble dans l'eau. Fronmüller a administré la conicine à l'intérieur [1]; d'autres l'affectent à l'usage externe. On a conseillé, par exemple, une

[1] *Annales d'oculistique*, t. XV, p. 260. — Premier volume supplémentaire, p. 80.

solution de 5 à 10 centigrammes de conicine dans 4 grammes d'huile d'amandes douces, pour frictions, deux ou trois fois par jour, sur les paupières, à l'aide d'un pinceau. Peu de jours de cette application ont triomphé, dit-on, du blépharospasme chez quelques malades. La conicine, quel qu'en soit le mode d'emploi, n'a pu s'accréditer dans la pratique ophthalmologique.

J'ai vu souvent Jaeger père prescrire contre le dernier symptôme des cataplasmes préparés avec deux parties de mie de pain, une partie de feuilles de ciguë et une partie de feuilles de jusquiame. Il les fait appliquer de temps en temps sur les yeux, pendant un quart d'heure ou une demi-heure; puis les paupières sont couvertes de compresses légèrement chauffées.

L'aconit affaiblit le pouls, diminue la chaleur et la fièvre, engendre une hyposthénisation générale. « La nature hypersthénique des maladies guéries ou soulagées par l'aconit, dit Giacomini, constitue à nos yeux une preuve péremptoire, à laquelle souscriront les esprits droits et éclairés. Les plaintes de Gmelin contre la faiblesse extrême dans laquelle tombaient les malades qui étaient soumis pendant longtemps à l'usage de l'aconit ne confirment-elles pas le même fait? » Nous avons si souvent constaté les heureuses propriétés qui viennent d'être signalées que nous ne saurions assez recommander l'aconit comme auxiliaire des médications antiphlogistiques.

Bien que quelques praticiens aient porté la dose de l'extrait alcoolique d'aconit à 50 centigrammes, et même au delà, dans les vingt-quatre heures, nous commençons habituellement par la quantité quotidienne de 5 centigrammes de cet extrait, et nous ne dépassons jamais 15 centigrammes. Dans notre conviction, en effet, c'est plutôt par le choix des remèdes que par les fortes doses qu'on obtient presque toujours de véritables succès en thérapeutique. Dans les iritis, dans les ophthalmies douloureuses, dans certaines amblyopies à type congestif, nous conseillons journellement avec le plus grand succès l'extrait alcoolique d'aconit combiné avec le calomel.

L'observation démontre également qu'il y a lieu de considérer comme un hyposthénisant du premier ordre le sulfate de quinine, que le docteur Briquet a employé avec succès contre le rhumatisme articulaire aigu. Ses précieuses propriétés ont été plus particulièrement mises à contribution dans la pratique ophthalmologique par Mackenzie et Alexandre Quadri (de Naples).

Le sulfate de quinine me rend journellement de tels services dans les kératites accompagnées d'un haut degré d'éréthisme de l'organe visuel, que je le regarde comme une sorte de spécifique dans de telles conditions. J'ai vu, notamment chez les jeunes sujets lymphatiques, l'excessive sensibilité des yeux, le blépharospasme et le larmoiement diminuer, puis s'évanouir comme par enchantement sous l'influence de cet agent, amélioration devenant le point de départ d'une cicatrisation rapide des ulcérations de la cornée et de la résolution d'épanchements localisés dans sa substance.

Je prescris, en général, ce remède à la dose de 15 ou 20 centigrammes chez les enfants et à une quantité à peu près double chez les adultes. Pour les jeunes sujets, je conseille souvent des paquets contenant 5 centigrammes de sulfate et un peu de sucre. En les donnant dans du café, on diminue l'amertume du remède.

La forme pilulaire est encore fort commode à cet âge, vu la facilité de son administration dans une cuillerée de sirop, de confiture, d'une substance alimentaire quelconque. Je formule fréquemment chez les adultes une potion composée de 1 gramme de sulfate de quinine, quantité suffisante d'eau de Rabel, 200 grammes d'eau et 50 grammes de sirop simple. On la prend par cuillerées à bouche, dans l'espace de deux jours.

L'association du sulfate de quinine au calomel [1], à l'extrait gommeux d'opium, aux extraits de belladone, de ciguë ou d'aconit, a contribué à triompher de photophobies opiniâtres. Des exacerbations douloureuses, offertes par quelques kératites à une heure déterminée de la journée, de véritables crises intermittentes dans le trajet de la cinquième paire, ont maintes fois cédé avec rapidité à ce genre de préparations. L'un de mes malades, âgé de cinq ans, rendit, sous l'influence de pilules de calomel et de sulfate de quinine, une grande quantité d'ascarides lombricoïdes. La poudre mercurielle fut peut-être ici le moteur capital de l'effet anthelmintique; mais le sulfate de quinine fonctionna bien certainement comme un adjuvant salutaire, car j'ai vu ce remède, administré seul, agir comme un excellent vermifuge.

Le peu d'accord qui existe dans l'opinion des médecins en ce qui concerne la force agissante du camphre a porté Barbier à ranger cette substance au nombre des médicaments *incertæ sedis*. Giacomini lui attribue des vertus hyposthénisantes et sédatives, qui exercent notamment leur action sur le système sanguin et sur la moelle épinière; d'autres le considèrent comme un stimulant. Il résulte de ces diverses manières d'en interpréter l'influence sur l'économie que ce remède a été proposé contre des maux de nature opposée. Rognetta le préconise contre toutes les ophthalmies indistinctement et contre les congestions de la choroïde et de la rétine; M. Moreau, médecin belge, contre l'ophthalmie des armées [2]. Le docteur Duval (d'Argentan) recommande, contre la photophobie consécutive à des phlegmasies de longue durée, l'application du camphre en nature et celle de l'onguent napolitain camphré sur le front, ainsi que les inspirations de camphre à l'aide d'un tube. D'autres oculistes font entrer ce corps médicamenteux dans le traitement des taies, de la blépharoplégie, de toutes les affections paralytiques, à allure chronique et torpide.

Il est un effet du camphre sur lequel les opinions ne varient pas : c'est qu'il exerce, au moment de son application, une action locale irritante. C'est elle que nous mettons à contribution quand nous usons extérieurement du camphre dans la médication des maladies des yeux. Nous avons donc recours au camphre, associé presque constamment d'ailleurs à d'autres éléments thérapeutiques, dans

[1] Quand on combine ces deux médicaments l'un avec l'autre, le calomel ne devra pas être administré en quantité trop forte, car, par ses effets purgatifs, il pourrait nuire à l'action du sulfate de quinine.

[2] « Je prenais un à deux gros de ce médicament réduit en poudre à l'aide d'un peu d'alcool; je mettais cette dose dans un verre d'eau de puits; j'instillais ensuite, trois ou quatre fois par jour, quelques gouttes de ce collyre dans les yeux malades. » (Moreau, *Annales d'oculistique*, t. Ier.)

des phlegmasies subaiguës de l'œil ou de ses annexes et dans des inflammations qui, de vieille date, demandent, pour ainsi dire, à être réchauffées, afin de prendre leur cours vers la résolution. Nous citerons les conjonctivites, le pannus et les opacités kératiques de toutes sortes, les blépharites, les dacryoblennorrhées. Il est digne de remarque qu'un grand nombre de pommades ophthalmiques devenues populaires, et applicables surtout aux conditions qui viennent d'être signalées, contiennent du camphre. Certaines tumeurs, des œdèmes des paupières, etc., trouvent encore dans l'emploi du camphre un secours résolutif utile. Uni à l'alcool, à l'éther, etc., il est parfois suivi d'effets avantageux dans quelques anesthésies des éléments nerveux de l'œil. Chez plusieurs de mes malades atteints d'amblyopie, l'introduction d'une pommade camphrée entre les paupières a été suivie d'une exaltation notable de la puissance visuelle.

La térébenthine est rangée par Giacomini dans la classe des hyposthénisants cardiaco-vasculaires; MM. Trousseau et Pidoux la placent dans celle des excitants balsamiques.

Carmichael fut porté à employer l'huile essentielle de térébenthine contre l'iritis par l'influence de ce remède sur la péritonite, influence constatée par Brenan, par James Macabe et par quelques autres praticiens. Ces deux inflammations ne sont-elles pas liées par une grande analogie, d'après le médecin de Dublin, et ne donnent-elles pas lieu toutes deux à des résultats identiques, à des adhérences entre des surfaces destinées à être isolées l'une de l'autre? Les succès qu'il obtint le confirmèrent dans les idées que lui avaient suggérées ces inductions théoriques; il arrive parfois, d'après lui, qu'une amélioration surgit dès le lendemain du jour où le malade a commencé l'emploi du médicament. M. Petrequin nous apprend [1] que Guthrie eut à s'en louer dans les inflammations lentes de l'iris et de la choroïde; Flarer, professeur d'oculistique à Pavie, et Trinchetti, agrégé de la clinique, lui reconnurent des avantages, alors que d'autres remèdes avaient échoué. Nous citerons aussi le docteur Hoering (de Ludwigsbourg), qui paraît avoir conseillé avec succès le même agent dans deux cas d'iritis syphilitique qui s'étaient montrés rebelles aux hydrargyriques poussés jusqu'à salivation et à l'iodure de potassium. Le professeur de Lyon ajoute que, d'après les expériences de Flarer et Trinchetti, l'essence de térébenthine calme l'état général de l'organisme, apaise la douleur locale, diminue la congestion oculaire, seconde l'absorption des collections lymphatiques épanchées dans la cornée ou dans les chambres oculaires. Au lieu de produire un effet évacuant, elle a le plus souvent engendré un résultat opposé.

La saveur si désagréable de cette substance, et son action irritante sur l'estomac, en ont surtout contrarié la propagation comme remède interne. Récamier s'efforçait d'en solliciter la tolérance en ajoutant à ses potions une forte proportion de laudanum. On a proposé de renfermer l'essence de térébenthine dans des capsules de gélatine. Le docteur Pétrequin annonce que le meilleur mode d'administration a paru être son incorporation à une émulsion d'amandes. La dose varie de 2 à 16 grammes par jour pour 200 à 250 grammes de véhicule

[1] *Bulletin de thérapeutique*, t. XIII, p. 269.

La formule de Carmichael comprend 16 grammes d'huile essentielle de térébenthine, un jaune d'œuf, 125 grammes d'émulsion d'amandes, 60 grammes de sirop d'écorce d'orange et 3 ou 4 gouttes d'essence de cannelle. On administre cette potion dans la journée par cuillerées. Le moyen le plus efficace de prévenir les aigreurs consiste à associer au remède une petite quantité de sous-carbonate de soude.

J'ai soumis la térébenthine à quelques expérimentations qui m'ont démontré que son efficacité était loin d'approcher de celle d'autres agents plus répandus dans la pratique ophthalmologique. Il est digne de remarque, d'ailleurs, que la belladone, la jusquiame, la ciguë, l'opium, etc., ont été conjointement prescrits avec la térébenthine par Carmichael.

Article 7. — Antilymphatiques.

Un grand nombre de praticiens font entrer les éléments de la médication antiscrofuleuse dans le traitement des affections oculaires, quelles qu'elles soient, qui viennent atteindre les sujets lymphatiques.

Le calomel, seul ou associé au soufre doré d'antimoine (poudre de Plummer), les pilules bleues de la pharmacopée d'Édimbourg[1], et d'autres préparations hydrargyriques, trouvent dans ces cas des applications fréquentes. Le docteur Sichel paraît avoir une grande confiance dans un remède que je n'ai vu conseiller que par cet oculiste : l'*éthiops antimonial*, ou sulfure noir d'antimoine et de mercure. Il recommande celui de Maloin, qu'il est plus facile de trouver en France que celui de la pharmacopée prussienne. L'une des formules les plus usitées de M. Sichel comprend 2 grammes d'éthiops antimonial, 2 grammes de magnésie et autant de rhubarbe, mélange à diviser en dix paquets. On en prend un matin et soir, dans un peu d'eau sucrée. La dose moyenne de l'éthiops antimonial, pour les enfants, est de 5 centigrammes chaque jour.

On connaît la vogue attachée à l'huile de foie de morue et à l'iodure de potassium, qu'on administre dans des tisanes dépuratives, dans le sirop de gentiane ou de salsepareille, etc. On peut même, d'après le professeur Bonnet, guérir des ophthalmies qu'il qualifie de scrofuleuses, en pansant des vésicatoires éloignés des yeux avec une pommade d'iodure de potassium iodurée (deux parties d'iodure de potassium et une partie d'iode, sur 30 d'axonge).

Dans l'opinion du docteur Payan, le chlorure de baryum est un puissant antiscrofuleux; mais, pour qu'il opère efficacement, les indications de son emploi doivent avoir été bien saisies. Comme ce sel n'est point un tonique, qu'il est, au contraire, hyposthénisant, contro-stimulant, il ne peut rendre service que dans les maladies lymphatiques associées à des symptômes d'irritation; on s'explique par là pourquoi, très-salutaire dans ces conditions, il ne saurait convenir

[1] Ces pilules, fort usitées en Angleterre, sont composées de la manière suivante : *Mercure*, 8 grammes; *conserve de roses*, 12 grammes. Eteignez le mercure et ajoutez : *Poudre de réglisse*, 4 grammes. Faites des pilules de 15 centigrammes. La dose est de 2 à 5 par jour.

aux constitutions cachectiques, aux sujets débilités par des privations alimentaires ou par des habitations insalubres. Une autre considération du même auteur, c'est qu'il ne faut pas s'exagérer les dangers du remède au point de le donner par fractions de grain. M. Payan commence, chez les adultes, par 10 ou 15 centigrammes du sel barytique dans 100 grammes d'eau distillée, à prendre par cuillerées dans les vingt-quatre heures; plus tard, il en augmente progressivement la dose. Telle était aussi la pensée de Lisfranc, qui arrivait à administrer le chlorure de baryum à la quantité quotidienne de 3 grammes.

D'après le docteur Négrier (d'Angers), les ophthalmies dites scrofuleuses sont curables par une médication ayant pour base les préparations de noyer. Le collyre, dont il a fait connaître la formule, se compose de 200 grammes de décoction de feuilles de noyer, 1 gramme d'extrait de belladone et 1 gramme de laudanum de Rousseau. Ce collyre est destiné à être employé concurremment avec le traitement interne par la tisane et le sirop de feuilles de noyer.

Pour nous, qui ne voyons surtout, dans la diathèse scrofuleuse, que la prédominance du système lymphatique, nous ne prescrivons les mesures destinées à améliorer l'économie que dans des conditions que nous essayerons de définir. S'agit-il d'une ophthalmie récemment développée chez un sujet lymphatique, nous avisons au plus pressé, sans nous inquiéter de la diathèse. Nous conseillons, par exemple, contre une conjonctivite phlycténulaire ou pustuleuse, les dérivatifs intestinaux et cutanés, le collyre au borax, etc., n'oubliant pas de recommander la privation d'agents excitants, comme le sirop antiscorbutique, si souvent prescrit dans de telles circonstances. Le régime sera doux et peu copieux. Avons-nous affaire à une kératite, nous avons recours aux mercuriaux comme hyposthénisants, comme antiplastiques, parfois aux sangsues, aux remèdes, en un mot, dont l'efficacité a été reconnue contre cette affection. Ces phlegmasies deviennent-elles subaiguës ou chroniques, revêtent-elles ce caractère particulier de lenteur et de torpeur qu'on a attribué à l'état diathésique, dans lequel se trouvent les tissus enflammés, nous passons, pour accélérer la marche de la résolution, à l'emploi des toniques, emploi qui doit être dirigé avec ménagement et avec prudence. Le sujet enfin est-il guéri de la lésion oculaire, nous lui traçons un plan antilymphatique pour réveiller l'énergie des propriétés vitales, diminuer l'état de langueur générale des fonctions, mettre le corps à même de lutter plus efficacement contre les éléments morbifiques, et rendre ainsi moins nombreuses les chances d'une récidive. Le temps, d'ailleurs, qui amène le développement des organes et engendre dans l'économie des modifications de toutes sortes, est d'ordinaire le meilleur remède dans de telles circonstances.

Les agents pharmaceutiques qui me paraissent ici le plus dignes de confiance sont, comme dans le traitement de l'anémie, les ferrugineux qu'il convient de faire prendre au début des deux principaux repas. Nous conseillons souvent le tartrate de potasse et de fer en pilules ou en sirop, les pastilles de lactate de fer, les pilules de Vallet, celles de Blancard, le sirop d'iodure de fer, à la dose de 3 à 6 cuillerées à café par jour, chez les enfants, à celle de 2 à 3 cuillerées à bouche chez les adultes. Les préparations martiales sont surtout utiles chez les jeunes filles lymphatiques, à l'époque où la menstruation tend à s'établir, ou

quand cette fonction, déjà constituée, n'a point pris le développement et la régularité convenables. Les infusions de petite centaurée, de houblon, de pensée sauvage, le vin de gentiane, celui de quinquina, le vin antiscorbutique, ont été admis avec raison dans la pratique générale. Tout en imprimant une stimulation au système lymphatique, ces remèdes communiquent à l'estomac une activité utile au point de vue de la digestion et de l'assimilation des substances qui y sont ingérées.

Les eaux chlorurées-sodiques jouissent d'une réputation très-méritée dans la médication des scrofules. Rien n'est plus salutaire que les bains de mer, principalement en juillet, août et septembre, ou une saison aux sources qui conviennent le mieux dans les cas de ce genre. (Voy. *Art.* 9.) On peut conseiller encore des bains avec une solution de sel marin, que nous additionnons souvent d'une forte solution de feuilles de noyer. Les bains aromatiques, les bains sulfureux excitent les natures indolentes. Ces derniers seraient surtout inopportuns s'il existait une irritation extérieure susceptible de s'exaspérer sous leur influence.

Les agents hygiéniques méritent d'occuper ici le premier rang. On conseillera un logement bien exposé, privé de toute humidité, des soins de propreté, l'exercice en plein air. On fera entrer dans le régime alimentaire les soupes substantielles, les viandes grillées ou rôties, les végétaux sapides cuits au gras. On permettra une quantité modérée de vin. Nous ordonnons souvent, dans la pratique civile, le vin de Bordeaux coupé avec de l'eau de Bussang. Un moyen très-efficace enfin, et à la portée de tout le monde, consiste dans des lotions générales, du cou aux extrémités inférieures, avec une forte éponge imbibée d'eau froide. On y aura recours le matin, au lever du malade; pratiquées au moment du coucher, elles pourraient donner lieu à une diaphorèse capable de l'affaiblir au lieu de le fortifier. Je conseille fréquemment des frictions sur la surface cutanée, et plus particulièrement à la face interne des membres, avec la teinture de quinquina.

« La diathèse, dit le professeur Forget[1], est le fait primordial, la condition essentielle des scrofules. Elle est de nature asthénique, et a pour caractère, au dire des auteurs, l'hydrémie et l'aglobulie. Donc, sous ce rapport, elle se confond avec l'anémie. Aussi le traitement de cette affection n'est-il autre que celui de l'anémie elle-même. »

Art. 8. — Antisyphilitiques.

La syphilis remplit un rôle tellement important dans la production des affections oculaires qu'on ne saurait se familiariser assez avec les ressources destinées à la combattre. La théorie généralement admise enseigne d'opposer les hydrargyriques aux accidents secondaires, l'iodure de potassium aux accidents tertiaires. Il est un point sur lequel nous devons surtout insister : c'est que, quand les agents spécifiques peu nombreux, auxquels on a presque exclusivement

[1] *Bulletin de thérapeutique*, t. LIII, p. 251.

recours aujourd'hui, n'ont pas conduit au but désiré, il faut se souvenir que l'arsenal thérapeutique en comprend plusieurs d'une très-haute valeur, et dont on ne doit pas négliger l'emploi.

Nous administrons souvent le protoiodure de mercure, surtout contre l'iritis syphilitique. Il y a peu d'années encore, ce sel était considéré par la généralité des praticiens comme doué d'une énergie se rapprochant de celle du sublimé ; l'on ne dépassait presque jamais la dose quotidienne de 5 à 10 centigrammes, bien que Biett en ait conseillé jusqu'à 30 centigrammes, en alléguant toutefois qu'il accordait la préférence à des doses faibles. L'expérimentation clinique a démontré qu'on pouvait sans danger en augmenter beaucoup les proportions, alors que le protoiodure ne contient pas du biiodure, dont il doit toujours être purifié par l'alcool bouillant. M. Ricord en a porté la dose jusqu'à 50 centigrammes dans les vingt-quatre heures.

S'il est vrai, comme plusieurs thérapeutistes le pensent, que les préparations mercurielles ne fonctionnent, comme agents curatifs, qu'en aboutissant à la production d'une quantité plus ou moins considérable de sublimé, il est aisé de se rendre compte pourquoi ce sel, convenablement administré, est l'élément le plus salutaire, la clef de voûte, pour ainsi dire, de la médication hydrargyrique. Je n'en conseille que de faibles doses à la fois, mais j'en continue longtemps l'emploi. Il suit de là que les malades ne sont pas astreints à un régime sévère; leur estomac n'est que rarement en souffrance, et ils arrivent à prendre impunément une quantité tout aussi considérable de ce remède que celle qu'on administre par d'autres méthodes.

Une formule dont j'use souvent comprend 10 centigrammes de bichlorure de mercure, autant d'extrait gommeux d'opium et une proportion suffisante de poudre de guimauve et d'eau distillée pour obtenir une masse de 2 grammes, que l'on divise en vingt pilules. On en prend une soir et matin ; ce n'est que graduellement que j'en augmente les doses. Si quelque motif contre-indiquait l'usage de l'extrait d'opium, il pourrait être remplacé par 25 centigrammes de chlorhydrate d'ammoniaque. Composées de sublimé, d'extrait thébaïque et d'extrait de gaïac, les pilules de Dupuytren sont généralement bien tolérées; M. Mialhe s'est assuré que le bichlorure s'y trouvait intact, et que la présence de l'extrait d'opium paralysait, à l'instar des chlorures alcalins, l'action coagulante du composé mercuriel.

Je formulais autrefois la liqueur de Van-Swieten avec 20 centigrammes de bichlorure de mercure, 250 grammes d'eau distillée et 15 grammes d'alcool. Me conformant, sous ce rapport, aux données les plus récentes de la chimie expérimentale, je prescris aujourd'hui 20 centigrammes du sel mercuriel, 50 centigrammes de chlorhydrate d'ammoniaque et 250 grammes d'eau distillée. On en donne au début une cuillerée à bouche par jour, et plus tard deux cuillerées. L'eau gommée, le lait, qu'on peut légèrement saler, sont des véhicules très-avantageux pour l'administration du remède. On attribue à cette addition des chlorures alcalins au sublimé l'avantage de prévenir les douleurs épigastriques, ce qui provient de ce que le sel mercuriel, en s'unissant aux chlorures indiqués, a perdu ses propriétés coagulantes.

Je ne prescris jamais l'iodure de potassium aux doses de 8 à 15 grammes, auxquelles des praticiens l'ont élevé. J'en conseille d'habitude 1 ou 2 grammes par jour; je dépasse rarement 4 grammes. Les médecins chimistes regardent comme irrationnelle l'administration de l'iodure de potassium concurremment avec celle du protoiodure de mercure ou du sublimé. On allègue, en effet, que l'iodure de potassium transforme le protoiodure de mercure en biiodure de ce métal; des phénomènes identiques se passent eu égard au bichlorure hydrargyrique. « Si l'on mêle ensemble, dit M. Caventou [1], deux dissolutions aqueuses étendues, dont l'une contient 100 parties d'iodure de potassium et l'autre 90 parties de sublimé, le deutoiodure se forme à l'instant et se précipite sous forme d'une poudre rouge.» L'incompatibilité qui vient d'être signalée mérite d'être prise en considération. Toutefois, il m'arrive souvent de prescrire le matin, quelque temps avant le déjeuner, une tasse d'une tisane dépurative, avec addition d'une cuillerée à bouche d'une solution iodée, laquelle est calculée de manière à fournir 50 centigrammes à 1 gramme d'iodure de potassium par cuillerée; le malade en prend une seconde tasse au milieu du jour, et le soir une pilule d'un centigramme de sublimé ou une pilule de Sédillot. Non-seulement je n'ai jamais vu ce traitement mixte entraîner le moindre accident, mais j'ai constaté plus d'une fois la manifestation d'un amendement notable dans les symptômes morbides.

Dans la période qui forme la limite des accidents secondaires et des accidents tertiaires de la syphilis, et même quand ceux-ci sont franchement déclarés, nous devons des résultats remarquables à une préparation employée par M. Ricord, et dont le sirop iodhydrargyrique de Gibert a servi de point de départ. Elle se compose de 15 grammes d'iodure de potassium, 15 centigrammes de biiodure de mercure et 500 grammes de sirop de gomme ou de salsepareille. On en donne une cuillerée à bouche soir et matin, dans une tasse d'une décoction de feuilles de saponaire, de douce-amère, etc. La combinaison qui vient d'être indiquée est d'autant plus efficace qu'elle résume, dans la même préparation, les deux éléments capitaux de la médication antivénérienne : l'élément mercuriel et l'élément potassique; elle est d'ailleurs très-bien supportée par les malades et n'entraîne pas la salivation.

Il est encore quelques médications, les unes peu employées, les autres à peu près oubliées, et qui se sont montrées trop utiles dans notre pratique pour que nous ne les signalions pas au lecteur.

J'ai vu les pilules de Sédillot triompher d'accidents amaurotiques graves et de paralysies syphilitiques des troisième et sixième paires. Fréquemment usitées, dans toutes les périodes de la syphilis, par l'école de Montpellier, ces pilules se composent de 3 grammes d'onguent mercuriel double, 2 grammes de savon médicinal et 1 gramme de poudre de réglisse pour 25 pilules. On en prend une soir et matin au début et une troisième en outre au bout de cinq jours. Vers le quinzième jour du traitement on prend quatre pilules chaque jour, c'est-à-dire deux le matin et deux le soir, dose qui ne sera pas dépassée. Le mode d'administration qui vient d'être indiqué est efficace pour prévenir ou retarder le ptyalisme. Grâce au chlo-

[1] *Bulletin de thérapeutique*, t. Ier, p. 393.

rate de potasse, cet accident n'a plus les inconvénients dont il était jadis entaché; son intervention peut être précieuse pendant l'emploi de la médication qui nous occupe.

La méthode de Cirillo, ancien médecin du roi de Naples, sera surtout applicable aux cas où les substances mercurielles ne pourront pas être ingérées dans l'estomac. Cette voie d'administration du sublimé a montré, dans plus d'une circonstance, qu'elle était douée d'une efficacité réelle. L'un de mes malades, aveugle par une amaurose vénérienne, récupéra, sous son influence, la faculté de se conduire. M. Quadri fils ne traite pas autrement les iritis, quel qu'en soit le mode d'origine. La pommade qui figure dans cette médication se compose de 4 grammes de sublimé et de 8 grammes de sel ammoniac pour 32 grammes d'axonge. La présence du sel ammoniacal en rend l'absorption plus prompte (Mialhe). La dose de cette préparation, au début, sera d'un gramme pour chaque friction, le soir, à la plante des pieds; nous la portons parfois, dans la suite du traitement, à 2 grammes; quelques praticiens ont été jusqu'à 4 et même jusqu'à 8 grammes. On suspend l'emploi de la pommade après chaque période de trois frictions, pour prendre un bain chaud d'une heure de durée.

Les pédiluves mercuriels ont été employés en Italie avec avantage. Pour les administrer, on se sert d'un vase de porcelaine ou de faïence, rempli d'eau chaude jusqu'au-dessous des malléoles; puis on y verse le cinquième ou le sixième d'une solution de 3 grammes de bichlorure de mercure, 30 grammes d'alcool et 500 grammes d'eau distillée. Ces bains de pieds seront prolongés pendant une demi-heure.

Dans plusieurs cas de syphilis ancienne, dans quelques amauroses surtout reconnaissant une telle origine, j'ai été à même de constater la valeur du traitement de Zittmann. Peut-on en faire un plus bel éloge qu'en transcrivant ces lignes extraites de l'*Abrégé pratique des maladies de la peau*, des docteurs Cazenave et Schedel? «Nous avons vu et vu plusieurs fois, dans les salles de M. Biett, des succès très-remarquables obtenus par la décoction d'Arnoult, et surtout par celle de Zittmann : aussi sommes-nous peu touchés du noble dédain de quelques thérapeutistes, qui blâment par inspiration ou par habitude. Quelquefois, à la suite de l'administration de la décoction de Zittmann, il survient une diarrhée qui force de la suspendre ou d'y renoncer; mais, dans la plupart des cas que nous avons observés, cette préparation a pu être supportée par les malades, et elle a été, presque sans exception, suivie d'un succès inespéré.»

Le traitement de Zittmann agit sur toutes les sécrétions[1]. Pendant le cours de cette médication, il faudra éviter les refroidissements, garder la chambre et le lit autant que possible. L'alimentation sera légère et composée de potages, de

[1] Ce traitement comprend : 1° des pilules purgatives, qui sont administrées les premier et sixième jour; 2° une boisson dépurative (décoction forte et décoction faible). La décoction forte sera prise à la dose d'un litre, et chaude, le matin à jeun; la décoction faible, à la même dose, mais froide, dans l'après-midi. Le traitement dure de dix à quinze jours. Biett l'a souvent continué pendant un mois. Voir, pour la composition des pilules et des décoctions, l'*Officine* de Dorvault et les différents formulaires.

légumes et d'une très-petite quantité de viandes blanches. On s'abstiendra de vin.

Chez une malade de la ville, presque aveugle par suite d'une double amaurose, avec synéchie postérieure, syphilides et végétations à la marge de l'anus, j'ai vu l'emploi simultané de la tisane de Feltz, de l'iodure de potassium et des pilules de chlorure d'or et de sodium être couronné d'une réussite complète. Bien que cette femme, veuve depuis onze années, protestât d'une conduite exemplaire depuis la mort de son époux, cette médication dont on lui laissa ignorer la nature, fut indiquée par mon honorable ami, le docteur Delarroque, dont j'invoquai les lumières et l'expérience dans cette circonstance épineuse. Des sueurs copieuses survinrent dans le cours de ce traitement, il y eut une constipation très-intense, effet assez ordinaire des préparations auriques, et qui fut ici accompagnée de l'éruption d'hémorrhoïdes énormes et d'un écoulement hémorrhoïdal abondant. Les perceptions visuelles étaient rétablies au bout de 50 jours, et cette femme put vaquer à ses occupations. J'ai maintes fois, depuis lors, administré cette médication, que je regarde comme héroïque contre les accidents de la vérole constitutionnelle; plusieurs malades lui doivent la vue.

J'ai entendu Marjolin relater, à sa clinique, le fait d'un cordonnier atteint d'un énorme ulcère syphilitique aux lèvres, jugé incurable par Dupuytren et par lui-même, si ce n'est à l'aide d'une opération chirurgicale; la tisane de Feltz en triompha complétement. De même que celle de Pollini, de même aussi que celle de Vinache, et la décoction antivénérienne de Lisbonne, etc., dans lesquelles on fait entrer une certaine quantité de sulfure d'antimoine naturel, la tisane de Feltz, préparation trop souvent délaissée, agit surtout par l'arsenic qu'elle contient. Il faut veiller à ce qu'elle soit faite avec soin et par un pharmacien consciencieux. Rappelons qu'on la prépare dans un vase de terre, avec 60 grammes de salsepareille, 10 grammes de colle de poisson, et 80 grammes de sulfure d'antimoine, enfermé dans un sachet de linge, pour 2 litres d'eau, qu'on fait bouillir jusqu'à réduction d'un tiers. Les proportions qui viennent d'être indiquées sont celles du Codex; elles sont sujettes à certaines variations dans les formulaires. Quelques pharmaciens changent le nouet toutes les fois. Or, à la faveur de l'ébullition, le sulfure d'arsenic, qui se trouve associé au sulfure d'antimoine naturel, décompose l'eau, en donnant lieu à de l'hydrogène sulfuré et à de l'acide arsénieux, qui demeure en dissolution. Dans le but d'avoir une certitude entière sur les proportions de l'agent arsénical, on a proposé de substituer au nouet contenant le sulfure d'antimoine l'addition d'un soluté d'arséniate de soude. Nous ne saurions approuver cette modification; il y a lieu de croire qu'on n'aurait plus le même médicament. Il résulte, en effet, des recherches de M. Grassi, que la tisane de Feltz présente, outre l'élément arsénical, une certaine quantité d'oxyde d'antimoine. Il faut admettre, d'après lui, que le sulfure d'antimoine traité par l'eau se comporte comme le sulfure d'arsenic, c'est-à-dire qu'il donne lieu à de l'hydrogène sulfuré et à de l'oxyde d'antimoine, qui reste en dissolution.

Bien que certains thérapeutistes ne reconnaissent aucune vertu spécifique aux préparations d'or, je crois que ces remèdes, dont la puissance a été constatée par

Chrestien, par Lallemand, par Legrand, ne doivent pas être oubliés dans les cas de carie ou d'autres accidents syphilitiques rebelles aux traitements habituels. Nous signalerons à ce sujet la médication résolutive, qui s'est montrée si salutaire dans la pratique du P. Debreyne, contre les adénites chroniques et les engorgements subinflammatoires ; il est d'autant plus utile de se familiariser avec ce traitement, qu'il peut être applicable, avec chances de succès, aux orbitocèles ou à d'autres tumeurs d'une curation difficile. Debreyne formule 10 centigrammes de chlorure d'or et de sodium, 2 grammes de poudre d'amidon, 50 centigrammes de gomme arabique et quantité suffisante d'eau distillée, pour une masse que l'on divise en 40 pilules. Tous les soirs et durant quelques minutes, le malade opère, avec une de ces pilules, une friction douce sur la face interne des gencives et des joues, sur la langue, sur le palais, sur toutes les parois, en un mot, de la cavité buccale. Il ne doit point ensuite cracher ; il avalera, avec la salive, ce qui aura pu rester de la matière de la friction. Au bout de vingt jours, on fait une onction le matin et une le soir. On continue les jours suivants d'après le même mode. Le docteur Labat de la Chazoulière me disait qu'il avait vu, bien que rarement, dans la pratique du P. Debreyne, la dose des pilules portée à quatre par jour ; les malades, d'ailleurs, suspendent de temps à autre le remède, parfois pendant sept ou huit jours. Ce médecin ajoutait que la quantité de quarante pilules n'était pas généralement réitérée plus de trois fois, en l'absence d'une amélioration manifeste ; si le médicament paraît agir avec efficacité, on en continue l'emploi. Une femme qui m'a consulté, et qui portait sur la partie latérale gauche du cou une énorme tumeur glandulaire, la vit diminuer avec rapidité, puis s'évanouir peu à peu sous l'influence de cette médication, qui dura six mois, sans apporter aucune altération dans la santé générale.

Les oculistes sont rarement appelés à traiter la syphilis chez les nouveau-nés ; elle est surtout caractérisée chez eux par des accidents secondaires (altérations de la peau et des membranes muqueuses). La meilleure médication à conseiller chez les enfants au-dessous d'un an consiste dans des frictions aux cuisses, aux bras, sur la poitrine, etc., avec un gramme d'onguent napolitain ; il y a avantage à suspendre ces frictions deux fois par semaine, comme le conseille M. Cullerier, pour faire prendre un bain tiède additionné de 2 à 4 grammes de bichlorure de mercure. Au-dessus de l'âge qui vient d'être indiqué, on pourra formuler 2 grammes de pommade mercurielle pour chaque friction, et 6 grammes de sublimé pour chaque bain.

Article 9. — Eaux minérales.

La prescription des eaux minérales est peut-être trop négligée des oculistes. Quand on songe qu'un bon nombre des affections dont ils s'occupent sont liées à des conditions de l'organisme, pour lesquelles certaines de ces eaux constituent un remède salutaire, on arrivera à cette conclusion que cette sorte de médication peut offrir, en oculistique, une utilité réelle. Des affections nerveuses, des amblyopies, des ophthalmies, etc., ont été palliées ou guéries par les eaux mi-

nérales [1]. Je citerai l'exemple d'une dame, atteinte d'une conjonctivite et d'une kératite chroniques, contre lesquelles on avait employé des purgatifs, les mercuriaux, des cautérisations, etc.; une saison à Bourbonne amena le rétablissement de la malade. Pendant qu'elle prenait ses bains, l'eau minérale était dirigée, sous forme de douche, sur la région oculaire. C'est surtout quand les eaux minérales sont prises aux sources mêmes que, joint aux distractions du voyage, à l'abandon des occupations habituelles, aux conditions hygiéniques de toutes sortes, leur emploi retrempe, pour ainsi dire, l'énergie vitale, sollicite des excrétions salutaires par les selles, les urines, la transpiration, et porte dans l'économie des modifications qu'on demanderait en vain à d'autres moyens thérapeutiques.

Je dois à l'obligeance de M. le docteur Le Bret, médecin inspecteur des eaux de Baréges, la liste suivante des eaux minérales les plus usuelles classées d'après les indications thérapeutiques.

1° *Rhumatisme.* Baréges, Luchon, Cauterets, Aix en Savoie, Schinznach, Louèche, Enghien, Néris, Plombières, Wildbad.

2° *Affections nerveuses.* Néris, Plombières, Ussat, Bourbon-Lancy, Saint-Sauveur, Molitg, Ems, Schlangenbad.

3° *Paralysies.* Bourbonne, Bourbon-l'Archambault, Balaruc, Niederbronn, Néris.

4° *Maladies de la peau.* Luchon, Cauterets, Enghien, Uriage, Saint-Gervais, Molitg.

5° *Scrofules.* Kreuznach, Nauheim, Kissingen, Uriage, Bourbonne, Salins, bains de mer.

6° *Cachexie syphilitique et mercurielle.* Comme pour les maladies de la peau et les scrofules.

7° *Affections de l'appareil respiratoire* (catarrhes, laryngite, phthisie, etc.). Eaux-Bonnes, Cauterets, Enghien, Amélie-les-Bains, Le Vernet, Mont-Dore, Ems.

8° *Goutte, affections calculeuses; maladies de la vessie, des reins, du foie; dyspepsie.* Vichy, Carlsbad, Ems, Wiesbaden, Contrexeville, Pougues.

9° *Affections d'origine traumatique.* Baréges, Bourbonne, Bourbon l'Archambault.

Les bornes assignées à ce travail nous mettent dans l'obligation d'arrêter ici le développement des moyens que l'oculistique emprunte à la thérapeutique générale. Un grand nombre d'autres remèdes de cette catégorie trouveront, d'ailleurs, utilement leur place dans la suite de cet ouvrage.

[1] Consultez les *Annales d'oculistiques*, t. XXVII, p. 3.

SECTION II.

MOYENS TOPIQUES.

Avant d'aborder l'étude des formes pharmaceutiques dont l'application s'effectue sur l'œil lui-même, nous devons établir que, quand un médicament soluble est mis en contact avec la face antérieure du globe, non-seulement il est partiellement entraîné dans le torrent de la circulation par les vaisseaux de la conjonctive, mais il pénètre encore dans les chambres oculaires, en passant à travers la substance de la cornée, dont la propriété endosmotique a été constatée et sur le vivant et sur le cadavre.

Ayant introduit entre les paupières, à un œil, une solution d'iodure de potassium, M. Gosselin rechercha cette substance à l'aide des moyens connus en chimie, et dans l'application desquels il fut secondé par MM. Bussy père et fils [1]. L'iode fut retrouvé au bout de quelques minutes et au bout de plusieurs heures dans la cornée et dans l'humeur aqueuse. On ne peut dire qu'il y avait été transporté par la circulation générale; l'autre œil, en effet, sur lequel l'instillation n'avait pas été faite, n'en contenait pas, pendant les trente ou quarante minutes qui avaient suivi l'introduction, et n'a commencé à en fournir qu'au bout de ce temps. De ces expériences, M. Gosselin conclut : 1° que l'iodure de potassium, absorbé à la surface de l'œil, passe dans la cornée et dans l'humeur aqueuse, où l'on commence à le retrouver au bout de deux minutes; 2° qu'il existe dans cette dernière, pendant vingt ou trente minutes, avant que la circulation générale puisse en avoir apporté une quantité appréciable; 3° que les autres parties de l'œil, et particulièrement le corps vitré, la sclérotique et la choroïde en reçoivent plus tard que la cornée et l'humeur aqueuse.

Après avoir instillé dans les yeux de plusieurs animaux une solution de sulfate d'atropine et obtenu ainsi la dilatation de la pupille, on recueillit l'humeur aqueuse, qui fut introduite dans les yeux d'autres animaux, dont la pupille ne tarda pas à se dilater. Le principe stupéfiant de la belladone avait donc évidemment passé dans la chambre antérieure, s'y était mêlé à l'humeur aqueuse et s'était mis en contact immédiat avec l'iris. Nous devons ajouter que, d'après quelques autres recherches faites par le docteur de Ruiter, avec une solution de 5 centigrammes de sulfate neutre d'atropine pour 8 grammes d'eau distillée, le passage de l'atropine dans l'humeur aqueuse s'accomplit avec d'autant plus de rapidité que la cornée est moins épaisse et moins dense : cinq minutes chez les grenouilles, dix chez les lapins, quinze chez les chiens et les hommes. Il résulte de là que l'action du sulfate sur l'iris doit être plus prompte chez les enfants, leur cornée étant plus poreuse que celle des adultes.

Les considérations qui précèdent conduisent naturellement à cette conclusion

[1] Mémoire lu à l'Académie de médecine (séance du 7 août 1855).

qu'un certain nombre de substances pharmacologiques, mises en rapport avec la surface de l'œil, sont aptes à en modifier les éléments internes, et qu'il est rationnellement permis d'en invoquer le secours contre plusieurs altérations susceptibles d'envahir ces derniers éléments.

Nous signalerons un fait curieux constaté par notre ami le docteur Tanquerel des Planches, celui d'une colique et d'une arthralgie saturnines, effets de l'absorption d'une solution de sous-acétate de plomb par la muqueuse oculaire, dans une ophthalmie chronique. Deux collyres, de 2 grammes chacun de sous-acétate de plomb et de 125 grammes d'eau, ayant été employés dans l'espace de onze jours, des phénomènes toxiques apparurent le douzième jour, au ventre d'abord, puis aux membres inférieurs. La cessation du remède, l'huile de croton et les bains sulfureux triomphèrent de l'empoisonnement au bout d'une semaine.

Article 1. — Collyres.

La plupart des remèdes destinés à être appliqués sur les yeux étaient jadis confondus sous la dénomination générale de *collyres*. Ceux-ci étaient divisés en collyres liquides, en collyres mous et en collyres secs. L'usage a presque exclusivement restreint la signification de collyres aux liquides employés à titre de topiques sur l'organe visuel, les collyres mous des anciens étant appelés *pommades*, et les collyres secs *poudres ophthalmiques*. On réserve encore le nom de *collyres gazeux* à certaines préparations destinées à agir sur les yeux par les vapeurs qui en émanent.

Un collyre se compose, en général, d'une base et d'un véhicule. La base consiste dans l'emploi de sels, d'extraits, de substances diverses, dont les propriétés impriment au liquide un mode d'action variable. Les véhicules sont l'eau distillée simple, les eaux de sureau, de rose, de laitue, des infusions et des décoctions de toutes sortes. La vertu légèrement astringente qui a été attribuée à l'eau de plantain nous semble très-problématique. Nous en dirons autant de l'eau de bluet, que quelques praticiens ont coutume d'associer à leurs collyres, et dont très-peu de pharmacies, d'ailleurs, sont pourvues. Ces collyres, appelés *collyres aqueux*, sont les plus usités. D'autres ont pour excipients le vin, l'huile ou des mucilages, ces derniers étant surtout applicables aux cas où il s'agit de suspendre dans un véhicule une poudre insoluble. La glycérine, dont on connaît les bons effets dans les cas de brûlures, d'ulcères, d'affections cutanées, a été substituée par le docteur Foucher, à l'eau distillée, comme excipient de la plupart des collyres dont il fait usage. Ce praticien l'unit au borax, au sulfate de zinc, au sulfate de cuivre, au tannin, au calomel, etc. On lit dans l'*Annuaire* de M. Bouchardat (année 1860), que M. Foucher administre, contre l'ophthalmie des nouveau-nés, un collyre composé de 10 à 20 centigrammes de nitrate d'argent pour 30 grammes de glycérine, mais ce chirurgien paraît avoir abandonné cette combinaison, car il annonce aujourd'hui [1] que la glycérine ne doit

[1] *Bulletin de thérapeutique*, t. LIX, p. 114.

point être associée à l'azotate d'argent, qui se décompose au contact des matières organiques. La glycérine du commerce est trop impure pour être employée en pareil cas; on ne doit user que de la glycérine bien purifiée et parfaitement neutre. Des ophthalmies légères ont été heureusement modifiées par la glycérine pure.

Quelques collyres admettent, à titre d'adjuvants, un ou plusieurs éléments thérapeutiques, comme l'alcool camphré, l'eau distillée de laurier-cerise, le laudanum. Celui-ci peut être avantageusement uni à certains collyres salins, quand il s'agit d'une conjonctivite ou d'une taie déjà formée; il doit en être banni, en présence d'une cornée traumatiquement ou morbidement dénudée. Bien que, dans de tels cas, j'aie souvent vu cette addition n'entraîner aucune conséquence fâcheuse, il résulte des expériences faites par les docteurs Cunier et Pasquier, professeur de pharmacologie à l'Université de Bruxelles, que l'association du laudanum de Sydenham aux solutions de sulfate de zinc, de sulfate de cuivre, de sulfate de cadmium et de pierre divine, donne lieu, au bout d'un temps plus ou moins long, à une double décomposition; il se forme d'une part un sulfate de morphine qui reste en dissolution, et, d'autre part, un méconate insoluble, qui se dépose au fond de la fiole, en entraînant avec lui les substances colorantes du laudanum [1]. Cette même addition aux solutions d'acétate de plomb et de nitrate d'argent engendre un dépôt plus abondant encore. Or, par l'agitation, le précipité se suspend dans le collyre, mais il se met en contact avec l'œil au moment de son emploi, et s'il existe une ulcération de la cornée, il peut s'y fixer et se couvrir plus tard d'un produit plastique. Ainsi se sont constituées de toutes pièces des taches, dites métalliques, contre lesquelles ont presque toujours échoué les ressources ordinaires de la thérapeutique, et ont réclamé l'intervention de l'instrument.

Bien qu'on puisse formuler d'une manière générale les doses auxquelles il faut prescrire les agents qui forment la base des collyres, on est fréquemment obligé, surtout au début des traitements, de faire couper ces liquides d'une certaine quantité d'eau, car la sensibilité des individus n'est point identique, tel sujet n'éprouvant aucune sensation pénible d'un remède qui en incommode beaucoup un autre. Plus tard, quand la tolérance s'est établie, on peut user du collyre pur. L'addition de la gomme arabique, du mucilage de semences de coings, dans le but d'atténuer les propriétés irritantes de quelques liquides médicamenteux, a été adoptée par un grand nombre d'ophthalmologistes. Pour pouvoir préparer d'une manière toujours identique les collyres où il entre du mucilage de coings, M. Garot a proposé de recourir à un mucilage sec, qu'il obtient des semences de coings, en les faisant macérer à deux reprises, et durant quelques heures, dans 30 parties d'eau à 50 ou 60°; on exprime, on évapore aux trois quarts à une douce chaleur; on termine la dessiccation à l'étuve. Dix centigrammes de ce produit, analogue par l'aspect à du blanc d'œuf desséché, suffisent pour communiquer à 100 grammes d'eau une consistance demi-sirupeuse. Ces mucilages figurent peu dans nos formules; ils doivent être même généralement proscrits,

[1] *Annales d'oculistique*, t. XIII, p. 224.

d'après M. Mialhe. Mis en présence de sels métalliques astringents, ils déterminent, suivant lui, un travail de décomposition qui diminue la puissance médicamenteuse du topique, s'il ne la détruit pas entièrement.

Les collyres s'appliquent en fomentations, en lotions, en instillations et en injections.

Les fomentations trouvent leur utilité dans les phlegmasies des paupières et des parties limitrophes. On peut en tirer bon parti dans les ophthalmo-blennorrhées. Quelques liquides antispasmodiques et calmants sont avantageusement employés, suivant le même mode, dans des ophthalmies accompagnées de douleur et de photophobie. Les fomentations seront pratiquées avec des linges fins et pliés en deux ou trois doubles. On fera en sorte que ces compresses n'incommodent pas par leur poids les parties mises en rapport avec elles.

C'est encore avec une petite pièce de linge ou avec une éponge fine qu'on effectuera les lotions sur les yeux; le malade, pendant cette opération, se livrera à quelques mouvements de clignotement, afin que le liquide pénètre aisément entre les bords des paupières et leur face interne. On peut aussi, après qu'on a imbibé l'éponge du liquide médicamenteux, la poser sur la fente palpébrale; le remède la franchit dès qu'on l'entr'ouvre, pendant qu'on comprime l'éponge. Quelques malades me demandent s'ils peuvent se baigner les yeux dans les godets de porcelaine ou de cristal, appelés *œillères*. Je n'y vois aucun inconvénient, pourvu que la baignoire oculaire soit spacieuse et reçoive commodément le globe, sans que les bords de l'instrument pèsent mécaniquement sur l'organe. Dans les conjonctivites chroniques, dans l'ophthalmie granuleuse, plus particulièrement, je fais prendre, avec différents liquides, des bains oculaires longtemps prolongés, médication dont j'ai constaté maintes fois la salutaire influence. Les bains oculaires sont encore utiles pour éloigner de l'œil la poussière qui y aura pénétré. L'appareil dont se servait Fabrice d'Aquapendente présentait un godet, qu'on assujettissait au-devant de l'œil à l'aide de plusieurs cordons qui faisaient le tour de la tête; la liqueur destinée à le baigner était versée dans le godet par un petit entonnoir fixé à sa partie supérieure. Cet instrument, incommode et vicieux, ne paraît pas avoir eu grand succès.

Nous faisons souvent instiller les collyres avec une cuiller à café, recommandant à la personne chargée de ce soin de déprimer la paupière inférieure, pendant que le liquide est déposé au-devant de l'œil. S'agit-il d'en introduire seulement quelques gouttes, on peut le faire aisément avec un petit pinceau très-doux; quelques-uns se servent, à cet effet, d'une plume. D'autres appuient un doigt sur le goulot de la fiole, qu'ils tiennent plus ou moins renversée, et en laissent échapper le nombre de gouttes nécessaire, pendant que le malade a la tête penchée en arrière. On peut encore employer la bouteille fermée, après en avoir entaillé le bouchon, de telle sorte qu'il ne permette que la chute graduelle d'une petite quantité du remède.

On a plus particulièrement recours aux injections dans les blennorrhées oculaires, avec un grand boursouflement de la conjonctive et un tel gonflement des paupières qu'il devient impossible de les écarter l'une de l'autre. On effectue cette opération avec une petite seringue de verre, dont le syphon, court et

mousse, sera insinué entre les deux bords de la commissure externe des voiles palpébraux; on le dirige légèrement ensuite vers la rainure oculo-palpébrale supérieure, après quoi on pousse le piston. Le liquide médicamenteux vient ainsi largement baigner toute la surface des tissus malades, pénètre entre leurs interstices et entraîne les mucosités qu'il rencontre. On peut encore pratiquer ces injections avec une bouteille de gomme élastique, au goulot de laquelle on adapte une canule en os ou en caoutchouc. On commence par produire le vide dans la bouteille en la comprimant; la canule, ayant été plongée dans le vase qui contient le liquide de l'injection, celui-ci ne tarde pas à remplir la bouteille. La canule est alors insinuée entre les paupières, et la compression produite avec la main fait refluer le liquide vers l'œil.

Il faudra éviter de froisser le globe pendant ces manœuvres, qui seront confiées à une personne intelligente; on s'assurera, au préalable, si l'instrument est de bonne qualité; se sert-on d'une seringue, le piston devra y glisser avec liberté et sans efforts. On a dit que le choc du jet de liquide sur la cornée était susceptible d'y causer une vulnération grave; nous verrons en parlant des douches oculaires que cette opinion n'a rien de fondé. Dans d'autres circonstances enfin, les collyres sont injectés dans le sac, soit par les points lacrymaux avec la seringue d'Anel, soit par une fistule établie à travers les parois antérieures de ce réservoir.

Dès qu'un collyre aura été appliqué, on en favorisera l'action en invitant le malade à tenir les yeux quelque temps fermés. Il se garantira soigneusement du contact de l'air froid et des courants d'air, jusqu'à ce que l'humidité ait disparu.

La masse du collyre que le praticien doit formuler sera variable suivant l'usage qu'on lui assigne. Elle sera de 10 grammes environ si l'on prescrit d'en introduire deux ou trois fois par jour quelques gouttes entre les paupières (collyre de sulfate d'atropine); de 30 grammes, si les instillations doivent être plus larges et plus souvent répétées (collyre de nitrate d'argent); de 60 à 100 grammes, s'il s'agit de lotions (collyres de sulfate de zinc, de borax, etc.); de 200 à 250 grammes, pour injections et pour fomentations. Les liquides sujets à perdre leur efficacité en se décomposant seront toujours préparés en petite quantité à la fois.

Beaucoup de gens s'imaginent que la plupart des inflammations oculaires réclament l'intervention des collyres. C'est là une erreur qu'il importe de signaler. Ces remèdes sont surtout applicables aux phlogoses des tissus externes du globe et à celles de ses annexes; rien n'est nuisible dans une iritis, dans une congestion choroïdienne, comme un collyre astringent, qui tend à exaspérer les accidents en refoulant le sang des vaisseaux superficiels vers les vaisseaux profonds. Les ophthalmies internes n'admettent généralement dans leur médication que quelques liquides dont on use à titre de calmants, et les collyres mydriatiques.

§ 1. — Des principales substances qui constituent la base des collyres.

NITRATE OU AZOTATE D'ARGENT. — Cet agent est le remède souverain des membranes muqueuses atteintes d'un surcroît de sécrétion, comme le démontrent les services qu'il rend dans les phlegmasies de l'urètre, du vagin, des fosses nasales, etc. Tels ont été les succès qu'on en a obtenus dans beaucoup de maux d'yeux que bien des praticiens, peu versés dans les connaissances ophthalmologiques, considèrent le collyre au nitrate d'argent comme une panacée universelle propre à guérir toutes les ophthalmies.

La théorie généralement accréditée, c'est que le collyre au nitrate d'argent, comme tous les collyres irritants, agit comme substitutif, c'est-à-dire modifie les tissus de telle sorte qu'une inflammation de nouvelle nature, une inflammation thérapeutique, susceptible de guérir par les seules forces de la nature, vient remplacer une inflammation morbide. Bien que le mode d'influence intime que les substances pharmacologiques exercent sur nos tissus soit presque toujours d'une interprétation fort épineuse, l'explication précédemment produite satisfait l'esprit, et nous ne voyons rien de mieux que de l'adopter.

On peut établir en principe que les conjonctivites, qu'elles soient faibles ou purulentes, qu'elles atteignent les enfants ou les adultes, sont les seules inflammations oculaires qui militent pour l'emploi du collyre au nitrate d'argent. Quand ce sel est administré sous forme liquide, c'est le nitrate cristallisé dont il faut toujours se servir. Un collyre de 5 à 10 centigrammes de cette substance pour 30 grammes d'eau distillée est journellement prescrit avec avantage dans les inflammations modérées de la conjonctive oculaire ou palpébrale; 5 centigrammes suffisent même le plus habituellement. La dose doit être plus élevée dans les ophthalmies purulentes, soit que les solutions soient instillées entre les paupières, soit qu'on les porte, à titre de caustique, sur la face interne des voiles palpébraux. Il y a d'ailleurs avantage, dans les ophthalmo-blennorrhées, à avoir alternativement recours à des solutions fortes et à d'autres peu énergiques.

Les yeux sont-ils souillés par une grande masse de matières muqueuses, il est opportun, avant l'emploi du remède, de les nettoyer avec de l'eau simple. Le mucus, sans cette précaution, pourrait se trouver à peu près seul en contact avec le médicament, lequel resterait dès lors presque sans action sur les surfaces phlogosées.

Le collyre sera conservé dans un flacon de verre bleu ou noir, bien bouché, ou dans une fiole entourée d'un papier foncé, afin qu'il ne soit pas décomposé par l'impression de la lumière. Il faut se souvenir aussi que les solutions de ce genre teignent en noir la peau [1] et les linges mis en contact avec elles. Cette coloration du tégument cutané causerait parfois, surtout chez les femmes, un certain mécontentement, si elles n'en étaient pas prévenues. Pour l'éviter, prescri-

[1] Nous avons souvent enlevé des taches produites à la peau par des solutions concentrées de nitrate d'argent, en les couvrant de teinture d'iode et en les frictionnant ensuite fortement avec un linge imprégné d'ammoniaque.

vez qu'on se serve, autant que possible, du collyre dans un endroit sombre, et qu'on essuie le tour des yeux immédiatement après son application.

Dans d'autres cas, dont des exemples nombreux se présentent chaque jour à mon observation, c'est la conjonctive oculo-palpébrale qui offre une teinte livide, par suite de l'emploi habituellement très-longtemps prolongé de pommades ou de collyres au nitrate d'argent. Variant d'intensité, depuis le jaune brunâtre jusqu'à la teinte ardoisée, cette coloration est d'un aspect désagréable et bizarre. Nous ne l'avons souvent rencontrée que sur la moitié inférieure du globe et sur la face interne de la paupière inférieure.

M. Frestel, qui s'est livré à quelques recherches sur le phénomène qui nous occupe, a trouvé que, chez la plupart des sujets qu'il a eu l'occasion d'observer, la force du collyre employé avait été de 5 à 15 centigrammes pour 30 grammes d'eau, et que le laps de temps le plus court pour amener cette coloration avait été de dix-sept jours. Nous avons vu cette disposition s'atténuer, mais nous ne l'avons jamais vue s'effacer, quel que fût le laps de temps, dix ou douze années même, après lequel nous ayons observé les malades. Elle datait de trente-neuf années chez un individu dont parle le docteur Frestel; il se fonde, pour établir que cet homme s'était servi de nitrate d'argent, sur ce qu'il n'avait été atteint qu'une seule fois d'ophthalmie, à l'âge de seize ans, époque à laquelle le collyre dont il avait fait usage noircissait le linge et blanchissait dans l'œil. M. Frestel dit avoir rencontré des cas dans lesquels cette teinte, qui ne faisait que commencer, s'évanouissait par la cessation seule de l'agent médicamenteux. Le collyre à l'iodure de potassium nous a toujours fait défaut dans cette circonstance. J'ai vu, dans le service de M. Follin, à l'hôpital Necker, un malade qui en fit usage, soir et matin, pendant trois mois consécutifs, sans atténuation sensible de la teinte argentique. La dose de l'iodure de potassium avait été graduellement portée à 2 grammes pour 30 grammes d'eau distillée. Le collyre au cyanure de potassium n'a point donné des résultats plus avantageux. M. Dixon paraît avoir été plus heureux avec l'hyposulfite de soude, en usage dans les laboratoires photographiques. Le collyre employé chez un malade, dont la difformité semble avoir été beaucoup palliée, contenait dans le principe 50 centigrammes d'hyposulfite de soude pour 30 grammes d'eau distillée; la dose du sel fut plus tard élevée à 1 gramme, sans donner lieu à des phénomènes inflammatoires.

Bien que ces essais méritent d'être continués, l'on est en droit de penser que les colorations de ce genre, surtout quand elles sont anciennes et intenses, résisteront à toutes les ressources thérapeutiques, quoi qu'on fasse, car il y a là un tissu organique altéré et combiné avec des produits argentiques dont la véritable composition échappe à l'analyse.

Un collyre de nitrate d'argent, instillé entre les paupières, est en partie décomposé par les liquides oculaires et par les larmes surtout, qui contiennent du chlorure de sodium, d'où la formation d'une matière blanchâtre et lactescente qui provient de la précipitation de l'argent à l'état de chlorure insoluble. Quand on se sert de solutions concentrées pour cautériser la conjonctive, l'on est généralement dans l'usage de porter immédiatement sur cette membrane un pinceau

chargé d'une solution de sel marin, dans le but de neutraliser la portion excédante du caustique.

Le docteur Szokalski a communiqué à l'Académie de médecine de Paris (année 1853) un nouveau mode d'application du nitrate d'argent, usité à Varsovie. Les malades étant couchés sur le dos, on leur pose sur les paupières de petites compresses pliées en deux et imbibées d'une solution de 5 grammes d'azotate d'argent pour 30 grammes d'eau; on applique sur les compresses un tampon de coton, et le tout est fixé avec une bande. Le patient est débarrassé de cet appareil une heure après, et il pratique sur ses yeux quelques lotions avec de l'eau simple. Des conjonctivites, des kératites même, soumises à cette médication, paraissent avoir été amendées d'une manière notable. Une seule application a, dit-on, suffi dans un grand nombre de circonstances.

SULFATE DE ZINC (*vitriol blanc, couperose blanche*). — Ce collyre est journellement employé comme astringent contre les conjonctivites et les phlogoses des voies lacrymales.

Les solutions doivent être généralement faibles dans les inflammations aiguës, les solutions fortes tendant plutôt à augmenter qu'à amoindrir le mouvement congestif. Nous formulons habituellement, contre les conjonctivites à cette période, 5 centigrammes de sulfate de zinc pour 40 ou 50 grammes de véhicule. La solution pourra être plus énergique pour les inflammations chroniques; nous y ajoutons parfois du laudanum de Sydenham ou de l'alcool camphré.

Plusieurs collyres, devenus populaires, contiennent une quantité plus ou moins considérable de sulfate de zinc.

Le *Journal de chimie médicale* a donné la formule suivante du *collyre de Bridault :* sulfate de zinc, iris de Florence, sucre candi, de chaque, 50 centigrammes; alcool, 15 ou 20 gouttes; eau commune, 100 grammes. On laisse macérer, puis on filtre. Ce collyre est encore connu sous les noms d'*eau de la duchesse d'Angoulême*, d'*eau de l'épicier* et d'*eau de Provence*, parce que l'épicier qui la débitait demeurait au coin de la rue de Provence et du faubourg Montmartre.

On prépare l'*eau d'Alibour* avec 12 grammes de sulfate de zinc, 4 grammes de sulfate de cuivre, un demi-gramme de camphre et 24 grammes de safran; le tout, bien pulvérisé, est placé dans une cruche de grès; on y verse ensuite une pinte d'eau pure. On filtre après vingt-quatre heures de macération. Quelques ouvrages ont publié des doses qui diffèrent de celles qui viennent d'être indiquées. Celles-ci nous ont été communiquées par une personne qui nous a assuré avoir prescrit maintes fois l'eau d'Alibour avec un succès remarquable.

Un habitant de la Martinique m'a beaucoup vanté l'efficacité d'un collyre qui paraît lui avoir procuré de belles guérisons. Il m'a cité, entre autres faits, l'exemple d'une ophthalmie rebelle, pour laquelle on avait jugé utile l'application d'un séton à la nuque; ce collyre en fit prompte justice. Un sachet de mousseline, contenant du savon d'Alicante et du sulfate de zinc concassés, de chaque 30 grammes, est suspendu à l'aide d'un fil dans un vase contenant un litre d'eau. Après vingt-quatre heures de macération, on retire le sachet et l'on filtre la liqueur à travers un linge fin. Le liquide, qui est jaunâtre, est soutiré plus tard; il est alors devenu limpide. Ce collyre détermine une cuisson vive. Il causerait

trop d'irritation, si l'on s'en servait en lotions. Il suffit de quelques gouttes introduites tous les soirs entre les paupières.

SULFATE DE CUIVRE (*vitriol bleu, couperose bleue*).—Il résulte des expériences du docteur Rouault, suppléant du P. Debreyne à la Grande-Trappe, que quand on verse entre les paupières d'un œil bien portant quelques gouttes d'une solution de 5 centigrammes de sulfate de cuivre pour 30 grammes d'eau distillée, l'on observe les trois symptômes que l'on rencontre après l'introduction d'un collyre de nitrate d'argent de même force, savoir : de la rougeur, de la cuisson et du larmoiement. Mais le mouvement inflammatoire, qui succède à l'instillation du collyre cuprin, se développe avec lenteur, et offre une ténacité qui tranche sur la facilité avec laquelle s'évanouit l'inflammation, plus fugace et plus superficielle, qui se manifeste sous l'influence de la solution d'azotate d'argent. Cette durée plus grande de l'inflammation dépend, sans doute, de la décomposition plus lente du sel de cuivre, qui, se maintenant plus de temps en contact avec les tissus oculaires, y entretient par sa présence une irritation plus prolongée. L'auteur conclut de ces considérations que le nitrate d'argent est l'un des meilleurs topiques contre les conjonctivites aiguës, tandis que le sulfate de cuivre le sera au même titre contre les conjonctivites chroniques.

Si nous avons insisté sur ces idées, c'est qu'elles président à la marche que nous suivons dans notre pratique, en ce qui concerne l'emploi du collyre au sulfate de cuivre. C'est dans les conjonctivites subaiguës ou chroniques que nous en conseillons le plus habituellement la solution, à la dose de 5 à 10 centigrammes pour 30 grammes d'eau distillée. Plusieurs malades, toutefois, se trouvent mieux de doses moins énergiques, sous l'influence desquelles la résorption s'effectue souvent plus aisément que quand on suscite par des doses fortes une action locale trop irritante. Nous prescrivons fréquemment, à cet effet, une solution d'un gramme à 1 gramme et demi de sulfate de cuivre dans 50 grammes d'eau distillée. Le malade baigne, deux ou trois fois par jour, l'organe affecté dans de l'eau tiède ou froide, additionnée d'une faible quantité de la solution qui précède.

La *liqueur de Bates*, ou *eau camphrée de Bates*, a été employée avec prédilection contre l'ophthalmie des nouveau-nés et quelques autres ophthalmo-blennorrhées, par Reil, Schmidt, Ware, etc. On la prépare en mélangeant ensemble du sulfate de cuivre et du bol d'Arménie, de chaque 4 grammes, et 75 centigrammes de camphre. On prend 75 centigrammes de ce mélange réduit en poudre, pour les faire fondre dans 45 grammes d'eau bouillante. On filtre après le refroidissement de la liqueur. Pour l'usage, et surtout au début, 4 grammes de cette dernière sont étendus de 60 grammes d'eau.

ACÉTATE DE CUIVRE (*cristaux de Vénus*).—L'acétate neutre de cuivre peut être administré en collyre, aux mêmes doses que le sulfate de ce métal. Les oculistes allemands prescrivent souvent l'*eau saphyrine* ou *eau céleste*, dont les propriétés résolutives et astringentes ont notamment été constatées dans les ophthalmo-blennorrhées chroniques. J'ai vu Jaeger père la conseiller dans les dacryoblennorrhées et même dans le simple *stillicidium lacrymarum*. Ce remède, très-préconisé par Taylor, se compose de 25 milligrammes d'acétate de cuivre, 25 centigrammes de chlorhydrate d'ammoniaque et 30 grammes d'eau de chaux. Il peut

être appliqué pur ; toutefois, au début, et chez les personnes irritables surtout, il est prudent de le couper avec trois ou quatre parties d'eau.

SULFATE DE FER (*vitriol vert, couperose verte*).—Ce sel, par ses vertus toniques, styptiques et astringentes, sollicite le resserrement des tissus, favorise la résolution des engorgements. Il résulte de ces propriétés que, bien moins employé dans la pratique ophthalmologique que les sulfates de zinc et de cuivre, il peut rendre contre certaines affections des services signalés.

C'est surtout dans les conjonctivites chroniques, associées à un certain degré de relâchement de la conjonctive, et dans le *stillicidium lacrymarum*, que nous avons recours au collyre de sulfate de fer, à la dose de 5 à 15 centigrammes de ce dernier pour 30 grammes d'eau distillée. Elle a été portée par quelques oculistes jusqu'à 50 centigrammes de ce sel pour 30 grammes de véhicule.

ACÉTATE DE PLOMB CRISTALLISÉ (*sucre de Saturne*).—Il s'emploie aux mêmes doses et dans les mêmes circonstances que le sulfate de zinc. Un collyre, composé de 20 à 25 centigrammes d'acétate de plomb cristallisé pour 100 grammes d'eau distillée ou d'un mélange d'eau distillée et d'eau de roses, est fréquemment prescrit par nous dans les conjonctivites chroniques et les ophthalmies granuleuses. Quelques formulaires indiquent, sous le nom de collyre de Tenque, une solution de 75 centigrammes d'acétate de plomb cristallisé et 15 centigrammes de sel ammoniac dans 100 grammes d'eau de roses.

SOUS-ACÉTATE DE PLOMB LIQUIDE (*extrait de Saturne*).—Goulard, chirurgien du siècle dernier, fut celui, peut-être, qui contribua le plus à propager dans la pratique chirurgicale l'usage externe des préparations de plomb, du sous-acétate surtout, de ce métal auquel il avait voué un véritable enthousiasme. Guérin (de Lyon) cite de nombreux exemples de phlegmasies ophthalmiques, guéries par l'intervention de ce remède, dont tous les praticiens ont apprécié l'efficacité, si connue même des personnes étrangères à la médecine. « Dans ce topique (eau végéto-minérale), qui réussit singulièrement dans les inflammations de la conjonctive, dit le dernier auteur[1], on trouve une vertu rafraîchissante, capable d'abattre la chaleur la plus ardente, une vertu anodine qui calme les plus violentes douleurs, et une vertu résolutive qui dissipe les engorgements les plus décidés. »

Dans leur *Traité de thérapeutique et de matière médicale*, les docteurs Trousseau et Pidoux s'expriment de la manière suivante :

« Mise en contact avec la peau, avec une plaie, l'eau de Goulard en chasse le sang, l'affaisse, la racornit, la ride, et, en un mot, repousse les liquides des tissus. Cette action astringente si puissante n'est pas accompagnée de douleurs, et même les douleurs, s'il en existait, sont ordinairement calmées. »

C'est sous forme de solution dans l'eau (eau de Goulard, eau végéto-minérale, eau blanche) ou dans des liquides aqueux de différente nature, que l'extrait de Saturne a généralement trouvé accès dans la pratique ophthalmologique. J'ai fait connaître un autre mode, qui m'a paru engendrer une astriction fibrillaire très-

[1] Guérin, *Traité des maladies des yeux*. Lyon, 1769.

développée[1]; il consiste à associer le sous-acétate de plomb à l'huile d'olive, ce qui permet de s'en servir à des doses infiniment plus fortes que celles sous lesquelles il a été usité jusqu'à ce jour.

Bien que j'aie quelquefois prescrit parties égales de sous-acétate de plomb et d'huile d'olive, j'ordonne le plus habituellement une proportion un peu plus forte du dernier ingrédient. Ma formule journalière est la suivante :

Sous-acétate de plomb liquide . . . . . 12 grammes
Huile d'olive . . . . . 16 —

Mêlez. Agitez la bouteille avant de s'en servir.

Le malade, au moment du coucher, trempe dans ce liquide et applique sur les voiles palpébraux deux ou trois petites compresses de forme ovalaire et ayant les dimensions des paupières supérieure et inférieure réunies; une autre pièce de linge, un peu plus grande, est posée sur les trois rondelles ; le tout est maintenu en place par un léger tampon de coton ou de charpie mollette et par une bande. Le matin, l'appareil est enlevé, et des lotions sont pratiquées sur les yeux avec de l'eau tiède ou un liquide résolutif. Je prescris souvent l'eau tiède, additionnée de quelques gouttes d'eau-de-vie ou d'alcool camphré.

L'huile s'est-elle figée sous l'influence du froid, on lui rend sa consistance primitive en l'exposant à une douce chaleur. On sollicitera le plus commodément ces effets en plongeant la bouteille dans un bain-marie.

Le collyre huileux au sous-acétate de plomb est souvent parvenu à amender les néphélions d'une manière très-satisfaisante. C'est dans les conjonctivites chroniques, avec ou sans obscurcissement panniforme du miroir, que je l'ai notamment employé. Le boursouflement des conjonctives palpébrales, les hypertrophies papillaires et folliculeuses y ont trouvé une ressource utile. Plusieurs praticiens, le docteur Maubec entre autres, nous ont assuré y avoir eu recours avec succès, depuis la publication de notre travail. Son application est exempte de douleurs, et nous ne l'avons presque jamais vu susciter d'exaspération phlegmasique.

SULFATE D'ALUMINE ET DE POTASSE (*alun*).—Les solutions alumineuses s'emploient dans les cas où il y a indication d'user de collyres astringents. Comme l'alun jouit d'une activité moins grande que celle du nitrate d'argent, du sulfate de zinc et du sulfate de cuivre, on doit le prescrire à des doses plus fortes qu'on ne le fait pour ces dernières substances. Nous commençons habituellement par 10 ou 15 centigrammes d'alun pour 30 grammes de véhicule. Cette dose peut être élevée sans inconvénients. C'est ainsi que, dans quelques ptosis par suite d'œdèmes subaigus, nous avons souvent conseillé avec avantage des fomentations sur les paupières avec une solution de 2 à 4 grammes d'alun pour 100 grammes d'eau.

On a préconisé, contre les inflammations oculaires, un moyen cité par Lazare Rivière, et qui consiste à battre des blancs d'œufs avec un bâton d'alun de

[1] *Abeille médicale*, année 1850, p. 5. — *Bulletin de thérapeutique*, même année, p. 183.

roche, jusqu'à ce qu'il en résulte une mousse épaisse. Dans un rapport adressé à M. le ministre de la marine, sur le choléra-morbus observé dans l'Inde (Paris, 1832), M. Souty fut à même de constater l'efficacité de cette mousse alumineuse, usitée dans ce pays contre les ophthalmies purulentes. « L'épidémie continuait, dit-il, lorsque j'entendis parler des effets merveilleux de l'alun de roche pour calmer instantanément les douleurs et arrêter le cours de la maladie. J'en fis l'essai, et j'affirme que ses bons effets sont si prompts, si assurés, qu'il ne m'est pas venu à l'idée de chercher un autre mode de traitement. On prend un morceau d'alun, que l'on frotte, pendant huit ou dix minutes, dans un vase un peu rugueux et contenant des blancs d'œufs. On verse ensuite le mélange sur un morceau de mousseline, que l'on attache de manière à en former un petit sachet. Le malade ayant la tête renversée en arrière, on écarte les paupières et l'on instille dans les yeux, en pressant le sachet, quelques gouttes de ce remède. »

J'ai souvent prescrit avec le plus grand avantage un gramme d'alun qu'on bat avec deux blancs d'œufs. Le mélange, placé entre deux mousselines, est appliqué sur les yeux et y demeure durant toute la nuit.

Il nous arrive fréquemment, à nos consultations cliniques et dans les cas surtout d'ophthalmie granuleuse, de formuler 1 gramme d'alun et 50 centigrammes de sulfate de cuivre en solution dans 50 grammes d'eau distillée, combinaison que nous avons empruntée à la pratique du docteur Guépin. L'on verse une petite quantité de ce mélange dans un peu d'eau pour lotions ou pour fomentations. Ce moyen, outre son efficacité réelle, offre le grand avantage d'être peu coûteux, en ce qu'il fournit au malade la possibilité de préparer à sa guise, et sans le secours du pharmacien, des collyres d'énergie variable.

PIERRE DIVINE (*pierre ophthalmique, sulfate de cuivre alumineux*).—Cet agent, préconisé et imaginé même, dit-on, par Saint-Yves, jouit encore d'une vogue qu'il doit à son efficacité incontestable contre les ophthalmies chroniques, les ophthalmo-blennorrhées, les ulcérations atoniques de la cornée, le pannus, les taies, certaines affections des voies lacrymales, etc. Il est le résultat de la fusion d'un mélange de *sulfate de cuivre*, de *nitrate de potasse* et d'*alun*, de chaque 90 grammes ; on y incorpore 4 grammes de *camphre*, quand il commence à se refroidir ; on casse en morceaux après le refroidissement.

La dose de 5 centigrammes de pierre divine pour 25 ou 30 grammes de véhicule est celle qui convient généralement le mieux dans les conjonctivites chroniques. Fréquemment encore, nous ordonnons un collyre composé de 5 centigrammes de pierre divine, 30 grammes d'eau distillée et 15 gouttes de laudanum de Sydenham. Dans les taies, les proportions de pierre divine doivent être beaucoup plus fortes.

Saint-Yves indique de 30 centigrammes à 1 gramme de pierre divine pour 125 grammes d'eau commune. On pourra, dit-il, ajouter à cette solution une demi-cuillerée d'eau-de-vie et 4 grammes de sucre candi.

SOUS-BORATE DE SOUDE (*borax*).—Les deux formules principales auxquelles nous avons recours comprennent l'une 25 centigrammes de *borax*, 60 grammes d'*eau distillée*, 30 grammes d'*eau de laitue* et de 2 à 4 grammes d'*eau distillée*

de laurier cerise; l'autre, 25 centigrammes de *borax*, 60 grammes d'*eau distillée* et 30 grammes d'*eau de roses*. La première est surtout applicable aux inflammations qu'accompagne un certain degré de photophobie. Il faudra filtrer avec soin l'eau distillée de laurier-cerise qui figure dans cette préparation, pour la dégager de l'huile essentielle qu'elle peut contenir, et dont la propriété caustique exaspérerait l'irritation et serait susceptible de donner lieu à de l'érythème et à de l'œdème aux voiles palpébraux. Les doses du borax pourront être élevées plus tard à 50 centigrammes, à 1 gramme même, pour la masse de liquide précédemment indiquée. Sauf les cas d'opacités chroniques de la cornée, nous ne les portons jamais aux quantités que plusieurs auteurs recommandent, de 2 à 4 grammes, par exemple, de ce sel pour 30 grammes de véhicule.

Très-recommandé par Jüngken, par Rust et par un grand nombre d'autres oculistes allemands, le collyre de borax, bien dosé, est un excellent résolutif, qui s'applique notamment aux conjonctivites dites lymphatiques, aux inflammations superficielles de la cornée et même aux kératites profondes, quand leur acuité a été vaincue par une médication appropriée. Nous avons vu maintes fois des conjonctivites qui s'exaspéraient par les solutions de nitrate d'argent, de sulfate de zinc ou d'autres topiques, et qui trouvaient dans les collyres boratés un amendement remarquable.

CHLORURE DE SODIUM.—L'intervention du sel marin n'est pas chose nouvelle dans la thérapeutique des affections oculaires : je trouve ce moyen mentionné dans Guy de Chauliac[1]. Dans son *Histoire médicale de l'armée d'Orient*, Desgenettes rapporte que plusieurs inflammations ophthalmiques cédèrent, en Égypte, à une dissolution de sel marin dans l'eau vinaigrée. D'autres guérirent avec l'eau de mer.

Le collyre au sel marin a été beaucoup recommandé par Auguste Bérard. Dans plusieurs cas de conjonctivite chronique, j'ai vu ce professeur débuter par une solution d'un gramme et demi de ce sel pour 30 grammes d'eau distillée, et arriver progressivement à une solution complétement saturée. Nous commençons habituellement, dans ces mêmes circonstances, par 1 gramme de chlorure de sodium pour 30 grammes d'eau distillée, ou d'un mélange d'eau distillée et d'eau de roses. La dose du sel est graduellement portée à 2, 3 et 4 grammes pour 30 grammes de véhicule.

Un collyre composé de 50 centigrammes à 1 gramme, et même une dose plus forte de sel marin pour 10 grammes d'eau, avec addition de 15 ou 20 gouttes de laudanum de Sydenham, nous a rendu des services signalés contre les kératites panniformes des jeunes sujets lymphatiques et les ulcérations atoniques de la cornée. M. Tavignot indique comme topique pour ainsi dire spécifique, dans cette condition morbide, une solution de 4 à 10 parties de chlorure de sodium pour 30 parties d'eau, en instillations trois fois par jour entre les paupières.

IODURE DE POTASSIUM. — Les expériences précédemment signalées (page 139) démontrent l'influence que peuvent exercer les solutions iodées sur les tissus internes du globe. C'est donc très-judicieusement que quelques praticiens con-

[1] Guy de Chauliac, *Le Maistre en chirurgie*. Paris, 1716, p. 551.

seillent des lotions et des fomentations sur la région oculaire avec une solution d'iodure de potassium, prescription applicable aux cas où il s'agit de solliciter la résorption d'un produit développé au sein de l'œil, d'une exsudation, par exemple, qui occupe la région pupillaire. Bien que les pommades iodées nous paraissent préférables aux solutions de même nature dans les taies de la cornée, on peut prescrire contre elles un collyre composé de 15 ou 20 centigrammes, et même d'une dose beaucoup plus énergique d'iodure de potassium pour 15 grammes d'eau distillée. Le sujet porteur d'une teinte olivâtre des conjonctives, dont nous avons parlé plus haut, fut d'abord soumis à des instillations, soir et matin, avec une solution de 25 centigrammes de ce sel pour 30 grammes d'eau. La dose d'iodure fut graduellement portée à 50 centigrammes, à 1 gramme et enfin à 2 grammes pour la même quantité de véhicule. Or, le malade m'assura que ces solutions n'avaient jamais déterminé chez lui aucune inflammation du tissu conjonctival.

DEUTO-CHLORURE DE MERCURE (*sublimé corrosif*).—Le collyre de sublimé est une ressource précieuse contre les conjonctivites subaiguës ou chroniques, contre les dacryoblennorrhées, contre certaines blépharites et contre les taies.

Nous employons le plus ordinairement le bichlorure de mercure à la dose de 12 à 25 milligrammes pour 30 grammes d'eau distillée. Jüngken, Rosas et plusieurs autres oculistes me paraissent le prescrire à des doses un peu trop faibles, en indiquant 5 centigrammes de ce sel pour 250 grammes de véhicule. Les opacités de la cornée demandent surtout que l'on en force les doses. Qui ne sait le parti que tire du sublimé, dans cette circonstance, la médecine vétérinaire?

Additionnée de laudanum de Sydenham, la solution de sublimé constitue le collyre de Conradi, très en vogue en Allemagne.

TANNIN.—C'est avec juste raison que le tannin, principe immédiat contenu dans la plupart des substances organiques astringentes, a été admis, depuis quelques années, dans la pratique ophthalmologique. Chez un grand nombre de malades, cet astringent végétal a paru devoir être préféré aux astringents minéraux, comme jouissant d'une plus grande bénignité, bien que donnant lieu à une contraction énergique du système vasculaire[1].

C'est surtout contre les kératites panniformes, les conjonctivites chroniques et l'ophthalmie granuleuse, que nous prescrivons le plus souvent les préparations tanniques. Toutefois, dans cette dernière maladie, nous ne considérons le tannin que comme un simple adjuvant, souvent infidèle comme beaucoup d'autres topiques, et nous ne manquons jamais de lui associer des ressources efficaces dont il sera question dans la suite. Telle est, d'ailleurs, l'opinion du professeur Hairion, l'un des plus grands partisans de la médication tannique, que nous avons largement expérimentée, à nos consultations cliniques, avec le docteur Demeulemeester, l'un de ses anciens aides. Ce n'est point, dit M. Hairion, un spéci-

[1] La glycérine tannique, que le docteur Demarquay emploie avec succès contre la vaginite, se compose de 10 à 20 grammes de tannin pour 30 grammes de glycérine. Le tannin entièrement dissous par la glycérine donne lieu à un liquide d'une couleur brune.

fique absolu, guérissant toujours, infaillible en un mot; cette médication a ses limites et n'exclut pas l'intervention d'autres moyens curatifs.

Les collyres que nous conseillons le plus habituellement se composent de 25 à 30 centigrammes, 50 centigrammes au plus de tannin pour 30 grammes d'eau distillée. En donnant à celle-ci la préférence sur l'eau ordinaire, qui contient toutes sortes de sels, on obtient un mélange plus homogène et plus fixe. Cunier annonce n'avoir jamais dépassé la dose de 20 grains par once d'eau, dans les ophthalmo-blennorrhées. Sauf une solution faible de tannin (1 gramme de celui-ci pour 100 grammes d'eau), applicable, en fomentations sur les paupières, aux ophthalmies aiguës, le docteur Hairion n'a recours qu'à une préparation dont il est l'auteur, le *mucilage tannique*. Ce mucilage, d'après le professeur de Louvain, bien que contenant un septième de son poids de substance médicamenteuse, produit moins d'irritation qu'une solution aqueuse beaucoup moins chargée. Dans celle-ci, toute l'activité du tannin, mis en contact avec les tissus, s'exerce à l'instant et s'épuise avec rapidité; sous forme de mucilage, l'action du tannin s'effectue d'une manière lente et successive; l'absorption du principe médicamenteux est rendue plus facile et les effets hyposthénisants en sont plus marqués.

La formule de M. Hairion comprend 5 grammes de tannin et 20 grammes d'eau distillée. On fait dissoudre dans un mortier et l'on ajoute 10 grammes de gomme arabique. On mêle très-exactement et l'on passe à travers un linge fin.

Le mucilage tannique est d'un aspect grisâtre, homogène, de consistance sirupeuse. Pour l'appliquer, on abaisse la paupière inférieure, et l'on en touche la face interne, jusqu'au grand pli de la conjonctive, avec un pinceau qui a été trempé dans ce topique. Le malade tient, pendant quelques instants, les paupières rapprochées l'une de l'autre, et exerce, avec le doigt, quelques frictions sur le voile supérieur, de manière à ce que le mucilage s'étende uniformément sur toute la surface de la muqueuse oculo-palpébrale. Cette application, que M. Hairion pratique lui-même la première fois, peut être faite plus tard par le malade, jusqu'à trois ou quatre fois par jour.

Nous exposerons sommairement les principaux avantages attribués par M. Hairion à la médication tannique. L'action hyposthénisante locale du remède s'étend sur le système vasculaire et sur le système nerveux, ce qui rend son emploi précieux et contre les conditions inflammatoires et contre l'exaltation de sensibilité dont l'œil peut être le siége. Le praticien tirera profit des propriétés coagulantes du tannin, dans les ulcérations de la cornée, pour condenser la lymphe plastique qui vient en garnir la surface, soustraire celle-ci à l'air et hâter le travail de réparation. Il l'emploiera dans le ramollissement ou le défaut de résistance de cette membrane, pour en raffermir les tissus et en prévenir la propulsion ou la déchirure. Dans les ophthalmo-blennorrhées, cet agent effectue la coagulation des produits muco-purulents, en détruit sur place les propriétés corrosives et tend à empêcher les effets si désastreux de la diffusion du mal.

En conseillant un mélange de 30 à 60 centigrammes de tannin, 60 grammes d'eau distillée et de 60 centigrammes à 4 grammes de laudanum de Sydenham, M. Fronmüller pense que, quelle que puisse être la valeur de ce collyre, comme

composition chimique, il n'en agit pas moins d'une manière très-efficace dans les ophthalmies chroniques.

Le docteur Foucher dit avoir retiré de grands avantages des crayons au tannin, dans les cas de tuméfaction ancienne de la muqueuse palpébrale, sans granulations ou avec des granulations peu développées. Les surfaces malades sont touchées une ou deux fois par jour avec le crayon. L'on peut encore introduire un petit fragment de ce dernier entre les paupières; il se fixe bientôt, grâce à la gomme, et ne tarde pas à se dissoudre. Ces crayons, déjà employés par M. Becquerel, dans quelques affections utérines, sont fabriqués avec 4 parties de tannin et 1 ou 2 parties de gomme adragante. Le mélange est roulé en cylindres de 5 millimètres de diamètre et séché à l'étuve.

Extrait de belladone, sulfate neutre d'atropine.—Les observateurs, qui attribuaient la mobilité de l'iris à une propriété érectile de son parenchyme, expliquaient la dilatation pupillaire que la belladone sollicite par l'affaissement que la cloison iridienne subit sous son influence[1]. S'il est vrai, dit Rognetta, que tout le système artériel tombe dans une sorte d'affaiblissement par l'action de cette plante, on conçoit que les organes très-vascularisés devront surtout en ressentir les effets; le tissu de l'iris, qui cesse d'être soutenu par l'éréthisme artériel, s'affaisse, revient sur lui-même, et la pupille se trouve ainsi dilatée; la même considération est applicable aux vaisseaux de la rétine, d'où des symptômes d'asthénie visuelle. La science est aujourd'hui sous l'empire d'un autre ordre d'idées. Il est généralement admis que, par suite d'une propriété spécifique, la belladone frappe d'une anesthésie momentanée le sphincter de la pupille, le dilatateur, qui n'est plus gêné dans son action, se contractant dès lors librement (page 9). On a encore avancé que la belladone paralysait le sphincter et excitait en même temps le dilatateur de la pupille. Les partisans de cette opinion allèguent qu'il résulte des expériences de M. Budge et de quelques autres physiologistes que la belladone continue à solliciter la dilatation de la pupille, bien qu'à un moindre degré, après la section du grand sympathique au cou, et à la suite même de l'extirpation du ganglion cervical supérieur. Or, si la belladone ne paralysait que les fibres circulaires de l'iris, sans stimuler les fibres antagonistes, il serait difficile, a-t-on dit, de fournir l'explication de la dilatation pupillaire qui a lieu dans ces expériences, puisque les fibres radiées ont été intéressées dans le mode d'innervation qui leur est propre.

Comme moyen mydriatique, quand il s'agit, par exemple, de produire la dilatation de la pupille pour pratiquer une opération de cataracte, le collyre belladoné peut être formulé de la manière suivante : extrait de belladone, de 50 centigrammes à 1 gramme; eau distillée, 10 grammes. Dissolvez et filtrez. Bien que fidèle, quand l'extrait de belladone est de bonne qualité, cette solution donne lieu à une légère injection conjonctivale, qui s'évanouit d'ailleurs avec rapidité. Quelques oculistes, pour en atténuer l'action sur la conjonctive, y

[1] La jusquiame et le datura-stramonium jouissent également de propriétés mydriatiques; mais ces plantes sont abandonnées, quant à ce but, leur action étant moins certaine et moins prompte que celle de la belladone.

ajoutent du mucilage de gomme arabique ou de semences de coing. Elle enflamme véritablement l'organe visuel, lorsque, préparée depuis longtemps, elle a fermenté, s'est aigrie, et, parfois même, s'est couverte d'une couche de moisissure. C'est pour ces motifs qu'il est infiniment préférable d'avoir recours à une solution de sulfate neutre d'atropine, aujourd'hui adoptée par la plupart des ophthalmologistes. Ne causant ni irritation, ni douleur, elle dilate avec énergie et avec rapidité, et l'effet obtenu offre une grande persistance. La solution présente l'avantage de se conserver sans altération. Un praticien, d'ailleurs, est-il appelé à exercer dans une localité où il ne peut se procurer ce collyre, rien n'est facile comme de posséder dans un flacon une certaine quantité de sulfate d'atropine et de préparer successivement la solution dont il peut avoir besoin.

La dose de sulfate, généralement usitée, pour arriver au résultat désiré, est de 5 centigrammes pour 10 grammes d'eau distillée. Quelques gouttes instillées entre les paupières produisent habituellement, en un quart d'heure ou une demi-heure, une dilatation et une immobilité complète de la pupille qui gênent le malade pendant plusieurs jours. J'ai vu les dernières traces de la mydriase ne s'évanouir qu'au bout de dix ou douze jours. Il suffit même de 2 centigrammes de sulfate d'atropine en solution dans 10 grammes d'eau pour obtenir des effets identiques.

Un iris vivement phlogosé est insensible à l'influence de la belladone. L'iritis n'est-elle qu'à ses débuts, ou une phlegmasie très-aiguë de l'iris a-t-elle été affaiblie par les saignées et le mercure, les effets mydriatiques se manifestent. Lorsque la conjonctive est très-injectée et occupée surtout par un chémosis phlegmoneux, l'action du sulfate d'atropine n'est généralement ni aussi prompte, ni aussi prononcée que quand l'œil est dépourvu de cette complication. Le collyre est-il, peut-être alors, par trop délayé par les mucosités et les larmes; peut-être encore l'irritation et la trop grande vascularité de l'organe le rendent-elles moins apte à ressentir les effets du remède. C'est pour ces motifs que quand, dans ces circonstances, il y aura indication de dilater aussi largement que possible l'ouverture pupillaire, on associera utilement aux instillations mydriatiques les onctions autour de l'orbite avec l'extrait de belladone, ou les fomentations sur les paupières avec des compresses très-petites et très-fines qui seront imbibées d'une solution concentrée de sulfate d'atropine.

Les faits suivants démontrent qu'on doit surveiller chez les jeunes sujets les effets auxquels peuvent donner lieu ces applications locales [1].

Observation II. — En juin 1860, un enfant de neuf mois, que je devais opérer d'une cataracte congénitale à l'œil gauche, fut soumis par moi, la veille de l'opération, à une instillation d'une solution de sulfate d'atropine, de ce côté seulement. La dose prescrite avait été de 5 centigrammes de ce sel pour 10 grammes d'eau distillée. Au bout de dix minutes, le jeune sujet devint rouge de la tête aux pieds; les lèvres étaient pin-

[1] L'iodure de potassium et le café sont considérés par M. Roux (de Brignoles) comme les meilleurs contre-poisons de l'atropine. (Voy. *Bulletin de la société de médecine de Marseille*, année 1860, p. 57.)

cées, serrées l'une contre l'autre ; les yeux étaient fixes ; il était en proie à une fièvre brûlante ; deux ou trois vomissements survinrent dans la journée. Tout avait disparu le lendemain. Les mêmes phénomènes se renouvelèrent ce jour-là sous l'influence du collyre ; ils furent moins intenses, toutefois, que la veille, circonstance qui fut attribuée par la mère à la quantité un peu plus faible du remède instillé. Je trouvai la pupille dilatée et je procédai à l'opération.

Quinze jours après, et dans le but d'opérer l'œil droit, je fis introduire entre les paupières quelques gouttes d'une solution de 20 centigrammes d'extrait de belladone pour 10 grammes d'eau. Deux instillations amenèrent la dilatation de la pupille, et rien de fâcheux ne survint. Ce n'est que deux jours après que, continuant l'usage du collyre, la mère constata que le jeune malade commençait à éprouver des effets analogues à ceux qu'elle avait vérifiés au début des instillations mydriatiques. Force fut de renoncer à leur emploi.

Observation III. — J'ai donné des soins à un enfant de cinq ans, affligé aux deux yeux d'une kératite ulcéreuse grave. Comme les cornées présentaient une grande tendance à la perforation, je jugeai à propos de conseiller, dès la première consultation, des instillations avec une solution de sulfate neutre d'atropine. La prescription ayant été exactement suivie, la mère s'aperçut, dans la soirée, que la figure de son fils était devenue pourpre ; il y avait un violent mal de tête et des vertiges ; les membres, les supérieurs surtout, étaient le siége de tremblotements ; l'enfant avait de la peine à fermer les mains ; la respiration était pénible ; il était en proie à des nausées, et même vomit deux fois. Le calme s'étant manifesté peu à peu, au bout de quelques heures, le malade s'endormit, mais son sommeil fut troublé par de l'agitation et des rêvasseries. Quelques gouttes du collyre ayant été introduites entre les paupières, le lendemain matin, un nouvel accès apparut, moins violent et plus court que celui de la veille. C'est alors que l'enfant fut ramené à la consultation Je dus prescrire la cessation immédiate du moyen toxique, et les accidents ne se reproduisirent plus. Les onctions sur le front avec une pommade belladonée, que je conseillai plus tard, furent complétement exemptes des inconvénients qui viennent d'être signalés.

Bien qu'un collyre de 5 centigrammes de sulfate d'atropine pour 10 grammes d'eau distillée ait été parfaitement toléré, dans notre pratique, par des enfants atteints d'ophthalmie des nouveau-nés, je crois qu'il est prudent d'admettre qu'une faible solution d'extrait de belladone doit obtenir généralement la préférence dans les premiers temps de la vie. Elle n'exposera à aucun sinistre et sera le plus habituellement suivie des effets désirés.

Il arrive quelquefois que la dilatation de la pupille soit engendrée par deux ou trois onctions sur le front avec une pommade peu chargée d'extrait de belladone, 2 grammes de cet extrait, par exemple, pour 15 grammes d'onguent napolitain. Plusieurs praticiens ont recours à des frictions, sur la région périorbitaire, avec l'extrait de belladone pur, quand il s'agit de solliciter une mydriase artificielle ; j'ai vu Guthrie père encadrer l'œil dans un cercle de cet extrait porté sur la face à l'aide d'un énorme pinceau. La dilatation pupillaire se constitue, dans ces cas, par un double mécanisme. Tantôt, et le plus souvent, l'extrait de belladone pénètre entre les paupières, charrié par la transpiration, ou la préparation étant assez liquide pour s'y glisser avec facilité ;

tantôt, et à la suite surtout de son usage prolongé et susceptible de donner lieu à un certain degré de narcotisme, il passe à l'absorption et fonctionne alors comme s'il avait été introduit dans l'économie par une autre voie. Cette substance a encore été employée, pour le même but, en onctions dans les narines. Eu égard à la fidélité et à la rapidité d'action, les instillations d'une solution d'extrait de belladone, et, à plus forte raison, d'un collyre au sulfate d'atropine méritent d'être préférées aux frictions mydriatiques.

Les avantages que la belladone fournit à l'ophthalmologie sont inappréciables. Que de services ne nous rend-elle pas dans les iritis, dans les hernies de l'iris, dans les synéchies, avant et après les opérations de cataracte, dans les explorations ophthalmoscopiques ! Gray, botaniste anglais, qui vivait au XVIIe siècle, avait constaté qu'à la suite de l'application d'une préparation belladonée sur un ulcère de la langue, il en était résulté une dilatation remarquable de la pupille. Cette propriété restait délaissée, quant à la pratique de l'ophthalmologie, lorsqu'au commencement de ce siècle, Himly appela l'attention sur la vertu capitale de la belladone [1], qui ne tarda pas dès lors à prendre rang parmi les remèdes les plus précieux de l'oculistique. Par l'introduction des mydriatiques dans son domaine, Himly a puissamment contribué à ouvrir à cette branche de l'art de guérir une ère nouvelle. Elle a été pour l'ophthalmologie ce que l'application de la vapeur a été dans le mouvement industriel de notre époque.

EXTRAIT GOMMEUX D'OPIUM, LAUDANUM DE SYDENHAM.—Si les opiacés rendent des services à l'oculistique contre la photophobie, et en calmant les souffrances qui accompagnent certaines ophthalmies, ils lui en rendent plus peut-être comme remèdes excitant le jeu des vaisseaux absorbants et doués de la propriété d'activer la reproduction organique. C'est ainsi que nous en invoquons journellement le secours contre des conjonctivites subaiguës ou chroniques, dans quelques kératites panniformes, dans les ulcérations et les épanchements de la cornée, dans le kératocèle, les hernies de l'iris, etc.

Le collyre le plus faible que nous mettions en usage se compose de 25 centigrammes d'extrait gommeux d'opium pour 10 grammes d'eau distillée. On fait dissoudre et on filtre. Les instillations ont lieu, deux ou trois fois par jour, à la dose de quelques gouttes. L'extrait thébaïque peut être porté successivement jusqu'à 50 centigrammes pour la même quantité de véhicule.

Nous employons souvent le laudanum de Sydenham, étendu d'abord de cinq ou six fois son poids d'eau, puis d'une quantité de moins en moins forte de ce liquide, jusqu'à ce que le malade arrive au laudanum pur. J'ai connu un chirurgien militaire atteint d'une conjonctivite chronique et qui avait largement usé des instillations du dernier remède. Celui-ci causait, dans le principe, une cuisson très-vive et de la douleur, mais le malade s'y était tellement habitué que le contact du liquide ne donnait plus lieu à aucune sensation pénible. Il lui était souvent arrivé d'appliquer sur ses paupières fermées des compresses imbi-

[1] *De la paralysie de l'iris, occasionée par une application locale de la belladone, et de son utilité dans le traitement de diverses maladies des yeux*, par Himly.—*Traduction d'Ehlers*. Paris, 1802.

bées de laudanum pur, expédient qui occasionnait de la somnolence, au début, mais qui, plus tard, ne produisait plus cet effet.

Le collyre de laudanum belladoné, que j'ai vu prescrire dans quelques cliniques allemandes, peut être formulé de la manière suivante : 6 grammes d'eau distillée, 1 ou 2 grammes de laudanum de Sydenham, 50 centigrammes ou 1 gramme d'extrait de belladone. Les doses qui viennent d'être indiquées sont sujettes à varier suivant la tolérance. Cette préparation trouve son application dans certains staphylômes de l'iris, qui n'ont pu être réduits ou ne l'ont été qu'incomplétement, l'indication à remplir ici étant de créer un travail plastique dans la procidence, tout en provoquant un mouvement mydriatique dont on devine le mécanisme. Quelques kératites avec synéchie antérieure se prêtent à son emploi. J'ai également trouvé ce collyre utile dans certaines ulcérations atoniques de la cornée, sans synéchie, par suite de la stimulation qu'il sollicitait dans la partie dénudée et de l'efficacité des mydriatiques dans les cas de ce genre. On pourrait alléguer que le laudanum tendant à faire contracter la pupille et la belladone à la dilater, il y a là deux éléments qui jurent de se trouver associés l'un à l'autre. Nous ne saurions accepter cet argument, fondé sur ce que la puissance de dilatation de la belladone sur l'iris étant infiniment plus forte que la puissance de contraction du laudanum sur ce diaphragme, on obtient dès lors les effets que l'on a en vue d'atteindre. Depuis quelque temps, nous avons remplacé l'extrait de belladone dans ce collyre par 25 milligrammes ou 5 centigrammes de sulfate neutre d'atropine.

§ 2. — De quelques autres substances moins usitées dans les collyres.

CHLORURE DE CHAUX. — C'est dans les cas qui militent pour l'application des collyres au nitrate d'argent qu'on a généralement conseillé ceux au chlorure de chaux. Le professeur d'Ammon paraît les avoir employés, avec quelque succès, dans l'ophthalmie des nouveau-nés, et le docteur Varlez (de Bruxelles) dans cette même affection et dans l'ophthalmie purulente des adultes. « Le chlorure de chaux, à l'état de solution concentrée, dit le docteur Decondé [1], est un modificateur énergique, neutralisant à coup sûr l'influence virulente de la matière sécrétée. »

La dose de chlorure de chaux, pour collyres, est de 15 à 50 centigrammes et au delà sur 30 grammes d'eau distillée. On l'a portée à 4 grammes, à 8 grammes (Stoeber), pour 30 grammes de véhicule. M. Decondé en indique 30 grammes, sur 200 gram. d'eau, pour la destination précédemment mentionnée.

TARTRE STIBIÉ. — Carron du Villards préconise l'efficacité d'une solution émétisée employée comme collyre. « J'ai eu l'occasion, dit-il, d'éprouver toute la puissance de ce moyen, et c'est vraiment une tache pour la mémoire du professeur Scarpa de l'avoir tourné en ridicule, sans l'avoir expérimenté. Cette conduite d'un homme aussi judicieux ne peut être expliquée que par l'horreur qu'il éprouvait pour Rasori et sa doctrine. »

[1] *Annales d'oculistique*, t. XL, p. 17.

La dose du tartre stibié, indiquée par M. Stœber, est de 5 à 20 centigrammes pour 30 grammes d'eau. Vasani l'a poussée jusqu'à 50, et même jusqu'à 75 centigrammes, pour 30 grammes de véhicule, dans une ophthalmie purulente qui sévit épidémiquement à Ancône.

PROTO-CHLORURE DE MERCURE (*calomel*) — Plenk recommande, contre les ophthalmo-blennorrhées, un collyre de calomel, de gomme arabique et d'eau distillée. Quelques préparations du même genre n'ont pas tardé à être abandonnées. Par suite de la tendance du calomel à se précipiter au fond de la fiole qui les contient, on doit les agiter avant d'en faire usage.

Associé à l'eau de chaux, le calomel forme le *black wash*, employé en Angleterre contre les blennorrhées oculaires, et *l'eau ophthalmique noire* du professeur Graefe. Elle se compose de 60 centigrammes de calomel, 15 grammes d'eau de roses, 100 grammes d'eau de chaux et 1 gramme d'extrait de jusquiame.

SUIE. — Baudelocque, médecin de l'Hôpital des Enfants, considérait la suie, sous forme de collyre, comme un bon topique contre les conjonctivites. Cette substance, séparée des matières insolubles qu'elle contient, dissoute dans du vinaigre et étendue d'eau, constitue le *collyre des Bénédictins*. Carron du Villards conseille de faire dissoudre 60 grammes de suie dans de l'eau bouillante, de filtrer et de faire évaporer à siccité. Luisant et brillant comme l'extrait de quinquina, le résidu (extrait aqueux de suie) est employé par cet oculiste en collyre, à la dose de 3 à 12 décigrammes pour 30 grammes de véhicule. Ce praticien m'a affirmé qu'une solution d'extrait de suie dans une infusion de roses de Provins, avec addition de quelques gouttes de jus de citron, lui avait été fort utile contre l'ophthalmie des nouveau-nés.

RATANHIA. — Les services rendus par le ratanhia dans les phlegmasies chroniques des membranes muqueuses (hémorrhagies, diarrhées, blennorrhées rebelles, etc.) devaient conduire les ophthalmologistes à l'essayer contre quelques inflammations des yeux, médication qui a été expérimentée avec quelque succès dans certaines conjonctivites pourvues d'un caractère atonique. L'on se rendra aisément compte de ce résultat, en réfléchissant à la forte proportion de tannin que le ratanhia contient et à l'action styptique qu'il doit conséquemment exercer sur les membranes muqueuses, dans les conditions de relâchement et d'atonie vasculaire où les a mises une fluxion inflammatoire plus ou moins prolongée. Cent parties de la poudre de l'écorce de ratanhia ont fourni 40 parties de tannin, dans l'analyse publiée par M. Vogel.

Toutefois, Réveillé-Parise qui a préconisé, comme collyre, l'infusion et la décoction de ratanhia, a reconnu, par des essais comparatifs, que les décoctés de tan et de noix de galle, qui renferment aussi beaucoup de tannin, ne procuraient pas des effets aussi avantageux que ceux que le ratanhia fournit. Cette différence serait peut-être due, d'après lui, à ce que, dans cette dernière plante, le tannin est associé à une certaine quantité de matière gommeuse et de substance amylacée; la réunion des trois principes deviendrait ainsi la source des bénéfices de la médication.

Plus récemment, le docteur Quadri (de Naples) a fait connaître les avanta-

ges qu'on peut retirer du ratanhia dans plusieurs espèces de kératite [1]. Il recommande de faire bouillir, jusqu'à réduction de moitié, une demi-once de cette substance dans 12 onces d'eau ou d'une décoction de fleurs de sureau; on obtient un collyre, rouge comme du vin, que l'on filtre au papier; il sert, trois ou quatre fois par jour, en lotions sur l'organe affecté. Avec le temps, ajoute-t-il, cette décoction perd de sa force, de telle sorte qu'il faut toujours en avoir de fraîchement préparée.

On peut établir en principe que le collyre au ratanhia est applicable aux cas dans lesquels il est utile de recourir à la médication tannique. Toutefois, dans ma pratique, les solutions de tannin se sont montrées bien supérieures à celles d'extrait de ratanhia, auxquelles j'ai à peu près renoncé.

HUILE DE CADE OU DE GENÉVRIER. — Le docteur Serre (d'Alais) a emprunté l'usage médical de ce remède à une pratique traditionnelle et populaire, dans le Midi de la France, contre certaines affections cutanées. Les kératites chroniques, accompagnées d'ulcérations nombreuses sur la cornée et de vascularités confluentes à sa surface, chez les sujets lymphatiques, militent surtout, d'après lui, pour qu'on y ait recours. Dans son opinion, toutefois, l'expérience n'a point encore rigoureusement précisé les conditions morbides de l'organe visuel auxquelles l'huile de cade est plus spécialement applicable; l'analogie de la peau avec la muqueuse de l'œil, qui en est la continuation, et l'influence bien connue de cette huile sur le tissu cutané doivent, peut-être, conduire à cette conclusion que les ophthalmies, qui en réclament l'emploi, sont plus particulièrement celles qui portent un cachet psorique, alors qu'elles sont liées à une disposition eczémateuse ou impétigineuse de la peau et surtout de celle de la face.

Le mode d'administration de l'huile de cade consiste à en charger un petit pinceau, qu'on passe sur la paroi interne de la paupière inférieure préalablement renversée. Un sentiment très-vif de cuisson se manifeste, mais il s'évanouit avec rapidité. Le lendemain, on procède à cette application suivant le même mode. Qu'il s'agisse d'une ophthalmie ou d'une affection de la peau, eczémateuse ou autre, il faut renoncer, d'après M. Serre, à l'usage de l'huile, si l'on n'a point obtenu, au bout de cinq ou six jours, une amélioration susceptible de faire espérer une guérison prochaine [2]. Ce praticien dit encore avoir triomphé d'ophthalmies opiniâtres, notamment chez les jeunes sujets, à l'aide de simples onctions, avec l'huile de cade, sur le front, les tempes, les pommettes et la face cutanée des paupières. Les résultats paraissent avoir été activés, dans quelques cas, par l'introduction d'une goutte de cette huile dans chaque narine.

Dans les phlogoses subaiguës de la cornée et dans les épanchements de cette membrane, de nature chronique, nous avons employé plusieurs fois l'huile de

[1] *Annales d'oculistique*, t. XXXIII, p. 87.

[2] En cas d'insuccès par l'huile de cade, M. Serre a une confiance absolue dans les bains de sublimé (2 grammes de ce sel pour l'eau d'un bain, chez les enfants; 4 grammes pour les adultes). Les malades y séjournent deux heures et se lavent presque continuellement la figure avec l'eau du bain. M. Serre affirme que cinq ou six bains (un bain par jour) suffisent fréquemment pour la guérison.

cade portée directement dans l'œil; nous en avons généralement été assez satisfait pour regretter que cet agent ne fût pas plus répandu dans la pratique oculaire. Les ulcérations palpébrales, associées à de vieilles blépharites ciliaires, trouvent dans l'huile de cade un expédient qui favorise leur cicatrisation. La fille d'un professeur de la faculté de Montpellier, dont parle Cunier, était affligée d'ulcérations de ce genre, qui s'étaient montrées rebelles à plusieurs traitements prescrits par Dugès, par Lallemand et par lui-même. L'huile de cade, qui fut appliquée pendant quelques jours, amena la guérison.

TÉRÉBENTHINE.—La formule qu'a publiée le professeur Laugier, au tome XXX du *Bulletin de thérapeutique*, indique 20 grammes de *térébenthine de Venise* et 10 grammes d'*essence de térébenthine*. On fait chauffer lentement la térébenthine dans un mortier de marbre; quand elle est devenue fluide, on y ajoute l'essence par petites doses. On instille, matin et soir, trois ou quatre gouttes de ce collyre entre les paupières.

M. Laugier annonce qu'il n'est point un individu qui ne se soit loué de ce remède. Quelques-uns l'ont pressé d'y revenir quand il en interrompait l'emploi. Chez un malade affecté depuis longtemps de kératite et de taies, quinze jours suffirent pour diminuer les opacités et pour fournir à la vision une amélioration notable.

§ 3. — Liquides divers employés en collyres.

Dans les conjonctivites subaiguës et chroniques, nous prescrivons souvent comme astringent léger l'infusion de thé noir. Chez quelques-uns, les collyres salins exaspèrent les accidents phlegmasiques, tandis que le collyre de thé procure un soulagement notable. Un ambassadeur dont parle Demours était affecté d'un larmoiement qui, après avoir résisté à un grand nombre de moyens, s'évanouit sous l'influence de lotions faites avec ce liquide.

Nous employons fréquemment l'eau de cerfeuil dont les propriétés seront exposées à l'article 5. Quelques-uns conseillent l'eau de mélilot.

L'infusion de fleurs de sureau est un excellent résolutif, que nous additionnons souvent de 2 à 6 grammes d'extrait de Saturne pour 125 grammes de liquide, mélange que nous prescrivons avec avantage dans les conjonctivites purulentes, quand les paupières notamment sont le siége d'un boursouflement considérable.

Le collyre formé d'acide sulfurique et d'eau est désigné par Eble sous le nom d'*aqua acidula*; l'*aqua styptica* du même auteur résulte d'un mélange d'eau de Goulard et d'alcool camphré. Il se loue de l'application de ces moyens dans les blennorrhées oculaires. Le jus de citron, étendu d'eau, paraît également avoir réussi dans des cas de ce genre.

Les lotions avec une décoction de feuilles de noyer nous ont plus particulièrement rendu service dans les larmoiements chroniques et les dacryoblennorrhées.

Dans les phlogoses oculaires accompagnées de douleurs, je conseille souvent des fomentations avec un mélange d'eau, d'eau distillée de laurier-cerise et d'ex-

trait gommeux d'opium, lequel peut être remplacé par le laudanum de Rousseau. La belladone et la jusquiame, qu'on fait bouillir pendant quelques minutes dans quantité suffisante d'eau (15 grammes de parties égales de leurs feuilles pour 250 grammes d'eau) sont encore avantageusement employées à titre de fomentations calmantes. Nous en dirons autant de celles qu'on pratique avec une infusion chaude de fleurs de camomille. Quelques malades se trouvent bien des fomentations avec du lait tiède. Elles doivent être renouvelées souvent, de peur que le lait ne s'aigrisse.

Une solution de teinture d'arnica (une cuillerée à café de celle-ci pour un verre d'eau froide) s'est montrée fort efficace dans les ecchymoses des paupières, dans les infiltrations sanguines sous-conjonctivales, et, en général, dans toutes les ophthalmies traumatiques.

D'autres collyres, comme ceux de sulfate de cadmium, de cyanure de mercure, d'huile de noix, etc., seront classés d'après les spécialités morbides auxquelles ils se rapportent.

Article 2 — Douches oculaires.

L'emploi de ce moyen est loin d'être nouveau dans la thérapeutique des affections ophthalmiques. Beer et Himly ont parlé d'appareils destinés à son application. M. Hammelrath a vu les douches en usage contre l'ophthalmie des nouveau-nés, dans les maternités de Prague, de Berlin, de Pesth, de Philadelphie, etc.[1]. L'instrument dont je trouve la description dans la seconde édition du *Traité des maladies des yeux*, de Jüngken (Berlin, 1836), consiste dans un tube à baromètre dont la portion supérieure, ouverte, se recourbe dans une longueur de six pouces; le bout inférieur, qui n'est recourbé que dans une longueur de deux pouces, est effilé, de telle sorte qu'il se termine par un orifice presque capillaire. La partie supérieure du tube ayant été plongée dans un vase rempli d'eau, on exerce, vers le bout inférieur, une aspiration suffisante pour que le liquide s'échappe en jet par l'ouverture capillaire; le malade place l'œil au-dessus de ce jet, à une distance plus ou moins considérable. Un appareil, plus simple encore, et qui est installé depuis longues années dans plusieurs établissements ophthalmiques d'Allemagne, présente un réservoir en fer-blanc, adapté à un mur, et d'où part un long tube vertical qui se recourbe vers son extrémité inférieure. L'eau est retenue ou sort à volonté, à la faveur d'un robinet placé à une certaine distance de l'ouverture inférieure. Les malades peuvent ainsi s'administrer eux-mêmes la douche à leur gré et en régler la force comme ils le désirent.

De tous les praticiens français, M. Chassaignac est bien certainement celui qui a le plus préconisé les douches oculaires, qu'il emploie dans presque toutes les affections ophthalmiques : conjonctivites aiguës et chroniques, kératites de toutes formes, iritis idiopathique ou syphilitique, amauroses, blépharites, etc. Dans son service, à l'hôpital Lariboisière, on suspend aux barreaux supérieurs

[1] *Annales d'oculistique*, t. XVIII, p. 281.

du lit, à l'une ou l'autre de ses extrémités, un entonnoir de la capacité de deux litres et terminé par un bec assez fin (un millimètre et demi environ de diamètre) muni d'un robinet. Le lit est garni, à l'extrémité correspondante, d'une toile cirée qui, repliée en forme de gouttière, conduit l'eau qui s'écoule vers un récipient placé sur le parquet de la chambre. Le malade s'étend sur le lit, la tête exactement placée au-dessous du bec de l'entonnoir; le robinet est ouvert, soit par un aide, soit par le patient lui-même, et ce dernier reçoit la douche, qui ne doit point être une lotion palpébrale, mais un véritable bain oculaire. « Exigez, dit M. Chassaignac[1], que les yeux soient légèrement ouverts sous le courant d'eau qui les traverse. Dans les premiers temps, le malade sera forcé d'avoir recours à l'assistance d'un aide, qui lui entr'ouvrira les paupières avec précaution; mais après quelques jours d'habitude, et surtout dès que les premiers symptômes auront disparu, sa propre volonté, aidée d'un peu de courage, lui suffira pour ouvrir lui-même ses paupières. »

A l'hôpital, et pour des inflammations bénignes, M. Chassaignac prescrit deux ou trois douches par jour. Leur nombre est beaucoup plus considérable, sept, huit et quelquefois plus, s'il s'agit de phlegmasies violentes. La durée de chaque douche est de huit ou douze minutes, dix en moyenne. En hiver, M. Chassaignac se sert de l'eau à la température ordinaire des fontaines d'intérieur; en été, il emploie l'eau de puits ou l'eau refroidie par quelques morceaux de glace.

Rien n'est facile comme l'administration d'une douche oculaire dans la pratique civile. Un lit, un canapé ou une table sur laquelle on fait coucher le malade, de telle sorte que la tête en dépasse le bord, une toile cirée posée sous le cou du patient, puis inclinée et repliée vers un vase inférieur, et un arrosoir d'appartement, à tuyau étroit, suffiront pour atteindre le but désiré. A défaut de cet ustensile, on peut prendre un entonnoir dont l'orifice sera fermé d'un linge ou d'un bouchon qui donnera à la veine liquide le degré convenable[2]. Un siphon en gutta-percha, muni d'un robinet, et qu'on adapte à une bouteille qu'on place dans un endroit élevé, paraît d'un usage assez répandu en Allemagne. Un autre appareil à douches, confectionné par M. Charrière, a été présenté à l'Académie de médecine, en 1854, par M. Margulies, de Londres. Cet instrument, d'un petit volume, se compose d'un réservoir en caoutchouc, auquel s'adapte à volonté un tuyau bifurqué, qui se termine à ses deux extrémités par deux coquilles ou œillères destinées à couvrir les yeux. On pratique les douches, soit sur l'un de ces organes, en fermant l'un des robinets, soit sur les deux globes. Quand on comprime le réservoir avec la main, le liquide s'échappe des coquilles par un tuyau évacuateur ayant la même disposition que celui qui précède.

Il y a, en ce qui concerne les douches, deux points principaux auxquels il faut avoir égard : 1° l'action du jet; 2° la température du liquide qui le constitue.

[1] Chassaignac, *Traité pratique de la suppuration et du drainage chirurgical*, t. II, p. 98.

[2] Raoux, *Du traitement des ophthalmies*. Thèse inaug., Paris, 1857.

Nul doute qu'une forte colonne d'eau qui aborde l'œil avec violence ne soit susceptible d'y causer une contusion et un ébranlement nuisibles; mais ce reproche ne saurait être adressé à un courant bien ménagé, surtout s'il est porté obliquement sur le globe oculaire. Ainsi constituées, les douches me semblent plus particulièrement utiles dans les ophthalmo-blennorrhées, et notamment dans l'ophthalmie gonorrhéique. Elles éliminent ces flots de matières si fatales à la cornée, qui s'accumulent sans cesse sur l'organe; elles délayent ces mucosités corrosives et en tempèrent l'acrimonie; le froid, en outre, tend à affaiblir la circulation locale et à seconder le dégorgement des tissus. Les cautérisations de tout genre dont l'organe visuel vient d'être le siége ne peuvent qu'être rendues moins irritantes par l'action des douches froides, qui ne leur enlèvent en rien l'efficacité dont elles sont pourvues. Théoriquement, les douches semblent contre-indiquées dans les cas d'ulcérations de la cornée. On peut se demander si, en entraînant le produit plastique que la force médicatrice de la nature établit pour la cicatrisation, l'intervention des lavages ne tend pas plutôt à contrarier qu'à seconder le travail. Toutefois, des succès incontestables, obtenus dans un bon nombre de kératites ulcéreuses par M. Chassaignac, doivent nous rendre très-réservés quant à la solution de cette question de thérapeutique. M. Anatole G. de Grandmont, ancien aide de M. Chassaignac, et qui a longtemps dirigé à son dispensaire l'administration des douches, nous a communiqué des observations qui tendent à démontrer que les ulcérations de la cornée sont, en général, si heureusement influencées par l'emploi de ces irrigations, qu'elles guérissent sans opacité, ou avec des opacités à peine appréciables; que leur réparation, en un mot, s'accomplit d'une manière beaucoup plus favorable que quand on les soumet à l'action d'autres expédients thérapeutiques.

Que l'eau soit portée vers l'œil, sous forme de douche ou de toute autre manière, la question de température me paraît avoir une grande importance pratique. L'eau froide me semble plus particulièrement utile à la suite des vulnérations de l'appareil visuel et dans les amauroses franchement congestives. Si les ophthalmo-blennorrhées se trouvent bien de son application chez les adultes, en est-il de même chez les très-jeunes sujets? J'ai récemment été consulté pour un enfant atteint d'une ophthalmie des nouveau-nés et qui avait été soumis aux douches froides. Je trouvai les yeux dans un déplorable état; je les crus à peu près perdus; la sage-femme me fit un triste tableau de la stupeur dans laquelle était plongé le jeune malade, quand il était exposé au courant d'eau. J'eus recours au nitrate d'argent et aux fomentations alumineuses, traitement qui sera développé dans la suite de ce travail, et fut ici suivi d'effets merveilleux, car peu de jours suffirent pour la guérison. M. Chassaignac nous apprend lui-même qu'à l'hospice des Enfants-Trouvés de Vienne, la douche chaude a fourni, en 1848, des résultats infiniment plus avantageux que la douche froide, employée durant les années 1846 et 1847. On m'a cité quelques cas d'ophthalmies subaiguës ou chroniques, qui s'étaient amendés par les douches froides; mais je dirai, par contre, que j'en ai vu beaucoup qui s'étaient bonifiés d'une manière très-remarquable par des lotions à l'eau chaude. Les sujets lymphatiques, enclins aux injections conjonctivales et aux blépharites, éviteront, en sortant du lit,

de se laver les yeux avec de l'eau froide; l'eau chaude ou tiède leur sera, au contraire, très-salutaire. Je donne en ce moment des soins à une dame dont les bords palpébraux étaient, depuis longtemps, collés le matin, et qui ne le sont plus depuis qu'elle a substitué l'eau chaude à l'eau froide. Dans les iritis, dans les inflammations profondes de l'œil, les topiques chauds sont communément bien mieux tolérés que les topiques froids. Les rhumatisants surtout ont horreur de l'intervention de ces derniers, quelle que soit la maladie oculaire dont ils peuvent être atteints. Ce qui vient d'être dit s'applique, en général, aux collyres qu'on pourra néanmoins employer froids, quand il s'agira de les instiller par gouttes.

Dans le traitement des inflammations du globe et de ses annexes, M. Chassaignac insiste sur la recommandation d'effectuer le *décapage des cils*, pendant l'administration des douches [1]. Tandis que le courant d'eau, en humectant les bords palpébraux, tend à les débarrasser de l'enduit glutineux qui les couvre, on doit, d'après ce chirurgien, coucher doucement les cils de dedans en dehors, par un mouvement transversal, exécuté sur les marges palpébrales avec le doigt ou avec un linge fin. Les sujets, en effet, qui sont atteints d'ophthalmie, lui ont paru avoir une tendance marquée à s'essuyer les paupières de dehors en dedans, pour calmer le prurit qu'ils éprouvent; le grand angle de l'œil est l'aboutissant de ces tentatives. Or, la direction des cils, de la tempe vers le nez, est celle qui, lorsqu'ils sont roidis, rend leur action plus irritante; celle, au contraire, dans laquelle ils fatiguent le moins l'œil consiste, d'après l'observation de M. Chaissaignac, dans l'inclinaison oblique des appendices ciliaires, de l'angle interne vers l'angle externe.

Article 3. — Pommades.

Plusieurs substances admises dans les collyres, à titre de base ou d'adjuvants, entrent également dans les compositions des pommades ophthalmiques. Le nitrate d'argent cristallisé, le sulfate de cuivre, le borax, l'iodure de potassium, etc., sont fréquemment employés par nous sous ce dernier mode. Il est applicable encore à d'autres agents, comme les oxydes métalliques, qui ne sauraient être administrés sous forme liquide.

L'axonge est le plus avantageux de tous les excipients adoptés pour la préparation des pommades ophthalmiques. Elle doit être préférée au beurre, plus sujet à devenir rance et à donner lieu à des produits qui irritent l'œil et provoquent des inflammations érythémateuses, surtout chez les personnes dont la peau est fine et délicate. Dans les pays chauds, on a coutume, avec juste raison, d'associer à l'axonge une petite quantité de cire, pour obtenir une masse plus compacte et plus ferme. L'axonge, sans cette précaution, pourrait se fondre, et les corps, comme les oxydes métalliques ou autres, qui doivent y être incorporés d'une manière égale, seraient susceptibles de perdre leur agrégation moléculaire et de se précipiter en partie. L'onguent rosat, la moelle de bœuf, le beurre

[1] *Archives d'ophthalmologie*, t. II, p. 88.

de cacao, le cérat, la pommade au blanc de baleine figurent, comme excipient, dans beaucoup de préparations de ce genre. Nous mentionnerons encore la glycérine, épaissie avec la gomme adragant, que quelques oculistes prescrivent aujourd'hui pour la préparation de pommades ophthalmiques.

C'est surtout dans les conjonctivites granuleuses que nous conseillons les pommades d'azotate d'argent cristallisé, à des degrés variables. Nous formulons généralement de 15 à 30 centigrammes de ce sel, pour 4 grammes d'axonge, avec quantité suffisante d'eau distillée pour dissoudre la substance saline. Cette addition est fort utile, afin d'obtenir une préparation homogène. Si elle contenait des fragments de nitrate non dissous, ils enflammeraient par trop, et cautériseraient même les tissus mis en rapport avec eux; la réaction, dès lors, serait plus énergique que celle qu'on a en vue d'atteindre. Telle pommade qui, bien préparée, peut rendre les plus grands services contre une lésion quelconque, est susceptible d'en amener l'aggravation, si le remède a été mal fait.

W. Adams et Guthrie paraissent être les premiers qui préconisèrent, contre la période aiguë de certaines ophthalmies, les pommades au nitrate d'argent, déjà employées avant eux, et contre les taies de la cornée, par le docteur Ryan. La pommade, dont W. Adams a tant vanté l'efficacité contre les ophthalmies purulentes, se compose d'azotate d'argent et de bleu de Prusse, de chaque 1 gramme, sur 4 grammes d'axonge, avec addition d'une vingtaine de gouttes d'un liquide opiacé, connu, dans les pharmacopées anglaises, sous le nom de *black drops* ou *gouttes noires*. C'est une espèce de laudanum, dans la préparation duquel entrent l'opium, la muscade, le safran, le suc de citron, celui de verjus et l'alcool. La pommade de Guthrie (pommade noire), dont ce praticien m'a lui-même communiqué la formule, lors de mon voyage à Londres, a eu bien plus de vogue que celle d'Adams, tant en Angleterre que sur le continent. Moins forte que la précédente, cette préparation contient, pour la même masse d'excipient, 50 centigrammes de nitrate d'argent fondu et 15 gouttes d'extrait de Saturne. On a reproché à cette formule de donner lieu, par une double décomposition, à un acétate d'argent insoluble.

Les pommades au sulfate de cuivre, que nous prescrivons dans les mêmes cas que celles de nitrate d'argent, comprennent, en général, de 15 à 30 centigrammes de sulfate et 4 grammes de corps gras. Dans les taies de la cornée, nous leur associons souvent quelques gouttes de laudanum de Sydenham. Celles de borax, applicables aux mêmes conditions morbides et aux kératites à leur déclin ou affectant une marche torpide, admettent dans leur composition de 30 à 40 centigrammes de borax, pour 4 grammes d'axonge. Nous y ajoutons parfois aussi du laudanum ou de l'extrait gommeux d'opium. Les pommades iodées trouvent dans notre pratique une large part; nous en conseillons surtout l'emploi, avec des adjuvants variables, contre les opacités chroniques du miroir de l'œil. Nous ne prescrivons que rarement les pommades tanniques. Cunier annonce qu'elles n'ont pu être tolérées, dans sa pratique, qu'à la condition que la dose du tannin fût, au plus, de 30 à 50 centigrammes, sur 4 grammes de cérat, et encore, ajoute-t-il, a-t-il fallu laisser deux jours de repos entre leur application.

De toutes les préparations de ce genre, les plus populaires ont été et sont

encore les pommades rouges. Si les auteurs de tant de recettes, inventées, pour la plupart, dans un but de lucre, ont fait presque constamment appel à l'oxyde rouge de mercure, c'est que les pommades, dont il constitue la base, s'appliquent avec avantage à un grand nombre de maladies qui viennent assaillir l'organe visuel : conjonctivites, kératites, taies, affections du sac, blépharites, etc. Au demeurant, tous ces remèdes, fortifiés ou non par un nombre plus ou moins grand d'adjuvants, présentent entre eux beaucoup d'analogie. La pommade de Lyon, par exemple, ne contient que de l'oxyde rouge uni à l'onguent rosat, dans les proportions de 1 : 16, tandis que celle de Grandjean se compose de précipité rouge et de cérat, dans la proportion de 1 : 4. La pommade de la duchesse de Montebello (pommade de Mme la maréchale) renferme de l'oxyde rouge et du camphre ; celle de la veuve Farnier, ce même oxyde et de l'acétate de plomb [1] ; celle de Régent, combinaison des deux précédentes, nous offre de l'oxyde rouge, du camphre et de l'acétate de plomb. La pommade de Desault est composée de précipité rouge, d'oxyde de zinc, d'acétate de plomb, de sublimé corrosif et d'alun ; l'oxyde rouge, l'extrait de Saturne et le laudanum forment les éléments constitutifs de celle de Rust. Dupuytren recommandait le plus habituellement une pommade composée de précipité rouge et de sulfate de zinc. Une autre, formée de 4 grammes d'oxyde rouge, 15 grammes d'axonge et 15 grammes d'huile de lin, suffit souvent, d'après M. Decondé, pour enrayer l'ophthalmie purulente dans ses phénomènes initiaux. C'est, dans son opinion, le meilleur remède pour juguler l'ophthalmie des nouveau-nés.

La pommade ophthalmique de Janin, à laquelle Scarpa accordait tant de confiance dans les affections chroniques des voies lacrymales, comprend, d'après la formule consignée dans l'ouvrage de son auteur [2], 2 grammes de précipité blanc, 4 de tutie préparée, 4 de bol d'Arménie et 8 d'axonge. « C'est un excellent ophthalmique, dit Janin, pour dégorger les vaisseaux variqueux de l'œil et les rétablir dans leur état naturel. Il dissipe les taies, résout l'engorgement des paupières, déterge et cicatrice l'ulcération de leurs bords et celle de la cornée. »

J'ai rencontré dans bien des pays des corporations respectables, d'honnêtes familles, de bonnes femmes, qui débitaient traditionnellement des pommades destinées à guérir les maux d'yeux. Si ces remèdes, administrés au hasard, réussissent effectivement dans quelques cas, il est des lésions qu'ils doivent nécessairement aggraver ; nous voyons chaque jour des ophthalmies internes exaspérées par ces panacées, si souvent appliquées dans une période précieuse pour la mise en pratique d'expédients rationnels. Les pommades dont on use avec discernement peuvent rendre, au contraire, les services les plus signalés ; elles sont même, sous quelques rapports, supérieures aux collyres liquides, car fréquemment ceux-ci ne pénètrent pas dans l'œil ou en sortent avec rapidité, au milieu surtout des clameurs de l'enfance, tandis que le plus communément

[1] M. Page, pharmacien à Paris, a trouvé dans la pommade Farnier 30 centigrammes d'*oxyde rouge de mercure* et une égale quantité d'*acétate de plomb cristallisé* pour 12 grammes de *beurre*. (Analyse communiquée par lui-même.)

[2] Janin, *Mémoires et observations sur l'œil*. Paris et Lyon, 1772, p. 456.

les pommades y entrent bien et y restent. Leur consistance doit être telle qu'on puisse en distraire aisément les parties dont on a besoin, et que celles-ci s'étalent également sur les tissus où s'opère leur application ; le remède est-il trop consistant, force est d'en faire fondre une petite portion à la flamme d'une bougie, au moment de s'en servir. Trop anciennement préparées, les graisses médicamenteuses deviennent âcres, irritantes et doivent être rejetées. Comme on n'en emploie généralement qu'une dose assez exiguë, il suffit d'en formuler de 4 à 6 grammes.

L'application des pommades ophthalmiques s'effectue de deux manières, suivant qu'on a en vue de combattre une blépharite, ayant pour siége le bord libre des paupières, ou bien une conjonctivite, une opacité kératique, une lésion quelconque localisée sur le bulbe visuel. Dans le premier cas, une petite partie de la substance médicamenteuse est portée sur la marge ciliaire avec la pulpe du doigt, et elle y est étendue par des frictions horizontalement dirigées. On peut encore l'étaler avec un pinceau, mode moins avantageux que le précédent et qui devra cependant être recommandé quand les doigts du malade ou de la personne chargée de lui donner des soins sont durs, rugueux et surtout malpropres. Dans le second cas, on abaisse la paupière inférieure, et la pommade est déposée, sur la face interne de ce voile, avec un morceau de papier roulé ou avec un cure-oreille ; puis on exerce quelques frictions douces sur la paroi cutanée des voiles palpébraux pour communiquer au corps graisseux une diffusion convenable. On peut encore déprimer la paupière inférieure, avec un doigt d'une main, pendant que le malade regarde en haut, saisir de l'autre main un pinceau dont l'extrémité est chargée de la pommade, et placer celle-ci sur le repli inférieur de la conjonctive ; on continue à y maintenir le pinceau pendant qu'on invite le patient à fermer l'œil ; on le retire ensuite avec rapidité, dans la direction d'une des commissures palpébrales, de telle sorte que la pommade vienne se coller contre la face interne des paupières. Celles-ci seront tenues fermées pendant quelque temps après l'opération, précaution sans laquelle le remède pourrait être aisément entraîné par les larmes. On se trouve bien, chez quelques enfants indociles, d'appliquer les pommades sur les marges palpébrales et même à la face interne de la paupière inférieure, le soir, quand ils sont endormis.

Comme les pommades ont généralement une action plus énergique et plus prolongée que les collyres, parce que les médicaments qu'elles contiennent s'y trouvent assez communément à l'état solide, on peut admettre comme règle que leur application doit avoir lieu moins souvent que celle des liquides ophthalmiques. On n'usera habituellement des pommades que le soir, en se mettant au lit. L'irritation, parfois vive, qu'elles suscitent gênerait le malade pendant la journée, et nuirait à ses occupations si le remède était appliqué le matin ; elle pourrait même s'exaspérer fâcheusement sous l'influence de l'air et de conditions variables. Le repos de la nuit, au contraire, et l'occlusion des paupières secondent les effets des propriétés hyposthénisantes de la plupart de ces agents curatifs.

Il est bien entendu que s'il s'agissait d'une inflammation aiguë, d'une

ophthalmie purulente, par exemple, pour la guérison de laquelle on jugerait efficace l'intervention d'une pommade, l'application de celle-ci pourrait être faite plusieurs fois dans la journée.

Nous mentionnerons une série d'autres pommades, si usitées, en onctions surle front et les tempes, dans la pratique ophthalmologique. Destinées à agir par voie d'absorption, elles sont chargées de produire sur les tissus altérés la même influence que celle qu'engendrent les médicaments administrés à l'intérieur. L'une des principales est l'onguent napolitain belladoné, qui a été précédemment mentionné (page 120). Les onctions au voisinage de l'œil, avec les pommades iodurées ou autres, trouveront plus tard l'exposé des indications qui les réclament. Quelle que soit la préparation mise en usage, on peut couvrir la partie frictionnée d'un morceau de taffetas gommé, qui offre le double avantage d'assurer plus d'activité à l'absorption du remède et de préserver le linge de ses atteintes. On ne procédera à une nouvelle friction qu'après avoir nettoyé avec de l'eau chaude la région où elle doit être effectuée. L'expédient curatif pourrait être, sans cette précaution, peu pourvu d'efficacité et parfois tout à fait stérile.

Article 4. — Poudres.

Les poudres dont on se sert pour l'usage externe, dans la pratique ophthalmologique, peuvent être divisées en deux catégories, suivant qu'elles s'appliquent sur l'œil lui-même ou aux parties voisines de cet organe.

Les substances pulvérulentes de la première catégorie (collyres secs des anciens auteurs) méritent seules, à vrai dire, le nom de poudres ophthalmiques. On emploie, à cet effet, des corps solubles ou insolubles. Les remèdes solubles sont les plus actifs, car ils fonctionnent mécaniquement et chimiquement. Les remèdes insolubles agissent surtout comme corps étrangers, en suscitant dans l'organe qui en reçoit l'impression un mouvement fluxionnaire capable de favoriser la résolution d'épanchements divers ou de phlegmasies qui affectent une allure lente et torpide.

C'est presque exclusivement dans les taies de la cornée que nous invoquons le secours des poudres ophthalmiques. Quelques praticiens en blâment l'emploi. Dupuytren s'en montrait grand partisan. Dans son *Histoire médicale de l'armée d'Orient*, Desgenettes rapporte que des opacités kératiques, consécutives à l'ophthalmie égyptienne, se dissipèrent par l'usage d'un collyre sec, composé de sulfate d'alumine, de nitrate de potasse et de sucre candi. J'ai trop souvent constaté les avantages que nous offrent les poudres ophthalmiques pour que je ne les prescrive pas journellement. Il faudrait s'en abstenir si l'œil, affecté d'obscurcissement, était douloureux, photophobe, car l'irritation engendrée par le remède dégénérerait en une inflammation capable d'augmenter le mal qu'on cherche à dissiper. L'organe est-il dans des conditions favorables à ce genre d'applications, celles-ci, modérément renouvelées et faites au plus une fois dans les vingt-quatre heures, et seulement le soir, communiquent une certaine excitation aux épanchements qui constituent la taie, stimulent le jeu des absorbants, secondent la transsudation de l'humeur aqueuse à travers la sub-

stance cornéale, phénomènes éminemment propices au point de vue de la résorption des opacités susceptibles de s'évanouir.

Quand les remèdes de ce genre sont formés de deux ou trois éléments, la porphyrisation sera faite séparément pour chacun d'eux, après quoi on effectue le mélange. Les poudres devront être impalpables, ce dont on s'assurera par le tact, afin qu'elles n'irritent pas trop l'organe.

Les agents pulvérulents peuvent être transportés sur la cornée à l'aide d'un petit pinceau non mouillé, que l'on charge du remède, et auquel on imprime un mouvement sec et rapide de propulsion sans qu'il aille toucher le miroir de l'œil. Les paupières seront tenues écartées l'une de l'autre par l'indicateur et le pouce du chirurgien pendant cette manœuvre, dont on pourra charger une personne intelligente. Un usage général a consacré l'insufflation des poudres à l'aide d'un tuyau de plume ouvert aux deux extrémités. Dans l'une d'elles on place la poudre ; on souffle ensuite par l'autre, en tournant le tuyau vers l'œil. Un oculiste distingué, le docteur Compérat, a imaginé un insufflateur dont il a publié la description [1], appareil compliqué et qui n'a pas été admis dans la pratique. Son ingénieux auteur l'a pourvu de l'avantage que le malade peut lui-même se faire des insufflations, en remplaçant par un tuyau de gomme élastique le tube d'argent ou de maillechort dont est muni l'instrument.

Le calomel, réduit en poudre impalpable et en insufflations dans l'œil, était le remède de prédilection de Dupuytren contre l'ophthalmie gonorrhéique. Cette même substance, qu'on projette sur la conjonctive à l'aide d'un pinceau auquel on communique un choc sur l'ongle, a été plus récemment préconisée contre l'ophthalmie puriforme des nouveau-nés, par le docteur Laner, médecin de l'hôpital de la Charité de Berlin, et par le professeur Siebold (de Gœttingue). Une seule application par jour suffit, le plus habituellement, d'après M. Laner : on fait deux applications, si l'ophthalmie est très-intense et la sécrétion abondante. L'œil est baigné une demi-heure après dans de l'eau fraîche, et le jeune malade prend, soir et matin, un quart de grain de calomel. Le terme moyen des guérisons aurait été de quatre à dix jours. M. Richter (de Prague) qui préconise cet expédient dans la kératite et contre les exsudations partielles qui accompagnent certaines injections fasciculées, insiste sur la recommandation de répandre le calomel en couche très-mince. Si elle formait des masses, elle donnerait lieu, d'après lui, à un œdème, à une corrosion même de la conjonctive, d'où résulterait l'aggravation des symptômes. Dans un bon nombre de cas, traités suivant ce mode, deux ou trois applications de la poudre mercurielle ont triomphé, dit-on, de la photophobie, comme par enchantement. M. Richter considère la présence d'ulcérations sur la cornée comme l'unique contre-indication à l'emploi de ce moyen, qui serait alors nuisible. Je connais une dame qui était affligée d'une kératite superficielle et d'une conjonctivite opiniâtre, par suite de la rougeole. Toutes les médications s'étaient montrées stériles, quand le calomel, sous forme topique, qui fut conseillé par M. Bretonneau, ne tarda pas à être suivi d'un succès inespéré. C'est surtout dans quelques ophthalmies externes chroniques que

[1] Compérat, *De l'emploi des poudres dans les maladies des yeux*. Paris, 1839.

nous avons constaté des améliorations notables, sous l'influence de ce traitement, très-vanté dans les cas de ce genre par Fricke.

Dans d'autres circonstances, avons-nous dit, les poudres sont mises en rapport avec des régions voisines de l'organe visuel. C'est ainsi que, dans des paralysies et dans quelques névralgies, on saupoudre de strychnine, de sulfate ou de chlorhydrate de morphine, des vésicatoires établis au front, aux tempes, derrière les oreilles. Dans des ophthalmies internes associées à des douleurs dans le trajet de la cinquième paire, nous avons vu des oculistes allemands recommander un mélange pulvérulent de 30 centigrammes d'opium et de 50 centigrammes de sucre, ou un autre composé d'opium et de calomel, poudre dont le malade doit charger la pulpe du doigt enduit de salive, pour onctions au-dessus du sourcil, du côté affecté. Nous accordons une bien plus grande confiance aux pommades qui séjournent sur le tissu cutané d'une manière plus fixe et plus favorable à l'absorption. Certaines poudres sternutatoires se sont montrées fort efficaces dans notre pratique, contre des affections paralytiques de l'appareil visuel. Nous en dirons autant de poudres mercurielles ou autres que l'on introduit au sein des cavités olfactives dans quelques maladies lacrymales, quand ces dernières notamment sont associées à une inflammation chronique de la membrane pituitaire.

Article 5. — Cataplasmes. — Emploi du cerfeuil dans le traitement des ophthalmies.

Les cataplasmes sont plus particulièrement applicables à des lésions localisées dans les annexes de l'œil. Doués de propriétés qui varient suivant la nature des substances qu'on fait entrer dans leur composition, ils agissent encore d'une manière différente, selon la température dont ils sont pourvus. Les cataplasmes chauds seront notamment conseillés quand il s'agira de faciliter la suppuration de la peau et du tissu cellulaire sous-jacent; on usera des cataplasmes froids pour faire avorter une inflammation à ses débuts. Ces épithèmes seront renouvelés fréquemment, les cataplasmes chauds surtout, qui perdent avec facilité leur chaleur, principalement en hiver.

Nous conseillons journellement contre les phlegmasies furonculaires ou phlegmoneuses des paupières, après l'ouverture des abcès du sac, etc., les cataplasmes préparés avec la fécule de pomme de terre, la poudre de racine de guimauve, la farine de riz, celle de graine de lin, très-salutaire par l'huile douce qu'elle contient. C'est surtout pour le besoin de l'ophthalmologie qu'il faut veiller à ce que cette substance soit fraîche et de bonne qualité, et non impure, acide et rance. Les cataplasmes préparés avec une décoction concentrée de graine de lin ou de racine de guimauve, qu'on amalgame avec une quantité suffisante de son, offrent de la légèreté, sont doux à la peau et conservent longtemps la chaleur. En Italie, nous avons vu plus particulièrement conseiller les cataplasmes de feuilles de mauve, en Allemagne, ceux de mie de pain et de lait. A la suite de l'application de la pâte de Canquoin, dans les tumeurs et les fistules lacrymales, les cataplasmes émollients froids, que nous arrosons quelquefois d'un peu

d'extrait de Saturne, sont très-propres à prévenir et à modérer les accidents inflammatoires.

Peu de lésions ayant pour siége le globe oculaire, militent pour l'application de ce genre de topiques. Quelques ophthalmies éréthistiques, avec sentiment de tension et de chaleur, trouvent dans l'emploi des cataplasmes froids un amendement notable. Les cataplasmes émollients sont très-nuisibles dans les ophthalmo-blennorrhées aiguës, comme Desgenettes s'en est plusieurs fois convaincu dans l'ophthalmie d'Égypte; ils augmentent la laxité et la tuméfaction de la conjonctive, et sont susceptibles de favoriser la rupture de la cornée et la perte de l'œil. Mais quand cet organe a été mis hors de service par un phlegmon, à la suite d'une opération malheureuse de cataracte, par exemple, l'application des cataplasmes est avantageuse, comme avant ou après l'ouverture spontanée ou artificielle des abcès; ils hâtent la fonte purulente de l'œil et contribuent à enrayer les douleurs atroces que provoque l'étranglement intra-oculaire.

Les cataplasmes laudanisés tièdes et ceux préparés avec un mélange de farine de graine de lin, de poudre de feuilles de ciguë et de poudre de feuilles de jusquiame, nous ont été fort utiles pour calmer les souffrances qu'engendre l'iritis. Ils doivent avoir un petit volume, afin de ne pas fatiguer l'œil par leur poids; on les appliquera au moment des paroxysmes. Aux feuilles de ciguë et de jusquiame, le P. Debreyne associe celles de laurier-cerise. Rognetta prescrit de faire dissoudre quelques grammes de sel de nitre dans 30 ou 40 grammes d'eau, et d'arroser de ce liquide des cataplasmes de mie de pain et de lait : ils sont très-propres, d'après lui, à apaiser les douleurs qui accompagnent certaines ophthalmies, et la phlogose décline par leur action hyposthénisante.

La famille des ombellifères, à laquelle appartient la ciguë, nous fournit une autre plante qui jouit, comme elle, de vertus résolutives et calmantes : c'est le cerfeuil, *scandix cerefolium* de Linnée. Tourmenté par une inflammation chronique des paupières et des globes, Sauvages, professeur à la Faculté de médecine de Montpellier, sollicita, en 1762, les avis de Demours, qui lui indiqua, entre autres moyens, *d'appliquer, tous les soirs, sur les yeux, en se mettant au lit, un cataplasme de cerfeuil cuit dans son jus, entre deux plats, sur les cendres chaudes.* «Vous le mettrez chaud, à nu, poursuivait Demours, avec une compresse par-dessus, et le lendemain matin, vous les baignerez dans de l'eau de Balaruc.» Plus loin, l'auteur ajoute : «Le célèbre professeur suivit tous ces conseils, et se félicita particulièrement de l'usage du cerfeuil.» Après avoir relaté une observation de guérison que valut au docteur Chabrely l'application de cette ombellifère, Florent Cunier disait : «Le cerfeuil est vulgairement employé, dans plusieurs parties de la Belgique, en cataplasmes et fomentations, dans les panaris et les ophthalmies. Nous avons vu ce moyen réussir entre les mains d'un curé, dans un cas de photophobie scrofuleuse dont il avait été impossible de triompher. Une vieille femme d'Assche, près Bruxelles, guérit l'ophthalmie des nouveau-nés par les instillations de suc de persil. En 1835, plusieurs soldats eurent recours à elle, et ce moyen faisait avorter le mal qui, chez leurs camarades, passait à la purulence et nécessitait leur envoi à l'hôpital. De pareils faits ne doivent pas être perdus pour la science.»

Observation IV. — J'ai été consulté, en 1844, par un maître de pension dont la fille, âgée de dix ans, était affectée d'une ophthalmie intense à l'œil droit, avec sécrétion muqueuse abondante, phlyctènes garnissant le cercle scléro-kératique, photophobie et larmoiement. Je conseillai les dérivatifs, les mercuriaux, un traitement, en un mot, en harmonie avec la gravité des symptômes. Cette prescription, faite le 6 juin, amena une amélioration sensible. Le 10, une recrudescence se manifeste; le blépharospasme est au plus haut degré qu'il peut atteindre. La malade se plaint d'une chaleur brûlante, de douleurs vives et lancinantes dans l'organe. Nouvelle prescription, composée des mêmes éléments, mais plus énergique. Or, rien de tout cela ne fut exécuté, et cependant la jeune fille se trouva, au bout de vingt-quatre heures, soulagée comme par miracle. Les avis d'une commère, chose si fréquente dans la pratique, l'avaient emporté sur ceux de l'homme de l'art. Depuis trois heures de l'après-midi jusqu'à six heures du lendemain matin, des cataplasmes de cerfeuil avaient été constamment maintenus sur les paupières de l'œil phlogosé, l'herbe cuite pendant dix minutes ou un quart d'heure étant placée à nu sur ces voiles; de plus, l'organe avait été soumis à de nombreuses lotions avec une décoction concentrée de cerfeuil. Je dus consentir à ce qu'on persistât dans la même médication, à laquelle j'associai quelques éléments thérapeutiques; mais j'appris, peu de temps après, qu'on se borna, comme ci-devant, à l'emploi de la plante salutaire, qui, par ses heureux effets, avait captivé la confiance de la famille. Le cerfeuil, en résumé, fit seul les frais de cette cure rapide.

Ce fait contenait un enseignement dont je résolus de profiter, et j'ai consigné, au tome XIII des *Annales d'oculistique*, les résultats satisfaisants que m'a fournis le cerfeuil. Le docteur Dubois rapporte [1] qu'il eut l'occasion de s'en louer, à Nice, chez un enfant atteint, par suite d'une ophthalmie des nouveau-nés, d'une tuméfaction considérable des paupières. Plusieurs moyens avaient été stérilement mis en œuvre; le blépharospasme et l'énorme bousouflement des voiles palpébraux s'opposaient à ce qu'on pût attaquer le mal comme il devait l'être. « Nous serions encore à douter, dit-il, de l'agent thérapeutique capable d'obtenir une résolution tant désidons, si le docteur Faucher de Corvey ne nous eût fait parvenir l'observation publiée par le docteur Deval. En ayant eu connaissance, le soir, nous nous décidons à l'emploi du cerfeuil. Après avoir fait bouillir cette plante pendant dix minutes (sommités des tiges), nous la laissons refroidir, et nous l'appliquons, à nu, sur les paupières. Cette application est renouvelée d'heure en heure. Sur les onze heures du soir, les paupières sont affaissées, comme par enchantement, et conservent cependant encore une couleur violacée. La purulence a diminué beaucoup. Nous persévérons, toute la nuit, et, le lendemain, nous pouvons examiner parfaitement les globes oculaires. » Nous ne suivrons pas l'auteur dans les détails ultérieurs de sa médication, qui fut couronnée d'un plein succès, bien que la cornée eût déjà commencé à s'ulcérer dans sa région antérieure.

[1] Dubois, *Considérations sur la thérapeutique de l'ophthalmie des nouveau-nés et sur un nouveau traitement par le cerfeuil et le nitrate d'argent.* Montpellier, 1846.

Article 6.—Vaporisations.—Sachets. —Insolation de l'œil.

J'ai vu des conjonctivites subaiguës ou chroniques diminuer notablement par l'exposition des yeux à la vapeur de liquides médicamenteux très-chauds, par fois même à celle de l'eau simple. Quelques phlegmasies de la cornée ont paru contracter une allure plus favorable, sous l'influence de fumigations avec une infusion de fleurs de camomille. L'un de mes malades, atteint depuis longtemps, d'une double kératite ponctuée, avec synéchie postérieure, recouvra, par les fumigations et l'usage d'une pommade à l'oxyde rouge de mercure, la faculté de lire, dont il était privé avant l'emploi de cette médication. Chez un autre, affligé d'une kératite ulcéreuse grave, l'inflammation tomba et la guérison commença à s'établir dès qu'il se soumit à des douches de vapeurs dirigées vers les paupières fermées. Les fumigations avec une infusion de feuilles de belladone se sont montrées efficaces dans la pratique du professeur Laugier. Ce n'est, en général, que dans les inflammations atoniques que nous avons recours à ce genre de bains gazeux ; ils favorisent la résolution des phlegmasies, en suscitant dans le travail morbide qui languit un mouvement salutaire. On évitera de se soumettre aux fumigations dans une chambre froide, et de s'exposer, après les avoir pratiquées, à l'influence d'un courant d'air.

Le docteur Bouchet, médecin de l'Hôtel-Dieu de Lyon, a proposé, contre les ophthalmies, dites scrofuleuses, les fumigations iodées. Il projette quelques fragments d'iode sur une capsule métallique suffisamment chauffée, et au-dessus de laquelle on place une espèce d'entonnoir terminé par une embouchure sous forme d'œillière. La surface oculaire est ainsi soumise, aussi longtemps qu'on le désire, à l'action de la vapeur entièrement recueillie. Ce moyen ne paraît avoir été expérimenté que par son auteur.

En 1858, nous avons appelé l'attention de nos confrères sur les succès que nous avaient fournis, contre l'héméralopie, les vapeurs azotées, traitement qui sera plus tard l'objet de quelques détails. Parfois encore, les fumigations ont été invoquées avec fruit dans d'autres formes d'amaurose et dans certaines paralysies de la troisième paire et d'autres nerfs de l'œil. On emploie plus particulièrement, dans ces cas, en présence d'une débilité locale, sans apparence aucune de congestion, des liquides alcooliques de toutes sortes, des éthers, des huiles essentielles, qu'on peut mélanger, dans des proportions variables, et que l'on additionne souvent d'ammoniaque. Le malade en verse une certaine quantité dans la paume de la main, pour frictions sur le front et les tempes si les deux yeux sont affectés, sur le front et la tempe, du côté compromis, si un seul organe est envahi ; puis, les yeux ou l'œil sont exposés à la vapeur du remède, le creux de la main étant approché des paupières. C'est à cette même catégorie qu'appartiennent les *collyres gazeux*, mélanges solides ou le plus souvent liquides, qui fournissent des vapeurs excitantes auxquelles l'œil est soumis. Le collyre de Leayson, dans lequel il y a un dégagement de vapeurs ammoniacales, par les réactions chimiques, résulte d'un mélange, dans un flacon bouché à

l'émeri, de sel ammoniac, de chaux éteinte, de cannelle en poudre, et d'huile essentielle de girofle.

Les vapeurs résineuses, généralement abandonnées aujourd'hui, ont été recommandées par Wenzel, Demours et d'autres oculistes. On les obtient en faisant brûler sur de la braise allumée quelques pincées de matières résineuses (oliban, myrrhe, benjoin, etc.) ou même du sucre. Pendant que ces substances se consument, on tient renversé sur elles un entonnoir en fer-blanc, la base en bas. L'œil fermé est exposé à la vapeur qui se dégage, l'organe étant tenu à deux ou trois pouces de l'orifice de l'entonnoir. On a encore conseillé contre les paralysies des yeux, contre l'œdème des paupières, etc., de faire brûler sur de la braise un mélange de mastic, d'oliban, de camphre, etc., mélange dont on reçoit la vapeur sur un gâteau de ouate qu'on applique sur les yeux.

Les affections chroniques des voies lacrymales trouvent dans les fumigations portées vers la cavité olfactive un remède dont l'efficacité a été constatée par Sabatier, Monlac, Lisfranc et par nous-même. C'est également par les fosses nasales que le docteur Lombard (de Genève) fait pratiquer les inhalations opiacées, moyen qui réussit merveilleusement, d'après lui, contre les névralgies faciales, quel que soit leur type. La dose moyenne, pour chaque fumigation, est de 10 centigrammes d'opium brut pulvérisé mêlé avec partie égale de sucre. Les fumigations sont répétées, sans inconvénient, deux ou trois fois par jour. Après avoir fait rougir au feu une plaque métallique, une pelle, par exemple, on recommande au malade de projeter la poudre, par petites pincées, sur le métal rougi, en ayant soin d'aspirer largement la fumée par les fosses nasales et par la bouche.

Les sachets, dits aromatiques, peu usités aujourd'hui, étaient jadis beaucoup employés en Allemagne dans la médication des ophthalmies torpides. Il est un cas surtout où ils me paraissent offrir quelque utilité, en excitant l'absorption par l'arome stimulant qu'ils fournissent, c'est l'œdème subaigu ou chronique de la conjonctive et des voiles palpébraux. On fait entrer dans ces sachets des substances médicamenteuses diffusibles, comme les fleurs de camomille, de sureau, de lavande, la menthe poivrée, la sauge, etc., agents auxquels on associe parfois le camphre. Confectionnés en vieux linge très-fin ou en mousseline, munis de peu d'épaisseur et ayant de 6 à 8 centimètres carrés de surface, ils doivent être piqués de telle sorte que la masse qu'ils contiennent reste uniformément répandue. Il convient de les attacher à une bande frontale pour qu'ils soient suspendus devant l'œil, sans exercer aucune compression sur l'organe. On peut les chauffer avant de s'en servir.

Dans le traitement des affections paralytiques de l'organe visuel, Janson (de Lyon) conseille des sachets de camphre arrosé d'éther; Demours les fait remplir de café brûlé et moulu et additionné quelquefois d'anis et de camphre. Le docteur Frédéricq a publié l'histoire d'une jeune femme atteinte depuis trois mois d'un assez haut degré d'amaurose pour qu'elle ne pût ni lire, ni reconnaître les traits des personnes. Il conseilla des sachets de camphre que l'on tenait pendus, jour et nuit, devant les yeux, si ce n'est aux heures de promenade. Quinze jours après le début de ce traitement, la malade put lire quelques lignes

d'un journal ; au bout de deux mois et demi, la guérison était, dit-on, complète. Nous avons souvent prescrit de placer dans un sachet un mélange de chaux et de chlorhydrate d'ammoniaque ; en se dégageant lentement, l'ammoniaque à l'état naissant agit continuellement sur l'œil. L'appareil doit être renouvelé dès qu'il cesse d'exhaler une forte odeur ammoniacale, c'est-à-dire tous les quatre ou cinq jours.

M. Max. Langenbeck a récemment fait connaître, sous le nom d'*insolation de l'œil*, un procédé qui consiste à solliciter la résorption d'obstacles pupillaires, tels que concrétions lymphatiques et débris de cataracte, à l'aide de l'action directe des rayons solaires concentrés vers ces obstacles par un système de lentilles convergentes [1]. Son appareil présente deux lentilles biconvexes, à court foyer, et disposées de telle sorte que leurs axes se confondent, en laissant entre elles un intervalle de quatre millimètres environ. Le sommet du cône lumineux doit tomber exactement sur les parties dont il s'agit d'effectuer la résorption; on aura surtout des chances de réussir, en entreprenant le traitement aux époques de l'année où la lumière solaire a le plus d'intensité. M. Langenbeck cite un malade chez lequel un exsudat adhérent à l'iris et fortifié par des fragments lenticulaires, se résorba de telle sorte qu'après la troisième séance, le sujet qui, depuis plusieurs années, ne voyait pas l'ombre de la main, fut en état de distinguer une pièce de monnaie. L'œil avait subi ces épreuves sans aucune réaction inflammatoire. Deux amaurotiques paraissent s'être bien trouvés aussi de l'application de cet expédient. Quoi qu'il en soit, il faut reconnaître qu'il y a là une idée qui, fécondée par l'expérimentation, peut conduire à de précieux résultats.

SECTION III.

MOYENS CHIRURGICAUX.

Pour les opérations des yeux, comme pour celles qu'on exécute sur d'autres parties du corps, il peut y avoir un temps de nécessité et un temps d'élection. Elles ne doivent pas être différées toutes les fois que le salut de l'organe est menacé, et, à plus forte raison, quand chaque jour amène l'aggravation d'un mal qui met l'existence du sujet en péril, comme une affection cancéreuse qui milite pour l'extirpation du bulbe. Dans d'autres circonstances, il convient souvent d'attendre que le malade ait été soumis à un traitement interne qui rende le succès plus probable, que certaines lésions concomitantes de l'œil ou de ses annexes aient été palliées ou guéries, qu'une maladie régnante, et surtout une épidémie ophthalmique ait cessé d'exercer ses ravages. L'âge peut encore avoir une influence sur l'époque d'exécution de l'opération. Il est, par exemple, permis d'attaquer une

[1] *Archives générales de médecine*, octobre 1859. — *Bulletin de thérapeutique*, t. LVII, p. 475.

cataracte dès le début de la vie, tandis que si vous avez affaire, chez un enfant, à une tumeur ou à une fistule lacrymale, il vaut mieux ordinairement attendre les effets du développement des organes, d'où peut résulter la guérison, sans l'intervention de nos moyens chirurgicaux. La présence des vers dans le tube digestif, la dentition, la grossesse, l'époque de l'établissement ou de la cessation des menstrues, le temps des règles, sont encore des circonstances auxquelles il faut avoir égard. Le riche, qui peut modifier à sa guise les conditions atmosphériques auxquelles il est soumis, peut, en général, être opéré en toute saison ; chez le pauvre, qu'il s'agit de traiter à domicile, la temporisation est souvent une précaution utile, quand il fait froid et surtout s'il règne un froid humide.

Il est plus convenable d'opérer le matin que l'après-midi. Le chirurgien, qui se conforme à cette conduite, a devant lui la journée tout entière pour visiter son malade et parer aux premiers accidents qui pourraient survenir, ce dont il s'acquittera plus commodément pendant le jour que pendant la nuit.

M. Mackenzie recommande avec juste raison de ne pas différer le moment d'une opération, quand il aura été une fois fixé. L'anxiété du malade, dit-il, s'accroît d'heure en heure, et il s'exagère considérablement les dangers qu'il redoute.

Nous nous occuperons successivement, dans cette section, de l'exercice des opérations oculaires, de l'appareil instrumental qui les concerne, de la position du malade et du chirurgien pendant leur exécution, du choix des aides, des pansements, du traitement consécutif, de l'opportunité des anesthésiques dans ces tentatives. La compression, si utile à la suite de quelques opérations et contre plusieurs maladies du globe et de ses annexes, l'application des caustiques, d'un usage journalier dans l'oculistique, et la paracentèse de la cornée trouveront également leur place dans cette partie de notre travail.

Article 1. — Exercice des opérations oculaires. — Ophthalmophantômes. — Cataractes artificielles.

La branche oculaire de la chirurgie réclame, plus que toute autre, une main agile et légère, des sens fidèles et délicats. On a déjà fait dans la carrière un pas immense, lorsqu'on a eu le bonheur d'assister des maîtres habiles, et de s'habituer, sous leur direction, à la manœuvre de ce genre d'opérations ; mais tout n'est pas là : il faut les avoir longtemps exécutées sur l'homme vivant pour devenir un opérateur consommé ; l'agitation de l'œil, les contractions des paupières, l'écoulement des larmes, etc., font naître des difficultés qu'on n'apprend à vaincre que par la pratique.

Rien ne vaut le cadavre pour se familiariser avec le manuel des opérations oculaires. Nous recommanderons surtout, en ce qui concerne celles qui ont trait au globe, et principalement quand on s'exerce seul, le dilatateur palpébral de Kelley-Snowden (pl. 1, fig. 5). Le cadavre, pour ces mêmes opérations, peut être remplacé par un ophthalmophantôme garni d'yeux humains, ou, à leur défaut, d'yeux de cochon, appareil qu'on établit sur une table, auprès d'une fenêtre. Dans les cliniques oculaires allemandes, on a recours à ce moyen d'instruction, que nous voyons avec regret délaissé, et pour ainsi dire inconnu en

France; le chirurgien éloigné des grandes cités peut surtout y trouver une ressource précieuse. L'ophthalmophantôme dont nous nous servons, et que nous préférons à cause de sa simplicité, est celui qu'a adopté le professeur Jæger, dans les manœuvres auxquelles il exerce ses élèves. Il se compose d'un socle en bois, d'un masque, d'un porte-œil en cuivre et d'une branche verticale qui soutient les deux dernières parties de l'appareil; ces pièces se démontent, ce qui rend l'instrument très-portatif. Le porte-œil est organisé de telle sorte que le globe dont il est muni roule dans le sens de la pression qu'on lui imprime, disposition qui simule jusqu'à un certain point les mouvements de l'organe malade. Un aide, dont la main se place derrière l'appareil, peut faire cesser à volonté cette mobilité, l'exagérer dans telle ou telle direction, la rendre plus ou moins rapide, créant ainsi des obstacles auxquels ne s'attend pas l'opérateur. Quelques autres machines ont été imaginées dans le même but. L'ophthalmophantôme de Sachs est figuré et longuement décrit dans la traduction de l'ouvrage de Weller [1].

Des praticiens se sont occupés de produire dans le cristallin, sur des yeux de cadavres, des opacités artificielles destinées à faciliter l'exercice des opérations de la cataracte. Neuner (de Darmstadt) injecte dans l'appareil lenticulaire, et par sa face postérieure, quelques gouttes d'une solution de 30 centigrammes de sublimé corrosif dans 4 grammes d'alcool pur. Un moyen très-simple consiste à faire passer à travers la chambre postérieure, et à l'aide d'une longue aiguille qu'on engage par la sclérotique, un fil dont un des chefs est imbibé d'acide sulfurique étendu d'eau; le liquide qui se dépose sur le cristallin, pendant qu'on tire d'un côté à l'autre la portion humectée du fil, détermine quelquefois la formation d'une opacité satisfaisante. Le procédé de l'immersion des yeux dans l'alcool présente l'avantage de ne pas occasionner la détérioration des instruments qu'on emploie pour la manœuvre, inconvénient dont ne sont point à l'abri les expédients dans lesquels on fait usage d'acides et de substances corrosives. Quelle que soit d'ailleurs la valeur de ces moyens, ils sont généralement abandonnés, comme à peu près inutiles. L'exercice de l'extraction ne gagne rien aux opacités de ce genre, et l'on peut très-bien s'en passer dans celui de l'abaissement et des autres modes d'attaquer la cataracte. J'ai dirigé, dans les manœuvres de chirurgie oculaire, un bon nombre de jeunes gens, que j'ai fait ensuite opérer, à ma grande satisfaction, sur le vivant, dès que j'étais sûr de leur main, et je n'ai jamais éprouvé la nécessité de recourir aux cataractes artificielles. S'agit-il de les obtenir chez les animaux vivants, il suffit de piquer le cristallin avec une aiguille qu'on introduit par la cornée, vers sa périphérie. Quelques expérimentateurs procèdent en injectant de l'eau chaude dans le sac capsulaire.

[1] Weller, *Traité des maladies des yeux*, traduit par Riester et Jallat, t. II, p. 265, pl. VI.

Art. 2. — Appareil instrumental. — Blépharostats et ophthalmostats.

Les instruments avec lesquels on opère sur l'appareil de la vision doivent être d'une exécution parfaite, garantie que l'on ne possède que quand on s'est adressé à un habile fabricant. Il importe surtout que les instruments piquants et tranchants destinés à agir sur le bulbe ne soient point sales, rouillés, ébréchés; la prudence exige qu'on s'assure de leurs qualités avant de s'en servir sur le vivant. Les conditions vicieuses d'un instrument peuvent entraîner des lenteurs dans la manœuvre, rendre l'opération défectueuse, la faire même manquer entièrement. La pointe des aiguilles à cataracte et des kératotomes doit, tout en étant solide, fléchir modérément quand on l'appuie obliquement sur l'ongle, puis reprendre sa position primitive, dès que la pression a cessé; cette extrémité reste-t-elle recourbée, l'instrument est impropre au service. Les instruments piquants et tranchants doivent franchir sans résistance et sans bruit le canepin tendu; il faudrait les rejeter s'ils n'y entraient qu'en faisant entendre un certain craquement. Si l'on tentait, par exemple, de pénétrer à travers les membranes oculaires avec une aiguille à pointe émoussée, on courrait le risque, dans les efforts auxquels on se livre, d'entrer trop brusquement dans l'organe. La conservation de ces appareils exige qu'on les tienne enfermés dans une boîte convenablement garnie, et disposée de telle sorte que nul d'entre eux ne puisse vaciller dans le lieu qui lui a été assigné; la face interne du couvercle, également garnie, doit presser mollement sur eux et contribuer à leur imprimer la fixité désirable; quelque position qu'on donne à un tel étui fermé, on évite sûrement le froissement des tranchants et des pointes. Ces instruments ne seront essuyés qu'avec un linge fin et sec : le calicot usé convient parfaitement pour cette destination.

Le clignotement des paupières et le blépharospasme, presque inévitables dans les opérations oculaires, ont donné lieu à l'invention d'une foule d'instruments (blépharostats, refouleurs des paupières), destinés à démasquer largement le globe, tout en maintenant solidement les voiles palpébraux contre l'arc orbitaire qui correspond à chacun d'eux. Ils sont surtout utiles lorsque les yeux sont profondément enfoncés dans l'orbite, que les paupières sont courtes et tendues, et quand on se voit forcé de se faire assister par un aide peu habitué à ce genre d'opérations. Désignés sous le nom d'élévateurs, lorsqu'ils s'adressent à la paupière supérieure, d'abaisseurs lorsqu'ils sont destinés à l'inférieure, les blépharostats sont pourvus d'une extrémité crochue, dont la gouttière reçoit le bord libre. C'est surtout la paupière supérieure qu'il est difficile de fixer convenablement; on ne saurait atteindre plus commodément ce but qu'en se servant d'un élévateur plein (pl. 1, fig. 3), dont il faut avoir deux modèles de grandeurs différentes. Ils m'ont suffi pour tous les cas individuels; l'un, d'ailleurs, peut servir d'élévateur et l'autre d'abaisseur. Comme le crochet de cet instrument appuie uniformément sur les tissus, son application est moins pénible pour le malade que si cette portion offrait deux ou trois tiges métalliques ne comprimant que quelques points douloureusement étranglés par ces branches. C'est cette dernière

disposition qu'on rencontre dans l'élévateur de Pellier (pl. 1, fig. 1), appareil jadis fort employé, et qui présente un double fil d'argent, recourbé à ses deux extrémités sous forme d'une S majuscule. Jæger a fait ajuster, à une plaque de corne ou d'ivoire, une portion du double fil métallique de Pellier, de manière à n'avoir qu'un crochet faisant l'office de blépharostat (pl. 1, fig. 2). Ce professeur affecte la plaque à la résection des bords palpébraux, à l'opération des tumeurs tarsiennes des paupières et à quelques autres usages. Je me sers souvent, pour l'extraction des corps étrangers, pour l'extirpation du staphylôme, pour la strabotomie, etc., du *blépharcirgon*, ou dilatateur palpébral de Kelley-Snowden (pl. 1, fig. 5), instrument ingénieux, dont la double gouttière reçoit d'une part la paupière supérieure, et de l'autre la paupière inférieure. Ces voiles se trouvent fortement écartés quand les deux branches, cessant d'être comprimées l'une vers l'autre, sont revenues sur elles-mêmes, par suite de leur élasticité, et en occupant d'ailleurs fort peu de place; le chirurgien, dès lors, peut agir en toute liberté sur l'œil.

Dans l'emploi d'une autre catégorie d'instruments, auxquels Lecat a donné le nom d'*ophthalmostats*, on a pour but de remédier à la mobilité du globe pendant les manœuvres chirurgicales. Quelques-uns, armés de griffes, de crochets, etc., saisissent un repli de la conjonctive et du fascia sous-conjonctival, et l'organe est assujetti à la faveur de tractions exercées sur ce repli. C'est à cette combinaison qu'appartiennent la fourchette de M. Lüer et l'ophthalmostat de M. Rothmund (de Munich). Ce dernier fixateur consiste dans une pince croisée, dont chaque branche aboutit à un crochet très-fin et recourbé en dehors. M. Rothmund conseille d'appliquer l'instrument très-près du limbe de la cornée, point dans lequel la conjonctive sclérotícale est plus intimement accolée aux parties sous-jacentes que partout ailleurs; deux piqûres résultent de cette application. L'indication qui a présidé à l'invention de cette catégorie d'instruments peut être tout aussi commodément remplie à l'aide d'une pince à dents de souris (pl. 6, fig. 1), qui devra toujours saisir, avec la conjonctive, le fascia qui la double, pour que l'instrument soit solidement implanté, et que le tissu conjonctival ne soit point douloureusement lacéré pendant la manœuvre. Dans le premier temps de l'extraction de la cataracte, on place généralement la pince dans la région sclérotícale, vers le grand angle, et à un ou deux millimètres de la circonférence de la cornée. Bonnet, qui se sert d'une pince munie d'un coulant, pour qu'elle ne puisse pas lâcher prise pendant l'opération, implante cet instrument vers l'insertion du muscle abducteur, c'est-à-dire un peu au-dessus de l'angle externe des paupières, et à 4 ou 5 millimètres du limbe kératique. Dans le procédé du chirurgien de Lyon, un aide, debout derrière le malade, soulève la paupière supérieure avec un élévateur tenu d'une main, tandis qu'avec la pince, confiée à l'autre main, il s'oppose à la fuite de la cornée vers le grand angle. « Il faut avoir vu pratiquer cette opération, dit Bonnet, pour se faire une idée de la promptitude, de la précision et de la facilité extrême avec laquelle on l'exécute. Toujours l'incision suit le contour de la cornée; jamais l'iris n'est blessé; jamais, si les aides sont attentifs, il ne sort une quantité d'humeur aqueuse assez considérable pour

que l'œil s'affaisse. Je ne crois pas qu'il y ait de l'exagération à dire que l'opération de la saignée n'est pas plus facile que l'extraction de la cataracte exécutée de la sorte. » Une érigne simple en forme de crochet (pl. 1, fig. 6), la double érigne de Richter (pl. 1, fig. 7), une ligature passée dans les tissus avec une aiguille à suture, sont encore d'un fréquent usage dans la chirurgie oculaire. Le docteur Larghi, chirurgien de l'hôpital de Verceil (Piémont), a proposé d'immobiliser le globe en passant sous l'un de ses muscles un petit ruban[1], procédé qui me paraît aggraver très-inutilement les vulnérations. M. Larghi établit sa ligature sous le muscle droit supérieur, quand il s'agit de pratiquer la kératotomie supérieure; il trouve plus commode de placer le ruban sous le droit inférieur, quand il se propose de tailler le lambeau aux dépens du segment inférieur de la cornée.

Il est des ophthalmostats qui offrent une ou plusieurs tiges métalliques aiguës, lesquelles s'implantent dans les membranes pariétales de l'œil et empêchent cet organe de rouler dans tel ou tel sens, en exerçant une certaine pression sur sa surface. C'est à cette combinaison qu'appartient le *trèfle* ou la pique de Pamard (pl. 1, fig. 8). Présenté, en 1765, à l'Académie de chirurgie par Pierre Pamard, son inventeur, « le trèfle, dit son petit-fils, chirurgien distingué d'Avignon[2], est formé par une tige d'acier solidement fixée sur un manche, longue de 3 centimètres, courbée dans son milieu en deux sens différents, de manière à former un double coude, qui porte la pointe de l'instrument en dehors de son axe, mais toujours dans la direction de ce même axe. Cette courbure est destinée à embrasser la convexité formée par la racine du nez. La pointe est très-acérée. Elle porte à 3 millimètres de son extrémité deux petites ailes qui ne doivent faire saillie que d'un demi-millimètre. Cette longueur suffit pour arrêter l'instrument, et ne lui permet pas de s'enfoncer davantage. » Nous ajouterons que l'épaulement dont il s'agit ici est le plus souvent superflu, la tige métallique ne pénétrant presque jamais jusqu'à ce point dans les tissus, à moins de se servir d'une pique à lance très-courte, disposition que présentent certains trèfles modifiés dont se servent quelques opérateurs.

Plusieurs appareils fonctionnent simultanément comme refouleurs des paupières et comme ophthalmostats. Tel est l'anneau de Bell, plus connu sous le nom de spéculum ou de contentif de Lusardi (pl. 1, fig. 4). Nous avons vu maintes fois cet oculiste procéder sans aide, avec cet instrument, à la dépression de la cataracte. Il présente un cercle d'argent ou de maillechort, fixé à une tige légèrement coudée près de son articulation avec l'anneau; la tige est ajustée à un manche. A la partie supérieure du cercle est adaptée une gouttière destinée à loger le voile supérieur, tandis que l'inférieur est dépriné par le rebord opposé de l'anneau. Ce dernier ayant été introduit entre les paupières, de manière à se mettre en rapport avec le sillon oculo-palpébral, l'œil est maintenu immobile par la pression, qu'il est d'ailleurs facile au chirurgien d'exercer sur cet organe.

[1] *Gazette médicale;* année 1858, p. 623.

[2] Pamard, *Mémoires de chirurgie pratique.* Paris, 1844, p. 7.

Parmi les nombreux instruments qui ont été proposés pour les opérations oculaires, nous signalerons les suivants, comme les plus utiles :

1. Un élévateur plein (pl. 1, n° 3).
2. Même instrument, avec crochet plus petit.
3. Un dilatateur palpébral de Kelley-Snowden (pl. 1, n° 5).
4. Une érigne pour l'opération du staphylôme, pour l'extirpation de quelques tumeurs, etc. (pl. 1, n° 6).
5. La double érigne de Richter (pl. 1, n° 7).
6. La pique de Pamard (pl. 1, n° 8).
7. La pince à trichiasis, de Beer (pl. 1, n° 11).
8. Aiguilles courtes, à lance très-légèrement recourbée sur le plat, pour la réclinaison de la cataracte (pl. 2, n° 4).
9. Aiguilles courtes, à lance très-acérée et droite, pour la discision de la capsule antérieure (pl. 2, n° 7).
10. Couteau à cataracte, de Beer (pl. 2, n° 8).
11. Kystitomes, avec curette sur le même manche (pl. 2, n°s 14 et 15).
12. Petit couteau boutonné de Jüngken, pour l'achèvement du lambeau dans quelques opérations d'extraction, pour l'anchyloblépharon, etc. (pl. 2, n° 13).
13. Couteau lancéolaire de Jæger, à lance droite (pl. 3, n° 1).
14. Même couteau, à lance coudée. (Voyez Pupille artificielle.)
15. Un crochet à iridodialysis (pl. 3, n° 2).
16. Le crochet à recouvrement, de Pamard, faussement attribué à Jüngken (pl. 3, n° 3).
17. Pinces à iridectomie droites (pl. 3, n° 6).
18. Mêmes pinces courbes (pl. 3, n° 7).
19. Ciseaux, dits de Cooper (pl. 3, n° 10).
20. Aiguille à paracentèse (pl. 3, n° 12).
21. Pince-anneau, pour opérations diverses aux paupières (pl. 4, n° 1).
22. Ciseaux genouillés ou à bec de grue (pl. 4, n° 3).
23. Pinces de Himly (pl. 4, n° 7), pour l'opération de l'entropion. Cet instrument peut être remplacé par d'autres pinces représentées sur la même planche.
24. Une seringue d'Anel (siphons droit et courbe de cet appareil représentés pl. 5, n°s 5 et 6).
25. Un stylet d'Anel (pl. 5, n° 7).
26. Un stylet de Méjan (pl. 5, n° 8).
27. Forte pince à dents de souris, usitée comme ophthalmostat, pour la strabotomie, etc. (pl. 6, n° 1).
28. Un crochet pour cette dernière opération (pl. 6, n° 2).
29. Un scarificateur (pl. 6, n° 7).
30. Un bistouri pour l'incision du sac, pour l'extirpation de quelques tumeurs, etc. (pl. 5, n° 16).

Si l'on ajoute à cette collection une paire de ciseaux mousses, courbes sur le plat et à branches plus fortes que celles de Cooper, une autre paire de même modèle, mais à branches droites, des sondes de baleine et métalliques, de divers

calibres, pour le cathétérisme du canal nasal, des aiguilles courbes à suture de petites dimensions, des épingles dites de Carlsbad, quelques serre-fine et la trousse du chirurgien, dans laquelle on trouvera des lancettes, une pince anatomique, un crayon de pierre infernale, etc., on sera à même de mettre à exécution la très-grande partie des opérations que nous recommandons plus particulièrement dans cet ouvrage.

Article 3. — Position du malade et de l'opérateur. — Choix des aides.

Dans les cas les plus ordinaires, la situation la plus convenable à donner au patient consiste à le faire asseoir près d'une fenêtre, sur une chaise ou sur un tabouret solide et de moyenne hauteur. En Angleterre, on emploie en général un tabouret de musicien, dont la hauteur peut être variée à volonté en tournant le siége à droite ou à gauche, ce qui fait ou monter ou descendre la vis qui le supporte (Samuel Cooper). Le chirurgien s'établit sur un siége plus élevé en face du malade, et de telle sorte que les yeux de celui-ci répondent à la partie supérieure de la poitrine de l'opérateur; il n'est pas ainsi contraint de tenir les bras élevés, attitude forcée qui gênerait la liberté de leurs mouvements. Les extrémités inférieures du patient seront placées entre celles de l'opérateur et assujetties par les genoux de ce dernier. Un aide, debout derrière le malade, en contiendra la tête contre sa poitrine; quand on agit sur le globe, le même aide aura en outre pour fonctions, tantôt de soulever la paupière supérieure et de la fixer solidement contre l'arc orbitaire correspondant, tantôt d'élever la paupière supérieure et d'abaisser l'inférieure. Si les téguments sont enduits d'une matière grasse et onctueuse qui les fait glisser sous la main de l'aide, il devra la garnir d'un morceau de linge sec. Quelques oculistes veulent, dans cette circonstance, que l'aide se frotte les doigts avec de la craie. Ces précautions deviendraient superflues, si ce dernier fixait les voiles palpébraux avec les crochets destinés à cet usage.

Il est quelquefois plus convenable d'opérer le malade au lit. Il sera prudent de procéder suivant ce mode lorsque, chez des sujets pusillanimes, on aura une syncope à redouter. Dans d'autres cas, l'opération ayant été commencée dans la position précédemment indiquée, on ne peut la terminer qu'après avoir fait coucher le patient.

Un seul aide suffit à la rigueur pour la plupart des opérations ophthalmiques. Le chirurgien devra pouvoir compter sur son adresse, sur son sang-froid et sur son attention; il est utile qu'il connaisse lui-même la manœuvre dont il est appelé à seconder l'exécution; ses doigts devront être assez déliés pour ne pas gêner le jeu des instruments. Les machines les plus ingénieuses ne remplaceront jamais une assistance intelligente. Quelques opérations exigent l'intervention de deux aides. Il en faut rarement un plus grand nombre.

Article 4. — Pansement. — Traitement consécutif.

Les pansements doivent être en harmonie avec la délicatesse de l'organe sur lequel on les applique. Les linges enduits de cérat, les plumasseaux de charpie, les tours de bande multipliés ne seront que très-rarement admis dans la pratique ophthalmologique; la chaleur qu'entretient un tel appareil, et la stagnation du mucus et des larmes qui en résulte ne peuvent que seconder les progrès de l'inflammation traumatique après les opérations sur le bulbe. Un bandeau de toile, échancré à l'endroit du nez, et qu'on attache sur la région occipitale avec des épingles, est souvent employé pour protéger les deux yeux. S'agit-il d'un seul de ces organes, il suffira fréquemment d'une simple bande ou d'une compresse longuette traversant obliquement la partie malade, et qu'on fixe au sinciput. On se contentera, dans un grand nombre de cas, d'un linge qu'on assujettit au-devant du front et qu'on laisse flotter vis-à-vis de l'organe.

A la suite de certaines opérations, de l'extraction de la cataracte, par exemple, l'œil sera bien plus efficacement tenu dans l'occlusion par des bandelettes de taffetas d'Angleterre. On doit fréquemment étendre cette précaution à l'œil sain, afin d'empêcher dans ce dernier des mouvements qui se communiqueraient à son congénère. Les bandelettes auront une largeur de 5 ou 6 millimètres et une longueur de 3 centimètres environ. Quelques opérateurs appliquent une grande quantité de bandelettes qui s'entre-croisent, trois, par exemple, situées verticalement, et trois autres horizontalement, deux de celles-ci reposant au-dessus de la fente palpébrale, et la troisième au-dessous. Il m'a généralement suffi d'en employer deux, que je croise sur la partie moyenne des voiles palpébraux. Pour les placer, on prescrit au malade de fermer les paupières, puis on colle de haut en bas, et à la paupière supérieure, la première moitié de la pièce agglutinative, en usant d'une pression modérée; ce n'est que quand elle adhère en haut qu'on achève l'application sur le voile opposé et sur la joue. Si l'on négligeait ces précautions, la bandelette se plisserait et ne procurerait qu'une occlusion incomplète.

Les dangers des suppurations aux paupières, d'où peuvent naître des cicatrices difformes et des raccourcissements préjudiciables à l'organe que ces *tutamina* sont destinés à garantir, nous imposent l'obligation de provoquer autant que possible l'adhésion immédiate des plaies produites accidentellement ou artificiellement à la surface externe de ces voiles. On atteint ce but par des bandelettes agglutinatives, par la suture ou par l'application d'une ou de plusieurs serre-fine, sous l'influence desquelles les bords des solutions de continuité sont exactement accolés par suite de la pression continue qui les rapproche.

Au début de ma pratique ophthalmologique, j'ai parfois remarqué que les cicatrices consécutives à la résection partielle du tégument palpébral externe, opération entreprise pour remédier à l'entropion, étaient pourvues d'une coloration bleue très-prononcée, bien que linéaires et nettes. Quelques essais ultérieurs m'ont laissé la conviction que ce phénomène dépendait de la couleur noire du

taffetas d'Angleterre, dont j'avais fait usage dans les pansements pour corroborer la suture, et qui avait déteint sur les plaies. Comme cette sorte de tatouage est fort apparente, quoique peu difforme, elle doit être évitée, surtout chez les personnes du sexe; la précaution de substituer le taffetas blanc au taffetas noir conduira au but désiré. Depuis que je l'emploie dans de telles circonstances, rien de semblable ne m'est arrivé dans ma pratique.

La suture entrecoupée ou à points séparés et la suture entortillée sont à peu près les seules qui entrent dans le domaine ophthalmologique. Pour effectuer la première, on se sert de petites aiguilles recourbées en arc de cercle, aplaties dans le sens de leur concavité et de leur convexité, et à bords mousses. On les garnit d'un fil de soie ciré. La seconde se pratique avec des épingles courtes, appelées *camions*, ou mieux, avec les épingles dites de Carlsbad, dont la flexibilité permet au chirurgien de les recourber à sa guise; on peut, pour en faciliter l'introduction, les engager entre les mors des pinces à torsion d'Amussat. Les épingles et le fil en huit de chiffre ayant été placés, on coupe avec de forts ciseaux les extrémités des tiges métalliques, puis on colle sous elles, sur le côté de chacune des lèvres de la plaie, une petite bandelette de taffetas d'Angleterre. Dans les solutions de continuité verticales ou obliques des paupières, qui intéressent le bord libre de ces organes, il est de règle d'appliquer la première aiguille près de ce bord, afin d'éviter autant que possible les échancrures vicieuses de ce dernier et le coloboma.

Le traitement, après les opérations, sera en harmonie avec la gravité de la lésion produite. Il suffit souvent d'astreindre le malade au repos, de garantir l'œil des influences excitantes et de pratiquer sur la région oculaire des fomentations avec de très-petites compresses imbibées d'eau froide ou glacée. On doit, dans certains cas, appliquer des sangsues ou des ventouses, ouvrir même la veine du bras, avoir recours, en un mot, à toutes les ressources d'un traitement antiphlogistique énergique. Si l'on prescrit les pédiluves, il est plus convenable de les faire préparer avec du sel ou des cendres qu'avec la moutarde, dont les vapeurs peuvent donner lieu à des éternuements, funestes surtout après l'opération de la cataracte par extraction ou par abaissement. Les opiacés, la belladone, les mercuriaux, les purgatifs, les dérivatifs cutanés rendent encore des services signalés dans les circonstances de ce genre, comme nous le verrons dans la suite.

Quelques chirurgiens préfèrent le froid sec, à l'aide de la glace concassée, qu'on enferme dans des sachets imperméables, comme l'intestin du mouton; le froid, dans ce procédé, agit sans mouiller, et son action est bornée aux parties sur lesquelles elle doit être sentie. M. Chassaignac couvre la région orbitaire d'une *cuirasse* de bandelettes de sparadrap entre-croisées, et applique sur cet appareil protecteur un sachet de baudruche contenant des petits fragments de glace, et assujetti à l'aide de deux rubans qu'on noue derrière la tête. M. Max. Langenbeck encadre l'œil dans un anneau de corne, représenté p. 107, t. XXIV des *Annales d'oculistique*. C'est dans cet anneau qu'on place la glace enveloppée d'un morceau de linge. Nous sommes en mesure d'établir, d'après des expériences comparatives, que les compresses très-légères et imbibées d'eau froide ou

glacée, que nous recommandons et que le malade peut renouveler lui-même autant qu'il le désire, constituent un mode de pansement bien plus commode et plus en harmonie avec la délicatesse de l'organe visuel que les sacs et autres appareils destinés à maintenir de la glace au devant de l'œil.

Article 5. — Emploi des anesthésiques.

Nous sommes aujourd'hui tellement familiarisés avec l'usage du chloroforme qu'on peut admettre, qu'administré avec les précautions convenables, il est à peu près exempt de danger, quel que soit l'âge des sujets qui y sont soumis. Toutefois, de nombreux désastres, arrivés dans la pratique de chirurgiens expérimentés, imposent à l'oculiste prudent le devoir de n'y recourir qu'en présence de motifs plausibles.

Nous employons le chloroforme chez les personnes timorées, indociles ou nerveuses, quand les malades surtout sont saisis d'une frayeur vive à la pensée d'une tentative opératoire. Nous en invoquons le secours lorsque l'irritabilité des yeux enflammés et le blépharospasme rendent trop épineuse ou trop dangereuse une opération chirurgicale. C'est ainsi qu'on peut être contraint d'endormir des sujets pour leur extirper des corps étrangers, alors notamment que des essais d'extraction ont déjà été entrepris sans succès. Tel était le cas d'un de nos malades, menuisier, en proie depuis huit jours à une inflammation violente et à des douleurs atroces, par suite de la présence à l'œil droit d'un clou dont la tête était enfoncée dans cet organe.

L'extirpation du globe, son amputation partielle, l'ablation de grandes tumeurs, sont accompagnées de souffrances assez vives pour qu'il soit permis de les épargner au patient à l'aide du chloroforme. S'agit-il de quelques opérations blépharoplastiques, le calme produit par cet agent contribuera à imprimer à la manœuvre le degré de précision utile dans les entreprises de ce genre.

Les enfants, dont l'indocilité est si propre à contrarier le manuel des tentatives chirurgicales, seront soumis au chloroforme. Les moyens de contention que nous indiquerons pour le cas où il s'agit d'opérer les nouveau-nés de la cataracte sont tellement simples, tellement efficaces, qu'il nous paraît superflu d'endormir, dans cette circonstance, les petits malades.

Le secours que nous fournissent l'élévateur de la paupière supérieure et la pique de Pamard nous dispensent, dans les conditions habituelles, d'endormir les malades qui doivent être soumis à l'extraction. Nous en dirons autant en ce qui concerne les autres modes d'opérer la cataracte chez les adultes. Nous ferons remarquer à cet égard que chez les sujets qui subissent l'extraction dans l'état d'anesthésie complète, la pupille se contracte immédiatement après la formation du lambeau et l'issue de l'humeur aqueuse, de même qu'elle se resserre dans cette condition chez les malades non endormis, quel que soit le degré de dilatation que lui aient imprimé les instillations mydriatiques. Dans la réclinaison également, une contraction spasmodique envahit la pupille au moment où l'obstacle vient d'être détourné de l'axe visuel.

On évitera autant que possible d'user du chloroforme chez les sujets qu'on doit

opérer du strabisme. Cette opération, peu douloureuse, et que les malades supportent parfaitement, n'est pas toujours achevée du premier coup par la division du muscle agent de la déviation. Il faut, après cette incision, étudier la direction que l'œil a prise et compléter souvent l'opération par quelques débridements supplémentaires. Or cette exploration sera faite bien plus convenablement, et les débridements ultérieurs seront mieux régularisés quand le malade se trouve dans les conditions habituelles que quand il est en proie au trouble qui peut succéder à l'intervention des anesthésiques.

Une jeune fille que je venais d'opérer d'un staphylôme de la cornée, sous l'influence du chloroforme, fut prise, au moment du réveil, de vomissements violents; je ne parvins à empêcher l'évacuation de l'humeur vitrée que par l'occlusion immédiate de l'organe. On considère généralement la position couchée et le soin d'opérer les malades à jeun comme les meilleurs moyens de prévenir les vomissements et d'autres accidents spasmodiques. M. A. Quadri, qui en redoute justement les pernicieux effets dans l'extraction, n'a recours au chloroforme, chez les sujets nerveux ou pusillanimes, que pour la taille du lambeau; la division de la capsule et l'ablation de l'obstacle n'ont lieu que plus tard, quand le malade est sorti de sa léthargie. Des mouvements désordonnés se manifestent-ils après le réveil, ils deviennent moins dangereux, au point de vue de l'effusion du corps vitré, à cause de la persistance des rapports anatomiques qui unissent le cristallin à cet organe.

Article 6. — Compression.

La compression, méthodiquement appliquée, peut rendre des services signalés à l'oculistique.

L'occlusion de l'œil, à l'aide de bandelettes de taffetas d'Angleterre qui maintiennent la paupière supérieure serrée contre le globe, constitue déjà, après l'extraction de la cataracte par la kératotomie supérieure, un moyen de compression sous l'influence duquel les bords du lambeau s'accolent aux lèvres correspondantes de la plaie. Ajoute-t-on à ce mode de pansement une dernière bandelette qui, croisant les bandelettes par lesquelles est effectuée l'occlusion, occupe, sur la paupière supérieure, la région qui correspond à la vulnération de la cornée, la compression est rendue plus efficace encore. Une contention plus forte est-elle jugée nécessaire par suite de l'écartement du lambeau, d'où la crainte d'un travail suppuratif aux bords de la plaie, on peut l'exécuter avec des boulettes de charpie, et mieux avec des compresses graduées, qu'on applique transversalement sur la paupière supérieure, par-dessus les bandelettes de taffetas d'Angleterre déjà placées, et on les assujettit avec une bande.

Parfois la compression se montre utile, dans quelques kératocèles et dans des hernies iridiennes, quand elles sont surtout de date récente. Elle peut avantageusement seconder la cautérisation d'une procidence de l'iris, qu'elle reconnaisse pour cause une opération de cataracte par extraction, ou qu'elle ait une autre origine. Mais ici, comme dans toutes les conditions qui se prêtent à l'emploi de cet expédient thérapeutique, il doit être mis en harmonie avec la déli-

catesse de l'organe et les tolérances individuelles. Donne-t-il lieu à des douleurs et à de l'exaspération dans les accidents inflammatoires, force est d'en interrompre l'emploi, de le cesser même quelquefois tout à fait.

Quand la cornée est ramollie, infiltrée, menacée de perforation, l'imminence de celle-ci n'existerait-elle que sur un seul point de la membrane, j'ai toujours le soin d'en soutenir la face antérieure, prête à céder, opposant ainsi un contrepoids à la contraction des muscles oculaires. Il suffit, dans de telles circonstances, d'une simple compresse de petite dimension, qu'on fixe sur les paupières avec une bande étroite.

On a invoqué la compression avec fruit contre quelques tumeurs érectiles de médiocre volume, quand la position de la télangiectasie vers l'une des commissures palpébrales ou vers quelque autre point de la périphérie extérieure de l'orbite mettait le chirurgien à même de la tenir aplatie contre la région osseuse correspondante. On peut en seconder l'action en plaçant entre la tumeur et l'appareil qui la comprime un linge plié en plusieurs doubles et chargé d'un remède astringent, comme une forte dissolution d'alun. C'est ainsi que Carron père guérit, en moins de six semaines, un jeune sujet atteint au grand angle, d'un nœvus qui, au commencement du onzième mois de l'enfant et à la suite d'une coqueluche, avait acquis les dimensions d'une baie d'airelle.

Le traitement de quelques orbitocèles peut trouver dans la compression un secours utile. Hope ayant extirpé une tumeur située vers la paroi interne de l'orbite et détruit, avec la pierre infernale, quelques excroissances molles et fongueuses, l'œil restait immobile et déjeté vers la tempe. Ce chirurgien eut alors recours à un bandage que l'on serra graduellement, et qui rendit à l'organe sa situation naturelle et la liberté de ses mouvements.

A une époque où l'on considérait le relâchement des parois du sac comme la cause de la rétention des larmes dans ce réservoir, on croyait pouvoir en triompher, en produisant mécaniquement l'affaissement de la tumeur. La facilité avec laquelle elle se vide habituellement par la pression a donné lieu de penser que cette dernière, longtemps soutenue, était la ressource la plus efficace; de ces erreurs naquit la compression permanente. Employée par Fabrice d'Aquapendente, Dionis, Heister, etc., elle a été exécutée de mille manières. Laurent Verduc enseigne de la pratiquer avec une série de compresses en demi-lune et de dimensions différentes; la pyramide qui en résulte est placée, par son sommet, sur la région du sac, sa convexité dirigée vers le nez, et on l'assujettit à l'aide d'une bande. La planche XIII du *Dictionnaire ophthalmologique* de Wenzel nous offre, sous le nom de *bandage lacrymal*, le compressorium modifié de Fabrice, tel que J.-L. Petit l'a lui-même employé plusieurs fois, mais qu'il finit par abandonner. Il se compose de deux demi-cercles d'acier, soudés crucialement ensemble à leur partie moyenne; l'un s'applique par sa concavité, de l'occiput au front, tandis que l'autre se place de la tempe gauche à la tempe droite. A l'extrémité frontale de la tige antéro-postérieure est adaptée une troisième pièce, garnie d'une pelote, laquelle est destinée à appuyer sur la tumeur; cette pièce est mobile, car une vis qui traverse la tige antéro-postérieure éloigne ou rapproche de cette dernière, au gré du chirurgien, la branche munie du coussi-

net ; il peut ainsi graduer la compression à sa guise. Enfin, deux rubans attachés aux deux bouts de la tige bi-temporale, rubans qu'on noue sous le menton, servent à fixer l'appareil sur la tête, qu'on couvrait préalablement d'une calotte. J.-L. Petit nous apprend que quelques-uns ont effectué la compression avec de la cire, d'autres avec des pièces en liége, en plâtre, etc. ; on s'est aussi servi de papier mâché. Dès que le véritable mécanisme qui préside au développement des tumeurs lacrymales fut connu, la compression dut être à peu près bannie de leur traitement. Les quelques rares indications de son emploi seront exposées plus tard.

La compression s'est montrée fort avantageuse dans ma pratique pour prévenir l'exophthalmos, à la suite de la strabotomie. Dans toutes mes opérations de strabisme, je n'ai jamais manqué d'y recourir, à l'aide d'une compresse fine, pliée en plusieurs doubles et fixée par le monocle. Cet accident a-t-il surgi, malgré les précautions destinées à le conjurer, la compression est apte encore à y porter remède. Dieffenbach, qui veut qu'on s'occupe de l'extrusion du bulbe immédiatement après l'opération, quand le déchaussement est très-marqué, recommande l'occlusion des paupières jusqu'au recollement des parties, et une compression modérée sur ces voiles, à l'aide d'un plumasseau de charpie soutenu par des bandelettes agglutinatives. Ce ténotomiste, qui dit avoir usé avec succès de cet appareil chez plusieurs malades, annonce que celui-ci peut non-seulement prévenir l'augmentation du mal, mais ramener encore l'organe à sa position naturelle.

Article 7. — Application des caustiques.

Il est peu de maladies oculaires contre lesquelles on n'ait point proposé l'emploi des caustiques. Des inflammations aiguës ou chroniques, des fistules, des staphylômes, des tumeurs de toutes sortes, des introversions et des extroversions palpébrales sont traités chaque jour par ces puissants agents thérapeutiques. Sur le terrain de l'oculistique, comme dans d'autres parties de l'art de guérir, les caustiques n'interviennent pas seulement comme destructeurs de quelques portions de l'organisme vivant ; on y a recours encore pour ranimer les fonctions vitales dans des tissus où elles sont languissantes. C'est pour l'accomplissement de cette indication que nous avons maintes fois pratiqué, avec le plus grand succès, la cautérisation de la conjonctive scléroticale contre des paralysies des troisième et sixième paires cérébrales ; c'est mû probablement aussi par la même pensée, que le docteur Roussilhe a invoqué, dans la médication de l'héméralopie, le secours de la cautérisation cornéale suivant le procédé de M. Serre.

Il importe de limiter l'action de ces énergiques remèdes aux parties seules sur lesquelles on les a appliqués ; quelques cathérétiques faibles, comme le sulfate de cuivre, font seuls exception à cette règle. S'agit-il de cautériser quelque point de la face externe des voiles palpébraux, l'œil sera, par son occlusion surtout, protégé de telle sorte qu'aucune parcelle de la matière corrosive ne puisse y pénétrer. Un caustique doit-il être porté sur la paroi interne de la paupière

inférieure, celle-ci sera fortement renversée en dehors, pendant cette application, tandis que le patient regardera en haut. Ce dernier devra encore maintenir son œil dans la même position, et le voile continuera à rester extroversé, jusqu'à ce que le surplus de la matière cautérisante ait été enlevé à la faveur de l'eau froide, ou décomposé avec une solution de sel marin, si l'on a usé du nitrate d'argent. Quelques oculistes protégent le bulbe visuel, dans ces opérations, avec une plaque de corne ou d'écaille qu'ils confient à un aide, et dont l'une des extrémités, semi-lunaire, vient se loger dans le sillon oculo-palpébral inférieur, tandis que le corps de l'appareil abrite le devant de l'œil. L'on inviterait le malade à regarder en bas, s'il s'agissait de porter le caustique sur la paroi interne de la paupière supérieure, qui serait maintenue tournée en dehors.

Plusieurs chirurgiens ont l'habitude d'enduire la région cautérisée d'huile d'olives ou d'amandes douces. La glycérine pure est employée par M. Bowman. Le docteur Mayor considère le coton cardé comme la substance la plus convenable pour effectuer, dans de telles circonstances, l'isolement des surfaces, et protéger celles qui pourraient se trouver menacées à la suite de la cautérisation. Il conseille de placer sur les endroits touchés un petit tampon de beau coton cardé, qu'on maintient avec le bout d'un stylet pendant qu'on remet la paupière en place.

Quand on se sert de pinceaux pour le maniement des caustiques liquides, il y a toujours avantage à employer de ces petits appareils, inattaquables par la substance mise en rapport avec eux. Un pinceau de blaireau, par exemple, imbibé d'acide sulfurique, se boursoufle, ce qui donne lieu à une cautérisation diffuse et peu méthodique. Les pinceaux d'amiante, ceux en fils déliés de platine et d'or, recommandés par le docteur Mayor, conviendront souvent pour l'usage indiqué; ceux en fil de verre, usités en Angleterre, sont d'un emploi peu commode, car ils se brisent avec facilité. Les pinceaux seront très peu chargés du caustique; mieux vaut les y tremper plusieurs fois pendant la manœuvre que de s'exposer à une cautérisation trop étendue. On les essuiera, à cet effet, sur le bord du vase qui contient le liquide, toutes les fois qu'on y introduira le pinceau. Une baguette de verre, un agitateur des laboratoires de chimie est d'un usage très-convenable pour l'application de l'acide sulfurique et des caustiques liquides.

ALUN CALCINÉ, POTASSE CAUSTIQUE. — Réduit en poudre fine et employé pur ou associé au sucre, à la sabine, à l'oxyde rouge de mercure, l'alun, privé de son eau de cristallisation par l'action du feu (alun calciné), est recommandé par quelques ophthalmologistes pour aviver des surfaces ulcérées et réprimer des excroissances molles. Je le considère comme doué de trop peu d'énergie, à titre de cathérétique, et bien inférieur à d'autres remèdes de ce genre. La potasse caustique, par contre, avec laquelle des chirurgiens attaquent les verrues, les tumeurs érectiles, la pustule maligne, etc., exerce promptement sur les tissus une action désorganisatrice telle qu'il serait imprudent de l'appliquer sur le globe.

CHLORURE DE ZINC, PATE DE CANQUOIN. — Dans le traitement des tumeurs et des

fistules lacrymales, nous avons substitué, depuis quelques années, la pâte de Canquoin au chlorure de zinc solide. Nous ferons remarquer, avec le docteur Philipeaux, que la cautérisation effectuée à l'aide de caustiques coagulants, comme la pâte de Canquoin, a pour propriété de boucher les vaisseaux avant de les diviser, tandis que l'instrument tranchant les coupe, sans qu'au préalable ils aient été oblitérés. Cette pâte phagédénique a été peu appliquée sur le globe lui-même; j'en trouve un exemple, relaté par le docteur Garin, au tome XXIX du *Bulletin de thérapeutique*. Il s'agit, dans cette observation, d'une femme affligée d'une tumeur fongueuse à l'œil droit, tumeur molle, rougeâtre, bosselée, indolore, insensible au toucher. Après avoir pris naissance vers l'angle interne, elle s'était propagée peu à peu sur le devant de l'œil, qu'elle refoulait vers la tempe; elle débordait les paupières qui ne pouvaient plus la couvrir. Deux applications de la pâte de Canquoin faites par Bonnet modifièrent considérablement l'excroissance morbide, qui fut ainsi réduite de moitié; le reste, attiré vers le bord de l'orbite, au moyen d'une ligature qui en embrassait les racines, fut extirpé avec des ciseaux courbes, et la malade guérit. « Le chlorure de zinc, ajoute le docteur Garin, a une énergie plus rapide et mieux limitée que les préparations arsenicales et antimoniales, et son application est moins douloureuse. Mais c'est surtout par la précision que le chlorure de zinc est préférable aux autres caustiques; ses eschares semblent faites par un emporte-pièce; il offre, en outre, l'avantage, tout en détruisant les tissus malades, de modifier les tissus sous-jacents, de manière à fournir une cicatrisation prompte et à prévenir les récidives. »

On trouve dans les pharmacies trois numéros de la pâte dite de Canquoin. Le n° 1 contient 1 partie de chlorure de zinc, 2 parties de farine et une assez petite quantité d'eau pour obtenir une pâte ferme. Le n° 2 se compose de 1 partie de chlorure et de 3 proportions de farine; le n° 3 de 1 partie de chlorure pour 4 parties de farine (Officine de Dorvault). C'est le n° 1 que nous employons pour la cautérisation du sac. Il est digne de remarque que la pâte de Canquoin a une action d'autant plus lente, plus graduelle et d'autant moins douloureuse que cette pâte a été préparée plus longtemps à l'avance.

NITRATE ACIDE DE MERCURE. ACIDE SULFURIQUE. — Le nitrate acide de mercure nous a quelquefois servi, entre autres usages, à cautériser la face interne de la paupière inférieure atteinte d'entropion. L'application de l'acide sulfurique au traitement de l'entropion constitue la méthode d'Helling. Ce liquide est l'un des acides qui carbonisent le plus rapidement nos tissus. Comme il absorbe avec facilité l'humidité atmosphérique, il convient de le conserver dans un endroit sec et dans un flacon bouché à l'émeri.

SULFATE DE CUIVRE. — A titre de cathérétique, c'est-à-dire sous forme de crayon avec lequel on touche la face interne des paupières, le sulfate de cuivre est d'un emploi très-répandu dans la pratique ophthalmologique. Il faut veiller à ce que ce crayon soit lisse et tout à fait exempt de rugosités; un bon moyen d'arriver à ce but consiste à l'humecter et à le frotter ensuite sur un morceau de marbre. La plupart des oculistes le promènent, à plusieurs reprises, sur la paroi muqueuse des paupières, manœuvre après laquelle, tantôt on fait pratiquer des lo-

tions réfrigérantes, tantôt on abandonne à elles-mêmes les parties touchées, sans affaiblir par l'intervention de l'eau la force du remède. D'autres se contentent de le poser sur la face interne des paupières et l'y maintiennent quelque temps en place. Cette cautérisation est très-douloureuse, surtout au début; bien peu de malades s'habituent à en supporter l'action sans éprouver une cuisson des plus vives. Les conjonctivites granuleuses ont principalement été traitées par cet agent dont, à mon avis, l'on a par trop abusé et dont la valeur sera établie plus tard. On s'en est servi contre la mydriase. Les solutions concentrées de sulfate de cuivre nous ont été fort utiles pour ranimer la vitalité languissante dans les ulcérations chroniques de la cornée.

Le procédé suivant a été préconisé, contre quelques ophthalmies, par le docteur Bonnet. On trempe dans de l'eau froide un fragment de sulfate de cuivre, qu'on passe et qu'on repasse, à vingt ou trente reprises différentes, sur les paupières closes. Cette application a lieu trois fois par jour, avec la précaution de mouiller de temps à autre le crayon. Les enfants les plus difficiles se soumettent, sans trop murmurer, à cette médication, qui ne donne lieu qu'à une cuisson de courte durée. Le résultat se ferait, dit-on, ordinairement sentir le cinquième jour, au plus tard. Mes observations concordent peu, à cet égard, avec celles de Bonnet et de M. Serre (d'Alais). Je n'ai tiré qu'un médiocre parti de ce singulier expédient thérapeutique.

NITRATE D'ARGENT. — Le nitrate d'argent est, de tous les caustiques, celui qui jouit d'une plus grande vogue dans le traitement des affections oculaires. Non-seulement on en use pour cautériser des ulcérations, des tumeurs fongueuses, des staphylômes, etc., mais il constitue encore la base de la méthode dite *ectrotique* ou *abortive*, destinée à juguler, à leur début, les ophthalmies purulentes. Un grand nombre de chirurgiens touchent avec la pierre infernale les cornées atteintes d'ulcérations aiguës, de pustules, pratique sur la valeur de laquelle nous aurons à revenir, en traitant de la médication des kératites. Interprète, à cet égard, des idées de M. Bouchacourt, M. Viguier annonce[1] que la cautérisation est d'autant plus indiquée, dans la kératite pustuleuse, chez les enfants, que la conjonctivite est plus intense et la photophobie plus prononcée. M. Bouchacourt fait coucher le jeune malade, le corps fixé par un aide; un second aide soulève avec l'indicateur la paupière supérieure et fait basculer le cartilage tarse; le chirurgien agit de même sur le voile inférieur. On obtient, par cette double manœuvre, un écartement dans lequel les parois conjonctivales des deux paupières sont mises à découvert; c'est dans cet espace qu'on promène rapidement le crayon d'azotate d'argent. Dès que les parties ont blanchi, on replace les paupières dans leur attitude naturelle; les mouvements exécutés par le globe étendent dès lors sur la cornée l'influence du caustique. Nous ne saurions assez mettre les praticiens en garde contre les éloges exagérés qu'on a prodigués au nitrate d'argent. Fort efficace quand on le manie avec circonspection, il peut, dans les cas contraires, entraîner de grands désastres : leucomes étendus, ulcération et suppuration de la cornée, perte de l'œil.

[1] Thèse inaugurale. Paris, 1855.

J'ai souvent recours à la pierre infernale [1], dans un grand nombre de conditions qui seront signalées plus tard. Dans d'autres, dans les conjonctivites granuleuses, par exemple, aiguës ou chroniques, je préfère les solutions de nitrate d'argent cristallisé, portées sur la région affectée avec un pinceau à miniature. D'une application moins douloureuse que celle du crayon, ces solutions ont sur lui l'avantage d'offrir moins de dangers, au point de vue de la transparence de la cornée, si le caustique se propageait à cette membrane. Elles ne donnent jamais lieu à l'entropion ni au symblépharon. Trois numéros de ces liquides répondent à tous les besoins de ma pratique. Le numéro 1 contient 1 gramme de nitrate d'argent pour 8 grammes d'eau; le numéro 2, 2 grammes de ce sel pour 8 de véhicule; le numéro 3 se compose de parties égales des deux éléments. Les deux premières solutions sont surtout applicables aux conjonctivites granuleuses et aux ophthalmo-blennorrhées; le dernier numéro, caustique énergique, me sert dans des cas où plusieurs praticiens emploieraient le crayon : ulcérations interciliaires, hernies de l'iris, etc. Dès que les paupières ont été touchées avec le caustique, on peut en neutraliser le surplus, en portant, sur leur paroi interne, avec un pinceau, une solution d'une partie de sel marin sur dix parties d'eau. Il m'arrive souvent de ne pas avoir recours à ce dernier liquide, faisant immédiatement plonger la paupière cautérisée, que je continue à maintenir retournée, dans un vase rempli d'eau froide.

La coïncidence existant entre quelques phlegmasies ophthalmiques et l'inflammation chronique des fosses nasales, chez les sujets lymphatiques, a porté le docteur Morand (de Tours) à considérer les conditions de la membrane olfactive comme un point de départ fréquent des accidents du côté des yeux, la phlogose de la muqueuse nasale s'étendant à la muqueuse oculaire à travers les voies lacrymales. Il suit de là, dans l'opinion de M. Morand, que le meilleur moyen de traiter ces ophthalmies et de couper le mal dans sa racine consiste à s'adresser aux fosses nasales. Tantôt il y pratique des cautérisations avec un crayon de pierre infernale enchâssé dans un tuyau de plume ou dans tout autre tube, l'extrémité du caustique ne dépassant celle du tuyau que de 6 ou 8 millimètres; tantôt il dépose dans la cavité olfactive une pommade concentrée de nitrate d'argent. Cette dernière est également introduite dans un tube ouvert à ses deux extrémités et contenant le corps gras jusqu'à la moitié environ de sa longueur; elle est poussée dans la narine avec une tige de bois, qu'on engage dans l'orifice externe de l'appareil; le malade doit se livrer à quelques aspirations pour que le remède pénètre plus avant. Bien que ces applications paraissent avoir été suivies de résultats généralement satisfaisants, dans le service de M. Morand, à l'infirmerie de la colonie de Mettray, et dans les essais tentés à la Pitié par MM. Bérard et Tavignot, qui employèrent à cet effet une pommade composée d'une partie de nitrate d'argent pour dix parties d'axonge, cette pratique est à peu près tombée dans l'oubli. C'est surtout dans quelques affections

[1] On trouve à la pharmacie Pelletier, rue Jacob, des crayons de pierre infernale très-déliés, qui ont été coulés dans des lingotières d'un petit diamètre. Pénétrant avec facilité dans des passages étroits, ils sont fort utiles dans la pratique ophthalmologique.

lacrymales compliquées d'ozène, avec ulcérations et fongosités de la membrane de Schneider, que la cautérisation des fosses nasales mérite d'être prise en considération sérieuse.

Le docteur Deleau m'a dit avoir dissipé un bon nombre des conjonctivites, accompagnées de surdité, en guérissant l'inflammation de la membrane olfactive. Dans l'espèce, la surdité s'explique par la propagation du travail phlegmasique de la membrane pituitaire à la trompe d'Eustache.

Article 8. — Paracentèse de la cornée.

On peut établir en thèse générale que la ponction de la cornée a pour objet l'accomplissement d'une double indication. Tantôt on se propose d'imprimer une détente au bulbe visuel, en provoquant l'évacuation de l'humeur aqueuse ; tantôt on a pour but de solliciter l'expulsion d'amas puriformes ou sanguins accumulés dans la cavité de l'organe.

S'agit-il simplement d'obtenir l'écoulement de l'humeur aqueuse, le malade s'assied ; on en fait soutenir la tête par un aide, ou, à défaut de ce dernier, on l'appuie contre l'embrasure d'une croisée ou contre un mur ; on assujettit les paupières avec le dilatateur palpébral de Kelley-Snowden (pl. 1, fig. 5) ; puis le chirurgien fixe l'œil avec l'indicateur posé sur la sclérotique, vers le grand angle, ou avec ce doigt porté au haut du globe et le pouce appliqué sur la région opposée de cet organe, comme s'il s'agissait de le saisir entre ces deux doigts. Cela fait, l'opérateur effectue la ponction dans la cornée, près du bord de cette membrane, en dehors et en bas. Il importe peu, d'ailleurs, que la ponction soit faite un peu plus haut ou un peu plus bas qu'au point qui vient d'être indiqué. L'aiguille à paracentèse de M. Desmarres (pl. 3, fig. 12) m'a paru fort commode pour pratiquer cette petite opération, qui n'offre aucune difficulté et n'occasionne aucune douleur. La lame ayant été enfoncée jusqu'à sa base, pourvue d'un épaulement transversal qui l'empêche de pénétrer plus avant, on dégage lentement de l'œil la tige métallique, en lui imprimant un léger mouvement de rotation sur son axe, afin de rendre béante la solution de continuité et lui permettre de livrer au liquide un passage facile. L'adossement de l'iris à la cornée indique que le résultat a été obtenu.

Il faut avoir soin, pendant cette manœuvre, de faire marcher la lame parallèlement à la cloison iridienne. Il convient même d'en diriger un peu la pointe en avant, comme s'il s'agissait d'aller atteindre le centre de la cornée. Si la pointe était inclinée en arrière, on risquerait de blesser l'iris et même la cristalloïde antérieure. L'opération terminée, il suffira de prescrire l'occlusion de l'œil et quelques fomentations réfrigérantes.

La ponction de la cornée, entreprise dans le but de provoquer l'évacuation d'un hypopyon ou d'un hypohéma, sera placée plus favorablement dans une partie déclive de la chambre antérieure, c'est-à-dire sur le segment inférieur du miroir, vers son union à la sclérotique. L'ouverture devant être plus grande que celle qu'on obtient avec l'aiguille à paracentèse, il est plus convenable de la pratiquer avec le couteau-lance droit (pl. 3, fig. 1) ou coudé, qui sera manœu-

vré suivant les indications exposées ci-dessus. Cet instrument pourrait, à la rigueur, servir pour tous les cas de paracentèse, que Wardrop exécutait avec un kératotome préalablement trempé dans l'huile et qu'il faisait pénétrer à l'endroit où l'on commence d'ordinaire l'incision pour l'extraction des cataractes.

Le peu de dangers qu'entraînent, en général, les vulnérations de la cornée suffit pour nous rendre compte de l'innocuité de la ponction de cette membrane, quand l'œil est exempt d'inflammation, ou quand il n'est le siége que d'une phlogose d'intensité médiocre. On peut la réitérer chez le même malade, à des intervalles très-courts, presque sans avoir aucun accident à redouter. Bien que, dans des conditions contraires, elle ait eu parfois des conséquences fâcheuses, puisque j'ai vu des yeux se perdre à la suite de la paracentèse dirigée contre l'hypopyon, il faut convenir que, beaucoup trop dépréciée par les uns et trop vantée par d'autres, elle constitue un élément thérapeutique souvent salutaire et, en général, par trop redouté des praticiens. Wardrop, l'un des chirurgiens qui la préconisèrent le plus, ne l'employait pas seulement dans l'hydrophthalmie, dans les staphylômes, etc.; il la pratiquait encore dans les phlogoses de toutes sortes et même dans les ophthalmo-blennorrhées, quand, étranglée par un volumineux chémosis, la cornée semblait menacée de sphacèle. M. Mackenzie rapporte que, dans l'espace de deux ans, Mac-Grégor exécuta vingt-cinq fois cette opération avec le plus grand succès; ce chirurgien pensait que l'on aurait pu sauver la vue à beaucoup de malades, qui l'avaient perdue par suite de la rupture de la cornée, si l'on avait eu recours à la paracentèse en temps opportun et dans les cas convenables. J'ajouterai néanmoins que Rosas m'a dit avoir vu Beer mettre cette opération à exécution dans les inflammations aiguës, à l'exemple de Wardrop, et bien qu'il y procédât avec toute la circonspection possible, les résultats étaient loin d'être heureux.

Les ophthalmologistes ont singulièrement multiplié les indications de la paracentèse oculaire. Outre les conditions pathologiques précédemment mentionnées, nous citerons la kératite ulcéreuse, le pannus (Coursserant), les kératocèles, les iritis aiguës, subaiguës ou chroniques, les photophobies opiniâtres, les accidents consécutifs aux opérations de cataracte à l'aiguille, certaines amauroses, le glaucome. Par suite de la détente qui résulte pour l'œil d'un certain degré de relâchement anesthésique que les mydriatiques sollicitent dans ses cordes motrices, la belladone et ses composés peuvent être considérés comme auxiliaires de la paracentèse cornéale. Nous mentionnerons aussi l'excision de l'iris, dont le mécanisme dans le même sens sera expliqué plus tard.

SECTION IV.

MOYENS HYGIÉNIQUES.

Article 1. — Notions diverses.

Les ressources médicales le mieux combinées, les opérations chirurgicales le plus habilement pratiquées peuvent péricliter, si une hygiène bien entendue ne vient pas leur prêter son salutaire appui. Dans un grand nombre de cas, malheureusement, l'indocilité des malades, les positions sociales, les exigences individuelles viennent contrarier l'application des principes qu'elle enseigne et frapper de stérilité les avis de l'homme de l'art.

La précaution de n'astreindre les yeux à aucun travail exigeant des efforts de vision, surtout aux lumières artificielles, est de toutes les mesures l'une des plus importantes et des plus difficiles à obtenir. *Sachez vous ennuyer, et vous guérirez bientôt*, disait Réveillé-Parise à ceux qui venaient demander ses conseils, recommandation fort bonne assurément, mais qui ne saurait s'adresser qu'aux classes privilégiées des populations. L'ouvrier, l'artiste qui ne peuvent faire trêve à leurs occupations, en suspendront, au moins de temps en temps, l'exercice. Je vois des malades qui bouchent un de leurs yeux, seul affecté, pour ne travailler qu'avec son congénère, pratique vicieuse qui exaspère les accidents inflammatoires par plus d'un motif : chaleur que le bandeau détermine, stagnation des mucosités et des larmes, mouvement du sang vers la tête, fatigue sympathique.

Les boissons et les aliments qui seront permis aux malades seront pris dans la classe de ceux qui coïncident le plus avec les moyens médicaux mis en usage. Ceux donc qui seront affectés d'accidents congestifs se soumettront à un régime léger, choisiront des mets de digestion facile et s'abstiendront d'aliments salés et épicés, de vin, de café purs. Des médecins croient devoir conseiller une nourriture substantielle et azotée aux malades atteints d'une ophthalmie dont ils attribuent l'origine aux scrofules. Je crois qu'il faut provisoirement s'en abstenir en présence de phénomènes inflammatoires pourvus de quelque intensité ; le régime sera doux, au contraire, et peu abondant. Celui qui sera prescrit à la suite des opérations exécutées sur l'organe visuel devra être en harmonie avec la gravité des lésions produites. Scarpa fait observer qu'il y aurait danger à condamner à une abstinence rigoureuse les vieillards et les sujets affaiblis et disposés aux convulsions ; elle aurait, dit-il, l'inconvénient grave de faire naître ou de renouveler des accidents nerveux.

On aura soin qu'il y ait dans la chambre du malade un air pur et d'une température moyenne. Toutes les odeurs susceptibles de donner lieu à la toux ou à l'éternument seront surtout proscrites à la suite de l'opération de la cataracte par extraction. On évitera la fumée du tabac, celle du sucre projeté sur des charbons ardents. Les vapeurs résultant de la combustion des résines, de ma-

tières aromatiques de toutes sortes déterminent vers le cerveau une excitation qui ne peut qu'être nuisible.

Les courants d'air seront soigneusement évités ; rien n'est plus funeste à la suite des opérations pratiquées sur l'œil. Il sera parfois utile de condamner une ou deux portes pour n'en laisser qu'une de libre, ou d'avoir recours à un paravent. Une femme, que j'avais opérée avec succès de la cataracte, fut prise, huit jours après et par suite d'un courant d'air, d'une ophthalmie violente, qui dura longtemps et faillit compromettre le résultat de la cure. Il y a quelques années, je provoquai, par l'incision de la capsule, la diffusion d'une cataracte liquide dans les chambres oculaires. Quatre jours après, le cristallin était résorbé et la pupille d'un beau noir. Tout fut malheureusement compromis par une visite faite à pied au dispensaire. Une iritis, qui survint sous l'influence d'un vent violent, demanda une médication énergique. Au demeurant, une imprudence transforma un magnifique succès en un résultat des plus médiocres.

L'intolérance de la lumière, à laquelle sont en proie un grand nombre de sujets affectés d'ophthalmies, a donné lieu de penser que ce fluide était l'un des principaux excitants des yeux phlogosés, qu'on devait conséquemment en sevrer le malade pendant le cours de la médication à laquelle il est soumis. S'il est hors de doute que la diminution du jour exerce une influence calmante sur les yeux irrités, il ne s'ensuit pas qu'une obscurité complète doive régner dans la pièce que les malades habitent. Elle ne peut que perpétuer la photophobie, en joignant à l'élément congestif, qui en est la source, celui qui dérive de la perte d'habitude à supporter l'éclat de la lumière ; elle présente de plus l'inconvénient, circonstance capitale à la suite des opérations, d'enlever aux personnes chargées de donner des soins aux malades la liberté de s'en acquitter sans aucune gêne. La chambre sera disposée de telle sorte qu'elle soit éclairée par un faible jour, en harmonie avec l'irritabilité de l'organe. Les jalousies, les persiennes, les volets à demi fermés, les rideaux de couleur foncée, le papier bleu collé sur les carreaux fourniront, à cet égard, des ressources suffisantes. Plus tard, l'intensité de la lumière sera graduellement augmentée, à mesure que le besoin s'en fera sentir.

Étendre plus loin ces considérations serait entrer dans des détails relatifs aux âges, aux sexes, à la grossesse, aux professions, aux idiosyncrasies, etc. On peut établir que les conseils hygiéniques seront réglés, en très-grande partie, d'après les circonstances individuelles. C'est ainsi qu'il peut y avoir lieu de renoncer à une alimentation surabondante, de respecter une gourme, de cesser l'emploi de quelques cosmétiques, du tabac, de lunettes trop fortes, d'éviter enfin les causes qui ont pu donner lieu à la maladie ou qui peuvent l'entretenir.

Article 2. — Occlusion oculaire. — Emploi du collodion.

La coutume de l'occlusion des yeux atteints d'ophthalmie semble remonter à une haute antiquité. Celse enseigne d'y appliquer un morceau de laine enduite de blanc d'œuf, à la suite de l'opération de la cataracte. Chaumet (de Bordeaux), qui considérait l'occlusion palpébrale comme un moyen de grande importance,

dans le traitement surtout des kératites, faisait couvrir l'œil fermé d'un emplâtre de diachylon. Il comblait ensuite la cavité orbitaire de pelotes de charpie, qui exerçaient une compression légère sur l'organe, et le tout était assujetti par une compresse et le monocle. C'est à l'aide d'un bourdonnet de coton cardé, fixé par une bande, que Mayor (de Lauzanne) effectue l'occlusion. Le docteur Furnari sollicitait, il y a quelques années, l'agglutination des bords palpébraux avec le coton gommé, c'est-à-dire avec plusieurs rondelles très-minces de coton cardé enduites d'une solution de gomme arabique. Le pansement était complété, sans compresse et sans bande, par une dernière couche de solution gommée, que ce praticien étalait avec un pinceau sur toute la surface de l'appareil. Mais, comme les jours suivants, ce dernier commençait à se détacher sur quelques points et formait une plaque durcie, adhérant d'une manière inégale et qui incommodait le malade, M. Furnari lui a substitué un autre mode d'occlusion. Il consiste à couvrir les paupières fermées d'une couche légère d'une solution de colle de poisson, de gomme arabique ou de blanc d'œuf. On applique immédiatement après, sur les voiles palpébraux, une ou deux bandelettes superposées de tulle et de forme ovalaire. Ces pièces qui s'adaptent au contour des paupières donnent lieu, dit M. Furnari, à une adhésion tellement solide qu'il est souvent nécessaire pour les détacher, deux ou trois jours après leur application, de faire usage d'eau tiède. La gomme-laque, dissoute dans l'alcool à l'aide d'une chaleur modérée et à doses respectives suffisantes pour donner lieu à un mélange ayant la consistance d'une gelée, a été proposée, comme un excellent adhésif, par le docteur Mellez; on l'étend avec une spatule sur des bandelettes de taffetas ou de toile. Nous avons indiqué, page 184, les principaux modes d'occlusion auxquels nous avons recours. Nous y ajouterons le collodion, sur l'emploi duquel nous avons appelé déjà l'attention des praticiens[1], et qui sera tout à l'heure l'objet de quelques nouveaux détails.

Les opinions diffèrent sur la question de savoir si les yeux phlogosés doivent être soustraits par l'occlusion à l'influence de la lumière ; des sentiments opposés se sont produits à cet égard dans la discussion qui eut lieu, en 1856, à l'Académie impériale de médecine. Si une occlusion, douce et légère, me paraît chose utile et indispensable parfois dans plusieurs conditions chirurgicales et pathologiques (extraction de la cataracte; perforation imminente ou récemment accomplie de la cornée; lésions, quelles qu'elles soient, susceptibles d'entraîner la sortie des humeurs ou la hernie des membranes, etc.); si même elle constitue, dans quelques circonstances, un expédient thérapeutique précieux, je crois qu'il faut, dans la généralité des cas, s'en abstenir et se contenter d'abriter l'œil à l'aide d'un linge qu'on laisse tomber devant cet organe ou de tout autre appareil protecteur. Bander les yeux de certains malades et des enfants surtout qui montrent de l'aversion pour la lumière, c'est entretenir indéfiniment l'irritabilité morbide et la faire persister même après la cessation de l'inflammation qui en a été la source. Sans me conformer d'ailleurs à la pratique

[1] Ch. Deval, *Du collodion dans le traitement de quelques maladies oculaires.* (*Union médicale*, année 1850, p. 165, et 170.)

de M. Decondé, qui veut que les yeux enflammés et photophobes des jeunes sujets soient exposés, pendant la plus grande partie du jour, à l'éclat du soleil, et, en l'absence de celui-ci, au plus grand jour possible, sans bandeau, sans visière, sans chapeau, je préfère conseiller un garde-vue, qui offre le double avantage d'atténuer l'impression du fluide qui les offusque et de les garantir de l'influence des agents extérieurs. Je vois souvent des enfants qui ne commencent à ouvrir les yeux au grand jour que quand on les a pourvus d'une visière ; ils deviennent de plus en plus hardis, en présence de la lumière, à mesure qu'ils se mettent en équilibre avec ce fluide ; on finit enfin par les délivrer de leur appareil qu'ils abandonnent quelquefois spontanément.

L'expérimentation clinique m'a démontré fréquemment que la puissance adhésive du collodion pouvait rendre à l'ophthalmologie des services signalés. C'est en 1848 que le docteur Hairion (de Louvain) commença le premier des essais à cet égard [1].

Le collodion peut être appliqué sur les paupières avec un pinceau de dimensions un peu fortes. Je préfère celui qui est connu chez les marchands de couleurs sous le nom de *brosse plate* et dont usent les artistes pour peindre le fond des tableaux, les portions étendues des grandes toiles. L'appareil dont je me suis souvent servi présente un manche de bois, qui se termine par une extrémité aplatie en soies de porc ; celles-ci sont solidement fixées au manche à l'aide d'une garniture en fer-blanc. Je trouve à cette sorte de pinceau l'avantage d'offrir un soutien ferme, d'où il résulte qu'on peut lui imprimer une pression qui seconde l'application de l'enduit. Le malade ayant fermé l'œil, on trempe le pinceau dans le collodion, puis on l'étale sur le bord des paupières rapprochées l'une de l'autre. Bientôt la couche se dessèche, se durcit et prend l'aspect d'une bande blanchâtre, très-adhérente ; on la renforce par une nouvelle application, si l'on juge que la couche est trop faible pour maintenir les marges palpébrales agglutinées. Il suffit d'une demi-minute, d'une minute au plus, pour que l'opération soit accomplie.

C'est surtout par les cils de la paupière supérieure, qui viennent se coller contre la paroi cutanée de la paupière inférieure, que l'adhésion a lieu dans ce procédé ; elle est d'autant plus solide que ces poils sont mieux fournis et plus longs. Lorsque la dessiccation s'est effectuée, si l'on engage le malade à ouvrir l'œil, il ne peut y parvenir, quels que soient les efforts auxquels il se livre. L'on voit communément aussitôt un flot de larmes qui s'écoule sur la joue par une perforation de la couche cotonneuse vers le grand angle.

Dès que le collodion est mis en rapport avec les téguments, le patient accuse une sensation de froid assez désagréable et souvent douloureuse qui dérive de la prompte évaporation de l'éther. J'ai vu des malades qui s'en plaignaient aux premières séances et qui plus tard n'y faisaient plus attention. Cette sensation est très-tempérée par les fomentations réfrigérantes. La face cutanée des paupières, le bord libre de celles-ci offrent-ils quelque érosion, quelque ulcération, leur paroi interne a-t-elle été scarifiée, cautérisée, a-t-on introduit dans l'œil

[1] *Annales d'oculistique*, t. XXI, p. 57.

quelque agent excitant, une pommade au nitrate d'argent, par exemple, le collodion donne lieu à une cuisson qui m'a toujours paru durer peu de temps et qui ne m'a jamais contraint d'en interrompre l'application, ou de procéder au décollement après l'obtention de l'effet désiré.

L'agglutination ainsi effectuée persiste habituellement deux jours; je l'ai vue se maintenir pendant trois jours d'une manière solide. Quand chez un même malade et avec le même flacon de collodion, le collement ne dure plus autant de temps qu'il durait dans les premières applications, c'est que la substance est presque toujours altérée; force est de se munir d'un nouveau flacon. S'agit-il de désunir des paupières liées par le collodion, on y arrive avec rapidité en passant sur la couche sèche un pinceau imprégné d'éther.

C'est au procédé qui vient d'être décrit que j'ai eu recours pendant six années. Bien qu'il m'ait généralement satisfait, je préfère aujourd'hui effectuer l'occlusion oculaire avec une simple petite bandelette, tailladée sur les bords et enduite de collodion. On l'applique sur toute la continuité des bords palpébraux, si ce n'est, dans un court espace, vers la caroncule. Ce procédé est d'un emploi plus rapide et surtout moins fatigant pour les cils, dont le mode qui précède provoque parfois l'arrachement; ils peuvent être, d'ailleurs, rares et courts, ce qui nuit beaucoup à l'agglutination. Dans l'expédient que j'ai adopté, l'adhésion ne s'opère plus par l'intermédiaire surtout des appendices ciliaires; elle est disposée de telle sorte que la bandelette, soudée à ces derniers, porte encore sur une partie des téguments palpébraux, ce qui rend l'adhérence plus solide. Ainsi constituée, l'application du collodion offre tous les bénéfices de l'occlusion sans en avoir les inconvénients; l'œil est mollement fermé comme dans le sommeil; l'occlusion s'effectue hermétiquement sous l'influence de liens que les liquides oculaires ne peuvent rompre ou n'altèrent qu'à la longue; en outre, l'orifice ménagé vers le grand angle, où les paupières sont le moins rapprochées, permet aux fluides, qui affluent vers le lac lacrymal de J.-L. Petit, de s'épancher au dehors.

Le procédé du docteur Barrier (de Lyon) peut être comparé au bandage unissant des plaies en travers. On se munit pour son exécution de deux fils de 10 ou 15 centimètres de longueur, et de deux bandelettes de linge fin longues chacune de 3 centimètres et larges d'un centimètre. Sur une paupière d'abord, puis sur l'autre, et à l'aide d'une des bandelettes enduite de collodion pour chacun de ces voiles, on colle un fil placé verticalement, de telle sorte que les deux ligatures, unies ensemble vis-à-vis de la région moyenne de l'écartement inter-palpébral, rapprochent les paupières à l'instar de l'espagnolette de deux volets fermés. Les bandelettes ne devront être éloignées que d'un ou 2 millimètres de la racine des cils. On fait un premier nœud, puis un second à rosette, portant la constriction au degré nécessaire pour maintenir les bords palpébraux en contact, sans les faire chevaucher l'un sur l'autre. M. Barrier a employé ce procédé, même après l'opération de la cataracte. Il lui attribue l'avantage que le collodion ne s'insinue pas entre les paupières pour pénétrer dans l'œil, ce qui peut arriver quand cet enduit ayant été directement placé sur les bords palpébraux, un écartement de ceux-ci survient avant la solidifi-

cation de la couche emplastique. Désire-t-on visiter l'organe, y porter des remèdes, le débarrasser d'une accumulation de mucosités et de larmes, on dénoue les fils, on écarte les paupières et l'on rajuste immédiatement l'appareil qui reste habituellement en place de quatre à six jours.

L'une des conditions morbides dans lesquelles le collodion m'a rendu jusqu'à ce jour le plus de services est la kératite consécutive à des granulations palpébrales. Si la cornée se dépolit dans cette circonstance, si elle devient opaque et vasculaire, si elle se perfore parfois à la longue, c'est qu'elle est fatiguée sans cesse par les corps raboteux qui la froissent. Venez-vous, par l'occlusion des paupières, à mettre celles-ci dans l'immobilité, le frottement n'a plus lieu ou ne s'effectue que d'une manière très-bornée; de plus, les membranes phlogosées sont soustraites à l'influence de la lumière, de l'air, des molécules suspendues dans l'atmosphère; elles reçoivent plus efficacement enfin l'impression des agents destinés à triompher de leurs désordres. D'accord à cet égard avec les principes de l'école italienne, le docteur Hairion fait observer que la plupart des remèdes mis en contact avec les tissus oculaires pour en modifier les conditions sont doués d'une double propriété, l'une immédiate, l'autre secondaire. La première, toute locale, est presque toujours irritante; elle dérive de l'action mécanico-chimique de la substance sur les membranes. La seconde, consécutive à son absorption, est hyposthénisante et résolutive. Le topique reste-t-il peu de temps en rapport avec l'œil, est-il expulsé par le jeu des paupières, par l'écoulement des larmes, il n'est point absorbé ou ne l'est qu'insuffisamment, d'où il suit que le premier effet subsiste seul, effet stimulant, et conséquemment nuisible. Le contact de l'agent curatif est-il prolongé, au contraire, l'absorption s'opère et le second effet est produit. Quelques autres kératites chroniques, sans granulations palpébrales, ou accompagnées seulement d'hypérémie des papilles conjonctivales, ont trouvé dans l'emploi de cette méthode une ressource salutaire, alors que d'autres moyens avaient été vainement mis en œuvre.

Observation V. — Lefèvre (de Melun), âgé d'une cinquantaine d'années, fut conduit, au commencement de novembre 1849, à mes consultations cliniques. Perdu sans ressource, son œil droit offrait un vaste leucome, produit d'une ophthalmie varioleuse ancienne. L'œil gauche, malade depuis une année et demie, était atteint d'une conjonctivite granuleuse des plus graves. Confluentes et séparées par des sillons, les granulations avaient, à l'une et à l'autre paupières, un volume tel que je ne me souviens pas d'en avoir rencontré de plus grosses. La cornée, trouble et parsemée de varicosités, ne permettait pas qu'on découvrît la pupille. Le malade, radicalement aveugle depuis huit mois, avait déjà subi des traitements de toutes sortes. On l'avait saigné et purgé; il avait porté un séton à la nuque; son œil gauche avait été cautérisé avec la pierre infernale.

Du commencement de novembre 1849 jusqu'au milieu de janvier de l'année suivante, j'excisai plusieurs fois les granulations, et je scarifiai fréquemment la conjonctive palpébrale. Les autres moyens mis en pratique furent la cautérisation des surfaces granulées avec une solution de nitrate d'argent, la section, aux limites de la cornée, des vaisseaux qui alimentaient le pannus, les collyres résolutifs. Une fois même j'eus recours à la méthode de Buys. Ces expédiens amendèrent l'état granuleux, mais le pannus restait à peu près stationnaire et la vue abolie.

C'est alors (14 janvier 1850) que les paupières de l'œil gauche commencèrent à être agglutinées avec le collodion, après la scarification de leur paroi muqueuse et l'application sur celle-ci d'une forte solution de nitrate d'argent. Ces opérations ayant été continuées de deux jours l'un jusqu'à la fin du mois, la cornée récupéra un degré de lucidité notable : ses varicosités devinrent plus déliées et moins confluentes, et le malade arriva à distinguer les objets d'un grand volume. Je substituai plus tard aux scarifications et à la cautérisation l'introduction entre les paupières d'une pommade concentrée de nitrate d'argent, application immédiatement suivie de l'occlusion palpébrale.

Le 18 mars suivant, Lefèvre repartit pour Melun, se conduisant librement, lisant les grosses lettres des affiches, et n'offrant plus sur la cornée gauche qu'une nébulosité partielle, vers laquelle se rendaient quelques vaisseaux filiformes. Plus tard, je lui donnai encore quelques soins, et il finit par reprendre ses occupations.

Observation VI. — Sous l'influence des pommades rouges, de celles au nitrate d'argent, etc., et de l'occlusion palpébrale, un autre de mes malades, Demogue, récupéra, au bout de sept mois, la faculté de se livrer à ses travaux de plombier, tandis qu'il était auparavant affligé d'une cécité complète. Atteint d'un double pannus, cet homme avait fait un séjour de six mois dans l'un des hôpitaux de Paris, s'était soumis à des médications variées, et avait subi soixante-cinq fois les scarifications et l'excision des vaisseaux le long du limbe kératique. Je vois Demogue de temps à autre : sa guérison s'est maintenue de la manière la plus satisfaisante.

La méthode qui vient d'être exposée mérite de figurer parmi les éléments de la thérapeutique oculaire les plus dignes d'être recommandés. Aux bénéfices déjà signalés qu'elle présente, il faut joindre la compression qui en dérive sur les vaisseaux engorgés de la surface du bulbe visuel, compression douce, uniforme, longtemps prolongée, et généralement bien plus apte à en solliciter l'affaissement que les tentatives chirurgicales le plus communément employées pour obtenir ce résultat.

Article 3. — Visières. — Conserves.

Les garde-vue que l'on débite chez les opticiens et chez quelques bandagistes sont habituellement en soie, et destinés à être maintenus en place à l'aide d'un fil de fer ou d'une lanière élastique qui fait le tour de la tête. Ils ne conduisent pas toujours avec toute l'efficacité désirée au but qu'on se propose d'atteindre. J'aime mieux faire préparer cette sorte d'appareil par les personnes elles-mêmes chargées du soin des malades. Je leur indique de se munir d'un morceau de carton très-peu épais, ou d'un papier fort. On le taille de manière à lui fournir une forme carrée ou semi-lunaire ; on le garnit sur ses deux faces de soie ou de percaline, de couleur noire ou verte, ou de toute autre teinte foncée ; la visière est assujettie à l'aide de deux rubans fixés à ses deux angles supérieurs. Les garde-vue, que quelques-uns confectionnent encore en cuir verni, devront être très-amples dans le cas de vive photophobie.

La trop grande sensibilité de certains yeux pour la lumière a fait sentir depuis longtemps la nécessité d'interposer entre elle et la rétine des verres plus ou moins foncés, destinés à en atténuer l'éclat. On leur donne le nom de *conserves*,

expression générique par laquelle on désigne toutes les bésicles à verres plans, c'est-à-dire ne modifiant pas la direction des rayons lumineux. La couleur verte a été longtemps presque exclusivement regardée comme la plus apte à reposer la vue. Réveillé-Parise fait justement observer qu'il y aurait erreur à croire que les verres pourvus de cette teinte répandent sur les corps qui nous environnent cette couleur verdoyante dont la nature a décoré les campagnes; ils semblent ternes, et leur aspect morne et triste est peu propre à récréer les yeux. Les nuances violettes sont peut-être plus défectueuses encore. La couleur bleue peu foncée, celle d'un beau ciel d'azur, tempère efficacement la photophobie, et un grand nombre de sujets s'en montrent satisfaits. Ces couleurs, quelles qu'elles soient, offrent un désavantage commun à toutes : c'est de fournir aux objets une coloration différente de celle qui leur est propre, et des teintes fausses répandues sur ces mêmes objets, dès qu'on interrompt momentanément l'emploi de l'appareil. Le docteur Szokalski parle d'un malade qui, déposant ses conserves bleues au milieu d'un jour nébuleux d'hiver, fut convaincu, pendant plus de deux heures, qu'un beau soleil éclairait l'horizon. Un albinos, cité par cet observateur, et qui usait de conserves vertes pour adoucir l'impression de la lumière qui l'éblouissait, voyait tous les corps en rouge chaque fois qu'il quittait ses verres. Depuis qu'il a substitué à ces derniers d'autres verres, de couleur neutre, le phénomène s'est complétement évanoui.

La teinte neutre dont il vient d'être question, association du bleu et du noir, constitue celle que nous présentent les verres *fumés* ou *ombrés*, que nous voyons avec satisfaction fort répandus dans le commerce; s'ils méritent la préférence sur tous les autres, sans exception aucune, c'est qu'ils ne changent pas la coloration des objets, qui sont éclairés naturellement, mais vus seulement dans l'ombre. Il importe qu'ils soient pourvus de dimensions telles qu'ils abritent convenablement les yeux. Les verres ronds sont à cet égard supérieurs à ceux de forme ovale. Dans les conserves trop petites, qui laissent entrer la lumière sur les côtés, celle-ci contracte une teinte jaunâtre si les verres sont bleus, une teinte rouge si les verres sont de couleur verte, phénomènes pour l'interprétation desquels le docteur Szokalski rappelle les importantes recherches de Chevreul sur l'apparition spontanée des couleurs complémentaires à côté des couleurs primitives. L'influence de ces rayons latéraux sur l'œil ne peut qu'être fatigante et préjudiciable à cet organe.

On aura soin que les verres soient adaptés à une monture bien appropriée. Celle en acier bronzé, avec branches légères, est fort convenable. Les goussets en taffetas tiennent les yeux encaissés dans une atmosphère chaude, humide, altérée par la transpiration; d'où l'augmentation du mouvement congestif dont ils peuvent être le siége. Aussi les personnes qui font usage d'un tel attirail sont-elles obligées de le quitter de temps à autre pour essuyer les verres et rafraîchir leurs yeux. Le crêpe et la gaze sont sous ce rapport bien préférables au taffetas. M. Alexandre (de Londres) a même fait confectionner des appareils dans lesquels une gaze fine et colorée en bleu est adaptée à une monture de lunettes, en guise de verres; tout en amortissant l'éclat du jour, elle opère la tamisation de l'air, qui vient frapper l'organe. La garniture latérale est en toile métallique

dans les lunettes dites *mistraliennes*, dont on se sert dans certaines industries, et que nous rencontrons souvent chez les voyageurs en chemin de fer; on y ajoute des verres plans, incolores ou fumés, quand on s'en sert à titre d'appareil protecteur. Les myopes y placent des verres concaves. Je prescris plus volontiers les *verres fumés coquilles*, qui abritent de tous côtés les yeux, placés derrière une coque qui les emboîte, tout en permettant à l'air de circuler librement. Dans les lunettes dites *de chasse*, les verres sont montés sur de grands anneaux en forme de boîtes, qu'on attache sur un morceau de maroquin.

Les personnes affligées d'une grande irritabilité des rétines se soumettront avantageusement à l'emploi des verres colorés, qu'elles s'empresseront de quitter dès qu'elles pourront fixer sans efforts l'éclat des rayons lumineux. Ils ne seront portés, autant que possible, qu'en présence d'une vive clarté; l'on s'en abstiendra dans l'appartement, où l'on ménagera un jour convenable. A la suite de toutes mes opérations de cataracte, je recommande des verres fumés, que le malade adopte peu de temps après l'ablation des bandelettes agglutinatives. J'ai vu des opérés en proie à de la conjonctivite, avec photophobie, spasme des paupières, larmoiement, etc., et chez lesquels ces phénomènes s'évanouissaient par l'emploi des verres fumés continué seulement quelques jours. En contracter l'usage en dehors des conditions qui le réclament, priver l'organe de l'impression de son stimulus normal, c'est l'habituer à une obscurité factice qui ne peut qu'en augmenter l'excitabilité, et qui est fort apte à émousser à la longue l'énergie des fonctions visuelles.

Les gens obligés de travailler avec assiduité sur des corps qui reflètent vivement la lumière trouveront dans les verres teintés une ressource prophylactique précieuse. Il en sera de même des personnes qui traversent des contrées couvertes de neige, de roches arides, d'un sable fin et brillant; dans ces conditions, sous les tropiques surtout, où le soleil a tant d'éclat, les verres fumés seront à coup sûr le meilleur moyen de préserver de l'héméralopie. Dans l'exercice de quelques professions (meuniers, fabricants de poudre à canon, tailleurs de pierre, mécaniciens, tourneurs en métaux), on se servira avec avantage de tels appareils pour se garantir de l'influence de la poussière et des corps étrangers de toutes sortes. On les recommandera principalement à ceux dont les yeux sont délicats et enclins aux ophthalmies.

LIVRE II

MALADIES DU GLOBE OCULAIRE

CHAPITRE PREMIER.

OPHTHALMIES.

On entend sous le nom d'*ophthalmie* l'inflammation d'une ou de plusieurs des parties qui constituent le globe oculaire [1]. La structure compliquée de cet organe rend nombreuses les variétés phlegmasiques qui peuvent l'atteindre. Leurs symptômes diffèrent suivant le siége que l'inflammation occupe. Il importe d'en bien apprécier les caractères; car sur eux reposent en grande partie les bases de la médication à employer. Tel moyen, avantageux dans la phlogose d'une des membranes de l'œil, peut être funeste s'il est appliqué à celle d'une autre membrane. Le collyre de nitrate d'argent modifiera très-utilement une conjonctivite; une iritis s'exaspérera presque constamment sous son influence.

Les ophthalmies, à l'instar de toutes les inflammations, ont été divisées en aiguës et en chroniques. Les unes ont encore été appelées actives et les autres passives. Les ophthalmies chroniques sont généralement consécutives aux ophthalmies aiguës. Il n'est pas rare que les premières reprennent plus ou moins souvent un caractère d'acuité sous l'influence de conditions qui échappent fréquemment à nos recherches.

Tantôt un œil est envahi; tantôt les deux yeux sont simultanément atteints. C'est assez habituellement des deux côtés, et à des degrés inégaux, qu'on observe la conjonctivite; il arrive assez souvent qu'un œil en soit attaqué, puis que son congénère en soit pris plus tard. L'iritis aiguë, au contraire, ne se montre

[1] Le rapprochement des ophthalmies dans un chapitre spécial donnera une idée plus lucide et plus complète de leurs symptômes, de leur diagnostic différentiel et de leur traitement. Nous en distrairons les affections congestives de la choroïde et de la rétine, qui trouveront plus utilement leur place dans la partie consacrée aux lésions amaurotiques et aux notions principales de nosologie ophthalmoscopique. Nous passerons successivement ensuite, et par ordre anatomique, aux autres maladies d'une nature si variée, susceptibles d'envahir les divers éléments du globe de l'œil.

le plus communément qu'à un seul globe, même quand elle est d'origine dyscrasique.

La conjonctive est la seule membrane oculaire, peut-être, qui soit susceptible de s'enflammer isolément. Lorsque la cornée, l'iris, la choroïde, etc., sont en proie à l'inflammation, d'autres parties de l'organe y participent plus ou moins.

Outre ces complications des affections phlegmasiques du bulbe visuel, il peut en exister d'autres tantôt congénitales, tantôt produites par des maladies préexistantes. Il faut aussi avoir égard aux complications régnant dans des régions plus ou moins éloignées de l'œil compromis, et surtout aux conditions générales de l'organisme. En y rencontrant parfois la source de la lésion que vous avez à combattre, vous vous trouvez en mesure de mettre en œuvre les meilleurs éléments de médication. Les ophthalmies syphilitiques en sont la preuve.

Croire, toutefois, comme quelques ophthalmologistes le pensent, que la plupart des états inflammatoires du globe se rapportent à des causes spéciales, qui créent toujours des formes identiques, me paraît une erreur dont l'observation clinique a fait justice. Nous dirons, en traitant des ophthalmies qualifiées de spécifiques, ce qu'il faut penser des théories émises en ce qui les concerne et la valeur qu'on doit attribuer aux caractères si complexes que l'œil, dans ses espèces phlegmasiques variées, est susceptible d'offrir.

Efforcez-vous d'obtenir la résolution des inflammations qui ne s'obtient pas toujours par un travail spontané de la nature. Quand une heureuse terminaison n'a pas lieu, on peut voir apparaître des suppurations, des amas plastiques, des cicatrices vicieuses, des hypertrophies, des atrophies, des désordres, en un mot, capables d'apporter dans l'exercice des perceptions visuelles un trouble plus ou moins grave.

SECTION I.

INFLAMMATION DE LA CONJONCTIVE (CONJONCTIVITE).

De toutes les inflammations susceptibles de surgir dans les membranes de l'œil, celles de la conjonctive sont sans contredit les plus communes. La richesse de sa vascularisation, sa situation superficielle qui l'expose à l'influence immédiate des agents extérieurs, sont des motifs de cette fréquence. La continuation de cette membrane avec l'enveloppe cutanée entraîne la participation de la première à beaucoup de lésions qui envahissent la seconde. De plus, la phlegmasie des autres parties de l'œil est presque constamment accompagnée de conjonctivite.

Tantôt le travail morbide affecte le feuillet qui recouvre le globe oculaire et celui qui tapisse la face interne des paupières (conjonctivite générale), tantôt il n'est étendu qu'à une région limitée de la membrane (conjonctivite partielle). Après avoir étudié les deux formes qui viennent d'être indiquées et quelques variétés qui s'y rattachent, nous passerons à l'ophthalmie granuleuse ou contagieuse, à celle des nouveau-nés, à l'ophthalmie gonorrhéique et à l'ophthalmie

pseudo-membraneuse ou diphthéritique, auxquelles nous consacrerons des descriptions spéciales.

Article 1. — Conjonctivite générale ou oculo-palpébrale (conjonctivite catarrhale des auteurs).

CARACTÈRES ANATOMIQUES.—Telle est la ténuité des vaisseaux qui se distribuent dans le tissu conjonctival qu'ils sont invisibles dans les conditions habituelles. La conjonctive vient-elle à être frappée de phlogose, son système vasculaire s'injecte. La rougeur de cette membrane est donc le caractère pathognomonique de son inflammation.

A un degré peu élevé, la teinte, d'un rouge cinabre ou vermillon, est plus fondue à la face interne des paupières que sur le globe, où les vaisseaux tuméfiés ont, en général, un calibre d'autant plus fort que vous les considérez plus près des parois orbitaires, et sont d'autant plus filiformes qu'ils se rapprochent davantage du limbe cornéal. Ils marchent du repli rétrotarsien vers la cornée, assez isolés les uns des autres, dans la période peu avancée de la phlegmasie, mais devenant ensuite de plus en plus confluents et s'anastomosant entre eux pour donner lieu à un réseau dont les mailles sont d'autant plus petites que l'inflammation est plus intense (injection réticulée). Il peut arriver à être tellement serré qu'il revête, en quelque sorte, l'aspect d'une injection uniforme.

Le siége du tissu vascularisé est superficiel. Les arborisations qui le sillonnent se déplacent par le jeu des paupières et par les mouvements qu'on communique à la membrane dans laquelle elles serpentent, surtout chez les individus âgés dont la conjonctive est lâche et glisse aisément sur le globe.

Si la phlogose n'est pas très-intense, des points plus ou moins étendus de la sclérotique sont visibles encore. A une période très-avancée, la membrane fibreuse est entièrement cachée par le lacis épais qui la recouvre. Alors surtout la vascularisation empiète souvent un peu sur le limbe kératique, sous forme de pointes fines plus ou moins rapprochées les unes des autres. Les troncs sanguins plus profonds (vaisseaux sous-conjonctivaux) se gorgent fréquemment de sang, par suite de l'extension à ces derniers de la tuméfaction vasculaire superficielle (injection variqueuse). La congestion peut gagner également les vaisseaux d'anastomose qui, tout autour de la cornée, établissent une communication entre ceux de l'extérieur et ceux de l'intérieur de l'organe (injection zonulaire).

Notons encore la présence fréquente de points ecchymotiques dans le tissu cellulaire sous-conjonctival, infiltrations ayant pour source la rupture de vaisseaux distendus. Abstraction faite des suffusions séreuses qui sont susceptibles de s'associer aux inflammations conjonctivales, le gonflement de la muqueuse affectée est proportionné au degré de congestion dont elle est le siége.

La conjonctivite oculo-palpébrale peut être divisée, quant à son intensité, en trois degrés.

Dans le premier degré, la face interne des paupières offre de nombreux filets sanguins qui serpentent, parallèles entre eux, du bord libre au bord adhérent

de ces voiles. Des vaisseaux engorgés se portent, en outre, sur le devant du bulbe, de l'orbite vers la cornée. Les ramifications plus ou moins flexueuses auxquels ils donnent lieu, se terminent par des pointes très-déliées à une petite distance du limbe kératique; elles laissent le long de ce limbe un cercle exempt d'injection, c'est-à-dire une zone circulaire où la conjonctive conserve l'aspect qui lui est propre. Ces vaisseaux sont d'autant plus fins qu'on les examine plus près de la cornée.

Dans le second degré, la zone, dépourvue d'injection, a disparu. Tout le tissu conjonctival est envahi jusqu'aux limites du miroir de l'œil.

Dans le troisième, la rougeur qui a cessé d'être réticulée et le gonflement ont une intensité plus forte. Un chémosis peut encadrer la cornée.

Le *taraxis* de quelques auteurs correspond au premier degré que nous avons admis; autour du dernier viennent se grouper la conjonctivite *purulente*, *puro-muqueuse* ou *blennorrhoïque*, et les autres formes graves d'ophthalmo-blennorrhée dont il sera question tout à l'heure.

Le *chémosis* est constitué par un bourrelet circulaire épais, d'un rouge foncé, et qui règne autour de la cornée, aux limites de laquelle il s'arrête brusquement. Parfois la masse spongieuse forme autour de cette membrane, sur laquelle elle s'incline, une saillie telle que la cornée semble frappée d'atrophie et située au fond d'un entonnoir. Le sang a pénétré les mailles conjonctivales et le tissu cellulaire sous-jacent. La compression que ces parties subissent, de la part des paupières, refoule les fluides vers le devant du bulbe, où le gonflement rencontre aux limites de la cornée des adhérences intimes qui s'opposent à sa propagation ultérieure, d'où la forme annulaire du boursouflement. Tel est le *chémosis phlegmoneux* ou *parenchymateux*. Il faut se garder de le confondre avec le *chémosis séreux* ou *œdémateux*, phénomène produit par la suffusion d'un fluide séreux sous la conjonctive. Cet œdème, qui se présente sous forme d'une tumeur translucide et élastique, n'offre par lui-même aucune gravité.

A la forte tuméfaction de la conjonctive qui, dans quelques conjonctivites puro-muqueuses, aboutit au chémosis, il faut joindre le développement secondaire d'un gonflement des paupières, par suite de leur laxité et de l'abondance de leur système sanguin. Souvent alors leur surface externe offre une rougeur érysipélateuse; la muqueuse qui les double déborde parfois au dehors (ectropion aigu, *ectropium inflammatorium*) et nous montre ses papilles grossies par l'inflammation. La cornée, dans ces conditions, est le tissu oculaire qui risque le plus d'être envahi par un ramollissement général ou partiel, par des abcès (onyx), par des désordres fréquemment au-dessus des ressources de l'art, à cause de la propagation de la phlogose à sa substance et de la constriction surtout que lui fait mécaniquement subir le chémosis. Dans certains cas, il se forme, à une petite distance de son limbe, un épanchement annulaire, sur lequel empiète le bourrelet chémosique et qui peut devenir le point de départ d'une suffusion plus considérable, d'ulcères perforants plus ou moins étendus. Dans d'autres circonstances, une partie de la région marginale du miroir montre un sillon (coup d'ongle) qui gagne peu à peu le quart, le tiers de la circonférence de la cornée et finit par se creuser de telle sorte qu'il s'ouvre dans la chambre antérieure.

Cette membrane peut être frappée de sphacèle et se détacher de toutes pièces. On a dit encore que le virus purulent de quelques ophthalmo-blennorrhées était susceptible d'agir par endosmose sur les tissus internes de l'œil.

CARACTÈRES PHYSIOLOGIQUES.—Parmi les troubles fonctionnels qui s'associent à la conjonctivite oculo-palpébrale, les modifications de quantité et de qualité de la sécrétion muqueuse méritent d'occuper le premier rang.

On peut admettre, sauf quelques exceptions rares, que l'abondance du mucus sécrété est en raison directe de l'intensité de la phlegmasie. Peu copieux dans les conjonctivites faibles, inégalement répandu, dans ce cas, sur la surface du tissu phlogosé, et partiellement charrié avec les larmes vers le grand angle, il devient d'une telle abondance, dans les conditions opposées, qu'il coule au dehors de l'œil et se répand sur les parties cutanées voisines, qui en sont rougies et excoriées. Vient-on à comprimer les paupières, ou à les éloigner l'une de l'autre, soudain un flot de matières afflue vers l'écartement interpalpébral. Souvent, dans les conjonctivites, l'écoulement fourni par la membrane phlogosée est arrêté par les cils et se concrète aux bords palpébraux, qui s'agglutinent entre eux pendant le sommeil; les croûtes flavescentes qui en résultent se détachent avec facilité sous l'influence de leur contact avec quelque liquide, et les yeux ne s'ouvrent fréquemment qu'après le ramollissement de ces plaques. Clair et visqueux dans les conjonctivites très-légères, plus épais dans les degrés plus élevés de ces inflammations, il devient puriforme et d'un jaune citron dans les hyperphlogoses conjonctivales.

Quelques conjonctivites, aiguës ou chroniques, sont signalées par un arrêt presque complet de la sécrétion lacrymale, d'où une sensation de sécheresse dans l'organe affecté. C'est ce qu'on a désigné sous les noms de *xéroma* et de *xérophthalmie*, qu'il ne faut pas confondre avec le *xérosis* dont il sera question plus tard. Telles sont encore les *ophthalmies sèches* des anciens auteurs.

La conjonctivite oculo-palpébrale est accompagnée d'une démangeaison et d'une cuisson plus ou moins vives; une véritable douleur ne se manifeste généralement que quand l'inflammation est pourvue d'une grande véhémence. Le sentiment de gravier, si communément accusé par les malades, et qui a été attribué à la présence de grumeaux de mucus concrété, me paraît dériver plutôt du frottement des paupières contre des vaisseaux distendus par le sang. C'est par cette sensation particulière que débutent un grand nombre de conjonctivites; souvent même des malades viennent nous demander l'extraction d'un corps étranger qu'ils s'imaginent arrêté entre l'œil et les voiles palpébraux.

La conjonctivite pure et simple est exempte de photophobie. Quand elle en est accompagnée, ce qui est fréquent, il faut admettre qu'au travail phlegmasique externe s'est ajoutée une hypérémie interne de l'organe. Une zone vasculaire radiée, côtoyant sur la région scléroticale le contour de la cornée, est l'une des manifestations les plus fréquentes de la propagation de la congestion aux tissus profonds de l'œil. C'est également à une congestion interne qu'il faut attribuer l'apparition passagère, et à l'obscurité surtout, de scotomes lumineux parfois accusés par les malades.

Les symptômes de l'ophthalmie catarrhale s'exaspèrent habituellement à la

tombée de la nuit. La conjonctive devient alors plus rouge et sécrète un mucus plus abondant; l'organe est le siége d'une chaleur plus intense ; le malade éprouve de la pesanteur dans les paupières et de la difficulté à les tenir ouvertes. Plusieurs sujets, qui supportaient aisément l'éclat du jour, sont fatigués par celui des lumières artificielles. Le phénomène du trouble de la vue, plus considérable le soir que dans le reste de la journée, a été expliqué par l'épanouissement d'une couche de sécrétion muqueuse sur la surface de la cornée, dont elle altère la diaphanéité, comme le font, à l'égard d'un cristal ou d'une glace, les impuretés qui viennent se coller à sa surface. Le clignotement auquel les malades sont plus ou moins enclins, dans cette circonstance, éclaircit la vue en nettoyant la cornée balayée par le jeu des paupières. Cette détérioration des perceptions visuelles a encore été théoriquement attribuée à une irritation et à une tension passagères du feuillet épithélial de la cornée, d'où une altération légère et momentanée dans sa transparence.

Il peut arriver que les membranes muqueuses environnantes s'associent à la souffrance de la conjonctive : parfois, par exemple, le malade accuse une pesanteur ou des élancements douloureux dans la région des sinus frontaux. Nous avons vu la conjonctivite exister avec un coryza, une bronchite, une diarrhée, alterner avec ces affections ou leur succéder. Quelques sujets ont de la fièvre, du frisson, de l'embarras gastrique, de l'inappétence.

MARCHE, DURÉE, TERMINAISONS.—La marche des inflammations conjonctivales est essentiellement variable suivant les idosyncrasies, la valeur des médications mises en jeu, les précautions prises par les malades, les influences auxquelles ils sont soumis. L'ophthalmie catarrhale, qui se termine quelquefois par résolution, sans aucun traitement, peut durer quelques jours, une ou deux semaines, passer à l'état subaigu ou chronique, ou aboutir, dans les formes purulentes, à des désordres déjà mentionnés. Dans les ophthalmo-blennorrhées graves, qui atteignent les deux yeux, l'un d'eux semble parfois se charger des accidents les plus sérieux, et il se perd seul, tenant, en quelque sorte, lieu d'exutoire à l'autre.

Conjonctivite chronique.—Elle offre les symptômes anatomiques et physiologiques de la conjonctivite aiguë, si ce n'est qu'ils ont une intensité généralement moindre. L'atonie des vaisseaux conjonctivaux, qui sillonnent la face interne des paupières et le devant du globe, en constitue le trait caractéristique. A leur turgescence se joint celle des vaisseaux qui rampent dans le tissu cellulaire sous-conjonctival. D'un fort calibre, d'un rouge violacé sombre, tortueux, donnant lieu à des ramifications festonnées, ils naissent, par de gros troncs variqueux, vers le sillon oculo-palpébral et s'anastomosent souvent en grandes arcades à quelques millimètres de la cornée. Parfois encore, les vascularités s'étendent en nombre plus ou moins considérable au delà du limbe du miroir, sur lequel, en devenant confluentes, elles peuvent créer un certain degré de kératite, dite panniforme. Chez plusieurs malades, les bords palpébraux sont rouges, excoriés, altérations susceptibles de gagner le tégument externe, au delà des cils.

Les phlegmasies conjonctivales, devenues habituelles chez certains sujets, sont susceptibles de s'exaspérer, de temps à autre, par la moindre excitation de

l'organe. Plusieurs éprouvent de la chaleur aux yeux après les repas. Ces inflammations, que je vois journellement associées à un certain degré de relâchement du tissu conjonctival, persistent souvent dans le même état des années entières ou pendant toute la vie, quelle que soit l'efficacité des ressources dirigées contre elles. Toutefois, la chronicité de l'affection n'est que trop fréquemment liée à la persistance de la cause qui l'a engendrée et à laquelle les malades continuent à rester soumis.

DIAGNOSTIC DIFFÉRENTIEL.—Que la conjonctivite, dite catarrhale, soit simple ou puro-muqueuse, qu'elle soit aiguë ou chronique, on ne doit pas la confondre avec la forme maligne et essentiellement contagieuse dont il sera question à l'article 3. L'élément granuleux, les élevures palpébrales, désignées sous le nom de *granulations*, en constituent le caractère différentiel pathognomonique.

Il faut se souvenir que la conjonctivite se complique fréquemment d'un certain trouble de la vision qui, habituellement, avons-nous dit, s'exaspère le soir. On doit donc éviter de la confondre avec une amblyopie, ce que j'ai vu arriver à quelques praticiens, dans des cas chroniques et souvent d'une appréciation difficile. C'est ainsi que plusieurs malades accusent de la lassitude oculaire (kopiopie), quand ils appliquent quelque temps leurs yeux sur des objets dont la contemplation demande des efforts de vision. Il en est qui se plaignent d'apercevoir des mouches, des globules, des auréoles, des cercles irisés, phénomènes souvent liés à un dépôt momentané de mucus et de larmes à la surface de la cornée (spectre muco-lacrymal). Parfois la flamme d'une bougie semble divisée comme les rayons d'une étoile. Les contractions spasmodiques des voiles palpébraux, les névralgies circumorbitaires, le tremblotement partiel, désigné sous le nom de *souris*, ne sont pas rares dans la conjonctivite chronique.

ÉTIOLOGIE.—La conjonctivite oculo-palpébrale reconnaît fort souvent pour causes le passage brusque du chaud au froid, surtout si ce dernier est accompagné de brouillard, de pluie ou de neige, l'impression d'un courant d'air, quelques conditions particulières de l'atmosphère, les influences, en un mot, qui engendrent le plus communément les phlegmasies des membranes muqueuses. Lawrence fait remarquer que certains vents, et plus particulièrement les vents d'est et du nord, sont plus aptes que d'autres, indépendamment du degré de température, à engendrer l'inflammation de l'œil. Très-fréquemment, surtout au printemps et en automne, les phlegmasies conjonctivales sévissent sur un grand nombre d'individus soumis aux mêmes conditions, et atteignent indistinctement les personnes de tout âge et de tout sexe. Les épidémies d'ophthalmie, que l'on désigne, dans quelques localités, sous le nom de *cocote*, ne sont autre chose que des épidémies de conjonctivite catarrhale. M. Piorry rapporte qu'une affection de ce genre se renouvela, plusieurs fois de suite, sur les détenus d'une maison de force, sous l'influence du blanchiment des murs. J'ai donné des soins à une dame qui en fut atteinte, après qu'on lui eût moulé la figure avec du plâtre. Le sommeil, pendant la nuit, en plein air ou dans une maison nouvellement construite, une coupe de cheveux ou la chute de ceux-ci, dans la convalescence d'une maladie, sont susceptibles d'engendrer une conjonctivite. L'habitude de se laver les yeux au sortir du lit, avec de l'eau froide, y prédisposerait, d'après Beer.

Toutes les causes capables de susciter des hypérémies cérébro-oculaires peuvent donner lieu aux phlegmasies conjonctivales. Nous citerons la suppression d'une hémorrhagie habituelle, les constipations opiniâtres, l'hypertrophie du cœur, les excès de table, l'abus des liqueurs alcooliques, le séjour prolongé dans un appartement fortement chauffé, etc. Nous mentionnerons encore les efforts immodérés de vision, surtout aux lumières artificielles, l'excitation des yeux par un soleil ardent ou par un feu très-vif (verriers, porcelainiers, etc.), les voyages dans des lieux sablonneux, notamment pendant les chaleurs de l'été, les contusions, la présence de corps étrangers, l'introversion des cils, etc.

Conjonctivites dermatosiques (conjonctivites exanthématiques de quelques auteurs).—On a désigné sous la dénomination d'ophthalmies dermatosiques (*ophthalmiæ ab inflammatione cutis*) certaines phlegmasies oculaires qui viennent s'allier à des affections de la peau, de même que des inflammations à la bouche, à la gorge, aux fosses nasales, sont susceptibles de se développer dans ces mêmes affections. L'éruption, qui apparaît aux téguments dans la rougeole, dans la scarlatine, dans la variole, etc., devant être plutôt considérée comme une crise d'une maladie générale que comme une simple lésion du tissu cutané, il est tout naturel qu'elle retentisse également sur la conjonctive, appendice de ce dernier système; dans d'autres circonstances, la muqueuse oculaire ne semble attaquée que par la propagation à son tissu d'une irritation du derme.

Les ophthalmies, qui compliquent la rougeole et la scarlatine (ophthalmies morbilleuse et scarlatineuse), figurent dans le cortége initial de ces exanthèmes, et, d'ordinaire même, surgissent avant l'apparition de la rubéfaction cutanée. Ce sont des conjonctivites d'intensité sujette à varier, avec sécrétion plus ou moins abondante de mucus et de larmes. Elles sont presque constamment accompagnées de photophobie. Il est aisé de comprendre qu'elles peuvent se compliquer d'une injection radiée périkératique, de phlyctènes, de pustules, et devenir le point de départ de kératite et d'autres accidents plus ou moins graves. M. Mackenzie fait observer que, comme la peau n'est guère que le siége d'une congestion vasculaire, dans la rougeole et dans la scarlatine, la conjonctive ne doit d'ordinaire manifester dans ces cas qu'une rougeur plus ou moins prononcée, tandis que, dans la variole, les phlogoses oculaires doivent être plus pénétrantes et plus sérieuses. Les ophthalmies morbilleuse et scarlatineuse persistent quelquefois après la cessation de la maladie cutanée. L'infiltration du tissu cellulo-adipeux de l'orbite, comme conséquence de la scarlatine, sera plus tard l'objet d'une mention spéciale.

Les débuts de la variole montrent toujours un certain degré de conjonctivite. Plus tard, dans la variole confluente, les paupières sont tellement tuméfiées, les bords de ces voiles sont tellement agglutinés par les sécrétions oculaires, par la suppuration et la dessiccation des pustules, que le globe ne peut plus être exploré. Fréquemment, au milieu de ces orages, il conserve son intégrité normale, le sujet, momentanément aveugle, récupérant la vue quand les paupières ont reconquis la liberté de leurs mouvements. Dans d'autres cas, la cornée prend une part importante aux désordres (kératite varioleuse). Un grand nombre de

blépharites chroniques, d'ectropions, d'alopécies ciliaires, d'affections lacrymales, ont également la variole pour point de départ.

Des auteurs admettent que des pustules varioliques ne se développent jamais sur la conjonctive oculaire. Je professe une opinion contraire et conforme, sous ce rapport, à celle de Burkard Eble, de M. J. Ansiaux et de beaucoup d'autres oculistes. Plusieurs autopsies de varioleux, faites avec le plus grand soin à l'hôpital de la Charité de Paris, ne m'ont laissé aucun doute à cet égard.

L'ophthalmie *érysipélateuse*, autre forme de conjonctivite exanthématique qui peut survenir dans l'érysipèle de la face et des paupières, offre, dit-on, pour caractère pathognomonique, la présence, sur la conjonctive scléroticale, de bulles ou de bosselures vésiculaires jaunâtres, et souvent assez volumineuses pour faire saillie entre les bords palpébraux. Elles contiennent un liquide semi-diaphane, qui s'écoule quand on les incise, et la conjonctive décollée se plisse par les mouvements du globe. Il n'y a évidemment ici qu'un chémosis séreux, qui vient se joindre à un état inflammatoire et plus ou moins œdémateux des paupières. Un simple orgelet peut le faire naître. Nous devons noter, comme complication beaucoup plus importante de l'érysipèle de la face, la possibilité d'un exophthalmos, par suite d'une inflammation phlegmoneuse du tissu cellulaire de l'orbite.

Il arrive souvent encore, surtout chez les jeunes sujets, que la présence d'une éruption à la face, au cuir chevelu, à l'ouverture des narines soit associée, sur la conjonctive oculaire, à un développement vasculaire accompagné de tumeurs vésiculeuses dont il sera question dans l'article suivant. C'est l'*herpès conjonctival* de quelques auteurs.

Conjonctivite iodique. — Les personnes, soumises à l'administration de l'iodure de potassium, sont sujettes à une phlogose oculaire, que l'usage si répandu de ce remède rend digne de l'attention des praticiens. Tantôt seule, et tantôt associée à un coryza ou à une bronchite, ayant également pour origine l'emploi de cet agent, elle peut atteindre un œil ou les deux yeux en même temps. Bien qu'elle se soit parfois présentée sous la forme d'une conjonctivite angulaire, elle revêt, presque toujours, l'aspect d'une conjonctivite oculo-palpébrale. Il n'est pas rare de la voir compliquée d'une suffusion sous-conjonctivale, avec chémosis séreux et œdème des paupières (ophthalmie catarrho-œdémateuse). Le docteur Ricord fait observer qu'elle offre le cachet particulier des effets généraux de l'iodure de potassium, c'est-à-dire, que la sécrétion est accrue, sans tendance ou avec fort peu de tendance à la purulence. Elle s'est terminée presque constamment par résolution, même dans les cas qui ont paru les plus sérieux.

On a vu cette inflammation se déclarer du premier au second mois, et même à une phase ultérieure de l'usage non interrompu de l'iodure potassique. Toutefois, dans la pratique de M. Ricord, elle paraît avoir plutôt surgi dans les premiers jours de l'emploi du remède. Il semble fort rare, d'ailleurs, quand le phénomène s'est manifesté une fois, de le voir se reproduire chez le même sujet pendant le reste de la durée du traitement.

Conjonctivite miasmatique ou méphitique. — Engendrée et entretenue par des émanations délétères, cette variété d'ophthalmie se rencontre fréquemment dans les établissements où l'on s'adonne à la manipulation de substances animales.

Carron du Villards fait observer qu'à bord des navires négriers, et dans toutes les localités où l'air n'est pas suffisamment renouvelé, les émanations provenant des corps vivants ne tardent pas à se convertir en agents nuisibles, très-propres à donner lieu à la phlogose de la muqueuse oculaire.

Sous l'influence des vapeurs ammoniacales qui se dégagent des fosses d'aisances, les hommes préposés au service des vidanges sont très-enclins à contracter une conjonctivite. Décrite par Ramazzini, par Sauvages, par Dupuytren, cette ophthalmie est connue chez ces ouvriers sous le nom de *mitte*. Ils lui assignent eux-mêmes trois degrés, d'après le docteur Furnari : la *mitte humide*, qui ne présente que de la rougeur accompagnée d'un peu de sécrétion muqueuse et de larmoiement ; la *mitte grasse*, qui est une conjonctivite puro-muqueuse ; la *mitte indolente*, une conjonctivite chronique. Cet observateur ajoute que, sauf quelques cas qui se rapportent à la dernière catégorie, la maladie oculaire s'évanouit d'elle-même avec rapidité, dès que les vidangeurs s'abstiennent de travailler, d'où il résulte qu'ils n'ont que très-exceptionnellement recours aux lumières de la médecine, et que nous n'en voyons presque jamais dans nos dispensaires. Ils paraissent, d'ailleurs, moins sujets aux ophthalmies que les ouvriers en laine, en coton, etc., plongés sans cesse au milieu de corps pulvérulents suspendus dans l'atmosphère.

La disposition des fosses et le système de leur curage ont subi depuis quelques années, à Paris, des perfectionnements qui, joints à certains procédés de désinfection, rendent la mitte beaucoup moins fréquente qu'elle ne l'était jadis. Il n'est pas rare encore dans les campagnes, et surtout au temps des chaleurs, de constater des conjonctivites chez les individus d'une même famille, dont l'habitation est entourée d'amas de fumier, de détritus d'animaux et de végétaux de tout genre, que l'on remue fréquemment et sur lesquels on verse des eaux croupies et contenant les urines des bestiaux.

Les yeux des ouvriers livrés au curage des égouts sont sujets aussi à contracter des conjonctivites. L'influence irritante des gaz qui en émanent varie suivant des conditions complexes, justement appréciées par le docteur Furnari. Ce praticien fait observer que ces canaux reçoivent, avec les eaux superflues, les boues, des débris de végétaux, des cadavres d'animaux, des substances excrémentitielles ; la matière qu'ils contiennent diffère encore d'après les métiers exercés dans les quartiers qu'ils parcourent, tels que ceux de blanchisseur, de tanneur, de teinturier, de boyaudier, etc. ; les immondices de boucheries créent des émanations semblables à celles des sépultures ; lorsque les ouvriers récurent ces dépôts, il s'en dégage parfois des vapeurs tellement suffoquantes, qu'ils tombent en asphyxie. Mais il faut ajouter que, grâce à une administration vigilante, l'ophthalmie des égoutiers, de même que celle des vidangeurs, a beaucoup diminué à Paris, par suite de la multiplicité des égouts, des eaux abondantes qui y coulent, et de l'éloignement hors de la ville de plusieurs professions insalubres.

Les irritations oculaires sont communes dans les manufactures de produits chimiques, dans les mines de charbon, etc. La persistance de quelques conjonctivites chroniques, chez les ouvriers de certaines fabriques, a été attribuée par Middlemore, au gaz de l'éclairage. M. Testa, ancien consul de Hollande à Tri-

poli de Barbarie, me disait que les affections de ce genre étaient fréquentes dans plusieurs districts de cette régence, à cause, d'après les médecins de ce pays, de l'habitude de s'éclairer avec de l'huile de ricin mal épurée.

Ophthalmie sénile (ophthalmie cachectique ; *lippitudo senilis*). — C'est dans le cadre des conjonctivites chroniques qu'il faut placer une forme pathologique, commune chez les gens avancés en âge, et dans laquelle, à une congestion passive et torpide de la conjonctive, il faut joindre un relâchement assez habituel de ce tissu plus ou moins décollé de la sclérotique sous-jacente, et offrant une teinte d'un jaune rougeâtre. Des pinguéculas règnent d'ordinaire au voisinage de chaque cornée vers l'un et l'autre angle. Un certain degré de blépharite ciliaire se trouve associé aux conditions morbides. J'ai souvent ici rencontré, vers la commissure externe des paupières, l'anchyloblépharon partiel, provenant des excoriations marginales qui avaient soudé l'un à l'autre les deux bords contigus des voiles palpébraux. Il n'est pas rare de constater un peu de ptosis, par suite de la flaccidité du tégument externe de la paupière supérieure. L'on constate fréquemment aussi le renversement de la paupière inférieure, dont la paroi muqueuse est susceptible de devenir exubérante et fongueuse, conditions liées à la flaccidité de son enveloppe cutanée, à l'atonie de l'orbiculaire et à un relâchement des commissures palpébrales.

TRAITEMENT. *Conjonctivite oculo-palpébrale* (premier et second degré). — La conjonctivite catarrhale des auteurs, récente, peu intense et exempte de complication, peut guérir avec facilité sous l'influence d'un collyre de sulfate de zinc (page 146), d'acétate de plomb cristallisé (page 148), ou d'extrait de Saturne, à la dose de cinq à six gouttes dans un demi-verre d'eau tiède. Le collyre au nitrate d'argent, faiblement dosé (page 144), est celui qui montre généralement le plus d'efficacité dans cette circonstance.

L'hypérémie est-elle plus forte, il sera utile d'associer à ces topiques les pédiluves irritants et quelques dérivatifs sur le tube intestinal.

Des praticiens prescrivent l'acétate d'ammoniaque, la poudre de Dower, le rob de sureau et des boissons diaphorétiques chaudes. Je ne les conseille jamais, et Cunier annonce n'en avoir retiré aucun avantage. Cet oculiste recommande le tartre stibié, à doses fractionnées, dans les premiers degrés de la conjonctivite, et le même remède à hautes doses, quand la pyorrhée est établie.

Les malades se soumettront autant que possible à un régime léger, et s'abstiendront de travaux qui exigent des efforts de vision. Il est inutile de bander l'œil ou les yeux. Il est digne de remarque que beaucoup de sujets sont soulagés par le contact d'un air frais, qui dissipe momentanément la sensation de gravier qui les tourmente.

Conjonctivite oculo-palpébrale (troisième degré; forme puro-muqueuse). *Méthode ectrotique. Excision et scarification du chémosis.*—Arrivée à ce terme, la conjonctivite réclame une médication plus énergique. Nous prescrivons souvent avec succès deux collyres, dont l'un est composé de 15 ou 20 centigrammes de nitrate d'argent cristallisé pour 30 grammes d'eau distillée, et l'autre de 2 à 4 grammes d'extrait de Saturne, pour 200 ou 250 grammes d'eau distillée ou d'un mélange d'eau distillée et d'eau de roses. Nous remplaçons plus particulière-

ment le dernier véhicule par l'eau de sureau, quand les paupières sont le siége d'un gonflement considérable. Le collyre au nitrate d'argent est porté sept ou huit fois par jour entre le bulbe et les voiles palpébraux; dans l'intervalle de ces applications, l'œil ou les yeux sont fomentés avec la solution saturnine, à laquelle on peut substituer une solution de sulfate de zinc ou mieux d'alun, 1 gramme et demi de ce sel pour 200 à 250 grammes d'eau. M. Mackenzie semble accorder la préférence à une solution de 5 centigrammes de sublimé corrosif et de 30 centigrammes de chlorhydrate d'ammoniaque dans 200 grammes d'eau. Il la coupe avec moitié d'eau chaude et s'en sert en lotions à l'aide d'une éponge fine et en injections. Cet oculiste recommande de diriger le jet du liquide vers le repli supérieur de la conjonctive, afin qu'une grande masse du remède se mette en contact immédiat avec la membrane muqueuse. Les douches oculaires (page 162) méritent encore d'être conseillées. Les liquides émollients et les cataplasmes de même nature (page 172), sont aujourd'hui proscrits avec raison de la thérapeutique des maladies de ce genre. Dans le cas surtout où l'on redoute une perforation de la cornée, on n'oubliera pas les instillations d'une solution de sulfate d'atropine entre les paupières. Les onctions fréquemment réitérées sur la région péri-orbitaire, avec l'extrait de belladone, sont plus particulièrement indiquées quand les tissus sont en proie à une tuméfaction considérable et souillés par des matières abondantes.

Les pédiluves énergiques, les cataplasmes sinapisés aux jambes, les révulsifs intestinaux souvent répétés, secondent avec efficacité la médication. Bien que les émissions sanguines soient dans l'espèce un moyen de second ordre, on peut, surtout chez les sujets vigoureux et pléthoriques, avoir recours à la saignée générale et mieux aux ventouses scarifiées ou aux sangsues. Je conseille souvent ces dernières sur le trajet des carotides, lorsqu'une polyémie cérébro-oculaire et des douleurs opiniâtres me font redouter l'imminence de désordres graves dans l'organe visuel. Maintes fois encore, et dans les cas de forte tuméfaction de la conjonctive palpébrale qui proéminait au dehors, je l'ai soumise à des incisions longues, mais superficielles, avec mon scarificateur (pl. 6, fig. 7). Cette pratique soulage le malade, et contribue puissamment à l'affaissement du bourrelet muqueux.

La méthode ectrotique ou abortive, que Vetch préconisa contre les ophthalmo-blennorrhées, consiste dans la cautérisation des yeux avec le nitrate d'argent. Elle repose sur ce principe, que la durée d'une inflammation peut être diminuée si l'on suscite, dans la région où elle siége, une inflammation plus énergique et substitutive. On a dit encore que la pierre infernale agissait mécaniquement par la section d'un grand nombre de vaisseaux, d'où l'interruption de la circulation sur plusieurs points de la membrane malade. Les solutions concentrées d'azotate d'argent, portées sur la face interne des paupières avec un pinceau (page 193), me paraissent ici très-supérieures au crayon, dont l'action est inégale, parfois trop profonde, et souvent dangereuse. Le nitrate, tel que nous l'employons, c'est-à-dire plutôt comme modificateur que comme destructeur, a jugulé, en vingt-quatre ou trente-six heures, des ophthalmies purulentes. Cette application demande à être très-surveillée, lorsque la cornée com-

mence à s'ulcérer ou à être affectée d'une manière quelconque ; un ramollissement un peu étendu de cette membrane avec accompagnement de chémosis la contre-indique ; l'observation démontre que les accidents dont elle est le siége sont susceptibles de progresser avec une effrayante rapidité, du moment où l'œil a subi l'impression du caustique. Parfois le salut de l'organe est compromis dans l'espace de quelques heures. M. Desmarres considère le crayon de sulfate de cuivre comme une bonne pierre de touche dans cette circonstance. Lorsque le gonflement de la conjonctive est considérable, dit-il, et que la purulence est très-abondante, il arrive souvent qu'après avoir écarté les paupières avec des crochets appropriés, on trouve la cornée munie de sa diaphanéité, bien que déjà elle soit gravement atteinte. Si, avant de procéder à l'application du nitrate d'argent sur la conjonctive, on touche la cornée à sa périphérie avec le sulfate de cuivre, on constate, lorsque la membrane est déjà malade et sous l'influence de l'étranglement, que l'endroit touché revêt une teinte bleuâtre, tandis que si la cornée est saine, elle conserve sa transparence. L'épithélium étant détruit, dans le premier cas, l'intervention du caustique pourra mettre l'organe en danger, tant en augmentant la tuméfaction locale qu'en atteignant directement le miroir de l'œil. Nous devons ajouter que la cautérisation, dans de telles circonstances, n'agit pas seulement d'une manière délétère sur la face antérieure de la cornée, lorsque le caustique vient à se porter sur elle ; la capillarité vasculaire et l'action endosmotique des tissus tendent, en outre, à charrier la matière corrosive jusqu'au sein de la substance cornéale.

Les principes qui viennent d'être formulés ont pour source les désastres que j'ai constatés chez quelques-uns de mes confrères, et je l'avouerai, sur quelques-uns de mes malades, au début de ma pratique ophthalmologique. Les modifications que M. de Graefe a introduites dans la méthode ectrotique, appliquée aux conditions morbides dont il s'agit ici, tendent-elles à en atténuer les dangers ? c'est ce que l'expérience aura à démontrer. Cet observateur ne pense pas[1] que la cautérisation avec le nitrate d'argent soit contre-indiquée dans les ophthalmies purulentes, quand, par l'extension du travail phlegmasique de la conjonctive à la cornée, celle-ci est devenue trouble, s'est ulcérée ou même perforée. Cette complication, du côté du miroir, demande seulement une surveillance plus attentive et un soin particulier dans l'ablution de l'organe et la neutralisation du caustique en excès, de peur que l'agent corrosif ne gagne la cornée. La cautérisation, en outre, sera peu énergique et ne devra pas dépasser l'action que l'état de la conjonctive réclame. Lorsque la perforation de la cornée, dit-il, est imminente, et que l'infiltration purulente se propage visiblement, le traitement de la conjonctivite seule est insuffisant pour prévenir la destruction ultérieure de la cornée. On doit s'efforcer de dégager la circulation dans cette membrane en réprimant la pression intra-oculaire. Deux moyens conduiront à l'obtention de ce but : les instillations d'une solution de sulfate d'atropine (de 5 à 10 centigrammes de ce dernier pour 4 grammes d'eau distillée) et la paracentèse de la cornée. M. de Graefe ajoute que les instillations mydriatiques, même quand on

[1] *Annales d'oculistique*, t. XL, p. 73.

les réitère fréquemment, sont souvent stériles dans l'espèce, ce qui dépend, en grande partie, de ce que la tension de la tunique cornéale contrarie le passage du liquide à travers sa substance; comme le médicament ne pénètre pas dans les chambres oculaires, l'iris reste insensible à son action. Celle-ci ne se manifeste quelquefois que quand la tension du globe a été diminuée par l'écoulement de l'humeur aqueuse.

La plupart des auteurs conseillent l'excision du bourrelet chémosique, dans le but de fournir une prompte évacuation au sang qui distend les réseaux vasculaires de la conjonctive et aux fluides accumulés sous elle. On rapporte que, dans l'ophthalmie purulente qui désola l'armée française en Espagne, ce procédé sauva la vue à un grand nombre de militaires qui y furent soumis au début de l'affection, tandis que la plupart de ceux qui ne furent pas ainsi traités devinrent aveugles. On pratique cette opération avec des pinces et des ciseaux courbes dont on tourne la convexité contre le bulbe, quelquefois avec les ciseaux seuls. Elle est loin d'être toujours facile, le gonflement des paupières s'opposant, dans quelques cas, à son exécution. Carron du Villards introduit entre elles le dilatateur de Kelley-Snowden, après avoir endormi le malade avec le chloroforme.

Beer ne parle pas de l'excision des tumeurs de ce genre, mais il ne manque pas d'en conseiller le débridement sur plusieurs points, les scarifications devant être profondes, sans intéresser néanmoins la sclérotique. C'est également la pratique à laquelle j'ai eu maintes fois recours, lorsque le salut de la cornée me paraissait compromis par suite de l'étranglement qu'elle subissait, et qu'aucun autre moyen ne me semblait avoir prise suffisante sur la dégénérescence. Les scarifications peuvent être, à la rigueur, bornées à la partie inférieure du cercle chémosique. On les effectue, dans les cas urgents, une fois par jour, et même deux fois, comme le conseille Jüngken. Les lotions abondantes, avec de l'eau chaude, provoquent, après leur exécution, un dégorgement salutaire.

Tyrrell a longtemps préconisé l'excision rayonnante du bourrelet chémosique; c'est-à-dire la résection, avec des ciseaux courbes, de quelques replis conjonctivaux dans une direction radiée occupant l'intervalle des muscles droits. Il lui substitua plus tard la scarification rayonnante, dans les interstices de ces muscles, avec le kératotome. Dans ces modes de solution de continuité, Tyrrell a pour but, tout en provoquant une effusion sanguine abondante, d'éviter la mortification de la cornée, en épargnant les principaux troncs vasculaires qui sillonnent la région antérieure de l'organe.

Conjonctivites subaiguë et chronique.—Leur résolution demande qu'on rende aux vaisseaux frappés d'inertie leur élasticité et leur énergie primitives. On tend à ce but par les remèdes astringents et par quelques autres, qui sollicitent une stimulation locale. Outre les solutions, que nous avons recommandées contre les conjonctivites aiguës et qui peuvent être applicables aussi aux cas chroniques, nous mentionnerons les collyres de sulfate de cuivre, de pierre divine, de sublimé, de tannin, l'extrait de saturne combiné avec l'huile d'olive, le blanc d'œuf alumineux, l'infusion de thé noir (Voy. *Collyres*). L'alcool camphré, le laudanum de Sydenham, peuvent être utilement associés aux solutions astringentes. Nous ordonnons fréquemment le laudanum étendu d'eau pour instilla-

tions, tous les soirs, entre les paupières, rarement le laudanum pur. Le repos de la nuit seconde les effets de ce remède ; souvent peu de jours suffisent pour qu'une diminution soit constatée dans la phlogose. Des malades ont été soulagés par de simples lotions avec de l'eau chaude (page 164). On n'oubliera pas les cataplasmes de cerfeuil (page 171).

Les pommades à l'oxyde rouge de mercure, qu'on peut combiner avec l'acétate de plomb cristallisé, avec la pierre divine, avec le camphre, le laudanum (Voy. *Pommades*), jouissent, dans les conjonctivites subaiguës et chroniques d'une efficacité puissante. Le pannus et les complications diverses, susceptibles de s'associer à la forme pathologique qui nous occupe, pourront réclamer l'exécution d'indications spéciales. J'ai entendu Broussais préconiser beaucoup contre les ophthalmies chroniques l'application journalière ou presque journalière d'une sangsue à chaque tempe.

Conjonctivites dermatosiques.—Les conjonctivites morbilleuse, scarlatineuse, érysipélateuse et varioleuse se dissipent d'ordinaire en même temps que la maladie qui a présidé à leur développement. Si l'on croit utile d'avoir recours à quelques liquides médicamenteux contre ces inflammations, il faut les employer tièdes. Persistent-elles après l'affection cutanée, on les traitera d'après le type qu'elles présentent. L'ophthalmie varioleuse surtout sera surveillée avec le plus grand soin quand elle a envahi la cornée. Nous en indiquerons le traitement dans la Section III.

Conjonctivite iodique.—Le collyre au sulfate de zinc et les principaux topiques usités contre l'ophthalmie catarrhale lui sont applicables. Les fomentations avec une infusion de fleurs de sureau additionnée d'extrait de saturne seront plus particulièrement utiles quand elle sera compliquée d'œdème sous-conjonctival.

Conjonctivite miasmatique ou méphitique.—Le docteur Furnari annonce que M. Chevalier, chargé par l'administration de la surveillance d'un curage général des égouts de Paris, ne tarda pas à se convaincre que les émollients prolongeaient les ophthalmies des hommes qui y étaient occupés, tandis que les astringents jouissaient contre elles d'une action salutaire. M. Furnari ajoute qu'aussitôt qu'un ouvrier sentait ses yeux s'affecter, il se rendait à la tente, où le collyre astringent était toujours préparé en quantité suffisante. Telle était l'efficacité de ce moyen qu'on a vu un grand nombre de ces hommes reprendre leurs travaux après une ou deux heures d'interruption. La rougeur et la cuisson ne reparaissaient presque jamais, quand l'ouvrier s'exposait de nouveau aux miasmes délétères ; ce n'était parfois qu'au bout de sept ou huit jours que survenait une conjonctivite semblable à la première.

Ophthalmie sénile.— Elle réclame l'application des moyens en usage contre les conjonctivites indolentes et les blépharites. La complication d'un ectropion aux paupières inférieures pourra militer pour l'emploi de la cautérisation ou de l'excision de la paroi muqueuse de ces voiles, opérations dont il sera question plus tard.

Article 2. — Conjonctivite partielle.

L'inflammation de la conjonctive, uniquement localisée dans une région de cette membrane, nous offre deux formes très-communes : 1° la blépharo-conjonctivite ; 2° la conjonctivite angulaire.

§ 1. — Blépharo-conjonctivite (Conjonctivite palpébrale, blépharite muqueuse).

CARACTÈRES ANATOMIQUES. — Constituée par l'inflammation du feuillet qui tapisse la face interne des voiles palpébraux, la blépharo-conjonctivite commence assez habituellement, d'après Burkard Eble, vers les conduits excréteurs des glandes de Meïbomius, le long du bord palpébral, et le plus ordinairement aux commissures des paupières. La teinte que ce feuillet contracte peut être rosée au début, et devenir de plus en plus foncée. Des filets sanguins, tortueux, se dirigent du bord ciliaire des paupières à leur bord adhérent ; la vascularisation devient d'autant plus confluente que l'inflammation prend plus d'intensité ; pourvus de calibres variables, les vaisseaux donnent lieu alors à des anastomoses nombreuses, d'où il suit que le tissu malade nous offre et des vaisseaux qui se portent d'avant en arrière, et d'autres qui ont une direction transversale ou oblique. La conjonctive sclérotícale est, dans cette circonstance, plus ou moins envahie. Notons les hypertrophies des papilles de la conjonctive palpébrale et les vésicules miliaires produites par le gonflement de ses glandules, conditions si souvent confondues avec des granulations, et sur lesquelles nous reviendrons dans l'article suivant. Les bords palpébraux deviennent le siége d'un certain degré de tuméfaction et de rougeur.

CARACTÈRES PHYSIOLOGIQUES. — Les symptômes fonctionnels de la blépharite muqueuse peuvent être déduits de ceux qui signalent la conjonctivite catarrhale, dont elle est le premier degré : sentiment de cuisson et de gravier ; sécrétion muqueuse plus ou moins abondante.

TRAITEMENT. — Elle réclame, dans sa période aiguë, la médication de la conjonctivite catarrhale. Est-elle subaiguë ou chronique, on la combattra par les moyens qui jouissent le plus d'efficacité contre les conjonctivites anciennes, et plus particulièrement par le collyre au sublimé, simple ou laudanisé (page 152), et par les pommades rouges. Les hypertrophies des papilles trouvent souvent dans ces topiques une ressource suffisante pour leur guérison. Dans d'autres cas, il y aura lieu de scarifier la paroi où elles siégent, s'il s'agissait de granulations véritables. On peut encore les attaquer activement avec une solution concentrée de nitrate d'argent, ou de sulfate de cuivre, ou avec un crayon de ce dernier sel.

Dans les blépharites et dans quelques conjonctivites aiguës ou chroniques, une pratique traditionnelle et populaire a consacré l'application, pendant la nuit, sur les paupières d'un morceau de foie ou de rouelle de veau. J'ai vu ce moyen extra-pharmaceutique dissiper l'ardeur locale, et produire un grand amendement dans les accidents inflammatoires.

§ 2. — Conjonctivite angulaire.

CARACTÈRES ANATOMIQUES. — Dans cette forme morbide, un paquet de vaisseaux variqueux surgit entre l'un des angles oculaires et le limbe kératique. L'injection fasciculaire ne règne que plus rarement sur d'autres points de la conjonctive scléroticale. Les phlyctènes, les pustules et les papules auxquelles ces vaisseaux peuvent aboutir, se présentent journellement à l'observation. C'est d'après leur présence qu'on donne à la conjonctivite les noms de *phlycténulaire*, de *pustuleuse* ou de *papuleuse*. C'est la conjonctivite lymphatique ou scrofuleuse des auteurs.

Tantôt l'injection fasciculaire, de dimensions qui varient, semble bornée à la conjonctive scléroticale, tantôt elle occupe manifestement deux plans, l'un antérieur, conjonctival, l'autre profond, sous-conjonctival, et offrant des vascularités plus rares, plus volumineuses et d'un rouge brun. Il arrive fréquemment que l'injection fasciculaire dont il s'agit, celle surtout de la seconde forme, soit plus large en avant qu'en arrière, c'est-à-dire présente un triangle à base tournée vers la cornée, contrairement au ptérygion qui montre une disposition inverse. Il y a, dans quelques cas, existence simultanée de plusieurs plaques pyramidales.

On entend, sous la dénomination de *phlyctènes*, des ampoules généralement peu saillantes, arrondies, et qui, d'un blanc opalin, contiennent un fluide séreux, une sérosité plus ou moins limpide. La matière qui constitue les *pustules* est plus épaisse et comme puriforme. Ces éminences siégent tantôt à l'union de la sclérotique et de la cornée, sur le bord antérieur de la plaque vasculaire, tantôt, mais beaucoup plus rarement, sur la continuité de cette plaque, et sur un point généralement rapproché du limbe kératique. Il n'y a habituellement qu'une phlyctène ou qu'une pustule sur le même œil. Parfois, on rencontre deux ou trois de ces petites tumeurs, à la limite antérieure de plusieurs triangles vasculaires. J'en ai constaté jusqu'à neuf ou dix, rangées en chapelet le long du limbe du miroir. La phlyctène ou la pustule ne crève qu'exceptionnellement, d'où la formation d'un ulcère superficiel ; il arrive plus souvent que la pellicule conjonctivale qui la constitue s'affaisse après la résorption du liquide, et laisse à sa place une tache blanchâtre qui finit bientôt par s'évanouir. Dans un grand nombre de cas, à l'injection fasciculaire ci-dessus décrite, vient se joindre la vascularisation générale du tissu conjonctival (conjonctivite catarrho-lymphatique des Allemands). L'injection, par exemple, n'est jamais partielle, quand il y a un nombre considérable de phlyctènes ou de pustules près de la cornée. Nous verrons encore que des éminences du même genre peuvent se développer sur cette dernière membrane.

La papule conjonctivale consiste dans une espèce de renflement partiel, de tubercule rougeâtre, de forme conique, et dont le sommet finit souvent par paraître excavé et prend une teinte grisâtre ou diphthéritique. Telle est la papule aphtoïde de M. Velpeau (conjonctivite aphtheuse ou aphthoïde de quelques auteurs). Il y aurait erreur à croire, d'après ce professeur, que ces taches soient des ulcérations; il arrive là ce qui arrive aux aphthes : autour de la papule, le

tissu sous-conjonctival se boursoufle; ce n'est pas le siége du mal qui se déprime, ce sont les tissus voisins qui se gonflent. S'il fallait, dit-il, fournir la preuve qu'il n'y a là ni abcès, ni ulcère, il suffirait de constater qu'on n'en a jamais retiré de pus, et qu'il ne subsiste après la guérison aucune trace, aucune cicatrice, aucune adhérence contre nature sur le point qu'occupait la papule. Dans l'opinion de Wardrop, ce que l'on appelle pustulé de l'œil n'est le plus communément autre chose que ce que l'on nomme *aphthes* dans la bouche ou aux lèvres.

CARACTÈRES PHYSIOLOGIQUES.—Les troubles fonctionnels des formes morbides que nous venons de décrire sont un sentiment de gravier et les autres symptômes physiologiques de la conjonctivite catarrhale. Ils seront d'autant plus développés que l'inflammation se généralisera davantage. La photophobie, qui peut lui être associée, est liée à la condition hypérémique déjà mentionnée et essentiellement variable des tissus internes.

ÉTIOLOGIE.—La diathèse lymphatique est considérée comme la cause prédisposante la plus commune des conjonctivites phlycténulaire, pustuleuse et papuleuse. On les rencontre plus particulièrement chez les jeunes sujets, et elles sont souvent accompagnées de gourmes sur le cuir chevelu, derrière les oreilles ou à diverses parties de la face. Il est à remarquer qu'elles n'attaquent qu'exceptionnellement les enfants à la mamelle, tandis qu'après le sevrage ils y sont très-exposés. L'inflammation conjonctivale que peut susciter le travail de la dentition (*ophthalmia a dentitione*) m'a souvent présenté les caractères notés dans ce paragraphe, et tout aussi souvent, peut-être, ceux d'une simple conjonctivite catarrhale.

TRAITEMENT.—La conjonctivite lymphatique des auteurs sera avantageusement combattue par des frictions révulsives derrière les oreilles (page 110). Il y aura surtout indication de les conseiller, quand le mal a surgi à la suite de la suppression d'une gourme ou d'une otorrhée, condition étiologique que j'ai constatée fort souvent chez les jeunes sujets. Un ou deux purgatifs et quelques prises de calomel peuvent être utiles. Les astringents francs, comme l'acétate de plomb, le sulfate de zinc ou de cuivre ne lui sont guère applicables; souvent l'inflammation s'exaspère beaucoup sous l'influence de collyres préparés avec ces agents; nous les avons vu engendrer une photophobie qui n'existait pas avant leur application. Nous en dirons autant du collyre de nitrate d'argent. Celui de borax (page 150) réussit le mieux dans cette circonstance. Parfois, en huit ou dix jours, rarement plus tôt, souvent plus tard, la maladie cède aux moyens que nous venons d'indiquer. S'est-elle propagée à la cornée, le pronostic et le traitement sont subordonnés aux complications nouvelles. Quant à l'intervention d'une médication générale, sur laquelle beaucoup d'auteurs insistent, nous renvoyons le lecteur à quelques développements déjà fournis à cet égard (page 130).

Le collyre de sublimé pur ou additionné de laudanum, et les pommades rouges réussissent à merveille dans les cas subaigus ou chroniques.

La cautérisation des phlyctènes et des pustules, recommandée par beaucoup d'auteurs, est le plus souvent superflue. Dans les conditions les plus habituelles,

ces épiphénomènes disparaissent, sous l'influence des moyens résolutifs dirigés contre la conjonctivite qui les accompagne.

Article 3. — Ophthalmie granuleuse ou contagieuse (ophthalmie militaire ou des armées, ophthalmie d'Égypte).

L'élément granuleux communique aux ophthalmies qu'il engendre un cachet pathognomonique digne, à bien des titres, de fixer l'attention des praticiens. Son caractère contagieux élève ce point intéressant de la pathologie ophthalmique aux proportions d'une véritable question d'hygiène publique.

Parmi les doctrines émises jusqu'à ce jour, en ce qui concerne l'étiologie et le diagnostic des affections granuleuses, il en est une qui nous a surtout frappé : celle du docteur Thiry, professeur de pathologie chirurgicale à l'université de Bruxelles[1]. Elle a contribué à dissiper dans notre esprit bien des doutes et quelques idées fausses, que nous avaient légués des enseignements erronés. Dans nos consultations cliniques, où se présentent toujours un bon nombre de granuleux, nous avons soumis les documents du docteur Thiry au contrôle d'un examen sévère et de recherches minutieuses, de concert avec l'un de nos anciens aides, le docteur Guyomar, qui a consacré à cette question importante son excellente thèse inaugurale[2]. C'est le faisceau de ces éléments qui constituera la base de ce travail.

La doctrine du professeur Thiry a eu le sort des idées nouvelles ; plusieurs s'en sont déclarés les partisans ; d'autres l'ont blâmée. Si nous l'avons adoptée, en y introduisant, toutefois, de larges modifications thérapeutiques, c'est qu'elle nous a paru substituer à des théories vagues, et sur lesquelles on est loin d'être d'accord, des opinions précises, qui semblent porter le cachet de la vérité, car elles expliquent, d'une manière aussi lucide que possible, l'enchaînement de tous les phénomènes qui se rattachent aux granulations. L'expérience, d'ailleurs, aura à démontrer si elles sont la dernière expression de l'observation clinique.

QUE DOIT-ON ENTENDRE PAR OPHTHALMIE GRANULEUSE ? — On a confondu, sous le nom banal de *granulations*, un grand nombre de productions formant relief au-dessus du niveau de la conjonctive palpébrale, et qui, bien que dissemblables, ont cependant été regardées comme entachées d'une propriété contagieuse identique. Des végétations, des bourgeons charnus, des fongosités, des callosités, ont été qualifiés de granulations végétantes, sarcomateuses, fongueuses, calleuses, inodulaires, cartilagineuses, etc.

C'est surtout en ce qui concerne les hypertrophies papillaires et glandulaires ou folliculeuses que des erreurs se sont le plus généralement accréditées.

Les auteurs les plus modernes annoncent qu'une conjonctivite catarrhale peut aboutir, dans sa période subaiguë ou chronique, à la transformation granuleuse. Or, si vous consultez plusieurs dessins qu'ils ont consacrés à la

[1] Thiry, *Recherches sur les granulations*, Compte rendu du Congrès d'ophthalmologie. Bruxelles, 1858.

[2] Guyomar, *Recherches sur les ophthalmies contagieuses*. Paris, 1858.

reproduction de cette condition morbide, qu'y voyez-vous? l'apparition, sur la face interne des voiles palpébraux, d'aspérités rouges, résultat de l'hypérémie des papilles conjonctivales. Mais il faut remarquer que les hypérémies papillaires (granulations miliaires ou sablées; granulations papillaires de M. Hairion) ne présentent jamais la disposition régulière en pavés, que M. Thiry a justement assignée à celle des granulations véritables (granulations thiryennes de MM. Delvaux et Guyomar). Elles se montrent sous forme de petits grains, tantôt isolés, tantôt et le plus souvent confluents, rapprochés les uns des autres et égaux en volume et en hauteur. Elles émanent directement de la muqueuse, sans paraître en modifier sensiblement l'épaisseur et la texture; leur position, d'ailleurs, est anatomiquement prévue, puisqu'elles sont constituées par une condition anormale d'organes naturels. Elles sont enfin accompagnées de la conservation de l'épithélium, tandis que le contraire existe dans les granulations véritables. M. Hairion fait justement observer que tout travail inflammatoire de la conjonctive, ayant une certaine durée, peut donner lieu à ces hypérémies papillaires. On les rencontre plus particulièrement, ajoute-t-il, chez les personnes dont les yeux sont dans un état permanent de congestion, chez les individus, par exemple, qui habitent des lieux enfumés, ou chez les hommes de cabinet qui passent les nuits au travail.

Nous avons dit (page 4) que la région du grand pli conjonctival était le siége d'un certain nombre de follicules ou de glandules. Qu'y a-t-il de surprenant que ces organes se tuméfient et se remplissent de liquide sous l'influence d'une congestion aiguë ou chronique, surtout chez les sujets lymphatiques? Or, ce sont là les *granulations vésiculeuses* des auteurs—(*trachoma herpeticum* de Plenk). Globuleuses, contenant un fluide jaunâtre, quelquefois transparent, et se présentant alors sous l'aspect de perles hyalines, elles sont toujours discrètes et disposées fréquemment en deux rangées vers le cul-de-sac conjonctivo-tarsien. Leur volume est habituellement celui d'une tête d'épingle, qu'elles dépassent quelquefois. Tantôt, dit Burkard Eble, elles sont isolées et en nombre peu considérable, tantôt elles forment des séries de quatre, six ou huit. Leur base, ajoute-t-il, est entourée de ramifications vasculaires, qu'à l'aide d'une bonne loupe on voit s'élever jusqu'au sommet arrondi des phlyctènes, assertion dont les observations ultérieures ont démontré l'exactitude. Vient-on à percer ces tumeurs, ce qui a lieu sans résistance aucune du côté de leurs parois, il s'en écoule un fluide plus ou moins limpide, et la phlyctène s'affaisse comme une pustule variolique.

Le phénomène capital qui domine la question dont il s'agit peut être formulé de la manière suivante : les granulations sont des productions spéciales, identiques sur toutes les muqueuses, transmissibles de l'une à l'autre par voie de contagion, et émanant d'un virus qui peut être nommé virus granuleux, et qui se régénère à l'infini dans les altérations qu'il engendre. L'intervention de ce principe est une condition sans laquelle il n'y a pas de granulations véritables. Sa source n'existe pas seulement dans les yeux attaqués de granulations; on la trouve dans le vagin, dans l'urètre, dans toutes les muqueuses infectées suivant le même mode. Il vous est souvent donné de découvrir le point de départ de la lésion que vous avez à combattre : elle a été, par exemple, importée dans une famille par

un enfant qui avait contracté des granulations dans une crèche, dans une salle d'asile, dans un hôpital. Dans d'autres cas, son origine échappe, n'est point déterminable. L'unité de la cause ne doit donner lieu qu'à des émanations morbides bien tranchées; c'est ce qui arrive dans la conjonctivite granuleuse, et il sera généralement facile de la reconnaître, quand on l'a observée chez un petit nombre de malades.

CARACTÈRES ANATOMIQUES ET PHYSIOLOGIQUES.—D'après les recherches micrographiques des docteurs Gluge et Delvaux, les granulations émanent d'un exsudat plastique qui s'organise pour former d'abord des cellules. Bientôt, par leur développement, celles-ci donnent naissance à des fibres qui se disposent parallèlement dans chaque granulation. Cellules et fibres soutiennent un lacis vasculaire très-riche et serré qui les alimente, et qui n'est qu'un prolongement de nouvelle formation des capillaires de la conjonctive.

Les symptômes de l'ophthalmie granuleuse se présentent sous un double aspect, suivant qu'ils s'associent à une ophthalmie aiguë, ou à cette maladie, dans sa période chronique.

1° *État aigu.*—L'impression produite sur l'œil par l'application du pus contagieux peut se révéler, au bout d'un temps fort court, par une hyperphlogose des plus dangereuses. La conjonctive offre une injection uniforme, d'un rouge vif; le tissu cellulaire sous-jacent se congestionne; ces parties ne tardent pas souvent à devenir le siége d'une tuméfaction énorme, par suite des liquides qui les pénètrent. Un gonflement plus ou moins considérable des paupières se joint d'ordinaire à la tuméfaction chémosique. Dans quelques cas, les bords palpébraux extroversés ne peuvent plus se rapprocher l'un de l'autre; parfois, le voile supérieur infiltré, œdémateux, chevauche sur le voile inférieur, dont il renverse les cils vers le bulbe. Tandis que l'épithélium s'élimine, dit le docteur Thiry, que la surface conjonctivale, naguère lisse et polie, perd ces qualités, une exsudation fibrino-albumineuse s'épanche sur la conjonctive et s'organise bientôt sur toute l'étendue de la muqueuse palpébrale, qui se couvre de petites saillies très-serrées, et abondantes surtout vers le cul-de-sac oculo-palpébral. Ces saillies, ou granulations, sont d'un rouge amarante et offrent un aspect miroitant caractéristique. Évasées à leur base, acuminées à leur sommet, elles sont séparées par des sillons remplis d'abord d'une sérosité sanguinolente, qui cède rapidement la place à un pus d'un blanc jaunâtre. A cette période du mal, le sol conjonctival offre un aspect qui ne saurait être mieux comparé qu'à celui du pavé des rues; on n'y trouve pas trace d'épithélium, et l'on chercherait vainement dans une conjonctive aussi altérée ses follicules et ses papilles. Lorsque les granulations sont bien établies, lorsque leurs sillons d'intersection sont remplis du muco-pus qu'elles exsudent, leur sommet, d'un rouge très-vif, ressort sur le fond de la conjonctive, rendue jaunâtre par la présence du liquide purulent. Accolées les unes aux autres, elles sont souvent imbriquées, par suite de leur inclinaison vers le grand angle, phénomène qui peut être attribué à la progression des matières de l'angle externe vers l'angle interne. Pour les bien démasquer, dans cette dernière condition, il faut passer le doigt sur leur surface, en sens inverse de leur inclinaison.

La marche de l'inflammation est essentiellement variable, suivant une foule de conditions qu'il est difficile de préciser. Tantôt, et dans les cas les plus heureux, l'organe visuel se reconstitue dans sa normalité primitive, les accidents phlegmasiques se calmant et s'évanouissant peu à peu, au bout d'un laps de temps généralement long. Tantôt l'inflammation disparaît, laissant après elle des désordres plus ou moins graves et parfois au-dessus des ressources de l'art (staphylômes de la cornée, leucomes plus ou moins étendus, etc.). Dans d'autres circonstances, la phlogose ne décline qu'après la perte de l'œil, par suite du ramollissement, de la perforation ou du sphacèle de la cornée et de l'évacuation des humeurs intra-oculaires. Il est presque exceptionnel, d'ailleurs, que la cessation de cet état aigu soit accompagnée de celle des productions granuleuses. Rien n'est commun, au contraire, comme de les voir aboutir à la période chronique, et, alors un ordre de phénomènes moins alarmant, bien que toujours sérieux, se présente à l'observateur.

2° *Etat chronique.* — L'allure chronique et indolente des granulations se montre très-fréquemment dans la pratique ophthalmologique, soit qu'elles aient succédé à l'état aigu dont nous avons parlé, soit qu'elles aient envahi les yeux d'une manière sourde et insidieuse. C'est ainsi que nous voyons journellement des malades qui offrent des granulations accompagnées à peine des phénomènes d'une simple conjonctivite catarrhale, et qui continuent à s'adonner à leurs occupations, dans l'exercice desquelles ils n'éprouvent souvent qu'un peu de gêne.

Dans leur état chronique comme dans leur état aigu, les granulations présentent une disposition symétrique en pavés, mais elles sont susceptibles de différer, dans cette double condition, par quelques modifications de consistance, de volume, de couleur signalées par le docteur Thiry.

Si, dans les ophthalmies contagieuses récentes, les granulations sont molles et dépressibles, c'est que l'élément celluleux y prédomine (granulations cellulo-vasculaires). Les granulations anciennes, au contraire (granulations fibro-vasculaires), sont plus résistantes, par suite de la prédominance du tissu fibreux. C'est à cause de cet état, que les auteurs ont pu parler de conjonctives offrant la dureté, les inégalités, la rudesse d'une râpe. Cette dureté, caractère particulier des granulations de vieille date, dénote que la muqueuse malade a subi une transformation profonde, la transformation granulée, qui est des plus rebelles et qui constitue une véritable diathèse locale.

Les granulations récentes sont d'habitude moins volumineuses que les granulations anciennes. Celles-ci peuvent devenir fongueuses, sarcomateuses, etc., et acquérir à la longue des dimensions très-fortes.

La couleur des granulations aiguës est d'un rouge plus vif que celle des granulations chroniques. Parfois même, celles-ci ont un reflet livide, plombé, qui s'évanouit, si on les excite par les frictions et la pression; elles se congestionnent alors et reprennent momentanément leur coloration primitive.

Il résulte de l'absence de l'épithélium et de la richesse surtout du lacis vasculaire qui entre dans la composition de ces tumeurs, qu'elles sont susceptibles de saigner avec facilité, moins facilement cependant dans la seconde période que

dans la première. Il y a lieu de remarquer aussi que les surfaces palpébrales, vraiment granuleuses, sont dépourvues de vaisseaux ayant un cours bien appréciable, comme la chose a lieu, et souvent d'une manière exagérée, dans les autres blépharo-conjonctivites. Le phénomène s'explique fort bien, d'ailleurs, lorsqu'on réfléchit au mécanisme qui préside à la constitution des productions granuleuses. Nous le considérons comme l'un des guides les plus précieux pour reconnaître si les aspérités dont une paupière est pourvue sont des granulations ou des hypérémies papillaires ou autres.

La scarification des paupières granulées fournit généralement un sang épais, plastique, se coagulant avec rapidité. Je scarifie journellement des granuleux dont le sang n'arrive pas au vase qu'ils tiennent devant eux; il s'arrête sur la oue, s'y fige, et souvent les malades ne s'en délivrent, par les lotions, qu'avec quelque peine. Si l'on scarifie, au contraire, des paupières atteintes d'une conjonctivite chronique, sans granulations, il y a écoulement d'un sang habituellement fluide et dépourvu de plasticité; quand il est abondant, une rigole se forme sur la joue du patient, et le liquide tombe dans le vase prêt à le recevoir.

Le muco-pus de l'ophthalmie purulente granuleuse est épais, empèse le linge et le traverse, comme le ferait la sécrétion d'un vésicatoire; on ne peut le faire disparaître que par un lavage prolongé. Il est lourd et se précipite aisément au fond de l'eau. Le mucus de la conjonctivite puriforme non granuleuse est plus ténu et surnage en partie dans le liquide.

Bien que le muco-pus soit parfois copieux dans les conjonctivites granuleuses chroniques, il arrive fréquemment qu'il est dénué d'abondance, associé, dans ce cas, à des phénomènes inflammatoires peu développés et souvent presque nuls. Cette condition peut faire penser au malade qu'il est guéri ou dans un état voisin de la guérison. Mais si vous renversez les paupières, vous découvrez, dans un grand nombre de circonstances, la persistance de plaques granuleuses, surtout vers le cul-de-sac rétro-tarsien supérieur. Or, ce reliquat morbide suffit pour devenir, sous l'influence d'une cause irritante, souvent bénigne, le point de départ d'une conjonctivite puro-muqueuse aiguë et d'accidents sérieux. Quelques auteurs parlent de granulations sèches ou non sécrétantes, distinction que n'admet pas M. Thiry, qui considère la sécrétion purulente comme une condition de l'existence de l'état granuleux. Elle peut seulement être diminuée de quantité, n'exister, par exemple, que le matin, au réveil du malade.

Les troubles fonctionnels, susceptibles de s'associer aux ophthalmies granuleuses anciennes, sont ceux des conjonctivites chroniques : prurit, sentiment de gravier, larmoiement habituel, collement des paupières, clignotement de ces voiles, etc. Les yeux sont sensibles à l'éclat de la lumière solaire ou artificielle ; plusieurs sujets se plaignent de kopiopie. Chez les uns, la vue reste bonne; elle est plus ou moins troublée, chez les autres, suivant l'hypérémie intra-oculaire et suivant surtout les conditions de la cornée susceptible de se dépolir, de s'obscurcir, de se vascularisèr plus ou moins. On peut à peu près admettre comme règle que, quand la moitié supérieure de la cornée est occupée par une opacité vasculaire, cette condition dénote une irritation lente et chronique de cette par-

tie, par suite du frottement qu'y exercent, à la manière d'une râpe, des aspérités plus ou moins dures logées sur la muqueuse de la paupière correspondante. Or, ces aspérités sont des granulations ou des papilles hypertrophiées. Si le segment inférieur de la cornée est plus rarement altéré, c'est qu'il est à peine couvert par la paupière inférieure, qui n'est, d'ailleurs, douée que d'une mobilité très-bornée, tandis que la supérieure chevauche incessamment sur la région voisine du miroir, contre laquelle elle se trouve pressée par les contractions de l'orbiculaire. Très-fréquemment, en outre, la kératite panniforme est accompagnée d'un certain degré d'abaissement de la paupière supérieure, qui occupe tantôt un œil, tantôt les deux yeux : à voir cette occlusion incomplète, on dirait que les malades sont livrés à un demi-sommeil. Le ptosis peut s'expliquer ici par l'épaississement du voile palpébral, devenu plus lourd par suite de l'addition de quelques éléments anomalement entrés dans sa composition. On a encore invoqué l'engourdissement de sa mobilité, à cause du processus congestif dont il est le siége.

Chez Pierre Rosset, Savoisien, âgé de vingt-neuf ans, qui se présenta pour la première fois à mon dispensaire en janvier 1851, la maladie, qui affectait les deux yeux, datait de mai 1848, époque à laquelle il faisait campagne en Italie, dans l'armée du roi Charles-Albert. Atteint alors d'une ophthalmie très-aiguë, qui l'avait contraint d'entrer à l'hôpital de Brescia, où il séjourna cinquante jours, il fut saigné, purgé, soumis à l'usage de plusieurs collyres, et un vésicatoire lui fut appliqué à la nuque. Ces expédients triomphèrent de la violence de la phlegmasie, mais laissèrent la vision frappée d'un affaiblissement considérable.

Comme je ne découvris, tout d'abord, aucun symptôme objectif, sauf un certain degré de ptosis, ma première pensée fut pour une amaurose. Les pupilles étaient contractées; il y avait de la sensibilité à l'éclat du jour; la flamme d'une bougie paraissait au malade coupée vers ses bords en plusieurs segments. Mais, par une exploration plus minutieuse, et surtout par l'inspection latérale des cornées à la loupe, j'y constatai la présence de plusieurs ulcérations plates et diaphanes; puis, retournant les paupières supérieures, je m'aperçus qu'elles étaient infectées de granulations. Nous avions affaire à une double ophthalmie granuleuse, qui avait entraîné les conditions anomales des miroirs.

Il importe d'autant plus d'examiner soigneusement les cornées, dans ces circonstances, que les facettes dont elles sont pourvues étant souvent tout aussi transparentes que le reste de la membrane, et se perdant d'ailleurs dans les reflets de l'œil, il en résulte la possibilité d'une erreur préjudiciable au point de vue du traitement. Il serait possible encore, dans l'hypothèse de l'admission d'une amblyopie congestive, qu'on fût porté à envisager la chute de la paupière supérieure comme le résultat d'une paralysie incomplète de la troisième paire, paralysie reconnaissant la même cause que l'amblyopie présumée. Mais il faut se souvenir que l'état granuleux des voiles palpébraux engendre fréquemment la blépharoptose; c'est ce qui a fait dire à Fischer (de Prague) qu'il avait surtout rencontré le dernier phénomène morbide dans les ophthalmo-blennorrhées chroniques.

Après avoir conduit Rosset dans une chambre obscure, où nous examinâmes ses cornées à la lueur d'une bougie, nous fîmes remarquer à plusieurs médecins présents à la visite que quelques-uns de leurs points laissaient émaner des jets de lumière analogues à ceux qui sont reflétés par un diamant. Le professeur Laugier a surtout insisté sur les avantages de ce mode d'exploration, dans des cas analogues à celui que nous venons de rapporter (pag. 51); il faut y ajouter aujourd'hui l'éclairage oblique. Pierre Rosset fut soumis aux scarifications et à la cautérisation de la face interne des paupières avec une solution concentrée de nitrate d'argent, et huit ou dix jours suffirent pour un commencement de bonification dans les perceptions visuelles.

La conjonctive palpébrale, qui a été longtemps affectée de granulations, ne revient que rarement, après la guérison, à ses dispositions complétement normales. Dans la généralité des cas, des modifications notables ont envahi sa texture. Elle peut être épaissie, indurée, excavée çà et là; nous l'avons vue munie d'un éclat comme tendineux; le nitrate d'argent lui a parfois fourni une teinte livide. Les transformations du tissu conjonctival et des parties sous-jacentes sont d'autant plus développées que le mal a été plus opiniâtre, et que les ravages produits par les instruments tranchants et les caustiques énergiques ont été plus considérables. L'entropion, le symblepharon sont des conséquences fréquentes de l'intervention de ces derniers agents.

Observation VII. — J'ai eu récemment l'occasion de visiter les yeux de madame Carrouget, que j'avais perdue de vue depuis cinq années. Elle venait d'être délivrée par moi à cette époque, et à la suite d'un long traitement, d'une conjonctivite granuleuse qui lui avait été transmise par son enfant, et dont elle souffrait depuis quatre ans. Aux deux yeux, les conjonctives palpébrales sont lisses et complétement dépourvues de productions granuleuses. L'épithélium est reconstitué. Quelques plaques blanches irrégulières, évidemment formées par un tissu de cicatrice, règnent çà et là. Des vaisseaux peu nombreux et très-déliés sillonnent la face interne de chaque paupière. La vue, qu'un double pannus rendait jadis tellement trouble que la malade ne pouvait se conduire, est aussi satisfaisante aujourd'hui que si elle n'avait jamais été affligée d'ophthalmie.

Étiologie. — On a invoqué une foule d'influences pour interpréter l'invasion des ophthamo-blennorrhées qui nous occupent. Telles sont pour l'ophthalmie d'Égypte les exhalaisons du sol après que le Nil est rentré dans son lit, la poussière soulevée par le vent du désert, l'habitude de dormir la nuit en plein air. « Les campagnes d'Égypte, dit Desgenettes, sont d'immenses plaines où la lumière est très-vive. Leur terrain est sec et friable; il est argileux et crayeux, contenant le nitrate de potasse tout formé, le natron et le muriate de soude. Les jours sont brûlants et sereins, les nuits fraîches, humides et nébuleuses. Ces circonstances physiques réunies doivent nuire aux yeux. Ce qui frappe le plus en Égypte, c'est d'y rencontrer un nombre prodigieux d'aveugles ou de personnes affectées de maladies d'yeux. L'ophthalmie attaque les riches et les pauvres, les habitants des villes et ceux des campagnes; l'histoire nous apprend que plusieurs des Pharaons moururent aveugles. Les animaux n'en sont pas plus

exempts que les hommes; la plupart des chiens sont aveugles ou borgnes, et beaucoup d'ânes, de chevaux, de bœufs et de chameaux ont les yeux tachés. Je conclus de la réunion de ces faits que l'ophthalmie est endémique dans les pays arrosés par le Nil, et augmente dans les saisons chaudes, depuis le commencement de l'été jusqu'à la fin de l'automne. »

Les ophthalmo-blennorhées, qui se montrèrent nombreuses dans l'armée prussienne, reconnaissaient, très-probablement, pour causes, d'après Hufeland, la transition d'une vie sédentaire à la vie active des camps, l'obligation de coucher, pendant des mois entiers, sur la terre humide et à la belle étoile, enfin la coupe des cheveux, brusquement pratiquée sur des hommes qui, jusque-là, avaient porté une longue chevelure.

Les médecins belges ont été longtemps divisés en trois camps principaux, eu égard au mode d'origine du fléau qui désolait leur armée. Les *contagionistes* admettaient la contagion, les *catarrhalistes*, l'influence de causes purement catarrhales; les *compressionistes* professaient que le mal dépendait d'une congestion conjonctivale liée à une double compression sur la zone céphalique et le pourtour cervical par le schako et le col. Un grand nombre d'autres causes, la plupart insignifiantes et banales, ont été mises en avant : la nostalgie, le régime alimentaire des soldats, l'abus des liqueurs fermentées, l'insalubrité des casernes, l'encombrement, l'action du sable, de la craie, du tripoli, affectés au nettoyage des uniformes.

Une opinion, émise tout récemment par le docteur Pauli (de Landau), admet que l'ophthalmie d'Égypte consiste dans un exanthème vésiculeux de la conjonctive ressemblant à l'eczéma, et, sous certains rapports, à la gale[1]. La dégénérescence, primitivement vésiculeuse, peut aboutir à des végétations fongueuses, sarcomateuses, ou devenir dure, fibreuse, calleuse. Tant que le principe contagieux est renfermé dans son enveloppe vésiculeuse, toute transmission, par contact immédiat ou médiat, est impossible; elle peut s'effectuer par évaporation, dès que la vésicule s'est ouverte. L'auteur admet que cet élément contagieux est animé. On explique ainsi, ajoute le chirurgien de Landau, comment certains tissus, et plus particulièrement les étoffes de laine et de coton, peuvent devenir les agents de la contagion. Le principe morbifique y reste engourdi et comme mort, tant que ces tissus sont exposés à une température peu élevée; il regagne sa vitalité, dès qu'ils sont soumis à l'influence d'un air chaud et humide. Ce fluide se charge du principe contagieux animé qui s'y multiplie, et devient par là un nouveau foyer d'infection.

Tout s'explique, et que d'enseignements surtout sous le rapport de la prophylaxie, si l'on accepte, quant à l'étiologie des ophthalmo-blennorrhées, les données de l'observation pratique!

La voie de contamination la plus commune est, sans aucun doute, l'inoculation directe par le transport, sur un œil sain, du mucus virulent fourni par un œil affecté, transport effectué avec les doigts, des linges, des éponges, etc. L'une de mes malades prétendit que les granulations dont elle était atteinte étaient le résultat

[1] F. Pauli, *Mémoire sur la nature de l'ophthalmie d'Egypte*. Wurzbourg, 1858.

de la cautérisation de ses paupières avec un crayon de sulfate de cuivre qui avait servi à des granuleux. M. Hairion rapporte qu'après le retour dans ses foyers d'un soldat, affligé de l'ophthalmie militaire, deux membres de sa famille devinrent aveugles et trois borgnes, par suite de la contagion. Cet homme étant venu, dix ans après, se faire traiter à l'Institut ophthalmique de Mons, le docteur François, après l'avoir examiné, porta par mégarde aux yeux ses doigts imprégnés d'une très-petite quantité de muco-pus ; il fut assailli par une ophthalmie qui dura six mois. Un infirmier, qui n'avait pas suivi le conseil de ne faire usage d'aucun des objets qui avaient servi au malade, contracta une ophthalmie qui le rendit aveugle. Des faits nombreux du même genre prouvent amplement la contagion immédiate qu'ont, en outre, démontrée des expériences tentées sur les animaux vivants. D'après celles de M. Decondé[1], un chien, dont les conjonctives palpébrales sont dans les conditions normales, devient presque constamment granuleux, au bout de quelques jours, si on l'enferme dans la même niche qu'un autre chien atteint d'ophthalmie granuleuse.

Quelques observateurs admettent que la contamination peut être médiate, c'est-à-dire se réaliser à distance par voie atmosphérique ou miasmatique. Au rapport de M. Decondé, un linge entaché, depuis plus d'une année, de matière virulente ophthalmique, fut fixé à une petite pièce de cuir, laquelle fut assujettie par ses bords, avec de la poix, au devant de l'œil d'un chien ; toutes les précautions avaient été prises pour que le linge ne touchât ni aux paupières ni au globe de l'animal ; or, des granulations apparurent. On a dit que des vêtements, des effets de literie, etc., étaient susceptibles de s'imprégner de miasmes, de les garder pendant un temps plus ou moins long, puis de les rendre à l'air, sous l'influence de circonstances propres à seconder cette restitution, et de former ainsi de nouveaux centres de contagion. Fondé sur l'autorité de Fabini, d'Omodei de Vetch, le docteur Carron du Villards professe que l'infection miasmatique peut avoir lieu pour des sujets non atteints d'ophthalmie, quand on les place dans un local étroit et mal aéré, où sont rassemblés des malades qui en sont affectés. J'ai donné des soins à une modiste, granuleuse, qui, ayant admis à coucher dans son lit l'une de ses compagnes, lui communiqua des granulations, pour lesquelles elle entra en traitement à mes consultations cliniques. La transmission ici pouvait être directe ; mais, peu de temps après, le frère de l'une d'elles, âgé de huit ans, ayant également pris domicile et couché dans la même pièce, bien que dans un lit séparé, ce jeune garçon fut attaqué d'ophthalmie granuleuse. Je lui avais, au préalable, donné quelques conseils, à l'égard du péril auquel il s'exposait, s'il se servait surtout d'objets de toilette à l'usage des deux autres malades et tout parut démontrer que mes recommandations avaient été suivies.

La translation à distance est moins généralement admise que la contagion immédiate ; elle est aussi d'une démonstration moins rigoureuse. Il est, en effet, bien difficile de savoir si, dans un cas donné, un sujet, qu'on prétend

[1] Testelin et Warlomont, Annotations de la traduction du *Traité des maladies des yeux* de Mackenzie.

infecté par le premier mode, ne l'a pas été par le second. Le docteur Decaisne affirme[1] que M. Decourtray plaçait indistinctement les ophthalmiques dans les premiers lits vacants de ses salles ; il osa même introduire trente malades des plus graves au milieu de son hôpital ; il les confondit avec des convalescents et aucun de ceux-ci ne fut atteint. « Ne voyons-nous pas journellement, ajoute M. Decaisne, les fiévreux, les blessés, les vénériens se réunir à leurs camarades attaqués d'ophthalmie, sans que ceux-ci leur communiquent le mal et sans être surpris par l'infection miasmatique au milieu de laquelle ils doivent cependant se trouver placés. » Le même praticien a fait observer au congrès ophthalmologique de Bruxelles qu'à deux reprises l'armée française, pendant son séjour en Belgique, occupa des locaux naguère habités par des soldats granuleux et usa des mêmes literies, sans emporter le germe de l'ophthalmie. En supposant même fausse la théorie de la contagion miasmatique, il y aura toujours prudence à l'admettre au point de vue pratique, c'est-à-dire, en ce qui concerne l'isolement des granuleux et les mesures hygiéniques de toutes sortes, une trop grande confiance, dans un sens opposé, pouvant entraîner des résultats funestes. Nous ajouterons cependant que, depuis un grand nombre d'années, nous examinons journellement à la loupe des malades entachés de granulations, et bien que souvent nous nous approchions beaucoup de leurs yeux, cette exploration n'a jamais eu pour nous de suites fâcheuses.

De même qu'il y a des conjonctivites puro-muqueuses simples, de même aussi il existe des vaginites, des urétrites purement catarrhales, celles, par exemple, qui résultent du séjour d'une sonde dans le conduit urinaire. Mais l'expérience démontre qu'à la conjonctivite granuleuse correspond une inflammation spécifique identique, et ayant pour siége la muqueuse de l'urètre, du vagin, du col utérin. Prenez, sur la muqueuse génitale ainsi affectée, du muco-pus pour le déverser sur l'œil, vous obtiendrez une conjonctivite purulente souvent granuleuse ; le muco-pus oculaire, porté dans l'urètre, dans le vagin, donnera fréquemment lieu à une urétrite, à une vaginite de même nature.

Des preuves irréfragables attestent la vérité de ces propositions.

J'ai donné des soins à une petite fille de quatre ans, qui fut frappée d'une ophthalmo-blennorrhée des plus véhémentes, après qu'elle eut porté à ses yeux une serviette qui avait servi à son père, affecté d'une gonorrhée, dont il avait laissé ignorer l'existence à ceux qui l'entouraient. Cette enfant perdit un œil, et il fallut un temps fort long pour la délivrer des granulations dont elle était atteinte et qui faillirent compromettre le salut de son congénère. Fréquemment encore, la conjonctivite purulente granuleuse des nouveau-nés dérive d'une infection contractée pendant le travail de l'accouchement.

L'allégation qui précède a été énergiquement combattue par le docteur Warlomont, devant l'Académie de médecine de Belgique. Ce praticien affirme que, chez aucun de ses malades atteints de pannus, la blennophthalmie inoculée n'a donné naissance à des granulations, ni pendant l'état aigu, ni plus tard. Il y a mieux : quand les sujets étaient porteurs de produits granuleux, avant d'être

[1] *Annales d'oculistique*, t. V, p. 115.

inoculés, ces produits disparaissaient invariablement sous l'influence de la blennophthalmie. Dans l'opinion de M. Thiry, s'il paraît que que des granulations n'ont point été constatées chez les inoculés de M. Warlomont, c'est qu'il a le plus habituellement opéré avec de la matière émanant d'urétrites simples. La conjonctive, d'ailleurs, comme tous les tissus, possède de grandes variations de sensibilité ; il en est qui résistent à l'impression des agents irritants, comme d'autres y cèdent avec la plus grande facilité ; peut-on admettre que, partout et toujours, le virus granuleux déposé sur une conjonctive aboutit invariablement aux mêmes conséquences ? Dans l'espèce enfin, le muco-pus a été mis en rapport avec des tissus généralement délabrés par des dégénérescences profondes, la conjonctive oculo-palpébrale ne pouvant guère conserver ses conditions physiologiques, quand la cornée est entachée de la lésion ancienne et grave qui milite, en désespoir de cause, pour l'application de l'inoculation.

La transmissibilité de la maladie virulente des yeux aux organes de la génération est démontrée par les recherches suivantes.

Après avoir recueilli une certaine quantité de muco-pus exsudé par une conjonctive granuleuse, M. Thiry le plaça sur la partie de la muqueuse où viennent s'ouvrir les canaux des glandes vulvo-vaginales, et il obtint des granulations spécifiques avec exsudation purulente. La même expérience faite pour le col utérin et l'urètre a fourni des résultats identiques.

Observation VIII. — En juin 1858, plein d'ardeur pour la recherche de la vérité, M. Guyomar s'introduisit dans l'urètre, et à l'aide d'une sonde cannelée, du muco-pus d'ophthalmie purulente granuleuse, pris chez un nouveau-né âgé de trois jours, et dont la mère portait un écoulement génital. Une blennorrhagie se déclara à la fin du deuxième jour ; elle devint atroce à partir du cinquième, et ne céda qu'au bout de trois semaines à un traitement énergique dirigé par le docteur Clerc. Vers l'époque de la diminution de l'écoulement, le malade fut pris d'un rhumatisme musculaire des lombes, qui le força de s'aliter pendant quelques jours. Une fois guéri de l'écoulement et du rhumatisme, M. Guyomar constata, comme pour le triomphe complet de la doctrine, qu'une tuméfaction granuleuse, qui persistait encore deux mois après, s'était développée vers l'orifice du méat urinaire.

Il résulte des considérations qui précèdent que l'affection granuleuse doit souvent exister simultanément, chez un même individu, sur divers points de l'économie. C'est en effet ce qui a lieu. Qui ne sait qu'elle envahit rarement un seul œil, le sujet ne tardant pas à porter lui-même le venin de l'infection dans son congénère. L'une de mes malades, âgée de trois ans, entre à l'Enfant-Jésus, pour une fièvre qui la tourmentait, d'après l'expression de la mère ; elle était atteinte aussi d'une conjonctivite légère attribuée à la suppression d'une gourme. A l'hôpital, elle contracte une ophthalmie purulente aiguë ; elle en sort, au bout de six semaines, et on l'amène à mon dispensaire. Je constatai une ophthalmo-blennorrhée des plus intenses aux deux yeux, avec ectropions et présence de ces granulations en pavés, caractéristiques. Elle était, en outre, affectée, depuis quinze jours, d'urétrite et de vaginite. Ce fait est instructif à plus d'un titre. Tant que l'enfant habitait son domicile, la conjonc-

tivite était simple ; celle-ci devient granuleuse à l'hôpital, sous l'inflence d'une condition virulente ; puis la malade s'infecte elle-même, et infecte sa mère et sa sœur naguère saines, aujourd'hui granuleuses. Le docteur Thiry dit avoir fréquemment vérifié chez les hommes la coexistence d'une urétrite avec l'affection oculaire, les deux lésions offrant une identité frappante. Nombre de fois aussi, chez les femmes, il trouva au col de l'utérus, dans la vulve, à l'urètre, des granulations absolument semblables à celles qu'il observait sur la conjonctive affectée.

Le fléau granuleux exerce surtout ses ravages dans les maternités, dans les salles d'asile, dans les prisons, dans les armées, partout en un mot, où beaucoup d'individus ont entre eux des rapports journaliers. Si l'ophthalmie purulente granuleuse sévit si cruellement en Egypte, il faut en attribuer principalement le motif à la malpropreté, à l'ignorance et à l'incurie des habitants de ce pays dans les basses classes. Rien n'est si commun que d'y rencontrer des enfants, de malheureux *fellahs*, portant dans leurs orbites des mouches qui s'y nourrissent des sécrétions morbides ; nul doute que ce ne soit là l'un des moyens par lesquels l'ophthalmie se communique [1]. En Egypte, d'ailleurs, presque tous les gens ignorent les précautions à prendre pour se préserver de la contagion, et, quand ils les connaîtraient, consentiraient-ils à s'y soumettre ? Il faut avoir vu, comme nous, les musulmans en temps de peste et dans les incendies, pour savoir jusqu'où va le fatalisme auquel ils sont livrés et qui les rend indifférents sur tout ce qui peut éloigner d'eux un danger. L'ophthalmie égyptienne, offrant, sous les rapports aigu et chronique, les symptômes qui viennent d'être décrits et demandant le même traitement, il nous paraît superflu de lui consacrer un article spécial. Parmi les borgnes et les aveugles que j'ai observés, lors de mon dernier voyage à Constantinople, en 1838, et dont beaucoup stationnaient comme mendiants aux portes des mosquées et des couvents des derviches (moines turcs), j'ai rencontré un bon nombre de granuleux. Plusieurs, me dit-on, étaient des anciens pélerins de la Mecque, qui avaient contracté l'ophthalmie purulente à leur passage en Egypte.

Une opinion, professée par plusieurs auteurs, admet que l'ophthalmie granuleuse a été importée en Europe par les soldats français, anglais, italiens, qui avaient participé à la campagne d'Egypte. Ce fait ne peut qu'être radicalement inexact, puisque nous voyons cette ophthalmie se former pour ainsi dire sous nos yeux, et qu'elle a dû exister de tout temps. Quelques documents exposés par le docteur Vleminckx, devant l'académie de médecine de Belgique (26 mars 1859), tendent à démontrer qu'elle était connue dans l'antiquité. « On

[1] « La mouche syrienne est plus petite que celle de nos pays ; son vol est rapide et un peu saccadé. Rien n'égale son entêtement : vous la chassez, mais elle revient et ne vous quitte que suivant son bon plaisir. Sa voracité est telle que, lorsqu'elle a trouvé sa pâture sur votre visage, elle ne cède pas à la menace et préfère se laisser écraser. Aussi les indigènes sont-ils soumis à ce tyran, et vous êtes étonné de voir des personnes causer, des enfants jouer, ayant cinq ou six mouches réunies à l'angle interne de leurs yeux. Que de victimes sur la conjonctive desquelles cet insecte doit déposer le fatal virus ! » (Cordier, *Etiologie de l'ophthalmie purulente spontanée*. Thèse inaug. Paris, 1858.)

voit sur les paupières retournées, dit Aétius, des élevures qui ressemblent à des grains de millet ou à de petites lentilles; cette forme est plus rebelle que les autres. » Avicenne, Albucasis, ne sont pas moins explicites. Dans le cours des XVIe, XVIIe et XVIIIe siècles, des ophthalmies épidémiques, en tous points semblables à la maladie qui depuis a reçu le nom d'ophthalmie militaire, sévirent dans plusieurs parties de l'Europe. Telle fut l'épidémie de 1566, décrite par Forestus ; les médecins anglais la désignaient sous la dénomination de *paupières murales*; telle fut aussi celle de Breslau (1699 et 1700) et celle qui, en 1761 et 1762, assaillit les troupes anglaises en Westphalie. Quelles que soient les inductions qu'on tirera de ces citations, il n'en est pas moins vrai que le retour d'Egypte d'un grand nombre d'hommes infectés de l'ophthalmie granuleuse, et qui portèrent dans leurs familles et dans les régiments les germes de cette terrible maladie, a dû puissamment concourir à lui donner les vastes proportions qu'elle a acquises. C'est ce que d'ailleurs a savamment démontré M. Decondé, qui, dans une série d'articles consignés dans les *Annales d'oculistique*, s'est efforcé d'établir la filiation qui a uni les épidémies ophthalmiques dont furent atteintes les armées de divers États depuis l'expédition d'Egypte.

TRAITEMENT. — La médication de la conjonctivite granuleuse est soumise à quelques variations qui dépendent surtout du degré d'intensité inflammatoire que la mal présente.

OPHTHALMIE GRANULEUSE AIGUE. — Son traitement peut être ramené aux trois chefs suivants, autour desquels se groupent des indications spéciales :

1° Le mal est à ses débuts, pas de chémosis, cornée saine;

2° Chémosis; la cornée paraît jouir de ses conditions normales ou n'est que très-faiblement prise ;

3° Hyperphlogose; volumineux bourrelet chémosique; cornée ramollie ou largement ulcérée.

Dans le premier cas, je cautérise immédiatement la paroi interne des paupières avec une solution concentrée de nitrate d'argent; le n° 1, ou même le n° 2 des solutions indiquées page 193. Le malade fait un fréquent usage d'un collyre composé de 15 centigrammes d'azotate d'argent pour 30 grammes d'eau distillée. Dans l'intervalle de ces instillations, fomentations avec une solution d'extrait de Saturne ou d'alun. Purgatifs.

A l'application de ces mêmes moyens, réclamés par la seconde condition, il faut joindre les scarifications du chémosis, s'il étrangle la cornée par ses dimensions trop considérables. Ces scarifications sont loin d'être toujours indispensables. J'ai vu la solution caustique de nitrate d'argent remplacée par le crayon de sulfate de cuivre et le malade guérir.

Dans le troisième cas, s'abstenir de cautérisation; se tenir en garde contre la procidence de l'iris, à travers une perforation possible de la cornée, et employer au besoin les mydriatiques. Injections souvent répétées avec une solution de nitrate d'argent préparée dans les proportions de 15 centigrammes de ce sel, pour 30 grammes d'eau distillée; fomentations résolutives; émissions sanguines. Dans quelques circonstances, débridement du bourrelet chémosique. Cata-

plasmes sinapisés aux jambes; purgations énergiques; calomel parfois associé à l'opium. Régime sévère; repos absolu.

Les douches oculaires, souvent répétées (page 162), ne peuvent que seconder utilement les efforts du praticien, quelque soit le degré de la maladie.

W. Adams a beaucoup préconisé contre ces phlogoses purulentes le tartre stibié précédé de la saignée générale (page 122). Le docteur Clot-Bey paraît avoir employé avec avantage, dans l'ophthalmie d'Egypte, une solution d'alun et de sulfate de zinc, de chaque 4 grammes pour 300 grammes d'eau de sureau. L'usage de ces fomentations a parfois calmé avec rapidité la violence des accidents inflammatoires. Dans l'opinion du docteur Decondé, le plus grand danger qu'offrent ces ophthalmies dérive du contact de la paupière supérieure tuméfiée et versant des flots d'un mucus âcre et corrosif sur la surface de l'œil. Pour remédier aux périls qui en résultent, il introduit sous le voile supérieur, le plus avant possible, une mèche de ouate, substance dont la souplesse et l'élasticité se prêtent au contour et aux mouvements du globe. La mèche, qui absorbe avec facilité la matière purulente, devra être assez longue pour dépasser par ses extrémités les deux angles de l'œil. Le coton, imprégné d'une forte solution d'acétate de plomb, sera renouvelé toutes les deux ou trois heures. La paracentèse de la cornée a été préconisée par Wardrop dans les ophthalmies purulentes, avec chémosis et imminence de sphacèle ou de perforation de la cornée (page 195), rupture qui a lieu souvent vers un point de la périphérie de cette membrane. Ware se conformait à la doctrine de Wardrop, lorsque, malgré une médication antiphlogistique rigoureuse, la cornée commençait à perdre sa transparence et laissait voir un bord blanc à sa circonférence. « J'ai tenté trois fois cette opération, dit Burkard Eble, et toujours avec un avantage marqué. Ce résultat confirme pleinement celui obtenu par Wardrop, Mac-Gregor, Farrel et Müller. »

OPHTHALMIE GRANULEUSE CHRONIQUE. — Dans cette forme morbide, la tâche du médecin consiste moins à détruire de vive force les produits granuleux qu'à en solliciter graduellement la résolution, pour ramener peu à peu les tissus à leurs conditions physiologiques. Une médication, composée de moyens en harmonie avec la délicatesse de l'organe visuel, et, par cela même, d'une application exempte d'exacerbations phlegmasiques, conduit plus sûrement au but que ces ressources incendiaires qui, manifestant leur action bien au delà de la couche granuleuse, portent dans les tissus de profonds ravages. Quelle que soit, d'ailleurs, la médication mise en œuvre, l'ophthalmie qui nous occupe est l'une des plus tenaces de toutes celles dont se compose le domaine de l'oculistique. Dans un discours prononcé à l'Académie de médecine de Belgique (séance du 16 avril 1859), le docteur Warlomont portait le défi à ses collègues, de leur montrer un seul homme, ayant séjourné deux ou trois mois dans une salle de granulés, où il aurait été traité par n'importe quelle méthode, et offrant des conjonctives tout à fait normales. Si l'on a appliqué, disait-il, la méthode ectrotique, des cicatrices blanches se sont substituées aux conjonctives; a-t-on invoqué un traitement plus doux, l'état de boursouflement qui subsiste, recèle le germe de nouvelles atteintes; le malheureux donc qui a été affligé de l'oph-

thalmie militaire, n'est jamais sûr d'être guéri. Dans l'opinion du docteur Fallot, cette affection peut surgir de nouveau chez le soldat congédié, qui en a été attaqué, bien qu'il n'en présente plus de trace au moment de sa libération; la science ne possède pas de *critérium* d'après lequel on puisse affirmer qu'il n'existe aucune connexité entre deux atteintes éprouvées par le même individu à des époques plus ou moins éloignées; toute limite dès lors, qu'on voudrait établir à ce sujet, serait arbitraire.

Scarification. — Une ressource dont je ne saurais assez préconiser l'emploi consiste dans la division des surfaces granulées avec la lancette, ou mieux avec un scarificateur. Les médecins, qui se sont succédé à mes consultations cliniques, ont tous été surpris des résultats qu'elle fournit; tous, sans exception aucune, m'ont assuré qu'aucun moyen ne valait celui-là, parmi les expédients qu'ils voyaient mettre en œuvre dans les autres consultations ophthalmologiques. La scarification doit-être délicatement pratiquée avec un instrument bien tranchant, et n'effleurer que la superficie des parois granuleuses; si le couteau pénétrait profondément dans les tissus, le procédé serait mille fois plus nuisible qu'utile. Je scarifie à larges traits transversalement et quelquefois verticalement. Il m'arrive souvent aussi, quand les granulations sont exubérantes, de diriger le tranchant à plat, de manière à les enlever partiellement par abrasion; c'est en partie pour ce motif que j'ai substitué au scarificateur de M. Desmarres un instrument qui n'en diffère que par une plus grande longueur de la lame (pl. 6, fig. 7). L'opération terminée, l'œil est plongé dans un vase rempli d'eau où le sang s'écoule avec abondance; l'administration, pendant huit ou dix minutes, d'une douche oculaire, présente ici de grands avantages. Je pratique habituellement ces scarifications de deux jours l'un. Elles sont exemptes de souffrances, tant que les granulations offrent des dimensions de quelque importance; le malade n'accuse généralement quelques picotements douloureux que lorsque les productions granuleuses se sont de beaucoup réduites, que les surfaces sont à peu près aplaties et que la guérison semble prochaine.

La bonification instantanée de la vision, immédiatement après la scarification, est l'une des conséquences les plus communes de cette opération. J'ai observé nombre de malades incapables de se livrer à des travaux demandant quelques efforts de vision, et qui, après avoir été scarifiés, s'y adonnaient sans aucune gêne. Pendant près d'une année, l'un d'eux, tailleur, aujourd'hui guéri, venait souvent sonner à ma porte, au lever du jour, sollicitant avec instance l'application d'un moyen, sans lequel, me disait-il, il lui serait impossible d'accomplir sa tâche. J'ai vu, chez un autre sujet, le soulagement ainsi obtenu durer quinze jours. Il résulte, en outre, de la dépression subie par les aspérités granulaires, que presque jamais les cornées ne se prennent, pendant tout le temps qu'on exécute le procédé dont il s'agit. Il faut joindre enfin aux bénéfices qui en découlent que les surfaces ainsi dégorgées et superficiellement ouvertes sont plus facilement pénétrées par les topiques, quels qu'ils soient, destinés à en modifier les conditions.

Excision. — Recommandée par Pellier, par Lutens et par quelques autres auteurs, l'excision, que j'exécute rarement, ne doit guère être réservée qu'aux gra-

nulations déjà anciennes et dans lesquelles une saillie considérable des exubérances donne une forte prise à l'instrument. Pratiquées avec des ciseaux droits ou courbes, à branches plates, les excisions seront dirigées de telle sorte qu'elles effleurent, pour ainsi dire, les parties affectées; il faudra se bien garder d'emporter de grands lambeaux de conjonctive, de crainte d'exaspérer l'inflammation et de donner lieu à des cicatrices dures, coriaces, et à des raccourcissements considérables, sans obtenir, comme compensation, quelques résultats favorables. au point de vue du mal principal.

Cautérisation. — L'application, longtemps continuée, des cathérétiques est, après la scarification, l'un des meilleurs moyens de détruire les productions granuleuses. Je préfère les fortes solutions de nitrate d'argent, et même, quand elles semblent susciter une réaction trop vive, je les remplace par une solution concentrée de sulfate de cuivre ou d'alun, revenant quelquefois plus tard au nitrate d'argent, quand l'œil s'est familiarisé avec ce genre de remèdes. J'ai recours à ces moyens, immédiatement après la scarification, quand l'écoulement sanguin est tari, ce qui arrive au bout d'un laps de temps fort court. Dans quelques cas, je ne les applique pas à chaque scarification. Ma règle de conduite est fondée sur la marche de la maladie, sur les résultats de la médication et sur les susceptibilités individuelles.

La cautérisation de la face interne des paupières avec la pierre infernale est l'une de celles qui a conquis le plus de vogue. Les dangers qu'elle offre, brides, adhérences vicieuses, raccourcissements inodulaires, etc., nous ont engagé à la bannir ici de notre pratique. M. Hairion fait remarquer que si l'on cautérise, avec le nitrate d'argent solide, une surface granuleuse, on donne lieu à une escarre qui ne tombe que du second au troisième jour, en même temps qu'on suscite dans ces parties une congestion plus ou moins vive. A la chute de l'escarre, la muqueuse, plus enflammée et plus irritable, offre de nouvelles conditions morbides parfois opiniâtres; mais si vous substituez au crayon une solution énergique d'azotate d'argent, les douleurs sont beaucoup moins vives; l'escarre, plus superficielle, est habituellement éliminée au bout de quelques heures, et l'on ne voit jamais surgir les accidents dont il vient d'être question. Le professeur de Louvain ajoute que c'est surtout dans les conjonctivites purulentes aiguës que cette solution a sur la pierre une supériorité notable.

M. Vallez (de Bruxelles) s'efforce d'atténuer l'énergie de ses cautérisations, en couvrant le crayon de nitrate d'argent d'un lambeau de toile demi-élimée ou d'un morceau de mousseline. M. Coursserant se borne à effectuer, avec la pierre infernale, un attouchement léger en cinq ou six points très-circonscrits. Il assigne à cette cautérisation étoilée le triple avantage de provoquer, avec assez de promptitude, la résorption des granulations, de mettre à l'abri des réactions inflammatoires qui surgissent à la suite des cautérisations en nappe, et de prévenir l'apparition de ces tissus de cicatrice qui remplacent la muqueuse à jamais détruite.

Les reproches imputables au crayon de nitrate d'argent doivent s'adresser, à plus forte raison, aux autres caustiques capables de corroder profondément les tissus : acides minéraux, nitrate acide de mercure non affaibli, chlorure de zinc,

potasse caustique, etc. Burkard Eble considère comme avantageuse, dans les cas graves, l'application d'une solution de 20 centigrammes de sublimé corrosif dans 4 grammes d'eau distillée, ou de 15 centigrammes de ce sel dans deux grammes d'esprit-de-vin ; il ajoute que l'emploi de cette préparation provoque avec facilité une ophthalmie violente, avec gonflement des paupières. Une solution de 30 à 40 centigrammes de chlorure d'or, sur 30 grammes d'eau distillée, solution qu'on porte sur la muqueuse palpébrale avec un pinceau, est très-salutaire, d'après le docteur Clay-Wallace, dans les cas chroniques, tandis que le nitrate d'argent l'emporte sur elle pour les cas récents.

C'est surtout dans les hypertrophies des papilles conjonctivales que j'ai vu réussir les cautérisations souvent répétées avec le crayon de sulfate de cuivre. Bien qu'il soit considéré comme un moyen héroïque contre la conjonctivite granuleuse, je le regarde, dans cette condition, comme fort au-dessous de la réputation qu'il s'est acquise. Je puis citer des malades chez lesquels il a été employé plusieurs fois par semaine, pendant plus d'une année, sans bonification aucune dans l'état de leurs yeux. Il y a plus : le crayon de sulfate de cuivre, appliqué sans que la conjonctive palpébrale ait été préalablement scarifiée, peut indurer les granulations et les rendre, à la longue, beaucoup plus offensantes pour la cornée. Le docteur Guimonnet m'a dit avoir vu des sujets chez lesquels cette membrane s'était perforée par suite de son contact continuel avec des aspérités qui avaient subi une dégénérescence pareille. Les granulations récentes et peu dures sont seules susceptibles de céder à cette médication, d'après le docteur Fallot.

Moyens divers.—Pendant que le malade subit à la consultation le traitement précédemment indiqué, il se soumet chez lui à l'emploi d'une autre série de remèdes, qui secondent avec une grande efficacité la marche de la cure. Ces remèdes sont ceux dont l'expérience a sanctionné l'utilité dans les conjonctivites subaiguës et chroniques. Une solution de 15 centigrammes de nitrate d'argent cristallisé pour 100 grammes d'eau distillée, collyre qu'on verse dans une œillère, le malade y plongeant, soir et matin et pendant un quart d'heure, l'œil affecté, m'a fourni des effets très-salutaires. La force de la solution pourra être progressivement augmentée. J'ai vu des sujets atteints de conjonctivite granuleuse subaiguë, accompagnée de kératite panniforme, et chez lesquels ce moyen, employé seul ou concurremment avec un vésicatoire à la nuque, amenait un soulagement extraordinaire. Un grand nombre de malades se sont loués du collyre tannique (1 gramme de tannin pour 100 grammes d'eau). Fréquemment aussi, j'ai employé avec avantage une solution composée de 50 centigrammes de sulfate de fer, 30 centigrammes de tannin et 100 grammes d'eau distillée. Cette solution, d'un noir violacé, par suite de la formation d'un tannate de peroxyde de fer, base de l'encre ordinaire (Bouchardat), est onctueuse et parfaitement supportée par les malades. Le docteur Clerc tire journellement un excellent parti de cette même préparation, et à titre d'injection, dans les cas de blennorrhée uréthrale. Les agents énergiques, comme les pommades concentrées au nitrate d'argent ou à l'oxyde rouge de mercure, ne seront habituellement appliqués que le soir. Je m'en abstiens généralement les jours où le malade a été

cautérisé, pour ne pas déterminer une réaction trop vive. Le pannus associé aux ophthalmo-blennorrhées se dissipe très-souvent sous l'influence des seuls moyens dirigés contre la condition granuleuse. Cette complication est-elle restée rebelle au traitement, il y aura quelquefois lieu de la combattre par des moyens spéciaux dont il sera question plus tard.

Les minoratifs périodiquement réitérés, surtout chez les gens enclins à la constipation, le tartre émétique à doses fractionnées, les hydrargyriques à l'intérieur, ne peuvent que seconder utilement l'absorption qu'on a en vue d'atteindre. Je prescris souvent les pilules d'aloës et de calomel. M. Mackenzie dit s'être bien trouvé, dans un bon nombre de cas, de l'administration interne de l'iodure de potassium; il peut être avantageux, d'après cet oculiste, pour faire diminuer l'état d'hypertrophie du tissu malade, de frictionner, soir et matin, la paroi externe des paupières avec une pommade mercurielle. M. Hairion ordonne, chez les sujets lymphatiques ou cachectiques, une tisane concentrée de feuilles de noyer. Ce praticien considère les soins du corps comme très-opportuns pour solliciter la guérison. Il fait prendre, de temps à autre, à ses malades des bains de rivière. Il faut, m'a-t-il dit, bien entretenir et activer même les fonctions de la peau. Pour cela, il conseille des frictions générales avec de l'eau de savon et recommande, quand la peau est séchée, d'y pratiquer des frictions énergiques, afin d'y amener une rubéfaction vive.

Il arrive souvent que la manifestation d'une exacerbation phlegmasique force le médecin de suspendre momentanément le traitement local des granulations pour recourir à la médication des ophthalmies aiguës. Plusieurs de mes malades, qui se trouvaient dans cette condition, ont retiré un soulagement très-marqué de fomentations avec l'eau de guimauve et de sureau, additionnée d'une faible quantité d'extrait de Saturne.

Le docteur Willems m'a dit avoir constaté que les granulations disparaissaient d'ordinaire avec plus de rapidité à la paupière supérieure qu'à l'inférieure. Si ce phénomène, que j'ai aussi noté chez quelques malades, était reconnu exact, ne pourrait-on pas en trouver l'explication dans la différence de compression à laquelle les granulations sont soumises entre le fibro-cartilage et le globe, et qui est relativement plus forte à la paupière supérieure qu'à l'inférieure? Je rappellerai à ce sujet que M. Boissonneau père, habile fabricant d'yeux artificiels, m'a assuré qu'il avait vu des granulations se flétrir, s'affaisser et finalement s'évanouir sous l'influence douce et incessante de l'œil prothésique. Il y a lieu de tirer d'une telle assertion cette conclusion que, quand un malade a perdu un œil par une ophthalmo-blennorrhée qui laisse encore des granulations à sa suite, la pièce d'émail doit lui être conseillée aussitôt que possible.

L'usage de l'eau commune, saturée de sel marin, a été très-préconisé contre la conjonctivite granuleuse par un praticien américain, le docteur Hays. Cunier rapporte que le collyre au chlorure de chaux fournit tant de succès à M. Varlez, que M. l'inspecteur général Bernard crut devoir inviter les médecins de l'armée belge à en faire usage, et ils en obtinrent, en effet, de grands avantages. Burkard Eble dit s'être bien trouvé du sous-acétate de plomb liquide pur porté sur la conjonctive dégénérée à l'aide d'un pinceau. Le professeur Jaeger m'a dit avoir

retiré de bons effets d'une pommade composée de 40 centigrammes de brômure de potassium et de 15 grammes d'axonge ; il en enduit les parois granulées avec un pinceau. J'ai vu ce professeur essayer, mais sans un succès marqué, une solution de 6 à 8 gouttes de brôme dans 4 grammes d'eau distillée, préparation beaucoup moins irritante que celle qui précède.

L'introduction de pommades à l'iodure de potassium entre les paupières s'est montrée, dans ma pratique, tout à fait stérile. Le docteur Fromont paraît avoir été plus heureux dans l'emploi de la teinture d'iode, dont il imbibe un pinceau, qu'il promène sur la surface palpébrale. Il résulte de ses expériences que la douleur, engendrée par la teinture d'iode, est presque aussi vive que celle qui résulte de l'attouchement avec le nitrate d'argent, mais qu'elle a moins de durée. L'irritation qu'elle cause ne dépasse pas généralement quelques heures.

Plus récemment enfin, l'acide chromique, employé contre les végétations syphilitiques par Heller et Marshall, a été expérimenté contre les granulations palpébrales par M. Hairion. Les cas dans lesquels il en a plus particulièrement invoqué le secours sont ces formes rebelles, dans lesquelles le tissu inodulaire, qui remplace les pertes de substance de la conjonctive, est inégal, irrégulier et celles dans lesquelles des traînées cicatricielles et des masses sarcomateuses exercent une action désastreuse sur les tissus contigus, et principalement sur la cornée. « La possession d'un agent, dit M. Hairion, qui aurait pour effet de détruire les rugosités de la face interne des paupières et d'y substituer une couche de tissu cicatriciel uni et régulier, aurait les conséquences les plus heureuses. Les agents caustiques, dont on s'est servi jusqu'ici contre cet état, loin de favoriser ce résultat, semblent bien plutôt l'aggraver. L'acide chromique, au contraire, présente cet avantage à un haut degré. » M. Hairion a fait usage de l'acide chromique, en solution concentrée, à parties égales, dans l'eau distillée; le remède a été porté sur les parois affectées au moyen d'un pinceau. Cette application est peu douloureuse et ne donne pas lieu à une réaction vive. Un chiffre de 14 malades soumis, dans les conditions déterminées plus haut, à l'acide chromique, a fourni les résultats suivants : chez 11 d'entre eux, on vit les rugosités inodulaires faire place à un tissu lisse et poli; chez les 3 autres, les rugosités persistèrent, même à un degré moindre. Les cautérisations ont été faites à plusieurs jours d'intervalle : 4, 6 et 8 jours. Le nombre des attouchements a varié de 2 à 14, et la durée du traitement de 4 semaines chez 2 malades et de 2 à 4 mois chez les autres. M. Hairion a tenté d'étendre l'application de l'acide chromique à d'autres cas d'ophthalmie granuleuse. La conséquence qu'il a tirée de ces essais, c'est que si l'acide chromique guérit, et souvent même guérit plus vite qu'aucun autre agent, il ne produit ce résultat qu'en détruisant profondément les tissus ; son emploi demande donc une grande prudence. Coupé d'eau et instillé entre les paupières, sous forme de collyre, l'acide chromique n'a point fourni les moindres avantages sur les collyres ordinaires.

Méthode de Buys.—La rapidité avec laquelle le chirurgien de Bruges dit avoir vu disparaître les végétations syphilitiques de l'anus, sous l'influence de l'appli-

cation de l'acétate de plomb neutre, le conduisit, dès 1834, à recourir au même remède contre les granulations palpébrales[1].

S'agit-il d'appliquer le procédé à la paupière inférieure, le chirurgien, après avoir invité le patient à regarder en haut, renverse ce voile, à l'aide du pouce de la main gauche, dont l'extrémité est enfoncée vers l'orbite de telle sorte que le bord interne du tarse et le grand pli conjonctival forment un bourrelet saillant. Puis, on trempe dans l'eau un pinceau à miniature, du volume de ceux qui sont usités pour l'emploi des caustiques liquides; il ne sera que légèrement humecté, afin que la poudre dans laquelle on le plonge ensuite y adhère en quantité suffisante. Les larmes et le muco-pus, qui couvrent la conjonctive, ayant été soigneusement étanchés, le pinceau est appliqué sur toute l'étendue de la surface granuleuse. Il est encore porté dans la poudre, une ou deux fois, suivant les circonstances, et mis en contact avec les granulations épargnées. Pendant que la paupière continue à rester abaissée, les larmes viennent fondre le sel de plomb et en enlèvent l'excédant; l'élimination du topique en excès est, au besoin, secondée par le pinceau débarrassé de la portion d'acétate qui pourait y adhérer encore. Quand les larmes ne sont pas assez abondantes, M. Buys recueille, avec le blaireau, celles qui ruissellent le long de la joue, et s'en sert pour dissoudre le surplus du sel et l'étaler plus uniformément sur la muqueuse. Cela fait, la paupière est remise en place. On procède au voile supérieur, suivant les mêmes principes.

Dès que l'acétate, fondu par les larmes, a pénétré dans les tissus, on les voit se crisper, se contracter vivement. La surface touchée acquiert un poli qui peut ne pas être parfaitement uniforme, après une première application, quand surtout les granulations sont volumineuses, mais s'obtient généralement, d'après l'auteur, à la suite d'un second ou d'un troisième attouchement. On observe fréquemment, sur la surface touchée, une sorte d'effervescence sanguine, un peu de sang, qui surgit au-dessus d'elle, sous forme de points rouges. M. Buys insiste beaucoup sur la précaution de ne remettre les paupières en contact avec le globe que quand la modification chimique s'est effectuée. Il invoque, d'ailleurs, la théorie de M. Mialhe, en ce qui concerne le mécanisme des phénomènes qui ont lieu dans ces applications. « Tous les véritables astringents, dit ce chimiste, appartiennent à la classe des coagulants, c'est-à-dire, des agents chimiques susceptibles d'entrer en combinaison avec les éléments albumineux du sang et de former avec eux un composé insoluble. »

M. Buys applique habituellement son procédé aux paupières supérieures, dans la même séance. Dans quelques circonstances, il n'en attaque qu'une à la fois; l'attouchement est effectué deux ou trois jours après aux voiles inférieurs. Il en observe alors les effets, recherche s'il subsiste encore des aspérités granuleuses, et procède, le cas échéant, à une nouvelle application partielle. Nous avons dit (pag. 37) que cette application devait être parfois effectuée sur le sillon oculo-

[1] Buys, *De l'emploi de l'acétate de plomb solide dans le traitement de l'ophthalmie granuleuse*. Bruxelles, 1849. — Quinart, *Ophthalmie granuleuse; exposé pratique de la méthode de M. Buys*. Bruxelles, 1853.

palpébral supérieur, cas dans lequel M. Buys imprime à la paupière qui lui correspond un double renversement, à l'aide du blépharostat représenté pl. 1, fig. 9.

Lorsque le mal a de l'acuité, la couche albumino-plastique disparaît d'habitude avec rapidité, d'où il suit que l'intervention du moyen curatif doit avoir lieu plus souvent dans cette condition que quand l'affection est invétérée. Cette couche peut se maintenir longtemps plus ou moins complète. Un sujet, cité par M. Buys, en offrait des traces dix ans après l'application. Toutefois, au bout d'un certain temps, elle perd son homogénéité et sa blancheur et n'est plus constituée que par quelques traînées diffuses. Dans les points où s'est effectuée l'élimination, il est assez habituel, d'après M. Buys, de constater le retour de l'intégrité du tissu conjonctival. On peut, dès lors, conclure que la guérison sera complète, quand le temps aura amené l'éloignement des dernières parcelles saturnines.

Il y aurait erreur à croire, dans la pensée de l'auteur, que l'application du plomb doive toujours faire à elle seule les frais de la cure, sans qu'il soit tenu compte des complications de l'ophthalmie, et d'un grand nombre de conditions variées. Divers moyens, locaux et généraux, sont invoqués par lui, suivant les cas, comme dans les autres méthodes.

M. Quinart annonce que le docteur Buys ne se borne pas à attaquer par ce procédé les granulations seules. Contrairement à l'opinion des oculistes qui redoutent l'impression, sur la cornée ulcérée, des agents plombiques, le chirurgien de Bruges applique hardiment son pinceau sur les ulcérations de cette membrane dont l'acétate neutre seconde, dit-on, la cicatrisation. Le pannus céderait également avec rapidité si l'on réussit à couvrir le lacis vasculaire de sel métallique. On a peine à croire qu'il ne se forme pas d'incrustations sur une cornée déjà dénudée, quand elle a ainsi subi le contact de la préparation saturnine. Cunier explique cette immunité, qui nous paraît fort problématique, en alléguant que l'acétate plombique est transformé par le fluide lacrymal en un double chlorure soluble : c'est là, dans sa théorie, le seul composé qui puisse se mettre en rapport avec la cornée.

D'après le docteur Gouzée, quelque ténue que puisse être la poudre d'acétate de plomb, elle s'agglomère aisément dans les interstices des boursouflements muqueux, et ces parcelles non dissoutes fatiguent l'œil et l'enflamment. C'est pour obvier à ces inconvénients qu'il a proposé la modification suivante qui n'a jamais suscité d'accident et ne produit même pas, dit-il, la plus légère douleur. Avec un pinceau mouillé, on dissout une faible quantité de poudre d'acétate de plomb, afin de la convertir en une bouillie épaisse, puis celle-ci est étalée sur la paroi malade avec le pinceau qu'on y promène à plusieurs reprises, de manière à faire pénétrer profondément le topique dans les sillons granulaires.

Le docteur Meyne, médecin de régiment à Tournai, insiste sur la recommandation de défendre sévèrement tout frottement avec les mains, après l'application de l'acétate de plomb. Ses granulés ne reçoivent même pas de com-

presse pour essuyer leurs larmes. « Le sentiment de cuisson, ajoute-t-il[1], qui résulte de l'astringent, ainsi que de l'écoulement des fluides, les porte naturellement à se frotter les yeux, à s'irriter les paupières. Avant d'avoir défendu ces attouchements, j'avais quelquefois, le lendemain de mes opérations, plusieurs hommes dont les paupières étaient assez gonflées. Depuis qu'il y a défense de toucher aux yeux, je ne rencontre qu'à de rares intervalles et à des degrés très-légers ce gonflement palpébral. »

Les docteurs Testelin et Warlomont préconisent surtout l'expédient de M. Buys dans ses applications aux soldats atteints du fléau. « Les granulés, disent-ils, que l'on est obligé, pendant toute la durée des autres traitements, de tenir séquestrés et éloignés de tout service, peuvent rentrer dans la vie commune, du moment où leurs conjonctives ont été bien recouvertes d'acétate de plomb. Toute sécrétion est devenue impossible, partant toute contagion, et il ne reste plus qu'à surveiller les malades et à recouvrir les parties de la muqueuse qui peuvent s'être dégarnies. On conviendra qu'un tel résultat est digne de fixer l'attention. »

La vogue dont a joui la méthode de Buys, dans la patrie surtout de son auteur, a manifestement décliné depuis quelques années. D'après M. Hairion, qui l'a bannie de sa pratique, l'action de l'acétate de plomb sur la conjonctive est destructive, comme celle du nitrate d'argent ; mais ces deux substances offrent des différences dans la manifestation des effets auxquels elles donnent lieu. Tandis que ceux de l'azotate d'argent sont brusques, atteignent avec rapidité leur apogée, mais durent peu, ceux de l'acétate de plomb sont plus obscurs, moins violents, mais plus durables, et les inflammations qui en émanent obligent fréquemment le médecin à envoyer le malade à l'hôpital. Le même professeur reproche à cette méthode d'être infidèle, empirique, dangereuse, parce que, dans un nombre de cas donnés, identiques en apparence, tantôt elle guérit et tantôt elle aggrave le mal ; on n'a pu, jusqu'ici, en préciser exactement l'action, ni mesurer l'étendue de ses effets ; elle est susceptible enfin de produire des brides, des cicatrisations vicieuses, des incrustations indélébiles de la cornée. Dans l'opinion du docteur Thiry, les succès de l'acétate de plomb ne s'expliquent que parce qu'il y a lieu de penser qu'ils ont été obtenus à l'ombre d'une erreur de diagnostic ; toutes les fois que M. Thiry a eu à combattre de véritables granulations, le sel plombique est resté insuffisant, sinon impuissant. M. Coursserant le regarde comme bien au-dessous des éloges qu'on lui a prodigués ; M. Rivaud-Landrau ne peut comprendre l'engoûment des médecins de la Belgique pour ce remède. J'ai vu, comme les praticiens qui précèdent, des accidents phlegmasiques de quelque gravité et souvent accompagnés d'œdème des paupières, à la suite de l'application de cette méthode, que je regarde comme bien moins utile que je ne l'avais pensé dans le principe. J'y ai même complétement renoncé depuis quelques années.

PROPHYLAXIE. — Le moyen préservatif par excellence consiste à éloigner, autant que possible, les sujets infectés de ceux dont les yeux sont dans les condi-

[1] *Archives d'ophthalmologie*, t. II, p. 299.

tions normales. L'exécution pratique de cette mesure est essentiellement variable, suivant un grand nombre de conditions.

Si le mal existe dans une crèche, dans un hôpital, dans une maison de force, etc., un local spécial sera réservé aux granuleux.

Un enfant, dans une famille, est-il affligé de granulations, on le fera coucher dans un lit séparé, et, autant que possible, seul dans une chambre; l'on veillera à ce que les éponges, serviettes, etc., dont il se sert habituellement, ne soient exclusivement affectées qu'à son usage.

Dès que des granulations auront été constatées chez un élève, dans un pensionnat, on ne saurait mieux faire que de le rendre à sa famille, jusqu'à guérison complète. J'ai souvent été consulté sur la question de savoir si un enfant, atteint d'un mal d'yeux, pouvait être admis dans une école, dans un ouvroir. Dès que je reconnais que le sujet est granuleux, ma réponse est toujours énergiquement négative.

Le fléau vient-il à exercer ses ravages dans une armée, il y a tout intérêt à se conformer au plan suivant tracé par le docteur Caffe, dans un mémoire qu'il rédigea, après avoir étudié, sur les lieux mêmes, en 1838, l'ophthalmie qui désolait l'armée belge :

1° Diriger sur des dépôts les hommes atteints de granulations ;

2° Ne les réintégrer dans leurs corps respectifs qu'après leur avoir fait passer un certain temps, au sortir des dépôts, dans des compagnies d'attente, que l'on pourrait préposer à la garde des citadelles et des places fortes.

Le docteur Thiry insiste sur la nécessité d'exercer une surveillance rigoureuse pour que le linge, les vêtements, les objets de couchage soient toujours dans le plus grand état de propreté possible. Il recommande, comme mesures utiles, une bonne aération et même le badigeonnage et la désinfection des locaux où auraient résidé des granuleux. Redoute-t-on la contamination granuleuse, il faut, d'après ce professeur, s'empresser de laver les yeux avec de l'eau de chaux, pour neutraliser, s'il en est temps encore, l'action pathogénique de la cause virulente.

Dans l'exploration des ophthalmiques, des sujets atteints d'écoulements aux parties génitales, et dans les opérations qu'on peut être appelé à leur faire subir, les médecins prendront les précautions utiles pour ne pas s'infecter eux-mêmes. Ils adresseront des recommadations en conséquence aux personnes préposées aux soins de cette sorte de malades.

Article 4. — Ophthalmie purulente des nouveau-nés.

Si l'inflammation oculaire des nouveau-nés présente, dans quelques cas, les symptômes d'une simple conjonctivite bénigne, elle se montre, dans d'autres, avec les allures d'une phlogose purulente des plus sérieuses. Plus de la moitié des enfants qui entrent dans les établissements de jeunes aveugles doivent leur cécité à l'ophthalmie qui nous occupe. Cette gravité dérive surtout de ce que nous ne sommes que rarement consultés lors des prodromes de cette affection. Secondé par l'activité de la circulation capillaire chez les jeunes sujets, le mal a

fort souvent acquis une intensité extrême au moment où l'on vient demander nos avis; que de fois même nous le trouvons inaccessible aux ressources de l'art! L'ophthalmie des nouveau-nés est, en effet, considérée comme de peu d'importance par les personnes étrangères à la médecine ; on l'attribue généralement à un courant d'air qui ne saurait avoir de suites fâcheuses. Des sages-femmes, des médecins même partagent cette funeste erreur.

C'est presque constamment aux deux yeux que nous constatons la maladie dont il s'agit. Elle ne se borna à un œil que dans 7 cas sur une totalité de 300 enfants observés par le docteur Mildner à l'hospice des Enfants-Trouvés de Prague. M. Dequevauviller annonce que, lors de son internat à l'hôpital des Enfants-Trouvés de Paris, il fut à même de vérifier 140 fois l'état des yeux, quelques heures après l'invasion du mal. Chez 97 enfants, les deux organes étaient atteints; chez 24, un œil était malade au début, mais son congénère ne tarda pas à le devenir; 19 fois l'ophthalmie resta uni-latérale.

La conjonctivite des nouveau-nés s'offre à nous sous deux formes principales : tantôt c'est une ophthalmie catarrhale, tantôt une ophthalmie granuleuse ou contagieuse. Sous le rapport des symptômes, des causes et de la médication, les documents exposés aux articles I et III de cette section lui sont donc en très-grande partie applicables. On a admis une troisième forme, dite *diphthéritique* ou *pseudo-membraneuse*, et sur laquelle nous devrons appeler l'attention du lecteur.

CARACTÈRES ANATOMIQUES ET PHYSIOLOGIQUES.—1° *Forme catarrhale.* — Elle se montre habituellement dans la première semaine qui suit la naissance, parfois plus tard. Nous en avons généralement constaté l'invasion du troisième au sixième jour. Au début, les paupières sont très-légèrement tuméfiées; leurs bords libres sont le siége d'un peu de rougeur, ils sont plus ou moins collés quand l'enfant s'éveille. Baron ajoutait beaucoup d'importance à la présence d'une ligne rougeâtre et transversale qui occupe le centre de la paupière supérieure, et qui s'étend parfois d'un angle à l'autre; souvent, aux Enfants-Trouvés, il pronostiqua l'invasion prochaine d'une ophthalmie purulente sur le simple aspect de cette rougeur. Nous en avons fréquemment signalé la présence aux médecins qui fréquentent nos consultations cliniques; elle a été constatée 95 fois sur 130 malades par M. Dequevauviller. Vient-on à renverser les voiles palpébraux, on trouve leur paroi interne injectée comme au commencement de toutes les conjonctivites catarrhales, et occupée par une petite quantité d'un mucus blanchâtre et lactescent. Il arrive souvent que la démangeaison que le nouveau-né éprouve l'agace, provoque ses cris et donne des interruptions à son sommeil.

Dans la seconde période, tous les symptômes ont augmenté d'intensité, et l'injection a largement envahi la conjonctive qui tapisse le bulbe. S'il arrive, dans quelques cas, que la paupière supérieure ne semble que médiocrement épaissie, elle est susceptible, dans d'autres, de subir un haut degré d'infiltration œdémateuse et d'engorgement, et de se présenter sous forme d'une tumeur globuleuse, d'un rouge généralement peu foncé. Elle empiète fréquemment sur la paupière inférieure, qu'elle couvre même parfois complétement. Le voile supérieur est, dans cette condition, à peu près dénué de la faculté de se mouvoir.

Tente-t-on d'élever la paupière supérieure avec le doigt et de déprimer l'inférieure, elles se retournent, ce qui arrive quelquefois encore sous l'influence des cris et des efforts de l'enfant; deux bourrelets rouges, garnis de papilles hypertrophiées, bourrelets formés par la muqueuse palpébrale et le repli rétro-tarsien, se dessinent alors le long de la fente inter-palpébrale effacée. On a comparé l'aspect que montre la conjonctive, dans cette condition, à celui du rectum, quand sa membrane interne est refoulée circulairement au dehors, dans les efforts auxquels les enfants se livrent pour aller à la garde-robe. Cet ectropion aigu de la paupière supérieure, et parfois des deux voiles, reste souvent dans la même position, jusqu'à ce qu'on ramène les parties à leur attitude naturelle. Dans d'autres cas, il n'est réductible que quand les symptômes inflammatoires ont subi un amendement notable. Il faut considérer comme une circonstance heureuse le fait que les paupières ne subissent plus l'extroversion qui vient d'être signalée. Il indique, en effet, la diminution de la tuméfaction conjonctivale et un commencement de résolution de la phlegmasie.

C'est par les désordres qui envahissent le miroir que périssent les yeux des nouveau-nés atteints de la maladie qui nous occupe, comme ceux des adultes en proie à une ophthalmie purulente. Il est donc de règle de visiter constamment les cornées dans de telles circonstances. Par suite de la petitesse de l'ouverture palpébrale, du gonflement des paupières et du blépharospasme, il arrive souvent qu'on ne peut démasquer la cornée en refoulant les voiles palpébraux avec les doigts seuls, le boursouflement conjonctival venant bien vite la dérober à nos regards. Il faut, dans ces cas, soulever la paupière supérieure avec un crochet plein, qui la fait chevaucher directement et de toutes pièces de bas en haut, la muqueuse restant accolée à la paroi postérieure du fibro-cartilage et le repli rétro-tarsien vers la cavité orbitaire. Quelques autres détails, relatifs à cette manœuvre, ont été exposés page 44.

Pendant que l'inflammation fait des progrès, l'écoulement devient plus abondant et plus épais. Clair, purement muqueux au début, il passe ensuite, et quelquefois très-rapidement, à la couleur jaune plus ou moins foncée. Les paupières s'agglutinent tellement pendant le sommeil, que force est, pour les décoller, d'humecter les mucosités concrétées qui les maintiennent adhérentes. Il résulte de l'accumulation du mucus qui stagne entre les voiles palpébraux et le bulbe dans la cavité close qui provient de cette agglutination, qu'on croirait que l'œil a subi une forte tuméfaction, parce que cette accumulation imprime aux paupières un gonflement d'autant plus prononcé qu'on est resté plus de temps sans nettoyer les yeux. Lorsqu'on sépare ces voiles, une forte quantité de matières s'échappe brusquement de la fente inter-palpébrale ; elles se renouvellent même souvent, à mesure qu'on les recueille sur une éponge. Les médecins, dans cette exploration, devront se mettre en garde contre l'éventualité d'une projection vers leurs yeux, d'un flot muco-purulent dont le jet est sollicité par la pression qu'exercent, en sens contraire, les doigts de l'observateur, et par les contractions des paupières. C'est ce qui m'est arrivé quelquefois à moi-même.

Le chémosis, susceptible de surgir dans de telles circonstances, offre le plus habituellement les caractères d'un chémosis œdémateux, infiltration du tissu

sous-muqueux qui vient s'associer à l'infiltration palpébrale. Si, le plus souvent, la cornée reste intacte, il peut arriver aussi qu'elle contracte une teinte opaline, qu'elle devienne le siége d'épanchements inter-lamellaires, qu'elle subisse, en un mot, les mutations morbides de la période blennorrhoïque de la conjonctivite catarrhale.

Le professeur d'Ammon a remarqué que la perforation de la cornée, au lieu de débuter à la partie antérieure de cette membrane, pouvait exceptionnellement commencer à sa face postérieure [1]. Chez un enfant qui venait d'être atteint d'une ophthalmie des nouveau-nés, et qui mourut, à huit semaines, avec une double synéchie antérieure, cet observateur trouva, à l'œil gauche, la membrane de Descemet ulcérée et l'entrée du canal cornéen plus ample que ne l'était le calibre du canal lui-même. Il y avait là un vrai cul-de-sac, qui se terminait aux lamelles les plus externes du miroir demeurées intactes. A l'autre œil, la grandeur de l'orifice de la partie perforée et la diminution du calibre du canal, en se rapprochant de dedans en dehors des couches superficielles, rendaient plus que probable que la perforation s'était établie suivant le même mécanisme.

2° *Forme granuleuse ou contagieuse.*—Elle diffère essentiellement de celle qui vient d'être décrite par la présence sur la face interne des voiles palpébraux, de granulations symétriquement disposées et qui offrent les caractères déjà connus du lecteur. Elle est infiniment plus grave et d'une guérison plus épineuse que celle qui précède et qui affecte le plus communément la marche des conjonctivites de bonne nature, à moins de complications qui en prolongent le cours, ou la font exceptionnellement aboutir à une terminaison fatale : sujets malsains, influence continuelle d'agents délétères, privation de soins, médications vicieuses, etc.

La forme granuleuse présente généralement, dès ses débuts, une intensité effrayante. Si, dans quelques cas, les paupières conservent leur attitude à peu près normale, nous les avons vues, dans d'autres, fortement tuméfiées et pourvues d'une coloration érysipélateuse. Tantôt il y a absence de chémosis, tantôt ce symptôme existe, et le plus habituellement à l'état phlegmoneux. Nageant dans une forte masse d'un muco-pus sanieux, mêlé parfois de stries de sang, ou rougeâtre par suite d'une exhalation sanguine, la cornée est d'autant plus menacée d'être corrodée par cet élément destructeur et de s'ulcérer, de se ramollir, de se perforer, qu'elle est délicate à cet âge et privée de la consistance qu'elle doit avoir un jour. C'est la forme dont il s'agit ici qui engendre le plus souvent des opacités incurables, des staphylômes et la phthisie du globe.

3° *Forme diphthéritique ou pseudo-membraneuse.*—Il résulte des observations de M. Chassaignac que, lorsque, chez les nouveau-nés atteints d'ophthalmie purulente, les paupières ont été préalablement écartées, et qu'on dirige un jet d'eau froide sur la conjonctive, le premier effet du courant est de balayer les matières qui couvrent la muqueuse. Si l'on continue la douche, on constate, au bout d'un certain temps, l'existence d'une toile fine, demi-transparente, dont l'irrigation commence à détacher les bords. Elle devient opaque et d'autant plus épaisse que le lavage est plus prolongé. On arrive ainsi, par la seule action de l'eau, à

[1] *Annales d'oculistique*, t. XXVII, p. 29.

décoller la concrétion au bout de dix ou douze minutes. Persiste-t-elle à adhérer, par quelques points, à la conjonctive, on la saisit par les bords avec des pinces, et on l'extrait de toutes pièces. Le décollement doit s'effectuer graduellement et de proche en proche, précaution sans laquelle le tissu morbide se rompt et ne peut être enlevé que par lambeaux. L'ablation de la pseudo-membrane hâte la guérison, d'après M. Chassaignac. Elle ne se reproduit plus, chez quelques malades, après avoir été extraite; chez d'autres, elle se reforme jusqu'à deux ou trois fois dans les vingt-quatre heures. Elle ne se renouvelle pas, généralement, passé le troisième jour, si elle a été enlevée lors de chaque douche. Le docteur Rieux annonce[1] que l'examen microscopique du produit anormal a conduit M. Coffin à y constater les caractères des sécrétions de nature diphthéritique. M. le professeur Gruby, dit-il, a soumis au microscope une première pseudo-membrane jaunâtre, peu adhérente et qui, avec un grossissement de 800 diamètres, a présenté des filaments de fibrine s'entrecoupant sous différents angles et emprisonnant dans leur trame des globules de pus. Une membrane de deuxième formation, bien lavée, a été enlevée, avec des pinces, de la surface de la même muqueuse palpébrale et placée dans le champ de l'instrument; complétement débarrassée des globules purulents, elle n'a laissé voir qu'une trame fibrineuse organisée.

Il est digne de remarque que, tandis que presque tous les oculistes considèrent cette forme morbide comme très-rare, et n'apparaissant qu'exceptionnellement dans quelques diphthérites généralisées ou à l'état épidémique, M. Chassaignac la regarde, au contraire, comme fort commune. « L'ophthalmie purulente des nouveau-nés, dit-il[2], est dans beaucoup de cas, sinon dans tous, une ophthalmie diphthéritique pseudo-membraneuse. » Mais il faut noter que ce chirurgien n'obtient ces concrétions que sous l'influence d'un expédient en même temps agent d'investigation et agent de traitement: nous voulons parler des irrigations à l'eau froide; d'où il y a lieu d'inférer, suivant M. Mackenzie, que ce qu'on prend ici pour une fausse membrane pourrait bien n'être que l'épithélium que l'action de la douche a tellement épaissi et transformé qu'on peut l'enlever avec des pinces. Nous ne saurions accepter cette opinion. Il nous paraît infiniment plus probable que les pseudo-membranes de M. Chassaignac sont constituées par du muco-pus concrété. Recueillies comme les concrétions existant quelquefois dans l'ophthalmie des nouveau-nés qui n'ont pas été soumis aux douches, et placées dans des tubes à analyse, elles ne conservent que fort peu de temps leur consistance et leur aspect membraneux; elles se transforment en une matière épaisse, que le microscope fait reconnaître pour être du mucus et du pus mélangé d'un liquide qui n'est autre que celui des larmes.

Étiologie. — Lorsqu'on réfléchit aux conditions complexes qu'abordent brusquement les yeux des nouveau-nés, conditions si différentes de celles dont ils jouissaient au sein des ténèbres et de la température douce et uniforme de la

[1] Rieux, *De l'efficacité des douches oculaires dans le traitement des altérations de la cornée*. Paris, 1847.

[2] Chassaignac, *Lettre a l'Académie des sciences*.

vie fœtale, il est facile de se rendre compte de la production des ophthalmies qui les atteignent; l'on est même en droit de s'étonner que ces inflammations ne soient pas plus fréquentes. Le refroidissement, toutes les causes catarrhales en un mot, semblent surtout aptes à favoriser l'invasion de la première forme que nous avons décrite, et qui s'associe parfois à un certain degré de coryza. L'impression du grand air, lors de la translation de ces jeunes êtres à la mairie, celle de l'eau froide quand on leur confère le baptême, ont été notées comme pouvant agir d'une manière délétère sur des organes si tendres encore. Quelques-uns nient l'influence de la dernière de ces causes, en alléguant que la conjonctivite des nouveau-nés est tout aussi commune chez les enfants israélites et musulmans, que l'on ne baptise pas, que chez les catholiques. Nous opposerons à cette allégation l'opinion de l'abbé Desmonceaux, que sa double qualité de ministre des autels et d'oculiste rend fort compétent dans la question dont il s'agit :

« A peine l'enfant est-il né, dit-il, qu'il est de devoir, qu'il est d'usage de le porter à l'église pour y être régénéré par le baptême dans l'ordre de la grâce. C'est au milieu de cette piscine salutaire qu'on lui découvre la tête, dans le temps même le plus rigoureux, pour faire l'affusion avec une eau froide, souvent glaciale, et que l'enfant reçoit avec des cris perçants, avec des mouvements convulsifs qui effrayent les assistants, enfin avec une eau qui, répandue sur la fontanelle ou aux environs, peut donner lieu à une ophthalmie d'où des hypopyons, des taies, la destruction de la cornée et un malheureux état de cécité. Ces accidents, dont je suis souvent le témoin, arrivent plus particulièrement l'hiver que l'été. L'eau chaude, dans l'administration du baptême, ne porte aucune atteinte à l'essence de ce sacrement; le Rituel de Paris dit : *Poterit misceri aqua calida cum frigidâ, ne noceat infantibus.* Voilà les reproches dont je suis continuellement accablé; voilà la plaie dont mon cœur est blessé, plaie toujours ouverte, toujours renaissante, parce qu'elle porte non-seulement sur les accidents qui arrivent aux yeux, mais même sur le reste du corps. » Nous ajouterons que, dans un grand nombre de paroisses, l'eau tiède a été substituée à l'eau froide pour l'administration du baptême, pratique dont la généralisation ne pourrait avoir que de bons résultats.

La longueur et la difficulté de l'accouchement, la compression éprouvée par la tête du fœtus dans le travail, l'exhalation des lochies, l'introduction entre les paupières de l'eau savonneuse avec laquelle on lave l'enfant, du *gin*, du *whisky*, avec lesquels on lui frictionne la tête dans quelques familles anglaises (Mackenzie), l'exposition des yeux à une lumière vive, l'encombrement dans un petit espace, dans une salle d'hôpital mal aérée, ont été notés comme causes de l'ophthalmie des nouveau-nés, qui règne parfois épidémiquement dans les hospices. Quelques observateurs disent avoir constaté qu'elle présentait surtout une forme grave lorsque des péritonites et d'autres accidents puerpéraux sévissaient d'une manière épidémique chez les femmes en couches. L'habitude qui existe encore dans certaines localités d'emprisonner le corps du nouveau-né dans des langes étroitement serrés, pratique barbare que la parole éloquente de J.-J. Rousseau a tant contribué à faire tomber parmi nous en désuétude, est

bien propre à congestionner la tête et les yeux et à seconder la production des accidents qui nous occupent.

L'impression sur les yeux du fœtus d'une matière leucorrhéique ou gonorrhéique, fournie par la mère, est encore une condition étiologique digne de l'attention du praticien. M. Thiry fait observer que le liquide leucorrhéique dépend souvent ici d'une vaginite folliculeuse commune chez les femmes grosses; il peut être aussi produit par une inflammation simple, avec développement des papilles du col utérin, ou par des fissures siégeant dans cette région, et qui provoquent si fréquemment son engorgement et un écoulement plus ou moins copieux. Or cette matière donne lieu à une variété bénigne et non contagieuse de la conjonctivite puriforme (ophthalmie leucorrhéique des nouveau-nés), qui ne diffère en rien de la forme catarrhale dont nous avons parlé. L'infection des yeux, au contraire, par un écoulement blennorrhagique, à l'influence duquel le fœtus a été soumis durant l'accouchement, surtout si la tête est restée longtemps au passage, peut engendrer la variété granuleuse ou contagieuse (ophthalmie blennorrhagique des nouveau-nés). Nous croyons, avec le docteur Thiry, qu'une conjonctivite ainsi constituée offre une concordance parfaite avec l'ophthalmie égyptienne ou des armées et avec l'ophthalmie gonorrhéique. Ce professeur rapporte qu'une jeune femme blonde et lymphatique, entrée dans son service de l'hôpital Saint-Pierre, avait mis au monde un enfant qui fut attaqué d'ophthalmie purulente granuleuse. Ayant constaté la virulence et la spécificité de la conjonctivite, M. Thiry prédit à ses élèves que la mère devait être entachée de granulations sur un point quelconque des organes sexuels. On la visita au spéculum, et l'on trouva le col de l'utérus couvert de granulations identiques par la forme, par la couleur et presque par le volume. Il peut arriver encore qu'un enfant né sain contracte la variété morbide qui nous occupe dans une crèche ou dans un hôpital. Plus d'une fois elle a reconnu pour point de départ l'imprudence de confier le jeune sujet à une nourrice granuleuse, ou de le faire coucher dans le même lit qu'un enfant granuleux.

Dans quelques cas, l'enfant d'une mère affectée de flueurs blanches et même de gonorrhée conserve ses yeux dans les conditions normales. Ce phénomène peut, jusqu'à un certain point, s'expliquer par cette réflexion du docteur Carron du Villards, qu'il faut qu'un écoulement soit bien abondant pour que le fœtus, traversant le canal vaginal au milieu des sécrétions produites par l'accouchement, et entouré comme il l'est du dépôt amniotique, soit infecté. Il y a lieu de remarquer encore que l'enfant naît les yeux fermés. En supposant l'existence d'une matière délétère qui les aborde, peut-être que, dans quelques circonstances, les marges palpébrales, étroitement rapprochées l'une de l'autre, n'ont pas fourni au passage de cette matière un accès suffisant vers l'œil.

TRAITEMENT. — Je vois souvent la forme catarrhale de l'ophthalmie des nouveau-nés céder avec rapidité à un collyre de 10 ou 15 centigrammes d'azotate d'argent pour 30 grammes d'eau distillée, fortifié, dans quelques cas, par des lotions ou des fomentations avec une solution d'extrait de saturne ou d'alun. Cette dernière substance constitue à toutes les périodes de l'ophthalmie la base de la médication de M. Bowman. Les lotions dites adoucissantes (eau de gui-

mauve, de graine de lin, etc.), les topiques émollients, quels qu'ils soient, doivent être proscrits. Plus encore chez les enfants que chez les adultes, au lieu de diminuer le mal, ils tendent plutôt à augmenter la tuméfaction et la laxité des tissus. On peut enduire d'axonge les bords palpébraux pour en prévenir l'agglutination. J'ai remarqué que Jaeger père faisait toujours instiller du laudanum entre les paupières, vers le déclin de ces ophthalmies.

C'est surtout quand l'inflammation se complique de granulations qu'il est urgent d'en enrayer la marche en portant aussitôt que possible sur les parois internes des paupières une solution concentrée de nitrate d'argent. Nous employons le plus habituellement dans de telles circonstances celle que nous avons désignée sous le nom de n° 1 : une partie d'azotate d'argent pour huit parties d'eau. La face interne des voiles palpébraux ayant été largement touchée avec le pinceau, depuis le bord ciliaire jusqu'au cul-de-sac oculo-palpébral, nous pratiquons quelques lotions avec de l'eau salée, pour neutraliser l'excès du caustique. Le ramollissement de la cornée, de larges ulcérations sur cette membrane en contre-indiquent l'usage (p. 216). M. de Graefe fait observer avec juste raison que la conjonctive scléroticale, quel que soit son état de phlogose, n'a pas besoin d'être cautérisée, parce que sa souffrance est secondaire, et que les modifications que subit la conjonctive palpébrale suffisent pour exercer sur les conditions du bulbe leur influence salutaire. Parfois des yeux, couverts de mucus et photophobes, s'ouvrent spontanément et comme par enchantement le lendemain d'une seule cautérisation. Il est rare que, dans notre pratique, celle-ci soit répétée plus souvent qu'une fois dans les vingt-quatre heures. Quelques oculistes ont l'habitude d'effectuer ces attouchements avec un crayon de sulfate de cuivre, que j'ai vu parfaitement réussir dans des circonstances pareilles.

La cautérisation, quel que soit le mode qu'on adopte, n'empêche pas de recourir aux instillations d'un collyre plus ou moins énergique de nitrate d'argent et à l'usage d'autres liquides résolutifs. On a beaucoup conseillé en Angleterre l'eau camphrée de Bates (page 147). Les fomentations astringentes sont surtout un moyen efficace pour réprimer le gonflement des paupières; le docteur Dubois eut beaucoup à se louer des applications de cerfeuil dans un cas de ce genre (page 173). On ne saurait s'efforcer assez d'expulser des yeux, par des lotions fréquentes, simples ou médicamenteuses, les matières parfois si âcres, qui les envahissent. On arrive à ce but par les douches oculaires, tièdes, par des injections avec des seringues, avec une bouteille de gomme élastique (pag 142). C'est à l'aide de l'irrigateur Éguisier que le docteur Nathalis Guillot débarrasse les yeux des nouveau-nés des produits muco-purulents qui les baignent.

Ware était tellement partisan des émissions sanguines, dans l'ophthalmie des nouveau-nés, qu'il ne craignait pas, dans la première période du mal et pour en enrayer le cours, de pratiquer chez ces jeunes êtres la saignée de l'artère temporale. Scarpa recommande la saignée générale. L'application d'une sangsue à chaque tempe est plus usitée dans la pratique. Je ne prescris qu'exceptionnellement cet expédient, que j'ai vu rarement suivi de soulagement, dans de telles circonstances. Ici, comme dans les ophthalmo-blennorrhées des adultes, la sca-

rification de la conjonctive palpébrale s'est souvent montrée utile. M. de Graefe, qui la pratique, après chaque cautérisation, quand la conjonctive est fortement tuméfiée par de l'hypérémie et de l'œdème, attribue à cet expédient le peu d'intensité des douleurs dont est suivie la cautérisation, la courte durée de la période d'élimination de l'escarre et la diminution rapide du gonflement des tissus.

Un grand nombre d'oculistes conseillent les purgatifs en harmonie avec l'âge du sujet. M. Dequevauviller dit avoir observé que, sans exercer une influence manifeste sur la maladie principale, ils avaient souvent donné lieu à des affections viscérales. Il faudrait s'en abstenir surtout chez les enfants débiles et cachectiques. Quelques praticiens font prendre à ces derniers de faibles doses d'extrait de quinquina.

La propagation des désordres à la cornée sera la source d'indications spéciales. Comme chez les adultes, les mydriatiques seront mis en œuvre, en cas de perforation imminente de cette membrane [1]. Tout en sauvant plus ou moins complétement la pupille, quand cette perforation s'accomplit, ils offrent l'avantage, signalé par d'Ammon, de calmer le spasme palpébral, qui maintient la sécrétion puro-muqueuse en rapport avec la cornée, et de faciliter, dès lors, son expulsion. Une compression modérée est indiquée, quand cette membrane est trouble, ramollie et proéminente.

A une période plus ou moins avancée du traitement, il pourra être opportun d'ordonner, contre les ulcérations kératiques, les instillations d'une solution d'extrait gommeux d'opium, le laudanum plus ou moins affaibli, les collyres aloétiques (Voy. *kératite*). L'intervention de ces moyens, le collyre de pierre divine, celui de Conradi, les pommades rouges seront parfois utiles contre les suffusions du miroir. Des cornées, devenues opaques sous l'influence de l'ophthalmie des nouveau-nés, ont recouvré d'une manière inespérée, par l'emploi de ces agents, une lucidité parfaite.

J'ai vu deux enfants qui succombèrent à une méningite survenue au déclin d'une conjonctivite puro-muqueuse, alors que tout faisait présager un rétablissement prochain. Il résulte de ces faits que l'invasion d'accidents cérébraux doit être surveillée avec le plus grand soin. L'application d'une ou deux sangsues derrière les oreilles, les frictions dérivatives sur cette même région, les purgatifs et principalement le calomel pourront prévenir un dénoûment fatal.

Demours insiste beaucoup pour que ces jeunes sujets ne soient point exposés à l'influence d'une lumière éclatante, qu'il considère comme très-propre à exaspérer les désordres phlegmasiques de l'œil, chez les enfants surtout au-dessous d'un an.

[1] Lorsqu'on prescrit, dans les cas de ce genre, un collyre au sulfate d'atropine, il faut prévenir les personnes chargées du nouveau-né des accidents qui peuvent survenir (p. 155), et conseiller de suspendre l'emploi de la solution dès les débuts des phénomènes toxiques.

Article 5.—Ophthalmie blennorrhagique ou gonorrhéique.

Les documents, développés dans les articles qui précèdent, contiennent implicitement les principales données qui se rattachent à l'ophthalmie blennorrhagique, sous le triple rapport des symptômes, des causes et du traitement. Hormis les cas, infiniment moins sérieux, où le mal dépend d'une urétrite simple, l'ophthalmie gonorrhéique, comme l'hyperphlogose de l'ophthalmie égyptienne ou militaire et comme la seconde variété de l'ophthalmie des nouveau-nés que nous avons admise, est une conjonctivite purulente granuleuse sur-aiguë, ayant pour point de départ une contamination de l'œil par l'impression directe d'un muco-pus contagieux.

CARACTÈRES ANATOMIQUES ET PHYSIOLOGIQUES.—Dans les conditions les plus habituelles, la blennorrhagie oculaire se présente, au début, sous la forme d'une simple conjonctivite catarrhale, avec ou sans photophobie. Parfois, cette allure bénigne ne dure que peu; dans d'autres circonstances, elle existe pendant trois ou quatre jours, et trompe ainsi, par ses apparences peu graves, le malade et le médecin lui-même, si ce dernier surtout n'est point informé des conditions morbides où peuvent se trouver les parties génitales de celui qui le consulte. Mais un cortége symptomatique effrayant se manifeste ensuite, et se développe avec une rapidité déplorable : gonflement inflammatoire et œdémateux, extroversion fréquente et plus ou moins prononcée des paupières; imbrication, dans quelques cas, du voile supérieur sur la face cutanée du voile inférieur; développement de productions granuleuses caractéristiques; coloration écarlate de la conjonctive oculaire; chémosis, le plus souvent phlegmoneux. Le muco-pus semble offrir les qualités des écoulements de l'urètre; il est épais, jaune ou d'un jaune-verdâtre, quelquefois sanieux. Vient-on à écarter les paupières, le liquide purulent s'épanche en nappe au dehors : son âcreté est telle qu'il laisse des traces d'irritation sur la peau des joues et du nez. Il y a du larmoiement, de la photophobie, des douleurs intra et extraorbitaires, souvent de l'agitation, de la fièvre, de l'insomnie. Des vomissements, plus ou moins fréquents, ont été constatés chez quelques malades. La cornée peut devenir d'un gris blanchâtre, se désorganiser, s'ulcérer. Parfois, la destruction, plus ou moins étendue, de ses couches antérieures laisse proéminer les couches postérieures, sous forme d'un cône, dont la base repose sur des tissus en suppuration et pénétrés par des exsudations morbides. En quelques heures, l'œil est susceptible d'éclater et de se perdre. Il peut encore devenir la proie d'une ophthalmite, et aboutir à une fonte purulente.

Il résulte du tableau qui vient d'être exposé que la forme sur-aiguë de l'ophthalmie égyptienne ou des armées et l'ophthalmie blennorrhagique sont unies entre elles par une communauté de symptômes anatomiques et fonctionnels. Il n'y a pas lieu de s'en étonner, puisque, en réalité, c'est le même mal. Si nous consultons, à cet égard, quelques médecins belges qui ont été si souvent à même d'étudier la conjonctivite granuleuse sur-aiguë, nous les voyons émettre l'opinion qu'il n'existe pas de caractères différentiels entre cette affection et l'oph-

thalmie gonorrhéique. Plusieurs écrivains prétendent, dit M. Deconé, que l'ophthalmie blennorrhagique est plus grave et a une marche plus rapide que les ophthalmies purulentes ; cette assertion peut être vraie pour la France et pour quelques autres pays, mais elle ne saurait s'appliquer à la Belgique, où ces dernières ophthalmies sévissent avec une intensité si effrayante et se montrent si promptement fatales que quelques heures suffisent pour amener la désorganisation du globe. M. Fallot va même jusqu'à alléguer que la préexistence ou la coexistence d'un écoulement génital n'est point un signe certain; il ne constitue qu'une présomption; rien n'empêche, en effet, le porteur d'une blennorrhagie urétrale de contracter une conjonctivite, avec laquelle la gonorrhée n'a rien de commun.

L'apparition d'un bubon pré-auriculaire ou parotidien serait, d'après le docteur Hairion, un caractère pathognomonique constant de la gonorrhée oculaire. Ce bubon se montre dès le début de l'ophthalmie. Il est situé à quelques lignes au-devant de l'oreille, à la hauteur du tragus, parfois un peu plus bas. D'ordinaire, une seule glande est engorgée; d'autres fois, il y en a deux, placées l'une à côté de l'autre, de manière à simuler une seule tumeur. Le bubon, à cette époque, est le plus souvent inappréciable à la vue; sa présence n'est constatable qu'au toucher. Bientôt, son volume s'accroît. Dès le troisième ou le quatrième jour, il se présente sous forme d'une tumeur, saillante, grosse comme une petite noisette, douloureuse à la pression. Parfois, une rougeur erythémateuse de la peau l'accompagne. La sensibilité est moindre, du huitième au douzième jour; les dimensions de la protubérance diminuent de telle sorte qu'elle n'a plus que le volume d'un haricot; la rubéfaction, quand elle existait, s'évanouit. Le bubon se maintient dans cet état, longtemps encore après la cessation de l'ophthalmie; il finit par se dissiper au bout de plusieurs mois. Le professeur de Louvain ne l'a vu qu'une seule fois acquérir des dimensions plus considérables; on comprend, ajoute-t-il, que sous l'influence de certaines causes, il est susceptible de s'élever à un plus grand développement, de suppurer, de s'ouvrir, de se comporter, en un mot, comme le bubon en général. Peu d'observateurs ont adopté, à cet égard, les vues de M. Hairion. D'après M. Ricord, ce prétendu signe pathognomonique, qui peut tenir à toute espèce d'inflammation conjonctivale, semble n'avoir été introduit dans la question que pour étayer une doctrine erronée qui professe que l'ophalmie blennorrhagique est de nature syphilitique. Il avoue, d'ailleurs[1], qu'il est encore à en chercher un exemple. Dans notre opinion, le bubon pré-auriculaire ne caractérise pas plus la nature de la maladie ophthalmique qu'un engorgement inguinal ne démontre l'essence syphilitique de certaines maladies de la verge. Cunier a vu mettre en avant l'existence d'une telle adénite, pour faire refuser un secours à un aveugle; on se fondait sur ce que la cécité était la conséquence d'un mal vénérien. « Je me suis fortement élevé, dit-il, contre cette interprétation dont il m'a été facile de démontrer la non-valeur, et si je parle ici de ce fait, c'est qu'il serait possible qu'il s'en produisît ailleurs de semblables. Il serait réellement déplorable, dans

[1] Ricord, *Lettres sur la syphilis*, 2e édition. Paris, 1856.

l'état actuel de la question, de voir invoquer un pareil signe diagnostique, pour rejeter, dans certains cas, des demandes de pension faites par des militaires ayant souffert d'ophthalmie au service, et devenus aveugles dans leurs foyers.»

ÉTIOLOGIE. — Le développement de l'ophthalmie gonorrhéique a été interprété de deux manières : 1° contagion ou contamination locale par suite du transport vers l'œil d'une matière virulente fournie par une blennorrhagie urétrale ; 2° métastase, c'est-à-dire développement d'une phlegmasie conjonctivale par suite de l'amoindrissement ou de la cessation d'une inflammation de la muqueuse de l'urètre.

Le raisonnement et l'observation clinique démontrent que la doctrine de l'inoculation directe est aujourd'hui seule admissible. Tantôt le mal résulte du transport du muco-pus de la verge à l'œil par le moyen des doigts, tantôt ce sont des linges, des eaux de toilette, etc., qui ont porté l'ichor à l'organe visuel. Des sujets, afectés de blennorrhagie urétrale, se sont inoculé le mal aux yeux en se lavant ceux-ci avec leur urine, tenant en suspension la matière virulente. C'est au moyen d'un œil artificiel, qui avait été saisi par des doigts souillés de cette même matière, qu'un borgne, atteint de gonorrhée, dont parle M. Ricord, fit naître dans l'organe perdu une ophthalmie blennorrhagique. Presque constamment un œil, le droit surtout, est envahi seul au début, et l'autre ne se prend que parce qu'il a subi le contact des humeurs corrosives fournies par son congénère. Cette contagion est favorisée, suivant M. Ricord, par la position que prennent les malades enclins à se pencher plutôt du côté de l'organe sain, afin d'éviter la compression pénible qui aurait lieu s'ils se couchaient du côté de l'œil affecté ; la saillie plus ou moins prononcée de la racine du nez ne lui paraît pas non plus indifférente au point de vue de l'écoulement plus ou moins facile du muco-pus d'un œil à l'autre. Le suintement muqueux, vulgairement appelé *goutte militaire*, ne peut engendrer ce genre de conjonctivite, d'après le même observateur. La rareté de la gonorrhée oculaire chez les femmes a été attribuée pour une large part à ce qu'elles sont bien moins appelées que les hommes à porter les doigts vers leurs organes génitaux, à cause de la conformation et des fonctions de ces derniers.

L'impression subite d'un air vif et froid, surtout quand les parties génitales y sont ainsi exposées, les injections astringentes faites en temps inopportun dans l'urètre, l'usage de remèdes balsamiques dans la période inflammatoire de la gonorrhée ont été invoqués comme causes de la brusque suppression d'un écoulement urétral, et par suite de l'ophthalmie blennorrhagique dite par métastase. Commandé pour monter la garde à la cour au mois de janvier, et pendant qu'il était atteint de gonorrhée, un capitaine de l'armée de Napoléon Ier, dont parle Swediaur[1], fut forcé, par un temps glacial, de rester longtemps exposé à l'air durant le jour et le soir. Des douleurs vives se manifestèrent aux yeux vers minuit; cet accident fut accompagné le lendemain d'un écoulement copieux de matière purriforme. Douze jours après, le flux était tari, mais la suppuration avait envahi la cornée, et le malade était aveugle. Dans ce fait comme dans les autres

[1] Swediaur, *Traité des maladies syphilitiques*. Paris, 1805. Tome I, p. 140.

exemples de ce genre qui ont été cités, comment garantir quelle que soit d'ailleurs la sincérité du malade, qu'il n'ait point porté de la matière virulente aux yeux, à son insu fréquemment, et peut-être durant le sommeil. M. Ricord professe que, dans les circonstances même où la contagion directe est hors de doute, l'écoulement urétral diminue, en vertu des lois de la révulsion, à mesure que l'ophthalmie se développe et que la nature est pour ainsi dire occupée à lui fournir des matériaux; quand la phlogose oculaire est arrivée à son summum d'intensité, l'équilibre se rétablit dans le plus grand nombre des cas entre les deux affections, à moins que la blennorrhagie urétrale ne soit déjà sur son déclin, et naturellement portée à la guérison.

TRAITEMENT. — Depuis une trentaine d'années, le nitrate d'argent est l'expédient le plus en vogue pour étouffer l'ophthalmie blennorrhagique à sa naissance et la combattre quand elle est établie. Les contre-indications de cet agent, employé comme caustique dans les cas où la cornée a été largement envahie, ont été précédemment formulées. Les douches oculaires, très-souvent réitérées, tempéreront l'acrimonie du mucus virulent et contribueront à son expulsion; administrées immédiatement après l'application des caustiques, elles en adouciront les effets. Le débridement du chémosis par les scarifications effectuées dans ce bourrelet est très-propre à sauver des cornées menacées de sphacèle. Le traitement auquel nous avons ici recours est fondé sur les mêmes bases que celui de la forme granuleuse purulente aiguë (p. 235).

On a dit que, si le copahu jouissait d'une efficacité puissante contre la gonorrhée génitale, tandis qu'il ne fonctionnait guère qu'à titre de purgatif contre la blennorrhagie oculaire, c'est que, dans le premier cas, il agissait sur la membrane muqueuse de l'urètre comme modificateur spécial, son principe spécifique étant charrié à travers le canal en combinaison avec les urines. Quoi qu'il en soit de cette explication, il est vrai de dire que ni le copahu ni le poivre cubèbe n'ont paru offrir aucun avantage contre l'ophthalmie qui nous occupe, et sont à cet égard abandonnés des praticiens.

Toutes les fois qu'un œil est affecté de conjonctivite gonorrhéique, il y aura lieu de recommander au malade les précautions les plus minutieuses pour ne pas infecter son congénère. M. Warlomont regarde, comme moyen le plus certain dans l'espèce, l'oblitération de l'organe sain avec le collodion fortifié dans son application par des bandelettes de baudruche. Le transport de la matière de l'écoulement de l'urètre à la conjonctive, par les mains du malade, donnerait lieu le plus constamment à une ophthalmie droite, suivant M. Warlomont, tandis qu'elle serait double, le plus habituellement, quand elle a été communiquée par des objets qui ont appartenu à des sujets contaminés.

Pratiques anciennes. Traitements de Dupuytren, de Sanson et du docteur Ricord. — Les médecins, imbus de l'idée que l'ophthalmie gonorrhéique était fréquemment le résultat d'une métastase, devaient naturellement préconiser la nécessité d'aviver et de reproduire autant que possible l'écoulement urétral, pour opposer au travail métastatique un mouvement en sens inverse. Scarpa, Demours et d'autres proposent une sonde ou une simple bougie; Lassus enseigne de l'engager pendant quelques instants, et à diverses reprises, jusque vers le

milieu du canal, afin de l'irriter légèrement. Cet instrument doit être enduit d'une certaine quantité de matière virulente, d'après Richter, Beer, Jaeger père. On prend à cet effet de l'écoulement gonorrhéique d'un autre individu, ou, à son défaut, du muco-pus oculaire du malade. Quelques-uns substituent au liquide virulent une pommade au précipité rouge (Rosas) ou d'autres pommades irritantes. On a encore recommandé des injections dans l'urètre avec de l'huile chaude, avec une solution de potasse caustique, de tartre stibié, d'ammoniaque, etc., des frictions sur le pénis et le scrotum avec un liniment excitant, des fomentations chaudes et des cataplasmes sur ces mêmes parties, l'application de ventouses sèches au périnée. Revenus de ces idées d'antagonisme, séduisantes en théorie, mais rarement conformes à la vérité, la plupart des praticiens ont abandonné l'emploi de ces moyens, longtemps préconisés dans les écoles. L'on est à peu près d'accord sur ce fait que si le flux urétral peut être momentanément diminué pendant le cours d'une ophthalmie gonorrhéique, il n'est presque jamais complétement tari, et qu'il n'y a aucun avantage à l'activer ou à susciter un nouvel écoulement, ce qui d'ailleurs est loin d'être toujours facile.

Dupuytren avait recours à un traitement qu'il considérait comme très-apte à amener une guérison rapide; plusieurs faits cliniques à l'appui de sa valeur sont consignés dans ses *Leçons orales*. Les paupières étant tenues écartées l'une de l'autre, l'on insuffle, à l'aide d'un tuyau de plume ou d'un tube de verre, une forte pincée de calomel sur toute l'étendue de la conjonctive oculaire et palpébrale. Les mouvements des paupières et du globe, l'écoulement des larmes font pénétrer la poudre mercurielle dans les replis de la conjonctive boursouflée. L'insufflation est répétée une ou deux fois par jour. On y ajoute, mais seulement le soir, l'instillation de quelques gouttes de laudanum de Sydenham. Dupuytren ne négligeait pas les émissions sanguines et les révulsifs, moyens avantageux, suivant lui, mais insuffisants contre la maladie qui nous occupe.

C'est par l'excision associée à la cautérisation que Sanson traitait l'ophthalmie gonorrhéique. Le malade étant couché, les voiles palpébraux ayant été écartés aussi largement que possible et fixés par un aide, ce professeur retranchait, à l'aide de pinces et de ciseaux courbes sur le plat, toutes les parties boursouflées de la conjonctive scléroticale jusqu'à la rainure oculo-palpébrale, laissait couler le sang, nettoyait l'organe, puis cautérisait lentement avec un crayon de pierre infernale la face interne de l'une et de l'autre paupière, faisant surtout agir le caustique sur les régions où les granulations se montraient les plus développées et les plus nombreuses. Des ablutions froides, faites à grande eau, ayant débarrassé les tissus des parcelles superflues de l'agent corrosif, les paupières étaient ramenées à leur situation naturelle, et le malade était ensuite soumis à la médication de l'ophthalmie aiguë. M. Julliard, ancien chef de clinique du service ophthalmologique dirigé par Sanson à l'Hôtel-Dieu de Paris, relate deux faits de guérison à l'appui de l'excellence de cette méthode. Bien que très-douloureuse, elle n'est pas suivie, d'après cet observateur, d'une réaction très-intense; enfin, elle n'expose presque jamais au symblépharon.

« En effet, dit-il [1], nous mettons en contact deux surfaces dont les propriétés vitales sont bien différentes : l'une d'elles, saignante, se cicatrisera plus rapidement que l'autre, présentant une escarre d'autant plus profonde que le caustique aura agi avec plus d'énergie. Il se développera sur cette dernière une inflammation éliminatoire qui, exigeant un temps plus ou moins long pour parcourir ses périodes et détacher l'escarre, ne mettra les parties à nu qu'à une époque à laquelle le travail de cicatrisation sera peut-être achevé sur l'autre surface. »

Moins heureux que les deux malades dont parle M. Julliard, un jeune clerc de notaire, que je fis admettre, sur ses instances, dans le service de Sanson, privé qu'il était de se faire convenablement soigner à domicile, perdit un œil. A l'époque cependant où il entra à l'hôpital, la cornée était saine et la conjonctive scléro-palpébrale était seule atteinte, par suite du transport direct du mucus urétral sur le globe.

Le traitement du docteur Ricord consiste dans la cautérisation de la conjonctive palpébrale et même de la conjonctive oculaire avec le crayon de nitrate d'argent. Cette cautérisation est effectuée dans toutes les phases de la gonorrhée oculaire, depuis ses débuts, comme méthode abortive, jusqu'à sa terminaison la plus fatale. Les autres principaux éléments de sa médication sont le collyre au nitrate d'argent, les lotions et des injections avec une décoction tiède de têtes de pavots, les émissions sanguines, coup sur coup, suivant la formule de M. Bouillaud, les frictions, autour de la base de l'orbite, avec l'extrait de belladone, pur ou associé à l'onguent napolitain, les pédiluves irritants, les purgatifs. L'œdème des voiles palpébraux est combattu par de légères mouchetures. Quand l'acuité de l'inflammation a disparu, M. Ricord fait appliquer un vésicatoire à la nuque. Employé au moment de la plus grande intensité des accidents, ce moyen tend plutôt, d'après son expérience, à exaspérer le mal.

DE L'OPHTHALMIE BLENNORRHAGIQUE CATARRHO-RHUMATISMALE DE M. RICORD. IRITIS GONORRHÉIQUE. — J'ai vu, trois ou quatre fois, des sujets atteints de gonorrhée et qui étaient attaqués d'une ophthalmie différant de celle dont il est question dans cet article. Ce n'était point une lésion engendrée par une contagion directe sur la membrane muqueuse de l'œil ; si, comme dans toute autre phlogose ophthalmique, il y avait, dans ces cas, hypérémie plus ou moins marquée des vaisseaux externes, le mal avait surtout pour siége les tissus internes du globe et plus particulièrement l'iris et la choroïde (irido-choroïdite). L'apparition de ces désordres, pendant le cours d'une urétrite, a reçu des interprétations variées. Comme l'arthrite blennorrhagique, a-t-on dit, ils éclateraient par une sorte de prédisposition aux affections rhumatiques qu'acquiert l'organisme sous l'influence d'une gonorrhée. Le docteur Rollet (de Lyon) admet que le rhumatisme blennorrhagique porte son action sur le globe et sur les articulations [2], d'où une

[1] Julliard (de Genève), *De l'emploi de l'excision et de la cautérisation, à l'aide du nitrate d'argent fondu, dans l'ophthalmie blennorrhagique* (thèse inaugurale). Paris. 1835, p. 75.

[2] *Bulletin de thérapeutique*, t. LV, p. 130.

ophthalmie de même nature que l'arthrite et symptomatique comme elle de la blennorrhagie. A l'œil, continue cet observateur, la phlegmasie semble avoir pour siége habituel, et en quelque sorte électif, la couche antérieure de l'iris et parfois aussi la séreuse qui tapisse la face postérieure de la cornée, la membrane de Descemet, en d'autres termes, partiellement ou en totalité. M. Rollet invoque une hypothèse à laquelle l'analogie lui paraît donner quelque valeur. En voyant, dit-il, des accès de fièvre intermittente survenir après une incision ou une déchirure du canal, des douleurs rhumatismales et même l'arthrite suivre un simple cathétérisme, n'est-il pas permis d'admettre que l'uréthrite, si elle vient à s'étendre à certaines parties non encore déterminées du conduit urinaire, puisse, chez quelques sujets prédisposés, et par le seul retentissement de la maladie d'un tissu sur un autre, donner naissance à d'autres actes morbides et amener toute la série des accidents rhumatismaux. Dans l'opinion beaucoup plus satisfaisante de M. Mackenzie, l'écoulement de la gonorrhée infecterait le sang, à l'instar d'un autre virus, et produirait ainsi la synovite et une iritis qu'il appelle gonorrhéique; plusieurs séreuses seraient aptes à en subir encore l'impression; il parut donner lieu à une péritonite chez l'un de ses malades. N'abordant la question qu'au point de vue pratique, je dois dire que, dans des cas pareils, je me suis toujours tenu en garde contre l'existence d'une affection constitutionnelle, et j'ai soumis mes malades à un traitement antisyphilitique, et notamment au sublimé. Dans l'espèce d'ailleurs, les mercuriaux ne sont-ils pas le moyen le plus efficace de triompher des inflammations internes du globe, quelle que soit l'essence de la lésion dont il peut être atteint?

Article 6. — De l'ophthalmie pseudo-membraneuse ou diphthéritique des auteurs (conjunctivitis membranacea de Arlt).

Nous avons déjà formulé notre opinion sur ce qui a été appelé ophthalmie diphthéritique ou pseudo-membraneuse des nouveau-nés; nous n'avons donc point à y revenir. Les pseudo-membranes, développées sur la surface de l'œil à la suite de lésions traumatiques, de brûlures par le feu ou les caustiques, se présentent quelquefois à l'observation, mais peu d'oculistes ont vu des inflammations pseudo-membraneuses du tissu conjonctival, en dehors des circonstances qui viennent d'être signalées. Bien qu'elles puissent surgir, on ne saurait en douter, dans des diphthérites généralisées, et surtout dans des épidémies d'angine couenneuse, de croup, d'affections diphthéritiques variées, elles semblent rares encore dans de telles conditions. Billard dit avoir vu, à l'hospice des Enfants-Trouvés de Paris, une fille de service prise d'une conjonctivite oculo-palpébrale. Beaucoup d'enfants de la salle où elle était occupée étaient atteints de muguet. La conjonctive se couvrit bientôt d'une couche pelliculeuse tout à fait semblable au muguet de la bouche, et cette pellicule, composée de petits flocons blancs agglomérés, s'étendit peu à peu jusqu'au devant de la cornée dont elle troubla la transparence[1]. Dans un cas de double ophthalmie pseudo-membra-

[1] Billard, traduction du *Traité des maladies des yeux* de Lawrence. Paris, 1830, p. 474.

neuse, plus récemment publié par M. Warlomont, il s'agit d'un homme de trente ans, chez lequel la diphthérite atteignit les lèvres, tout l'intérieur de la bouche, le voile du palais, etc. De larges plaques d'une exsudation couenneuse fortement adhérente tapissaient ces parties ; la soif était vive, la peau chaude et l'haleine fétide[1].

Le silence dans lequel se tiennent, en ce qui concerne la question qui nous occupe, presque tous les auteurs d'ophthalmologie de France et d'Angleterre, démontre péremptoirement, quant à ces pays, la justesse de nos assertions. Il en serait de même de l'Allemagne, si l'on consulte les ouvrages de Jüngken, de Rosas, de Walther, de Weller, etc., dans lesquels nous ne trouvons aucune mention de l'ophthalmie dite pseudo-membraneuse. Le premier, en 1854, M. de Graefe publia une longue dissertation à cet égard[2]. La conjonctivite qu'il appelle diphthéritique, et qui, chose digne de remarque, avait échappé à l'attention de ses devanciers, ne serait pas, d'après lui, fort rare à Berlin. Si, sur un total annuel de 4,000 à 5,000 malades, plusieurs mois se passent souvent sans que cette lésion se présente à son observation, six ou huit sujets, qui en seraient atteints, sont simultanément en traitement à d'autres époques.

Il résulte des investigations de M. de Graefe que l'ophthalmie diphthéritique se rattacherait à une maladie générale. Sur 40 enfants qui en furent affligés 3 moururent par suite du croup ; d'autres succombèrent à une pneumonie ou à une méningite. Il pense que l'influence épidémique est la cause principale de la maladie ; c'est au printemps et en automne que les épidémies surgissent de préférence. M. de Graefe a vu le produit pseudo-membraneux communiquer une telle roideur à la paupière supérieure, qu'on ne parvenait à la retourner qu'avec peine. L'exsudat est jaunâtre, épais ; il pénètre dans la substance de la conjonctive et y abolit presque complétement la circulation. Le gonflement des paupières a d'ordinaire acquis son *summum* d'intensité dès le début ; sa diminution n'est pas toujours liée à celle du processus diphthéritique, car il arrive souvent que celui-ci contracte une augmentation de mauvais augure, tandis que la tuméfaction des paupières décroît. Plus tard, la roideur de ces voiles s'évanouit, la conjonctive devient spongieuse, les plaques fibrineuses se décollent peu à peu de sa substance, alors dépouillée de son épithélium ; des hémorrhagies spontanées apparaissent parfois dans cette phase de la maladie, par suite de la mise à nu des vaisseaux de la conjonctive ; l'ophthalmie contracte dès lors un aspect assez analogue à celui d'une ophthalmo-blennorrhée chronique. La dernière période est caractérisée par la formation du tissu cicatriciel et le développement d'une certaine rétraction des voiles palpébraux, rétraction d'autant plus forte que le produit fibrineux a été plus considérable et a atteint plus profondément la muqueuse. C'est surtout la destruction ulcéreuse de la cornée qui, dans cette maladie, peut compromettre le salut de l'organe.

Je lis dans le mémoire de M. de Graefe que, sur 40 enfants atteints de la ma-

[1] *Annales d'oculistique*, t. XLIV, p. 115.

[2] *Ueber die diphtheritische Conjunctivitis und die Anwendung des Causticum bei akuten Entzündungen* (*Archiv für Ophthalmologie*, t. I, p. 168).

ladie dont il s'agit, 8 portaient des signes incontestables de syphilis. Or, cette dernière, en ce qui concerne l'organe visuel, retentit surtout vers la cloison iridienne; l'on est donc en droit de se demander si, dans l'espèce, les désordres oculaires n'avaient pas plutôt pour point de départ les tissus internes du globe. Dans un récent travail, publié par M. Mackenzie[1], cet oculiste s'élève contre les idées émises par le professeur de Berlin; les dénominations d'ophthalmie pseudo-membraneuse et de conjonctivite diphthéritique lui paraissent même vicieuses, en ce qu'on ne doit pas prendre pour base d'une distinction spécifique un phénomène qui n'est pas constant et qui survient plus particulièrement dans certains cas d'inflammation générale du globe et des tissus intra-orbitaires (ophthalmitis). L'une des causes les plus fréquentes de cette dernière est l'infection purulente du sang, à la suite d'érysipèle ou d'une inflammation diffuse du tissu cellulaire; elle peut être consécutive à la variole, à la rougeole, à la scarlatine; l'angine croupale la provoque quelquefois. Quand l'ophthalmite se développe sous l'influence de l'une ou de l'autre de ces causes, le globe devient proéminent; les paupières se gonflent, durcissent, se renversent même en dehors; la conjonctive et le tissu cellulaire sous-jacent sont envahis par un chémosis séreux, qui s'accompagne à peine d'un accroissement de vascularité; il se dépose, mais dans quelques cas seulement, sur la surface de la conjonctive, une couche de lymphe coagulable qui, si on l'enlève, se reproduit à plusieurs reprises. Plus tard, la conjonctive devient plus rouge, et, au lieu de fournir de la lymphe plastique, elle sécrète un mucus puriforme. Fréquemment, d'ailleurs, dans ces conditions graves, les deux yeux se prennent, des épanchements puro-lymphatiques envahissent les chambres, la cornée se perfore, d'où l'évacuation des humeurs intra-oculaires. « L'affection diphthéritique de la conjonctive, dit M. Mackenzie, n'est donc point une maladie distincte; elle constitue seulement un symptôme, et même un symptôme qui est loin d'être important dans les circonstances que nous avons décrites. Il indique, sans aucun doute, la spécialité aussi bien que la violence du travail inflammatoire qui a envahi le tissu conjonctival : on ne doit donc pas le négliger; mais il n'a en lui-même aucune importance, sous le rapport du traitement à employer contre l'affection formidable qui englobe tout l'œil.» M. Mackenzie ajoute que si on mettait trop en évidence un tel phénomène, si on le considérait comme une affection distincte, on induirait le praticien en erreur, et on le porterait à effectuer sur l'œil des applications locales, telles qu'une solution de nitrate d'argent, tandis qu'il négligerait les moyens les plus propres à enrayer le mal capital, profondément situé et qui, malgré les applications faites sur la conjonctive, donnerait rapidement lieu à la destruction de la vue et parfois à la perte de la vie.

M. de Graefe affirme que la diphthérite conjonctivale est contagieuse, depuis le moment de son invasion jusqu'à celui de la disparition de tout produit morbide. M. Mackenzie professe une opinion opposée. Elle n'attaqua qu'un œil dans les quatre faits qu'a relatés M. Magne[2], bien que l'autre œil fût exposé au

[1] *Annales d'oculistique*, t. XL, p. 30.

[2] *Du croup des paupières*, par le docteur Magne (*Union médicale*, année 1858, p. 398).

contact des liquides sécrétés par la conjonctive malade, quelque pressantes qu'aient été ses recommandations.

« Cette année, dit le docteur Bouisson [1], nous avons observé une forme non encore décrite d'ophthalmie ; celle qu'en raison de ses produits j'ai cru devoir appeler *pseudo-membraneuse*, affection très-grave et que la perte de la vue suit irrévocablement. » Il s'agit d'un douanier, qui entra, le 28 novembre 1845, à l'hôpital Saint-Éloi de Montpellier, en proie à une congestion de la conjonctive gauche, avec chémosis, gonflement des paupières, exorbitisme. Le 30, la tuméfaction de la conjonctive étant plus considérable, on effectua l'excision d'une portion assez étendue de cette membrane ; la sécrétion muqueuse diminua, mais une couche grisâtre se montra sur le devant de l'œil. Comme, deux jours après, elle avait augmenté de volume, M. Bouisson pensa qu'il s'agissait d'un lambeau de conjonctive mortifiée ; il en opéra, sans difficulté, l'ablation avec des pinces, et grand fut son étonnement, quand il reconnut un tissu pseudo-membraneux. « Le 3 décembre, continue-t-il, une nouvelle pseudo-membrane s'étant formée au-devant de la conjonctive, je la laissai en place afin de l'observer à un état d'organisation plus avancé, et, le jour suivant, j'en fis l'extraction comme la première fois. Elle avait une apparence de fibrine solidifiée, infiltrée de pus dans les aréoles de la face profonde. Elle s'était détachée sans douleur ; quelques stries de sang s'étaient montrées sur la conjonctive, après l'extraction de la pseudo-membrane. Celle-ci, mise dans l'eau, pour qu'elle se dépouillât du pus qu'elle recélait dans ses mailles, prit dans ce liquide l'aspect tomenteux et frangé, ainsi que les autres apparences propres aux formations pseudo-membraneuses. Les stries de sang, remarquées sur la conjonctive, provenaient sans doute de la déchirure de vaisseaux de nouvelle organisation dans le tissu pseudo-membraneux. » Le produit anormal qui couvrait la sclérotique et la cornée s'étant reformé plusieurs fois, après des extractions successives, le globe finit par se vider et se convertir en un moignon.

Qui ne reconnaît ici une ophthalmite ? La fausse membrane qui figure dans cette observation suffit-elle pour faire admettre une lésion idiopathique spontanée de la conjonctive ? Il est permis d'en douter, quand on réfléchit surtout que le produit plastique n'a surgi qu'après une large résection d'un bourrelet chémosique. Il pouvait donc n'être qu'un phénomène consécutif à la solution de continuité conjonctivale, un pur accident de cicatrice. Il y a lieu de remarquer, en outre, que, pendant le cours des désastres de l'œil gauche, l'œil droit fut envahi par une inflammation qui, au rapport du malade, offrit les mêmes symptômes que ceux qui avaient signalé, au début, les désordres de son congénère. Or, l'œil droit, sur lequel on ne fit aucune excision, ne devint le siége d'aucune plaque pseudo-membraneuse ; il guérit rapidement, au contraire, avec un simple collyre au nitrate d'argent.

C'est surtout dans les hôpitaux destinés aux maladies de l'enfance que des recherches ultérieures pourront élucider la question qui vient de nous occuper. Quelle que soit, d'ailleurs, la cause de ces productions pseudo-membraneuses, les

[1] *Journal de la société de médecine pratique de Montpellier* (année 1845). — *Annales d'oculistique*, t. XVII, p. 100.

mercuriaux, ces antiphlogostiques, ces antiplastiques par excellence, devront constituer la base des médications. Le calomel, administré nuit et jour, et les frictions avec l'onguent mercuriel paraissent avoir rendu le plus de services dans la pratique de M. de Graefe.

SECTION II.

INFLAMMATION DE LA SCLÉROTIQUE (SCLÉROTITE, SCLÉRITE).

Deux formes pathologiques bien distinctes ont été décrites sous le nom de *sclérotite*. La première ne me paraît pas mériter cette désignation, car je ne la considère pas comme une inflammation du tissu sclérotical. Il n'en est pas de même de la seconde, dans laquelle ce tissu est positivement en souffrance, bien que les parties limitrophes y participent plus ou moins.

PREMIÈRE FORME. — Rien n'est fréquent, dans les inflammations des yeux, comme de rencontrer une zone vasculaire qui, formée de vaisseaux rayonnants, très-courts, très-rapprochés les uns des autres, débute à 2 ou 3 millimètres du bord de la cornée, et se propage jusqu'au limbe kératique, qu'elle côtoie à l'instar des pétales d'une fleur radiée. Ce caractère constitue la sclérotite de l'école de Beer. Il est facile de distinguer cette injection de l'injection conjonctivale proprement dite.

Dans l'injection sclérotidienne, les vaisseaux, qui figurent dans la constitution de la zone peri-kératique, sont fins, filiformes, d'un rouge pâle ou carmin ; ils sont plus gros et d'un rouge foncé dans la conjonctivite. Rectilignes, nettement séparés, les premiers marchent sans s'anastomoser entre eux ; les seconds, plus ou moins tortueux, sont sujets à des anastomoses et à des arborisations multipliées. Visiblement placés sous la conjonctive, les uns suivent, de toutes pièces, le roulement du globe ; les autres sont superficiels, en relief, susceptibles de déplacement par les mouvements de l'œil et des voiles palpébraux. La photophobie et le larmoiement sont presque constamment unis au premier cortége de phénomènes morbides, tandis que vous rencontrez plus particulièrement, dans le second, un sentiment de gravier et l'agglutination des marges palpébrales.

De l'association fréquente de l'injection zonulaire et de l'injection réticulée émane la *conjonctivo-sclérotite* des auteurs. Un double anneau vasculaire, l'un sclérotical, l'autre conjonctival, règne alors le long du limbe cornéal. Tandis que le premier, profond, nous montre les stries rosées et parallèles entre elles, que nous avons décrites, le second, placé au devant de l'injection qui précède, offre des vascularités flexueuses, d'un rouge-brique. Le cercle radié sclérotical s'arrête nettement au bord de la cornée ; les vaisseaux conjonctivaux se continuent avec ceux qui rampent à la surface du globe, et sont susceptibles de dépasser plus ou moins le limbe kératique.

M. Velpeau a émis, en ce qui concerne cette prétendue inflammation sclérotical, quelques idées auxquelles je me suis associé depuis longtemps. La scléro-

tique est sujette à s'enflammer, à l'instar des autres tissus de l'économie; il peut exister, en d'autres termes une sclérotite; mais telle n'est pas la variété morbide que l'école de Beer caractérise sous ce titre, et qui se développe souvent avec la plus grande rapidité. Comment envisager, comme inflammation d'une membrane fibreuse, une forme si commune, surtout chez les jeunes sujets? Par quelle étrange exception, la sclérotique si peu vasculaire, si dépourvue de fonctions physiologiques par elle-même, serait-t-elle plus susceptible de se phlogoser que presque toutes les autres membranes de l'œil, quand il est démontré que les aponévroses, les tendons, les ligaments, s'enflamment avec tant de difficulté? M. Velpeau place, avec juste raison, le siége de la couronne péri-cornéenne profonde dans le plan des vaisseaux ciliaires, qui procèdent de dedans en dehors, pour gagner la cornée; elle peut dépendre aussi de l'injection des artérioles capillaires, qui, des artères musculaires ou des vaisseaux de la conjonctive, pénètrent, de dehors en dedans, la substance de la sclérotique pour s'anastomoser avec les vaisseaux ciliaires. Si l'anneau sanguin se développe quand la cornée, quand l'iris sont malades, c'est qu'une congestion ne peut guère envahir ces tissus sans se montrer à leurs limites vasculaires. Même chose arrive quand un corps étranger s'implante dans la cornée, ou quand on pique celle-ci dans la kératonyxis. La zone radiée péri-kératique ne dénote donc pas la souffrance inflammatoire de la sclérotique; elle indique celle des tissus limitrophes, laquelle provoque la pléthore des vaisseaux de communication entre l'intérieur et l'extérieur de l'organe, vaisseaux auxquels cette partie de l'enveloppe fibreuse livre passage.

Les considérations qui précèdent frappent de stérilité la théorie qui attribue la photophobie, dans un grand nombre d'inflammations oculaires, à l'étranglement de la rétine par la sclérotique phlogosée et tuméfiée[1], opinion en désaccord avec les idées de Jaeger père et de presque tous les oculistes. Nous regardons également comme inadmissible l'idée du docteur Cade[2], adoptée par Auguste Bérard et qui, dans la kératite et dans d'autres inflammations ophthalmiques, assigne un rôle capital à une congestion du ligament ciliaire (cyclite). Dans la pensée de ces praticiens, quand la pupille se contracte sous l'influence de la lumière, un tiraillement concentrique s'empare du ligament ciliaire et des nerfs nombreux qui le traversent, d'où une aversion extrême pour le fluide lumineux, le blépharospasme et des douleurs plus ou moins aiguës. La pupille se dilate-t-elle, lors du passage du malade dans un lieu sombre, la membrane iridienne se relâche, ce qui fait cesser la traction dont le ligament ciliaire était le

[1] La photophobie n'appartient qu'à la sclérotite et à la rétinite; quand elle existe dans les autres phlegmasies oculaires, c'est que la sclérotique ou la rétine sont en même temps frappées d'inflammation. Dans la sclérotite même, ce symptôme doit être attribué à une irritation secondaire de la rétine, qui s'explique facilement par la tension inflammatoire et l'espèce d'étranglement qu'éprouvent les membranes internes de l'œil, et particulièrement la membrane sensitive, à cause du gonflement de la membrane fibreuse externe. (Sichel, *Traité de l'ophthalmie*, etc., p. 55.)

[2] A. Cade, *Considérations sur le diagnostic différentiel et le traitement de quelques ophthalmies spéciales*. Thèse inaug. Paris, 1837.

siége et calme immédiatement les accidents. La puissance sédative et antiphotophobique de la belladone est attribuée par M. Cade à la dilatation qu'elle suscite dans l'ouverture pupillaire

DEUXIÈME FORME. — Cette seconde forme, sur l'essence de laquelle les auteurs ne sont pas d'accord, rentre dans la variété pathologique que le professeur d'Ammon a décrite sous le nom d'ophthalmie sous-conjonctivale. Un bon nombre d'oculistes admettent une sclérotite primitive, circonscrite, qui tend à se propager d'une part au tissu cellulaire sous-conjonctival, et de l'autre à la choroïde et au corps ciliaire; il se formerait dans ces tissus, d'après M. Taylor, un dépôt blanchâtre de nature probablement tuberculeuse. Bien que la sclérotique soit ici lésée, bien qu'elle soit souvent enflammée, érodée, ramollie (*scleromalacia*), je ne crois pas que la maladie soit une sclérotite pure : c'est une scléro-choroïdite. La choroïde même me paraît, dans l'espèce, le point de départ le plus commun des désordres. Que voyons-nous, en effet, dans les conditions dont il s'agit? Un boursouflement local, une tuméfaction inflammatoire, irrégulièrement arrondie, fréquemment noueuse et bosselée, surgit à quelques millimètres d'ordinaire du limbe de la cornée et donne lieu à la déformation du bulbe. Cette saillie est englobée dans une plaque variqueuse dont les vaisseaux, tortueux et ramifiés, sont, en grande partie, placés entre la conjonctive et la sclérotique. La protubérance, souvent couverte d'un gonflement œdémateux de la conjonctive, est quelquefois d'un rouge brun; d'autres fois, elle est pourvue d'une teinte bleuâtre ou plombée. On peut établir qu'elle est d'autant plus livide, que la sclérotique, plus distendue, plus amincie et plus usée, a mis davantage à nu le tissu choroïdal. La maladie suit toujours une marche sourde, insidieuse et chronique. Or, il peut arriver que l'inflammation se termine par résolution, et que même le point érodé de la sclérotique, plus ou moins adhérente aux parties profondes, se répare à la faveur d'un exsudat plastique, si la souffrance de la choroïde sous-jacente vient à s'évanouir, d'où la cessation du refoulement de cette membrane vers la coque scléroticale. Mais, dans le cas contraire, la tuméfaction s'accroît, la cornée, l'iris sont envahis, des synéchies postérieures s'établissent, la vue peut être abolie, à la longue, par une ophthalmie interne. Dans d'autres circonstances, la guérison d'une région primitivement lésée est remplacée, plus ou moins longtemps après, par une altération identique, qui souvent surgit de même à une distance très-rapprochée de la cornée (choroïdite partielle antérieure), de telle sorte que le malade est tourmenté, pendant des années, par l'affection qui nous occupe. Parfois encore, après qu'elle a atteint un œil, elle attaque tôt ou tard son congénère.

Quelques particularités sur la part que la cornée peut prendre à ces désordres ont été nettement décrites par le professeur Pilz (de Prague). Lorsque les exsudations l'envahissent, elle se trouble, devient grisâtre ou d'un blanc jaunâtre. La partie qui a perdu sa diaphanéité montre un aspect gélatiniforme et une surface habituellement triangulaire, à sommet tourné vers le centre du miroir. La limite anatomique qui sépare ce dernier de la sclérotique s'efface dans la région affectée. Plusieurs petits prolongements opaques s'étendent, dans quelques cas, sur la cornée. Il peut arriver encore que la sclérotique étant partiellement occu-

pée par des exsudations desséchées, la cornée forme une saillie insolite par suite de l'affaissement de la coque fibreuse qui la côtoie. Elle conserve même cette proéminence après que les épanchements qui ont pénétré sa substance se sont concrétés, condition qui fournit au globe un aspect pyriforme.

Il faut se garder de confondre la forme morbide qui vient d'être décrite avec les congestions partielles, papuleuses ou pustuleuses, susceptibles d'envahir la conjonctive scléroticale. Une cause traumatique paraît en avoir été le point de départ chez plusieurs de mes malades. Elle se développe presque constamment sans cause appréciable. Les sujets tuberculeux y seraient prédisposés, d'après M. Pilz.

TRAITEMENT. — Les symptômes précédemment relatés mettent sur la voie d'indications thérapeutiques qui varient. Une zone radiée péri-kératique profonde vient-elle s'associer à une injection superficielle, ce phénomène dénote qu'il y a plus qu'une conjonctivite simple; les tissus internes du globe sont menacés; il y a surtout imminence de kératite. Les astringents, dès lors, seront bannis de la médication, qui se composera principalement des éléments curatifs des inflammations cornéennes.

La forme compliquée de choroïdite partielle antérieure réclamera la mise en œuvre du traitement des choroïdites. Les instillations mydriatiques présentent ici une utilité réelle en prévenant les synéchies postérieures et en imprimant au globe une détente salutaire. Quelques expédients curatifs, qui seront mentionnés au chap. III (sect. I) de ce livre, pourraient offrir des indications dans les cas où la protubérance tendrait à se convertir en staphylôme. Les désordres inflammatoires pourvus d'une faible intensité semblent-ils peu enracinés, il est permis d'essayer le traitement de la conjonctivite, tout en ayant en vue la souffrance des membranes internes de l'œil. C'est ainsi que je suis récemment parvenu à guérir au bout de deux mois une jeune dame chez laquelle l'un de mes confrères avait diagnostiqué une sclérotite grave. J'employai le collyre de borax, auquel je substituai plus tard des solutions tanniques et le collyre de Conradi. Toutefois, les dérivatifs intestinaux et cutanés et le calomel à doses altérantes me parurent, dans l'espèce, avoir contribué le plus au rétablissement de la malade.

SECTION III.

INFLAMMATION DE LA CORNÉE (KÉRATITE, CORNÉITE).

Si, comme nous l'avons admis, la cornée est dépourvue de vaisseaux après la vie fœtale, il faudrait théoriquement en conclure que l'inflammation ne peut l'atteindre. Le docteur Broca a même proposé de rayer le mot *kératite* des cadres nosologiques. L'observation démontre cependant que des lésions phlegmasiques variées et fréquentes sont susceptibles de l'envahir, et à cet égard les propositions suivantes, formulées par MM. Denonvilliers et Gosselin, reçoivent chaque

jour la sanction de l'expérience clinique. « Il semblerait, disent-ils[1], que, dans une membrane ainsi constituée, les mouvements de composition et de décomposition devraient être lents, la vie peu active, les altérations rares, et que la simplicité d'organisation de la cornée devrait la garantir contre le développement des lésions pathologiques. Il n'en est rien pourtant, et l'on y observe avec une physionomie particulière, à la vérité, la plupart des désordres qu'on a coutume de rapporter à l'inflammation, savoir : les dépôts plastiques ou purulents, les phlyctènes, les abcès, les ulcères, les perforations, les fistules, etc. On y voit même des injections vasculaires plus ou moins étendues, soit que des vaisseaux trop petits pour être aperçus à l'état normal se soient, par suite de la maladie, hypertrophiés au point de devenir visibles, soit que des vaisseaux nouveaux aient pris naissance dans les tissus malades. »

CARACTÈRES ANATOMIQUES. — La localisation des désordres inflammatoires capables d'atteindre la cornée permet de les diviser en quatre groupes, dont la distinction satisfait l'esprit au point de vue du diagnostic, et met sur la voie d'indications curatives importantes.

Dans la *kératite antérieure* ou *superficielle*, l'inflammation a pour siége l'enveloppe épithéliale de la cornée.

Dans la *kératite moyenne* ou *interstitielle*, elle attaque le parenchyme intermédiaire aux deux surfaces de la membrane.

Dans la *kératite postérieure* ou *profonde*, elle réside dans le feuillet antérieur de la capsule de Descemet.

La quatrième forme enfin (*kératite mixte*) résulte de l'association de deux de ces types primordiaux ou des trois en même temps, dans une région plus ou moins étendue.

1° *Kératite antérieure ou superficielle* (kérato-conjonctivite, kératite conjonctivale). Ses deux traits caractéristiques sont la vascularisation et un aspect trouble de la superficie de la cornée. Rares ou confluents, les filets sanguins qui la sillonnent sont plus ou moins déliés, plus ou moins ramifiés. Ils suivent une marche généralement tortueuse et convergent par leurs sommets vers le centre kératique, à l'instar des rayons d'une roue. Une teinte terne, nébuleuse, analogue à celle que contracte une glace qui vient d'être mise en rapport avec l'haleine, occupe superficiellement une partie plus ou moins étendue de la cornée, qui offre presque constamment en outre des régions où l'opacité est plus concentrée que dans le reste de la membrane. Il n'est pas rare qu'elle présente un aspect chagriné et comme piqueté ou sablé, c'est-à-dire qu'elle soit parsemée d'une infinité de très-petites saillies demi-opaques. La condition locale de ces aspérités doit être attribuée à des soulèvements de l'épithélium par une exsudation très-probablement liquide ou demi-liquide.

2° *Kératite moyenne ou interstitielle* (kératite parenchymateuse). La coloration que montre cette forme, tantôt diffuse ou partielle et tantôt générale, a été comparée à la teinte de la pierre à fusil. Dans quelques cas, une multitude de points blanchâtres, d'un gris cendré ou jaunâtres, se groupent et se réunissent

[1] Denonvilliers et Gosselin, *Traité des maladies des yeux*. Paris, 1855, p. 456.

pour donner lieu à des plaques de configuration variable; dans d'autres, ils constituent par leur agglomération une matité uniforme. Telle est la *kératite disséminée* des auteurs. Des épanchements de lymphe plastique, l'onyx ou abcès interlamellaire, sont susceptibles de surgir dans de telles conditions.

3° *Kératite postérieure ou profonde* (kératite séreuse). Un grand nombre d'oculistes admettent l'inflammation de la membrane de l'humeur aqueuse. Telle est la *descemétite*, *l'aquo-capsulite* (Mackenzie), *l'hydato-capsulite*, *l'hydro-capsulite*, *l'hydro-méningite* (Fischer, Jüngken), *l'hydatitis*. Van-Onsenoort appelle *hydatitis anterior* ou *cornealis* la phlegmasie du feuillet de la capsule de Descemet accolé à la cornée; *l'hydatitis posterior* ou *iritica*, du même oculiste, consiste dans la souffrance du segment iridien de cette même capsule.

L'obscurcissement qui caractérise l'inflammation du feuillet kératique de la membrane de Descemet présente, d'après les auteurs, un trouble généralement léger, qui occupe la surface postérieure de la cornée, tandis que le brillant extérieur de celle-ci n'a point subi d'altération. Pour bien apprécier les conditions morbides localisées dans les couches profondes du miroir, on doit explorer ce dernier de profil et non de face. Il faut noter surtout, phénomène qui se montre très-souvent à l'observation, que la partie malade est susceptible d'offrir çà et là des points opaques, tantôt isolés, tantôt groupés sous forme d'îlots (*kératite ponctuée*). Une nébulosité laiteuse de la face concave de la cornée tiendrait à l'épaississement de la membrane de Descemet, d'après Tyrrell, tandis que les taches isolées dépendraient de dépôts de lymphe plastique. L'opacité pointillée, qui constitue la kératite dite ponctuée, n'a pas pour siége exclusif les parties profondes de la cornée; la lame conjonctivale et la substance interstitielle peuvent offrir une disposition analogue. Je la rencontre parfois encore simultanément localisée dans plusieurs des couches du miroir. J'ai vu la présence sur la cornée de flocons muqueux disséminés çà et là en imposer pour une kératite ponctuée. Il est facile de dissiper toute erreur en passant sur la cornée la paupière supérieure, afin d'entraîner les obstacles qui la couvrent.

Le feuillet kératique de la capsule de l'humeur aqueuse est susceptible, sans aucun doute, d'être frappé de phlogose, comme tous les tissus anologues de l'économie; mais peut-elle y exister sans participation de la cornée à ce travail? Tandis que Wardrop et plusieurs oculistes penchent pour l'affirmative, d'autres, à l'opinion desquels nous nous rangeons, professent que les couches voisines du miroir doivent être, dans de telles circonstances, plus ou moins envahies. Il y a mieux : quand je constate un pointillé opaque qui paraît résider dans le disque postérieur de la cornée, je ne manque pas de diriger mes regards vers l'iris; il est rare que la présence d'une synéchie postérieure ne vienne pas démontrer que le diaphragme oculaire est simultanément atteint. Il existe même dans quelques cas une irido-choroïdite manifeste.

J'ai entendu dire à Jaeger père que la descemétite antérieure était infiniment moins commune qu'on ne le prétend en Angleterre, et qu'elle ne saurait longtemps exister à l'état isolé, c'est-à-dire indépendamment de toute inflammation circonvoisine, car elle se propage bien vite à la cornée. Il arrive alors, d'après ce professeur, ce qui survient dans les phlegmasies des séreuses, phlegmasies

qui gagnent les organes qui leur sont contigus. C'est ainsi que l'inflammation des méninges s'étend au cerveau et celle de la plèvre au poumon.

4° *Kératite résultat de la fusion des types qui précèdent* (kératite mixte). En ayant égard, d'une part, aux signes objectifs de la kératite antérieure, et surtout à la vascularisation superficielle, et en tenant compte, d'autre part, d'opacités plus profondes, d'ulcérations plus ou moins creuses, désordres qui résident dans la substance propre du miroir, on arrive facilement à déterminer que l'élément conjonctival et l'élément interstitiel sont envahis. Les couches antérieure et moyenne sont-elles compromises, on ne peut constater les conditions de la face concave, souvent plus ou moins atteinte.

La zone radiée profonde, qui ceint la cornée d'un disque vasculaire fixe et immobile (p. 264), s'observe notamment dans la kératite interstitielle, dans la kératite profonde et dans la forme fusionnée de l'inflammation cornéenne.

Quelques particularités anatomiques ont donné lieu à l'admission de certaines variétés qui demandent ici quelques développements.

Kératite vasculaire. — Les vaisseaux qui se rendent à la cornée frappée de phlogose se comportent de différentes manières. Dans la kérato-conjonctivite simple, c'est-à-dire bornée à la surface épithéliale de l'organe, la vascularisation, tantôt irrégulière, tantôt plus ou moins fasciculée, n'émane que de la conjonctive scléroticale (kératite vasculaire superficielle). On ne distingue quelquefois qu'un vaisseau qui chemine sur le devant de la cornée. Dans les kératites interstitielles et profondes, ce sont surtout les sources vasculaires de la couche cellulaire sous-conjonctivale qui alimentent le tissu malade. Les vaisseaux, dans les inflammations qui intéressent le parenchyme de la cornée, peuvent pénétrer dans ce dernier (kératite vasculaire profonde), y donner lieu à des ramifications multiples et aboutir à des suffusions lymphatiques ou puriformes. Je vois souvent une nappe vasculaire épaisse et pyramidale qui vient s'arrêter à un épanchement kératique. Parfois encore, circonstance beaucoup plus rare, des suffusions sanguines transsudent entre les extrémités les plus déliées des vascularisations.

La kératite dite panniforme a pour trait caractéristique la présence de vaisseaux confluents sur la surface du miroir. L'exagération de cette condition, tantôt sur toute la continuité (kératite vasculaire générale), tantôt sur une région plus ou moins bornée de la cornée (kératite vasculaire partielle), a été désignée par la dénomination de *pannus*.

Kératites phlycténulaire et pustuleuse. — Au lieu d'apparaître près du bord ou sur le bord même de la cornée, une phlyctène, une pustule peuvent avoir pour siége une partie quelconque de l'étendue de cette membrane. Cette forme est surtout commune chez les jeunes sujets lymphatiques, d'où le nom de *kératite scrofuleuse* ou *strumeuse*, sous lequel on l'a généralement désignée. C'est l'herpès, l'eczéma de la cornée, la kératite éruptive de quelques oculistes, ceux-ci voyant dans un tel processus morbide une maladie qui, comme plusieurs affections cutanées, offre un développement vasculaire associé à une éruption vésiculeuse ou pustuleuse.

D'un volume moindre que celui des pustules, et remplies d'un fluide aqueux

et transparent ou très-légèrement trouble, les phlyctènes ne semblent le plus souvent constituées que par l'épithélium qui garnit la face antérieure de la cornée. Dans d'autres cas, notés plus particulièrement par M. de Graefe, ces vésicules se composent du feuillet épithélial, de la lame élastique antérieure de Bowman et d'une couche mince de la substance sous-jacente de la cornée. Associées à une photophobie pénible et apparaissant dans le cours de quelques kératites interstitielles, les vésicules de ce genre ne surviennent, en général, d'après le dernier auteur, que quand le processus tend à gagner la surface antérieure du miroir et à perdre sa forme primitive purement parenchymateuse.

Il est digne de remarque que les pustules qui règnent sur la cornée sont communément plus petites que celles qui se montrent aux limites de cette membrane ou plus en dehors. Ce phénomène peut s'expliquer par les adhérences relatives de la conjonctive cornéale et de la conjonctive scléroticale. Un tissu, intimement soudé aux parties sous-jacentes, doit naturellement se laisser moins facilement soulever par un liquide quelconque qu'une membrane dont les cohésions celluleuses sont fort appréciables. Les pustules cornéennes reçoivent le plus habituellement, comme celles dont il a été précédemment question, un pinceau vasculaire constitué par des vaisseaux dilatés. L'ensemble de ceux-ci peut ne point offrir une configuration bien tranchée; il affecte, dans d'autres cas, une forme triangulaire. Il arrive quelquefois que la présence d'une ou de plusieurs pustules qui côtoyent le limbe kératique se joint à celle d'éminences analogues développées sur la cornée.

Les pustules du miroir de l'œil peuvent se dissiper par l'absorption du fluide qu'elles contiennent, en laissant une opacité qui résulte de l'infiltration d'une lymphe coagulable, laquelle est susceptible de disparaître. Elles se perforent dans d'autres cas, et aboutissent à la forme ulcéreuse.

Kératite suppurative ou purulente (kératite plastique. Epanchements et abcès de la cornée). On donne plus particulièrement le nom d'épanchements à des dépôts peu copieux d'une lymphe concrescible accumulée dans le parenchyme de la cornée; on les qualifie du nom d'abcès quand la collection est abondante. Ceux-ci ont été divisés en superficiels, moyens ou profonds, d'après leur siége plus ou moins éloigné de la surface antérieure du miroir; on les a encore appelés sous-conjonctivaux, inter-lamellaires ou sous-aqueux, suivant qu'ils règnent sous l'épithélium, dans les parties moyennes de la cornée ou entre ses couches postérieures et le segment antérieur de la capsule de Descemet. Une matière épaisse et visqueuse entre dans leur composition. Cette matière est-elle du pus? La cornée, en d'autres termes, est-elle susceptible de devenir le siége d'une suppuration véritable? C'est là, d'après M. Velpeau, une dispute de mots sur laquelle il n'y a guère lieu de discuter. Quelle que soit la dénomination qu'on assigne à la substance épanchée, la collection existe indubitablement, et elle est pourvue de caractères qui lui sont propres. Chaque tissu suppurant, pour ainsi dire, à sa manière, il en résulte que le pus engendré par la cornée offre certaines qualités particulières, de même qu'il existe des différences entre la suppuration des membranes séreuses et muqueuses et celle du tissu cellulaire et de l'enveloppe cutanée.

La configuration des épanchements qui nous occupent n'est sujette qu'à des variations peu nombreuses. Ce sont des plaques blanchâtres ou jaunâtres, affectant presque constamment une forme arrondie. Petite au début, la tache augmente graduellement d'étendue à mesure que la matière qui la constitue devient plus abondante. Parfois deux ou trois collections se fusionnent pour n'en former qu'une seule. Il peut arriver encore qu'un amas s'établisse vers le centre de la cornée ou sur un point quelconque de son parcours, la matière morbide s'infiltrant ensuite de haut en bas jusqu'à ce qu'elle soit arrêtée par le bord inférieur de la membrane, d'où il résulte que le fluide puriforme occupe une surface plus grande que celle qu'il avait d'abord. C'est à cette espèce d'abcès par congestion que des auteurs ont donné le nom d'onyx (*unguis*, *ungula corneæ*), tandis que d'autres désignent par cette qualification tout épanchement inter-lamellaire situé près la sclérotique, et en forme de croissant, configuration ayant quelque analogie avec la plaque blanchâtre que nous montre la racine des ongles. Nous nous rangerons à l'opinion généralement admise, et qui assigne le terme d'onyx à toute collection un peu abondante de la cornée, quel qu'en soit le siége. Les dépôts périphériques annulaires qui peuvent venir compliquer d'une manière si grave les ophthalmies purulentes ont déjà été signalés à l'attention du lecteur.

Un abcès qui s'ouvre à l'extérieur donne lieu à un ulcère de la cornée; se vide-t-il en dedans, il en résulte un hypopyon; se perfore-t-il et à l'extérieur et à l'intérieur, il produit une fistule de la cornée. Si les collections de ce genre s'évacuent plus fréquemment au dehors que vers les chambres oculaires, le phénomène tient très-probablement au défaut de résistance en avant, condition qui, associée aux contractions des muscles oculaires, favorise surtout dans ce sens la rupture de la membrane. Souvent l'abcès se résorbe, soit en totalité, soit en partie. Dans le premier cas, la cornée peut reprendre sa transparence naturelle ou devenir, dans le point qu'occupait le foyer, le siége d'une cicatrice interstitielle qui oppose plus ou moins d'obstacle à la vision. Dans le second cas, la portion la plus fluide du dépôt est absorbée, tandis que la portion la plus épaisse se concrète et se dessèche, d'où une variété d'albugo qui a reçu le nom d'*onyx exsiccatus*. Il arrive parfois encore que la fonction visuelle soit abolie par un staphylôme, par une destruction suppurative de la membrane (phthisie de la cornée de quelques auteurs).

Kératite ulcéreuse. — Cette forme morbide se présente très-souvent dans la pratique. Sur un total de 6744 individus observés par Saunders à l'infirmerie ophthalmique de Londres, 1983 offraient des ulcérations à la cornée (Rognetta). Ces dernières sont superficielles ou profondes; on les a encore divisées en anticornéales, inter-lamellaires et rétro-cornéales. Tantôt, en effet, les ulcères de la cornée sont le résultat d'une destruction partielle de l'épithélium et des éléments les plus antérieurs du miroir, tantôt ils empiètent sur ses couches moyennes; dans d'autres conditions infiniment plus rares, ils n'occupent que le feuillet cornéen de la capsule de l'humeur aqueuse et les parties adjacentes.

On entend sous la dénomination de *facette* une sorte d'usure de quelques portions superficielles de la cornée dans un point circonscrit. Ces dénudations sont plates ou à peu près plates, et presque constamment arrondies; leur trans-

parence les fait différer si peu du tissu normal qui les environne qu'elles échappent très-souvent aux regards de l'observateur. Les ulcères à facette brillent avec un certain éclat quand l'œil est exposé aux lumières artificielles, d'où il résulte que l'examen par l'éclairage oblique et par le procédé du professeur Laugier (page 51) sont de très-bons moyens pour en constater les conditions. Plusieurs auteurs professent que ces érosions peuvent être le produit d'un travail de résorption locale (Hasner), d'une sorte d'absorption ulcérative (Travers). On les voit souvent succéder à l'ouverture d'une phlyctène diaphane ou semi-transparente, vésicule qui, en se rompant, a laissé une plaie non déprimée semblable à l'une des facettes d'un diamant taillé. M. Mackenzie admet qu'une fossette transparente peut succéder sur la cornée à l'absorption d'une phlyctène. La fossette est recouverte alors par la conjonctive, qui retombe dans la petite dépression à laquelle a donné lieu la disparition de la tumeur phlycténulaire. Il est digne de remarque que les facettes sont très-souvent dénuées de vascularisations aboutissant à la partie affectée. C'est probablement l'un des motifs pour lesquels leur cicatrisation est généralement très-difficile à obtenir.

L'*ulcère en godet* ou *en cupule* (ulcère cupuliforme) occupe non-seulement la superficie de la cornée, mais il empiète toujours plus ou moins sur ses couches intersticielles. Arrondi, évasé, parfois infundibuliforme, de la grosseur d'une forte tête d'épingle, et fréquemment de dimensions plus considérables, il est à fond transparent ou grisâtre, et reçoit d'habitude un paquet pyramidal de vaisseaux. La cupule ulcéreuse est fort souvent située vers le centre de la cornée, ce qui en rend le pronostic plus fâcheux. La rupture d'une pustule kératique, l'évacuation d'un onyx lui donnent lieu le plus habituellement.

Dans d'autres cas, dans les ophthalmies arthritiques des Allemands, par exemple, les ulcères de la cornée sont étendus, parfois irrégulièrement ovalaires. Tantôt ils sont superficiels, leurs bords étant fréquemment côtoyés par une infiltration blanche ou d'un blanc grisâtre ; tantôt ils sont profonds, le parenchyme du miroir ayant été largement corrodé. Nous en voyons souvent les bords mal déterminés, déchiquetés et plus ou moins taillés à pic.

Situés à une petite distance du limbe kératique, et précédés d'un ramollissement et d'un épanchement périphérique de la cornée, les ulcères en anneau se montrent dans les ophthalmo-blennorrhées, quand elles sont accompagnées surtout d'un fort étranglement chémosique. Viennent-ils à régner le long de la totalité ou d'une très-grande étendue de la marge cornéenne, le miroir est menacé de sphacèle et d'une destruction complète.

L'ulcère dit *en coup d'ongle* occupe la même position que la forme qui précède, mais c'est un segment d'anneau, une excavation semi-lunaire qui ne contourne qu'une partie bien moins limitée de la cornée. Son bord externe est habituellement plus relevé que l'interne et le fond de la rainure jaunâtre ou grisâtre. J'ai vu chez des sujets âgés et cachectiques des ulcérations qui avaient quelquefois envahi près de la moitié de la périphérie du miroir, et qui étaient associées à une ophthalmo-blennorrhée exempte de chémosis, et affectant une allure lente et torpide.

Bien que très-exceptionnelle, l'existence des ulcérations rétro-cornéales ne

saurait être contestée, comme le démontrent des observations de Fischer[1], du professeur d'Ammon (p. 248), de M. Quadri[2], et plusieurs faits qui se sont présentés dans notre pratique. Des suppurations se faisant jour du côté de la chambre antérieure donnent probablement lieu à ces ulcérations profondes. Le tome Ier de la Collection des thèses de Haller, volume si riche en documents ophthalmologiques, offre un passage qui nous paraît curieux au point de vue de la partie historique de la question qui nous occupe. Gifftheil, auteur de la dissertation nº XX, *de Ulceribus corneæ*, thèse soutenue en 1742, sous la présidence de David Mauchart, expose que les ulcères de la face convexe de la cornée sont d'une constatation facile; puis il ajoute : « Paulo difficiliorem esse diagnosin, si tale ulcusculum, seu exulceratio, resideat in concava, interna corneæ superficie, jam nuper monuimus. Tales plus semel observavit præses (c'est-à-dire Mauchart) exulcerationes in ophthalmiis internis. Anteriores corneæ lamellæ tunc ordinario servant naturalem suam pelluciditatem atque nitorem, ut per ipsas transpicere liceat intimam corneæ superficiem concavam, inquinatam nubeculosis alboflavescentibus maculis et stigmatibus, aliquando late diffusis, per interstitia separatis, aliquando uno seltem exiguo hic ibi loco. Jungitur subinde totius aquei humoris, in camera oculi anteriore, turbiditas. Molesta insuper est luminis perceptio visusque obnubilatio. »

Kératites primitives. Kératites secondaires. — Cette distinction est fondée sur le point de départ de la phlegmasie. Dans les kératites primitives, le parenchyme cornéal a été atteint d'emblée, sans que les autres tissus du globe aient été primitivement altérés; c'est ce qui arrive souvent dans la forme interstitielle et non vasculaire dite *kératite disséminée*. Les kératites secondaires, au contraire, sont le résultat d'une souffrance de la cornée par continuité de tissu. Elles se manifestent le plus communément quand la conjonctive a été primitivement lésée. Tels sont le pannus consécutif à la présence de granulations palpébrales, la kératite ulcéreuse et le ramollissement de la cornée par suite d'ophthalmo-blennorrhées.

CARACTÈRES PHYSIOLOGIQUES.—Dans la kératite, le trouble des perceptions visuelles est subordonné à la position et à la densité de l'obstacle, qui contrarie la transmission des rayons lumineux vers le fond de l'œil. La cornée est-elle libre, dans la région qui correspond à l'orifice pupillaire, la vue peut conserver son intégrité physiologique. Dans d'autres cas, les objets semblent obscurcis par un brouillard ou par une fumée; ils peuvent n'être qu'à peine distingués ou même ne pas l'être du tout.

Les corps paraissent quelquefois déformés, par suite de la présence sur la cornée de facettes transparentes. Une diplopie fatigante et même une multiplicité plus considérable de l'image d'un même objet peuvent être les résultats de l'existence de ce genre d'ulcérations sur le miroir. Plus elles seront nombreuses, plus surtout elles seront rapprochées du centre kératique, et plus le

[1] Fischer, *Lehrbuch der gesammten Entzündungen und organischen Krankheiten des menschlichen Auges*. Pragues, 1846, p. 177.

[2] *Annales d'oculistique*, t. XXXVIII, p. 179.

malade sera exposé à voir les objets défigurés et multiples, à cause des réfractions complexes que ces inégalités impriment aux rayons de lumière.

La photophobie ne manque qu'exceptionnellement dans la kératite. On peut admettre comme règle générale qu'elle est le symptôme le plus constant de cette affection, bien qu'elle soit susceptible de sévir à des degrés variables. Nous la voyons journellement décliner d'une manière remarquable, quand les ulcérations se couvrent d'un produit plastique. Lorsqu'on est consulté pour un enfant atteint d'intolérance de la lumière, on peut généralement diagnostiquer d'avance, sans même visiter les yeux, qu'il y a chez lui kératite ou imminence de cette lésion; la maladie dès lors, sauf les cas d'ophthamo-blennorrhée, réclame le traitement des phlegmasies cornéennes. La photophobie est souvent telle que les jeunes malades renoncent aux jeux qui leur sont familiers et songent plutôt à combiner leurs efforts de manière à éviter l'impression des rayons lumineux. Ils se couchent dans leur lit sur la face, inclinent la tête contre leur poitrine, appuient leurs bras contre leurs yeux; ceux-ci ne s'entr'ouvrent que le soir, ou quand l'enfant s'est réfugié dans un coin obscur de l'appartement où il réside.

Au blépharospasme il faut joindre un degré plus ou moins avancé de larmoiement, qui se manifeste notamment quand on cherche à explorer les yeux en présence d'une lumière vive, souvent même à un jour assez faible. Il est digne de remarque qu'il n'existe très-fréquemment aucune proportion entre l'intensité du blépharospasme et les conditions phlegmasiques de l'organe. Dans beaucoup de cas, en effet, l'aversion pour la lumière est excessive, tandis que la conjonctive est à peu près dénuée d'injection et qu'on trouve sur la cornée une opacité à peine appréciable. Un œil est-il seul photophobe, l'enfant penche d'ordinaire la tête sur le côté qui correspond à l'organe affecté, habitude qui, par suite d'ophthalmies opiniâtres uni-oculaires, a parfois entraîné la production d'un torticolis chronique et d'une déviation latérale de l'épine.

J'ai vu, dans le cours de quelques kératites, survenir des douleurs vives, qui se manifestaient par crises périodiques à une heure déterminée de la journée. Tantôt les souffrances restaient localisées dans l'œil seul (névralgie ciliaire), tantôt elles s'irradiaient dans les branches de la cinquième paire et surtout dans la direction des rameaux du nerf frontal. Généralement, toutefois, la douleur est peu intense dans la kératite. Elle peut être vive au début, puis diminuer insensiblement.

Quelques malades deviennent myopes, après avoir souffert longtemps de kératite. La cornée est-elle le siége d'une opacité qui empiète sur le centre pupillaire, la myopie s'explique par la présence de ce voile morbide qui dérobe aux yeux l'aspect des objets éloignés. La myopie consécutive à l'inflammation de la cornée peut dépendre encore d'une certaine conicité de cette membrane, altération établie sous l'influence d'un défaut de cohésion dans l'économie du miroir, lequel a momentanément perdu le pouvoir de contre-balancer intégralement l'action des muscles oculaires.

COMPLICATIONS.—L'hypopyon ou l'hypolympha est l'une des complications les plus communes de la kératite. Nous mentionnerons encore le kératocèle, et les

perforations du miroir avec les procidences iridiennes qui peuvent en être la suite. Dans la kératite, les bords palpébraux ne sont agglutinés, le matin, par un mucus durci que quand un certain degré de conjonctivite ou de blépharite vient s'associer à la souffrance cornéenne. Celle-ci est susceptible encore de s'allier à l'iritis (kérato-iridite).

MARCHE, DURÉE, TERMINAISONS.—L'affection qui nous occupe doit être placée dans le cadre des inflammations sérieuses du bulbe oculaire. La gravité est subordonnée surtout au degré d'intensité de la phlogose, aux conditions des désordres localisés devant la pupille et aux complications qu'elle peut offrir. S'il arrive très-fréquemment qu'on en obtienne la guérison par résolution et sans trace aucune des accidents qu'on a eu à combattre, fréquemment aussi des mutations de toute sorte (taies, staphylômes, synéchies, etc.) dénaturent l'économie de l'organe et en altèrent les fonctions. C'est notamment chez les enfants strumeux que la kératite affecte une allure désolante par sa lenteur et sa chronicité. Elle peut durer des mois, des années, les améliorations, les guérisons même étant sans cesse sujettes à des exacerbations et à des récidives qui finissent souvent par plonger les malades dans un état voisin de la cécité ou entraînent la perte de l'organe.

ÉTIOLOGIE.—La kératite attaque les individus de tout âge et de tout sexe. Si elle sévit plus particulièrement chez les enfants, il faut surtout en chercher la cause dans la texture de la cornée molle et spongieuse à cette époque de la vie, condition qui lui permet de se laisser plus aisément pénétrer par le sang et les matières albumineuses et lymphatiques.

Il résulte du mécanisme qui préside à la constitution des kératites, dites secondaires, que toutes les causes d'ophthalmie externe sont aussi des causes de phlegmasie cornéenne. C'est par la cornée que périssent les yeux atteints de conjonctivite puriforme des nouveau-nés, d'ophthalmie blennorrhagique et d'autres ophthalmo-blennorrhées aiguës.

L'introversion des cils, dans le trichiasis, dans l'entropion, peut amener la souffrance de la cornée par suite du froissement qu'elle en éprouve. Il en est de même de certaines tumeurs susceptibles de se développer vers la paroi muqueuse ou le bord libre des paupières (granulations, grêlon, etc.). Dans l'ectropion, dans le lagophthalmos, la cornée, exposée à l'impression des agents extérieurs, peut à la longue être frappée de phlogose.

Les blessures de l'œil par un corps contondant, qui a frappé violemment l'organe, engendrent d'ordinaire des inflammations cornéennes plus graves que celles que déterminent des corps tranchants ou piquants. Les ulcérations de la cornée sont parfois produites par un instrument tranchant ou aigu qui en a soulevé et détaché partiellement la substance.

Quelques documents, qui seront fournis dans la suite de ce travail (Voy. chap. IV de ce livre, sect. v), élucideront la proposition suivante émise par M. Mackenzie. « Comme il est bien connu que, chez les animaux, la division de la cinquième paire de nerfs produit l'inflammation, l'opacité et l'ulcération de la cornée, on peut se demander jusqu'à quel point, chez l'homme, la cornéite peut dépendre d'une affection de ce nerf. Les recherches expérimentales démontrent

qu'on peut produire l'inflammation dans une partie, en la privant de l'influence nerveuse. »

L'intervention, réelle ou présumée, de certaines causes a fait donner à quelques kératites des qualifications spéciales. Celles qu'on a appelées *rhumatismales* et *arthritiques* seront plus tard l'objet de notre examen. Les phlegmasies cornéennes, que nous avons rencontrées chez un bon nombre de sujets entachés de syphilis, nous ont presque constamment offert les symptômes de la kératite ponctuée, et elles étaient accompagnées d'un degré plus ou moins avancé d'iritis. Toutefois, M. Hutchinson paraît avoir observé la kératite intersticielle chez plusieurs enfants, de 10 à 15 ans surtout, qui présentaient les traces manifestes d'une syphilis héréditaire [1]. Les filles y ont paru plus sujettes que les garçons. Ce praticien pense que l'existence d'une iritis, comme complication d'une kératite intersticielle, est loin d'être habituelle, sans être rare. Après avoir avancé que l'obscurcissement de la cornée se produit d'ordinaire si promptement qu'il devient impossible d'explorer l'iris, dès la première ou la seconde semaine de l'attaque, l'auteur ajoute que, quand la guérison s'obtient, l'iris a perdu un peu de son lustre et offre une teinte sombre et plombée. Cette affirmation ne dénote-t-elle pas que la cloison iridienne a participé aux désordres? D'après M. Hutchinson :

1° Les malades de ce genre ont presque tous leurs dents incisives supérieures rabougries et échancrées d'une façon spéciale et caractéristique (page 88);

2° L'affection attaque de préférence l'aîné des enfants ;

3° On la rencontre indistinctement chez les sujets entourés de bonnes conditions hygiéniques, comme chez ceux qui sont mal nourris ou qui habitent des localités insalubres ;

4° Dix-neuf fois sur trente cas, les parents ont fait l'aveu que l'un d'entre eux ou tous deux avaient été atteints de syphilis constitutionnelle, avant la naissance des malades ;

5° Les principales lésions, qui ont compliqué l'ophthalmie, ont été les ulcérations du voile du palais, la surdité consécutive à une otorrhée, les nodus, le lupus, etc.

Kératites morbilleuse et scarlatineuse.—Les conjonctivites, associées à la rougeole et à la scarlatine, peuvent se compliquer d'un degré plus ou moins élevé de kératite, avec suffusion, développement de phlyctènes, de pustules, d'ulcérations sur la cornée; ces dernières, d'après Burkard Eble, sont plus communes dans l'ophthalmie morbilleuse que dans la scarlatineuse. Les dangers deviennent surtout sérieux, eu égard aux conditions de la cornée, quand la conjonctivite passe à l'état puro-muqueux, chez des sujets scrofuleux, cachectiques, mal nourris et soumis à des influences délétères.

Kératite varioleuse.—Rare en France aujourd'hui, grâce aux bienfaits de la vaccine, l'ophthalmie varioleuse est encore commune dans certains pays, en Orient surtout et plus particulièrement en Égypte.

La kératite varioleuse est caractérisée par le développement, sur le miroir de l'œil, d'une ou de plusieurs pustules, vers lesquelles afflue une injection fasci-

[1] *Annales d'oculistique*, t. XLIV, p. 34.

culaire. Non-seulement, dans quelques circonstances, l'épithélium est soulevé par les tumeurs varioleuses, mais la substance de la cornée est pénétrée par des suffusions, par des onyx plus ou moins étendus. Des leucomes adhérents, le staphylôme de l'iris, ont été fréquemment constatés, dans de tels cas, par suite de la perforation de la membrane ; largement et profondément corrodée, ramollie, infiltrée, la cornée peut être envahie par une destruction complète. Dans d'autres conditions, infiniment moins graves, la pustule est remplacée par une ulcération qui souvent aboutit à une cicatrice opaque.

L'inflammation cornéenne, qui s'établit au moment où s'opère l'éruption générale, a été désignée sous le nom de kératite varioleuse primitive. La kératite varioleuse, dite secondaire (*corneitis post-variolosa*), se développe plus tard, à une époque avancée de la maladie, et survient, comme les abcès et les otites, lorsque l'éruption est en pleine desquammation et parfois après la chute des croûtes. On a vu, dans de telles circonstances, des taches kératiques grandir et devenir acuminées et jaunâtres à l'instar des pustules; on en a observé qui, groupées ensemble et amplement étalées, altéraient gravement la diaphanéité du miroir. Dans un cas cité par les docteurs Barthez et Rilliet, la phlegmasie, survenue au vingt-cinquième jour de la maladie, s'accompagna de chémosis et d'infiltration opaque de la cornée. Toutefois l'observation démontre que la kératite varioleuse tardive n'entraîne pas en général des désordres aussi étendus ni aussi profonds que ceux qu'est susceptible d'engendrer la forme associée à la période aiguë de l'affection varioleuse.

Les statistiques dressées sur les aveugles ont démontré qu'en France, avant la découverte de Jenner, sur 100 cas de cécité, 35 reconnaissaient pour causes la variole et ses conséquences. D'après M. le docteur G. Dumont, ancien médecin de l'hospice des Quinze-Vingts, cette proportion ne serait aujourd'hui que de 8 pour 100, en ne tenant compte que des individus d'un âge à avoir pu profiter des bienfaits de la vaccine.

TRAITEMENT. — Si les désordres que crée la kératite peuvent jeter dans la vision une perturbation grave, il est permis d'établir qu'on en triomphe le plus souvent quand on la traite suivant les véritables règles de l'art. Que de fois nous avons vérifié l'exactitude de cette proposition de M. Mackenzie : qu'il ne fallait jamais perdre courage dans les inflammations de ce genre ; que parfois la guérison était possible, alors même que tout espoir semblait faible ou nul.

La kérato-conjonctivite simple est souvent attaquée avec succès par les moyens qui réussissent le mieux dans la conjonctivite blépharo-scléroticale. Nous employons fréquemment contre elle les astringents faibles, comme une solution de borax (page 150), aidés, au besoin, de quelques dérivatifs intestinaux et cutanés. Le collyre au sublimé, avec ou sans addition de laudanum (page 152), les pommades rouges (page 166), peuvent être principalement utiles dans les cas subaigus ou chroniques. L'éréthisme de l'organe se fait-il vivement sentir, la souffrance du tissu superficiel paraît-elle tendre à gagner le parenchyme de la cornée, la médication de la kératite intersticielle devient immédiatement applicable.

Il importe d'avoir égard à certaines circonstances locales qui peuvent être le

point de départ et la condition de persistance de la lésion qui nous occupe. Quelquefois, par exemple, il faudra remédier à une introversion ciliaire. La complication granuleuse sera soigneusement recherchée, en présence surtout d'une vascularisation du segment supérieur de la cornée, et on la combattra par des moyens appropriés. Les solutions de nitrate d'argent peuvent être ici d'un précieux secours; nous les avons vu réussir dans des cas même où des ulcérations de la cornée étaient associées à l'inflammation de son enveloppe épithéliale.

La kératite parenchymateuse aiguë répugne à l'emploi des collyres astringents, comme le sulfate de zinc ou de cuivre, etc., et demande à être traitée suivant un grand nombre de conditions liées surtout à l'âge du sujet et à l'intensité plus ou moins vive des accidents phlegmasiques.

S'agit-il de la combattre chez les enfants, ce qui arrive si souvent dans la pratique ophthalmologique, il faudra, dans les cas très-graves, avoir recours à quelques sangsues, qu'on posera derrière chaque oreille, si les deux yeux sont pris, derrière l'oreille du côté affecté, si la kératite est uni-oculaire. Il y aura lieu de s'en abstenir en présence d'une constitution cachectique. Lawrence fait observer que, dans l'ophthalmie des scrofuleux, la nécessité de l'application des sangsues ne doit pas être toujours basée sur la douleur et la sensibilité des yeux, car l'expérience prouve que les évacuations sanguines exaspèrent parfois cette irritabilité. Je leur préfère, dans les cas les plus habituels, une dérivation momentanée, qu'on établit derrière les oreilles avec une pommade épispastique (page 110). Il sera surtout opportun d'y recourir quand la phlogose semble avoir pour point de départ la suppression d'un écoulement qui était fixé derrière les oreilles. A-t-elle succédé à la cessation d'un impétigo, d'une gourme du cuir chevelu, il sera préférable de porter la stimulation révulsive sur cette dernière région par les moyens déjà connus du lecteur.

Les frictions plus ou moins répétées sur le front, avec l'onguent napolitain belladoné (page 120), sont considérées comme fort efficaces par la plupart des ophthalmologistes. Comme M. Arlt, nous lui substituons fréquemment, surtout dans la pratique civile, une pommade composée de précipité blanc, d'extrait de belladone et d'axonge. Nous avons rencontré des malades chez lesquels cette préparation était parfaitement tolérée, tandis que l'onguent napolitain donnait lieu à des accidents précédemment mentionnés.

Le calomel à doses altérantes est l'un des éléments les plus utiles de la médication des kératites intersticielles (page 119). On peut l'associer à la rhubarbe, au soufre doré d'antimoine (poudre de Plummer). Sa combinaison avec la belladone est surtout utile en présence d'un violent éréthisme de l'organe.

La kératite intense des adultes réclamera l'intervention des saignées capillaires par les ventouses scarifiées ou les sangsues. Nous avons vu une seule application de ces annélides être suivie d'une amélioration qu'on cherchait vainement à obtenir par d'autres moyens. La phlébotomie générale ne nous a presque jamais paru nécessaire. Les cataplasmes sinapisés aux jambes, les frictions stibiées à la nuque (page 110), les purgatifs et les hydrargyriques, sous les formes indiquées tout à l'heure, seconderont avec efficacité les efforts de l'homme de l'art. Dans les cas surtout où quelque circonstance s'opposerait à la continuation des mercuriaux,

il ne faudrait pas oublier le tartre stibié à doses altérantes (page 122), le nitrate de potasse (page 123), la teinture de semences de colchique et les onctions sur le front avec les pommades cuivreuses (page 122).

Il est aujourd'hui bien démontré que les instillations d'une solution de sulfate d'atropine favorisent la guérison des ulcérations de la cornée : le phénomène peut s'expliquer par un affaiblissement et un relâchement anesthésique qui s'empare des muscles oculaires, d'où une sorte de détente de la coque scléroticale et une compression moindre sur la face postérieure de la cornée. Il y aura surtout urgence, au point de vue de la possibilité d'une hernie iridienne, de recourir aux collyres mydriatiques, dans les cas d'imminence de perforation de la cornée vers sa partie moyenne.

Quel que soit l'âge du sujet, dès que les accidents inflammatoires se sont amortis, nous prescrivons le collyre au borax, faible d'abord, et ensuite plus énergique. Les ulcérations frappées d'une atonie qui contrarie leur cicatrisation seront excitées par des solutions d'extrait gommeux d'opium (page 157), et plus tard par le laudanum de Sydenham, qui sera coupé, dans le principe, d'une certaine quantité d'eau. Les collyres aloétiques (de 10 gouttes à 1 gramme de teinture d'aloès pour 30 grammes d'eau), ceux au sel marin (page 151), et le collyre de Conradi se sont montrés utiles dans les cas de ce genre. Les épanchements interlamellaires lents à se résorber, les kératites vasculaires et panniformes chroniques trouvent dans ces mêmes topiques, ainsi que dans le collyre de pierre divine laudanisé (page 150), une stimulation salutaire.

Les pommades à l'oxyde rouge de mercure sont d'excellents modificateurs dans les kératites subaiguës et chroniques. Nous commençons habituellement par un mélange de 15 centigrammes de précipité rouge, 5 centigrammes de camphre et 4 grammes d'axonge, pour introduction tous les soirs entre les paupières; le malade, le lendemain à son lever, se lave les yeux avec de l'eau tiède. Le camphre est parfois remplacé dans cette préparation par 10 centigrammes d'extrait gommeux d'opium, ou par 10 ou 15 gouttes de laudanum de Sydenham. Nous avons donné des soins à des malades dont les cornées, frappées d'une opacité presque absolue, avec continuation même de conjonctivite et de photophobie, n'étaient plus susceptibles de recevoir aucun secours des antiphlogistiques, des mercuriaux, des dérivatifs, etc., quand, changeant de médication et prescrivant les pommades rouges, nous avons vu les yeux revêtir un tout autre aspect et la cornée s'acheminer peu à peu vers sa diaphanéité primitive. Les pommades à l'oxyde rouge, associées aux fumigations avec des infusions aromatiques, nous ont rendu service dans les kératites torpides (page 174). On se trouve bien, dans certains cas, de l'emploi d'une de ces pommades, le soir, et d'instillations laudanisées qu'on pratique le lendemain matin entre les paupières.

Quelques autres ressources, les unes médicales, les autres du ressort de la chirurgie, nous paraissent mériter des explications spéciales.

Antiphotophobiques. — Nous voyons journellement l'intolérance de la lumière et le blépharospasme se perpétuer chez quelques malades, alors même que toute rougeur, que tout signe appréciable de phlegmasie semblent avoir disparu. C'est contre cet éréthisme, qui surgit par suite d'ophthalmies opiniâtres, et de la ké-

ratite surtout, que l'on a préconisé quelques moyens spéciaux qu'il est important de connaître.

Nous avons insisté sur le bon parti qu'on pouvait tirer de la belladone, de la ciguë et du sulfate de quinine dans les conditions de ce genre (page 125). Comme le docteur J. Ansiaux, nous avons eu recours, avec le plus grand succès, à des fomentations, trois ou quatre fois par jour, avec une solution de cyanure de mercure. Nous formulons habituellement 25 milligrammes de cyanure hydrargyrique, 60 grammes d'eau distillée et 2 grammes d'eau distillée de laurier-cerise. Une solution d'extrait d'opium (de 1 à 2 grammes de cet extrait pour 125 grammes d'eau), en fomentations également sur la région oculaire, nous a paru maintes fois très-héroïque. Demours rapporte qu'une fille de 10 ans était affligée, depuis plus d'un an, d'un tel blépharospasme, par suite d'une kératite varioleuse, qu'on croyait les yeux perdus et qu'on se disposait à la faire entrer dans un hospice comme incurable. Sous l'influence de fomentations opiacées sur les voiles palpébraux, ceux-ci s'ouvrirent au bout de huit jours; quelques semaines suffirent pour la guérison. L'exposition des yeux à la vapeur du laudanum mélangé d'eau soulage beaucoup, d'après M. Mackenzie, dans les cas où la lumière exerce sur ces organes une influence irritante.

Lawrence conseille une forte décoction de fleurs de camomille et de têtes de pavot, qu'on emploie aussi chaude que possible. On en imbibe un morceau de laine, qu'on applique sur l'organe affecté.

Les inhalations de chloroforme ont été récemment préconisées en Angleterre contre l'occlusion convulsive des paupières. Le docteur Bouisson (de Montpellier) paraît avoir avantageusement prescrit contre ce pénible symptôme, et dans des cas où d'autres moyens avaient échoué, des frictions sur le front et les tempes avec 25 ou 30 gouttes de chloroforme.

Les frictions sur le front avec une pommade ou avec un alcool de vératrine ont été recommandées contre la photophobie par le docteur Terrier (d'Angers). On a dit encore que des onctions, pratiquées une ou deux fois dans la journée sur la face cutanée de la paupière supérieure et sur la région péri-orbitaire, avec un pinceau chargé de teinture d'iode, avaient triomphé de photophobies qui s'étaient montrées rebelles à d'autres médications. Je les ai essayées, chez plusieurs malades, sans le moindre avantage.

Quelle que soit l'efficacité des expédients qui viennent d'être mentionnés, il n'arrive que trop souvent qu'ils ne conduisent pas au but qu'on se propose d'atteindre, et qu'on soit réduit à des mesures purement hygiéniques, destinées à habituer graduellement les yeux à l'impression des rayons de lumière. Quelques rares praticiens font entrer dans leur mode de procéder, à l'égard des jeunes sujets photophobes, une brusquerie qui paraît avoir eu parfois des résultats salutaires. Il en est, par exemple, qui attachent les mains de ces malades derrière le dos, afin de les contraindre à se servir de leurs yeux. D'autres en plongent la tête dans un baquet rempli d'eau froide, et les placent ensuite sur le bord d'une table, où l'instinct les avertit qu'ils vont tomber s'ils n'ouvrent pas les yeux. Le docteur Lebert annonce que, dans quelques circonstances, l'intolérance de la lumière a cessé, comme par enchantement, sous l'influence de ce moyen. « J'ai

vu, dit M. A. Quadri[1], le docteur de Graefe employer un traitement assez singulier contre une ophthalmie avec photophobie nerveuse, sans altération appréciable de la cornée. Je lui dis que, dans ces cas, nous nous servions du quinquina avec grand succès. Il me répondit : *Vous avez raison, mais moi, je vais plus vite.* Il fit prendre le malade (c'était un petit garçon de six ans) par les pieds et par les mains, et lui fit plonger la tête dans l'eau, de façon à lui couper la respiration. Le petit malheureux se débattait affreusement. Au bout de quatre ou cinq minutes, on le fit un peu respirer, puis l'immersion fut renouvelée deux ou trois fois ; après quoi, soit par l'effet de l'eau fraîche, soit que, comme il le disait, ce moyen détournât les courants nerveux, le petit malade ouvrit les yeux, et l'effet était produit. Il le fit alors promener, pour corriger ce qu'il appelle la paresse musculaire propre aux tempéraments lymphatiques. » L'auteur ajoute que la mère reçut l'injonction de réitérer chez elle ce traitement sévère.

Cautérisation des ulcérations et des pustules de la cornée. — Je vois souvent des jeunes sujets qui poussent des cris, se débattent, se dérobent à toute investigation dès que je cherche à explorer leurs yeux. Bien fréquemment je ne tarde pas à apprendre qu'on a appliqué chez eux un expédient douloureux, dont ils redoutent et s'efforcent d'éviter un nouvel emploi. Je veux parler de la cautérisation de la cornée, dont les indications me paraissent rares, et sur les inconvénients de laquelle je me propose d'appeler quelques instants l'attention.

Scarpa est l'un de ceux qui ont le plus contribué à populariser dans la pratique la cautérisation des ulcères de la cornée. L'autorité de ses doctrines a porté beaucoup d'auteurs à l'adopter; la routine a fait le reste. L'idée qui le dominait ici, c'est que l'ophthalmie est entretenue par l'ulcération, et non l'ulcération par l'ophthalmie. Touche-t-on la plaie avec la pierre infernale, en appuyant assez vivement le crayon pour produire une escarre épaisse, on borne les progrès du travail morbide, qui tend à détruire le miroir; puis le sentiment de cuisson que le malade éprouvait s'évanouit comme par enchantement; il supporte une lumière modérée et peut goûter les douceurs du repos; le globe et les paupières se meuvent plus librement; la sécrétion des larmes, la turgescence des vaisseaux de la conjonctive diminuent; l'ophthalmie se dissipe à mesure que la cicatrisation fait des progrès. Scarpa enseigne de réitérer plusieurs fois l'opération à quelques jours d'intervalle, si elle est jugée convenable.

Dans l'opinion de Samuel Cooper, le caustique détruit les extrémités des nerfs, qui sont à découvert dans la région dénudée, et calme ainsi l'excessive sensibilité qui l'accompagne. Il convertit la surface de l'ulcère et l'humeur qui y est déposée en une croûte, une escarre qui remplit les fonctions d'épiderme et rend moins offensant le contact des parties voisines sur l'ulcère même. Il en arrête les progrès et en favorise la cicatrisation.

Depuis bien des années que je me livre spécialement à l'oculistique, j'affirme que je n'ai jamais observé les phénomènes dont le professeur de Pavie nous fait part. Telle est aussi l'opinion de mon illustre maître Jaeger (de Vienne) et de beaucoup d'autres ophthalmologistes. Lawrence annonce qu'il n'a qu'une fai-

[1] *Annales d'oculistique*, t. XXXVII, p. 223.

ble confiance dans la cautérisation des ulcères de la cornée avec le nitrate d'argent; il a presque constamment vu ce moyen accélérer les progrès du mal au lieu de les arrêter. J'invoquerai encore le témoignage de mon ami M. Lecalvé. «Sanson, dit-il [1], cautérisait avec le nitrate d'argent tous les malades qui venaient à ses consultations de l'Hôtel-Dieu; comme ils ne se représentaient plus après une ou deux cautérisations, il les proclamait guéris. Il en était bien autrement cependant. Ces malheureux, en proie à des douleurs insupportables, allaient à d'autres consultations demander un soulagement à leurs cruelles souffrances.» Le docteur Lecalvé employait la cautérisation des ulcérations kératiques et n'obtenait que des insuccès complets. Les attribuant à sa maladresse ou à quelque manque de précaution, il pria un jour un chirurgien distingué, grand partisan de cette pratique, de vouloir bien cautériser cinq ou six malades. L'un le fut avec la pierre infernale, les autres furent soumis à l'action d'une solution concentrée de nitrate d'argent. Tous, ajoute l'auteur, passèrent une nuit affreuse et se refusèrent à des cautérisations nouvelles. Force fut, pour calmer l'inflammation, de recourir aux antiphlogistiques.

L'irritation que le caustique apporte aux tissus dont la sensibilité a été exaltée par la phlogose n'est pas la seule source des accidents que nous venons de mentionner. Il faut y joindre, surtout si l'on a affaire à de jeunes sujets, l'agitation, les pleurs des patients et les mouvements inconsidérés auxquels ils se livrent. Êtes-vous bien sûr, dans de telles conditions, de faire parvenir le caustique au lieu précis que vous vous proposez d'atteindre? N'a-t-on pas vu dans quelques cas les paupières être prises de contractions convulsives au moment où le bulbe était touché, et venir s'appliquer contre le crayon, de telle sorte qu'on obtenait des cautérisations supplémentaires? La perforation de la cornée par l'extrémité aiguë de la pierre infernale est possible encore, surtout si l'ulcère a rongé une grande partie du parenchyme cornéal. C'est même pour obvier à cet inconvénient que le docteur Bretonneau (de Tours) a préféré se servir, dans quelques circonstances, d'une sonde de femme ou d'un fort stylet mousse, dont on garnit l'extrémité, préalablement chauffée à la flamme, d'une couche mince de nitrate d'argent fondu. L'instrument n'est appliqué, bien entendu, qu'après son refroidissement. Il y aura également lieu de redouter une fistule de la cornée quand, dans des cas d'ulcérations très-creuses, l'escarre vient à dévorer les tissus qui constituent le fond de la plaie.

Ces inconvénients, au reste, dont quelques-uns peuvent être évités en agissant avec circonspection, auraient une bien moindre valeur si un rétablissement heureux venait, comme règle générale, couronner les efforts du chirurgien. L'expérience a démontré, au contraire, les conséquences souvent déplorables auxquelles conduit l'expédient qui fait l'objet de cette critique. On guérit, mais on guérit mal. C'est la guérison du membre brûlé qui reste rétracté dans le sens de la flexion; de l'œil dévié en dedans, qui, par les ressources malheureusement appliquées de la ténotomie, se tourne en dehors.

Dans l'espèce, le résultat fâcheux consiste dans des leucomes qui portent à

[1] *Journal de la Société de médecine pratique de Montpellier*, année 1842.

l'exercice de la vision une atteinte grave. Si aucun agent ne les dissipe, s'ils constituent une infirmité permanente, c'est que, dans la partie brûlée, le tissu a subi une désorganisation radicale. « La cautérisation de l'ulcère de la cornée avec le nitrate d'argent, dit le docteur Rivaud-Landrau, a été suivie, dans trois cas où je l'ai employée, d'un phénomène singulier. L'ulcère s'est fermé; mais à sa place est restée une tache brillante d'un blanc étincelant, qui a été inattaquable par toute sorte de collyres. » On a vu encore, dans quelques circonstances assez rares, où le nitrate d'argent n'avait pas été intégralement rejeté avec l'escarre, cette substance donner lieu à des taches brunes ou noires indélébiles.

Ne cautérise-t-on pas, se borne-t-on à mettre en œuvre le traitement qui réussit le mieux dans la kératite intersticielle et dans les résultats morbides qu'elle engendre, l'on a de grandes chances de reconstituer la normalité du miroir ou de n'avoir, à la suite d'une large dénudation, qu'un néphélion léger. L'observation démontre que l'enveloppe épithéliale de la cornée se reproduit et récupère ses dispositions physiologiques; Jaeger même pense que la trame des couches les plus superficielles de la cornée se régénère, c'est-à-dire qu'un fragment kératique, doué de transparence, peut venir combler une perte de substance ulcéreuse ou traumatique de la membrane. Mais le phénomène n'a lieu, d'après ce professeur, que si vous placez la cornée dans des conditions telles qu'il s'effectue graduellement, lentement, sans secousses. Venez-vous à y jeter le trouble, à y porter une perturbation profonde avec vos caustiques, tout est perdu; la reproduction n'est plus possible; vous n'obtenez qu'une cicatrice opaque qui nuit à la vue, quand elle empiète sur le champ pupillaire. Une chaleur humide seconde le travail de la réparation, d'après cet éminent oculiste. C'est dans ce but que je l'ai vu fréquemment prescrire, notamment dans des ulcérations varioleuses du miroir, des cataplasmes légers et tièdes, qu'on applique deux ou trois fois par jour, et pendant une demi-heure ou une heure, sur les voiles palpébraux. Ils sont remplacés ensuite par des compresses légèrement chauffées. Cette pratique lui a valu de beaux succès.

Il est toutefois une catégorie d'ulcérations kératiques que le caustique modifie très-avantageusement : ce sont certains ulcères atoniques, non accompagnés de symptômes inflammatoires actifs, et dont la cicatrisation traîne en longueur, quels que soient les moyens mis en usage. L'expérience m'a démontré que les ulcérations plates, transparentes, désignées sous le nom de facettes, suivaient fréquemment cette marche rebelle. Les émissions sanguines, les antiplastiques, sont inutiles alors, nuisibles même; il faut des excitants locaux qui réveillent l'énergie des tissus frappés d'indolence. La cautérisation avec un pinceau chargé d'une solution concentrée de nitrate d'argent ou de sulfate de cuivre concourt efficacement à l'obtention du but désiré.

Les éminences qui constituent la kératite pustuleuse, et contre lesquelles on a encore recommandé la cautérisation avec la pierre infernale, ne me semblent pas exiger d'autre médication que celle qui a été développée dans ce travail. C'est surtout dans les cas de pustules varioliques de la cornée que la méthode ectrotique, si préconisée par Serres, paraît avoir contribué à préserver cette membrane d'une destruction suppurative.

Ouverture artificielle des abcès de la cornée. — Les opinions diffèrent sur la question de savoir s'il y a opportunité d'ouvrir les foyers kératiques munis de grandes dimensions, et qui montrent de la tendance à progresser encore; la lancette, le couteau lancéolaire, l'aiguille à cataracte ont été proposés pour l'exécution de cette opération. Je l'ai pratiquée dans des cas où la collection proéminait si fortement au-devant du miroir que son évacuation semblait l'indication la plus rationnelle. Or la matière qu'elle contenait était tellement dense, tellement concrète, elle adhérait si intimement au parenchyme de la cornée que j'obtenais à peine un ou deux petits grumeaux de la substance morbide; parfois même rien ne sortait à la suite de cette perforation. De plus, comme l'inflammation locale a presque constamment été exaspérée par de telles tentatives, toujours inutiles, souvent dangereuses, j'y ai depuis longtemps renoncé, et je laisse l'onyx s'évacuer spontanément ou se dissiper plus ou moins par résolution.

L'observation de Jüngken et de plusieurs autres auteurs est à cet égard conforme aux données de mon expérience. M. Mackenzie annonce qu'ayant ouvert plusieurs fois des onyx avec la lancette, il eut toujours le regret de constater la formation de staphylômes, par suite d'une large destruction de la cornée. Des abcès de ce genre furent, dans d'autres cas, abandonnés à eux-mêmes, et, bien qu'ils fussent assez étendus pour couvrir complétement la pupille, il eut souvent la satisfaction d'obtenir le rétablissement des fonctions de l'organe.

Paracentèse de la cornée. — Quand un ulcère kératique, quel qu'en soit le siége, a tellement corrodé les tissus qu'une perforation de la cornée semble imminente, le docteur Monteath et quelques autres oculistes exécutent avec un large fer de lance une ponction dans les lamelles qui constituent le fond de la plaie; l'instrument en divise toute l'épaisseur, ce qui permet à l'humeur aqueuse de s'épancher au dehors. Plusieurs chirurgiens procèdent à la paracentèse dans cette même circonstance, mais évitent de l'effectuer dans la région ulcérée. Cette pratique offre, dit-on, l'avantage de calmer immédiatement les douleurs auxquelles le malade peut être en proie; elle prévient l'hypopyon, l'iritis; elle enraye les progrès de l'ulcération, qui ne tarde pas dès lors à se couvrir d'une lymphe coagulable et de s'acheminer vers une cicatrisation rapide. Dans la pensée de Wardrop, si l'on régularise artificiellement ici la perforation oculaire, la vue est bien moins exposée à être sérieusement compromise que si l'on permet l'accomplissement d'une solution de continuité résultat du hasard, et d'où peuvent naître des leucomes étendus, des staphylômes de l'iris ou autres, et même l'évacuation des humeurs de l'œil. Je lis dans l'ouvrage de Rosas[1] que la ponction de la cornée peut être d'une utilité réelle quand une vaste ulcération qui menace de s'ouvrir occupe le miroir vis-à-vis de la pupille, ou quand cette région a été envahie par un kératocèle de date récente.

Les données de la pratique se sont-elles montrées, dans l'espèce, parfaitement d'accord avec les enseignements de la théorie? C'est là une question sur laquelle l'expérience aura ultérieurement à se prononcer. La paracentèse de la

[1] Rosas, *Handbuch der theoretischen und practischen Augenheilkunde.* Vienne, 1830, t. III, p. 169.

cornée n'a jamais été faite par Rosas dans les nombreux cas de kératite ulcéreuse qu'il a traités durant mon séjour à Vienne. Le docteur Guimonnet, qui a longtemps fréquenté ma clinique, m'a dit avoir vu des yeux se perdre à la suite de ce genre de ponctions effectuées à une autre consultation. Une jeune fille de seize ans qui y fut soumise devint aveugle. Plusieurs malades, au contraire, dont l'état des cornées se prêtait à la paracentèse, ont été traités par moi, en sa présence, sans cette opération, et ont guéri. L'un d'entre eux, garçon cachectique et strumeux, âgé de huit ans, avait perdu l'œil droit, ponctionné pour une kératite ulcéreuse. Consulté l'année d'après pour l'œil gauche, atteint de la même maladie, je conseillai les principaux moyens recommandés dans cet article, et le rétablissement eut lieu, malgré de nombreuses rechutes. Il résulte de données comparatives recueillies par M. Guimonnet que la voie médicale est infiniment supérieure, dans l'espèce, à la voie chirurgicale. Quelques autres médecins m'ont fait part d'observations analogues.

MESURES HYGIÉNIQUES, PROPHYLAXIE DE LA KÉRATITE VARIOLEUSE. — Les yeux atteints de kératite seront mis à l'abri d'une lumière trop intense par les moyens précédemment indiqués. La cornée est-elle menacée de se perforer ou de devenir staphylomateuse, on fermera l'œil et l'on opposera, par une contention bien ménagée, une résistance à l'action des muscles oculaires et à celle des liquides contenus dans la cavité du bulbe. La complication d'un coryza, d'une coqueluche rend surtout cette mesure urgente.

Tant que l'inflammation est dans sa période aiguë, le régime devra être rigoureusement antiphlogistique. Quelques sujets cachectiques peuvent faire exception à cette règle. Plus tard, c'est-à-dire dans la période sous-aiguë, et surtout dans la période chronique, il y aura avantage à fortifier l'organisme des malades lymphatiques par un ensemble de moyens médicaux et hygiéniques déjà connus du lecteur. J'ai vu le changement de climat amener des guérisons radicales, qu'on demandait vainement aux traitements les mieux combinés. Je connais une dame qui, à l'âge de sept ou huit ans, était sans cesse atteinte de kératites opiniâtres. Demours, consulté, ne prescrivit pour tout traitement que le changement de climat ; l'enfant fut conduite en Normandie, sur les bords de la mer ; elle y guérit avec rapidité et elle n'a plus souffert depuis lors d'aucune sorte d'inflammation ophthalmique. L'expédient dont il s'agit ici sera surtout utile chez les sujets strumeux, quand ils quitteront une localité humide et une atmosphère brumeuse pour aller habiter un climat sec et chaud.

Mis en contact avec diverses régions du corps, quelques topiques mercuriels donnent lieu à une diminution notable dans le nombre et le volume des pustules varioliques et en modifient la forme, dans les cas surtout où ces applications sont faites du premier au cinquième jour de l'éruption. On n'a constaté dans quelques circonstances, au lieu de pustules varioliques, que des vésicules blanchâtres, coniques, non ombiliquées, contenant un liquide lactescent et entourées d'une auréole rosée. Il faut tirer de ces faits cette déduction qu'il est d'une sage prophylaxie, dès le début de la variole, de pratiquer des frictions souvent répétées, sur les paupières et la région péri-orbitaire, avec l'onguent napolitain. L'apparition des pustules oculaires pourra ainsi être évitée ; en supposant

même qu'elles se manifestent, malgré l'expédient employé, celui-ci ne peut qu'en enrayer les progrès, en modifier heureusement les dispositions, les rendre en un mot, moins offensantes pour l'organe visuel. Dans une épidémie de variole qui sévit à Stains, près Saint-Denis, le docteur Goblin, qui eut recours à ce genre de frictions, remarqua que leur action était si prompte que, dans un bon nombre de varioles confluentes, les pustules palpébrales s'arrêtaient dans leur marche et se desséchaient; bientôt après les paupières ne participaient plus au gonflement phlegmoneux de la peau, et les yeux ouverts paraissaient profondément excavés sur la face boursouflée et distendue.

SECTION IV.

INFLAMMATION DE L'IRIS (IRITIS, IRIDITE).

Le premier auteur qui consacra une description spéciale à l'iritis fut Adam Schmidt, professeur à l'Académie Joséphine à Vienne. Son travail (*Ueber Iritis und Nachstaar*) fut publié dans cette ville, en 1801. Bien que cette inflammation se révèle à nous par des caractères tranchés et surtout par ses propriétés adhésives et plastiques si remarquables, elle paraît avoir échappé à la sagacité des anciens oculistes; j'en cherche vainement la description dans les écrits de Maître-Jan, de Saint-Yves, de Janin, et dans les traités allemands de Plenk[1] et de Kortum[2]. On qualifiait jadis du nom de cataractes les concrétions lymphatiques engendrées par l'iritis dans le champ pupillaire.

« J'ai vu, dit Guérin (de Lyon), une cataracte vérolique guérir par l'usage bien administré du mercure[3].»

On lit dans l'ouvrage de Deshais-Gendron[4] : « Plusieurs louent beaucoup les frictions mercurielles pour la guérison des cataractes. L'observation même rapportée par Schenkius paraîtrait les autoriser en certains cas. Il est dit qu'un particulier, attaqué en même temps de maux vénériens et de cataractes, fut guéri par l'usage de ce remède. Cette observation me rappelle que M. De la Faye m'a fait part d'un fait à peu près semblable. Cet habile chirurgien fut appelé en consultation pour voir un malade qui était dans les deux cas ci-dessus énoncés, c'est-à-dire qu'il avait eu des maladies vénériennes qu'on jugea être la cause de l'opacité imparfaite du cristallin; le malade voyait la moitié des objets qu'il regardait, de façon qu'en regardant sa montre, il n'apercevait que la moitié du cadran, et ne pouvait distinguer les heures qui étaient de l'autre. Cette difficulté de voir était occasionnée par l'opacité de la moitié du cristallin qui était bien sensible. A mesure qu'on lui administra des frictions, le malade commença à mieux voir, de façon qu'il parvint à distinguer peu à peu les heures qui se trouvaient du côté opposé. »

[1] J.-J. Plenk's, *Lehre von der Augenkrankheiten*. Vienne, 1788.
[2] Kortum, *Handbuch der Augenkrankheiten*. Lemgo, 1791 et 1793.
[3] Guérin, *Traité sur les maladies des yeux*. Lyon, 1769.
[4] Deshais-Gendron, *Traité des maladies des yeux*. Paris, 1770, t. II, p. 271.

L'inflammation de l'iris se manifeste sous deux formes distinctes : la forme aiguë et la forme chronique. L'une et l'autre n'atteignent généralement que les adultes. Leur apparition, chez les jeunes sujets, est un phénomène exceptionnel.

1° IRITIS AIGUE. *Caractères anatomiques*— Nous la rencontrons presque constamment à un œil, même quand elle est de nature vénérienne. Sa distinction en trois degrés est fondée sur la véhémence plus ou moins vive des accidents objectifs et fonctionnels et sur la gravité des désordres qu'est susceptible d'engendrer le travail morbide.

Premier degré.—Dans cette phase, début de la maladie, c'est à travers une gaze blanchâtre qu'on distingue la texture de l'iris ; celui-ci, en d'autres termes, paraît terne, un peu décoloré, si on le compare à l'iris de l'œil sain. Faiblement contractée, paresseuse, mais mobile encore et presque constamment régulière, la pupille a moins de feu, moins d'éclat que la pupille opposée. La conjonctive est plus ou moins injectée, comme dans toutes les inflammations internes de l'œil ; une zone radiée peut même encadrer le limbe kératique.

Telle est la variété, dont beaucoup d'auteurs ne parlent pas, et que d'autres localisent, sous le nom d'*iritis séreuse*, dans le feuillet iridien de la capsule de Descemet; Wardrop l'appelle *iritis corticale*, et professe que la phlegmasie de la séreuse de l'iris est à l'iritis parenchymateuse ce que sont la méningite et la pleurésie à l'encéphalite et à la pneumonie. Il est digne de remarque que des oculistes ne se refusent pas à admettre cette manifestation limitée de l'inflammation du diaphragme oculaire, tandis qu'ils rejettent la descemétite antérieure, c'est-à-dire, l'inflammation uniquement bornée à la lame kératique de la membrane de l'humeur aqueuse. Nous pensons, quant à nous, que l'épithélium iridien doit être compromis, dans cette première période de l'iritis, mais que le corps de la cloison participe toujours plus ou moins au mouvement morbide. Cette première période, d'ailleurs, se présente rarement à l'observation ; c'est à la seconde que nous rencontrons presque constamment l'inflammation qui nous occupe.

Deuxième degré. (Iritis parenchymateuse.)—L'invasion d'un changement de couleur, dans l'iris affecté, signale surtout cette seconde période, et en est le trait pathognomonique. C'est généralement au petit cercle que se manifeste ce symptôme, qu'on explique par l'augmentation de la vascularité de l'iris et par la combinaison de la couleur rouge du sang avec la coloration naturelle de la membrane. Un iris gris ou bleu devient verdâtre ou vert ; un iris brun passe au brun rougeâtre. La phlegmasie fait-elle des progrès, une lymphe coagulable est exhalée dans les mailles de la cloison et transsude, en outre, sur ses faces antérieure et postérieure. La teinte jaunâtre de l'épanchement albumineux vient s'ajouter à la couleur du sang et à la teinte normale de l'iris, d'où proviennent un grand nombre de nuances secondaires qu'on ne saurait décrire.

Une iritis, parvenue à ce degré d'intensité, est toujours accompagnée de l'immobilité et du resserrement de la pupille, contraction produite, en grande partie, par l'iridospasme dont elle est le siége. Sa forme devient irrégulière, inégale. Le champ pupillaire est occupé par un dépôt lymphatique de consistance variable, et qui l'obscurcit plus ou moins sous forme d'une fumée, d'un obsta-

cle nuageux. Il résulte, en outre, du boursouflement inflammatoire et des épanchements de l'iris que sa surface antérieure bombe en avant, disposition qui rétrécit la chambre antérieure.

Troisième degré.—Il se résume dans l'exaspération des phénomènes qui viennent d'être exposés. L'iris, dont la structure fibrillaire a disparu, est parfois couvert d'un exsudat floconneux qui le masque de telle sorte qu'on dirait qu'il a été barbouillé avec de la colle. L'accumulation de la sécrétion lymphatique dans la pupille est l'accident qui rend surtout l'iritis si fatale à l'organe visuel. Souvent l'amas plastique y apparaît sous forme d'une tache grisâtre, qui interrompt complétement le passage des rayons de lumière.

Un hypolympha peut se manifester dans l'iritis, par suite du dépôt de produits albumineux dans la partie déclive de la chambre antérieure. Les abcès de l'iris (kystes purulents de Beer) semblent rares; des hypopyons ont été attribués à leur rupture; quelques cas de décoloration partielle et profonde du diaphragme oculaire ont été rapportés à la préexistence de tels abcès. On lit, au tome XLIV des *Annales d'oculistique*, et sous le titre de tumeur furonculaire de l'iris, une observation du docteur Fario, dans laquelle il est question d'un homme chez qui une éruption furonculaire générale se déclara à plusieurs reprises, à la suite d'une fièvre intermittente. Le malade fut tourmenté, pendant cinq mois, par une névralgie violente de la cinquième paire droite, qui se renouvelait toutes les trois ou quatre semaines, et était associée à une vive inflammation de l'œil correspondant. Une tumeur, grosse comme un grain de millet et qui se manifesta sur le bord inférieur de la pupille, au déclin de ces accès, creva par quelques instillations mydriatiques, et donna issue à un filet de matière noire qui resta adhérent plusieurs jours aux lèvres de la plaie, puis tomba dans la chambre antérieure, où il se résorba. Au bout de quinze jours, il ne restait de cette tumeur qu'une petite saillie blanchâtre. On a aussi parlé d'ulcères, qui auraient pour siége la cloison iridienne, phénomène que le docteur Frœbelius (de Saint-Pétersbourg) prétend n'avoir guère rencontré que dans l'iritis syphilitique.

La couronne radiée de la sclérotite zonulaire vient s'associer à un grand nombre d'iritis. D'autres, les plus intenses surtout, présentent un anneau bleuâtre ou ardoisé (cercle arthritique de Beer), qui, large d'un millimètre environ, côtoie et enchâsse la cornée à ses limites scléroticales. Eble l'attribue à une turgescence congestive du corps ciliaire, devenu visible à travers le bord antérieur de la sclérotique aminci dans ce point, par suite de la compression et de la distension qu'elle éprouve. Je crois, avec M. Sichel, que cet anneau, qu'il appelle *cercle veineux*, serait déterminé plutôt par une stase sanguine dans le canal de Fontana ou sinus de Schlemm (page 18). C'est à ce sinus, en effet, que viennent aboutir une grande partie des ramifications veineuses de l'iris et de la choroïde, et sa situation correspond exactement à celle du cercle dont il est ici question[1]. Il peut arriver encore (cercle rhumatismo-arthritique des Allemands) que l'an-

[1] Il faut prendre garde de confondre le cercle arthritique de Beer avec l'épaississement et l'hypertrophie de l'*annulus conjunctivæ* d'Ammon. (Voir le chapitre suivant, section IX.)

neau ardoisé soit extérieurement entouré lui-même d'une zone radiée profonde, de telle sorte qu'on observe alors l'injection rhumatismale de Beer, avec cette modification que les ramuscules fins et parallèles entre eux, qui la composent, sont plus courts et séparés de la cornée par le cercle bleuâtre.

Caractères physiologiques.—Tout en tenant compte de l'hypérémie intra-oculaire qui peut susciter dans la vision un trouble plus ou moins grand, il est permis d'établir que la détérioration de cette fonction est surtout liée à l'effusion lymphatique qui s'accumule dans le champ pupillaire. Une certaine harmonie existe assez habituellement entre les conditions de la vue et celles de la matière épanchée, eu égard à sa quantité et à sa consistance. Le malade ne se plaint que d'un très-léger brouillard dans la première période de la lésion qui nous occupe; la vision, aux degrés ultérieurs, subit un trouble très-considérable et se trouve même parfois abolie.

L'iritis aiguë s'accompagne de larmoiement et d'une vive intolérance de la lumière. Les douleurs sont pathognomoniques et constantes, sauf quelques exceptions rares. S'irradiant au front et à la tempe du côté du bulbe affecté, elles s'apaisent plus ou moins le jour, mais sont d'une violence extrême de la brune à minuit, quelquefois jusqu'au matin. C'est surtout durant ce paroxysme qu'est exsudée la lymphe albumineuse qui se dépose dans l'orifice pupillaire, dans l'épaisseur de la cloison et à sa surface.

Marche, durée, terminaisons.—Si la force médicatrice de la nature se révèle si merveilleusement dans un grand nombre de révolutions morbides de l'organisme, si même il arrive souvent que beaucoup d'entre elles s'évanouissent sans l'intervention des secours de l'art, il faut convenir qu'elle est bien en défaut en ce qui concerne les phlegmasies iridiennes, et que rien n'est fatal ici comme une médecine expectante. Abandonnée à elle-même, une iritis aboutit presque infailliblement à la transformation des épanchements pupillaires en une pseudo-membrane solide (cataracte fausse lymphatique). Celle-ci est soudée au bord de la pupille et au feuillet correspondant de la capsule; elle s'étend parfois de la paroi postérieure de l'iris à la choroïde; la pupille convertie, dans quelques circonstances, en un point exigu et grisâtre, est rétractée en arrière et plus ou moins déplacée, à cause des adhérences qui l'entraînent dans tel ou tel sens. Or, dans ces atrésies complètes et en supposant les conditions les plus heureuses, la corémorphose est la seule ressource qui subsiste pour réintégrer le passage des rayons lumineux vers le fond de l'œil. Dans d'autres circonstances, tout espoir de reconstituer la vue est anéanti par le fait de désordres graves qui ont ravagé l'intérieur de l'œil : staphylômes de la choroïde et du corps ciliaire; amaurose, avec anéantissement de la sensibilité rétinienne; phthisie du bulbe consécutive à une inflammation suppurative de l'organe.

Il est donc permis d'établir que la marche de l'iritis aiguë est subordonnée surtout à l'efficacité de la médication mise en œuvre. Si l'on peut en obtenir la résolution en quinze ou vingt jours, il faut souvent un temps plus long pour arriver au but désiré. Nous avons vu les ressources d'une médecine rationnelle couronnées de réussite, dans des cas à peu près désespérés, où le malade ne distinguait que le jour de la nuit; parfois, l'inflammation datait de douze ou

quinze jours, et même davantage. Mais, le plus communément dans les iritis graves, la guérison est incomplète, et a, comme suites fréquentes, des synéchies postérieures et des dépôts plastiques plus ou moins accumulés dans le champ pupillaire.

2° IRITIS CHRONIQUE.—Elle succède, dans quelques cas, à l'iritis aiguë ; dans d'autres, elle se constitue peu à peu, et il faut généralement une grande habitude pour en saisir les caractères, surtout au début. Dans plusieurs conditions morbides, dont la plupart étaient qualifiées d'amblyopie, j'ai vu l'iritis procéder clandestinement, de telle sorte que la membrane se dépolissait, se désorganisait, des brides, des exsudations nébuleuses s'établissant graduellement dans le champ pupillaire. Souvent, dans l'espèce, le malade n'a pas la conscience de la lésion dont il est atteint et ne s'aperçoit parfois que fortuitement que sa vue est trouble à un œil, en fermant par hasard son congénère. Cette forme inflammatoire a été observée après la suppression d'hémorrhagies habituelles, comme le flux hémorrhoïdal et les règles ; elle s'est aussi produite par la brusque cessation d'ulcères, de dermatoses, d'une sueur habituelle des pieds et après la section du trichoma. C'est surtout chez les syphilitiques que j'ai noté des cas de ce genre, dans lesquels il y avait absence complète ou à peu près complète de douleurs. L'uvéite de M. Simeons, l'ophthalmie moyenne de M. Max. Langenbeck, l'iritis postérieure, l'irido-cristalloïdite ou irido-périphakite de quelques auteurs, me paraissent rentrer dans la forme subaiguë ou chronique de l'iritis dont il vient d'être question.

Bien qu'en s'aidant surtout de la loupe, on distingue, dans quelques iritis aiguës, des vaisseaux engorgés qui sillonnent la surface de la cloison, c'est notamment dans les iritis subaiguës et chroniques que j'ai été à même de constater la présence de ces vascularités. Deux ou trois vaisseaux filiformes serpentent parfois à travers l'iris, de son bord adhérent à son bord libre, et se terminent au limbe pupillaire où ils se ramifient plus ou moins. Dans d'autres circonstances, on observe, vers les limites du grand et du petit cercle, une couronne vasculaire qui donne lieu à des arborisations multipliées. Chez plusieurs malades enfin je n'ai rien trouvé de fixe dans l'injection iridienne que j'ai vu procéder par plaques où s'entrelaçaient de nombreux vaisseaux et d'où partaient des ramuscules qui suivaient des directions variées. Notons encore que, dans quelques cas, les inflammations de l'iris peuvent donner lieu à des hémorrhagies intra-oculaires, le sang venant se mêler avec les différentes matières épanchées et se déposer parfois au bas de la chambre antérieure (hypohéma). L'ecchymose de l'iris est caractérisée par la présence de points ou d'une nappe d'un rouge foncé à la surface de cette membrane. Chez quelques sujets atteints de scorbut, on l'a trouvée variqueuse et garnie de plaques hémorrhagiques bleuâtres.

Il peut arriver encore, par suite d'un travail pathologique ancien du parenchyme iridien, que celui-ci soit usé ou fendu dans un ou plusieurs points remplacés par des taches noires, comme des petites pupilles, tantôt plates, tantôt exubérantes. Cette condition s'explique par la présence de l'uvée devenue visible dans les solutions de continuité du diaphragme, et qui peut être un peu refoulée en avant par l'humeur aqueuse de la chambre postérieure (staphylôme

de l'uvée, *iridoncosis*, *iridoncus*). Dans d'autres cas, fort rares d'ailleurs, on a vu une pupille nouvelle venir fonctionner plus ou moins, en remplacement de la pupille naturelle oblitérée, soit que l'iris se fût décollé de ses attaches ciliaires, soit qu'un pertuis se fût formé sur tout autre point de la continuité de la cloison. Ces phénomènes et parfois même une polycorie sont liés aux tiraillements qu'imprime à l'iris la rétraction en sens variés des tissus fibro-plastiques.

Une sorte de fumée légère, épanouie immédiatement derrière la pupille, serait, d'après les auteurs, le trait pathognomonique de la phlegmasie de la capsule antérieure à ses débuts (cristalloïdite, périphakite, capsulite). L'obscurcissement est susceptible de s'épaissir, de se condenser et d'acquérir même une teinte d'un blanc grisâtre ou jaunâtre plus apparente dans quelques points que dans d'autres. Le malade se plaint de distinguer plus ou moins confusément les objets. Tôt ou tard, la marge pupillaire se colle à la cristalloïde antérieure, par suite de l'épanchement d'un exsudat pseudo-membraneux inégalement répandu sur le tissu affecté. Comme les synéchies postérieures ne règnent que çà et là, la pupille, en se dilatant incomplétement et irrégulièrement, présente, dans les endroits de soudure, des angles saillants, et, dans leurs interstices, des angles rentrants, dentelures surtout appréciables quand on instille une solution mydriatique entre les paupières. Quelques débris du pigment de l'uvée s'attachent, en outre, à l'hémisphère antérieur de la capsule, d'où des points, des filaments, des îlots noirâtres, fréquemment soudés à des plaques fibro-albumineuses. On a même dit que des vaisseaux sanguins injectés, tantôt isolés, tantôt sous forme de réseau, pouvaient sillonner la cristalloïde affectée; plusieurs auteurs, qui considèrent ces vascularisations comme communes, ont reproduit, en ce qui les concerne, la description de Ph. de Walther. Dans le cortége symptomatique qui vient d'être exposé, quelle est la part qu'il faut faire à la capsule antérieure et celle qu'il faut réserver à d'autres éléments de l'œil? Dans notre opinion, c'est avec juste raison que M. Otto Werdmuller et beaucoup d'autres observateurs ont banni des cadres nosologiques l'inflammation très-problématique d'une membrane de vitalité si obscure. En supposant même sa possibilité, elle n'existe jamais seule, mais se trouve englobée dans un travail phlegmasique développé dans son voisinage; elle est constamment associée à une iritis qui fournit presque tous les matériaux morbides, ou à une irido-choroïdite. Le plus grand nombre de ces inflammations iridiennes, à marche trompeuse, dont nous avons entretenu le lecteur, doivent être rapportées à ce groupe pathologique. En ce qui concerne les vascularités, je les ai toujours vues émanant de l'iris et se propageant sur des brides et des pseudo-membranes qui occupaient le champ pupillaire.

COMPLICATIONS. — La situation que l'iris occupe au sein du bulbe oculaire, ses connexions nombreuses, tant vasculaires que nerveuses, avec les diverses parties constituantes de l'œil, expliquent cette donnée d'observation clinique : que cette membrane n'est jamais seule enflammée; que les autres éléments du globe, internes et externes, doivent toujours participer plus ou moins à la souffrance du diaphragme oculaire.

Dans des cas très-nombreux, c'est une complication de kératite qui se présente à notre observation (kérato-iridite). Tantôt on constate une kératite ponc-

tuée, tantôt d'autres modes d'inflammation cornéenne, ulcérations du miroir, etc. L'ensemble des symptômes objectifs se compose alors de deux groupes, les uns kératiques, les autres iridiens. On peut établir en principe qu'il y a coexistence d'iritis, toutes les fois qu'une kératite est associée à des douleurs fronto-temporales sévissant surtout à la tombée de la nuit.

L'apparition si fréquente de scotomes étincelants dans l'inflammation de l'iris signale un mouvement congestif vers la rétine. Je vois souvent cette même inflammation unie au glaucome, à la choroïdite, quelle qu'en soit la forme (irido-choroïdite). Une dame de ma clientèle, rhumatisante à un haut degré, et qui a perdu l'œil droit par suite d'un phlegmon, offre au globe gauche, dans la région scléroticale et vers l'angle interne, une plaque bleuâtre couverte de vaisseaux variqueux (choroïdite partielle antérieure, sclérotite de quelques oculistes). Or, une synéchie postérieure, qui réside dans la partie correspondante de la marge pupillaire, indique assez que l'iris participe à la lésion scléro-choroïdienne. Des mouches, des étincelles, des douleurs névralgiques dans le trajet de la cinquième paire se manifestent chez elle de temps à autre.

ÉTIOLOGIE. — Les lésions traumatiques sont très-propres à engendrer l'iritis. C'est par elle que périssent un grand nombre d'opérations de cataracte, surtout celles que l'on pratique à l'aiguille.

La plupart des inflammations iridiennes sont attribuées par l'ancienne école allemande à diverses dispositions diathésiques : telles sont l'iritis scrofuleuse et l'iritis rhumatismale dont il sera question plus tard ; telle est encore l'iritis arthritique, qui dépendrait, d'après cette même école, d'une affection goutteuse, tandis que, dans l'opinion de M. Mackenzie, elle serait presque constamment en rapport avec un état maladif du corps, par suite de l'influence longtemps continuée de certaines substances délétères, comme le tabac et les boissons spiritueuses. Nous avons mentionné déjà l'iritis, qui a été appelée gonorrhéique et qui peut être accompagnée de synovite (page 259). De toutes les causes internes susceptibles d'engendrer cette affection, la plus incontestable est la syphilis constitutionnelle.

Iritis syphilitique.—Cette variété nosologique fait le plus communément partie du cortége des accidents secondaires de la vérole ; on ne l'observe presque jamais dans la période des accidents tertiaires. On a dit que les iritis les plus graves correspondaient, le plus habituellement, aux formes les plus profondes des éruptions de la peau, de telle sorte que l'iritis, associée à un érythème, serait plus superficielle et moins sérieuse qu'une iritis compliquée d'une syphilide papuleuse ou pustuleuse. Le phénomène qui vient d'être énoncé n'est point en rapport avec le résultat de mes observations. J'ai vu des iritis assez légères, bien qu'elles coïncidassent avec les variétés les plus profondes des éruptions cutanées.

L'iritis syphilitique ne présente d'habitude aucun caractère qui en trahit l'origine spécifique ; elle ne se révèle ordinairement que par les symptômes communs à toutes les phlegmasies iridiennes, sa nature ne nous étant démontrée que par les complications qui peuvent exister du côté de la peau et de la gorge, et surtout par les renseignements que fournit le malade sur les conditions anté-

rieures de sa santé. Parfois, il est vrai, le petit cercle de l'iris offre une teinte livide, cuivrée, analogue à celle des syphilides du derme et susceptible de se propager plus ou moins au grand cercle, mais ce phénomène est loin d'être constant; sa présence, néanmoins, mérite d'être prise en considération. On a dit que la pupille devenait obliquement ovalaire, de bas en haut et de dehors en dedans, dans l'iritis syphilitique, la partie supérieure interne du limbe pupillaire se déformant et s'échancrant souvent, de telle sorte qu'elle constitue une anfractuosité très-manifeste, qui prolonge la pupille dans le sens de la racine du nez. Il est évident que ce caractère est lié à des conditions d'adhérences qui peuvent exister dans toutes les variétés d'iritis et ne saurait être accepté comme pathognomonique.

Le seul phénomène qui ne nous a presque jamais induit en erreur, eu égard à la nature vénérienne de l'inflammation du diaphragme oculaire, consiste dans l'existence de ces petites tumeurs auxquelles on a donné le nom de *condylomes de l'iris*. Elles sont assez rares pour qu'il soit permis d'établir qu'on les rencontre une fois à peine sur dix iritis syphilitiques qui se présentent à l'observation. Malgré les assertions de quelques auteurs, qui disent avoir constaté ces productions dans des phlegmasies non vénériennes de la cloison iridienne, j'adhère pleinement au sentiment de ceux qui pensent que leur présence doit faire naître immédiatement le soupçon d'une syphilis. Ces tubercules sont polypiformes, arrondis ou ovalaires, souvent bilobés; leur couleur est d'un jaune orangé ou cuivré ; leur surface est souvent sillonnée de vascularités fines que la loupe rend très-appréciables. Ils occupent presque constamment le petit cercle iridien. On en voit qui surgissent dans cette région et qui sont plus tard suivis d'éminences analogues sur une autre partie de l'iris. Quelquefois, il n'existe qu'une tumeur de ce genre ; d'autres fois, on rencontre deux tumeurs, trois et plus ; il en est qui, réunies en grappe, viennent presque se mettre en rapport avec la cornée. Des oculistes les ont vues décoller l'iris à ses attaches ciliaires, et faire irruption par là dans la chambre postérieure ; on a même dit que ces excroissances pouvaient, dans de telles conditions, faire bomber la sclérotique au dehors, ce que je n'ai jamais observé.

Quelques praticiens ont pensé que les tumeurs dont il est ici question étaient des végétations vasculaires; on les a considérées comme des abcès, comme des papules, et l'on a ainsi expliqué la fréquence de leur formation avec la syphilide papuleuse. Je les regarde comme des exsudations lymphatiques, comme des concrétions plastiques, d'accord, à cet égard, avec l'opinion d'Ammon, qui désapprouve la qualification de condylomes qui leur a été imposée, ceux-ci ne naissant jamais, dit-il, sur une membrane séreuse[1].

Bien que l'iritis syphilitique soit susceptible d'être accompagnée de douleurs dont le type a été précédemment énoncé, j'ai vu des lésions de ce genre exemptes ou à peu près exemptes de souffrances. Tel était le cas d'une de mes malades, bonne de restaurant à cette époque et grande dame aujourd'hui, dont le docteur

[1] Ammon, *Ueber Iritis*. Berlin, 1843, p. 267.

Dupré a relaté l'observation dans sa thèse inaugurale[1]. Son œil gauche offrait un bourrelet condylomateux, qui occupait les trois quarts au moins du petit cercle iridien; le reste de la membrane était d'une teinte cuivrée; les objets semblaient obscurcis par un brouillard épais. Or, malgré ces désordres, il y avait absence complète de douleurs et de photophobie; le sommeil était paisible, la malade se livrait à ses occupations habituelles, et il me fallut insister beaucoup pour obtenir d'elle qu'elle interrompît son service.

L'erreur n'est pas possible lorsque l'inflammation oculaire montre les caractères développés dans cet article et que les assertions sincères et sans réticences du malade viennent à l'appui de l'origine spécifique de la lésion. Il n'en est pas toujours ainsi. Il est une forme lente, insidieuse, dont il a été précédemment question et que j'ai vu bien des médecins méconnaître; se rattachant à l'iritis, dont elle est un premier degré, qui peut se perpétuer longtemps, ou ne paraissant être parfois qu'un travail intra-oculaire en train de développer cette affection, elle est susceptible d'entraîner, si elle n'est point enrayée, des désordres graves. J'en ai cité des exemples dans la *Gazette médicale*[2]. Bien que l'iris soit muni de sa coloration physiologique et la prunelle de sa netteté naturelle, en apparence du moins, du resserrement et parfois de l'irrégularité dans la pupille, l'existence surtout d'une ou deux petites brides à la marge pupillaire, du brouillard dans la vue, un peu de photophobie, la résistance du mal aux agents non spécifiques mis en œuvre pour le combattre, suffisent, avec quelques données commémoratives pour fixer le siége et la nature de la lésion et pour motiver une médication dont les bienfaits ne tardent pas à se faire sentir.

L'iritis syphilitique expose l'œil à toutes les conséquences pathologiques qui se présentent dans les autres cas d'inflammation non spéciale. Je vois souvent la kératite ponctuée s'associer à l'iritis vénérienne, quelle qu'en soit la forme. Fréquemment même les symptômes iridiens s'évanouissent d'une manière à peu près complète, tandis que les ponctuations kératiques résistent longtemps encore aux ressources de l'art.

L'existence, chez les nouveau-nés, d'exsudats dans la pupille et de traces d'iritis dénotera presque constamment une cause spécifique.

TRAITEMENT.—Les saignées, les antiplastiques, les mydriatiques et les calmants sont les éléments capitaux de la médication des iritis hypersthéniques. Le malade sera soumis à un repos absolu et à un régime sévère; l'œil affecté sera préservé de l'influence d'une lumière trop vive, naturelle ou artificielle; on y évitera toute compression fatigante. Les liquides tièdes seront presque toujours plus en harmonie avec la sensibilité de l'organe que les liquides froids.

Saignées.—Il ne faut pas être sobre de déplétions sanguines dans les iritis qui montrent une grande véhémence; la timidité, à cet égard, ne peut qu'être funeste. On doit se souvenir que la résolution est la seule voie qui conduit au salut de l'organe; toute autre terminaison lui est fatale.

[1] Dupré, *Des affections syphilitiques du globe oculaire*. Paris, 1857.

[2] Ch. Deval, *Note sur les affections vénériennes de l'œil et sur une forme insidieuse de l'ophthalmie syphilitique*. (*Gazette médicale*, année 1848, p. 2.)

Dans aucune inflammation ophthalmique, les émissions sanguines ne jouissent d'une efficacité plus puissante que dans l'iritis. On ne se rend fréquemment maître de la phlegmasie qu'en les prescrivant plusieurs jours de suite. J'ai vu des sujets, qui ne pouvaient goûter un instant de sommeil et qui recouvraient le repos de la nuit sous l'influence d'une seule émission sanguine. M. Mackenzie considère avec juste raison les scarifications de la conjonctive comme inutiles, et même comme nuisibles, dans l'espèce. L'application, plusieurs fois réitérée, d'un petit nombre de sangsues, qu'on fait saigner longtemps, m'a rendu de précieux services (page 105). Parfois encore, l'on se trouve bien d'une saignée générale suivie, peu de temps après, d'une application de sangsues.

Antiplastiques.—Les mercuriaux sont aussi efficaces contre l'iritis que contre la péritonite. Si l'iris et le péritoine enflammés sécrètent tous deux des matières coagulables, source de leurs adhérences, les analogies anatomiques et morbides ne doivent-elles pas conduire à une médication analogue? L'onguent napolitain, en frictions sur le front, et le calomel à doses altérantes sont les préparations auxquelles nous avons exclusivement recours. J'ai vu les douleurs tomber comme par enchantement, dès que le ptyalisme hydrargyrique avait commencé à se manifester.

Mydriatiques.—Il y a quelques années, le docteur Gerhard s'exprimait ainsi, dans la *Gazette médicale* de Strasbourg : « C'est une pratique universelle que l'emploi de la belladone sur tout œil frappé d'iritis; elle est même devenue banale, au point de se soustraire à la discussion : beaucoup de médecins, à coup sûr, en usent par routine, sans s'être rendu compte des effets, directs et indirects, qu'ils en peuvent attendre. »

La question de l'opportunité de la belladone, dans le traitement de l'iritis, est un point de thérapeutique important, qui mérite ici quelques développements.

Les mydriatiques sont indiqués dans l'iritis aiguë, quand l'inflammation est exempte d'une grande véhémence, lorsque la texture de l'iris ne s'éloigne pas trop de ses conditions normales, et que l'ouverture pupillaire n'est obstruée que par un léger voile. Le docteur Rouault fait observer avec raison qu'ils sont surtout avantageux au début de la maladie; car la pupille se dilate alors, et, une fois dans cet état, elle peut y être généralement entretenue. Leur emploi est utile encore dans presque tous les cas subaigus ou chroniques. Très-souvent, dans de telles circonstances, on ne réussit à dilater la pupille que partiellement; mais cet agrandissement, bien que limité, fournit des chances contre les oblitérations par des suffusions lympathiques. Les synéchies postérieures peuvent être prévenues, et souvent même détruites.

Êtes-vous, au contraire, consulté pour une iritis très-intense, le diaphragme oculaire est-il profondément modifié dans sa structure, la pupille est-elle bouchée par une exsudation copieuse; le sujet est-il en proie à de vives souffrances, les mydriatiques sont contre-indiqués. Ils sont inutiles, car ils ne répondent pas au but que vous vous proposez d'atteindre : la dilatation de la pupille. Un iris ainsi phlogosé se montrera toujours insensible à l'influence des préparations belladonées, introduites entre les paupières, employées en frictions sur la région

péri-orbitaire ou administrées à l'intérieur. Les mydriatiques sont nuisibles même, dans l'espèce, parce que les efforts stériles dans lesquels l'iris s'épuise, pour se dilater, engendrent, au sein de cette membrane, une augmentation de la phlegmasie et une très-grande aggravation des douleurs. Employez donc, dans cette phase de la maladie, les antiphlogistiques, les hydrargyriques et les calmants : puis, lorsque vous aurez considérablement amoindri l'inflammation, invoquez le secours des mydriatiques. La dilatation s'effectuera alors aisément et sans souffrances et sera d'une efficacité puissante pour rompre les brides qui auront pu se constituer entre l'iris et la cristalloïde antérieure. J'ajouterai même qu'il m'est fréquemment arrivé, en conseillant la solution de sulfate d'atropine, dans la seconde partie du traitement de l'iritis, de constater que la pupille s'épanouissait sans efforts et qu'il y avait absence complète de synéchie postérieure, bien que tout eût annoncé, dans le cours de la période précédente, qu'un travail important, dans le sens des productions plastiques, régnait dans la région iridienne.

Les idées qui viennent d'être formulées sont le résultat, d'ailleurs, d'observations nombreuses faites par des maîtres de l'art. Nous citerons en première ligne le professeur Jaeger. « C'est au docteur Emmerich, dit M. Pauli (de Landau), que nous devons d'avoir dévoilé l'erreur dans laquelle on se trouvait, au sujet de la belladone, comme pouvant contribuer à la guérison de l'iritis. Divers nouveaux observateurs abandonnant l'ancien camp de la belladone, se sont ralliés depuis aux idées de cet estimable collègue[1]. »

J'ai été consulté par un médecin qui avait été atteint à l'œil gauche d'une kérato-iridite des plus graves. Elle avait eu pour conséquences un leucome central et l'accumulation d'exsudations dans la pupille. L'inflammation était tombée à l'époque où il demanda mes conseils ; la vue, à gauche, était abolie. Je proposai l'emploi, souvent répété, d'instillations d'une solution de sulfate d'atropine, comme offrant des chances de dilater partiellement la pupille, de déchirer quelques brides et de ramener peut-être un peu de vision. Dès que j'eus prononcé le mot d'atropine, le confrère se récria : « Je n'en veux plus, me dit-il ; ce remède m'a trop fait souffrir ; et, d'ailleurs, qu'a-t-il produit de bon ? » J'insistai. Le collyre fut appliqué sans donner lieu à la moindre douleur ; la pupille se dégagea dans certains points, surtout vers la tempe gauche, et le malade recouvra la faculté de distinguer quelques objets, quand ceux-ci lui étaient présentés du côté des régions de la cornée restées diaphanes. Ce fait renferme la confirmation des doctrines que nous avons pour but de faire valoir. Si dans une période de l'iritis, le sulfate d'atropine a provoqué l'exaspération des douleurs et n'a point réussi à prévenir la formation d'amas plastiques dans le champ pupillaire, c'est qu'il était employé à une époque où son intervention était intempestive. Cette époque s'étant écoulée, l'application du remède a été invoquée avec bénéfice.

Rien ne s'oppose à ce qu'on prescrive la belladone dans les degrés élevés des phlegmasies iridiennes, non comme mydriatique, mais à titre d'hyposthénisant, c'est-à-dire à faibles doses et en frictions sur la région péri-orbitaire.

[1] *Deutsche Klinik*, octobre 1853, n° 43.

Calmants.—Le soin d'apaiser les souffrances, si vives dans la maladie qui nous occupe, est chose capitale dans le traitement de l'iritis. « En adoucissant les symptômes, dit Boerhaave, on emporte toujours quelque chose de la maladie principale. » L'opium est le sédatif du système nerveux que la plupart des ophthalmologistes emploient ici de préférence. On peut associer l'extrait gommeux thébaïque à l'onguent napolitain destiné aux frictions, et unir l'opium au calomel pour l'usage interne (page 119). C'est surtout aux heures des paroxysmes qu'il faut s'efforcer de calmer le malade. Cunier accordait une grande confiance, pour l'accomplissement de cette indication, à une pommade composée de parties égales d'huile d'amandes amères et de beurre de cacao. Nous noterons encore les onctions sur la région péri-orbitaire avec une pommade au chlorhydrate de morphine ou avec un mélange de baume tranquille et de chloroforme et les cataplasmes anodins très-employés par Jaeger (page 172). Toutefois, les pilules du docteur Tournié ont été l'expédient qui m'a rendu le plus de services. Elles se composent de 30 centigrammes de valérianate de zinc, 15 centigrammes d'extrait de jusquiame et 8 centigrammes d'extrait gommeux d'opium, à diviser en six pilules. La dose est de trois pilules par jour à une ou deux heures d'intervalle.

Moyens divers. — Les purgatifs salins préconisés par d'Ammon, le tartre stibié à doses altérantes, les poudres de Dower, le nitrate de potasse, le sulfate de quinine, la térébenthine (page 129) sont loin de valoir ici les mercuriaux et ne doivent figurer qu'en seconde ligne. Les exutoires seront réservés pour les cas où l'inflammation s'est dépouillée de son intensité et tend à passer à l'état subaigu ou chronique. On a même recommandé d'appliquer des vésicatoires sur la région susorbitaire, de les panser avec de l'onguent mercuriel et de les renouveler à mesure qu'ils sèchent sous l'influence de ce pansement. Les topiques astringents sont contre-indiqués. Le resserrement, en effet, qu'ils communiquent aux vaisseaux superficiels a pour résultats le refoulement du sang vers les vaisseaux profonds, et par suite l'augmentation de la congestion interne et de la photophobie.

Je prescris avec le plus grand succès, contre les iritis anciennes, l'usage interne du sublimé corrosif à doses faibles, mais continuées longtemps. J'ai vu des produits accumulés depuis plusieurs mois dans la pupille diminuer et se dissiper même sous son influence, bien que tout espoir parût évanoui d'en obtenir la disparition.

Traitement de l'iritis syphilitique.—Attaquer la phlogose oculaire par les émissions sanguines et les moyens externes que nous avons conseillés contre les autres inflammations de l'iris, et associer, dès le principe, à la médication locale les ressources appropriées à l'affection générale, tel est, dans l'iritis syphilitique, le double but que doit se proposer le praticien. Il faut aussi, bien entendu, que les malades observent quelques précautions hygiéniques dont l'une des plus importantes consiste à ne pas se refroidir. Le régime sera très-doux, très-peu réparateur.

Le protoiodure de mercure est le remède antisyphilitique que je prescris le plus habituellement dans de telles circonstances. Je le donne en pilules de 5 centigrammes chacune. Je conseille d'emblée deux, et même trois de ces pilules

chaque jour; j'en élève parfois la dose à 4, à 5 et même à 6 pilules dans les vingt-quatre heures (page 133). Il m'est arrivé, chez plusieurs sujets, d'obtenir de l'amendement dans les désordres oculaires, après avoir administré trois pilules, puis de constater de l'aggravation dans l'iritis dès que je descendais à une pilule. Tout était bientôt réparé par la réitération d'une dose plus énergique de protoiodure.

S'il survient un certain degré de stomatite, j'ordonne, en même temps que le sel mercuriel, un julep gommeux de 125 grammes, avec addition de 6 grammes de chlorate de potasse à prendre par cuillerées à bouche dans les vingt-quatre heures. Le plus habituellement, le ptyalisme s'évanouit bientôt, malgré la continuation des pilules. Celles-ci et la potion marchent dès lors de front. Je substitue parfois au julep un gargarisme composé d'eau d'orge, de chlorate de potasse et de miel rosat; mais cette préparation, infiniment moins efficace que la potion, ne doit être réservée qu'aux cas de stomatite légère.

L'iritis syphilitique est l'une des manifestations de la vérole qui cède le mieux au mercure, quelle que soit d'ailleurs la forme sous laquelle on l'administre. Parfois, sous son influence, les accidents les plus graves suspendent leur marche et leurs ravages avec une rapidité qui tient du prodige. Chez l'une de mes malades citée plus haut et dont le docteur Dupré a relaté l'observation dans sa thèse, dix jours d'un traitement antisyphilitique furent suffisants pour reconstituer dans sa teinte primitive un iris cuivré et pour réprimer un bourrelet condylomateux qui touchait presque à la face postérieure de la cornée.

S'agit-il d'une iritis vénérienne de forme chronique, je préfère généralement le sublimé, le premier des antisyphilitiques. Bien que l'iodure de potassium ait été très-recommandé contre cette phlegmasie apparaissant dans la période des accidents tertiaires, je me borne rarement à l'emploi seul de cet agent. Je lui associe souvent les hydrargyriques, ainsi que la tisane de Feltz et les préparations d'or (page 132).

Travers a soutenu que la plupart des iritis survenues chez les syphilitiques qui avaient usé du mercure devaient être plutôt attribuées à l'influence de cet agent qu'à celle du virus vénérien (iritis mercurielle). Une telle opinion ne l'empêche pas de proclamer que le mercure est le remède le plus héroïque de l'iritis, dans toutes ses variétés et à tous ses degrés. Jouant à la fois le rôle de poison et celui d'antidote, le mercure, dans cette théorie, ne paraît donc occupé qu'à lutter contre lui-même. Travers explique cette apparente contradiction par l'état successif de santé et de maladie dans lequel l'économie est abordée par l'agent modificateur. Dans le premier cas, le *stimulus* qu'il introduit dans la circulation et qui se communique aux extrémités des bouches vasculaires est fort apte à phlogoser le diaphragme oculaire et à solliciter un épanchement de lymphe hors de ses vaisseaux, tandis que ce même *stimulus* peut contribuer, dans les conditions morbides, à provoquer la résolution de la phlegmasie et des produits qu'elle a fait naître.

Peu d'oculistes ont adhéré à de telles idées. Si elles étaient conformes à la vérité, les ouvriers livrés à la manipulation des préparations hydrargyriques et ceux qui travaillent dans les mines de mercure devraient être presque tous

affligés d'iritis, ce qui n'est pas, comme le démontre l'observation de chaque jour.

Les jeunes sujets atteints d'iritis ou de kérato-irídite de nature vénérienne trouveront dans le plan thérapeutique tracé page 137 un secours salutaire. Les frictions avec l'onguent napolitain, effectuées tous les soirs, au moment du coucher, sur le cou, sous les aisselles ou derrière les oreilles, se sont montrées l'expédient le plus avantageux dans la pratique de M. Hutchinson. Tout récemment encore, j'y ai eu recours chez un enfant de sept mois, affligé de kérato-iridite spécifique à l'œil gauche avec papules granulées aux commissures labiales ; une semaine de cette médication suffit pour améliorer les conditions du globe et faire disparaître complétement l'éruption papuleuse. Le doute, dans l'espèce, n'était pas possible, la mère étant simultanément atteinte d'iritis syphilitique pour laquelle elle entra en traitement à mes consultations cliniques. On n'oubliera pas les mydriatiques et les modifications déjà notées (page 155), en ce qui concerne leur emploi chez les très-jeunes sujets.

SECTION V.

OPHTHALMITE (OPHTHALMITIS, PANOPHTHALMITIS, PHLEGMON OCULAIRE).

On a donné le nom d'*ophthalmite* à l'inflammation de la totalité ou de la presque totalité du globe. Cette maladie, heureusement assez rare, s'établit tantôt d'une manière brusque et subite, notamment à la suite de l'impression d'une violence traumatique, et tantôt résulte de l'augmentation et de la propagation d'une phlegmasie préexistante.

CARACTÈRES ANATOMIQUES ET PHYSIOLOGIQUES.—Les symptômes suivants annoncent la souffrance générale du bulbe visuel. La trame de la conjonctive et le tissu cellulaire qui la double sont le siége d'un engorgement tel que la sclérotique ne peut guère être distinguée. Un chémosis, tantôt séreux, tantôt parenchymateux, encadre le miroir de l'œil. Une couche de lymphe plastique s'étale, dans quelques cas exceptionnels, sur le tissu conjonctival. Occupées par une tuméfaction œdémateuse ou phlegmoneuse, les paupières forment, au-devant de l'orbite, une masse rouge et boursouflée, d'où l'abolition de leur motilité et une grande difficulté pour le chirurgien de les écarter l'une de l'autre. Souvent la paupière supérieure vient chevaucher, à l'instar d'un bourrelet arrondi, sur la paupière inférieure, la tumeur chémosique proéminant entre ces voiles, à travers l'ouverture interpalpébrale. Il arrive fréquemment que le trouble de la cornée ne permette pas de distinguer les conditions des parties internes de l'œil ; dans les cas où il n'existe pas ou quand il est incomplet, on constate d'ordinaire que l'iris est décoloré et couvert d'une nappe albumineuse, qui peut encore être accumulée dans la pupille. Une surface concave, grisâtre, jaunâtre, verdâtre même, résultat de l'épanchement d'une matière puriforme, apparaît quelquefois

au fond de l'œil. A mesure que la phlogose fait des progrès, cet organe devient le siége d'une augmentation de volume.

Dans cette période du mal, une résolution peut encore être obtenue sous l'influence d'un traitement énergique; mais la vue reste le plus souvent abolie par suite de leucomes, d'atrésie pupillaire ou d'amaurose. On aperçoit parfois au fond du bulbe, après le rétablissement du malade, une plaque exsudative jaunâtre qui semble pourvue d'un éclat métallique. J'ai vu confondre ce véritable œil de chat amaurotique avec celui qui dénote un fongus commençant de la rétine.

Lorsque la suppuration vient à s'emparer de l'organe (empyème de l'œil; *pyophthalmos*), l'excitation générale s'exaspère, des frissons se manifestent, les douleurs locales deviennent pulsatives. Le globe, dans cette phase de l'affection, est tellement gonflé qu'il fait saillie hors de l'orbite, qui ne peut plus le contenir; il renverse même en dehors la paupière inférieure (exophthalmie). On le voit fixe et immobile à la partie antérieure de cette cavité. La participation des graisses de l'orbite à l'hypérémie et à l'infiltration contribue encore à augmenter l'exorbitisme. Enfin, la cornée, devenue jaune et saillante comme le point culminant d'un abcès, se rompt (*rhexis oculi*) et donne issue aux matières purulentes, suivies du cristallin et de l'humeur vitrée. Il arrive souvent que cette évacuation s'effectue lentement, par suite de l'exiguïté de l'orifice cornéal, de telle sorte que le malade continue à souffrir quelque temps encore. La cornée peut dans certains cas se détacher de toutes pièces. Le passage du pus à travers la sclérotique n'a été observé que rarement. Le docteur Arlt l'a constaté une fois près l'insertion du muscle droit externe, et une autre fois auprès du tendon du droit inférieur. La fonte purulente continuant à avoir lieu, l'organe se dégorge, diminue de volume par l'affaissement de ses parois; des bourgeons charnus en envahissent la cavité; la plaie se cicatrise et l'œil finit par se convertir en un moignon qui pourra plus tard être utilisé pour la prothèse.

L'ophthalmite suscite des douleurs atroces et intolérables qui se propagent à toute la tête et jettent parfois le malade dans un profond désespoir. Ce n'est guère que quand la suppuration s'est frayé une voie au dehors que le calme renaît et que les malades peuvent goûter les douceurs du sommeil.

ÉTIOLOGIE. — Le phlegmon de l'œil peut reconnaître pour causes des contusions violentes, des blessures par la combustion de la poudre à canon, la présence, au sein de l'organe, de corps étrangers qui n'ont pu être extraits, des opérations chirurgicales aux yeux, et surtout celles de la cataracte. Je l'ai vu surgir cinq ou six jours après le broiement, à une époque où le gouflement simultané d'un grand nombre de débris lenticulaires commençait à susciter un violent étranglement de l'œil. C'est toutefois à la suite des opérations de cataracte par extraction qu'on observe le plus habituellement l'ophthalmite. J'ai remarqué qu'elle était plus commune dans les grandes chaleurs, et surtout dans les temps d'orage. Les localités malsaines, celles notamment qui sont exposées aux émanations de matières animales en putréfaction, y prédisposent.

L'impression des rayons ardents du soleil, réflétés par des plaines sablonneuses, a été alléguée comme cause du phlegmon de l'œil. Un grand nombre de

soldats français en furent atteints lors de l'expédition d'Égypte. Après avoir affronté la chaleur excessive d'un four, alors qu'il était déjà attaqué d'une légère phlogose de l'œil gauche, un malade, couché dans le service de Dupuytren à l'Hôtel-Dieu, devint borgne par une fonte purulente.

On a vu le phlegmon oculaire se manifester dans quelques maladies éruptives, et surtout dans la période de suppuration et de dessiccation de la variole confluente. On a dit encore, phénomène qu'il ne m'a pas été donné d'observer, que les globules purulents, amenés par la circulation jusque dans l'œil, pouvaient s'infiltrer dans ses tissus, y être retenus par ses vaisseaux capillaires et déterminer l'ophthalmite. Ainsi a été expliqué cet accident dans la phlébite utérine, dans les vastes érysipèles, dans les phlegmons diffus, dans des cas de carie, après des amputations et à la suite de la ligature de la carotide, comme l'a constaté Middlemore. Au rapport de quelques auteurs, le phlegmon oculaire a été rencontré dans quelques épidémies de typhus et de choléra.

TRAITEMENT. — Tant qu'on peut espérer d'arrêter la désorganisation de l'œil, on insistera sur l'application d'une thérapeutique antiphlogistique énergique. Comme dans l'iritis, les émissions sanguines, le calomel et les calmants constitueront la base de la médication. Le tartre stibié à doses fractionnées a été invoqué avec fruit. La paracentèse, souvent répétée, de la cornée a donné lieu dans quelques cas à une détente salutaire.

Lorsque la résolution n'est plus possible, on favorise la suppuration par des cataplasmes légers et chauds, qu'on applique sur les paupières, et dans lesquels on fait entrer des substances émollientes et narcotiques; puis on livre issue au pus et aux humeurs intra-oculaires à l'aide d'une large incision qu'on effectue dans la partie inférieure de la cornée, et l'on continue quelque temps encore les topiques émollients, pour faciliter le dégorgement de l'organe. Il y aura lieu de se hâter dans l'exécution de cette opération quand une fièvre ardente, du délire, des vomissements indiquent un grand péril si les membranes de l'œil ne viennent à s'ouvrir. On a vu des malades succomber à une encéphalite, parce qu'une crainte mal fondée s'était opposée à ce qu'on livrât issue au pus. D'autres ne furent soustraits à un danger imminent que par la rupture spontanée du bulbe.

Dans le cas où une fluctuation vers la périphérie du globe dénote la présence dans la cavité de l'orbite de sérosités plus ou moins mêlées de pus, qui refoulent cet organe en avant, il devient opportun, comme le conseille M. Mackenzie, de leur frayer un passage au dehors. Cette opération, qu'il prescrit de tenter sans attendre que l'œil soit désorganisé et le sujet plongé dans le coma, consiste dans la division de la conjonctive et de la capsule fibreuse, entre le bulbe et la paroi inférieure de l'orbite. M. Mackenzie indique de se servir de la lancette, que je remplace quelquefois par le couteau-lance à lame coudée. Tout récemment encore j'ai soigné, à mes consultations cliniques, un enfant de deux ans, atteint à l'œil droit d'un phlegmon, par suite d'une contusion de cet organe. Le globe proéminait fortement au dehors; l'enfant était en proie à de la fièvre, à de la somnolence. Une seule ponction très-profonde avec la lancette imprima une face nouvelle à l'ensemble des phénomènes morbides. Dès le lendemain le

jeune malade avait repris sa gaieté, et l'œil ne tarda pas à rentrer dans la cavité orbitaire.

SECTION VI.

DES OPHTHALMIES DITES SPÉCIFIQUES, ET DE LEUR APPRÉCIATION D'APRÈS L'ÉTAT ACTUEL DES CONNAISSANCES MÉDICALES.

La spécificité d'un grand nombre d'inflammations qui viennent assaillir l'organe visuel a été admise par Beer. L'illustre professeur fut en effet frappé des formes si multipliées que l'œil atteint de phlegmasie est susceptible d'offrir, et des corrélations qui semblent exister entre beaucoup d'entre elles et certaines conditions de l'économie. Bientôt les disciples de Beer introduisirent dans sa doctrine des exagérations sans nombre; le plus mince détail dans la conjonctive, dans la cornée, dans l'iris, suffit pour motiver contre l'organisme l'accusation d'une disposition dyscrasique.

Bien que de telles théories tendent chaque jour à tomber en discrédit, même dans la contrée qui les a vues naître, elles sont professées avec des modifications plus ou moins larges dans des ouvrages devenus classiques, de telle sorte qu'il me paraît opportun de signaler ce qu'elles peuvent avoir d'exagéré et de contraire à l'état actuel de la pathologie ophthalmique.

L'école de Beer divise les ophthalmies en idiopathiques et en spécifiques. Les premières sont des inflammations franches chez un individu bien portant; ne reconnaissant pour cause aucune maladie spéciale, n'en étant ni l'expression symptomatique ni la sympathie, elles parcourent librement leurs périodes et ne subissent d'autres modifications que celles qui dépendent de leur siége, c'est-à-dire de la composition différente des tissus où elles résident. Les secondes ont pour sources tantôt une disposition du sujet à subir les effets de mutations atmosphériques propres à engendrer des catarrhes ou des rhumatismes, tantôt des principes contagieux venus du dehors et agissant directement sur l'œil, tantôt enfin des causes pathogéniques inhérentes à l'individu, comme les diathèses scrofuleuse, goutteuse, syphilitique, etc.

D'après M. le docteur Sichel [1], dans l'ophthalmie *simple* ou *idiopathique*, l'élément inflammatoire existe isolé et dans toute sa pureté sans être modifié par aucun élément étranger. L'ophthalmie simple a pour représentants naturels les ophthalmies traumatiques quand elles attaquent des sujets sains et chez lesquels il n'y a prédominence d'aucun système organique, à l'exception du système sanguin. « Dans les ophthalmies *spéciales* ou *combinées*, ajoute l'auteur, un élément hétérogène, catarrhal, rhumatismal, scrofuleux, syphilitique ou autre, vient s'unir étroitement à l'élément phlegmasique, union intime que nous désignons du nom de *combinaison*, à cause de son analogie avec la *combinaison* chimique,

[1] Sichel, *Iconographie*, p. 29.

et pour la distinguer de la simple *complication* ou coexistence fortuite analogue au *mélange* mécanique. »

L'ancienne école allemande professe que, tandis qu'un certain ordre de causes peut engendrer une ophthalmie idiopathique chez un sujet doué de conditions normales, ces mêmes causes occasionneront une inflammation spécifique chez un individu en proie à une maladie constitutionnelle. Dans quelques cas, la spécificité se révèle d'emblée dès le début de l'affection ; dans d'autres, une ophthalmie simple d'abord ne contracte un caractère particulier que plus tard (ophthalmie spécifique secondaire). Les inflammations idiopathiques marchent plus facilement vers la résolution que les inflammations spécifiques ; les premières ont moins de tendance à récidiver que les secondes. Ces dernières ont tantôt pour siége exclusif une seule partie du bulbe visuel, tantôt, et le plus fréquemment, elles se localisent dans plusieurs des éléments de l'organe.

Les influences attribuées à la constitution des ophthalmies dites spécifiques sont-elles susceptibles de susciter dans le globe oculaire des caractères anatomiques et physiologiques capables d'imprimer à ces phlogoses un cachet pathognomonique? Telle est la question que nous nous proposons de résoudre. Nous devons toutefois déclarer, au préalable, que, d'accord à cet égard avec les doctrines professées depuis longtemps par le professeur Velpeau, nous ne pensons pas que la distribution des vaisseaux dans les tissus puisse être modifiée par la nature de causes délétères internes ou externes. La vascularité d'un organe enflammé n'est point la même, il est vrai, dans toutes les circonstances; mais ces différences dépendent de l'élément anatomique, siége de la congestion, du degré, de l'étendue de la phlegmasie, et ne sauraient dériver de l'intervention d'un agent matériel quelconque.

OPHTHALMIE CATARRHALE. — Si, fondé sur l'étymologie du mot *catarrhal*, on avait imposé cette dénomination à l'ophthalmie qui porte ce nom, parce qu'elle fournit une quantité plus ou moins considérable de mucus, la plupart des conjonctivites, à vrai dire, mériteraient la même qualification, car presque toutes donnent lieu à une hypersécrétion muqueuse. Mais telle n'est pas la pensée des disciples de l'école de Beer, qui n'ont ici en vue que l'élément soi-disant spécifique, qui a engendré l'inflammation oculaire. Or cette influence n'est point la seule qui développe cette ophthalmie; une fatigue immodérée de l'œil, l'introversion d'un cil, la constipation et bien d'autres circonstances peuvent la faire naître. Il y a mieux : l'impression d'un soleil ardent, d'une chaleur vive, des conditions, en un mot, opposées aux conditions catarrhales, sont susceptibles de la produire.

Nous ne voyons dans cette forme morbide qu'une conjonctivite oculo-palpébrale simple (page 207), qui se présente avec le même type, quelles que soient les causes qui l'ont créée, et qui dans son premier degré peut n'être bornée qu'à la face interne des voiles palpébraux (blépharo-conjonctivite).

OPHTHALMIE RHUMATISMALE OU RHUMATIQUE. — Une ingénieuse théorie établit une grande analogie de structure entre l'œil et une articulation. La sclérotique et la cornée représentent les tissus fibro-articulaires ; une membrane séreuse et l'iris sont contigus à ces parties, comme la synoviale l'est aux ligaments des articula-

tions ; un liquide est contenu dans la cavité ophthalmique comme dans la cavité articulaire ; nous avons entendu Jaeger père professer qu'il considérait le corps vitré comme le résultat d'une accumulation de synovie condensée dans les cellules hyaloïdiennes. Les conséquences pathologiques qu'on a dû tirer de cette affinité, c'est que l'œil était très-apte à subir l'influence des causes qui donnent lieu aux phlegmasies des membranes fibro-séreuses articulaires. La sclérotique, la cornée, la capsule de Descemet et l'iris ont dû nécessairement être admis, avec la membrane de Jacob, comme les représentants naturels du processus rhumatismal dans le bulbe visuel.

La sclérotique étant généralement considérée comme le siége le plus commun de l'ophthalmie rhumatismale, l'un des principaux caractères qu'on lui a assignés consiste dans la présence, le long du limbe kératique, de la zone vasculaire profonde dont nous avons expliqué le mécanisme (page 264). On a dit que quand la cornée était envahie (kératite rhumatismale), elle présentait souvent un soulèvement de sa couche épithéliale, dont la nature se rapproche de celle d'une membrane séreuse (page 3). Les vésicules, plus ou moins confluentes, qui y apparaissent, tantôt s'ouvrent, laissent écouler le fluide qu'elles renferment et sont remplacées par des ulcérations superficielles ; tantôt elles s'aplatissent par la résorption du fluide qu'elles contiennent. L'iris est-il atteint (iritis rhumatismale), la pupille devient verticalement ovalaire. De la photophobie, l'écoulement d'une grande quantité de larmes limpides, et parfois des douleurs déchirantes et lancinantes dans l'œil et même dans les régions limitrophes, tels sont les attributs physiologiques de la forme morbide qui nous occupe.

L'intervention d'une spécificité quelconque pour l'explication de ces symptômes est chose futile. Remarquez que l'injection zonulaire périkératique s'observe très-fréquemment chez les enfants. M. Velpeau s'étonne, avec juste raison, que ces derniers, si peu disposés aux maladies rhumatismales, puissent être envisagés comme plus particulièrement enclins au rhumatisme ophthalmique. Nous avons dit que ce phénomène si commun annonçait que la congestion tendait à envahir ou avait envahi déjà les tissus internes de l'œil, et qu'il dénotait souvent une kératite. Il est, d'autres fois, associé à l'iritis, et c'est alors surtout que surgissent les élancements douloureux dans les ramifications de la cinquième paire.

OPHTHALMIE CATARRHO-RHUMATISMALE OU CATARRHO-RHUMATIQUE. — La réunion de l'injection catarrhale et de l'injection rhumatismale donne lieu à cette forme complexe (*conjonctivo-sclérotite* de quelques auteurs). Elle est caractérisée par la présence d'une double zone vasculaire péricornéenne ; sous le réseau mobile du tissu conjonctival se dessine la vascularité zonulaire immobile du tissu sclérotical.

Les caractères fonctionnels qu'on a assignés à l'ophthalmie catarrho-rhumatismale sont un sentiment de gravier derrière les paupières, la sécrétion d'une matière muqueuse plus ou moins abondante, qui agglutine, pendant la nuit, les cils et les marges palpébrales, l'intolérance de la lumière et un écoulement fréquent de larmes brûlantes.

On peut établir en thèse générale que l'ophthalmie catarrho-rhumatismale a

la même signification symptomatique que l'ophthalmie rhumatique pure, avec cette différence qu'on trouve dans la première un degré de phlogose conjonctivale qu'on ne rencontre pas dans la seconde. Lorsqu'une conjonctivite s'exaspère et se complique de photophobie et d'épiphora, vous observerez presque constamment les attributs anatomiques de l'ophthalmie catarrho-rhumatismale. Il faut généralement déduire de l'allure nouvelle, que le mal contracte, qu'une kératite imminente, ou existant déjà, réclame une modification dans les prescriptions curatives.

OPHTHALMIE SCROFULEUSE, STRUMEUSE OU LYMPHATIQUE.—Elle est la plus fréquente de toutes, au rapport de Weller et de beaucoup d'auteurs. Beer comptait qu'en général, à Vienne, sur 100 ophthalmies 90 étaient scrofuleuses.

Ses trois principaux siéges d'élection ont été localisés dans les glandes des paupières, la conjonctive et la cornée. La blépharite dite scrofuleuse ou blépharo-adénite sera étudiée plus tard. La conjonctivite lymphatique pure est partielle, et se montre sous forme d'un ou de plusieurs paquets vasculaires, terminés en avant par des phlyctènes, des pustules ou des papules (page 221). Des éminences analogues ou des ulcères existent sur le miroir, dans la kératite scrofuleuse; des fascicules vasculaires y aboutissent et franchissent quelquefois la cornée jusqu'à son centre.

Rejetant toute idée d'un principe spécifique qui donnerait lieu aux formes qui viennent d'être indiquées, je crois que l'expression d'ophthalmie scrofuleuse doit être rayée des cadres nosologiques. Ces lésions sont communes, il est vrai, chez les sujets qui présentent une prédominance du système lymphatique et des fluides blancs, et surtout chez les enfants: mais ne les rencontre-t-on pas aussi sur les adultes bruns et robustes, chez lesquels il n'y a aucune apparence de scrofules, à moins d'admettre, avec quelques praticiens, que ces sujets étaient probablement scrofuleux dans le jeune âge et qu'ils conservent encore un germe de leur ancienne diathèse.

Il suffisait de faire de la photophobie un caractère pathognomonique des ophthalmies scrofuleuses pour arriver à cette conclusion que celles-ci faisaient leur exacerbation le matin, tandis que leur rémission avait lieu à partir du déclin du jour.

Nous ne saurions donc adhérer à la définition suivante, proposée par le docteur Borlée, professeur à l'Université de Liége[1] : « L'ophthalmie scrofuleuse ou lymphatique est une ophthalmie spéciale, présentant un cachet particulier, une physionomie à part, et caractérisée par des signes, objectifs ou subjectifs, qu'on ne rencontre dans aucune autre inflammation. »

OPHTHALMIE CATARRHO-SCROFULEUSE OU CATARRHO-LYMPHATIQUE.—On a prétendu que cette forme morbide se manifestait quand les yeux d'un scrofuleux subissaient l'influence d'un refroidissement, de l'humidité, d'un courant d'air, etc. On y rencontre l'injection catarrhale ou réticulée, qui occupe la totalité ou presque la totalité de la conjonctive scléro-palpébrale; au milieu d'elle, sur le globe, se dessine un paquet de vaisseaux plus volumineux, parallèles entre eux

[1] *Union médicale*, t. VI, p. 67 (avril, 1860).

et émanant d'ordinaire d'un des angles de l'œil. Ils convergent vers une phlyctène, vers une pustule ou vers une papule, dont le siége habituel a été localisé, sur la conjonctive scléroticale, à un millimètre, à deux ou trois, et parfois même à quatre millimètres du limbe kératique, tandis que nous rencontrons le plus souvent ces productions accolées au bord de la cornée. Quand il y en a plusieurs, plusieurs paquets variqueux y aboutissent.

La variété qui vient d'être signalée ne nous offre encore rien de spécifique. C'est une conjonctivite, avec quelques dispositions vasculaires insignifiantes. Les phlyctènes, pustules, etc., qui s'y associent, disparaissent presque toujours à l'aide d'un traitement local, celui des conjonctivites simples.

OPHTHALMIE RHUMATISMO-SCROFULEUSE OU RHUMATISMO-LYMPHATIQUE.—Les caractères qui lui ont été assignés indiquent suffisamment qu'ils sont liés à l'existence d'une inflammation cornéenne ; sclérotite zonulaire, complète ou incomplète ; faisceaux variqueux qui partent le plus communément des angles de l'œil, dépassent tous ou en partie le bord de la cornée, et se terminent d'ordinaire sur celle-ci à une pustule, à un ulcère ou à des épanchements variés.

OPHTHALMIE ARTHRITIQUE (OPHTHALMIE VEINEUSE *de M. Sichel*).—Elle n'attaque guère que les sujets qui ont dépassé l'époque moyenne de la vie, et présente, comme traits pathognomoniques, le cercle dit arthritique et l'injection variqueuse sous-conjonctivale, dont les vaisseaux proviennent de ceux qui se distribuent aux muscles droits, caractères déjà connus du lecteur. Habituellement, a-t-on dit, les ulcères arthritiques de la cornée sont profonds, très-étendus, souvent transversalement ovalaires ; leurs bords sont irréguliers, comme déchirés ou déchiquetés. Parfois, on rencontre dans cette sorte de plaies des concrétions calcaires qui s'y déposent, notamment vers l'époque de leur guérison, d'où des leucomes inégaux, qui contiennent les produits qui viennent d'être cités. Demours professe que, dans quelques cas d'ophthalmie, par principe goutteux, un ulcère grave ronge la cornée et menace de l'ouvrir. Les marges palpébrales sont susceptibles de présenter une matière blanche, écumeuse, l'*écume arthritique* de Beer. Quand l'iris se prend (iritis arthritique), la pupille, irrégulière et fixe, devient d'ordinaire horizontalement ovalaire.

Comme on a fréquemment constaté que l'ophthalmie, qui vient d'être décrite, s'établissait sous l'influence d'une pléthore abdominale, de désordres existant dans la circulation des viscères abdominaux et de la veine-porte, on a cru devoir lui donner encore le nom d'*ophthalmie abdominale*, qualifiant du même terme l'injection qui la caractérise. Sous-divisant la forme qui nous occupe, on a admis deux variétés secondaires : l'*ophthalmie hémorrhoïdale*, provenant de la suppression d'hémorrhoïdes ou d'un flux hémorrhoïdal périodique ou habituel, et l'*ophthalmie menstruelle*, susceptible de se développer chez la femme, par suite d'aménorrhée ou de dysménorrhée, et surtout après l'époque de la ménopause (ophthalmie ménopausique).

Les phénomènes que ces inflammations nous montrent indiquent, avec la dernière évidence, un travail congestif dans les tissus internes du globe, dans l'iris notamment et dans la choroïde. C'est le chemin qui conduit au glaucome, parfois à l'ophthalmite et à la phthisie du globe. En disant que, dans l'oph-

thalmie arthritique, la sclérotique revêt une teinte bleuâtre, violacée ou d'un gris sale, les auteurs ne laissent-ils pas à entendre qu'il existe, dans de tels cas, un développement de choroïdite. C'est à tort qu'on a voulu faire de l'injection variqueuse ci-dessus décrite un signe d'affection abdominale, hémorrhoïdale, menstruelle, etc. Il y a là un gonflement, un étranglement intra-oculaire, d'où il résulte que le sang passe des vaisseaux internes dans les vaisseaux externes, sous-conjonctivaux. M. Hasner invoque, comme condition possible de cette hypérémie passive, une stase sanguine que détermineraient des exsudations de la choroïde dans la circulation profonde, d'où le développement d'une espèce de circulation collatérale à la surface de l'œil. Quant aux formes variables de la pupille, horizontalement ovalaire, comme chez les ruminants, dans l'iritis arthritique, verticalement ovalaire, comme chez les chats, dans l'iritis rhumatismale, obliquement ovalaire dans l'iritis syphilitique, elles me paraissent liées à des conditions fortuites d'adhérence et à des tiraillements internes, sur la production desquels une cause spécifique, quelle qu'elle soit, n'a pas de prise.

On a prétendu que tantôt l'ophthalmie arthritique atteignait des individus enclins aux accès de goutte, et que tantôt elle était constituée par une métastase de l'affection goutteuse, cette dernière disparaissant de l'articulation malade pour se jeter sur l'œil. Ces données ont grand besoin d'être sanctionnées par de nouvelles observations cliniques. Je tiens du docteur Delaunay qu'un de ses clients, appartenant à la haute noblesse et très-goutteux, fut soudainement envahi, aux deux yeux, par une injection vive, avec sécrétion de mucus, larmoiement, intolérance de la lumière; ces phénomènes disparurent comme par enchantement, au bout de trois heures, ne laissant après eux qu'un peu de rougeur, et une photophobie légère. Or, pendant qu'ils s'évanouissaient, une forte dysurie se déclara. Celle-ci ayant cessé à son tour, le malade éprouva de violentes douleurs épigastriques et tomba dans une faiblesse extrême. S'il est permis d'admettre qu'il s'est opéré, dans l'espèce, un transport successif d'une inflammation ou d'un processus goutteux aux yeux, à la vessie, à l'estomac, il y a loin, il faut en convenir, des symptômes de courte durée, dont l'organe visuel a été le siége, à ceux de gravité si grande et dénotant des lésions profondes, qu'on a donnés comme signes de l'ophthalmie qualifiée d'arthritique.

OPHTHALMIE CATARRHO-ARTHRITIQUE.—C'est la combinaison de la forme qui précède avec une conjonctivite souvent intense. L'ophthalmo-blennorrhée arthritique de Beer consiste dans l'exagération de la sécrétion muqueuse, qui peut se manifester, dans cette circonstance, et contribuer parfois à la perte de l'œil par le ramollissement et la destruction de la cornée.

OPHTHALMIE RHUMATISMO-ARTHRITIQUE.— Caractérisée par la présence du cercle arthritique de Beer, côtoyé vers sa grande circonférence, par l'anneau radié de la sclérite rhumatismale, elle indique généralement une iritis et souvent une kérato-iridite.

OPHTHALMIE SYPHILITIQUE. — Nous avons vu (page 293) qu'elle se manifestait habituellement sous la forme d'une iritis ou d'une kérato-iridite. Un cas d'éruption vénérienne sur la conjonctive, chez une femme syphilitique depuis

trois années, et qui portait, en outre, de nombreuses taches cuivrées sur la peau, a été publié par le docteur Smee, dans la *Gazette médicale* de Londres. La plaque conjonctivale, de teinte cuivrée, était située au-dessous de la cornée ; elle formait relief, était dépourvue de vascularité, et un peu moins grande qu'un penny. Les syphilides et la maculature conjonctivale disparurent, sous l'influence d'un traitement spécifique.

OPHTHALMIE RHUMATISMO-SYPHILITIQUE. — Elle résulte de l'association de l'anneau radié périkératique aux phénomènes offerts par une iritis syphilitique. Le docteur Lebaudy commente, de la manière suivante, un cas de ce genre qu'il relate dans son travail [1] : « La pupille, dans l'iritis rhumatismale, affectant une forme plus ou moins perpendiculairement ovalaire, la forme de la pupille, qu'avait imprimée l'iritis syphilitique, a été incomplétement effacée, et une nouvelle forme intermédiaire aux deux autres en est résultée. Il y a ophthalmie rhumatismo-syphilitique. Le malade s'est, en effet, exposé à un courant d'air, et a d'autant plus dû être affecté de sclérotite rhumatismale, que les personnes soumises à l'action du mercure sont facilement accessibles aux irritations rhumatismales des membranes fibreuses et fibro-séreuses, quand elles s'exposent à un abaissement subit de la température atmosphérique. »

Il me paraît superflu d'invoquer une nouvelle complication étiologique, pour l'interprétation du phénomène ci-dessus noté. Nous avons vu qu'il pouvait exister dans toutes les iritis, quelles que fussent leurs variétés et les causes qui leur ont donné lieu.

OPHTALMIES DERMATOSIQUES, OPHTHALMIES DARTREUSES, PSOROPHTHALMIE. — Les ophthalmies morbilleuse, scarlatineuse, érysipélateuse, varioleuse déjà décrites (page 212), ne présentent aucun caractère local de spécificité, qui puisse les faire reconnaître, si l'éruption cutanée n'était pas là pour en dévoiler la nature. Les ophthalmies, qualifiées du nom de *dartreuses*, ne sont généralement que des blépharites impétigineuses, eczémateuses, etc., avec des ulcérations et des croûtes sur le bord libre des paupières. Participant plus ou moins au processus morbide, la conjonctive devient souvent le siége d'une injection d'intensité variable, avec phlyctènes, pustules, etc. Beer décrit encore une ophthalmie, dite psorique ou psorophthalmie. Déterminée, dit-on, par la brusque suppression de la gale, et le plus souvent, par le transport sur les paupières de la lymphe que contiennent les vésicules de cette maladie, elle serait caractérisée par une vive démangeaison aux bords palpébraux, avec tuméfaction et rougeur de ces bords, sur lesquels se développent des vésicules qui crèvent et se convertissent en ulcères sanieux. Ceux-ci se garnissent de croûtes, qui produisent l'agglutination des cils, et la maladie est susceptible de se propager à la conjonctive, où elle peut donner lieu à des désordres variés. J'ai vu bien des galeux, j'en ai même soigné un certain nombre, sans que j'eusse jamais rencontré plus d'ophthalmies chez ces individus que chez d'autres sujets. Rien donc, dans mon opinion, ne saurait militer pour l'admission d'une psorophthalmie véritable.

[1] Lebaudy, *Thèse de concours pour l'agrégation* à la Faculté de médecine de Paris. Année 1835, p. 81.

OPHTHALMIE SCORBUTIQUE. — « Cette forme morbide, dit Pellier, se découvre du premier coup d'œil, si l'on fait attention aux gencives du malade, qui sont très-gonflées et d'une couleur livide.» Thielmann, assistant à l'hôpital de Pierre-Paul à Saint-Pétersbourg, mentionne une blépharite, un taraxis, un chémosis et une kératite scorbutiques ; il reproche à Beer et à ses élèves, qui n'ont peut-être jamais observé cette ophthalmie, d'en avoir tracé un tableau trop effrayant[1]. Van Onsenoort décrit, sous le nom de *peliosis oculi* ou de *peliosophthalmia*, une affection caractérisée par des ecchymoses, d'un rouge violet, aux paupières et sous la conjonctive oculaire, disposition qu'il dit avoir rencontrée plusieurs fois chez des sujets atteints de pourpre hémorrhagique ou de maladie tachetée de Werlhof[2].

L'observation démontre que la tendance aux hémorrhagies passives, caractère capital du scorbut, peut se révéler, bien que rarement, dans l'organe de la vision, sous forme d'ecchymoses sous-conjonctivales, et de suffusions sanguines dans les chambres et entre les membranes internes, d'où l'appel d'un mouvement congestif vers l'œil et la possibilité de désordres graves. La perte de la vue par suite d'amaurose, de décollements rétiniens, de cirsophthalmie, d'atrésie pupillaire, de phthisie du bulbe, a été attribuée à une telle influence, dans les cas où le sujet est profondément scorbutique, tandis que le pronostic a été considéré comme peu fâcheux, s'il n'offre qu'une légère diathèse de ce genre. La rougeur violacée du réseau variqueux de la conjonctive serait en quelque sorte, d'après Burkard Eble, le représentant infaillible de la dyscrasie spécifique qui a lieu ici dans le fluide sanguin. Parfois, un larmoiement sanguinolent a été noté dans de telles circonstances.

On a avancé que, si le scorbut était susceptible de se révéler dans l'œil comme sur toute autre partie de l'économie, l'ensemble des phénomènes auxquels il donnait lieu ne pouvait être envisagé comme une véritable phlogose. Une affection, en effet, qui consiste essentiellement dans le défaut de plasticité et de coagulabilité du sang, ne saurait créer un état morbide, dans lequel l'augmentation de cette plasticité et la propension aux exsudations remplissent un rôle capital[3]. Nous opposerons à cette assertion le résultat d'observations de M. Andral, qui pense, comme MM. Becquerel et Rodier, que les symptômes qui dénotent habituellement le scorbut peuvent se produire sans être nécessairement associés à une diminution de la fibrine du sang. M. Andral eut l'occasion de traiter un homme de 61 ans, qui s'était progressivement affaibli depuis plusieurs années, et offrait, lors de son admission à l'hôpital, tous les symptômes d'une cachexie scorbutique fort avancée. Les membres et le tronc étaient couverts de pétéchies nombreuses et de larges ecchymoses ; du sang s'écoulait presque continuellement des narines; les gencives étaient saignantes. Une forte congestion des bronches et des poumons s'étant développée avec une réaction

[1] *Annales d'oculistique*, t. XII, p. 173 et t. XIV, p. 84.

[2] Van Onsenoort, *Handbuch der Krankheiten des Auges*, traduction allemande. Crefeld, 1845, t. I, p. 206.

[3] Sichel, *Traité de l'ophthalmie*, etc., p. 471.

fébrile manifeste, on fit une saignée qui fut suivie d'un amendement notable. Or, le sang offrit un caillot dense et résistant, comme le caillot des phlegmasies, et ce dernier était couvert d'une couenne parfaitement caractérisée.

OPHTHALMIE PUERPÉRALE OU DES FEMMES EN COUCHES, OPHTHALMIE DES NOURRICES. — Les cas les plus graves de l'ophthalmie des nouvelles accouchées ont pour source l'inflammation et la suppuration des veines de l'utérus (phlébite utérine), et le transport du pus dans la circulation. Un seul œil est habituellement atteint de cette ophthalmite, qui a encore reçu le nom d'*ophthalmie phlébitique*. Sous l'inflence de la pyémie, l'organe devient rouge et photophobe ; un chémosis phlegmoneux apparaît ; la cornée s'ulcère et se rompt ; les humeurs de l'œil s'écoulent au dehors.

Le genre d'ophthalmite, dont il est ici question, est fort rare. Tous les accoucheurs que Cunier interrogea, sur son degré de fréquence en Belgique, ont été unanimes à reconnaître qu'ils ne l'avaient jamais observée. Sur sept femmes qui en furent atteintes, et pour lesquelles Cunier fut consulté, six succombèrent. Chez toutes, l'œil gauche avait été envahi seul; la malade qui survécut y conserva un très-petit moignon et l'autre globe resta frappé de choroïdite. Cette dernière femme accoucha à terme ; chez les six autres, il y avait eu avortement du cinquième au huitième mois.

Une seconde forme d'ophthalmie puerpérale consiste dans une simple inflammation de la conjonctive, avec plus ou moins de tendance à l'ophthalmo-blennorrhée et à l'ophthalmie interne. On prétend qu'on l'a observée chez les femmes qui n'étaient pas en état de nourrir, et même chez celles qui, après avoir allaité quelque temps, avaient cessé brusquement de le faire. Parfois, a-t-on dit, les chambres oculaires se remplissent, partiellement ou en totalité, d'un fluide blanc, semblable au lait, d'où résulte l'abolition de la vue, pendant toute la durée du phénomène. La métastase laiteuse (*hypogala*) surgirait à diverses reprises, dans le cours de la maladie ; on aurait même constaté l'apparition et la disparition de la collection, suivant que la nourrice ôtait ou rendait le sein à l'enfant. Peu de praticiens adhéreront à ces théories fabuleuses. Nul doute, dans ma pensée, que le prétendu hypogala ne fût un hypolympha, phénomène si commun dans la pratique ophthalmologique.

CONCLUSIONS. — Il résulte de ces considérations et des détails précédemment exposés que, s'il est permis de différencier les ophthalmies d'après les tissus où elles résident, il y a loin de cette classification anatomique à celle de Beer, qu'on a vainement cherché à populariser parmi nous. Nous ne saurions admettre, étiologiquement parlant, une foule de formes, dont la spécificité supposée expose à diagnostiquer et à traiter en conséquence une inflammation scrofuleuse, goutteuse, etc., chez des sujets qui peuvent n'être entachés d'aucun vice constitutionnel. On ne saurait méconnaître qu'il n'y ait un grand nombre de variétés spéciales d'ophthalmies, eu égard aux âges, aux professions, aux maladies concomitantes, etc. ; mais les deux seules que nous considérions comme émanant d'une cause virulente, et conséquemment comme vraiment spécifiques, sont *l'ophthalmie granuleuse et l'ophthalmie syphilitique*. La première nous montre les granulations typiques, forme toujours identique, comme sont identiques les cris-

tallisations d'un grand nombre d'agents décrits par la chimie. Quant à la seconde, si elle n'est pas constamment caractérisée par des symptômes qui diffèrent de ceux des autres iritis, elle offre néanmoins, dans les données commémoratives, dans les lésions extra-oculaires, dans ses allures et dans les modifications surtout que lui imprime le traitement antivénérien, un cachet spécifique qui ne saurait être méconnu.

Bien que les caractères tracés par Beer n'aient pas, d'après nous, le genre de portée qu'on leur a assignée, il n'en est pas moins vrai qu'ils constituent une ressource de diagnostic des plus précieuses. En précisant avec une telle exactitude les modifications si variées que l'œil enflammé est susceptible d'offrir, l'ancienne école allemande a bien mérité de l'ophthalmologie. Ce n'est donc pas sur l'existence de ces formes qu'il y a lieu de discuter, mais sur le mode seulement d'en interpréter la valeur. Il faut convenir, d'ailleurs, que si un grand nombre de qualifications indiquées ci-dessus ont été rejetées comme vicieuses, presque rien encore n'a été fait pour les remplacer par d'autres plus satisfaisantes.

SECTION VII.

OPHTHALMIES SYMPATHIQUES.

Un double mécanisme préside à la constitution des ophthalmies qu'on a qualifiées du nom de sympathiques. Tantôt un œil se prend à la suite d'une ophthalmie existant à l'autre œil, tantôt une inflammation ophthalmique vient compliquer la souffrance d'organes plus ou moins éloignés.

Bien que les deux yeux soient unis par des connexions intimes, puisqu'ils aboutissent à un centre commun, le cerveau, il est fort souvent superflu d'invoquer cette corrélation anatomique pour expliquer l'invasion d'un œil par une maladie qui frappait déjà son congénère ; fréquemment le phénomène a sa source dans des conditions matérielles appréciables. Quand une ophthalmie purulente unilatérale se convertit en une ophthalmie double, ne peut-on pas admettre que l'influence qui avait engendré la première inflammation a aussi donné lieu à la seconde? N'arrive-t-il pas plus communément encore que les nouveaux accidents soient produits par le transport sur l'organe sain de matières irritantes fournies par l'organe malade? Lorsqu'un phlegmon surgit après une opération malheureuse de cataracte, il suffit du pus qui coule de ce côté pour infecter l'autre. La condition interne, quelle qu'elle soit, une syphilis, par exemple, qui crée une iritis à un œil, n'est-elle pas apte à devenir, pour le second, la cause de désordres identiques? Il résulte enfin de plusieurs observations des docteurs Dixon, Taylor, Walton, etc., que, quand un globe est depuis longtemps perdu pour la vision par l'effet d'ophthalmies traumatiques, d'inflammations opiniâtres, il peut devenir le réceptacle de corps irritants de toute sorte, d'obstacles crétacés, à la suite, par exemple, de la transformation du cristallin en une masse calcaire, etc. Or, ces produits anormaux sollicitent vers le bulbe dégénéré une

congestion à laquelle participe son congénère, qui devient douloureux et photophobe. Un expédient très-salutaire dans l'espèce consiste, d'après ces praticiens, à enlever la cornée de l'œil inutile pour vider l'organe. Cette opération, plusieurs fois invoquée dans de telles circonstances, paraît avoir été suivie d'un très-grand soulagement dans l'œil subsistant et d'une bonification des fonctions visuelles. L'extirpation du globe a même été pratiquée dans des cas de ce genre.

Des auteurs admettent des ophthalmies gastriques, saburrales, bilieuses, vermineuses, etc. Elles s'expliquent par la polyémie encéphalique qui peut s'associer aux conditions du tube digestif, d'où le reflux du sang vers l'appareil visuel.

SECTION VIII.

OPHTHALMIES INTERMITTENTES OU PÉRIODIQUES.

On trouve dans les annales de la science un grand nombre d'observations d'ophthalmies, que leurs auteurs qualifient d'intermittentes, parce qu'elles se reproduisent, chez le même individu, à des intervalles plus ou moins longs, mais à accès régulièrement périodiques. Il est facile, en analysant ces faits, d'en expliquer le mécanisme pathologique.

Observation IX. — Un malade qui consulta, en 1833, le docteur Cazenave (de Bordeaux), était attaqué tous les ans d'une conjonctivite, qui, se renouvelant à une époque à peu près fixe depuis le printemps de 1829, durait un mois. Elle était constamment précédée, pendant une quinzaine de jours, d'élancements fort douloureux dans la région oculaire. Comme la phlogose existait au moment où l'on s'adressa au docteur Cazenave, ce praticien se borna à la combattre, en recommandant au malade de revenir l'année d'après, trois semaines environ avant la période présumée de la crise. Il fut exact au rendez-vous. Le sulfate de quinine ayant été administré tous les trois jours d'abord, puis quotidiennement, l'accès ne revint pas, et, grâce aux mêmes précautions, il ne reparut plus les années suivantes.

Observation X. — Dans un autre fait, extrait de la pratique du docteur Szokalski, le type de l'intermittence était de trente jours, et l'affection céda de même aux antipériodiques. Telle était, depuis deux années, la périodicité des accès que le malade pouvait en calculer d'avance le retour. Les souffrances étaient horribles, et s'accompagnaient parfois de vomissements. Les yeux étaient alors vivement injectés, larmoyants et photophobes.

Observation XI. — Le 12 janvier 1857, j'ai été consulté par un négociant de Vouziers, âgé de quarante ans, et qui avait éprouvé jadis de nombreuses atteintes de rhumatisme. Il accusa d'être en proie depuis une année, et très-régulièrement tous les douze jours, à des douleurs qui se montraient tantôt à l'œil droit, tantôt, et le plus souvent, à l'œil gauche; elles s'irradiaient vers le front et la tempe du côté de l'œil compromis, lequel était alors le siége d'un mouvement congestif, avec intolérance de la lumière.

Telle était l'acuité des accidents que cet homme était contraint de se mettre au lit, à une demi-obscurité, et de se priver de nourriture. Au bout de douze heures, la perturbation nerveuse cessait, mais la conjonctive restait rouge et l'œil très-irritable pendant quatre ou cinq jours. Des collyres, des pommades à l'oxyde rouge de mercure, un vésicatoire au bras avaient été vainement employés.

Comme le consultant avait été sujet pendant plusieurs années à de violentes crises douloureuses dans la région de l'estomac, et que c'était depuis leur disparition radicale qu'avait surgi l'ophthalmie périodique, je pensai à la métastase d'une névralgie, de nature probablement rhumatique. Je conseillai l'aloès, à prendre tous les cinq jours, des frictions de huit en huit jours derrière les oreilles avec une pommade contenant de l'huile de croton, et j'insistai surtout sur l'administration quotidienne de pilules de sulfate de quinine et d'extrait de valériane.

Le 30 mars suivant, le malade m'écrivit que, mes prescriptions ayant été régulièrement suivies, les accès ne s'étaient plus reproduits. Ayant eu l'occasion de le revoir en juin 1858, je reçus de lui l'assurance que ses crises s'étaient évanouies sans retour. Les membres étaient souvent le siége d'une roideur pénible, et la région occipitale était parfois occupée par une douleur déchirante.

Qui ne reconnaît dans ces faits une névralgie de la cinquième paire, qui sollicite, au moment des paroxysmes, la congestion et l'éréthisme de l'organe visuel. La plupart des ophthalmies dites intermittentes sont de ce genre, et ne méritent pas, à vrai dire, de figurer dans le cadre des inflammations oculaires.

Le plus habituellement, les crises se manifestent chaque jour (ophthalmie intermittente quotidienne). Tantôt le sulfate de quinine en triomphe immédiatement, tantôt les accès changent d'allure et ne tardent pas à s'évanouir. Nous avons vu que, dans d'autres circonstances, les paroxysmes étaient séparés par un laps de temps plus long; c'est d'après cette modification de la périodicité que les ophthalmies ont reçu les qualifications de tierce, quarte, quintane, sextane, octane, quindécimane, annuelle. Le type annuel, toutefois, me paraît ne devoir être accepté qu'avec réserve.

Dans quelques cas, ceux, par exemple, précédemment cités, l'élément nerveux tient sous sa dépendance l'élément sanguin; dans d'autres, le contraire a lieu. Nous avons dit que la plupart des phlegmasies iridiennes suscitaient des crises douloureuses le soir; mais alors, quelle que soit la périodicité de la perturbation nerveuse, les caractères matériels, les signes primordiaux de l'inflammation n'ont jamais disparu complétement. C'est bien certainement à cette catégorie qu'appartiennent les exemples relatés d'iritis intermittentes.

Parfois, le retour d'ophthalmies est régulièrement subordonné à celui des époques menstruelles. Tel était le cas d'une de mes malades, âgée de dix-huit ans, et chez qui, depuis deux années, une inflammation oculaire, offrant les caractères de l'ophthalmie catarrho-rhumatismale des Allemands, se manifestait tous les mois, huit jours environ avant la période des règles. Elle s'exaspérait graduellement, déclinait et disparaissait enfin. L'évolution de ces symptômes exigeait un laps de quinze ou dix-huit jours, de telle sorte que la malade n'en était délivrée, chaque mois, que durant douze ou quinze jours; ses yeux

étaient sains alors et supportaient parfaitement la lumière. Le docteur Gros (de Moscou), présent à la consultation (7 août 1852), fut d'avis que le soufre, administré à l'intérieur, serait apte à activer le flux périodique, à dégager d'autant la tête, et à rompre, pour ainsi dire, cette habitude vicieuse de la nature. Je me conformai à son conseil, et prescrivis en outre un liniment irritant pour frictions, pendant quelques jours, à la partie interne des extrémités inférieures, peu de temps avant chaque période menstruelle. Celle-ci apparut au commencement de septembre, au lieu d'arriver le 12, et les yeux conservèrent leur intégrité physiologique; mais j'eus le regret, plus tard, de constater de nouvelles rechutes. Chez une autre malade, un larmoiement chronique (*stillicidium lacrymarum*) se transformait, tous les mois, quelques jours avant la période, en une dacryoblennorrhée, souvent accompagnée d'une tumeur lacrymale.

« Je connais, dit Guérin (de Lyon), quelques personnes du sexe dont le temps de leurs règles est annoncé par un ou plusieurs orgelets. Ceux-là ne sont pas de longue durée, et ils finissent avec le temps périodique. » Des faits de ce genre se sont montrés nombre de fois dans ma pratique. L'une de mes malades, qui se trouvait dans cette condition, la tenait de sa mère, qui avait été incommodée par des orgelets mensuels jusqu'au temps de la ménopause. Les marges palpébrales étaient, chez elle, déformées et calleuses, par suite des inflammations successives dont elles avaient été le siége, d'où un trichiasis qui la mettait souvent dans l'obligation de se faire arracher des cils.

CHAPITRE II.

MALADIES DE LA CONJONCTIVE.

SECTION I.

XÉROSIS.

Le xérosis (cutisation de la conjonctive), qu'il ne faut pas confondre avec la xérophthalmie ou l'ophthalmie sèche des anciens auteurs, n'a été spécialement décrit que depuis le commencement de ce siècle par A. Schmidt, Benedict, Ammon, Travers, etc. L'on en trouve des observations éparses dans des mémoires, dans quelques publications périodiques et dans les traités généraux d'ophthalmologie. Nous ne l'avons guère rencontré que quatre ou cinq fois, car il ne se présente que très-exceptionnellement dans la pratique.

CARACTÈRES ANATOMIQUES ET PHYSIOLOGIQUES.—Cette altération curieuse consiste dans la suppression plus ou moins radicale des sécrétions qui se font à la surface de l'œil, dans une sorte de racornissement du tissu conjonctival, qui, privé de

son aspect muqueux, devient sec, ridé, parcheminé. Toute la continuité de cette membrane est susceptible de participer à la dégénérescence, tant celle des paupières que la lame qui tapisse le globe. Il y a, d'ailleurs, des degrés divers dans le xérosis, depuis la dessiccation commencante jusqu'à la cutisation complète. A une période très-avancée de la maladie, la conjonctive scléroticale, ratatinée et d'un aspect terreux, présente des plis qui suivent des directions variées. On en voit parfois qui empiètent plus ou moins sur le limbe kératique, sous forme de valvules. La conjonctive cornéale, mate également, dérobe aux regards les parties internes de l'œil. Des plaques ou des écailles de conjonctive desséchée se détachent quelquefois de la surface de l'organe.

La diminution de profondeur des sinus palpébraux et le symblépharon sont des complications habituelles du xérosis. Le symblépharon peut être tel que toute trace des replis rétrotarsiens de la conjonctive a disparu, une faible rainure irrégulière, et entrecoupée çà et là par des points plus racornis, séparant les paupières du bulbe visuel. L'entropion est fort commun aussi, tant par suite des brides qui tirent les voiles palpébraux vers le globe que par le recoquillement des tarses. La fente palpébrale est toujours plus ou moins rétrécie, et la caroncule lacrymale desséchée et atrophiée.

Il résulte des phénomènes qui viennent d'être exposés qu'une gêne plus ou moins considérable doit envahir les mouvements de l'œil et des paupières; elle sera subordonnée au degré du racornissement conjonctival et aux conditions surtout des adhérences. La sécrétion des larmes, qui existait encore plus ou moins tant que la maladie était peu avancée, finit à la longue par être abolie, leurs conduits excréteurs s'étant oblitérés peu à peu. La sensibilité de la surface de l'œil s'émousse, puis s'évanouit. Si, l'affection étant légère encore, la cornée laisse apercevoir l'iris et la pupille, le malade pourra jouir d'un degré de vision en harmonie avec les conditions de diaphanéité du miroir; plus tard, quand l'épithélium kératique sera écailleux et terne, le sujet ne distinguera guère que le jour de la nuit.

ÉTIOLOGIE.—Les causes du xérosis sont enveloppées d'un profond mystère; nous le considérons comme une atrophie de la conjonctive, d'origine inconnue. L'occlusion des conduits excréteurs de la glande lacrymale est, d'après quelques auteurs, la condition capitale de son développement. Parmi les influences susceptibles de le faire naître, on a mentionné en première ligne les conjonctivites opiniâtres. D'après les assertions de Marie Didier, âgée de vingt-six ans, à qui j'ai donné des soins en 1853, le xérosis dont elle était affectée était consécutif à une ophthalmie qui se déclara chez elle, à l'âge de trois ans, pendant qu'elle avait une éruption confluente à la face. On a invoqué le trichiasis, l'entropion, l'exposition permanente du bulbe au contact de l'air par suite d'un lagophthalmos; l'action, brusque ou graduelle, de matières corrosives qui tendent à désorganiser la texture de la conjonctive et à en supprimer l'appareil sécréteur; l'emploi intempestif et prolongé de préparations très-astringentes ou caustiques dans le cours d'une ophthalmie chronique. Fondés surtout sur la rareté de la cutisation conjonctivale, tandis que les causes auxquelles on l'a rattachée sont si fréquentes, quelques-uns admettent un marasme de la conjonctive, par suite

d'une innervation vicieuse, d'une lésion des filets de la cinquième paire qui animent cette membrane, la glande lacrymale et les cryptes de Meïbomius. Rognetta fait remarquer que si la destruction de la cinquième paire peut entraîner l'érosion de la cornée, il n'y a pas lieu de s'étonner qu'une lésion moins violente, qui atteint les filets nerveux qui se rendent à la conjonctive et aux glandes lacrymales et sébacées, occasionne l'espèce d'altération dont il s'agit. « Si l'on me demandait, dit-il, quelle est la véritable nature de cette affection nerveuse, je ne serais pas plus en état de répondre que d'autres ne pourraient dire comment un chagrin profond fait verser des larmes, comment la vue de certains mets fait venir l'eau à la bouche. » L'auteur ajoute qu'il est même indécis sur la question de savoir si la phlogose, qui a souvent précédé la cutisation conjonctivale, ne dépendrait pas également de l'action d'un principe névrosthénique.

D'après Carron du Villards, l'un des premiers symptômes de la lèpre est de donner de l'aridité et de la sécheresse à toutes les membranes muqueuses ; la conjonctive participe l'une des premières à ce genre de lésion. C'est une xérophthalmie qui, s'établissant lentement, ressemble à la cutisation du gland des hommes circoncis. L'œil est sec et sans sécrétion muqueuse et lacrymale.

TRAITEMENT. — Le xérosis semble-t-il s'établir sous l'influence d'un trichiasis, d'un entropion, d'une inflammation oculaire quelconque, on cherchera, bien entendu, à combattre ces conditions. Est-il très-avancé ou complet, on le considère généralement comme au-dessus des ressources de l'art. On a tenté d'exciser les brides conjonctivales, opération qui a été suivie de la production d'adhérences nouvelles. Tous les oculistes recommandent donc de se borner à quelques applications destinées à ramollir et à assouplir les tissus altérés. Des malades se soulagent en introduisant, de temps à autre, entre leurs paupières un peu de salive. On a conseillé l'huile d'olives, d'amandes douces, de foie de morue, des mucilages, la glycérine et l'axonge. Cette substance est peut-être la plus avantageuse de toutes dans l'espèce; le docteur Cadenhead a même fait part à M. Mackenzie d'un cas de xérosis dans lequel les cornées paraissaient sèches et opaques, et où l'application journalière de l'axonge reconstitua la diaphanéité du miroir, au point que le sujet put se conduire et distinguer des objets minutieux. Je doute que ce malade ait été affligé d'un haut degré de cutisation conjonctivale.

SECTION II.

EXCROISSANCES FONGUEUSES.

La conjonctive oculaire devient parfois le siége de productions fongueuses, analogues à celles que l'on rencontre sur les autres muqueuses; c'est à ce groupe nosologique que se rattachent les tumeurs décrites dans les auteurs sous les noms de polypes, de verrues, de végétations, de sarcomes de la conjonctive, et auxquelles il me paraît superflu de consacrer des articles spéciaux.

CARACTÈRES ANATOMIQUES ET PHYSIOLOGIQUES. — Ces protubérances, uniques ou multiples, pédiculées ou sessiles, se présentent, en général, sous forme de masses rosées ou rouges, souvent granuleuses à leur surface ; des vaisseaux nombreux affluent communément à leurs racines, et elles saignent avec facilité. Il en est de dimensions très-fortes. Les inconvénients, d'ailleurs, que causent ces obstacles, tiennent, en grande partie, à leur volume et sont faciles à prévoir: congestion habituelle de la conjonctive, gêne plus ou moins forte, surtout dans les mouvements de l'œil, larmoiement, etc. Les paupières sont parfois extroversées.

L'une de mes malades était frappée de kopiopie, dès qu'elle se livrait à un travail un peu minutieux ; de temps à autre, son œil droit laissait échapper une certaine quantité de sang. Un examen attentif me fit découvrir, sur la moitié temporale du repli rétrotarsien inférieur, un petit fongus pédiculé, dont cette femme ignorait l'existence, et qui était caché derrière la commissure externe. J'en pratiquai l'ablation, et tous les inconvénients qui résultaient de sa présence ne tardèrent pas à se dissiper.

Dans un fait publié par le docteur Kranka, il s'agit d'une jeune fille, chez laquelle l'existence de tumeurs polypeuses de la conjonctive était associée à un polype pédiculé placé dans le conduit auditif. Quelques-unes de ces productions offrent des poils, parfois très-durs et souvent d'une longueur considérable (*trichosis bulbi*). Ils émanent de follicules pilifères fixés dans la masse morbide et très-visibles au microscope.

ÉTIOLOGIE. — Si l'opération du strabisme, l'extirpation du ptérygion, peuvent donner lieu à la formation de productions fougueuses, de bourgeons charnus qui végètent à la surface de l'œil, il y a lieu de penser qu'un bon nombre des tumeurs qui nous occupent sont de cette nature et reconnaissent pour cause une excoriation, une plaie quelconque de la conjonctive et du tissu cellulaire sous-conjonctival. Que d'influences, d'ailleurs, parfois inappréciables, sont aptes à engendrer ces érosions : ophthalmies, action de particules corrosives, anguleuses, etc. Un corps étranger, qui s'est implanté dans les tissus, fait affluer le sang vers le point qu'il occupe, et peut y susciter à la longue le bourgeonnement et l'hypertrophie de la conjonctive et de la couche cellulaire sur laquelle elle repose. Ainsi s'explique le point de départ de quelques excroissances, dans lesquelles on rencontre le corps étranger, lorsqu'on les extirpe.

TRAITEMENT. — Les tumeurs fongueuses d'un petit volume pourront être réduites avec les caustiques. Toutefois, l'ablation, à l'aide d'une pince et du bistouri ou des ciseaux courbes sur le plat, est un mode plus expéditif, qu'il y aura généralement lieu de préférer. La cautérisation consécutive avec la pierre infernale sera souvent fort apte à prévenir les récidives. Chez une malade traitée, en 1839, à l'hôpital Saint-André de Bordeaux, par Chaumet[1], la végétation, d'un rouge foncé et du volume d'une grosse noisette, s'élevait au-dessus de la région externe du blanc de l'œil, se prolongeait sur la cornée où elle cachait la moitié de l'ouverture pupillaire et s'opposait à l'occlusion des paupières. Chaumet

[1] *Gazette des hôpitaux*, année 1840, numéro du 29 septembre.

enleva la tumeur avec le bistouri, en débutant par sa portion kératique, puis appliqua sur les racines scléroticales deux stylets boutonnés incandescents. Grâce à un traitement énergique (saignées générales, fomentations avec l'eau opiacée froide, sirop d'acétate de morphine à l'intérieur, etc.), une telle pratique, assez insolite dans les opérations sur le globe, ne paraît pas avoir été suivie d'accidents inflammatoires et nerveux très-intenses. Ce ne fut toutefois que plusieurs jours après que la malade commença à s'accoutumer à l'impression de la lumière ; vingt-deux jours suffirent pour son rétablissement. Un tel succès encouragea ce chirurgien à répéter la même tentative chez un homme atteint d'une excroissance fongueuse grosse comme un œuf de pigeon et qui, ayant sa base sur la partie supérieure de l'hémisphère antérieur de l'œil, couvrait la cornée sans y adhérer. Le malade guérit.

SECTION III.

PINGUÉCULA.

Le pinguécula consiste dans une tumeur de petite dimension, irrégulièrement arrondie, d'un aspect jaunâtre ou graisseux ; elle occupe la région scléroticale, dans un point rapproché du bord de la cornée, au niveau du diamètre transversal de l'œil. Placé tantôt du côté nasal, tantôt et moins souvent du côté temporal de l'organe, le pinguécula est susceptible de se montrer sur ces deux points à la fois. On ne le rencontre guère que chez les gens d'un âge mûr et surtout chez les vieillards. Il est infiniment plus commun chez les hommes que chez les femmes. J'ai remarqué que, quand un œil portait un ou deux tubercules de ce genre, il était assez habituel que son congénère en offrît un ou deux également, à la même place et à des degrés variables. Lors donc que, dans le cours d'une conjonctivite unilatérale, on est embarrassé sur la question de savoir si une tumeur, qui proémine dans l'injection, est une pustule, une papule ou un pinguécula, on trouve souvent, dans l'autre œil, un document certain, qui vient éclairer le diagnostic.

Après avoir soumis ces excroissances au microscope, M. Robin les considéra comme des tumeurs épithéliales ; il les trouva, en effet, exclusivement formées d'épithélium pavimenteux de la conjonctive un peu hyperthrophié, sans trace aucune de vaisseaux et de granulations graisseuses[1]. Il est vrai qu'une autre production, qualifiée de pinguécula par le docteur Magne[2], et qui fut examinée par M. Homolle, présenta, sous le microscope, les globules caractéristiques des matières grasses ; mais je me demande si cette tumeur, qui avait le volume d'une très-forte noisette, rentrait bien dans la catégorie de ces petits pinguéculas qu'on rencontre si fréquemment dans la pratique. Weller avait déjà constaté, il y a

[1] *Dictionnaire de Nysten*, 11e édition, p. 1098.
[2] *Union médicale*, 1853, p. 338.

plus de trente années[1], que le pinguécula ne présentait pas la moindre trace de graisse à l'analyse chimique.

Le pinguécula ne s'enflamme pas, ne suppure pas, ne se résorbe jamais, reste à peu près stationnaire pendant toute la vie, et ne réclame aucun traitement. Si toutefois, acquérant des dimensions trop considérables, il venait à gêner les mouvements de l'œil, ce que je n'ai jamais vu, et si le malade désirait en être délivré, on pourrait le saisir avec une pince déliée, et l'extirper avec le bistouri ou les ciseaux de Cooper.

SECTION IV.

PTÉRYGION.

CARACTÈRES ANATOMIQUES ET PHYSIOLOGIQUES. — Le ptérygion, que quelques auteurs (Maître-Jan, Saint-Yves, Marc-Antoine Petit, Wenzel) désignent encore sous le nom d'*ongle* ou d'*onglet*, consiste dans une sorte d'épaississement variqueux de la conjonctive oculaire, dégénérescence exactement circonscrite dans une partie de cette membrane. Il a la forme d'un triangle, dont la base est à la périphérie de l'hémisphère antérieur de l'œil, et dont le sommet atteint la circonférence de la cornée, ou s'étend sur cette tunique, sans en dépasser le centre; *non cooperit oculum nisi in formâ sagittæ* (Forestus).

Tantôt le ptérygion est mince ou celluleux (*pterygium tenue seu cellulosum*), tantôt il est épais et comme charnu (*pterygium crassum seu carnosum*). L'un, qui constitue le premier degré de la lésion, est demi-transparent, grisâtre, muni de quelques filets vasculaires ; il s'arrête ordinairement au pourtour de la cornée, et quand il se propage au delà, il ne trouble que peu la diaphanéité de cette membrane. L'autre, riche en vaisseaux, ressemble à un petit muscle que le scalpel vient de préparer ; son corps est rouge ou rougeâtre, et son sommet, qui arrive presque toujours au centre kératique, est d'un blanc grisâtre et a beaucoup d'analogie avec un tendon. Cette extrémité de la production morbide, a été trouvée parfois bifurquée, c'est-à-dire, se terminant sur deux points séparés et distincts, ce qui est rare.

Cette maladie ne met obstacle à la vue que quand elle a envahi la partie du miroir de l'œil qui fait face à l'ouverture pupillaire. Le trouble visuel est léger dans le ptérygion mince ; l'appendice cornéal, au contraire, d'un ptérygion épais empêche le malade de distinguer les objets qui correspondent au point qu'il occupe. Le ptérygion, d'ailleurs, est constamment indolore. Lorsque plusieurs expansions de ce genre existent sur un même œil, ou lorsqu'un seul ptérygion est très-épais et très-volumineux, la mobilité de l'organe peut éprouver une gêne plus ou moins considérable. Lié à la sclérotique par des connexions lâches, uni beaucoup plus fortement à la cornée, le ptérygion se plisse en travers, dans sa

[1] Weller, *loc. cit.*, t. Ier, p. 238.

partie scléroticale, lorsque la cornée se rapproche de la base de l'excroissance ; il se tend et ses plis s'effacent, quand cette membrane se porte au côté opposé.

Soumise au microscope, la tumeur a paru une hypertrophie partielle, cellulo-vasculaire et fibro-plastique, de la conjonctive oculaire (Ch. Robin). Les cas, dans lesquels on a cru que le ptérygion avait été envahi par une dégénérescence graisseuse (ptérygion graisseux ou adipeux), ne sont autre chose, d'après M. Sichel, que des pinguéculas, sur lesquels sont venus consécutivement se greffer des ptérygions, qui ont englobé la tumeur primitive, et sont même susceptibles de la dérober à nos regards. Plus tard, lors de l'ablation de l'excroissance, on y trouve le pinguécula, qu'on peut prendre pour du tissu adipeux appartenant à la trame même du ptérygion, si l'on n'a pas suivi le développement de la maladie. On a dit encore que, chez les sujets scrofuleux ou atteints d'une dyscrasie cancéreuse, le ptérygion pouvait devenir dur, livide, douloureux, et former le point de départ d'un cancer de l'œil (ptérygion malin). Nous n'avons pas eu l'occasion d'observer cette terminaison funeste ; il faut qu'elle soit bien rare, puisque Beer, qui eut à traiter près de 400 ptérygions, dans ses trente-deux années de pratique, n'a jamais rien vu de semblable.

Le ptérygion débute sur le blanc de l'œil et n'envahit qu'avec le temps la conjonctive cornéale. Sa marche est toujours lente. Dans un grand nombre de cas, les malades terminent leur carrière, avant que cette altération soit assez développée pour nuire à leur vue.

ÉTIOLOGIE. — La forme morbide qui nous occupe se développe plus souvent chez les individus d'un âge mûr, ou déjà vieux, que chez les jeunes gens ; elle est très-rare chez les enfants ; une observation de Wardrop démontre qu'elle peut être congénitale. La plus commune de ses causes paraît être l'introduction fréquente dans l'œil du sable, de la poussière calcaire, etc. ; aussi rencontre-t-on plus particulièrement le ptérygion chez les maçons, les voituriers, les jardiniers et chez les individus qui séjournent dans des contrées sablonneuses, et où règnent des vents violents. Il est probable que, s'il naît presque constamment à l'angle interne, c'est que, de tous les points de la partie antérieure du bulbe, cette région est la plus exposée à des influences délétères ; les voiles palpébraux ne s'y rapprochent qu'incomplétement et les corpuscules, qui entrent dans l'œil, sont charriés vers cet endroit avec les larmes. On l'observe parfois du côté de l'angle externe, moins souvent vers les parties supérieure et inférieure de l'organe. Quatre ptérygions, disposés en croix de Malte, ont été rencontrés dans quelques cas très-rares.

Le phénomène curieux de l'invariabilité de la forme du ptérygion a donné lieu à quelques explications ingénieuses, sinon concluantes. Il dépendrait, d'après quelques auteurs, de ce que les adhérences de la conjonctive devenant de plus en plus intimes à mesure qu'on s'avance vers la cornée, les progrès de la dégénérescence vont toujours en diminuant ; comme elle rencontre d'autant plus de résistance qu'elle se rapproche davantage de la pupille, elle revêt forcément la form triangulaire. J'adhère plutôt au sentiment de ceux qui pensent que cette configuration pyramidale doit être attribuée au cours des vaisseaux chargés d'alimenter la conjonctive, et qui procèdent de la circonférence vers le centre, comme les

rayons convergents d'un cercle. Le premier élément nécessaire pour la formation d'un ptérygion serait, d'après M. Arlt, un petit ulcère occupant le bord de la cornée. La conjonctive deviendrait partiellement le siége d'un léger mouvement congestif, nécessaire à la cicatrisation de la plaie, et donnerait ainsi lieu, en se transformant peu à peu, à la production morbide qui nous occupe.

TRAITEMENT MÉDICAL.—Les topiques résolutifs, dont on augmente graduellement la force, peuvent être essayés dans la première phase du ptérygion ; s'ils sont très-incertains dans leurs effets, ils ne sauraient nuire. L'on conseillera donc les collyres astringents, simples ou laudanisés, qui réussissent le mieux contre les conjonctivites chroniques; la solution de nitrate d'argent, que M. Mackenzie dit avoir employée avec succès, même quand la lésion se rapprochait des conditions du *pterygium crassum ;* les pommades rouges. J'ai vu Rosas prescrire une pommade composée de précipité blanc, de tutie et de bol d'Arménie, et plus tard substituer à son emploi celui d'un mélange pulvérulent de précipité rouge, d'alun et de crème de tartre.

L'application d'une couche d'acétate de plomb neutre sur la continuité du ptérygion a été expérimentée par M. Decondé [1], qui paraît lui devoir des cures satisfaisantes. Le sel y séjourne pendant quelques secondes, après quoi on l'enlève avec un pinceau imbibé d'eau. L'un des malades qu'il cite portait, à l'angle interne de l'œil gauche, un ptérygion membraneux et vasculaire, qui empiétait sur la cornée, à deux millimètres de sa circonférence. Cinq applications du sel de Saturne ayant été effectuées les 17, 18, 19, 23 et 27 février 1852, la rétraction du ptérygion était telle le 1er mars qu'il ne restait plus qu'une sorte de papule peu éloignée de la cornée; la base et la pointe kératique étaient complétement effacées. Il suffit d'un dernier emploi du remède pour réduire les vestiges de la tumeur. Moins heureux que M. Decondé, j'ai vu surgir chez une dame, à la suite de l'intervention de cet expédient, une inflammation qui la fit beaucoup souffrir. Des incrustations saturnines restèrent longtemps fixées sur le ptérygion, qui ne subit aucune diminution de volume, et j'eus le regret de voir la malade déserter ma consultation.

TRAITEMENT CHIRURGICAL. — A l'exemple du professeur Rosas, j'ai souvent tenté les scarifications du ptérygion avec un scarificateur ou avec une aiguille falciforme (pl. II, fig. 5). J'ai fini par renoncer à ce moyen, qui donne fréquemment lieu à des suffusions sanguines sous-conjonctivales, d'où une source de désagréments pour les malades, sans profit bien réel au point de vue de leur guérison. Rosas accorde toutefois plus de confiance à la résection d'un fragment de la dégénérescence. Il l'exécute à l'aide des ciseaux de Cooper (pl. III, fig. 10), dont on tourne la convexité contre le globe, et avec les pinces à trichiasis (pl. I, fig. 11), qu'on implante de telle sorte que l'une de leurs branches regarde le sommet et l'autre la base de la tumeur. C'est le repli compris entre ces branches que l'on excise.

Lorsque le ptérygion est invétéré et à l'état de *pterygium crassum*, l'extirpation avec l'instrument tranchant est la seule ressource applicable. Cette opération est

[1] *Annales d'oculistique*, t. XXVIII, p. 181.

facile. Il suffit, dit Beer, pour l'exécuter convenablement, de savoir disséquer un muscle. Les uns (C. Bell, Chelius, etc.) attaquent le produit morbide par le sommet; les autres (Beer, Flarer, Riberi, etc.) en commencent la dissection par la base. Nous supposerons dans notre description un ptérygion interne, cas qui se présente le plus habituellement.

Notre règle de conduite, eu égard au choix du manuel opératoire, est fondée sur l'étendue plus ou moins grande du ptérygion. Est-il de petite dimension, il peut être radicalement extrait; s'il est volumineux, au contraire, une ample dénudation serait susceptible d'avoir pour suite la production d'une forte bride tenant le globe captif vers le grand angle, avec diplopie, lassitude oculaire et tous les inconvénients attachés à un pareil strabisme. L'ectropion, celui de la paupière inférieure surtout, pourrait être la conséquence d'un mouvement de bascule imprimé au tarse par la rétraction conjonctivale. Cette bride se constitue peu à peu. Parfois je ne l'ai vue complète qu'au bout de deux ou trois mois.

1° *Extirpation du ptérygion à base étroite.* — Le malade étant assis, les paupières ayant été écartées et fixées avec des crochets appropriés ou avec le dilatateur palpébral de Kelley-Snowden (pl. I, fig. 5), on sollicite la tension de l'excroissance en invitant le patient à faire rouler l'œil vers la tempe; puis on passe sous elle, entre sa partie moyenne et la sclérotique, une aiguille courbe à suture, dont l'une des extrémités aura dû être garnie d'un fil de soie. La tige métallique, dont la pointe est entrée près l'un des bords de la production morbide, sa concavité étant tournée en avant, ressort au bord opposé; on la quitte dès lors pour ne s'occuper que du fil. Celui-ci est noué sur le corps de la tumeur, qui, en s'étranglant dans le point lié, se convertit en deux ventres, l'un correspondant à son sommet, l'autre à sa base. Rien n'est simple ensuite comme de détacher le ptérygion à ses limites inférieures, puis aux supérieures, en se servant à cet effet d'un petit bistouri bien tranchant ou d'un kératotome, qu'on tient de la main droite, tandis que la main gauche est chargée du fil. Le produit morbide ayant été séparé de ses connexions marginales jusqu'à sa base, on coupe celle-ci en travers avec les ciseaux de Cooper, dont la convexité regarde la région voisine de l'orbite; on aura soin de ménager la caroncule et le repli semilunaire. Quelques tractions douces et quelques coups de bistouri ou de ciseaux suffisent pour détacher la tumeur jusqu'au limbe kératique. Arrivé là, on tire un peu sur l'expansion cornéale, pour qu'elle se décolle; l'on en favorise la séparation en la disséquant minutieusement avec le bistouri, jusqu'à ce que la cornée, complétement débarrassée, recouvre sa diaphanéité. Si l'ablation de quelques fragments avait été omise pendant la manœuvre, il faudrait les soulever avec des pinces et les extirper supplémentairement.

L'application préalable de l'anse de fil offre plus d'un bénéfice. Elle fournit la facilité de bien assujettir l'excroissance pendant le manuel; elle en réunit les éléments, de telle sorte qu'elle rend moins nombreuses les excisions secondaires; les cordes variqueuses des ptérygions, riches en vaisseaux, sont enlevées plus aisément, l'effusion sanguine étant bien moins copieuse que dans les autres expédients opératoires.

On peut détacher le sommet du ptérygion avant d'en entamer la base. L'anse de fil placée, on décolle avec le bistouri les limites de l'excroissance, en bas et en haut, puis on dissèque l'expansion tendineuse, que l'on coupe à sa pointe. L'on termine par la résection de la région caronculaire avec les ciseaux courbes.

2° *Extirpation du ptérygion à base large.* — Une ligature ayant été établie et le corps du ptérygion ayant été séparé de ses connexions avec le bistouri, depuis sa région moyenne jusqu'au limbe kératique, on insinue sous le bord inférieur de l'autre portion l'une des branches de petits ciseaux droits, avec lesquels on pratique une incision oblique de bas en haut et de dehors en dedans, jusqu'à la partie moyenne de la base de l'excroissance. Une seconde incision, effectuée de haut en bas et de dehors en dedans, va joindre l'extrémité de la précédente, de manière à obtenir un V dont l'ouverture correspond à la cornée. L'on enlève ensuite, de l'angle interne à l'angle externe, le corps et l'expansion tendineuse de la tumeur, comme dans la première des opérations qui précèdent.

J'agis quelquefois d'après la manœuvre suivante. Après avoir fixé la ligature, je décolle le ptérygion avec le bistouri dans sa moitié externe, je dissèque et détache l'expansion tendineuse, puis, tirant sur l'excroissance à l'aide du fil, je pratique les deux incisions obliques, et termine en enlevant tout ce qui peut être resté de la tumeur, sauf ses deux racines accolées vers le grand angle, à l'une et à l'autre paupière.

Il résulte de la constitution de ce mode d'opérer que l'extirpation porte sur deux triangles adossés l'un à l'autre par leur base à la partie moyenne du ptérygion, tandis que l'un des sommets est représenté par le tendon de l'excroissance et l'autre dérive de la réunion des deux premières sections, vers le point médian de la membrane semi-lunaire. Ce procédé laisse donc subsister deux vestiges de la tumeur, l'un en haut, l'autre en bas, vers la caroncule. Nous ne saurions assez recommander, contre les grands ptérygions, cette coupe en V, conseillée par M. Arlt. « L'opération que vous avez faite à l'un de mes clients de Villeneuve, pour un ptérygion, m'écrivait en 1856 le docteur Cerveaux, de Fère-en-Tardenois, a parfaitement réussi, et la cicatrisation s'est faite avec rapidité. »

Traitement consécutif. — On pratique, pendant vingt-quatre ou trente-six heures, sur l'organe opéré, des fomentations réfrigérantes. Au bout de deux ou trois jours, la surface de la plaie commence à devenir le siége d'une suppuration légère; l'œil, dès lors, sera bassiné avec une infusion tiède de fleurs de sureau. Quelques vestiges de la tumeur sont d'ordinaire emportés par le travail suppuratif. Sept ou huit jours après, on peut commencer l'emploi de quelques collyres résolutifs, comme une dissolution faible de pierre divine. Il convient de ne pas faire usage de l'eau végéto-minérale dans les premiers temps qui suivent l'opération : les sels, en effet, qui blanchissent la dissolution saturnine, sont susceptibles de se déposer dans la plaie, d'en contrarier la cicatrisation et de donner lieu à un leucome contenant un produit minéral incrusté dans le tissu de la cicatrice. Les opacités cornéales, qui peuvent succéder à l'ablation du ptérygion, seront traitées par le laudanum, les pommades au précipité rouge et la série des remèdes recommandés contre les taies. L'extirpation du ptérygion n'est

souvent suivie d'un tel accident, d'après Jaeger, que parce qu'on n'a pas donné le temps à la cornée de se rétablir d'une manière lente et sans secousses, et qu'on y a pratiqué des cautérisations trop fortes avec la pierre infernale.

Bien que soigneusement extirpé, le ptérygion est susceptible de se reproduire chez un bon nombre de sujets. Sabatier rapporte qu'ayant opéré à plusieurs reprises un individu chez lequel le mal récidivait toujours, il se vit enfin obligé d'abandonner ce malade. On m'a dit qu'un chirurgien de Paris enlevait de temps à autre, depuis dix années, un ptérygion dont la réapparition est constante. L'expérience a démontré que la voie la plus efficace pour éviter un tel inconvénient consistait dans quelques cautérisations avec le nitrate d'argent, afin de changer le mode de vitalité des tissus. Je les pratique habituellement avec une solution très-concentrée de ce sel, dans la région qu'occupait le corps de la tumeur.

Ce serait presque toujours vainement qu'on tenterait de dissiper d'une manière durable un strabisme interne, en réséquant la bride inodulaire engendrée par une opération de ptérygion. Une ressource, dans l'espèce, consiste dans la section du droit interne, pour que ce muscle s'insère sur un plan postérieur à celui de son implantation primitive.

Quand les deux globes sont porteurs d'un ptérygion, il est généralement préférable de n'en attaquer qu'un seul, afin d'éviter au malade les désagréments d'une double vulnération et de le mettre à même de bander sans trop de gêne l'œil opéré, si le besoin s'en fait sentir. Lorsqu'un œil est affecté de plusieurs excroissances de ce genre, il y a prudence à n'en enlever qu'une seule dans la même séance, pour ne pas dépouiller en même temps le bulbe de la plus grande partie de son enveloppe naturelle. S'il y avait des granulations aux paupières, un entropion, un trichiasis, ces complications devraient être attaquées avant l'ablation de la dégénérescence oculaire.

HISTORIQUE, PROCÉDÉS DIVERS. — C'est à la pratique des anciens oculistes que nous avons emprunté le placement d'une ligature avant l'extirpation du ptérygion. Elle est, en effet, conseillée par Saint-Yves, par Guérin (de Lyon), par Pellier et même par Celse. Maître-Jan recommande un fil de soie retors et fin, ou mieux, un crin de queue de cheval. Dès qu'il a été introduit sous le ptérygion, chaque main, dit-il, saisit chacun des chefs du fil, qu'on tend et qu'on fait marcher sous la continuité de la tumeur, comme si l'on se servait d'une scie; dans le cas où elle ne se décolle qu'avec difficulté, on la détache avec une plume d'oie taillée en forme de cure-dent ou avec la lancette. Marc-Antoine Petit passe sous l'excroissance le stylet de Méjan (pl. V, fig. 8), et la dissèque avec la langue-de-carpe de Daviel.

Scarpa défend qu'on étende trop loin la dénudation sur la sclérotique. Cette manière d'agir donne lieu, d'après lui, à une cicatrice difforme qui provient de la perte de substance que la conjonctive a subie, et qui, entraînant le globe vers la caroncule, quand on a opéré du côté du grand angle, s'oppose à la liberté de ses mouvements. Ce praticien saisit le ptérygion avec des pinces, à 2 millimètres environ de sa pointe, l'attire à lui jusqu'à ce qu'un léger craquement lui ait annoncé la rupture d'une partie de ses liens celluleux, détache avec des ciseaux

bien évidés, et dans la direction du sommet à la base, la région kératique du tissu morbide, dont il n'extirpe ensuite qu'un simple lambeau, pratiquant à 2 ou trois millimètres du limbe cornéal, et parallèlement à ce limbe, une section en demi-lune, dont les cornes s'étendent un peu au delà de la dégénérescence, en suivant la courbure du globe oculaire. On reproche généralement à ce procédé d'être infidèle, car la partie la plus considérable de la tumeur, qu'on laisse intacte, ne s'affaisse presque jamais et donne lieu à une récidive qui réclame une opération nouvelle.

J'ai vu Jaeger père accrocher avec une pince déliée la portion kératique du ptérygion, tirer un peu sur elle pour la décoller, puis détacher, à l'aide d'un bistouri convexe sur le tranchant, la pointe et les bords de la tumeur jusqu'à la limite scléro-cornéale. L'opérateur dissèque, en second lieu, avec le même instrument, les parties latérales du corps de l'excroissance, qu'il continue à tendre avec les pinces; le ptérygion ayant été séparé de ses connexions jusqu'à sa base, on incise celle-ci en travers avec les ciseaux de Cooper. Fondé surtout sur la difficulté de saisir et de détacher convenablement la portion tendineuse du produit morbide, Rosas préfère l'attaquer par la base.

Dans le procédé *par déviation* de M. Desmarres, le ptérygion, préalablement détaché sauf la base, est fixé par la suture à une boutonnière conjonctivale; celle-ci part du bord inférieur de la plaie, est longue de 6 à 8 millimètres et marche parallèlement à la circonférence de la cornée, dont elle est séparée par un espace d'environ 4 millimètres. Dans un autre expédient, recommandé par M. Tavignot, l'on tend le ptérygion entre deux pinces, l'une placée au sommet, l'autre à l'extrémité opposée de la tumeur; on passe, à l'aide d'aiguilles, trois fils sous la base du repli; on résèque la totalité du ptérygion au-devant des ligatures, puis on noue celles-ci après avoir rapproché les lèvres de la plaie. L'auteur attribue à ce procédé l'avantage de supprimer un long travail de cicatrisation, suite assez habituelle des opérations ordinaires. Lorsque la réunion par première intention a été obtenue, il est permis d'abandonner à elle-même l'expansion tendineuse laissée sur la cornée, sans crainte de la voir faire de nouveaux progrès, puisqu'on a détruit ses racines. Ce sommet du ptérygion constitue-t-il une difformité, on peut en effectuer l'ablation.

Au début de mes études ophthalmologiques, j'ai souvent extirpé des ptérygions sous la direction de Carron du Villards, qui me faisait glisser, au préalable, une ligature sous la production morbide. Il paraît avoir exclusivement substitué à ce procédé l'opération qu'il appelle *par excision et torsion simultanée*. Ayant écarté les voiles palpébraux avec le dilatateur de Kelley-Snowden, ce praticien saisit d'une main le ptérygion, aussi près que possible de la cornée, avec des pinces à griffes multiples, qui s'emboîtent les unes dans les autres [1]; l'autre main, armée de ciseaux courbes sur le plat, coupe la base de l'excroissance à ras de la pince, à laquelle on communique ensuite un mouvement de torsion jusqu'à ce que le ptérygion ait été entièrement décollé. Cet expédient, que Carron du Villards dit avoir appliqué sur plusieurs centaines de malades, prévient,

[1] On trouve ces pinces chez M. Mathieu, fabricant d'instruments de chirurgie.

dans son opinion, toute lésion de la cornée et toute cicatrice consécutive; il exempte aussi de recourir à l'emploi des caustiques.

SECTION V.

VÉSICULES. — KYSTES. — TUMEURS HYDATIQUES.

Je rencontre souvent sur la conjonctive scléroticale des protubérances vésiculeuses contenant un liquide diaphane, de la grosseur environ d'une tête d'épingle, et intimement soudées à la membrane qui les supporte. Une femme, qui m'a récemment consulté, portait trois groupes de ces vésicules aqueuses; elles étaient adossées l'une à l'autre, comme les grains d'un chapelet. Ces tumeurs se déplacent avec la conjonctive sous le corps qui les heurte, et ne reçoivent pas de vaisseaux, des plaques variqueuses, comme les phlyctènes et les pustules caractéristiques de la conjonctivite lymphatique des Allemands. Elles sont en outre souvent éloignées de la cornée, tandis que les phlyctènes et les pustules sont rapprochées du limbe de cette membrane, et touchent même fréquemment à ce dernier. Les vésicules conjonctivales occasionnent à peine un peu de gêne; j'ai vu des sujets qui n'en étaient nullement incommodés et qui en ignoraient même l'existence. Elles se développent sans cause connue. Demours, qui les localise sous l'épithélium de la conjonctive, conseille de les exciser avec les ciseaux courbes sur le plat. C'est ce que j'ai fait souvent, et je n'ai jamais constaté de récidive.

Observation XII. — Le 26 avril 1847, madame Bazin se présenta à mes consultations cliniques, portant sur la région scléroticale, vers l'angle externe de l'œil gauche, une tumeur du volume d'un pois, d'un blanc jaunâtre, rénitente, peu mobile et antérieurement sillonnée par des vaisseaux assez nombreux. J'enlevai avec les pinces et les ciseaux de Cooper ce corps, qui me parut être un petit kyste développé dans le tissu cellulaire sous-conjonctival. Il donna lieu à l'épanchement d'une matière séreuse trouble. Peu de sang coula. Après avoir cautérisé le point d'extirpation avec le nitrate d'argent, je conseillai les fomentations réfrigérantes. La malade ne tarda pas à guérir.

Des faits de ce genre, très-exceptionnels, ont été observés par Dupuytren, par Weller et quelques autres chirurgiens. Des kystes hydatiques ont encore été rencontrés sous la conjonctive. M. Sichel, qui en a publié deux cas, a produit les documents suivants[1] sur la symptomatologie de ces tumeurs d'un diagnostic parfois épineux. Il n'y aura pas à hésiter sur l'existence d'un cysticerque sous-conjonctival, lorsque la face antérieure de l'œil, vers l'un des angles, offre une tumeur couverte par la conjonctive, protubérance arrondie, rosée, semi-diaphane au centre, où l'on constate presque constamment un disque blanchâtre ou jaunâtre. La tache dont il vient d'être question est caractéristique du cysticerque;

[1] *Iconographie*, p. 702.

elle ne manque qu'exceptionnellement [1]. Plus vascularisée et d'un rouge plus prononcé vers sa circonférence, la tumeur est élastique, bien que pourvue d'un peu de dureté ; on peut la déplacer dans une certaine étendue ; elle est soudée à la sclérotique par le point central de sa paroi postérieure. Le malade n'accuse aucune douleur ; la sensation qu'il éprouve se borne à un peu de gêne quand les voiles palpébraux se rapprochent l'un de l'autre. Les perceptions visuelles conservent habituellement leur intégrité normale. L'ablation du produit morbide est l'expédient curatif le plus certain et le plus radical.

SECTION VI.

ŒDÈME SOUS-CONJONCTIVAL.

CARACTÈRES ANATOMIQUES ET PHYSIOLOGIQUES. — La suffusion d'une sérosité plus ou moins abondante dans le tissu cellulaire sous-conjonctival est rarement bornée à la conjonctive oculaire ; très-souvent les paupières prennent part à l'infiltration. A un degré peu élevé, la maladie se présente sous forme d'une sorte d'empâtement élastique ; une infiltration plus copieuse donne lieu à une tuméfaction translucide, à un bourrelet mollasse dépourvu ou peu pourvu de rougeur. Il s'arrête autour de la cornée encadrée par la tumeur vésiculaire, et il constitue le *chémosis séreux*.

ÉTIOLOGIE. — Rognetta fait observer avec juste raison qu'il y a dès œdèmes sous-conjonctivaux de nature active ou par irritation vasculaire, et d'autres purement passifs. Lorsqu'un certain degré de phlogose, dit-il, s'empare d'un tissu quelconque, du sérum s'épanche entre ses mailles ; une conjonctivite, un érysipèle de la face sont aptes à engendrer de la sorte un œdème à la surface de l'œil. Celui qu'un simple orgelet peut provoquer n'est que le résultat de l'irradiation du travail phlegmasique au tissu cellulaire sous-conjonctival. Le boursouflement œdémateux, d'allure passive, s'observe plus particulièrement chez les sujets lymphatiques, affaiblis, âgés, et chez ceux qui, par suite d'une cause générale, sont en proie à l'anasarque ou à des hydropisies partielles. Quelques œdèmes sous-conjonctivaux reconnaissent pour cause un obstacle à la circulation par une tumeur voisine du globe, comme une orbitocèle.

TRAITEMENT. — Les considérations qui précèdent indiquent la nature des médications qui s'approprient généralement le mieux à l'œdème sous-conjonctival. Certaines conditions de phlogose militent pour l'application des antiphlogistiques, qui peuvent être parfois utilement associés à quelques topiques astringents ; ces derniers suffiront même dans les cas légers. Les stimulants locaux, les aromatiques, sont indiqués dans d'autres circonstances. La compression et, au besoin, quelques mouchetures, et même l'excision d'un ou deux replis conjonctivaux sont recommandées par Pellier, par presque tous les auteurs, et peu-

[1] *Archives d'ophthalmologie*, t. II, p. 238.

vent être indiquées si la membrane est largement décollée par une suffusion copieuse.

Dans quelques cas très-rares, c'est de l'air qui s'infiltre dans le tissu cellulaire sous-conjonctival. Ce genre d'emphysème sera décrit avec celui des paupières.

SECTION VII.

ECCHYMOSE SOUS-CONJONCTIVALE.

CARACTÈRES ANATOMIQUES ET PHYSIOLOGIQUES. — Engendrée par la rupture d'un ou de plusieurs des vaisseaux qui rampent à la face antérieure de l'œil, cette forme morbide (hémophthalmie externe) se reconnaît à une plaque d'un rouge foncé, uniforme, dénuée de la présence de vaisseaux isolés. Un observateur exercé distinguera de prime-abord cette disposition anormale de celle qu'offre une inflammation conjonctivale, laquelle, toutefois, peut se compliquer de l'apparition de petites ecchymoses, qui se détachent au milieu de l'injection. Le plus souvent, la plaque est nettement tranchée, la conjonctive, dans le reste de son étendue, conservant habituellement son intégrité physiologique. Dans d'autres cas, la suffusion s'étend à toute la conjonctive scléroticale et s'arrête brusquement aux limites de la cornée qu'elle ne dépasse jamais. Le bourrelet, d'un rouge vineux, susceptible de l'entourer, dans de telles conditions, a reçu le nom de *chémosis hématique*.

L'infiltration sanguine ne cause généralement aucune douleur. Elle passe successivement du rouge au bleu, du bleu au jaune, et s'évanouit lentement, sans laisser de trace. Ces transformations ne se font pas d'une manière homogène; elles se montrent graduellement, dans des points plus ou moins éloignés les uns des autres, la plaque, pendant le travail de la résolution, étant sujette à des bigarrures variées.

ÉTIOLOGIE. — L'hémophthalmie externe peut être traumatique ou spontanée. Ses causes les plus communes sont les contusions, les commotions violentes, la blessure de la conjonctive dans certaines opérations chirurgicales (ptérygion, cataracte, strabisme, etc.), les efforts musculaires, l'éternument, les toux convulsives. Je l'ai vue déterminée par l'action de porter sur la tête un lourd fardeau. Les vomissements causés par le mal de mer, l'étranglement d'une hernie, une indigestion sont susceptibles de la produire. Comme le docteur Gairdner[1] et d'autres observateurs, je l'ai constatée chez des cholériques. Il faut considérer l'ecchymose sous-conjonctivale comme une véritable apoplexie oculaire, quand elle se manifeste tout à coup et sans cause connue chez des gens avancés en âge.

TRAITEMENT. — Les personnes étrangères à la médecine sont très-effrayées de l'apparition du phénomène morbide qui nous occupe; il n'offre par lui-même

[1] *Union médicale*, année 1849, p. 343.

aucune gravité. Les fomentations glacées sont un bon moyen résolutif, principalement au début de l'accident. On pourra les faire pratiquer encore avec l'eau de Goulard, avec une solution de teinture d'arnica (une cuillerée à café de celle-ci pour un verre d'eau froide), et surtout avec un collyre qui m'a très-souvent réussi dans les circonstances de ce genre. Il se compose d'un gramme de chlorhydrate d'ammoniaque et de 2 grammes de teinture d'arnica pour 60 grammes d'eau. L'infiltration tarde-t-elle longtemps à s'évanouir, on stimulera l'action des vaisseaux chargés de son absorption par les applications aromatiques et camphrées, et notamment par les vaporisations d'éther. Le malade verse quelques gouttes de ce liquide dans le creux de la main, et tient celle-ci rapprochée de l'œil jusqu'à ce que l'éther soit évaporé. On scarifiera ou l'on excisera la conjonctive, dans les cas où elle est soulevée par un très-fort épanchement traumatique.

Le traitement ne saurait être purement local, quand les ecchymoses conjonctivales et palpébrales ont été causées par une contusion du crâne (page 35); il sera mis en harmonie avec l'intensité des symptômes. Une hémophthalmie spontanée a-t-elle apparu chez un malade dont le tempérament, les habitudes et surtout l'âge peuvent faire redouter une congestion encéphalique (page 43), il faudra avoir égard à cet avertissement et conseiller les purgatifs, les sinapismes, un régime doux, l'exercice, toutes les mesures, en un mot, capables de prévenir un grand désastre.

SECTION VIII.

HÉMORRHAGIE DE LA CONJONCTIVE.

La conjonctive, atteinte d'hyperphlogose (ophthalmies purulentes, etc.), peut donner lieu à l'écoulement d'une petite quantité de sang, qui vient se mêler aux larmes (ophthalmorrhagie ; *lacrymatio sanguinea*, *dacryohæmarrhysis*, *hæmatodacrysis*). Les efforts associés à certaines bronchites, et ceux surtout qui accompagnent les quintes de la coqueluche, engendrent une congestion vers la tête, le gonflement et la bouffissure de la face et des yeux, phénomènes susceptibles de s'unir à de l'hémorrhagie conjonctivale, de même qu'il n'est pas rare que des épistaxis se manifestent dans de telles circonstances. Les conjonctivites granuleuses entraînent fréquemment l'effusion d'une légère quantité de sang.

D'autres formes de larmoiement sanguin sont plus rares. Tel est celui qu'on a parfois observé chez des sujets atteints de scorbut ou de purpura; telle est surtout l'hémorrhagie mensuelle de la conjonctive, à la suite d'une suppression des menstrues par les voies naturelles, condition dont on trouve des exemples dans les annales de la science[1], et dont nous avons déjà entretenu le lecteur.

[1] Mongellaz, *Monographie des irritations intermittentes*. Paris, 1839, t. Ier, p. 161.

TRAITEMENT.—Le traitement des ophthalmorrhagies de la première catégorie se confond dans celui des conditions morbides qui leur donnent lieu, et ne se prête à aucune indication spéciale. Un larmoiement sanguin est-il venu se substituer à l'écoulement physiologique des menstrues, on le combattra par les topiques répercussifs (glace, solutions de sous-acétate de plomb, d'alun, etc.), par les cataplasmes sinapisés aux jambes, les ventouses sur la région de l'épine, etc.; puis, on s'efforcera d'en prévenir la réapparition, à l'aide des moyens dont l'expérience a démontré l'efficacité pour le rétablissement du flux menstruel. Quelques préceptes que nous exposerons, en traitant des affections amaurotiques, devront, à cet égard, être pris en considération.

SECTION IX.

DE L'HYPERTROPHIE DE L'ANNEAU CONJONCTIVAL D'AMMON, ET DE QUELQUES AUTRES MALADIES DE LA CONJONCTIVE.

L'*annulus conjunctivæ* d'Ammon (page 7) n'est pas visible dans les conditions habituelles. Il ne le devient, d'une manière très-manifeste, que lorsqu'il s'hypertrophie, s'épaissit, et que la portion de la conjonctive, qui entre dans sa constitution, participe à cette turgescence, phénomène que j'ai vu embarrasser bien des praticiens. On constate alors, le long du limbe kératique, un renflement grisâtre ou bleuâtre, un bourrelet annulaire, d'un ou de deux millimètres de largeur, et qui n'existe pas seulement sur la sclérotique, mais empiète un peu sur la cornée. Il ne faut pas le confondre avec le cercle arthritique de Beer, qui s'en rapproche par sa position, par sa configuration et par sa teinte. L'hypertrophie de l'anneau conjonctival, dont le siége est manifestement superficiel, peut exister sans inflammation aucune, être une disposition congénitale, tandis que le cercle dit arthritique, plus profondément placé, est constamment associé à une ophthalmie interne, à une iritis, à une choroïdite ou à une irido-choroïdite. J'ai vu l'épaississement de l'anneau d'Ammon accompagné d'une phlegmasie conjonctivale, à un œil, tandis que cette phlegmasie n'existait pas dans son congénère également pourvu du même cercle. J'ai souvent présenté aux élèves, qui fréquentent mes consultations cliniques, Henry Bernier, de Montfermeil, âgé de 12 ans et qui porte cet anneau aux deux yeux fréquemment affectés de conjonctivite. Son examen à la loupe m'y a fait découvrir un très-grand nombre de vaisseaux déliés, qui s'arrêtent à sa périphérie, du côté de la cornée. Le bourrelet devient plus turgescent quand les yeux sont injectés. C'est ce qui est arrivé notamment une fois, après que ce garçon eut beaucoup chanté à l'église.

Les affections cancéreuses et mélanotiques, dans lesquelles la conjonctive peut se trouver engagée, seront décrites plus tard. Nous devons mentionner aussi le relâchement de la conjonctive (*prolongatio conjunctivæ* de Rosas), fréquent dans l'ophthalmie des vieillards ou ophthalmie sénile, et qui se mani-

festant parfois chez des sujets moins avancés en âge, m'a paru une condition capitale de la chronicité de quelques inflammations oculaires. Le traitement des ophthalmies par un long usage des topiques émollients y prédispose. Il faut noter encore les œdèmes longtemps prolongés de la conjonctive, suffusions qui ont affaibli les liens par lesquels cette membrane est unie à la sclérotique. Les applications toniques et astringentes seront conseillées contre cette disposition pathologique, que j'ai vue sensiblement amendée, chez quelques sujets, par les collyres alumineux. Si le relâchement venait à donner lieu à un repli cunéiforme, signalé par Rosas, et gênant les mouvements de l'œil, en se plaçant entre lui et la paupière inférieure, force serait d'en entreprendre l'excision transversale, avec les pinces et les ciseaux courbes sur le plat.

CHAPITRE III.

MALADIES DE LA SCLÉROTIQUE.

SECTION I.

STAPHYLÔME SCLÉRO-CHOROÏDIEN.

L'une des formes nosologiques précédemment décrites (page 266), désignée par des ophthalmologistes sous le nom de *sclérotite*, peut aboutir à la production d'une tumeur pourvue de caractères nettement tranchés, protubérance située sous la conjonctive, à la partie antérieure du bulbe visuel : telle est l'altération qualifiée des termes de *staphylôme de la choroïde, de staphylôme de la sclérotique*. Cette dernière expression est surtout inexacte, parce que le tissu sclérotical n'est pas seul intéressé dans l'affection, le rôle qui lui est dévolu paraissant même plutôt secondaire. La saillie morbide est le résultat d'une extrusion simultanée de la sclérotique et de la choroïde plus ou moins phlogosées, adhérentes l'une à l'autre, amincies et distendues par les fluides, par des vaisseaux gorgés de sang, par tous les éléments intra-oculaires placés derrière elles. La compression, à laquelle les contractions des cordes motrices soumettent la coque ophthalmique, doit également avoir une large part dans la production et dans la persistance du genre de tumeurs qui nous occupent, et auxquelles le nom de *staphylôme sclérochoroïdien* nous paraît s'approprier avec justesse.

CARACTÈRES ANATOMIQUES ET PHYSIOLOGIQUES. — Quand la maladie est bornée à une région circonscrite de l'hémisphère antérieur de l'œil, elle apparaît communément à 3 ou 4 millimètres du limbe kératique, sous forme d'une saillie ardoisée ou bleuâtre, ronde, ovale ou irrégulière, et de dimensions qui varient depuis le volume d'une forte tête d'épingle jusqu'à celui d'un pois ou d'une

aveline. J'ai vu souvent la pupille anguleuse et entraînée vers la protubérance, condition facilement explicable par les connexions anatomiques qui lient la choroïde à l'iris. Parfois, plusieurs bosselures du même genre sont groupées les unes à côté des autres. La marche de ces tumeurs est d'habitude indolente et s'accomplit avec beaucoup de lenteur. Les désordres, dans quelques circonstances, semblent concentrés dans une région assez limitée de l'hémisphère antérieur de l'organe et n'impriment qu'une médiocre souffrance à l'accomplissement des fonctions visuelles. Dans d'autres cas, une inflammation sourde a gagné l'intérieur du globe, l'iris s'est modifié dans sa teinte, des exsudats ont envahi le champ pupillaire, la vue est altérée gravement, les douleurs s'irradient dans les ramifications de la cinquième paire; il y a, en un mot, une irido-choroïdite évidente. Si le mal s'accroît, la coque scléroticale contracte une coloration ardoisée, par suite de la distension qu'elle éprouve et qui permet d'entrevoir la teinte de la choroïde; les bosselures scléro-choroïdiennes qui existaient augmentent de volume; d'autres se manifestent; les brides scléroticales qui les côtoient et les traversent leur fournissent un aspect mamelonné. Fréquemment, en outre, un bourrelet, tantôt incomplet et tantôt complet ou annulaire, bourrelet constitué par des saillies inégales et livides, vient encadrer la cornée (staphylôme du corps ciliaire). La face antérieure de l'œil est sillonnée de vascularités noueuses, tortueuses et gorgées de sang. Déformé et dur, le globe a souvent acquis une telle augmentation de volume, qu'il n'est qu'incomplétement protégé par les paupières. C'est l'ensemble de ces symptômes qui a reçu le nom de cirsophthalmie. L'organe, alors, est perdu sans ressource, bien que continuant longtemps encore à faire souffrir le malade. Celui-ci n'est délivré de ses douleurs que quand le bulbe s'est graduellement atrophié, quand une inflammation plus franche a abouti à la perforation de l'œil et à l'évacuation de ses humeurs, ou quand l'intervention de la chirurgie vient produire artificiellement ce résultat.

Le staphylôme scléro-choroïdien est appelé antérieur, lorsque, localisé sur le devant de l'organe, il est constatable à la vue et au toucher. Il faut, dans certains cas, éloigner les paupières du globe pour le découvrir. Quelques staphylômes sont latéraux. Le staphylôme postérieur, au contraire (staphylôme rétro-sclérotical, *staphyloma posticum*), occupe la moitié postérieure de la coque ophthalmique et se trouve refoulé au fond de la cavité orbitaire. Nous aurons à revenir plus tard sur cette dernière disposition, qui ne pouvait jadis être reconnue qu'à l'autopsie, et à laquelle les ressources ophthalmoscopiques impriment aujourd'hui un grand intérêt.

ÉTIOLOGIE.—Les staphylômes scléro-choroïdiens se développent souvent sans cause appréciable. Il est permis d'admettre que toutes les influences capables de solliciter une congestion vers l'intérieur de l'œil, et surtout vers la choroïde, sont aptes à les faire naître. Les sclérotites primitives ne paraissent en être que rarement le point de départ, sauf néanmoins les cas où la sclérotique a été directement lésée par un corps vulnérant. Le mal, dans de telles conditions, peut être local, et il guérit généralement avec plus de facilité que quand il a sa source dans l'intérieur de l'œil, en admettant, bien entendu, que les parties internes

de ce dernier n'aient point été sérieusement intéressées dans la vulnération.

TRAITEMENT.—Tant que le staphylôme antérieur est d'un petit volume, on peut en espérer la guérison et obtenir la diminution et même l'aplatissement de la tumeur. Les moyens locaux, doués de quelque énergie, ne seront mis en œuvre qu'en l'absence d'une congestion des parties internes ; il y aura donc lieu, dans un bon nombre de cas, de faire le traitement de la choroïdite. Les principales ressources, destinées à solliciter l'affaissement de la protubérance, ont pour but le développement d'exsudats à sa surface et dans ses racines, produits qui, par leur transformation en fausse membrane, peuvent faire rétracter la tumeur vers le sein de l'organe : tels sont le laudanum de Sydenham porté sur elle avec un pinceau, et la cautérisation, plus ou moins réitérée, avec une solution concentrée de nitrate d'argent, et même avec la pierre infernale. Janin cite une observation dans laquelle le beurre d'antimoine détermina la guérison de deux staphylômes qui proéminaient fortement vers l'angle externe. « La première application, dit-il [1], diminua, au moins de moitié, le volume des deux tumeurs ; la seconde, que je fis huit jours après, les fit disparaître entièrement. Les perceptions se rétablirent parfaitement, de même que la forme naturelle du globe. Il resta, sur la partie qu'occupaient les deux staphylômes, une tache violette. » Recommandées par d'Ammon, par Chelius, par Rosenmüller, les ponctions de la protubérance avec une aiguille à cataracte, à large fer de lance, ou avec le couteau lancéolaire, méritent d'être conseillées, tant pour l'accomplissement de l'indication précédemment énoncée que comme moyen de détente et de dégorgement. Des fluides séreux ou autres se trouvent-ils accumulés vers la base de la tumeur, leur évacuation ne peut que favoriser l'aplatissement désiré. L'instrument devra être dirigé vers le centre du corps vitré et éviter le cristallin, de peur que la lésion de ce dernier ne donne lieu à une cataracte. Une compression bien ménagée sera utile si le sujet peut la supporter, car, dans les conditions opposées, elle tendrait plutôt à exaspérer le mal.

Une cirsophthalmie enfin rend-elle inapplicables les moyens qui viennent d'être signalés, deux expédients s'offrent à l'homme de l'art pour délivrer le malade des douleurs auxquelles il est en proie : 1° l'extirpation du globe ; 2° sa transformation en un moignon destiné à recevoir un œil artificiel. L'extirpation totale n'est qu'exceptionnellement indiquée ; il n'y aurait guère lieu d'y recourir que dans des dégénérescences de nature suspecte. Le procédé qu'emploie M. Küchler (de Darmstadt) dans les cas de staphylômes de la cornée, et que j'ai décrit au tome XX, page 174, des *Annales d'oculistique*, m'a rendu de grands services dans les circonstances qui nous occupent, et m'a fourni des tubercules très-réguliers et irréprochables au point de vue de la prothèse.

Manuel opératoire.—Le malade étant couché et ayant été soumis au chloroforme, on écarte les paupières l'une de l'autre avec le dilatateur de Kelley-Snowden (Pl. I, fig. 5), puis on pratique, avec le couteau à staphylôme de Beer (Pl. VI, fig. 8), et dans la direction d'un angle à l'autre, une simple incision transversale. Pour l'effectuer, l'instrument dont le tranchant est tourné en

[1] Janin, *Mémoires et observations sur l'œil.* Lyon et Paris, 1772, p. 401.

avant, entre, d'une part, dans la sclérotique, à 5 ou 6 millimètres du limbe kératique, vers l'angle externe, et ressort, d'autre part, de la coque scléroticale, à la même distance du bord cornéen, vers le grand angle. Il coupe, dans sa marche, la sclérotique et les membranes sous-jacentes, ainsi que l'iris et la cornée. Le cristallin s'échappe immédiatement au dehors. Les réfrigérants, le repos et un régime sévère suffisent pour conjurer les accidents inflammatoires. Les jours suivants, si le globe continue à présenter une grande augmentation de volume, on entr'ouvre la plaie avec la curette de Daviel, pour solliciter l'écoulement des fluides. Peu à peu le dégorgement s'effectue et une atrophie convenable ne tarde pas à s'établir.

SECTION II.

TUMEURS DIVERSES. — MACULES PIGMENTEUSES.

M. Mackenzie dit avoir parfois observé des tumeurs ressemblant à des tubercules scrofuleux, mais qui étaient plutôt des tumeurs fibro-plastiques émanant de la sclérotique, isolément ou par groupes, peu vasculaires ou dépourvues de vascularisation. La plupart des sujets chez lesquels il rencontra cette maladie étaient des enfants cachectiques, enclins aux engorgements glandulaires et aux ophthalmies. Lorsque la conjonctive, dit-il, vient à se déchirer, ces tumeurs peuvent devenir le siége d'un travail d'ulcération lente qui envahit la cornée et amène la destruction de l'organe. Tout en mettant le praticien en garde contre la possibilité de ce genre de tumeurs, je dois ajouter que chose semblable ne s'est jamais présentée chez les jeunes sujets à mes consultations.

Sous le titre de *Développement d'un fongus sclérotical avec existence simultanée d'un fongus pulmonaire*, le professeur d'Ammon a publié le résultat d'une autopsie constaté chez un homme de trente ans, qui avait eu des gonorrhées et des chancres, puis une orchite, et enfin une dégénérescence du testicule gauche, qui avait acquis le volume du poing. Une hémiopie s'était déclarée trois semaines avant la mort. Dans le segment postérieur de l'œil droit, existait une tumeur sphérique, remplissant à peu près le tiers de la cavité du globe, et qui, placée à la face interne de la sclérotique, refoulait en dedans la choroïde, la rétine et le corps vitré. Le fongus avait pris naissance sur le trajet d'une artère scléroticale ramifiée en étoile; entouré d'une membrane assez résistante, il présentait la même structure que les tumeurs pulmonaires. M. d'Ammon se croit fondé à admettre que cet état pathologique avait très-probablement pour origine le mal vénérien.

Il ne faut pas confondre avec un staphylôme scléro-choroïdien, avec une affection quelconque à laquelle la coloration de la choroïde peut communiquer une teinte ardoisée, les macules pigmenteuses susceptibles d'apparaître sur l'enveloppe scléroticale. Ces taches, plus ou moins irrégulières, souvent multiples, dépourvues de relief et assez rares d'ailleurs, n'ont rien de pathologique; elles

sont le résultat d'une conformation native. Madame Peronné, l'une de mes malades, m'a offert à cet égard une disposition curieuse. L'œil droit est dénué de macules pigmenteuses ; elles sont nombreuses, au contraire, dans son congénère, et n'existent que sur sa partie supérieure, qui les présente disséminées çà et là. L'iris, de ce côté, est brun, mais il l'est beaucoup plus dans la moitié qui correspond au front que dans celle qui répond à la joue. Il semble que le pigment se soit plus abondamment concentré vers l'hémisphère supérieur de l'organe que vers son hémisphère inférieur.

CHAPITRE IV.

MALADIES DE LA CORNÉE.

SECTION I.

STAPHYLÔMES.

Les saillies staphylomateuses, que la cornée est susceptible d'offrir, présentent des caractères anatomiques dont il importe, au préalable, que nous signalions les dispositions générales. Tantôt (staphylômes cornéens, *kérato-ectasies*), l'on a affaire à une véritable maladie de la cornée, à une procidence effectuée aux dépens du tissu de cette membrane; tantôt, phénomène plus commun, l'iris constitue en très-grande partie ou en totalité la tumeur. Le kératocèle et le staphylôme pellucide appartiennent au premier de ces deux groupes nosologiques. Le second, qui comprend les staphylômes irido-cornéens et les staphylômes iridiens invétérés, nous offre des protubérances où l'on trouve l'iris couvert d'une pseudo-membrane ou pseudo-cornée, soit que la cornée ait été partiellement conservée, soit qu'elle ait été complétement détruite. Comme ces tumeurs rentrent plutôt dans la catégorie des hernies iridiennes, nous les décrirons dans le chapitre suivant.

Article 1. — Kératocèle (hernie de la cornée).

Quand une portion de l'épaisseur du parenchyme cornéal a été détruite, la partie qui subsiste peut ne pas jouir d'une solidité suffisante pour contre-balancer la pression qu'exerce sur elle l'humeur aqueuse, d'où son refoulement en avant. C'est à cette disposition qu'on a donné le nom de *kératocèle* ou de *hernie de la cornée*. Le kératocèle est tantôt postérieur, tantôt antérieur. Nous en admettons une troisième variété, très-fréquente dans la pratique, et que nous appelons *kératocèle pseudo-membraneux*.

CARACTÈRES ANATOMIQUES ET PHYSIOLOGIQUES.—*Le kératocèle postérieur*, résultat

de la disparition des couches antérieures du miroir, dans une région plus ou moins étendue, offre des parois d'autant plus épaisses que la destruction a été moins profonde. Il est constitué, dans quelques cas, par le feuillet antérieur de la capsule de Descemet, par la lame élastique postérieure de Bowman et par les tissus qui bornent en avant cette dernière; dans d'autres, il est formé par la membrane de l'humeur aqueuse et par la lame élastique postérieure; la présence seule de la membrane de Descemet est admise, dans certaines circonstances, par la plupart des auteurs. La maladie se présente sous forme d'une procidence vésiculaire, diaphane ou opaque, molle, compressible, du volume d'une tête d'épingle ou de dimensions plus fortes. Les lèvres de la solution de continuité, qui côtoient la tumeur, sont souvent le siége d'un certain gonflement et plus ou moins obscurcies. Quand une portion de la cornée est assez diaphane pour permettre de distinguer les parties placées derrière elle, on voit, dans les conditions exemptes de complications, que la chambre antérieure est conservée et que l'iris n'est point entraîné vers la protubérance. En outre, la pupille est régulière et normalement dilatable par les instillations mydriatiques. J'ai observé des kératocèles qui s'aplatissaient en se couvrant d'une lymphe plastique; la cicatrisation n'a lieu, dans quelques circonstances, qu'après la rupture de l'ampoule qui laisse écouler l'humeur aqueuse; des synéchies antérieures, des hernies même de l'iris peuvent s'établir à la suite de la rupture qui vient d'être indiquée.

Le kératocèle antérieur, saillie des couches externes de la cornée, dans l'endroit où les couches internes ont été détruites, est tellement rare que des oculistes ont révoqué son existence en doute. Je l'ai constaté de la manière la plus évidente. Un onyx, qui s'est vidé dans la chambre antérieure en respectant les parties les plus antérieures de la cornée, peut lui donner naissance.

Le kératocèle pseudo-membraneux résulte de la propulsion d'une membranule de formation nouvelle, qui bouche une perforation du miroir. Il apparaît au sein des cicatrices cornéales mal consolidées; on l'aperçoit quelquefois sur des staphylômes iridiens ou irido-cornéens; il peut constituer l'un des accidents consécutifs de l'opération de la cataracte par extraction, comme nous le verrons dans la suite.

ÉTIOLOGIE. — Elle se rapporte à deux principaux chefs : ulcérations de la cornée; lésions traumatiques. Quand une ulcération kératique prédispose à ce genre de hernies, un accès de toux, l'éternument, une commotion quelconque peuvent en devenir la condition déterminante. L'un de mes malades, atteint de kératite ulcéreuse, m'offrit un volumineux kératocèle translucide, après avoir travaillé, durant toute une journée, la tête baissée.

TRAITEMENT. — Il se compose de la plupart des moyens qui s'approprient le mieux à la médication des staphylômes de l'iris. Tels sont les mydriatiques, et, dans les cas d'atonie de l'ulcère qui a engendré la tumeur, l'application du laudanum de Sydenham, des pommades rouges, des agents les plus salutaires pour activer le travail plastique. La cautérisation avec une solution concentrée de nitrate d'argent ou même avec la pierre infernale peut être ici d'un grand secours. Quelques praticiens (Lassus, Weller, etc.) recommandent de toucher la procidence avec

un pinceau chargé d'une très-petite quantité de beurre d'antimoine et de pratiquer ensuite des lotions avec du lait tiède. Certains kératocèles très-volumineux doivent être excisés (Voy. *Cataracte*). En conseillant enfin l'occlusion des paupières et une compression modérée sur le globe, on oppose une digue à la pression de l'humeur aqueuse et aux contractions des muscles oculaires, et l'on seconde très-efficacement la réparation et la consolidation qu'on a pour but d'atteindre.

Article 2. — Staphylôme pellucide de la cornée.

Cette altération curieuse, que nous avons observée plusieurs fois, est encore connue sous les noms de *conicité pellucide de la cornée*, de *cornée conique*, de *kératoconus*. Elle semble avoir échappé à l'attention des anciens oculistes. John Taylor paraît être le premier qui en fit mention, en 1766. « Il m'est naguère arrivé, dit Scarpa, d'observer une singulière affection de la cornée ; je ne sais trop si c'était un staphylôme ou bien une maladie d'un autre genre. Chez une dame de 35 ans, dont les yeux étaient naturellement saillants, le centre de la cornée s'allongea tellement que cette membrane, au lieu de former un segment sphérique, enchâssé dans la sclérotique, se montrait sous la forme d'un cône terminé par une pointe saillante. »

CARACTÈRES ANATOMIQUES ET PHYSIOLOGIQUES. — La cornée a perdu sa convexité naturelle, et son centre se prolonge en avant, sous forme d'un cône diaphane, comme un morceau de cristal, sauf le sommet de la protubérance qui, presque constamment, est le siége d'une opacité circonscrite. La conicité devient surtout évidente quand on examine l'œil de profil ; on trouve le plus habituellement les parties situées derrière la cornée parfaitement saines. La saillie est quelquefois un peu latérale. La tumeur peut avoir envahi la totalité de la membrane ou n'exister que vers sa région moyenne. Ses dimensions sont sujettes à quelques variations ; presque constamment le cône est complétement couvert par les paupières, dans l'occlusion de ces voiles ; il peut arriver qu'il soit à peine appréciable et qu'il ne le devienne même d'une manière sensible que quand, dans quelques conditions de lumière et de position de l'organe, la tumeur projette des rayons étincelants, à l'instar des reflets d'un diamant. On prétend qu'un tragédien célèbre ne dut le feu de son regard qu'à ce qu'il était atteint d'un double staphylôme pellucide. Ce dernier est parfois associé à un strabisme interne ou externe. La myopie qu'il cause suit les progrès de la lésion organique ; elle peut devenir telle que le malade ne trouve plus de verres concaves capables d'apporter quelque modification dans l'état de sa vision et qu'il distingue à peine les objets. Il les aperçoit mieux à un demi-jour, quand ils lui sont présentés de côté, et surtout lorsqu'il a fait usage de quelque agent mydriatique. Certains sujets se plaignent que les corps leur apparaissent entourés d'une auréole annulaire. Pour d'autres, ces corps se multiplient, dit-on, plus ou moins ; on en a cité qui voyaient cinquante ou soixante fois une bougie placée devant leur œil. Cette multiplicité des images fort exceptionnelle, d'ailleurs, a été expliquée par la disposition polyédrique qu'imprimerait à la surface du cône la présence d'inégalités ou de facettes.

Le développement de la tumeur est lent et insidieux. Fréquemment, elle reste pendant longtemps stationnaire. Communément, et à moins qu'elle n'ait acquis des dimensions considérables, aucune inflammation ne l'accompagne.

ÉTIOLOGIE.—Les causes du staphylôme pellucide sont entourées d'un profond mystère. Comme cette infirmité a été souvent observée en Angleterre, Radius attribue la disposition des habitants de cette contrée à en être affectés à leurs écarts de régime et à l'habitude de fixer durant des heures entières le feu de la cheminée, proposition puérile qui, à mon grand étonnement, paraît acceptée par Chelius. Voici, sous ce rapport, les idées de M. White Cooper[1]. Cette maladie paraît atteindre plus particulièrement les habitants des pays chauds et devient de moins en moins fréquente à mesure qu'on se rapproche des latitudes froides. Presque inconnue dans le nord de l'Allemagne, elle est moins commune dans le nord de l'Angleterre que dans le sud et dans l'ouest; elle est plus rare en Écosse qu'en Angleterre; le docteur Walker, médecin de l'hôpital d'Édimbourg, ne l'a jamais rencontrée. Habituellement, suivant le même observateur, les deux yeux en sont atteints, mais ne sont pas simultanément envahis. Sur 48 cas de cette affection, 3 furent constatés au globe droit, 11 au gauche, et 34 aux deux yeux en même temps. La conicité cornéale semble se constituer de préférence vers l'époque de la puberté. Elle se développe rarement chez les enfants et les vieillards.

Quelques oculistes regardent le staphylôme transparent comme une exubérance de toute l'épaisseur de la cornée, surtout vers sa région médiane, comme une véritable hypertrophie de son parenchyme, d'où la dénomination d'*hyperkératosis* qu'on a assignée à cette forme morbide. Une autopsie de Jaeger démontre que la cornée est plutôt amincie, au sommet du cône[2], d'où il semble résulter qu'une distension du miroir, dans sa partie moyenne, constitue l'un des éléments de la pathogénie du staphylôme pellucide, qui se rapprocherait à cet égard du kératocèle. Affaiblie d'une manière quelconque, la cornée, dans cette dernière hypothèse, se porte en avant, sous la double influence de l'humeur aqueuse qui la refoule dans ce sens, et des contractions des muscles de l'œil. On a dit que des ulcérations non perforantes de la cornée, antérieures ou postérieures, lui donnaient presque constamment naissance. Chez une femme, citée par Rowley, la maladie paraît avoir eu pour origine les cris arrachés par les douleurs d'un enfantement laborieux. Fondés sur la fréquence des causes qui viennent d'être signalées, tandis que le staphylôme pellucide est si rare, les observateurs ont émis, sur le mécanisme de sa formation, des hypothèses de tout genre : l'absorption de quelques-unes des couches constituantes de la cornée; un dérangement dans sa nutrition; une détérioration générale de l'organisme; une hydrophthalmie analogue à l'ascite, à l'hydrocèle. Chelius, qui regarde cette affection comme une forme de l'hydropisie de la chambre antérieure, professe que si la cornée ne proémine pas également par toute sa surface, si elle s'allonge en cône par sa partie moyenne, c'est que cette membrane est naturel-

[1] *Union médicale*, année 1850, p. 496.

[2] Dans le fait cité par Jaeger, le sommet de la tumeur était aminci, tandis que le reste de la cornée était épaissi. (Walther, *System der Chirurgie*, t. IV, p. 297.)

lement plus mince dans ce point que vers sa périphérie ; un œil mort, comprimé entre les doigts, devient, pour ce motif, plus saillant au centre que partout ailleurs. Plus réservé dans son opinion, en ce qui concerne ce problème si ardu de l'anatomie pathologique, le professeur d'Ammon pense que l'exploration médicale ne peut plus se borner à chercher le siége du mal dans un état morbide de la cornée; l'on devra diriger son attention vers les conditions des autres parties du bulbe, et peut-être alors sera-t-on naturellement porté à apprécier toute l'importance qu'une affection générale peut avoir, par l'intermédiaire des nerfs ciliaires, quant au changement de forme et de structure de la cornée, dans les cas de conicité acquise. Au demeurant, celle-ci semble provenir d'une diminution de cohésion dans la partie moyenne du miroir, condition à laquelle il y a lieu d'associer une hypersécrétion probable de l'humeur aqueuse, ou un manque d'équilibre entre la sécrétion et l'absorption de ce fluide.

L'opacité que l'on constate le plus habituellement au sommet du cône, et qui résulte du dépôt dans ce point d'une quantité plus ou moins grande de matière plastique, paraît tantôt primitive, tantôt secondaire. Supposez, par exemple, que la maladie ait succédé à une ulcération de la région antérieure de la cornée, dans la partie correspondant à l'axe antéro-postérieur de l'œil; dans ce cas, et abstraction faite de la circonstance de la conicité, l'érosion a pu être suivie de l'apparition d'un petit leucome. La tumeur, au contraire, est-elle consécutive à un défaut quelconque de résistance du miroir, sans ulcération superficielle, ou à un affaiblissement de ses couches postérieures, la cornée peut parfaitement proéminer sans opacité, ou bien celle-ci surgir, plus tard, sous l'influence du froissement qu'éprouve la portion la plus culminante de la protubérance fatiguée sans cesse par le battement des paupières. Dans un fait publié par M. Windsor, l'obscurcissement du sommet du cône était dû en grande partie à une incrustation saturnine.

TRAITEMENT.—Les considérations qui viennent d'être exposées doivent naturellement conduire à cette conclusion que le traitement du staphylôme pellucide ne peut encore reposer que sur des bases incertaines. Les expédients proposés sont les uns du ressort de la médecine, les autres du ressort de la chirurgie.

Moyens médicaux.—Nous citerons, dans cette catégorie, les collyres astringents de toute sorte (sulfate de zinc, de cuivre, alun, pierre divine, etc.), les instillations de laudanum, les pommades rouges, les vésicatoires au front, à la nuque, dans la région mastoïdienne, les mercuriaux (calomel, sublimé, onguent napolitain), les révulsifs sur le canal intestinal, l'administration interne des ferrugineux et de l'arsenic (Travers), etc. Les instillations d'une infusion concentrée de feuilles de tabac, qui semblent avoir procuré quelques avantages à Ware, ont été tentées sans succès par Jaeger. Le pronostic est, en général, considéré comme moins défavorable, lorsque le staphylôme s'est développé, chez des femmes jeunes encore, par suite d'une dysménorrhée; Jüngken dit l'avoir radicalement guéri, dans de pareilles conditions. Tel était le cas d'une malade de Walther, qui fut notablement soulagée par les exutoires à la nuque et l'administration à l'intérieur de l'essence de térébenthine.

Cautérisation.—J'ai vu Auguste Bérard toucher le point culminant du cône morbide avec un pinceau chargé de créosote pure. M. Sichel a cité l'observation d'un malade qu'il traita en 1835, et après quelques essais infructueux, par la cautérisation, plusieurs fois réitérée, du sommet de la protubérance, avec la pierre infernale. Cet homme quitta la consultation incomplétement guéri ; mais, en 1839, époque à laquelle il fut revu par M. Sichel, la saillie n'existait plus et avait été remplacée par une cicatrice centrale solide et peu étendue ; la vision s'était sensiblement améliorée. M. Sichel ajoute que la cornée gauche, également atteinte de staphylôme pellucide et qui n'avait point été cautérisée, avait persisté dans le même état.

Ponction de la cornée.—Un grand nombre d'oculistes attribuent à la ponction répétée du miroir quelque efficacité contre la lésion qui nous occupe; des chirurgiens sont d'avis que la paracentèse sera surtout favorable si on la fait suivre d'une compression méthodique. On lit à ce sujet dans la *Gazette médicale* (année 1851 ; page 344) : « La pression doit porter sur toute la cornée, et non pas sur son sommet seulement. Il faut en outre qu'elle s'exerce constamment. M. White Cooper a essayé de réaliser ces conditions de la manière suivante, chez l'un de ses malades. Après avoir évacué le liquide de la chambre antérieure par ponction, un petit coussin, fait avec une membrane très-fine et rempli d'eau, fut immédiatement ajusté sur la cornée et maintenu pressé par un ressort qui allait prendre son autre point d'appui sur l'occiput. Si le coussin avait été imperméable, le bénéfice obtenu, après trois semaines de durée de cette tentative, fait augurer à l'auteur qu'il aurait obtenu un succès complet. Malheureusement, l'appareil perdait du liquide, au bout de quelques jours. Nous ne pouvons nous empêcher d'intervenir ici pour faire observer qu'une petite vessie en caoutchouc vulcanisé remplie d'air, ou d'eau si on le préférait, satisferait parfaitement à toutes les indications de ce procédé, qui nous semble, à nous aussi, le plus rationnel. »

Résection partielle de la base du cône.—Rognetta fournit quelques documents sur une observation de M. Fario, publiée par ce dernier en 1839, dans le *Bulletin des Sciences médicales de Bologne.* M. Fario commença par exciser d'un coup de ciseaux un petit lambeau en V, taillé avec le kératotome, au côté externe de la cornée. Cette même opération fut répétée plus tard à la partie inférieure du miroir, et en troisième lieu à la partie supérieure interne. La cornée, assure-t-on, perdit son brillant morbide et le sujet guérit. Un opéré de M. Van Roosbroeck subit deux excisions effectuées à quelques mois de distance, l'une aux dépens du segment supérieur, l'autre vers le bord inférieur de la cornée. MM. Testelin et Warlomont annoncent une amélioration telle que le malade parvint à voir presque aussi bien de l'œil affecté que de l'œil sain, les deux cicatrices ressemblant à des arcs séniles.

Couper avec le kératotome et les ciseaux une cornée déjà si profondément altérée nous paraît une tentative propre à en déterminer la suppuration et la phthisie et peu digne d'être généralisée dans la pratique. C'est donc avec juste raison que M. Fario n'a eu, à cet égard, que peu d'imitateurs. Sans révoquer en doute les succès qu'on a attribués à cet expédient opératoire, nous croyons

que celui que nous recommanderons plus particulièrement à la fin de cet article est autrement rationnel et plus efficace surtout que la résection de la base des staphylômes pellucides.

Ablation du cristallin.—W. Adams prétend avoir eu à se louer du broiement de la lentille, pour remédier, par la soustraction de cet organe, à l'augmentation de réfraction que produisait la conicité cornéale. Dans l'une des observations qu'il publia [1], il s'agit d'une jeune femme chez laquelle les perceptions visuelles s'étaient tellement affaiblies, qu'elle avait été contrainte de renoncer à son état de domestique et de recourir à l'assistance de sa paroisse. Les deux yeux ayant été soumis au broiement à une année d'intervalle, la malade recouvra la faculté de voir nettement de près comme de loin sans lunettes. W. Adams, qui l'observa de nouveau longtemps après, s'assura qu'elle distinguait parfaitement à une distance de trois ou quatre milles.

Établissement d'une pupille artificielle.—Tyrrell pratique à l'union de la sclérotique et de la cornée, le plus habituellement dans l'espace compris entre le muscle droit inférieur et le muscle droit externe, une ouverture suffisante pour permettre le passage d'une petite érigne. Le bord correspondant de la pupille est accroché, puis attiré vers la solution de continuité. Dans quelques cas, la portion d'iris enclavée a été consécutivenient touchée avec le caustique, comme dans les hernies de cette membrane ; mais Tyrrell préfère la corectomie immédiate. M. Bowman, dans une circonstance de ce genre, fendit successivement la cornée en deux points opposés, et enclava dans les plaies kératiques le bord pupillaire de l'iris saisi avec la pince-tube (pl. II, fig. 17), de manière à prolonger sur les côtés de la protubérance morbide la pupille convertie en une fente étroite. Le docteur Critchett propose, dans ce but, l'*iridésis*, ou formation d'une pupille artificielle par la ligature de l'iris, dont nous parlerons dans le chapitre suivant.

Conclusions.—Quel que soit le mode pathogénique de la conicité cornéale, l'iris, à notre avis, doit être, dans le traitement chirurgical de cette infirmité, le point de mire de nos tentatives. L'échancrure de la pupille par l'excision de ce diaphragme, opération si bien supportée par les malades, offre l'avantage de bonifier la vue, à l'instar des instillations mydriatiques ; en fonctionnant, en outre, comme dans son application aux affections glaucomateuses, la corémorphose engendre dans l'œil une détente salutaire qui ne peut que tourner au profit de l'aplatissement de la protubérance. L'observation clinique confirme l'excellence de ce précepte. Tyrrell a pratiqué sept ou huit fois avec succès l'excision iridienne dans le staphylôme pellucide ; je suis en mesure de produire un récent exemple où cet expédient a été couronné d'une pleine réussite. Tous ces motifs me semblent donc militer en faveur de son emploi, dans les cas où la maladie a atteint un degré tel que l'intervention d'une ressource énergique est jugée utile.

[1] *Journal universel des sciences médicales*, t. VII, p. 254, et t. XV, p. 129.

SECTION II.

TUMEURS DIVERSES. — DU KÉRATOME.

Quelques autres protubérances, susceptibles de se développer dans la substance cornéale, ont été divisées en plusieurs groupes : kystes, sarcomes, lipomes, excroissances fibro-plastiques, verruqueuses, cornées, cancéreuses, etc. C'est surtout en ce qui concerne cette catégorie de lésions oculaires que nous dirons, avec le professeur Nélaton, qu'elles sont peut-être les moins connues des anatomo-pathologistes ; il en est peu qui aient donné lieu à une plus grande confusion de langage, et partant à plus d'erreurs de diagnostic ; des dénominations de tous genres ont été imposées à des altérations mal définies et dont la nature n'avait été que préjugée ou méconnue. Quelques-unes de ces tumeurs ont présenté des poils.

Dans une observation pleine d'intérêt, recueillie par le docteur Foltz dans le service de M. Pétrequin, à l'Hôtel-Dieu de Lyon[1], il s'agit d'un fongus mélanique de la cornée droite, lésion très-rare et dont Travers avait déjà publié un exemple. Le sujet était un homme de trente ans, d'une bonne constitution et d'un tempérament sanguin. L'hémisphère antérieur du globe ayant été extirpé, on constata les dispositions suivantes. La dégénérescence n'occupe que le champ de la cornée dont elle comprend toute l'étendue ; elle n'en a envahi que les couches superficielles. L'iris, le cristallin sont intacts ; la chambre antérieure a une profondeur un peu moindre que dans les conditions habituelles. L'épaisseur du fongus est de 1 centimètre et demi ; de nombreux mamelons sont tassés au milieu d'une trame cellulo-fibreuse, et donnent lieu à une masse pulpeuse qui saigne par la pression, sans offrir de vaisseaux distincts. La matière mélanique, qu'on trouve dans ce tissu, se présente sous forme de granulations bistrées. Les couches antérieures de la cornée ne montrent plus que des débris informes au milieu desquels est déposée la matière mélanique. Lisses en arrière, mais grisâtres et dépourvues de transparence, les couches les plus profondes du miroir n'ont point été atteintes par le mal. Les caractères qui viennent d'être notés sont très-saillants encore, après deux jours de macération de la pièce dans l'alcool.

Constatée par les docteurs Desmarres et Robin[2], et plus tard par M. Nélaton, une autre espèce de tumeur, qui avait passé inaperçue jusqu'à cette époque, a reçu de la part de ce professeur, le nom de *Kératome*[3]. Voici la description qu'il en donne :

« Elle débute sur l'un des yeux, à l'âge de la deuxième dentition, chez des

[1] *Annales d'oculistique*, t. XXI, p, 130.

[2] *Gazette médicale*, année 1855, p. 287.

[3] Le mot *kératome*, que nous proposons, nous paraît justifié par la terminologie usitée dans l'histoire des tumeurs. Le kératome est une affection caractérisée par l'hypergénèse de quelques éléments du tissu cornéen. (Nélaton, *Du kératome ou variété peu connue de tumeur de la cornée.—Gazette des hôpitaux*, année 1859, p. 209.)

enfants robustes et nés de parents bien portants. Sans cause occasionnelle connue, des vaisseaux apparaissent en assez grande abondance sur la sclérotique, et accompagnent une véritable kératite ponctuée, avec ses troubles habituels : photophobie, larmoiement, brouillards, douleurs circumorbitaires, en un mot, tous les signes inséparables d'une inflammation plus ou moins intense, que le chirurgien cherche à combattre par les moyens généralement mis en usage. Contre son attente, la marche n'en est pas entravée, et deux ou trois mois se sont à peine écoulés que déjà on voit se former dans la chambre antérieure, à l'implantation de l'iris sur la sclérotique, une tumeur bosselée d'un gris noirâtre, et un staphylôme sclérotidien au même niveau, pendant que la cornée se dépolit, se ramollit, laisse agrandir les taches qui occupent ses couches lamelleuses. Peu à peu, la tumeur intérieure prend l'aspect grisâtre, purulent, la forme oblongue, s'avance au-devant de la pupille qu'elle déforme, finit par masquer complétement l'iris ; pendant ce travail, les vaisseaux sclérotidiens deviennent si nombreux, si animés, qu'il y a tout lieu de croire à une inflammation violente de l'iris, de la choroïde, des procès ciliaires, quand l'esprit non prévenu du chirurgien ne suit pas l'enchaînement de cet appareil symptomatique. C'est alors que l'œil commence à s'atrophier ; que sous la conjonctive cornéo-scléroticale, soit en dedans soit en dehors, surgit une tumeur jaunâtre, ocreuse, striée de filaments blanchâtres, parcourue par de fins capillaires émanant de la sclérotique. Du volume d'un grain de millet, elle peut passer en quelques semaines à celui d'un pois.

« La production de cette petite masse, coïncidant avec la disparition de l'iris voilé par la tumeur rétro-cornéenne, non moins que la déformation du globe, font supposer que l'on est en présence d'un cancer qu'il faut extirper au plus vite. L'opérateur prudent, et qui désire s'assurer préalablement de l'état des tuniques et des milieux profonds de l'organe de la vision, se contente d'exciser l'hémisphère antérieur, conduite d'ailleurs indiquée et qui ne tarde pas à être couronnée de succès. Une dissection attentive permet alors de découvrir que la tumeur, qui remplit la chambre irido-cornéenne, est aplatie ou repliée, d'un blanc grisâtre, semi-transparente, homogène, luisante, demi-élastique ; qu'elle adhère par un pédicule au tissu de la cornée et de la sclérotique à leur point d'union, et entre en continuité de substance avec la tumeur sous-conjonctivale qui est un peu plus jaunâtre. Si l'on soumet alors à l'examen microscopique des préparations bien faites de la substance morbide, on pourra facilement s'assurer qu'elle est invariablement composée des éléments anatomiques suivants : 1° des faisceaux celluleux semblables à ceux de la cornée ; 2° des cytoblastions groupés en abondance au milieu d'une matière amorphe transparente ; 3° des noyaux fibroplastiques ; 4° des plaques à noyaux multiples ou myéloplaxes ; 5° enfin l'épithélium de la surface qui compose la membrane de Descemet. » On sait, ajoute M. Nélaton, que la cornée contient, à l'état normal, la plupart de ces éléments, y compris les myéloplaxes ; désormais donc, il devient impossible de méconnaître l'analogie et la continuité de substance de cette sorte de tumeurs avec le tissu de la cornée, comme aussi leur indépendance complète par rapport à l'iris et à la rétine.

Si nous avons cru devoir retracer les caractères assignés à une maladie qui

n'est encore connue que par deux ou trois observations, c'est qu'il importe que les praticiens soient prémunis contre l'éventualité de son apparition. Il y a lieu de penser que les documents, encore très-imparfaits, qui s'y rattachent, subiront des modifications, quand cette altération aura été élucidée par des faits ultérieurs.

TRAITEMENT.—S'agit-il de végétations, d'excroissances de différents aspects, qui n'occupent qu'une région de la cornée, il faut, si la vue surtout est conservée à un certain degré, les attaquer par l'excision ou la cautérisation, et souvent par ces deux expédients à la fois. La cornée a-t-elle été envahie par des tumeurs qui abolissent irrévocablement la vision et sont continuellement le point de départ d'accidents inflammatoires et nerveux, force est d'en délivrer l'économie à l'aide de l'amputation partielle du globe qui sera décrite dans le chapitre suivant.

SECTION III.

PANNUS.

Cette altération, qu'on a encore désignée sous les noms de *cornée vasculaire*, de *télangiectasie cornéale*, consiste dans un épaississement chronique de l'épithélium conjonctival de la cornée et parfois de la couche sous-jacente (lame élastique antérieure de M. Bowman), condition associée, dans ces tissus, à un développement vasculaire.

CARACTÈRES ANATOMIQUES ET PHYSIOLOGIQUES.—Dans ses degrés les moins élevés (pannus vasculaire, mince ou membraneux ; pannus celluleux de Cunier), la maladie qui n'est encore, à vrai dire, qu'une simple kératite vasculaire superficielle (page 270), apparaît sous forme d'un léger voile, blanchâtre, semi-diaphane, parcouru par des varicosités filiformes, et occupant une partie plus ou moins étendue de la surface cornéale. Les limites scléro-kératiques sont parfaitement appréciables ; l'observateur distingue la pupille et les divers éléments intra-oculaires ; la vue est conservée, bien que trouble, si le mal empiète largement sur le champ pupillaire. Peu à peu la toile morbide s'hypertrophie et devient plus riche en vaisseaux ; le calibre de ces derniers augmente ; les aréoles vasculaires sont plus serrées. Le réseau vient-il, en outre, à être doublé ou pénétré par des épanchements, par des collections de matière plastique, les symptômes objectifs et subjectifs contractent une exaspération en harmonie avec les conditions de l'obstacle. Finalement, le pannus peut aboutir à la constitution d'une toile rouge ou d'un rouge grisâtre, d'une masse exubérante d'épaisseur variable ; c'est ce qui a été appelé *pannus charnu, sarcomateux* ou *trachomateux*. La surface de la cornée est, dans de telles conditions, à peu près confondue avec celle de la sclérotique ; l'intérieur du globe échappe aux regards ; la vue est abolie. La perception de la lumière subira surtout une détérioration considérable, si à la présence du voile superficiel vient s'associer une opacité du parenchyme de la membrane.

Le mal, parvenu à ce degré de gravité, se présente assez rarement dans la pratique. Nous ne rencontrons le plus habituellement que des pannus qui affaiblissent beaucoup la vision, mais ne l'éteignent pas d'une manière radicale. Très-souvent aussi, la cornée n'est qu'incomplétement obscurcie. Quand, ce qui arrive le plus communément, la lésion a sa source dans un état granuleux des voiles palpébraux (pannus granuleux), c'est dans le segment supérieur de la cornée que débutent presque constamment les désordres (page 227). Après s'être graduellement allongés, de haut en bas, vers le centre du miroir, et s'être multipliés peu à peu, les vaisseaux finissent par couvrir la moitié supérieure de la cornée, en s'arrêtant sur une ligne horizontale qui la partage en deux moitiés. Cette ligne de démarcation, entre le segment semi-lunaire affecté et celui qui demeure sain, est généralement limitée par le bord libre de la paupière supérieure, quand le malade tient l'œil ouvert, condition qui démontre que les vascularités sont engendrées par le frottement que les granulations exercent sur le globe, pendant l'état de veille. Plus tard, le reste de la cornée peut se vasculariser également. Cette régularité dans la manifestation des phénomènes pathologiques est susceptible de se montrer aussi dans les hypertrophies des papilles conjonctivales, mais on ne l'observe qu'exceptionnellement dans les pannus qui peuvent venir compliquer d'autres ophthalmies. Nous mentionnerons plus particulièrement ce qui a été appelé *pannus scrofuleux*, lésion dans laquelle l'origine de la vascularisation procède suivant des directions variées, et qui s'associe à des phlyctènes ou à des pustules sur la surface de la cornée.

ÉTIOLOGIE.—Le pannus est presque constamment engendré par des ophthalmo-blennorrhées chroniques, surtout quand elles sont compliquées d'un état trachomateux des paupières. Le froissement, que détermine sur la cornée la présence des cils introversés, lui donne fréquemment naissance.

TRAITEMENT.—Quelques pannus se dissipent, avec une rapidité extraordinaire, par l'éloignement de la condition mécanique qui a présidé à leur développement. J'ai donné des soins à des malades frappés de cécité par suite de cette altération liée à la présence d'un entropion. Dès qu'une opération chirurgicale avait reconstitué le redressement de la paupière, l'obstacle s'éclaircissait peu à peu ; ses vaisseaux s'atrophiaient et disparaissaient graduellement ; le sujet, naguère inhabile à se conduire, récupérait l'intégrité des perceptions visuelles. Il est infiniment plus difficile de triompher des pannus granuleux, à cause de la difficulté que nous offre la guérison des corps morbides qui les ont fait naître, et qui en perpétuent l'existence.

Quand la maladie qui nous occupe a atteint un haut degré de développement, les évacuants, les altérants, les dérivatifs cutanés n'ont guère de prise sur elle. Toutefois, dans la pratique du docteur Critchett, de vieilles opacités vasculaires de la cornée paraissent avoir éprouvé un amendement notable, sous l'influence du séton à la tempe, entretenu pendant plusieurs mois. Les moyens qui réussissent le mieux dans les conjonctivites chroniques nous rendent souvent ici des services signalés. Nous mentionnerons, entre autres, le collyre au sublimé, celui de pierre divine, les préparations tanniques, les pommades de nitrate d'argent, de sulfate de cuivre, de précipité rouge. M. Foucher préconise la

glycérine au tannin ou au sulfate de cuivre. La projection sur la cornée du calomel pur ou d'un mélange, réduit en poudre impalpable, de trois parties de calomel et d'une partie d'alun, s'est montrée dans ma pratique d'une utilité réelle ; nous en associons l'emploi à des instillations, plus ou moins fréquentes, du laudanum de Sydenham coupé le plus souvent d'une certaine quantité d'eau. Mais, pour retirer de ces expédients les bénéfices d'hyposthénisation qu'on sollicite, on ne saurait mieux faire que de les combiner avec l'occlusion palpébrale à l'aide du collodion. Je suis en mesure de citer des aveugles, guéris depuis longues années, et qui continuent à jouir des bienfaits de cette médication à peu près inconnue des praticiens. Lefèvre, qui habite Melun (page 201), et qui me donne de temps à autre de ses nouvelles, est de ce nombre.

INSTILLATION DU PERCHLORURE DE FER. — La priorité de l'application de ce moyen à la kératite panniforme appartient à M. le docteur Follin [1]. Il est éminemment astringent, et comme le dit ce praticien distingué, il n'est pas sans action, comme agent de coagulation, sur le contenu des vaisseaux qui sillonnent la conjonctive cornéale.

M. Follin recommande d'éviter, autant que possible, les solutions avec excès d'acide chlorhydrique. Il a employé tour à tour les liqueurs à 30°, à 20°, et à 15° de l'aréomètre de Baumé ; toutefois, la solution à 30° est celle dont il a fait le plus souvent usage. Tous les deux ou trois jours, parfois tous les quatre jours, suivant la tolérance, une forte goutte de ce liquide a été introduite entre les paupières, à l'aide d'un tuyau de plume. La contraction spasmodique de ces voiles, qui succède immédiatement à l'application, commande qu'on prenne les précautions nécessaires pour qu'une quantité suffisante du remède pénètre de prime-abord. La goutte ne tarde pas à s'étaler sur la surface du globe qui revêt une coloration jaune. La cuisson et la constriction assez douloureuses, qui succèdent à l'instillation, durent un quart d'heure environ ; elles se calment ensuite progressivement et s'évanouissent au bout de quelques heures. La conjonctive, raccornie et comme plissée par l'action astringente du topique, s'injecte. Dans certains cas, aucune mutation n'est appréciable, le lendemain ; dans d'autres, la phlegmasie a subi une exaspération légère. Ce jour-là, il y a lieu de s'abstenir de toute application nouvelle du remède ; on se borne à des fomentations réfrigérantes ou un peu astringentes.

M. Follin a observé que ce n'était, en général, qu'au bout de deux ou trois instillations, qu'on commençait à constater les heureux effets du sel ferrique. Les collyres au nitrate d'argent, ceux au sulfate de zinc, l'excision des vaisseaux avaient été infructueusement employés chez l'un de ses malades, quand deux instillations de perchlorure de fer produisirent une amélioration des plus évidentes ; deux autres applications furent suivies de la guérison. M. Follin n'a jamais constaté d'accidents provenant de cette médication ; lors même qu'elle n'a pu être tolérée, elle n'a sollicité aucune aggravation dans les conditions morbides.

J'ai expérimenté plusieurs fois les instillations de perchlorure de fer avec des

[1] *Archives générales de médecine*, avril 1856.

résultats variés. Le remède n'a jamais mieux agi que quand je lui associai l'occlusion oculaire avec le collodion. Il y a lieu de remarquer, d'ailleurs, qu'il semble exercer une influence plus manifeste sur la vascularisation cornéenne, qui caractérise la kératite panniforme, que sur les engorgements vasculaires qui constituent les autres formes de la conjonctivite.

EXCISION ET SCARIFICATION DES VAISSEAUX. — Scarpa conseille de produire une interruption entre les troncs vasculaires qui sillonnent la conjonctive scléroticale et leurs ramuscules placés sur la cornée, en retranchant, tout autour du limbe de cette membrane, un lambeau circulaire de deux millimètres environ de largeur. A la faveur de cette opération, dit Scarpa, on vide en un instant les vaisseaux variqueux du sang qu'ils contenaient ; on favorise la tendance qu'ils ont à reprendre leur ton et leurs dimensions naturelles, et l'on établit sur les confins de la cornée une espèce de couloir qui livrera passage à tout ce qu'il peut y avoir de sérosité épanchée dans l'épaisseur de la conjonctive qui tapisse la cornée, ou dans le tissu cellulaire qui unit ces deux membranes. L'auteur ajoute que l'excision ne devra être effectuée suivant ce mode que quand les vaisseaux sont très-nombreux et conséquemment très-rapprochés ; s'ils sont disposés en faisceaux, le chirurgien les saisira séparément près de la cornée, à l'aide d'une pince déliée, et en pratiquera successivement l'excision, avec les ciseaux courbes, en emportant la portion de la conjonctive à laquelle ils sont soudés. Bien que l'idée de Scarpa, séduisante en théorie et adoptée par Jüngken, Rosas, Weller, etc., n'ait pas toujours fourni des avantages réels dans la pratique, et qu'elle soit même rejetée par plusieurs oculistes, Chelius entre autres, je crois que cette résection, que nous remplaçons presque constamment par la scarification (page 108), ne doit pas être proscrite d'une manière absolue, et qu'il peut être avantageux d'en faire l'essai, concurremment avec quelques topiques appropriés, quand, en l'absence d'ailleurs d'une cause mécanique existant aux voiles palpébraux, certains obscurcissements rebelles sont évidemment entretenus par des varicosités conjonctivales.

Nul, plus que le docteur Küchler (de Darmstadt), ne paraît avoir retiré des bénéfices aussi marqués de l'expédient dont il s'agit, mais nul ou presque nul aussi n'a déployé plus de vigueur dans l'exécution de cette opération, qu'il qualifie de *circoncision de la cornée*[1]. M. Küchler endort son malade avec le chloroforme, car si cette tentative est courte, elle est douloureuse ; la paupière supérieure est refoulée avec un élévateur ; puis, la conjonctive, accrochée avec deux érignes aiguës, est profondément coupée jusqu'à la sclérotique, avec les ciseaux de Daviel (pl. II, fig. 11 et 12). Cela fait, on explore la plaie circulaire, et l'on tranche supplémentairement les vaisseaux et les tissus, qui peuvent avoir échappé à l'action des ciseaux. C'est ainsi, dit-il, qu'on forme une sorte d'entonnoir dans lequel est enfoncé le globe partiellement dénudé. L'opération terminée, on n'a besoin que de couvrir les yeux, pendant une huitaine de jours, de compresses imbibées d'eau froide. M. Küchler annonce que, sous l'influence de la digue, de la cicatrice blanchâtre et déprimée qu'il établit autour de la cornée,

[1] *Compte rendu du congrès d'ophthalmologie de Bruxelles* (session de 1857).

l'inflammation de cette membrane et ses produits se limitent, puis se dissipent avec une rapidité quelquefois très-remarquable. Des sujets qui, par suite de kératites opiniâtres, ne pouvaient distinguer les plus gros caractères d'impression, sont arrivés, après un laps de temps, qui a varié de six à vingt et un jours, à lire l'écriture la plus fine.

CAUTÉRISATION. — On a recommandé de porter autour de la cornée, et sur cette membrane elle-même, un crayon très-uni de sulfate de cuivre, dont on réitère l'application, après la disparition de l'inflammation qu'il a produite. Un malade de Bicêtre, atteint de pannus, fut guéri, en vingt-sept jours, par M. Metaxas, à l'aide de fortes cautérisations pratiquées, soir et matin, sur la face interne des paupières avec le sulfate de cuivre. M. Metaxas m'a affirmé que cet homme, auparavant aveugle, put, à la suite de cette médication, reprendre son état de bijoutier.

Sanson cautérisait la conjonctive, le long du pourtour de la cornée, avec un porte-caustique qu'il avait imaginé à cet effet, et qui consiste dans un anneau soutenu par une tige recourbée, anneau dont la face destinée à être mise en contact avec le bulbe est creusée d'une rainure circulaire que l'on charge de nitrate d'argent fondu. Pendant que j'étais attaché à son service, à l'Hôtel-Dieu de Paris, je l'ai vu pratiquer plusieurs cautérisations de ce genre. Les résultats que je fus à même de constater furent tellement médiocres, cette opération, d'ailleurs, est tellement vulnérante et tellement douloureuse, que je me promis bien de n'y avoir jamais recours.

EXTIRPATION DU PANNUS. — Cet expédient chirurgical ne figure dans presque aucun traité d'ophthalmologie. Jüngken, qui en donne une description[1], fait observer que cette ablation ne saurait être radicale, comme celle du ptérygion, à cause des connexions intimes de la toile morbide ; on ne peut, dit-il, que l'arracher par lambeaux, pour détruire le reste avec les cathérétiques. Comme cette opération endommage gravement la cornée qu'elle expose à des leucomes étendus, à la phthisie, etc, il n'y aurait lieu d'y songer qu'en présence d'un pannus uni-oculaire très-invétéré, d'une masse sarcomateuse surtout, qui fournît quelque prise à l'instrument. Si le malade était aveugle, l'inoculation, dont nous parlerons tout à l'heure, serait d'une application infiniment préférable. Un sujet, atteint d'un pannus charnu, fut infructueusement traité, durant un mois, par M. Stœber, à l'aide des instillations du laudanum, de pommades rouges, d'un vésicatoire à la nuque, de purgatifs[2], etc. Ce chirurgien en entreprit l'extirpation (7 décembre 1854). Il s'efforça de saisir la couche charnue avec des pinces, mais elle ne se laissa point soulever ; des adhérences trop serrées l'unissaient au parenchyme cornéal. L'opérateur, armé d'un kératotome, se décida alors à râcler la cornée avec quelque violence. Les antiphlogistiques triomphèrent avec rapidité des accidents inflammatoires qui survinrent les jours suivants ; l'on conseilla ensuite des instillations tanniques. Peu à peu la cornée s'éclaircit, au point que, le 3 février 1855, le malade quitta l'hôpital ne présentant, dit-on, sur cette membrane, qu'un léger brouillard.

1 Jüngken, *Die Lehre von Augenoperationen*. Berlin, 1829, p. 532.

2 *Gazette médicale*, année 1855, p. 415.

INOCULATION.—Employée pour la première fois, en 1812, par le professeur Jaeger, cette ressource thérapeutique le fut plus tard par Piringer, Stout, Dudgeon, Fallot, Van Roosbroeck, Warlomont, etc. Tels sont les succès qu'on a retirés de cette médication, énergiquement substitutive, malgré sa bizarrerie apparente, qu'elle mérite de figurer parmi les expédients curatifs les plus précieux.

L'inoculation consiste dans le transport sur la conjonctive palpébrale, à l'aide d'un pinceau, d'une certaine quantité de muco-pus puisé dans l'œil d'un enfant atteint d'ophthalmie des nouveau-nés (Jaeger, Piringer), ou même dans le canal urétral d'un sujet affecté de gonorrhée. Quand on ne peut agir de la sorte, dit le docteur Warlomont, on conserve le pus, comme on le fait du vaccin, entre deux lames de verre ; il suffit, au moment de s'en servir, de l'étendre d'un peu d'eau, mode de procéder moins certain que le transport direct de la matière fraîche, mais qui réussit cependant le plus communément ; il réussit même, assure-t-on, quand le muco-pus est étendu de cent fois son volume de véhicule. Les vaisseaux conjonctivaux s'injectent ; dès le lendemain, le plus habituellement, on constate la manifestation d'une ophthalmo-blennorrhée plus ou moins intense. Si son acuité paraît menaçante pour l'organe visuel, on la combat par les moyens déjà connus du lecteur : cautérisation de la face interne des paupières avec une solution très-concentrée de nitrate d'argent, collyre contenant quinze ou vingt centigrammes de ce sel pour trente grammes d'eau, fomentations résolutives, élimination des flots purulents à l'aide des douches, scarification du chémosis, purgatifs, etc. La phlegmasie est-elle concentrée dans de justes bornes, on la respecte. Lorsqu'enfin elle ne présente pas une allure franche, qu'elle est plutôt subaiguë qu'aiguë, on réitère l'inoculation. M. Van Roosbroech fait observer que, chez quelques sujets, la tolérance de la conjonctive est telle, qu'il faut parfois recourir à dix ou douze inoculations successives, avant de constituer une blennorrhée curative. Ce professeur a même vu des malades à qui on inoculait trois fois par jour, durant six semaines consécutives, du pus provenant d'une blennorrhagie très-aiguë, et chez lesquels on ne produisait tout au plus qu'une légère irritation de l'œil. Or, il arrive souvent que le pannus tende à se dépouiller de sa vascularisation et à s'éclaircir, à mesure que les phénomènes inflammatoires se calment ; les produits plastiques sont susceptibles de se résorber peu à peu ; si le tissu propre de la cornée a été épargné par les désordres, la vision peut se rétablir, au bout d'un temps qui varie : un mois et demi, deux mois, etc. Lorsque le travail de résorption procède avec trop de lenteur, il faut l'activer à l'aide de quelques moyens résolutifs, parmi lesquels on a recommandé les pommades rouges, les insufflations du calomel, l'administration à l'intérieur de faibles doses d'une solution émétisée, etc.

L'application de ce procédé n'est indiquée que dans les formes les plus avancées des dégénérescences qui nous occupent (pannus charnu ou sarcomateux); il faudrait s'en abstenir, si une portion de la cornée demeurait saine. Le chirurgien sera enhardi dans son entreprise par l'état de cécité du malade ; le pire, après tout, c'est qu'il continue à rester aveugle. Quelle que soit l'efficacité de l'inoculation, nous pensons qu'on ne doit point y recourir, si un globe est seul

affecté de pannus, à cause des dangers, quant à l'œil sain, des atteintes de la contagion. Que de justes reproches aurait à encourir le praticien imprudent qui, ambitionnant la guérison problématique d'un œil, éprouverait le malheur d'aveugler son malade !

SECTION IV.

FISTULES DE LA CORNÉE.

Quand la cornée se perfore, sous l'influence d'une lésion ulcéreuse ou traumatique, la solution de continuité se ferme d'habitude avec rapidité, l'humeur aqueuse retrouvant une barrière qui s'oppose à son effusion. La paracentèse de la cornée, l'opération de la cataracte par extraction nous fournissent journellement des exemples d'un pareil travail. Dans d'autres cas, assez rares d'ailleurs, un canal droit ou sinueux, et aboutissant d'une part à la surface externe et de l'autre à la surface interne de la cornée, s'établit d'une manière permanente dans le parenchyme de cette membrane. Entretenus par un défaut de vitalité locale, par des conditions d'atonie, par un état calleux de leurs parois, ces conduits anormaux peuvent persister longtemps, sans s'oblitérer d'une manière durable. Parfois, les lèvres de la plaie se tuméfient et se rapprochent ; parfois même, il y a commencement d'un tissu de cicatrice, mais ces frêles obstacles se rompent avec facilité, d'où une manifestation nouvelle des accidents qui caractérisent l'infirmité qui nous occupe. Nous mentionnerons, parmi eux, l'écoulement de l'humeur aqueuse, qui s'épanche à l'extérieur par intervalles et goutte à goutte, à mesure qu'elle se régénère ; l'abolition de la chambre antérieure par l'adossement de l'iris à la cornée affaissée; la flétrissure et la mollesse du globe, qui se déprime facilement sous le doigt. « Les rayons lumineux, dit Guérin (de Lyon), ne tombent plus sur une surface convexe, et se peignent avec désordre. » Si, dans quelques circonstances, le pertuis se cicatrise, sans aucune complication du côté des parties internes de l'œil, il faut, lorsque le mal est ancien et que la vision continue à subsister, envisager comme fort heureux les cas ou l'iris vient adhérer aux bords de l'ouverture ou même s'y loger fortement sous forme de myocéphalon. Alors, en effet, la fistule peut se boucher par l'intervention de l'iris et de produits plastiques, double élément d'oblitération qui assure la solidité de la guérison.

Les plaies qui proviennent de la section de la cornée, dans l'extraction de la cataracte, sont quelquefois sujettes à devenir calleuses et fistuleuses. Quelquefois aussi, des pertuis plus ou moins durables, viennent se montrer à la surface des staphylômes iridiens ou irido-cornéens.

TRAITEMENT. — Il se compose des moyens les plus propres à réveiller l'activité vitale dans les tissus destinés à contracter adhérence ; l'occlusion des paupières sera associée à leur emploi. Le collyre de laudanum belladoné peut être utile; il y aura lieu de s'abstenir des mydriatiques, dans quelques cas où la plaie tend à s'oblitérer à la faveur d'un bouchon iridien, de peur de contrarier ce travail.

La cautérisation avec une solution concentrée de nitrate d'argent et avec la pierre infernale a invoqué des succès. Il en est de même de la transformation de la fistule en une plaie simple, à l'aide de l'incision de ses bords, opération recommandée par Guérin (de Lyon) et pour l'exécution de laquelle l'aiguille à paracentèse représentée Pl. III, fig. 12, est un instrument fort commode.

SECTION V.

MORTIFICATION ET RAMOLLISSEMENT DE LA CORNÉE.

Le sphacèle et le ramollissement de la cornée (kératomalacie) peuvent être liés à un certain nombre de conditions dont il importe que nous signalions le mécanisme.

Les expérimentations de Magendie l'ont conduit à assigner trois propriétés à la cinquième paire cérébrale :

1° Elle est un nerf de sentiment, et c'est peut-être la partie la plus sensible de tout le système nerveux ;

2° Elle préside à la nutrition de l'organe oculaire ;

3° Fondant une condition nécessaire à l'action du système nerveux spécial de la vision, elle est, pour l'accomplissement de cette fonction, un auxiliaire indispensable du nerf optique et de la rétine.

Dans sa leçon du 26 avril 1839, au Collége de France, Magendie coupe le trifacial du côté droit. L'animal fut représenté dans la séance du 3 mai suivant. Voici quelles furent les paroles du professeur touchant le résultat de l'expérience. « La cornée s'est ramollie, s'est ulcérée et n'adhère presque plus à la sclérotique. Elle est réduite à quelques lambeaux humides et ternes, n'ayant plus l'apparence d'un tissu vivant. Devenues troubles, les humeurs de l'œil sont confondues, au point que vous ne reconnaîtriez plus l'humeur aqueuse de l'humeur vitrée. Le cristallin est perdu au milieu des liquides oculaires ; en partie dissous, opaque en partie, il ne peut plus livrer passage à la lumière. Le globe droit est plus petit que son congénère, par suite de l'écoulement d'une portion de ses humeurs ; toute vision y est abolie à jamais. L'œil gauche, dans lequel la vue est intacte, n'est point rouge ; les paupières ne sont pas gonflées. Ce n'est que du côté qui correspond à la section de la cinquième paire que les fonctions et la nutrition de l'organe ont été gravement compromises. »

Je rapporterai à ce sujet un fait que j'ai été à même de constater dans le service de M. Velpeau, à l'hôpital de la Charité.

Observation XIII. — Une femme d'une soixantaine d'années fait une chute sur la tête. Fortement contuse, la région du sourcil gauche s'entame profondément ; la malade se fait admettre à l'hôpital. La vision, à cette époque, était, tant à droite qu'à gauche, aussi satisfaisante qu'elle peut l'être à cet âge. Comme le travail de la cicatrisation était languissant, M. Velpeau fit panser la plaie avec le baume d'Arcéus. Tout alla bien d'abord ; mais dix ou douze jours après l'accident, la conjonctive de l'œil gau-

che s'injecta et fournit un liquide puro-muqueux; la cornée devint nuageuse, puis tout à fait opaque; le globe fut frappé de cécité, malgré toutes les ressources qui furent mises en œuvre pour conjurer cette issue funeste. Le 24 mai 1849, cette femme succomba à une attaque de choléra. J'examinai le globe gauche à l'amphithéâtre de l'hôpital. La cornée était perforée et comme convertie en putrilage, le bulbe flasque et d'un petit volume. Nous ne saurions mieux établir les caractères qu'il présentait que de lui assigner la description de M. Magendie précédemment énoncée. L'œil droit conservait ses propriétés normales. On constata un peu de ramollissement au cerveau et un épanchement pleurétique.

Dans quelques observations publiées par M. Serres, par M. Alison, une perturbation dans la nutrition du bulbe, et, par suite, la désorganisation de ce dernier, se trouvèrent liées à un trouble intracrânien du trijumeau. La participation de la plaie du sourcil à la production des désordres oculaires du même côté paraît également évidente dans le fait que nous avons relaté. Mais, comment se fait-il que ces mêmes désordres ne surviennent pas toujours, dans des conditions en apparence identiques, dans certaines opérations blépharoplastiques, par exemple, celles de Dieffenbach, de Jaeger, etc., où des rameaux de la cinquième paire deviennent le siége de vulnérations étendues? L'opinion du docteur Snabilié semble, jusqu'à ce jour, répondre à cette question de la manière la plus satisfaisante. « Ce qu'il y a de plus probable, dit-il[1], c'est que, dans le cas où le nerf frontal est divisé complétement, les suites ne se font pas pour la plupart du temps observer. Est-il comprimé, au contraire, contus, incomplétement divisé; est-il continuellement irrité par une inflammation consécutive, alors le ganglion de Gasser, qui est en rapport avec les fibres centrales du nerf frontal, est affecté, ce qui fait que la nutrition de l'œil doit souffrir. »

Le marasme par défaut d'alimentation, ou par un état de consomption, de dissolution organique, est une seconde cause de sphacèle de la cornée. C'est la mort d'une partie de notre être, le signe avant-coureur de la cessation de la vie générale.

« Chacun sait, dit Magendie, qu'un chien peut vivre longtemps, en ne mangeant que du pain; mais, en le nourrissant ainsi, on n'en peut rien conclure, relativement à la production de l'azote dans l'économie animale, car le gluten, que contient le pain, est une substance très-abondante en azote. Pour obtenir un résultat satisfaisant, il fallait nourrir un de ces animaux avec une substance réputée nutritive, mais qui ne contient pas d'azote. » Un chien âgé de trois ans, gras et fort, fut mis par Magendie à l'usage du sucre blanc et pur, pour toute nourriture, et de l'eau distillée pour boisson. Il continua à se bien porter les sept ou huit premiers jours; il mangeait et buvait comme de coutume. Dans la seconde semaine, il commença à maigrir, bien qu'il mangeât jusqu'à six ou huit onces de sucre, par jour; ses excrétions alvines étaient régulières, mais la sécrétion de l'urine était devenue plus abondante. Dans la troisième semaine, l'émaciation augmenta; les forces et l'appétit diminuèrent. Une petite ulcération au centre kératique surgit à cette époque, sur un œil d'abord,

[1] *Annales d'oculistique*, t. XIX, p. 116.

puis sur l'autre ; elle augmenta rapidement en étendue et en profondeur ; les cornées se perforèrent, pendant que les paupières déversaient une sécrétion abondante, et les humeurs de l'œil s'épanchèrent au dehors. L'animal expira le trente-deuxième jour.

L'expérience qui précède explique comment de longues affections gastro-intestinales, des dyssenteries opiniâtres, qui avaient engendré le marasme, ont pu déterminer le ramollissement de la cornée et la perte de l'œil. M. Bowman fut consulté pour un enfant de treize mois, chez lequel il trouva les cornées à l'état d'eschares et analogues à du cuir macéré ; son émaciation était affreuse ; tout indiquait que ces conditions dependaient d'un appauvrissement du sang, par défaut de nutrition. Le jeune sujet, qui avait été allaité par sa mère affaiblie et malade, ne tarda pas à succomber. Des faits de ce genre ont été plus particulièrement cités par le docteur Hubsch, l'un de mes anciens aides, qui exerce avec distinction l'oculistique à Constantinople. Huit furent constatés sur des phthisiques, deux sur des scorbutiques, deux sur des sujets atteints de dyssenterie rebelle et un dernier cas fut rencontré sur un individu miné par les fièvres paludéennes.

Fréquemment, dans les fièvres putrides, les malades dorment les paupières entr'ouvertes ; le globe est presque constamment dirigé en haut et la cornée cachée par le voile supérieur. Si, dans de tels cas, d'après M. Trousseau, la stupeur se prolonge et se trouve portée à un haut degré, le sujet est placé, nuit et jour, dans des conditions analogues à celles où sont les individus affectés de paralysie faciale ; il y a chez lui défaut de clignement. Or, dans ces fièvres et par des causes peu appréciées encore, les membranes muqueuses deviennent le siége de congestions demi-actives, demi-passives, et qui parviennent aisément à l'inflammation et même au sphacèle. Dans l'un des faits cités par M. Trousseau, l'une des cornées se ramollit et l'œil fut perdu après un peu de phlegmasie conjonctivale, désastre que le professeur attribue autant au défaut de clignement qu'à la congestion survenue sous l'influence de la fièvre. Il enseigne donc de pratiquer, dans de telles circonstances, l'occlusion des yeux, en couvrant les paupières de tampons de coton cardé, moyen qui paraît lui avoir réussi. Nous ferons remarquer, à cet égard, que dans les cas de lagophthalmos, quelle qu'en soit la source, la cornée reste pendant longtemps, et souvent durant des années, dans un état d'intégrité parfaite, de telle sorte que, dans les conditions signalées par M. Trousseau, l'intervention de la maladie générale me paraît avoir une part infiniment plus grande que le défaut de clignement, dans la production de la kératomalacie.

Le chémosis phlegmoneux, qui accompagne les ophthalmo-blennorrhées, est la cause la plus commune du sphacèle de la cornée, par suite de l'étranglement qu'elle éprouve, d'où le principe d'y effectuer des débridements par des moyens déjà connus du lecteur (page 218). Il peut être encore produit, dans l'extraction de la cataracte, par une incision trop étendue de la cornée, de telle sorte que le lambeau ne continue à adhérer que par un étroit pédicule.

SECTION VI.

TACHES OU TAIES DE LA CORNÉE.

Les obscurcissements chroniques, dont nous nous proposons de traiter dans cette section, sont le résultat d'une kératite, aiguë ou chronique, ou d'une lésion traumatique. Ils sont généralement connus sous le nom de *taies*.

CARACTÈRES ANATOMIQUES.—Les taches de la cornée sont superficielles, moyennes ou profondes. Tantôt (néphélions, albugos), elles consistent dans la présence d'une matière lymphatique, à un degré de condensation variable. Tantôt (leucomes), elles sont formées par une cicatrice, par une soudure des couches kératiques à la faveur d'un produit fibro-plastique. Dans un grand nombre de cas (taches mixtes), elles résultent de la réunion des deux éléments qui précèdent. Ces distinctions ont de l'importance au point de vue du pronostic et des chances plus ou moins favorables qu'il y a lieu d'attendre des médications à mettre en œuvre.

Certaines taches de la cornée sont tellement exiguës qu'on ne peut bien en apprécier les conditions qu'à la loupe ou à l'éclairage oblique. Parfois encore, dans une ophthalmie pour laquelle on est consulté la première fois, l'on est incertain si un obscurcissement de la cornée est une véritable taie ou une opacité inflammatoire dépendant de la maladie actuelle. Les informations transmises par le malade dissiperont à cet égard tous les doutes.

Néphélions, Albugos.—Le néphélion (nuage, nubécule) provient d'une phlegmasie qui a intéressé peu profondément la cornée. Il est parfois le résultat d'une kératite phlycténulaire ou pustuleuse. Une ulcération kératique peut donner lieu au néphélion, quand elle occupait très-superficiellement la cornée. Nous l'avons vu succéder à l'ophthalmie des nouveau-nés et à d'autres ophthalmo-blennorrhées.

Les taches de ce genre consistent dans l'effusion d'une sérosité lactescente au sein des couches les plus antérieures du miroir. On les a attribuées, dans quelques cas, à un simple épaississement de l'épithélium. Elles sont d'un blanc bleuâtre, et, en général, d'autant plus claires qu'on les examine plus près de leur périphérie, où elles se fusionnent peu à peu avec la teinte normale de la cornée.

Lorsque les taies sont plus opaques, plus blanches, quelquefois même d'un aspect crétacé, ces obstacles, formés par une exsudation plus copieuse, plus épaisse, entièrement coagulée, ont reçu le nom d'*albugos*. Le néphélion ne proémine jamais au-dessus de la surface de la cornée; le contraire peut avoir lieu pour l'albugo. Quand le premier est central, les objets semblent au malade obscurcis par un brouillard, tandis que le second, localisé dans cette même position, est susceptible d'abolir complétement ou presque complétement la vue, pour les corps, au moins, qui sont placés devant le centre de l'organe. Il est vrai de dire, néanmoins, que l'albugo mérite fort souvent de figurer dans la série

des leucomes ou des opacités mixtes. Un onyx peut être remplacé par une tache de ce genre, quand il s'est partiellement débarrassé de son contenu par l'absorption des éléments les plus ténus de la collection, tandis que d'autres éléments se sont condensés et restent en place (*onyx exsiccatus*). Ces opacités, plus ou moins proéminentes, sont souvent jaunâtres, inégales et séparées par des stries blanches ou grises.

Leucomes.—Ce sont des cicatrices consécutives à une perte de substance de la cornée et qui succèdent tantôt à une plaie par cause externe, tantôt à un ulcère qui a détruit une portion plus ou moins considérable de la membrane. Les leucomes, effets de l'action d'un instrument tranchant, ont presque constamment une forme linéaire; sont-ils la conséquence d'un ulcère, leur configuration est généralement circulaire. Habituellement pourvus de limites nettement tranchées, ils offrent souvent l'aspect luisant de l'émail ou de la nacre. Ils peuvent n'exister, plus ou moins profondément, que dans les couches moyennes de la cornée (cicatrices inter-lamellaires).

Taches mixtes.—Ces taies, forme très-commune, ne sont presque jamais nettement circonscrites. Le noyau leucomateux en occupe généralement le centre, tandis que l'exsudation intersticielle constitue l'auréole de la cicatrice et se propage d'une manière plus ou moins diffuse sur la continuité du miroir.

Dans quelques cas, où un pinceau variqueux vient aboutir à un ulcère de la cornée, ce dernier peut être remplacé par un leucome, tandis qu'à l'appendice vasculaire succède souvent une traînée nébuleuse, résultat de l'épaississement de l'épithélium kératique ou d'un épanchement sous-jacent de lymphe coagulée.

Taches vasculaires, pigmenteuses, etc.—Un très-grand nombre d'opacités chroniques de la cornée reçoivent des troncs vasculaires engorgés et dilatés, qui, se ramifiant à leur surface, donnent fréquemment lieu à des arborisations très-serrées (albugos, leucomes vasculaires). Quelques taches présentent çà et là des points noirs constitués par des particules de pigment (cicatrices pigmenteuses de la cornée); ce dépôt s'explique par une perforation de la cornée, lors de la période inflammatoire de la maladie. Dans de telles circonstances, l'iris s'étant adossé à la face postérieure du miroir, après l'écoulement de l'humeur aqueuse, une certaine quantité de pigment, détaché du limbe pupillaire, se porte sur la plaie kératique et on le rencontre plus tard soudé au tissu de cicatrice. Les synéchies antérieures (cicatrices adhérentes de la cornée) sont des complications très-fréquentes des taies. Celles-ci peuvent être accompagnées d'une cataracte centrale, d'après un mode de formation dont nous expliquerons plus tard le mécanisme.

L'*obscurcissement sanguin* de quelques auteurs est une forme rare consécutive à un épanchement de sang dans la substance de la cornée ou entre elle et son épithélium. Le sérum s'étant resorbé, le caillot subsiste, et c'est en se desséchant et en se combinant d'ailleurs avec des produits fibro-plastiques qu'il constitue l'opacité rougeâtre ou jaunâtre dont il s'agit et dont l'origine est assez habituellement traumatique.

Quelques taches offrent dans leur épaisseur des dépôts calcaires (page 307). Des fragments durs et irréguliers, qu'on y a rencontrés dans des cas très-rares,

ont été qualifiés par M. Bowman et d'autres observateurs de substance osseuse.

Taches métalliques.—Cette dénomination a été donnée à des opacités contenant des amas métalliques couverts d'une exsudation membraneuse ou fibroplastique qui s'oppose plus ou moins à leur expulsion. Ce sont, dans quelques circonstances, des particules insolubles, fruits de l'addition banalement répandue du laudanum à des solutions déjà indiquées (page 141); toutefois, l'on a le plus souvent affaire à des incrustations saturnines, par suite de l'usage d'un collyre au sous-acétate de plomb, en présence d'une cornée morbidement ou traumatiquement ulcérée. Un pharmacien de province[1] se livrait à des manipulations chimiques, quand il reçut dans l'œil gauche une forte quantité d'acide sulfurique étendu d'eau. Un médecin, aussitôt appelé, s'empara d'un flacon d'extrait de Saturne et en versa en grande abondance dans un verre, y ajoutant une petite quantité d'eau; le malade baigna longtemps dans ce mélange l'œil blessé. La cornée, largement dénudée, permettait encore, avant l'emploi de ce remède, de distinguer les objets d'un grand volume; cette faculté fut abolie et le miroir devint le siége d'une opacité étendue. Cinq semaines après l'accident, le malade me fut adressé par le docteur Briquet. Je constatai sur la cornée la présence d'une vaste nappe d'un blanc mat. Occupant plus des trois quarts de la membrane dans sa région centrale, elle couvrait la pupille, qui n'était visible que de profil par la marge diaphane régnant vers le limbe kératique. La pupille, d'ailleurs, était d'un beau noir et exempte d'adhérences. Cette opacité était, en très-grande partie, le résultat du sous-carbonate de plomb, des molécules, en un mot, qui blanchissent les solutions aqueuses d'extrait de Saturne; il faut y ajouter la présence d'une certaine quantité de sulfate de plomb, le tout fixé en place par le tissu de cicatrice. Chez un peintre en bâtiment du nom de Frimat[2], j'ai vu de nombreuses collections saturnines, à la cornée gauche chroniquement ulcérée, dépendre de ce que le malade s'était exposé, pendant quatre jours, à une poussière épaisse provenant du grattage de vieilles portes blanches. Je fis, avec une aiguille à cataracte et en plusieurs séances, l'extraction du sous-carbonate de plomb (blanc de céruse), et le malade fut infiniment soulagé. Les conséquences cliniques qu'on peut tirer de ce fait, dans le cours des kératites ulcéreuses chez les ouvriers de certaines professions, sont trop palpables pour être mentionnées ici.

CARACTÈRES PHYSIOLOGIQUES.—Les taches situées au centre de la cornée et celles qui, résidant sur un autre point, empiètent plus ou moins sur le champ de la vision, sont seules capables d'opposer à l'exercice de cette fonction un obstacle de gravité variable. Si les mydriatiques éclaircissent la vue dans les opacités centrales, c'est qu'ils fournissent de l'ampleur à la pupille, dans le sens des parties transparentes ou moins troublés de la cornée; j'ai connu des ma-

[1] Ch. Deval, *Blessure de la cornée par l'acide sulfurique; incrustations saturnines.* (*Bulletin de thérapeutique*, t. XLV, p. 505.

[2] Ch. Deval, *Nouvel exemple d'incrustations métalliques dans la substance de la cornée.* (*Gazette médicale*, année 1849, p. 544.)

lades qui en faisaient un usage habituel pour se livrer plus facilement à leurs occupations. C'est d'après le même mode que s'explique, dans de telles conditions, la bonification de la vue le soir et dans les localités sombres. Une taie ainsi placée peut encore déterminer le strabisme, et le plus souvent le strabisme interne. Je vois chaque jour la kopiopie et la myopie émaner d'obscurcissements kératiques qui contrarient le passage des rayons lumineux. Quelques opacités centrales produisent le nystagmus. D'autres, situées de même, projettent en arrière une ombre qui, au premier abord, peut en imposer pour un obscurcissement du cristallin.

TRAITEMENT.—Avant d'entreprendre le traitement d'une opacité de la cornée, il faut déterminer au préalable si elle est liée à une inflammation active encore, ou si le travail qui l'a produite est éteint ou à peu près éteint. Tel remède serait apte à exaspérer les désordres, dans le premier cas, qui jouirait, dans le second, d'une efficacité puissante. Un obscurcissement en voie de progresser dénote toujours un état d'inflammation ou de subinflammation de la cornée. Les taies véritables, c'est-à-dire les taches exemptes de phlegmasie nous occuperont seules au point de vue des indications curatives, celles qui en sont accompagnées ayant déjà fixé notre attention, quand nous avons traité des kératites.

Les épanchements intersticiels, quel qu'en soit le siége, sont susceptibles de disparaître sous l'influence d'une excitation communiquée à l'absorption, quand ils sont surtout peu abondants et de date récente. Il est, au contraire, généralement admis que les leucomes se rétrécissent à la longue, mais ne s'évanouissent pas d'une manière complète, car, dans ce cas, un tissu inodulaire serré s'est substitué aux fibres délicates d'où dépend la diaphanéité du miroir et a porté dans sa structure de profonds ravages. Toutefois, l'observation démontre qu'on arrive souvent à effacer ces taches en grande partie, par suite de la résolution qui surgit, sous l'empire de nos remèdes, dans les régions périphériques de la taie et dans tous les points où de simples suffusions rentrent dans les conditions précédemment signalées.

Les taches situées en dehors du champ de la vision seront, sans inconvénient, abandonnées à elles-mêmes. La pupille est-elle plus ou moins masquée par un épanchement intersticiel associé à un leucome, un traitement pourra être suivi de résultats très-salutaires, quant à la vue, en diminuant ou en dissipant l'obstacle qui côtoyait la cicatrice.

J'ai vu des opacités anciennes décroître d'une manière sensible sous l'influence d'une nouvelle ophthalmie régulièrement traitée et bien guérie. En créant ici une inflammation, la nature constitue le travail que nous avons pour but d'établir avec nos remèdes; si c'est, en effet, l'inflammation qui engendre les taies, c'est l'inflammation circonscrite dans de justes bornes qui en triomphe. Le docteur Seguret m'a cité le fait d'une fille de quinze ans, atteinte depuis longtemps d'une tache kératique ; celle-ci s'évanouit presque complétement par suite d'une ophthalmie varioleuse. Une malade me disait que, dans sa jeunesse, elle offrait à un œil une taie et un strabisme. Un jour qu'elle se disputait avec son frère, elle reçut dans l'organe affecté une grande quantité d'un sable fin. Une ophthalmie survint ; l'opacité et le strabisme se dissipèrent. Bauchart, l'un

de mes malades, portait à l'œil droit un leucome qui obstruait tellement la pupille que la vision ne pouvait s'exercer que du côté de la tempe droite. Sous l'influence d'une ophthalmie consécutive à un érysipèle de la face et qui dura deux mois, la cornée s'ulcéra au siége de l'opacité centrale; peu à peu, celle-ci se résorba partiellement, de telle sorte que les corps présentés de face purent être distingués, presque suivant les conditions normales.

Les sujets, jeunes encore, sont surtout favorablement disposés pour la guérison des taies; il suffit parfois chez eux de la force absorbante de la partie malade et des propriétés endosmotiques de la cornée pour provoquer la disparition de ces obstacles. Chez quelques individus, néanmoins, de quarante, de cinquante ans et plus, j'ai obtenu des succès qui ont dépassé mes espérances.

Les remèdes destinés à la curation des taies sont administrés sous forme liquide, sous forme de pommade ou sous forme de poudre. L'on procédera dans leur emploi par transitions graduées et en se conformant à quelques principes que nous nous proposons de formuler, quand les éléments thérapeutiques les plus aptes à être invoqués avec fruit seront connus du lecteur.

Collyres.—Lorsque nous appliquons le borax à la médication des taies, nous le conseillons à la dose de 50 centigrammes à 1 gramme pour 15 grammes d'eau distillée et 15 ou 20 gouttes de laudanum de Sydenham. Il peut être remplacé par le chlorhydrate d'ammoniaque, l'alun, le sulfate de cuivre, la pierre divine, en quantités toujours plus fortes que s'il s'agissait de combattre une conjonctivite. Scarpa paraît avoir une grande confiance dans le collyre azuré (eau saphirine ou eau céleste; page 147) ; d'autres préfèrent le nitrate d'argent à la dose de 5 à 25 centigrammes pour 15 grammes d'eau distillée.

Le sulfate de cadmium a été préconisé contre les taies par Himly, Graefe père, Fronmüller, Lusardi; nous ne pensons pas que ses propriétés diffèrent beaucoup de celles du sulfate de zinc ou du sulfate de cuivre. Nous en conseillons habituellement de 10 à 15 centigrammes, en solution dans 15 grammes d'eau distillée, avec addition de quelques gouttes de laudanum. Une formule de Rust porte 10 centigrammes de sulfate de cadmium pour eau et teinture d'opium, de chaque 4 grammes. Une autre de M. J. Ansiaux comprend la dose progressive de 5 à 50 centigrammes de ce sel pour 8 grammes de mucilage de gomme arabique et une semblable quantité de laudanum. M. Ansiaux affirme que des succès nombreux ont couronné cette médication, qu'il considère comme supérieure à la plupart des moyens usités contre les taies. Il ne croit pas que la guérison doive être exclusivement attribuée au laudanum, car, après avoir échoué avec ce dernier seul, il réussit avec la prescription ci-dessus énoncée.

Nous formulons le collyre de Conradi (page 152), au début, avec 12 milligrammes de sublimé pour 15 grammes d'eau distillée et 15 ou 20 gouttes de laudanum. La dose du sel mercuriel peut être plus tard rendue plus forte, être élevée, par exemple, à 5 centigrammes pour la même quantité des autres éléments.

Je conseille souvent contre les obscurcissements de la cornée les instillations d'huile de foie de morue seule ou associée au laudanum ou au camphre. Nous rappellerons à ce sujet que le fiel de brochet et celui de barbeau étaient fort en

vogue contre les taies, dans la pratique des anciens oculistes : Dom Calmet, qui a commenté la Bible, Scarpa, Lassus les préconisent. Je prescris fréquemment encore et avec succès, contre les opacités produites par l'ophthalmie puriforme des nouveau-nés et contre les taies en général, un mélange à parties égales d'huile de foie de morue et d'huile de noix. Pellier cite une jeune fille frappée de cécité et qui guérit à la faveur de l'huile de noix. Dans ce moment, ajoute-t-il, elle se conduit seule et distingue le trou d'une aiguille ; cette infortunée, sans le secours de l'huile de noix, serait peut-être restée toute sa vie aveugle.

Pommades.—Le borax, le nitrate d'argent et un grand nombre des agents dont il vient d'être question peuvent entrer encore dans la composition des pommades. Celles qui contiennent de l'oxyde rouge de mercure sont, avec juste raison, le plus habituellement employées (page 166). Nous prescrivons fréquemment un mélange de précipité rouge et d'axonge avec quantité suffisante d'huile d'amandes douces, pour obtenir une pommade molle et homogène. Quelques oculistes substituent, dans cette préparation, à l'huile d'amandes douces celle de foie de morue. Dans la série des remèdes applicables à des affections d'une si longue durée, on peut associer à l'oxyde rouge le laudanum de Sydenham, le camphre, l'acétate de plomb cristallisé, le sulfate de zinc, de cuivre, de cadmium, la pierre divine, etc.

Les pommades iodées se sont montrées fort salutaires dans ma pratique, comme dans celle de Middlemore, de Fischer et d'autres oculistes. La dose de l'iodure de potassium est, dans le principe, de 15 centigrammes pour 4 grammes d'axonge ; on la porte, peu de temps après, à 20 ou à 25 centigrammes, et l'on peut progressivement arriver à 75 centigrammes. J'associe parfois à la formule une petite quantité de camphre ou de laudanum. Chelius accorde, dans l'espèce, une telle confiance aux pommades iodées, qu'il les prescrit souvent à l'exclusion des autres remèdes. Ce professeur affirme que, sans avoir jamais constaté quelques suites fâcheuses résultant de leur intervention, il a vu disparaître entièrement ou presque entièrement, par leur unique emploi, continué longtemps et même pendant des années, des obscurcissements qu'il regardait, au début, et qui étaient considérés par d'autres médecins comme au-dessus des ressources de l'art.

Poudres.—On a proposé en insufflations, contre les opacités de la cornée, le verre pilé, l'os de seiche, le charbon, la crème de tartre, le sous-nitrate de bismuth, le sublimé corrosif associé à la farine (Van Swieten) et surtout le calomel. Un médecin me disait qu'il avait vu, aux États-Unis, une femme qui employait avec succès la poudre de fève de Saint-Ignace. Le sucre, qu'on unit généralement aux substances qui entrent dans la composition de ces poudres, tend à modérer l'énergie de plusieurs d'entre elles. Les malades doivent se garder de se laver les yeux après l'application de ce genre de remèdes.

Nous conseillons quelquefois la poudre d'alun ou de pierre divine associée au sucre candi. Un mélange pulvérulent d'oxyde de zinc et de sucre candi, de chaque 2 grammes, avec addition d'un gramme de gomme arabique, est un topique fort doux, qui a été publié et recommandé par le Collége de santé de la Saxe.

La poudre de Dupuytren se compose de parties égales de calomel, d'oxyde de zinc et de sucre candi. Secondé par un patronage aussi illustre, ce remède a été adopté par un grand nombre de praticiens français. Nous avons entendu dire à Dupuytren qu'il l'avait vu dissiper, en quelques semaines, des néphélions légers, et que son usage, longtemps continué, avait triomphé de taies épaisses qui couvraient la pupille entière.

Quand un haut degré de stimulation nous paraît utile, nous unissons l'oxyde rouge de mercure au calomel ou à d'autres substances plus énergiques. Parfois (traitement modifié du docteur Guépin), nous faisons insuffler, pendant cinq ou six jours, entre les paupières, une poudre composée de 30 centigrammes de sulfate de cuivre et de 4 grammes de sucre candi, puis, pendant deux ou trois jours, une autre poudre contenant 50 centigrammes d'iodure de potassium et 4 grammes de sucre, applications qu'on réitère ensuite suivant le même mode.

Autres remèdes.—J'ai vu M. Trousseau conseiller un mélange de 25 centigrammes de précipité blanc et de 5 grammes de mucilage de gomme arabique. Le docteur Hope (de Bâle) dit avoir fait disparaître des opacités étendues et anciennes à l'aide de pommades à l'oxyde noir de cuivre. La dose de ce dernier, au début, est de 5 centigrammes pour 4 grammes d'axonge ; on peut la porter plus tard à 25 et même à 50 centigrammes. Andreae (de Magdebourg) recommande un collyre composé de 5 centigrammes de tartre stibié et de 30 grammes d'eau distillée ; Marc-Antoine Petit considère comme un excellent topique un mélange de 4 grammes de ce sel et de 30 grammes d'huile de noix. Hufeland associe à 8 grammes de cette huile 10 centigrammes de mercure soluble de Hahnemann, Arlt 30 centigrammes de potasse caustique, Graefe père 5 gouttes d'ammoniaque, dont les proportions sont augmentées à mesure que l'œil devient moins irritable. Ces expédients énergiques sont portés sur les opacités à l'aide d'un pinceau. Himly cite le sous-carbonate de potasse comme pouvant rendre les services les plus signalés. La dose de ce sel est de 10 ou 15 centigrammes au début, pour 30 grammes d'eau distillée ; on la rend ensuite plus énergique. On peut conseiller encore une pommade composée de 50 à 75 centigrammes de sous-carbonate de potasse pour 4 grammes d'axonge, avec addition d'une certaine quantité de laudanum. Demours préconise beaucoup les bains, à l'aide d'une œillère, dans l'eau de Balaruc naturelle ; l'organe doit y rester ouvert pendant 4 ou 5 minutes, parfois pendant 10 minutes, suivant les dimensions de la taie et la tolérance pour ce remède qui ne produit généralement aucune irritation. La composition chimique de l'eau thermale de Balaruc (Hérault) témoigne de son efficacité dans le traitement de quelques affections oculaires. C'est une eau chlorurée sodique qui, d'après de récentes analyses faites par M. Béchamp, professeur de chimie à la faculté de médecine de Montpellier, contient encore une certaine quantité de cuivre.

La scarification ou l'excision des vaisseaux hypertrophiés qui vont aboutir aux opacités kératiques est posée comme règle dans la plupart des traités d'ophthalmologie. Ce n'est qu'avec une grande réserve que nous avons recours à ces moyens si souvent suivis de la récidive de la vascularisation ; ils offrent des avantages tellement douteux, que Chelius, Lawrence, et beaucoup d'autres oculistes y

ont complétement renoncé. La section des cordes vasculaires, suivant leur longueur, m'a paru, dans quelques cas, utile (page 109).

Nous mentionnerons encore les ponctions multiples des taches de la cornée, expédient dont on a singulièrement exagéré la valeur. Quand l'exsudation est assez considérable pour donner lieu à une certaine élévation au-dessus de la superficie du miroir, Demours conseille d'introduire obliquement, dans quatre ou cinq points de l'opacité, l'extrémité d'une lancette aiguë ou celle d'un bistouri de même forme. Des taies, dit-il, dans lesquelles l'œil n'apercevait aucune trace de vaisseaux rouges, fournissent du sang par l'effet de ces scarifications, qu'il prescrit, d'ailleurs, de ne pas prodiguer et dans lesquelles la moitié à peine de l'épaisseur de la cornée doit être entamée. Dans la pratique de M. Holscher, ces ponctions, effectuées avec le kératotome, paraissent avoir parfois provoqué un processus inflammatoire et résolutif assez prononcé pour que la transparence, ramenée à la périphérie du leucome, l'ait mis en demeure de pratiquer une pupille artificielle. Comme Demours, d'ailleurs, M. Holscher recommande simultanément quelques moyens propres à activer l'absorption et notamment les instillations du laudanum.

Choix des remèdes. Cautérisation des taches. Traitement des opacités métalliques.—Le choix des topiques sera calculé de telle sorte que ces modificateurs ne se bornent qu'à produire une certaine excitation dans l'œil. Cette excitation ne doit pas être trop faible, car elle serait stérile. Toutefois, si elle était convertie en une inflammation durable, l'opacité pourrait s'accroître.

Les agents que nous prescrivons le plus habituellement, dans cette circonstance, sont les instillations du laudanum de Sydenham coupé d'eau dans le principe, puis pur, remède fort efficace surtout dans les cas de vascularités kératiques ; le collyre de Conradi ; l'huile de foie de morue ou un mélange de cette huile et d'huile de noix, topiques qui ramollissent les épanchements épais et y suscitent un mouvement très-apte à en seconder l'absorption ; quelques pommades rouges, des pommades iodées, et la poudre de Dupuytren. Si nous avons mentionné d'autres éléments thérapeutiques, c'est que leur efficacité a été constatée par des praticiens distingués et que les affections auxquelles ils s'adressent sont tellement tenaces, qu'on ne saurait être trop riche en moyens destinés à les combattre. La mutation, d'ailleurs, effectuée de temps à autre, des meilleurs topiques, est chose avantageuse dans l'espèce. Il est de règle de débuter par les moins irritants, pour s'élever graduellement à d'autres plus énergiques. C'est d'un heureux augure quand, sous l'influence de la médication, la taie se divise, forme des queues et s'étoile.

Les pommades rouges, les poudres ophthalmiques, et tous les remèdes, en général, susceptibles de donner lieu à une stimulation vive, ne devront être appliqués que le soir. Le repos de la nuit en seconde l'action qui s'accomplit alors doucement et sans fatigue ; il suit de là que la médication devient tellement facile, que le malade s'y adonne avec persévérance. Quelques topiques plus anodins pourront être employés matin et soir. D'autres fois encore on a recours à un agent énergique, au moment du coucher, et à un autre moins irritant, au lever du malade.

Rien ne seconde, avec autant d'efficacité, les effets locaux de ce genre de pommades, comme des frictions iodées simultanément effectuées sur le front, les tempes et la paroi cutanée de la paupière supérieure. Ces mêmes frictions pourront encore être prescrites avec avantage, quand on emploie d'autres remèdes qu'on introduit dans l'œil. Nous ne saurions assez recommander également d'associer aux meilleurs topiques, conseillés contre les taies, les fumigations avec des infusions aromatiques.

Ces ressources ont-elles été impuissantes, l'opacité est-elle trop forte pour qu'elles soient invoquées avec quelques chances de succès, la vision est-elle gravement compromise, il y a lieu de tenter un moyen énergique, pour lequel cependant les malades finissent par montrer une grande tolérance : c'est la cautérisation avec le nitrate d'argent. Il résulte d'un bon nombre de faits tirés de ma pratique et de celle de M. Bourrousse de Laffore [1] que le caustique ne doit point être employé à de longs intervalles ; il faut l'appliquer deux ou trois fois par semaine ; au lieu d'y renoncer au bout d'un ou deux mois, s'il semble ne fournir aucun résultat, il faut persévérer pendant trois ou quatre mois et même davantage. M. Bourrousse pense, avec juste raison, qu'il ne trouve son indication que dans les taches qui sont un produit froid. non enflammé, ayant succédé, depuis un temps plus ou moins long, à des phlegmasies, soit aiguës, soit chroniques. Ce praticien emploie constamment la pierre infernale; parfois, des succès n'ont été obtenus qu'après deux ou trois cents cautérisations. L'observation m'a démontré que les solutions très-chargées d'azotate d'argent pouvaient être substituées avec succès au crayon. Il sera surtout prudent de débuter par elles, quand les yeux sont délicats et enclins aux ophthalmies. Dès que la cornée a subi l'action du caustique, l'œil sera plongé dans un verre rempli d'eau et prêt à le recevoir. Cette médication m'a souvent conduit à des résultats inespérés. Nul doute qu'elle ne soit destinée à se populariser dans la pratique, quand on en aura apprécié la salutaire influence.

Lorsque les incrustations métalliques sont de petite dimension, l'on réussit souvent à les extraire avec facilité à l'aide d'une aiguille à cataracte. Se présentent-elles en plaques étendues, on a proposé de procéder par abrasion. F. Cunier a même imaginé, pour arriver à ce but, une rugine qui râcle la cornée et coupe au besoin, afin de déchirer la fausse membrane formant kyste.

Observation XIV. — Mademoiselle Lacroix, âgée de vingt-trois ans, se présenta, en février 1849, à mes consultations cliniques. Elle était atteinte aux deux yeux de blépharite ciliaire. De plus, les cornées étaient le siége d'opacités nombreuses, de points crétacés d'un blanc mat, les uns isolés, les autres formés en groupes ; leur ensemble apportait à l'exercice de la vision une atteinte grave. Comme le centre des cornées était surtout envahi, les pupilles s'étaient dilatées, afin de permettre aux rayons lumineux d'arriver plus abondamment au fond des globes. Je diagnostiquai des taches métalliques. Ma conviction fut entière quand j'appris que, dans le cours d'une kératite, dont mademoiselle Lacroix avait été affectée il y avait quelques mois à Charleville, les yeux avaient été fréquemment bassinés avec une solution d'extrait de Saturne.

[1] Bourrousse de Laffore, médecin de l'hospice impérial des Quinze-Vingts, *Des taches de la cornée et des moyens de les faire disparaître*. Paris, 1860.

Remettant à une époque ultérieure les tentatives nécessaires pour l'ablation des collections saturnines, je prescrivis contre la blépharite ciliaire des pommades à l'oxyde rouge de mercure. Dix mois après, je vis un jour figurer de nouveau mademoiselle Lacroix au nombre des malades présents dans la salle d'attente de la consultation. J'annonçai aux élèves qui assistaient à la clinique que j'allais leur montrer un fort bel exemple de dépôts métalliques à la cornée; je leur fis part des principales dispositions qu'ils offraient. Quel fut mon étonnement quand rien de ce que j'avais constaté les premières fois n'existait plus! Les taches d'un blanc mat avaient disparu; quelques néphélions subsistaient seuls : la vue avait éprouvé une amélioration très-grande.

Dans l'espèce, il faut admettre que les corps étrangers étaient assez superficiellement placés pour que le larmoiement abondant que provoquèrent les pommades rouges en eût opéré le déchatonnement. On doit tenir compte aussi du mouvement résolutif que firent naître ces mêmes agents dans les amas lymphatiques épanchés dans les cornées. Ne faut-il pas invoquer enfin la transsudation à travers la substance de la membrane d'une rosée émanant de l'humeur aqueuse, et qui vient se mêler aux larmes? Le refoulement d'arrière en avant, qu'imprime aux collections kératiques cette évaporation continuelle, ne doit-il pas en seconder l'expulsion?

La rédaction des *Annales d'oculistique*, qui eut connaissance de cette observation, ne la considéra pas comme aussi exceptionnelle que je l'avais pensé; je m'en félicite au double point de vue de la science et de l'humanité. L'un des rédacteurs de ce journal annonça, à ce sujet, que les faits de guérison des taches métalliques étaient loin d'être rares [2]; on voit fréquemment, ajoutait-il, de larges dépôts plombiques, récemment fixés dans les cornées, disparaître spontanément ou sous l'influence de l'application des pommades; l'on a plusieurs fois constaté, à la clinique de Cunier, les bons effets presque instantanés, qu'on peut retirer, en pareille occurrence, de l'emploi du collyre à la teinture d'iode.

Abrasion de la cornée. Kératoplastie. Cornées artificielles de Pellier et du docteur Nussbaum.—La première de ces opérations a pour objet l'ablation avec l'instrument tranchant des cicatrices et des taies incurables qui abolissent la vue. Mentionnée dans le *Dictionnaire ophthalmologique de Wenzel* et dans quelques anciens traités d'ophthalmologie, elle a de nouveau été tentée, dans ces dernières années, par MM. Malgaigne, Szokalski, Bowman, Gulz, etc. Quelques rares oculistes la préconisent, mais elle est presque universellement bannie du cadre des opérations rationnelles.

M. Malgaigne ayant excisé sur des animaux vivants la moitié de l'épaisseur de la cornée dit avoir obtenu des cicatrices transparentes. Comme, dans sa théorie, les taches de la cornée en occupent le plus habituellement les couches externes, les couches internes restant diaphanes, il y a quelques chances d'enlever avec succès les parties compromises. Ce praticien décrit sur la cornée, avec un petit bistouri ou un couteau à cataracte, une incision circulaire, saisit par son bord supérieur, et à l'aide de pinces à dents de souris très-fines, le lambeau ainsi circonscrit, et le dissèque de haut en bas comme un lambeau cutané. M. Szokalski soumet au chloroforme les enfants et les sujets irritables, écarte les

[1] *Annales d'oculistique*, t. VIII, p. 279; t. X, p. 271.
[2] *Annales d'oculistique*, t. XXIII, p. 176.

paupières avec le dilatateur de Kelley-Snowden, arrête les mouvements du globe en le comprimant légèrement avec l'indicateur d'une main, puis, avec le tranchant d'un couteau lancéolaire confié à l'autre main, il gratte la cornée comme s'il s'agissait de gratter le papier pour en faire disparaître les taches d'encre. M. Szokalski fait observer que l'épiderme cornéal présente souvent, quand il est opaque, une résistance telle qu'on ne peut l'enlever en une seule séance ; le parenchyme de la cornée cède plus difficilement encore au ráclement. Comme, dans son opinion, les accidents, du côté surtout des parties profondes, se manifestent plus particulièrement lorsque les tentatives d'abrasion sont faites dans le voisinage de la sclérotique, il conseille de ne jamais trop approcher du bord de la cornée qui supporte plus mal les lésions traumatiques que le centre, et d'exécuter l'abrasion dans plusieurs séances.

Presque toutes les tentatives de ce genre ont été suivies d'un insuccès radical. Quelques cornées, il est vrai, recouvrent un degré plus ou moins élevé de transparence par l'abrasion, mais la réussite est annihilée par l'invasion du tissu fibreux de cicatrice qui vient tôt ou tard intercepter le passage des rayons lumineux. L'un des faits les plus satisfaisants qu'on ait relatés à l'appui de cet expédient concerne la jeune personne opérée par le docteur Malgaigne, à l'hôpital des Cliniques. Elle s'écria qu'elle voyait immédiatement après l'opération ; l'amélioration persistait à sa sortie de l'hôpital, et ce chirurgien affirme[1] que, deux ans après, la cornée ne s'était point distendue en staphylôme et n'était point redevenue opaque, sauf une faible teinte opaline de quelques points de cette membrane. Tels était à cette époque, dit-il, les progrès de la vision que la jeune fille s'adonnait aux travaux d'aiguille et lisait sans difficulté le petit texte. M. Malgaigne est d'avis qu'une régénération réelle de la cornée s'accomplit dans ces circonstances, opinion en rapport, à cet égard, avec celle de Jaeger (page 284).

Quelle que soit, d'ailleurs, l'idée qu'on aura de l'abrasion de la cornée et abstraction faite des cas où cette membrane contient des productions étrangères, comme des dépôts métalliques, il sera surtout inopportun de l'appliquer, lorsque l'intégrité d'une portion du miroir laisse le pouvoir de pratiquer une pupille artificielle, car l'abrasion vous ôterait presque à coup sûr tout moyen d'y recourir.

Dans la *kératoplastie*, expérimentée sur des yeux d'animaux, par MM. Plouviez, Feldmann et quelques autres praticiens, une cornée, extirpée avec l'instrument tranchant, est remplacée par une autre qu'on emprunte à un animal, et qu'on fixe à l'aide de deux ou trois, et en général, d'après M. Plouviez, de quatre points de suture fine. L'œil s'est enflammé, dans la plupart de ces expériences, et la réunion de la cornée nouvelle, baignée par des flots de pus, ne s'est pas faite. Il paraît, toutefois, que dans quelques-unes d'entre elles, la greffe a réussi à s'établir, mais on n'est toujours arrivé qu'à des résultats fort insignifiants : perte de transparence de la cornée prothésique ; atrophie constante de celle-ci, qui se rétrécit souvent de plus de moitié ; disparition de la chambre antérieure par l'organisation d'un tissu fibro-plastique qui soude la pièce à l'iris, etc. Si

[1] *Communication à l'Académie des sciences* (5 mai 1845).

ces phénomènes se sont accomplis sur des organes sains, n'y a-t-il pas lieu d'en inférer qu'ils se manifesteront à plus forte raison sur des yeux leucomateux. Presque constamment, d'ailleurs, il existe, dans des circonstances semblables, des synéchies antérieures étendues qui doivent nécessairement frapper de stérilité de telles tentatives. La kératoplastie n'a donc pu se faire une place dans les opérations régulières.

La substitution d'une cornée de verre à une cornée leucomateuse, expédient récemment proposé par le docteur Nussbaum (de Munich), n'est que la résurrection d'une vieille idée. Bien que la chirurgie française n'ait rien de glorieux à trouver dans la revendication de cette proposition originale, il est bon d'établir, comme donnée historique, que la priorité doit en être attribuée à Pellier (de Quengsy). Dans son *Traité sur la chirurgie des yeux* (Paris, 1789; tome Ier, page 94), Pellier préconise longuement cette tentative, à l'appui de laquelle il ne cite aucune expérience. Il représente même, dans une gravure, les diverses pièces et les instruments nécessaires à sa réalisation. Voici, très-sommairement, quelques-uns des documents qu'il nous fournit :

On commence par effectuer sur la cornée dégénérée, et avec un kératotome, une incision inférieure, semblable à celle que nécessite l'opération de la cataracte par extraction ; le lambeau est saisi avec des pinces, et la portion supérieure de la tunique cornéale est enlevée avec le même couteau ou avec les ciseaux de Daviel. L'opérateur adapte ensuite, au globe oculaire, en place de la cornée extraite, une cornée artificielle en verre bien clair, fin et uni. On peut, pour plus grande sûreté, fixer la pièce par deux ou trois points de suture. Les paupières seront fermées à l'aide d'un coussinet de coton ou de charpie, qu'on assujettira avec une bande. Le malade sera condamné à un repos absolu, dans son lit. Il aura, autant que possible, la précaution de n'incliner la tête ni en avant, ni sur les côtés.

Pellier émet les motifs qu'on pourrait alléguer contre cette tentative, et il les réfute.

Si l'on objectait, dit-il, que le corps étranger est susceptible d'incommoder la personne qui se trouverait dans cette dure nécessité, ne devrait-on pas répondre que c'est là une gêne analogue à celle qu'un œil artificiel produit au début, et qui se perd à la longue ? Redoute-t-on une hydropisie oculaire ? Il est facile, en fabriquant la cornée artificielle, d'y placer quelques petits trous, en forme de pores. Dira-t-on que l'appareil peut se briser, par suite d'une violence extérieure? Mais la fracture du verre serait chose fort rare ; le coup, d'ailleurs, qui causerait un tel accident, n'entraînerait pas moins la perte de l'organe, qui se trouverait dans ses conditions normales. Pellier ajoute que l'industrie de l'homme est arrivée à un si haut degré de perfection, qu'il y a lieu d'espérer que cette opération, qu'il se plaît à appeler une riche découverte, sera, dans peu, dégagée des difficultés qu'elle peut offrir.

Les contemporains de notre auteur et les chirurgiens qui vinrent après lui ne semblent pas avoir partagé son opinion, car le procédé tomba dans l'oubli, à un point tel, qu'il vient d'être considéré comme neuf par le docteur Nussbaum, qui le donne aujourd'hui comme de son invention. Il paraîtrait, d'ailleurs, suivant des

renseignements que nous fournit un médecin allemand, que quelques praticiens de Munich, un professeur distingué, entre autres, s'en sont déclarés les partisans *à priori*, d'après l'inspection de deux ou trois lapins sujets des expérimentations de M. Nussbaum. Les verres se sont-ils maintenus longtemps en place, chez ces animaux ? C'est ce que nous ne savons pas et ce dont nous doutons fort. Le même médecin m'annonce qu'une tentative de ce genre faite par le docteur Nussbaum sur un malade, et en présence de plusieurs confrères, a complétement échoué. Il paraîtrait aussi que M. Nussbaum a été autorisé à renouveler ses expériences sur des aveugles du Blinden-Institut, à Munich ; nous ignorons si quelqu'un de ces malheureux a consenti à s'y soumettre.

Presque tous les journaux de médecine, en Allemagne, se sont occupés de cette utopie, longuement réfutée par le docteur Pauli (de Landau), qui l'appelle une de ces naïvetés qu'on place à tort sur le même rang que les découvertes et les progrès réels de la science [1]. Tout médecin sera à même d'en apprécier l'inanité. C'est là une de ces excentricités bien peu faite pour trouver des imitateurs.

SECTION VII.

ARC ET CERCLE SÉNILES (GÉRONTOXON).

On désigne par ces dénominations une opacité, d'un blanc grisâtre, qu'on rencontre très-communément chez les sujets avancés en âge, et qui occupe la périphérie de la cornée, dont elle longe parallèlement le bord, séparée toutefois de la sclérotique par une languette de cornée saine. Cette opacité est le plus souvent étroite ; dans d'autres conditions, elle offre une largeur remarquable, sans cependant empiéter assez sur le centre de la cornée, pour apporter quelque trouble à la vision. Le gérontoxon peut être incomplet, dans le principe (arc sénile, *gérontoxon dimidiatum*), et devenir complet plus tard (cercle sénile).

Il est rare de rencontrer cette disposition en dehors des conditions d'un âge avancé ; une vieillesse anticipée, par suite d'excès, est apte, dit-on, à la produire, chez des sujets jeunes encore. Une dame de soixante ans, qui porte un cercle sénile, m'a assuré qu'elle en avait toujours constaté la présence ; sa mère, ses frères et ses sœurs présentent une disposition identique. Le docteur Furnari, qui a trouvé la cornée très-petite chez les Kabyles, chez la plupart des nègres de l'Afrique et chez un grand nombre d'Arabes, a remarqué que le gérontoxon se prononçait chez eux de fort bonne heure, ce qui ne les empêchait pas de jouir d'une excellente vue.

Souvent l'anneau sénile est associé à une opacité correspondante de la lentille. Plusieurs dessins du grand ouvrage de M. d'Ammon représentent des taches circulaires et marginales de l'un et l'autre feuillets du sac capsulaire, condition

[1] *Deutsche Klinik*, année 1853, nos 43 et 44.

désignée par ce praticien sous le nom de gérontoxon de la cristalloïde antérieure et de la cristalloïde postérieure. Nous verrons plus tard (chapitre VII), que les données les plus récentes de l'anatomie pathologique localisent le gérontoxon lenticulaire dans les couches corticales du cristallin, qu'il soit ou ne soit pas accompagné de celui de la cornée.

Le développement du cercle sénile ne nous a jamais paru lié à une cause morbide apparente. On a dit longtemps qu'il n'y avait pas lieu de l'envisager comme une production morbide, qu'il ne dépendait que d'un marasme sénile, auquel la circonférence de la cornée était naturellement exposée. Or, l'opinion qui vient d'être formulée était celle de tous les oculistes, quand, il y a quelques années, et par un revirement inattendu, le gérontoxon a été élevé à un rang des plus importants, parmi les phénomènes de la pathologie générale. D'après M. Canton, chirurgien du *Charing-Cross hospital*, qui s'est livré à de nombreuses recherches microscopiques à ce sujet :

1° A une époque avancée de la vie, le cercle sénile est toujours le résultat d'un trouble dans la nutrition, trouble engendrant une transformation graisseuse de la cornée. Cette transformation partielle du miroir coïncide elle-même avec la dégénérescence adipeuse de l'artère ophthalmique, altération plus fréquente qu'on ne le pense, car en explorant le cerveau des vieillards, l'on en trouve souvent des traces plus ou moins évidentes.

2° Si, dans de telles conditions, la dégénérescence graisseuse de la cornée est une transformation pour ainsi dire physiologique, il ne saurait en être de même chez l'adulte. Dans ce cas, cette même dégénérescence est l'émanation d'une souffrance morbide de tout le système et un signe précurseur ou concomitant d'une dégénérescence adipeuse d'autres organes, et du cœur plus particulièrement.

Bien que ces idées demandent largement encore la sanction de l'inspection cadavérique, il suffit qu'elles aient été patronnées par des praticiens expérimentés, tels que les docteur Paget, Virchow, etc., pour qu'elles soient dignes d'être prises en considération, quand il s'agira surtout de gérontoxons survenus à une période de la vie où leur apparition est exceptionnelle.

M. Mackenzie fait observer que le cercle sénile est constitué par deux anneaux : l'un, externe, qui paraît être un empiétement de la sclérotique sur la cornée, l'autre interne, résultant d'une dégénérescence graisseuse. Ces deux anneaux sont séparés par une portion de cornée restée transparente, et qui, en même temps qu'elle semble déprimée, est probablement plus faible qu'à l'état normal. M. Mackenzie ajoute qu'il y aura lieu de soupçonner l'envahissement des fibres musculaires du cœur par une dégénérescence graisseuse, lorsque, un gérontoxon existant, la respiration et la circulation sont en proie à un embarras qu'on ne peut rattacher à aucune autre lésion manifeste.

CHAPITRE V.

MALADIES DE L'IRIS.

SECTION I.

STAPHYLOMES IRIDIENS ET IRIDO-CORNÉENS.

Les mots *staphylôme, procidence, prolapsus, hernie de l'iris,* sont des termes identiques que les ophthalmologistes emploient pour désigner une tumeur constituée par ce diaphragme plus ou moins largement engagé dans une ouverture ulcéreuse ou traumatique de la cornée. Alors, l'humeur aqueuse s'écoule et l'iris, qui ne trouve plus de résistance en avant, est rejeté au dehors par les parties au-devant desquelles il est situé, surtout si les contractions des muscles oculaires soumettent le bulbe à une forte pression. Les quintes de toux, les vomissements, les efforts de tout genre, un bandage irrationnellement appliqué secondent, dans de telles circonstances, le développement de la procidence.

Bien que le staphylôme de l'iris puisse siéger vers le milieu de la cornée, on le rencontre toutefois plus souvent dans des parties plus ou moins éloignées du centre kératique. Simple, quand, ce qui arrive presque toujours, il n'existe que sur un point de la cornée, il peut être multiple, lorsque cette membrane, trouée dans plusieurs endroits, est occupée par plusieurs protubérances iridiennes.

Caractères anatomiques et physiologiques. — A son début, l'altération se manifeste sous forme d'une tumeur dont la coloration indique assez la présence de l'iris mis à nu. Sa configuration et ses dimensions varient suivant celles de l'ouverture qui lui a livré passage. Quand cette dernière est ronde et petite, la procidence est globulaire et peu volumineuse. Une hernie iridienne fort exiguë constitue le *myocéphalon* des anciens auteurs. La solution de continuité est-elle allongée, comme après l'opération de la cataracte par extraction, la saillie l'est également, et se présente sous forme d'un bourrelet. Dans les premières heures qui suivent l'accident, la portion herniée de l'iris offre l'aspect du reste de la membrane ; mais si elle ne rentre pas dans ses limites naturelles, elle s'enflamme, se modifie dans sa texture et dans sa teinte, et des adhérences s'établissent entre elle et les lèvres de la plaie. Le malade éprouve la sensation pénible que détermine la présence d'un corps étranger engagé sous les paupières; il accuse des douleurs plus ou moins vives et accompagnées de larmoiement et de photophobie. La pupille, qui a perdu sa forme circulaire, se porte, en s'allongeant, vers la tumeur;

nous avons vu toutefois des myocéphalons occupant la région périphérique de la cornée et qui n'étaient compliqués d'aucune déformation pupillaire.

Une hernie iridienne devient plus tard le siége de phénomènes qui varient, quand on l'abandonne à elle-même. Tantôt elle se couvre de lymphe coagulable, s'affaisse graduellement à mesure que l'inflammation se calme, et finit quelquefois par s'aplatir tellement qu'elle ne fait plus qu'une saillie presque imperceptible au-dessus de la superficie de la cornée, issue heureuse qui survient surtout quand le staphylôme est d'un petit volume. Tantôt, stimulée sans cesse par l'action de l'air, du mucus, des larmes, et par le frottement des voiles palpébraux, la tumeur se convertit en un champignon plus ou moins fongueux qui peut se recouvrir d'une fausse membrane. Dans le staphylôme en grappe (*staphyloma racemosum*), des brides fibro-plastiques, entre-croisées, laissent saillir entre elles des lobules iridiens plus ou moins confluents, disposition à laquelle on a trouvé quelque analogie avec celle que présente une petite grappe de raisin noir.

C'est à tort qu'on a donné le nom de staphylômes de la cornée à des tumeurs dans lesquelles l'iris remplit le rôle principal. Les procidences de ce genre, anciennes et consolidées, sont tantôt formées par un segment d'iris borné par du tissu fibro-plastique (staphylômes iridiens) ; tantôt (staphylômes irido-cornéens) on trouve, en outre, dans leur composition, une portion plus ou moins considérable de cornée opaque qui est confondue avec la base de la tumeur, de telle sorte qu'il est presque toujours impossible de préciser les limites qui séparent la fausse cornée de la cornée véritable. Dans le staphylôme total ou complet, toute ou presque toute la cornée a été dévorée par la maladie, et l'iris, qui en occupe la place, est couvert par le tissu de cicatrice. Le staphylôme présente deux variétés, le sphérique et le conique, distinction à laquelle l'école de Beer attache une grande importance et dont elle a, suivant nous, par trop généralisé la valeur. J'ai entendu Rosas professer que ces variétés ne différaient pas seulement par leur configuration, qu'elles différaient essentiellement par leur nature. Dans le staphylôme sphérique, suivant ce praticien, il n'existe presque constamment qu'une lésion de l'iris et de la cornée ; les autres parties du globe sont saines ; l'organe jouit de sa consistance naturelle. Un staphylôme conique, au contraire, dénote une désorganisation profonde, la sclérotique étant alors distendue et violacée, la choroïde et le corps ciliaire parfois protubérants, la rétine dégénérée et insensible à la stimulation de la lumière, le bulbe dur, douloureux, sillonné par des varicosités. Le premier, suivant ce professeur, est en général occasionné par une cause locale, comme une lésion traumatique, une ophthalmo-blennorrhée, tandis que le second est lié à une diathèse scrofuleuse ou carcinomateuse. Nous croyons que la sphéricité et la conicité de ces tumeurs sont plutôt liées aux conditions de résistance relative qui ont présidé à leur développement. La cataracte pyramidale, suivant Beer, est une complication assez fréquente du staphylôme conique, et, dans ce cas, la végétation piriforme de la cristalloïde forme corps avec la tumeur.

Peu consistante au début, la masse morbide durcit à mesure que les fluides épanchés se changent en matières solides : on a vu des staphylômes aussi co-

riaces que le fibro-cartilage. Sa couleur est aussi sujette à varier ,suivant les diverses époques de la formation de la tumeur. Pourvu de nuances qui diffèrent, quand un certain degré de transparence du tissu de cicatrice permet encore qu'on aperçoive l'iris qui le double, le staphylôme devient plus tard d'un blanc perlé, habituellement parsemé de quelques taches plus ou moins foncées et qui indiquent les points les moins épais de la protubérance. Des exsudations purulentes peuvent y avoir fait naître çà et là des plaques citrines. Le staphylôme est quelquefois couvert d'un lacis vasculaire qui lui communique une teinte rosée. On peut établir, d'une manière générale, que trois éléments entrent, de l'extérieur vers l'intérieur, dans la constitution des tumeurs staphylomateuses qui, succédant à la destruction de la cornée, sont formées par l'iris mis à nu et couvert de productions secondaires : 1° un élément épidermique qui, entrant en continuation avec l'épithélium de la conjonctive scléroticale, offre des couches stratifiées d'épithélium pavimenteux ; 2° une nappe fibro-plastique plus ou moins épaisse, qui forme la couche moyenne ; 3° des débris de l'uvée, couche postérieure de la protubérance, les fibres propres de l'iris s'étant confondues et fusionnées avec la couche pseudo-membraneuse.

Il n'est pas rare que les staphylômes se forent d'un pertuis d'une étendue presque inappréciable et par lequel l'humeur aqueuse s'épanche au dehors. L'orifice se cicatrise d'habitude avec rapidité, mais parfois l'humeur aqueuse sort de nouveau par une perforation subséquente. Il arrive souvent que la membranule, de formation nouvelle, qui vient boucher la fistule, soit soulevée par le liquide accumulé derrière elle, et qu'il en résulte un kératocèle.

L'état de la vision est subordonné au siége de la tumeur, à son volume et aux conditions dans lesquelles se trouvent les autres parties constituantes de l'organe. Lorsqu'elle est placée près de la pupille, le sujet ne peut distinguer les objets que confusément et de côté ; la faculté visuelle est abolie, si la marge pupillaire est entraînée tout entière dans la propulsion. Cette fonction est encore sensiblement pervertie quand le staphylôme se trouve hors du champ de la prunelle, car le bulbe, suivant la remarque de Wardrop, ayant perdu sa forme comme instrument d'optique, sa puissance de réfraction a dû éprouver une altération notable. Une circonstance digne de remarque, c'est qu'il arrive parfois, quand le sujet est tout à fait aveugle, qu'il discerne momentanément les corps de grandes dimensions; si vous examinez alors la tumeur avec attention, vous ne tardez pas d'ordinaire à découvrir un pertuis ou un mince kératocèle à travers lequel s'effectue la vision.

Un staphylôme qui reste stationnaire, après avoir atteint un développement médiocre, ne constitue qu'une difformité souvent très-gênante. Mais quand il est assez volumineux pour déborder les voiles palpébraux, le globe, sans cesse irrité par son exposition au contact de l'air et par le frottement des cils, est rouge, larmoyant, douloureux ; la paupière inférieure, que le staphylôme déprime, se renverse en dehors ; couverte de larmes et de mucosités, la joue du même côté s'excorie ; on a même vu l'œil opposé s'enflammer par sympathie. Les douleurs ne sont définitivement enrayées que quand une inflammation suppurative vient provoquer la sortie des humeurs intra-oculaires et transformer l'organe en un

moignon qui se rétracte au fond de l'orbite. L'homme de l'art ne doit pas attendre cette issue de la maladie, qui peut être très-tardive ou même ne pas avoir lieu du tout; l'amputation partielle du bulbe lui fournit un moyen infaillible d'épargner au malade des souffrances inutiles et de substituer à un œil à jamais perdu une pièce prothésique qui masque la difformité d'une manière complète.

ÉTIOLOGIE. — Les staphylômes iridiens et irido-cornéens sont produits par toutes les causes susceptibles de fendre de part en part le miroir d'une manière lente ou soudaine : ulcères varioleux ou autres, perforation des onyx, ophthalmo-blennorrhées, lésions traumatiques, etc. On rencontre à chaque pas le staphylôme en Égypte.

TRAITEMENT.—Il diffère suivant les périodes dans lesquelles on trouve les lésions qui nous occupent. Trois conditions se présentent généralement dans la pratique : 1° hernies iridiennes récentes, non adhérentes ou munies de brides faibles encore; 2° procidences, à l'état aigu ou subaigu, et pourvues d'adhérences solides à leurs racines; 3° tumeurs chroniques fortement consolidées et couvertes d'une pseudo-membrane (staphylômes de la cornée des auteurs).

1° HERNIES IRIDIENNES RÉCENTES, NON ADHÉRENTES OU PEU ADHÉRENTES.—Lorsque la procidence de l'iris existe depuis peu et n'est point accompagnée d'une perte de substance de la cornée, la première indication à remplir est de chercher à en effectuer la réduction. Vous atteindrez quelquefois ce but en fermant les voiles palpébraux, puis en les ouvrant brusquement devant une fenêtre bien éclairée, pour provoquer la contraction de la pupille. Les frictions douces sur la paupière supérieure, que beaucoup d'auteurs recommandent, sont un moyen facile et parfois efficace qui ne doit pas être négligé. Mais les agents les plus puissants de réduction sont les mydriatiques. Si vous pratiquez entre les paupières des instillations fréquentes d'une solution de sulfate d'atropine, il arrive souvent que les mouvements de retrait qui s'opèrent dans l'iris, et que seconde le relâchement anesthésique des cordes motrices, dégagent dès les premières applications la portion procidente. L'usage des mydriatiques peut être continué, comme essai de réduction, pendant plusieurs jours; on a même donné le conseil de ne pas en borner l'application à l'œil malade, mais de l'effectuer aux deux yeux, pour utiliser la connexité d'action qui lie les deux iris. Un grand nombre d'auteurs avancent que les préparations belladonées ne sont indiquées que dans les hernies localisées vers le centre kératique; il ne faut pas, suivant eux, y recourir, si la procidence est excentrique, comme à la suite de l'opération de la cataracte par extraction, car l'iris se portant en masse vers l'ouverture de la cornée, la tumeur tendrait plutôt à augmenter qu'à diminuer de volume. J'ai vu tant de hernies périphériques réduites par l'intervention des mydriatiques, que je n'hésite presque jamais à les employer dans des cas pareils, surtout si une portion du limbe pupillaire du diaphragme est engagée dans la perforation.

OBSERVATION XV. — Dans la matinée du 18 septembre 1851, Pierre-François, atta-

ché à l'usine de M. Cavé, fut blessé à l'œil droit par un fragment de fonte, et se présenta, quelques heures après l'accident, à mes consultations cliniques.

Une plaie longitudinale, de trois millimètres environ de longueur, régnait sur la moitié externe de la cornée, vers son limbe; elle livrait passage à l'iris, qui proéminait sous forme d'un bourrelet noirâtre. La portion correspondante du bord pupillaire de ce diaphragme aboutissait à la tumeur et y était comprise; la pupille, en grande partie effacée, était transversalement linéaire. La conjonctive était tuméfiée et infiltrée de sang, surtout dans les régions voisines de la blessure; la sclérotique avait été fortement labourée et un peu entamée par le corps vulnérant. La vue était très-trouble.

Après avoir enlevé deux particules métalliques qui adhéraient à la conjonctive, non loin de la procidence, j'instituai le traitement suivant: Application de vingt sangsues derrière l'oreille droite, d'après le procédé de l'écoulement longtemps continué, que nous avons mentionné à la page 105; onguent napolitain belladoné sur le front; fomentations, nuit et jour, avec une solution glacée de teinture d'arnica; mydriatiques de demi-heure en demi-heure; cataplasmes sinapisés aux jambes le soir; calomel. Repos absolu.

Je constatai, quelques jours après, la réduction presque complète de la hernie, si ce n'est d'une très-petite portion de celle-ci, qui commença à se couvrir d'un produit plastique. Comme, le 4 octobre suivant, une membranule de formation nouvelle s'élevait en kératocèle, je touchai la plaie avec le nitrate d'argent. La guérison ne tarda pas à s'établir, sauf une synéchie antérieure, avec déformation légère de la pupille.

Je crois, avec M. Desmarres, qu'il y a indication des mydriatiques dans les perforations excentriques du miroir, quand l'ouverture est assez ample pour qu'on ait à redouter la sortie de toute la marge pupillaire. Si, dans de tels cas, on parvient à dilater la pupille, on en sauvera toute la portion qui occupe l'extrémité opposée à la vulnération, et l'on se ménagera des chances de conserver la vue. La belladone, au contraire, ne sera pas employée, quand une perforation exiguë ne menace que la partie sous-jacente de l'iris, car ici, le fragment hernié sert lui-même à oblitérer l'orifice, sans risque aucun pour le maintien des perceptions visuelles; cette sorte de bouchon produira surtout une oblitération efficace, quand des brides viendront en faire adhérer la base aux bords correspondants de la plaie. M. Desmarres a proposé un autre mode de réduction, applicable aux hernies iridiennes récentes, et qui se sont montrées rebelles aux mydriatiques. Il consiste dans la cautérisation, avec un crayon très-effilé de pierre infernale, non sur la protubérance elle-même, mais dans la région voisine. Faites aboutir par la pensée un V, dont le sommet répond à la tumeur et dont les branches rayonnent vers la périphérie cornéale et vers la portion de la conjonctive limitrophe. Ce sont les branches de ce V que vous touchez avec le caustique, sur la conjonctive bulbienne; une ou deux cautérisations porteront encore entre les deux branches; parfois, en outre, la cornée sera attaquée vers son limbe, comme dans le procédé de M. Serre, applicable à la mydriase. On pratiquera avec persévérance des instillations mydriatiques, et la cautérisation pourra être réitérée plusieurs fois, à un ou deux jours d'intervalle. M. Desmarres admet que la stimulation des vaisseaux péri-kératiques donne lieu à une certaine augmentation dans la sécrétion des lèvres de la plaie, sécrétion qui tend à détruire quelques liens mal établis et fournit au bourrelet un enduit qui en seconde le glissement, sous l'influence des mydriatiques. Dans notre pensée,

les contractions, que tendent à imprimer à la pupille les cautérisations marginales de la cornée (Voy. *Mydriase*), remplissent un rôle bien plus important que les phénomènes précédemment signalés.

L'emploi de la curette de Daviel ne peut être tenté, comme moyen de refoulement de la hernie, que lorsque celle-ci est très-récente et que la plaie de la cornée offre une assez grande étendue pour que l'iris la traverse avec facilité. Quel que soit d'ailleurs le procédé de réduction mis en œuvre, l'on recommandera l'occlusion des paupières, le repos dans une chambre peu éclairée et un traitement en harmonie avec l'intensité des phénomènes nerveux et inflammatoires.

Quand un staphylôme de l'iris n'a pu être réduit, il faut, s'il est pourvu surtout de fortes dimensions, le réséquer avec les ciseaux courbes sur le plat ou ceux de Daviel (pl. II, fig. 11 et 12), puis appliquer une compression modérée sur l'organe, car la hernie ne tarderait pas souvent à se reconstituer. Cette excision est à peu près indolore ; un jet d'humeur aqueuse s'écoule immédiatement après qu'elle a été effectuée. Elle peut encore être indiquée aussitôt après une vulnération qui a largement entamé le miroir, comme nous le verrons en traitant de l'extraction des cataractes.

2° Hernies iridiennes a l'état aigu ou subaigu, avec adhérences solides a leurs racines. — La tumeur est-elle fortement adhérente, on ne peut en triompher avec les mydriatiques, et les efforts auxquels on se livrerait avec la curette, les stylets, la sonde cannelée, fatigueraient stérilement l'organe. Il faut alors, si l'inflammation n'est pas très-vive et si la protubérance est peu volumineuse, porter sur elle, une ou deux fois par jour, avec un pinceau, le laudanum de Sydenham ; l'excitation locale, qui succède à l'emploi de cet agent, suffit fréquemment pour que la procidence se couvre d'une exsudation plastique et s'aplatisse. Lorsque le laudanum n'a point amené ce résultat, on doit avoir recours à une solution très-concentrée de nitrate d'argent (page 193), ou à la pierre infernale. Non-seulement elle désorganise les couches qu'elle atteint, mais elle détermine encore dans les racines de la tumeur un travail adhésif très-propre à corroborer les adhérences qui s'opposent à ce que d'autres portions de l'iris s'échappent au dehors. « La pierre infernale, dit Scarpa, doit être appliquée avec assez de force pour produire une eschare d'une certaine profondeur. Cette eschare garantit les parties sensibles du frottement des paupières, du contact de l'air et des larmes ; aussi ne tarde-t-on pas à voir se calmer le sentiment incommode de piqûre et de constriction qu'éprouvait le malade ; en même temps, l'inflammation de la conjonctive et le larmoiement diminuent d'une manière sensible. Ce calme dure tant que la portion mortifiée est adhérente au reste de l'iris ; mais à la chute de l'eschare, qui a lieu deux ou trois jours après l'opération, on voit se réveiller les douleurs, avec cette différence qu'elles sont moins aiguës qu'auparavant ; en outre, la tumeur s'élève moins sur la cornée. A la réapparition de ces symptômes, le chirurgien aura de nouveau recours au nitrate d'argent. » Le procédé le plus habituellement employé, celui dans lequel on promène le caustique sur toute ou presque toute la surface de la procidence, est la *cautérisation en nappe*. M. Pétrequin fait observer que si les staphylômes sont très-proéminents et fongueux,

leur surface n'en est souvent qu'irritée ; parfois même, le bourgeonnement devient plus considérable. Comme ce chirurgien distingué, j'ai eu fréquemment recours à la *cautérisation infundibuliforme* ; elle consiste à enfoncer dans la masse morbide un crayon conique et très-pointu de pierre infernale, qui attaque simultanément la superficie, le centre et les racines de la tumeur. Il s'établit alors une suppuration centrale qui dégorge profondément. Trois cautérisations en infundibulum ont une fois suffi au docteur Pétrequin pour triompher avec rapidité d'un staphylôme qui existait depuis plusieurs mois. Les scarifications des hernies de petites dimensions, avec l'aiguille falciforme de Rosas (pl. II, fig. 5), scarifications immédiatement suivies de la cautérisation avec le nitrate d'argent, m'ont été tellement utiles que je ne saurais assez en conseiller l'emploi.

On excisera, avec les ciseaux courbes sur le plat, les procidences volumineuses qui entretiennent par leur présence une irritation continuelle. Les brides qui en unissent les racines à la cornée ont souvent alors acquis une grande solidité, d'où il suit que la sortie d'une nouvelle portion d'iris est impossible. La cicatrisation de la solution de continuité, qui provient de cette excision, pourra être utilement secondée par le laudanum et le nitrate d'argent.

L'intervention simultanée d'une douce compression sur les paupières (page 187) et des instillations mydriatiques contribue beaucoup à l'aplatissement de quelques staphylômes iridiens, surtout lorsqu'ils ne sont encore que couverts d'une membranule récente et molle. La compression repousse la tumeur, d'avant en arrière, et la dilatation pupillaire tend à la porter en dedans, quand elle n'est pas trop éloignée du centre kératique, double mouvement qui ne peut que favoriser la réalisation du résultat qu'on a en vue d'atteindre. La compression, toutefois, mise en œuvre pour refouler en arrière les procidences iridiennes, présente un écueil qu'il faut éviter avec le plus grand soin. La puissance compressive ne fonctionne avec efficacité que quand elle pèse perpendiculairement sur la tumeur. Porte-t-elle obliquement sur elle, agit-elle plutôt sur les racines de la protubérance, celle-ci augmentera infailliblement, de telle sorte que le bénéfice invoqué sera converti en un détriment des plus fâcheux.

3° STAPHYLOMES IRIDIENS ET IRIDO-CORNÉENS CONFIRMÉS. (*Staphylômes de la cornée des auteurs.*) — 1° *Staphylôme partiel.* — L'aplatissement complet du staphylôme partiel, à un point tel qu'il soit remplacé par une cicatrice non exubérante et accompagnée d'une synéchie antérieure, est un phénomène presque exceptionnel ; on ne peut guère que pallier la difformité. Souvent même il est d'une sage pratique de ne point toucher à ces tumeurs, lorsqu'elles sont pourvues d'un petit volume et que le malade voit encore, de peur de lui nuire plutôt que de le soulager. Le staphylôme est-il assez développé pour devenir la source d'une gêne et d'une irritation incessantes, on peut l'attaquer avec le nitrate d'argent recommandé, dans l'espèce, par Flarer, par Guthrie et presque tous les oculistes ; le tissu fibro-plastique, qui succède à la chute des eschares, sera très-propre à solliciter une rétraction qui diminuera successivement les dimensions de la tumeur. On se conformera dans l'application du caustique aux principes formulés page 363. Chez un enfant de treize ans, atteint à l'œil gauche d'un staphylôme très-développé, et

qui offrait l'aspect de la porcelaine, la tumeur fut cautérisée avec la pierre infernale par M. Bourrousse de Laffore, tous les deux jours durant trois mois, puis une fois par semaine pendant six mois, et, plus tard, de quinze en quinze jours. Le staphylôme subit un affaissement très-considérable, et la vision se rétablit. Beer accordait une grande confiance au beurre d'antimoine, avec lequel il touchait le sommet de la protubérance à l'aide d'un pinceau. Il considérait les pommades escharotiques comme dangereuses dans de telles circonstances, parce que leur action s'étend à des tissus qu'on doit éviter d'irriter, et qu'elle détermine la phlébectasie des vaisseaux de l'œil.

Le professeur Rosas a adopté, contre les conditions diverses que peut offrir le staphylôme partiel, une série de moyens que nous allons faire connaître, d'après les documents que nous ayons recueillis dans son intéressante clinique [1]. Quand un reste de pupille fait encore communiquer la chambre antérieure avec la postérieure, Rosas conseille de pratiquer, avec le couteau-lance et à la base de la tumeur, une petite incision qui intéresse la cornée et la portion d'iris comprise dans la synéchie. Un relâchement momentané a lieu par suite de l'évacuation de l'humeur aqueuse; la plaie se cicatrice en se rétractant; il suffit quelquefois, d'après ce professeur, de deux ou trois opérations de ce genre pour diminuer considérablement la protubérance, pour la faire même presque complétement disparaître. Si la ponction n'a point amené une issue satisfaisante, il recommande de lui associer l'excision adoptée dans ces mêmes circonstances par Quadri père. Pour cela, une petite section ayant été faite avec le kératotome, dans la partie déclive ou sur le côté interne ou externe de la tumeur, on saisit à l'aide d'une pince le lambeau semi-lunaire qui en résulte, et l'on en retranche un fragment vers son sommet, avec les ciseaux. Mais quand la marge pupillaire de l'iris est soudée tout entière à la cornée, il faut pratiquer une pupille artificielle, qui non-seulement peut ramener un certain degré de vue, mais occasionner encore l'aplatissement de la tumeur. Ces opérations ne sont applicables, suivant Rosas, qu'aux staphylômes sphériques; les staphylômes coniques doivent être respectés. Quelques faits cités dans un mémoire du professeur Flarer [2] démontrent également qu'il suffit, dans certains cas, de rétablir une communication entre les deux chambres pour réintégrer la vision et réduire les tumeurs staphylomateuses. Le 12 mai 1828, Flarer exécuta l'iridodialyse sur le globe gauche d'un jeune homme de 28 ans, atteint d'un staphylôme partiel qui chaque jour augmentait de volume; le limbe pupillaire adhérait dans tous ses points à la cornée. Le 10 juin, celle-ci était aplatie, et le malade avait recouvré assez de vue pour pouvoir se livrer aux occupations qu'exigeait son état de domestique. Une femme qui se trouvait dans les mêmes conditions que le sujet précédent et qui fut soumise, en juin 1829, à la corédialyse, put distinguer, au bout de vingt jours, les corps très-éclairés; le staphylôme était affaissé deux mois après l'opération, et la malade voyait très-bien à se conduire.

[1] Voir, pour le mécanisme d'action attribué par Rosas à ce genre de moyens, Section IX de ce chapitre, art. 5.

[2] *Archives générales de médecine*, tome XXI, p. 255.

2° *Staphylôme total ou complet. Amputation partielle de l'œil.*—Lorsqu'une pseudo-cornée staphylomateuse déborde l'ouverture interpalpébrale et que la protubérance cause des douleurs vives, un épiphora continuel, la fièvre, l'insomnie, etc., l'homme de l'art n'a plus à sa disposition qu'une seule ressource qui consite dans l'extirpation de la tumeur, et dans la réduction du globe au volume le plus favorable pour l'application d'un œil artificiel. L'emprisonnement de la dégénérescence, fait une fois par Lisfranc, sous un anchyloblépharon produit par la suture des bords palpétraux préalablement réséqués, ne mérite pas de figurer dans la thérapeutique chirurgicale du staphylôme. Ce singulier expédient, dont le moindre inconvénient est de priver le malade du bénéfice de la prothèse, ne trouvera probablement jamais d'imitateurs.

Manuel opératoire.—Le malade sera assis ou couché, s'il a été endormi avec le chloroforme. Un aide soulèvera la paupière supérieure avec le crochet plein (pl. I, fig. 3), et déprimera l'inférieure, ou bien encore les deux voiles seront écartés l'un de l'autre avec le blépharcirgon de Kelley-Snowden (pl. I, fig. 5).

Le chirurgien commence par accrocher la protubérance avec une érigne (pl. I, fig. 6), qu'il implante assez profondément pour que les tissus ne puissent pas se rompre dans les mouvements de traction qu'il doit exercer ; puis il confie le crochet à sa main gauche, s'il agit sur l'œil gauche, continue à le tenir de la main droite, s'il opère au globe droit, et saisit le staphylotome (pl. VI, fig. 8), de l'autre main. Cet instrument, dont le tranchant regarde en haut, comme dans la kératotomie supérieure, doit être enfoncé à travers la cornée, et ressortir au côté opposé, à un millimètre environ du limbe de cette membrane, et au-dessous du diamètre horizontal de l'œil, de telle sorte que la première incision intéresse les deux tiers à peu près de la tunique cornéale et de l'iris qui en double la concavité. Le lambeau ayant été taillé, par une manœuvre analogue à celle qu'on exécute dans le premier temps de l'extraction, on fait tourner le manche du couteau sur son axe, afin de ramener le tranchant en bas, et continuant à assujettir la cornée avec l'érigne, l'on en détache le tiers inférieur. Si l'opération a été bien faite, un anneau formé par une languette kératique ou pseudo-kératique d'un millimètre environ de largeur et par les débris de l'iris constituera les lèvres de la plaie. Lorsqu'il reste quelques fragments qui auraient dû être enlevés avec la masse morbide, on les saisit avec les pinces et on les excise avec les ciseaux.

Remarques. Suites de l'opération. Procédés divers.—Dans cette opération que les oculistes sont appelés à exécuter fréquemment, doit-on, comme le veulent Celse[1], Scarpa, Walther, n'enlever qu'une petite portion de la protubérance, vers son centre, ou faut-il, comme l'enseignent Demours et Sabatier, et avant eux, Lafaye et Woolhouse, retrancher non-seulement la tumeur, mais encore une zone circulaire de la sclérotique? La mesure la plus convenable consiste, à notre avis, dans l'excision de la totalité du staphylôme, sauf une languette

[1] Celse prescrit de ne réséquer que le sommet du staphylôme : *In summâ parte ejus ad lenticulæ magnitudinem exscindere.* (Celse, livre VII, chap. VII.)

étroite qu'on ménage à la périphérie de la section. Un bon nombre d'oculistes (Beer, Rosas, Jüngken, Lawrence, etc.) enlèvent, comme nous l'avons indiqué, presque toute la pseudo-cornée, mais ils font un lambeau inférieur, pour terminer la résection en haut. Si nous préférons avec Van Onsenoort, d'Ammon, Jaeger, couper en premier lieu la portion supérieure de la membrane, c'est qu'une telle manœuvre nous paraît prédisposer un peu moins à l'expulsion, plus ou moins abondante, de l'humeur vitrée, inconvénient d'où pourrait résulter un moignon moins favorable, quant aux exigences de la prothèse, bien que celle-ci fût encore possible après l'effusion complète de cette humeur, puisqu'elle l'est même après l'extirpation du bulbe. Dans plusieurs de mes opérations, l'humeur aqueuse et le cristallin s'échappèrent aussitôt après la formation du lambeau supérieur, et ce n'est que quand je séparai le reste des tissus, en bas, que coula un flot plus ou moins considérable d'humeur vitrée. J'en aurais, très-probablement, perdu bien davantage, sous l'influence du spasme des muscles oculaires, si, manœuvrant par l'autre procédé, j'avais eu mon opération à achever. Plusieurs auteurs professent l'utilité de l'expulsion partielle de l'humeur vitrée, au point de vue de l'appropriation la plus convenable du moignon pour la pose de l'œil artificiel. Nous ne saurions adhérer à cet avis, croyant qu'il faut admettre en principe que l'humeur aqueuse et le cristallin doivent quitter seuls le sein de l'organe, dans lequel le corps vitré doit rester en aussi grande abondance que possible.

Omet-on d'accrocher, au préalable, la tumeur avec une érigne, force est, après la formation du lambeau, de saisir celui-ci avec des pinces (Beer, Rosas, Weller), pour le couper avec le couteau ou avec les ciseaux (Mackenzie, Ruete, Rognetta), ceux de Cooper ou de Daviel (Beer, Rosas). Les ciseaux ne méritent pas qu'on leur accorde ici la préférence; ils doivent être même bannis, autant que possible, et surtout quand on opère des sujets non endormis avec le chloroforme, à cause des douleurs vives qui résultent de leur action. J'ai vu des malades, qui ne s'étaient plaints que peu durant la manœuvre avec le couteau, pousser des cris aigus au moment où les ciseaux agissaient.

Bien qu'un couteau à cataracte ordinaire suffise à la rigueur dans les cas de ce genre, bien qu'il suffise même d'un simple bistouri, que j'ai vu employer par Guthrie père à Londres, on ne saurait méconnaître qu'un kératotome, de dimensions supérieures à celles des kératotomes destinés à l'extraction, ne fût d'un emploi plus commode contre les staphylômes volumineux et ne rendît l'opération plus expéditive. Le staphylotome de Beer, dont on se sert le plus généralement, est d'un tiers environ plus grand que le kératotome du même professeur et en possède la forme.

L'opération terminée, les paupières sont maintenues rapprochées l'une de l'autre avec des bandelettes de taffetas d'Angleterre entre-croisées au-devant d'elles; les fomentations d'eau froide ou glacée, le topique le plus efficace qu'on puisse employer après les lésions traumatiques de l'organe visuel, préviendront une réaction trop vive. Plusieurs auteurs professent qu'il faut que l'œil sain soit également fermé suivant le même mode, pour empêcher, autant que possible, les mouvements du bulbe blessé. Bien qu'excès de précautions ne saurait nuire, j'avoue que je n'ai jamais imposé cette contrainte à mes malades et jamais

encore je n'ai eu à m'en repentir. Évitez toute pression qui aurait pour effet l'effusion de l'humeur vitrée; même précaution doit être prise par l'aide, pendant la manœuvre, surtout vers la fin de cette dernière. Ayez soin de ne pas supprimer trop tôt les bandelettes; ce précepte trouve sa justification dans le travail de la cicatrisation qui présente quelques phénomènes dignes d'intérêt. Peu de jours après l'opération, une membranule demi-transparente, résultat de filaments lymphatiques exsudés, a pris naissance entre les lèvres de la plaie rétrécie par l'affaissement du bulbe; le malade peut d'ordinaire discerner, à travers ce tissu, les ombres des corps de grandes dimensions, quelquefois même reconnaître ces derniers; lorsqu'on visite les parties à cette époque, il faut le faire avec précaution, pour ne pas rompre la pseudo-membrane. Celle-ci s'épaissit de plus en plus par l'épanchement d'une quantité plus considérable de matière plastique, et des bourgeons, qui se développent en même temps sur la région correspondante du corps vitré, viennent renforcer la cicatrice. Il se forme, dans certains cas, des végétations assez volumineuses qui proéminent au-dessus de la surface de la plaie, et qu'on doit toucher avec la pierre infernale, exciser même parfois avec les ciseaux courbes. Le moignon, une fois bien consolidé, est tantôt globulaire, tantôt pourvu d'une forme un peu carrée, par suite de la compression à laquelle il est soumis de la part des muscles droits. Nous avons vu des sujets adopter impunément l'œil postiche, quinze jours, douze jours même après l'acte chirurgical qui avait disposé l'organe à recevoir l'émail. Aucune donnée générale ne saurait être établie à cet égard; ce n'est habituellement qu'au bout de six semaines ou deux mois, c'est-à-dire quand toute irritation s'est évanouïe, qu'on peut avoir recours à la prothèse.

L'opération qui nous occupe n'est presque jamais suivie d'hémorrhagie ni d'autres accidents; nous avons vu des malades venir consulter le chirurgien, dès le lendemain, bien qu'il soit prudent de faire garder quelque temps la chambre. Un juif polonais, qu'avait opéré Jaeger père, fut pris d'une inflammation vive et accompagnée de fièvre, d'insomnie, de douleurs de tête violentes; un fait semblable a été relaté par Lawrence, qui ne parvint qu'avec peine à enrayer les désordres inquiétants qui surgirent, par les émissions sanguines, les purgatifs, l'opium à hautes doses, etc. M. le docteur Michaud m'a même dit qu'un étudiant en médecine, qu'il avait vu opérer d'un staphylôme, à Turin, succomba dans le délire quelques jours après cette tentative. La blessure de la sclérotique a été invoquée comme cause possible de ces accidents par plusieurs auteurs, qui posent en principe qu'il ne faut jamais la léser dans cette occurrence. La valeur de cette opinion, que j'ai cru longtemps fondée, s'est singulièrement affaiblie dans mon esprit. Ne voyons-nous pas, en effet, dans maintes opérations, les blessures de la sclérotique n'entraîner aucun inconvénient grave? Ce qui vient d'être dit n'a trait qu'à la section simple ou à l'excision d'une partie très-limitée de cette membrane. Il en serait différemment peut-être, eu égard aux suites de l'opération, si adoptant la modification de Woolhouse et de Sabatier, l'on amputait avec la tumeur une bande circulaire de la sclérotique. « Plusieurs fois, dit le dernier auteur, j'ai opéré de cette manière avec

des succès différents. Plusieurs malades ont guéri sans accidents; d'autres en ont essuyé de très-graves. Les accidents inflammatoires qui surviennent demandent la plus sérieuse attention. » Quoi qu'il en soit, pernicieuse ou non, la manœuvre qui consiste à anticiper sur la sclérotique doit être rejetée comme prédisposant, par une lésion étendue des cellules hyaloïdiennes et l'écoulement de l'humeur vitrée, à l'obtention d'un moignon généralement trop peu volumineux au point de vue de la prothèse oculaire [1].

On peut, dans quelques circonstances, implanter une érigne dans la protubérance qui, une fois assujettie, est coupée de haut en bas ou de bas en haut avec un bistouri bien tranchant, sans ponction, sans contre-ponction, sans tous les détails de manœuvre précédemment exposés. J'ai rencontré des staphylômes dont la base était transversalement aplatie et comme pédiculée, par suite de la compression que les paupières, si longtemps contractées, avaient imprimée à cette région de la tumeur, celle-ci étant saillante au-devant de la fente interpalpébrale. C'est plus particulièrement dans de tels cas que l'expédient qui vient d'être mentionné trouve son application.

Dans le procédé de Küchler, dont nous avons déjà parlé (page 334), le staphylôme est fendu par une incision transversale. Pour obtenir une cicatrisation plus rapide et éviter en même temps l'effusion de l'humeur vitrée, M. Wilde traverse, au préalable, la base de la tumeur par un fil dont les deux chefs sont noués au-devant des lèvres rapprochées de la plaie, aussitôt après la résection. Dans la manœuvre de M. Critchett, la conjonctive scléroticale est circulairement détachée par la dissection le long des racines de la tumeur; des fils sont passés à travers la portion décollée du tissu conjonctival, et ils ne sont liés, comme dans le procédé qui précède, qu'après l'ablation de la masse morbide.

Ligature du staphylôme. Procédé de M. Borelli (de Turin).—Recommandée par Celse, par Aétius, par Paul d'Égine, la ligature du staphylôme a été essayée, en 1827, par Roux; une vive inflammation survint, l'œil suppura et toute chance fut anéantie de reconstituer la vision par une pupille artificielle [2]. Celse recommande de traverser la base du staphylôme avec une aiguille garnie d'un double fil et qu'on fait pénétrer de l'angle externe vers l'angle interne, puis de nouer les deux chefs de l'un des fils en haut, de pratiquer un nœud semblable au côté opposé, de telle sorte que la moitié supérieure et la moitié inférieure de la protubérance se trouvent chacune étreintes par une ligature. On a modifié ce procédé en passant à travers la tumeur deux fils dans une direction verticale, et deux autres fils dans une direction transversale, pour faire ensuite quatre nœuds aux quatre côtés de la base du staphylôme.

[1] Sans entrer ici dans la question de savoir si la sclérotique est ou non une émanation de la dure-mère, je me contenterai de faire observer qu'elle est réellement en continuité de tissu avec cette membrane moyennant la gaîne du nerf optique. Cette remarque est importante pour la pathologie de la sclérotique, car elle explique comment les irritations de cette membrane se transmettent aisément à la rétine par l'intermédiaire du nerf optique, et quelquefois même aux méninges. (Rognetta.)

[2] *La Clinique*, numéro du 8 janvier 1828.

La ligature vient d'être tentée de nouveau par le docteur Borelli, qui lui assigne une grande supériorité sur les autres modes d'opérer les staphylômes, et invoque des succès en sa faveur. M. Borelli fait coucher le malade sur le dos; un aide soulève la paupière supérieure; le chirurgien déprime lui-même l'inférieure. Puis l'opérateur traverse la base de la protubérance par deux longues épingles, qui se croisent en X, au point médian de cette même base. Cela fait, un fil de soie, passé derrière les tiges métalliques, fait le tour complet du staphylôme; on le serre sur les épingles; on fait un double nœud, et les deux chefs du fil sont assujettis sur la joue correspondante avec un fragment de diachylon. Le staphylôme est-il partiel, on en embrassera toute la base, en enfonçant les épingles contre la région diaphane de la cornée. S'il est complet ou fort étendu, on ne comprendra entre les épingles qu'une petite partie de la dégénérescence, de telle sorte néanmoins que, la cicatrice achevée, les voiles palpébraux puissent commodément couvrir le globe. Cette opération est peu douloureuse, suivant le praticien de Turin, et la réaction qu'elle suscite presque nulle. En levant l'appareil, vers le troisième jour, on trouve habituellement la partie étranglée tout à fait détachée; on renouvelle alors le pansement avec de la charpie et du cérat, qu'on applique sur les paupières entr'ouvertes et qu'on change toutes les vingt-quatre heures. Huit jours suffisent généralement pour que la cicatrisation soit complète [1].

MM. Ancelon et Guépin paraissent avoir eu à se louer du procédé de M. Borelli [2]. N'y ayant point eu recours, je ne puis que l'apprécier théoriquement. Une donnée, toutefois, que fournit ce chirurgien, mérite l'attention des opérateurs. La portion de la cornée, comprise entre la sclérotique et le fil, se laisse beaucoup distendre par l'étranglement qui s'effectue sur la base de la tumeur; cette région kératique acquiert presque le double d'étendue, si la constriction embrasse une large partie de la protubérance. Il résulte de cette circonstance et de la rectification qui survient dans la direction des tissus restés diaphanes qu'appliqué au staphylôme partiel, le procédé de M. Borelli met l'œil dans des conditions plus favorables que ne le font les autres modes de traitement, au point de vue de l'exécution de la pupille artificielle.

[1] *Compte rendu du congrès d'ophthalmologie de Bruxelles* (session de 1857).
[2] *Bulletin de thérapeutique*, t. LVII, p. 441.

SECTION II.

FAUSSES MEMBRANES DANS LA PUPILLE.

Il est une catégorie de troubles pupillaires, ayant l'inflammation pour point de départ, et qu'il ne faut pas confondre avec les cataractes : nous voulons parler des opacités produites par la condensation d'épanchements de différente nature qui obstruent la pupille (*cataractes fausses*). La plus commune d'entre elles est celle que Beer appelle *cataracte fausse-lymphatique ou albumineuse* (*cataracta spuria lymphatica*) et qu'on a encore nommée *cataracte fibrineuse* ou *cataracte plastique*. Elle se présente tantôt sous forme d'un tissu réticulaire blanchâtre (cataracte fibrineuse réticulée), de filaments qui se dirigent d'un bord à l'autre de l'ouverture pupillaire, tantôt sous celle d'une fausse membrane plus ou moins épaisse, à laquelle a donné naissance de la lymphe coagulable exsudée par un iris enflammé. La loupe fait quelquefois découvrir des vaisseaux sanguins dans le produit morbide. La variété que Beer nomme *cataracte fausse purulente* (*cataracta spuria purulenta*) est le résultat de dépôts purulents incomplétement résorbés. Un bouchon fibrineux, dans lequel sont incrustés des grumeaux de pus, oblitère ici la pupille ; cette forme présente une coloration jaunâtre et une surface rugueuse ; elle est plus rare que celle qui précède. Enfin, quand du sang épanché dans les chambres ne s'est résorbé que lentement, des fragments de caillot peuvent demeurer incrustés dans un réseau pseudo-membraneux que l'inflammation a établi dans la pupille ; telle est la *cataracte fausse sanguine ou grumeuse* (*cataracta spuria grumosa*) dont la couleur est d'un brun rougeâtre.

Les cataractes fausses sont superficielles, filamenteuses, sans ombre portée et adhérentes aux bords de la pupille déformée, anguleuse et fréquemment immobile. Elles proéminent quelquefois dans la chambre antérieure. Elles sont assez souvent compliquées de l'opacité partielle ou totale de l'appareil lenticulaire. Dans certains cas, le petit cercle iridien est fortement adhérent en arrière, d'où résulte un enfoncement conique qui augmente la capacité de la chambre antérieure ; ce phénomène se manifeste surtout quand le cristallin a été abaissé ou extrait, dans l'opération de la cataracte.

Dans quelques circonstances, l'oblitération de la pupille est complète (atrésie de la pupille, *phthisis pupillæ, synizesis*). Dans d'autres, l'obstruction est incomplète et consiste dans la présence de points, de plaques, de bandelettes plastiques. Quelques opacités rougeâtres semblent constituées par la solidification d'une matière albumineuse sanguinolente ; d'autres, de couleur noire (cataracte pigmenteuse), sont dues au collement de particules du pigment à la cristalloïde. Lorsque la cloison iridienne enflammée devient turgescente et que sa face postérieure et la capsule se garnissent d'un enduit lymphatique, les deux membranes s'accolent l'une à l'autre, et l'on conçoit

avec quelle facilité des débris pigmenteux peuvent se détacher de la première pour se porter sur la seconde. En présence d'un obstacle de formation nouvelle, établi dans l'ouverture pupillaire, la persistance d'une vision plus ou moins étendue est liée surtout à la densité et au mode de répartition de l'exsudat, et à la masse plus ou moins grande de brides qui le tiennent soudé aux parties limitrophes. Quelques fausses membranes très-minces, et tendues devant la pupille tout entière, permettent encore au malade de se conduire et de se livrer à des occupations qui ne demandent pas une grande portée de vue. Quelles que soient, d'ailleurs, les conditions de l'opacité, les atrésies pupillaires, exemptes de complications graves qui suffisent à elles seules pour abolir la vision, ne détruisent jamais la perception de la lumière.

TRAITEMENT.—Les obstructions complètes, denses et invétérées, ne trouvent guère de ressource que dans la formation d'une pupille artificielle. On blesserait inévitablement le cristallin, et l'on risquerait de donner lieu à des déchirures, à des décollements, à des hémorrhagies, à une iritis, source de nouvelles productions plastiques, si l'on tentait de lacérer ce genre d'obstacles avec l'aiguille à cataracte. Quelques atrésies partielles, au contraire, peuvent diminuer beaucoup sous l'influence d'agents résolutifs internes et externes. Les iodiques, administrés à l'intérieur, ont invoqué quelques succès. Nous accordons une bien plus grande confiance au sublimé à petites doses, longtemps continuées. Boisnard (rue Aumaire, n° 49), l'un des malades de mon dispensaire, qui, au début du traitement que je lui prescrivis, ne se livrait guère qu'à quelques grossiers ouvrages, a recouvré, au bout de six mois, la faculté de lire et d'écrire, même le soir. L'honneur de cette cure doit être attribué au bichlorure de mercure dont le malade a pris plus d'un gramme dans de l'eau gommée et fractionné de telle sorte que les voies digestives n'en ont jamais souffert. Parmi les moyens qui peuvent être fructueusement employés à l'extérieur, nous mentionnerons les frictions, sur le front et même sur la paupière supérieure, avec l'onguent napolitain camphré, avec les pommades au sublimé et au chlorhydrate d'ammoniaque, avec les pommades iodées et la pommade de Gondret appliquée sur ces mêmes régions. M. Heiberg, qui invoque l'effet du vinaigre sur le système vasculaire, prétend avoir obtenu d'excellents résultats, contre les exsudats suites d'iritis, en faisant pratiquer sur les voiles palpébraux des fomentations avec un mélange de parties égales d'eau et de vinaigre. On prescrira, en introduction entre les paupières, des collyres et des pommades à l'iodure de potassium et quelques autres préparations résolutives, dont les effets seront puissamment secondés par l'emploi longtemps continué de vaporisations ammoniacales vers l'œil. Souvent enfin, la présence de synéchies postérieures rend urgente l'intervention des mydriatiques, comme nous le verrons dans la section suivante.

SECTION III.

SYNÉCHIES.

L'iris peut être soudé partiellement ou complétement à la cornée (synéchie antérieure). Il l'est, dans d'autres cas, à la cristalloïde antérieure (synéchie postérieure). Il y a parfois encore existence simultanée d'adhérences antérieures et d'adhérences postérieures (synéchie mixte).

SYNÉCHIE ANTÉRIEURE.— Elle est presque constamment produite par une perforation ulcéreuse ou une plaie pénétrante du miroir (opération de la cataracte par extraction, etc.). Alors, l'humeur aqueuse s'écoule, l'iris s'adosse à la cornée et des liens fibro-plastiques viennent unir la cloison iridienne à la plaie kératique, qui se cicatrise elle-même à la faveur d'une production de même nature (leucome adhérent). Les hernies de l'iris ne guérissent presque toujours qu'avec une synéchie de ce genre. La constitution d'une synéchie antérieure, par kératite ou par iritis, sans perforation de la cornée, est généralement admise par les auteurs ; c'est là, d'après nous, un phénomène très-exceptionnel. Les leucomes adhérents offrent quelquefois des taches pigmenteuses (page 356). Les synéchies antérieures sont simples ou multiples. Je les rencontre quelquefois situées dans deux parties opposées de la cornée, de telle sorte que la pupille se trouve tendue entre les deux points d'adhérence. Dans la synéchie antérieure totale ou complète, la chambre antérieure a disparu, la cornée est opaque dans une grande étendue, ou staphylomateuse, et la vue abolie.

Pour apprécier les conditions des adhérences, principalement quand la cornée est largement obscurcie, il faut l'explorer de profil, en ouvrant et fermant alternativement l'œil malade exposé au grand jour. On constate alors que la pupille est retenue du côté où existent les liens anormaux. La belladone, en refoulant périphériquement la marge pupillaire, si ce n'est dans les parties soudées, contribuera beaucoup à élucider le diagnostic. C'est surtout quand un leucome est situé en face des brides que ce mouvement mydriatique est fort apte à dévoiler l'étendue des adhérences. Quelques synéchies excentriques et exiguës ne sont associées à aucune déformation pupillaire.

OBSERVATION XVI.—Madame Chailloux, malade de mon dispensaire, porte à l'un et à l'autre œil une synéchie antérieure constituée par un véritable pont, dans lequel on reconnaît très-manifestement une languette iridienne soudée à un petit leucome. Il y a lieu de penser que deux ulcérations kératiques se sont perforées, lors d'une ophthalmie grave, pour laquelle cette femme a reçu les soins de Sanson, que des adhérences se sont faites entre les points ulcérés de la cornée et les parties correspondantes de l'iris, et que plus tard le retour de cette dernière membrane à sa position naturelle en a entraîné le déchirement partiel, d'où la formation des deux languettes iridiennes.

SYNÉCHIE POSTÉRIEURE.—Ce phénomène s'observe très-fréquemment à la suite des iritis. Dans quelques formes sourdes et insidieuses dont nous avons parlé, il

s'établit peu à peu et à l'insu du malade. Souvent accompagnées d'un dépôt plastique sur la cristalloïde antérieure, les synéchies postérieures sont tantôt immédiates, tantôt constituées par des filaments, par des bandes plus ou moins développées. La substance dont elles sont formées est blanchâtre, grisâtre, rougeâtre ou même tachetée de noir, quand elle est garnie de molécules de pigment. Parfois, des vaisseaux se portent sur les liens morbides, en se dirigeant de l'iris jusque sur les fausses membranes qui encombrent la pupille.

Les synéchies postérieures, comme les antérieures, sont surtout facilement reconnaissables, quand on expose l'œil affecté à des changements brusques de lumière ; les points adhérents restent alors bridés, tandis que les parties libres sont mobiles. Les instillations mydriatiques contribuent surtout à accentuer les irrégularités et les sinuosités de la petite circonférence de l'iris ; sous leur influence, il se forme des courbes, qui s'éloignent plus ou moins du centre pupillaire, et fournissent à la pupille des formes variées. Si les instillations sont continuées longtemps, il peut arriver que les saillies anguleuses, soudées à la cristalloïde, s'allongent, se décollent ou se rompent ; dans quelques cas, les brides détachées, et qui ne continuent à adhérer qu'à l'iris, restent flottantes dans l'humeur aqueuse. La rupture de ces liens pathologiques par l'action de la belladone a souvent encore pour suite la présence d'une série circulaire ou demi-circulaire de points grisâtres ou brunâtres, sur la région périphérique du la capsule antérieure. Dans la *synéchie postérieure totale,* la pupille est rétrécie, déformée, insensible à l'action de la lumière et des substances mydriatiques.

Les synéchies postérieures sont de peu d'importance, quand elles se résument dans l'existence d'un ou deux filaments plastiques. Quelques brides lâches et allongées permettent encore une certaine dilatation de la partie de la marge pupillaire où elles résident. Les liens morbides sont-ils nombreux, il y a là une source d'inflammations internes, qui renaissent sans cesse, par suite des tiraillements que les mouvements de la pupille impriment au parenchyme iridien et aux nerfs ciliaires. Quelques praticiens, dans des cas de ce genre, ont qualifié de rechute d'iritis syphilitique ou de tout autre nature des phlegmasies qui ne provenaient que de la présence de synéchies étendues. Quelle que soit, d'ailleurs, la déformation que les brides sont susceptibles de fournir à la pupille, ce n'est jamais ce changement de configuration qui porte obstacle à la vision. Si la rétine est saine, si rien ne vient contrarier la marche des rayons de lumière vers le fond de l'œil, on verra tout aussi bien avec une pupille irrégulière qu'avec une pupille normale.

M. Mackenzie mentionne un phénomène qui nous paraît fort rare, car nous ne l'avons jamais observé. Dans la synéchie postérieure, alors même que toute la marge pupillaire contractée est liée par des brides à la cristalloïde, il peut arriver, suivant lui, même après une longue série d'années, qu'une certaine portion de la circonférence de la pupille se dégage, de telle sorte qu'il survient un retour inespéré de la vision. Il cite l'exemple d'un vieillard, chez lequel cette heureuse issue se manifesta vingt ans après l'iritis, qui avait engendré une atrésie complète de la pupille. Il y a lieu de croire, d'après M. Mackenzie, que, par suite d'un synchysis, le cristallin, muni de son enveloppe, s'était déprimé derrière la

cloison iridienne. La vue se reconstitua, la pupille parut un peu dilatée et l'iris devint vacillant (iridodonésis), comme à la suite d'une opération de cataracte.

SYNÉCHIE MIXTE.— J'observe fréquemment des adhérences antérieures et des adhérences postérieures sur le même œil. Ce phénomène se manifeste surtout à la suite des kérato-iridites, qui ont été accompagnées d'une perforation de la cornée. Je l'ai rencontré souvent comme conséquence d'ophthalmies traumatiques graves.

TRAITEMENT.—Les synéchies antérieures peu étendues, et qui ne troublent que peu ou ne troublent pas la vue, devront être abandonnées à elles-mêmes. C'est surtout quand elles sont récentes que les solutions de sulfate d'atropine sont aptes à en solliciter la rupture. Des synéchies antérieures ont été détruites par l'introduction à travers la cornée d'une aiguille à cataracte, ou du scalpel à iris d'Adams (Pl. III, fig. 8). Il n'y aura lieu de recourir à un tel expédient, suivant quelques praticiens, que quand, la vue étant très-bornée et la pupille fort irrégulière, on est porté à espérer que son déplacement amènera une bonification considérable dans la fonction visuelle. Toutefois, il faut convenir que les tentatives de ce genre ne doivent être considérées que comme très-exceptionnelles ; des auteurs même les réprouvent, comme peu dignes de figurer dans une saine pratique. Presque constamment, dans l'espèce, et comme nous le verrons plus tard, l'excision de l'iris sera le moyen le plus efficace.

C'est surtout dans les synéchies postérieures que l'emploi des mydriatiques nous rend journellement des services signalés. Les adhérences légères, placées vers le bord pupillaire, sont celles dont le pronostic est, à cet égard, le plus favorable. Les brides sont-elles solides et invétérées, il y a lieu d'en espérer encore la rupture, plus ou moins complète, mais les mydriatiques seront continués longtemps ; la persévérance est ici un gage de réussite. C'est ainsi que chez l'un de mes malades, garçon de douze ans, je n'ai vu les synéchies céder qu'au bout de quatre mois. Elles dataient de quarante années chez un sujet dont parle Demours ; leur rupture ramena la vision qui était abolie. Rau (de Berne) parle également d'un homme chez qui cette fonction était éteinte, d'un côté seulement, depuis plusieurs années ; le tissu plastique, qui bouchait la pupille, se déchira sous l'influence des instillations belladonées, et cet orifice fut assez dégagé pour que la vue se reconstituât presque complétement.

Quand des adhérences postérieures enfin, qui résistent au sulfate d'atropine, engendrent des kopiopies interminables par le tiraillement qui en résulte dans le parenchyme iridien, quand elles donnent lieu, ce qui est plus grave, à des rechutes incessantes d'iritis, d'irido-choroïdite, de névralgie ciliaire, il n'y a évidemment rien de mieux à faire que de fournir de la liberté au jeu de la pupille par une large résection qui comprend une bonne partie de ses limites marginales. M. de Graefe a insisté, avec juste raison, sur les avantages de l'opération de la pupille artificielle par iridectomie dans les cas de ce genre. On en a abusé, comme on abuse de tout, mais il y a lieu d'admettre que, pratiquée en temps opportun, elle peut prévenir la phthisie du globe et sauver la vue, qui se perdrait infailliblement sans son secours.

SECTION IV.

POLYCORIE. — CORECTOPIE. — DYSCORIE.

L'existence simultanée de plusieurs pupilles a reçu le nom de *polycorie*. Quelques yeux offrent deux pupilles (*diplocorie*), d'autres trois pupilles (*triplocorie*), ou un nombre plus considérable encore. La polycorie peut être congénitale ou acquise.

Dans un cas de diplocorie, qui se manifesta comme vice de conformation, et dont on trouve le dessin dans l'ouvrage d'Ammon[1], la pupille naturelle occupe sa position normale, tandis que, située au-dessous, la pupille accessoire touche, d'une part, le limbe cornéal, et d'autre part, se trouve séparée de la pupille normale par une languette très-mince de substance iridienne. La pupille secondaire est presque triangulaire, à base en bas; on dirait une pupille artificielle par iridodialyse. Dans un autre dessin (planche suivante du même ouvrage), la pupille, placée de même par rapport à la pupille naturelle, est accolée par un sommet pointu au ligament ciliaire et ressemble à un haut degré de coloboma. Dans quelques circonstances, la polycorie est centrale, la pupille étant séparée par des languettes en deux ou trois orifices linéaires, ovalaires, etc. Il est digne de remarque que ces vices de conformation ne font pas voir les objets doubles, triples, etc.; les corps ne sont pas distingués, en général, avec autant de netteté que si l'organe jouissait de ses dispositions naturelles. Quelques yeux polycoriques ont été trouvés atteints de myopie.

Si un arrêt de développement, ou toute autre cause qui se perd dans les secrets de l'organisme peut donner lieu à la multiplicité pupillaire congénitale, nous la voyons se constituer parfois après la vie fœtale, sous l'influence de conditions facilement déterminables. C'est ainsi qu'un coup de fouet, une dépression de cataracte adhérente, une lésion traumatique quelconque peuvent décoller l'iris vers sa grande circonférence et donner lieu à des pupilles marginales, comme dans les faits cités par M. d'Ammon. Qu'une hernie iridienne entraîne vers elle la pupille naturelle et qu'une seconde hernie s'établisse plus ou moins longtemps après, les liens qui retiennent l'iris à ses attaches ciliaires pourront ne pas être assez solides pour résister à ces tractions nouvelles, et le diaphragme se décollera à sa circonférence. Un cas de ce genre a été relaté par M. de Lew fils[2]. Une fille, dont parle Lassus, fut atteinte d'une procidence de l'iris par suite de la variole; la pupille, portée vers la tumeur, se ferma, et la vue fut abolie dans cet œil. L'iris, pincé et tiraillé, donnait lieu à des douleurs continuelles; celles-ci ne cessèrent que par un décollement qui s'effectua spontanément à la partie supérieure de cette cloison. Il en résulta cinq pupilles ar-

[1] A. Von Ammon, *Klinische Darstellungen der Krankheiten des menschlichen Auges*. Berlin, 1838 (3e partie, pl. IX, fig. 23).

[2] *Union médicale*, année 1850, p. 408.

tificielles, peu éloignées les unes des autres et toutes susceptibles de resserrement et de dilatation, de telle sorte que la malade fut en état de distinguer les objets. Quelques polycories centrales se sont établies sous l'influence des mydriatiques, qui n'ont pu rompre que partiellement des brides, dans des cas de pupilles adhérentes par suite d'iritis. Nous avons vu enfin (page 292) qu'un iris, chroniquement phlogosé, était susceptible, dans des circonstances très-rares, de donner lieu à une polycorie plus ou moins multiple, par suite d'un travail de rétraction dont les tissus fibro-plastiques qui le doublent peuvent être le siége. L'exiguïté de quelques pupilles surnuméraires les rend presque invisibles à l'œil nu, mais si vous les explorez avec l'ophthalmoscope, la coloration rouge des profondeurs de l'organe apparaît à travers les petits orifices.

La *corectopie* consiste dans un déplacement de la pupille, soit qu'elle quitte à un faible degré sa situation normale, soit qu'elle se porte excentriquement vers le limbe cornéal. Cette disposition, parfois congénitale, peut se manifester dans des cas aigus ou dans des cas chroniques. Une certaine translation de la pupille, en haut et en dedans, ferait partie du cortége de l'iritis syphilitique, d'après Beer. Il y a lieu d'admettre que toute traction sollicitée dans l'iris en arrière, sur les côtés ou en avant, peut donner lieu à de la corectopie. C'est ainsi qu'elle s'associe souvent aux synéchies postérieures, aux congestions choroïdiennes, et surtout à des conditions de tiraillement qui refoulent l'iris en avant, vers la périphérie de la cornée. Gerle, l'un de mes malades, porteur, à l'œil droit, d'une corectopie complétement excentrique, vers le grand angle, attribua la cause de cette difformité à une extirpation de ptérygion, suivie de cautérisations nombreuses. Dans ce cas, comme dans beaucoup d'autres, que je constate journellement, nul doute sur la préexistence d'une hernie iridienne qui a entraîné la pupille vers la périphérie des chambres. Le déplacement de cette ouverture, en détruisant l'harmonie des axes visuels, peut engendrer le strabisme.

Parfois la corectopie améliore sensiblement la vue, en transportant plus ou moins complétement la pupille sur les côtés d'un obstacle qui contrariait la progression des rayons lumineux vers le fond de l'œil. Un procédé de corémorphose, dont nous parlerons plus tard, est fondé sur ce phénomène.

Observation XVII. — Dans le cours de l'année 1859, madame Héraux, âgée de soixante-cinq ans, déjà privée de l'usage de l'œil droit, vint à mon dispensaire, atteinte à l'œil gauche d'une ophthalmo-blennorrhée grave. Quelle que fût l'énergie du traitement mis en œuvre, je ne pus prévenir la rupture d'un coup d'ongle siégeant dans la moitié inférieure de la cornée. Une hernie de l'iris se constitua; je la cautérisai cinq ou six fois avec la pierre infernale, et elle s'aplatit complétement. Les accidents inflammatoires s'étant dissipés, madame Héraux constata qu'une grande bonification des fonctions visuelles s'était établie dans son œil. Elle pouvait lire les enseignes sur la voie publique, ce qui ne lui était plus arrivé depuis dix années; elle enfilait même une aiguille, aidée d'un verre convexe, et cette amélioration de la vue a persisté jusqu'à ce jour. Il était facile d'en trouver la cause dans la corectopie, qui, portant la pupille gauche en bas, la plaçait sur les côtés d'une opacité localisée vers le centre de la lentille.

La déformation de la pupille porte le nom de *dyscorie*. Cette déformation, que l'on observe souvent, est susceptible d'offrir des modifications très-variées ; la pupille peut être verticalement ovalaire, comme chez les chats, transversalement ovalaire comme chez les ruminants, anguleuse, dentelée, en as de trèfle, etc. Quand, ce qui arrive le plus habituellement, la dyscorie tient à la présence de brides pseudo-membraneuses, les mydriatiques la rendent infiniment plus marquée par la dilatation que subissent les parties saines du petit cercle, tandis que les portions adhérentes restent fixes. La déformation de la pupille peut encore avoir pour causes une luxation de la lentille, des lésions traumatiques (opérations de la cataracte, de la pupille artificielle, etc.), et même une simple influence nerveuse, comme le démontrent les expériences entreprises sur les animaux vivants par le docteur Foucher[1]. Quelques dyscories congénitales semblent dépendre d'un trouble dans la formation du parenchyme iridien, condition qui doit nécessairement influer sur la configuration que revêt la pupille. Les modifications de position de cette ouverture, les colorations anormales de l'iris, la cataracte congénitale, la microphthalmie qu'on rencontre souvent dans de tels cas, dénotent suffisamment, ainsi que le fait observer M. d'Ammon, que le développement organique du globe a dû subir une gêne considérable.

TRAITEMENT. — Les conditions énumérées dans cette section sont tellement complexes, que les indications curatives qui s'y rattachent ne peuvent être formulées d'une manière générale. S'il y a lieu, par exemple, d'entreprendre la corémorphose dans des polycories où les pupilles sont tellement mal placées et si exiguës, qu'elles ne servent presque à rien pour l'accomplissement des fonctions visuelles, il est d'autres cas de polycorie, de corectopie et de dyscorie qui ne demandent aucun traitement. Nous devons, toutefois, faire remarquer que dans les corectopies par vice de conformation, comme dans les pupilles artificielles excentriques, la détérioration de la vue est liée surtout à ce que les rayons lumineux franchissent les milieux transparents dans des points où la réfraction est moins forte qu'au centre de l'organe. Placez devant ces pupilles un verre convexe, vous suppléez, par la puissance réfringente de cette lentille, à l'insuffisance de la réfraction de la cornée, dont la plus grande convexité correspond au centre des pupilles ordinaires, à celle du cristallin diminué d'épaisseur vers sa périphérie, à celle enfin de l'humeur aqueuse, dont la couche est plus mince près du bord kératique, par suite du léger rétrécissement antéro-postérieur que subit dans ce point la chambre antérieure. Les verres convexes, n° 20, que Collibert (page 90) s'empressa d'adopter, suivant notre conseil, augmentaient la netteté de la vue, lui facilitaient l'exécution de son travail, et ont eu peut-être pour résultat de prévenir les conséquences mauvaises que la kopiopie qu'il éprouvait aurait pu avoir.

[1] *Gazette médicale*, année 1853, p. 88.

SECTION V.

MYOSIS.

Le *myosis* (spasme pupillaire, rétrécissement spasmodique de la pupille) se rencontre fréquemment chez les sujets adonnés à la contemplation d'objets petits et vivement éclairés, comme les horlogers, les lapidaires, etc. (*myosis ex consuetudine*). On l'observe dans certaines maladies encéphaliques, dans l'hystérie, dans un bon nombre de lésions ophthalmiques (kératite, iritis, amblyopies éréthistiques). Une souffrance des éléments nerveux qui tiennent sous leur dépendance la motilité des fibres radiées de l'iris peut donner lieu à la lésion qui nous occupe, condition étiologique encore peu définie, mais qui ne saurait être révoquée en doute. Un homme de 28 ans, dont le docteur Félix de Willebrand a publié l'observation [1], était atteint de myosis à droite, tandis que la pupille gauche conservait son ampleur et sa mobilité physiologiques. Le malade, qui accusait depuis longtemps une douleur au bras droit, portait de nombreux ganglions cervicaux indurés sous le muscle sterno-mastoïdien de ce côté. La constitution du sujet et l'ensemble des phénomènes morbides qu'il présentait fournirent à M. Willebrand les inductions suivantes fondées sur des données physiologiques consignées page 9 : 1° la douleur du bras ne doit point être rapportée à un rhumatisme ; c'est une névralgie ayant pour source une compression, sur le plexus brachial, par les ganglions engorgés du cou ; 2° la paralysie des fibres radiées de l'iris a été causée et est entretenue par une compression de ces mêmes tumeurs sur la portion cervicale du grand sympathique ; la contraction permanente des fibres orbiculaires de la cloison iridienne est la conséquence de cette anesthésie. Le malade fut soumis à l'administration interne de l'iodure de potassium, aux frictions mercurielles et iodées et aux bains alcalins, médication qui, continuée trois mois environ, eut pour effets la disparition des engorgements lymphatiques et le retour de la mobilité pupillaire.

Dans le myosis, la pupille n'est ni déformée ni trouble, conditions qui suffisent pour faire distinguer cette altération d'une atrésie plus ou moins complète, par suite de la présence de fausses membranes adhérentes. On peut admettre en principe que la détérioration de la vision, qui se présente parfois dans de telles circonstances, ne tient pas au resserrement pupillaire, mais dérive de la lésion qui a causé ce rétrécissement.

TRAITEMENT.—Il doit naturellement être englobé dans celui des dispositions pathologiques qui ont occasionné le myosis. La belladone, employée comme mydriatique, est contre-indiquée suivant la plupart des oculistes ; il en est même qui pensent que la dilatation momentanée de la pupille, par les mydriatiques, tend plutôt à augmenter la faiblesse de vue susceptible d'accompagner le spasme pupillaire. Ce reproche ne doit point être adressé à l'extrait de belladone, con-

[1] *Archiv für Ophthalmologie*, t. I, p. 319. Berlin, 1854.

seillé à doses non mydriatiques et en onctions sur le front, dans le myosis symptomatique d'une amblyopie, à titre d'agent sédatif des irritations rétiniennes. La photophobie peut rendre utile la prescription de quelques moyens destinés à tempérer l'éclat des rayons lumineux.

SECTION VI.

MYDRIASE (MYDRIASIS).

La *mydriase* consiste dans la dilatation exagérée et permanente de la pupille. C'est le phénomène qu'on obtient, quand on introduit entre les paupières une solution de sulfate d'atropine ou toute autre substance dite mydriatique.

CARACTÈRES ANATOMIQUES ET PHYSIOLOGIQUES.—Dans cette forme morbide qui se présente assez souvent à l'observation, non-seulement l'orifice pupillaire est agrandi au point qu'on aperçoit parfois à peine un étroit anneau iridien, vers le limbe de la cornée, mais encore cette ouverture est immobile, à quelque alternative de lumière qu'on expose le malade. Tantôt la mydriase existe seule, tantôt elle est associée à d'autres symptômes paralytiques ou de nature variable.

Si un pertuis, pratiqué dans un diaphragme, un petit trou, par exemple, foré dans une carte, et à travers lequel on fait regarder l'œil affecté, améliore sur-le-champ la vue, dans la mydriase exempte d'amaurose[1], c'est qu'il n'admet au sein du globe que la quantité de rayons lumineux nécessaire pour l'exercice régulier des perceptions visuelles. Un tel expédient ne saurait être d'aucun secours dans la mydriase amaurotique, la lumière tombant sur une membrane plus ou moins inhabile à en ressentir l'impression.

C'est surtout dans la mydriase non invétérée qu'une lumière trop éclatante éblouit et incommode le plus le malade, qui, dans cette condition, se trouvera toujours bien de l'usage des verres fumés (page 203). L'état de chronicité de l'affection la rend généralement plus supportable. Bien qu'elle soit d'ordinaire accompagnée d'un trouble de la vision du bulbe affecté, d'une confusion due à la masse trop grande de lumière qui se précipite vers la rétine, il s'est offert à moi des sujets qui lisaient, de cet œil, des caractères très-fins. Un horloger atteint de mydriase au globe droit, et que le docteur Woirhaye m'a fait l'honneur de m'adresser, distingue plus clairement, de ce côté, les objets éloignés que les objets rapprochés ; il les voit beaucoup plus petits qu'ils ne le sont en réalité (micropsie). J'ai rencontré plusieurs fois cette dernière particularité que Demours dit avoir trouvée chez le tiers à peu près de ses malades ; niée par Mauchart, par Boyer, par plusieurs autres auteurs, elle a été mentionnée, d'après les recher-

[1] Beaucoup de gens se croient amaurotiques, et n'ont que des mydriases ; plusieurs d'entre eux sont entretenus dans cette erreur par des médecins peu au courant des connaissances ophthalmologiques.

ches de Demours, par Oribase, Aétius et Paul d'Égine. Le docteur Melchior (de Copenhague) a observé que la myopie figurait quelquefois dans le cortége des premiers symptômes de la mydriase, mais que, presque toujours la presbytie se manifestait plus tard. C'est cette dernière qui existe le plus constamment, d'où il résulte que, dans cette altération, les verres convexes, le nº 20 ou le nº 24, par exemple, améliorent d'ordinaire la vue, pour la contemplation des corps petits et rapprochés, et fournissent la faculté de distinguer nettement des caractères d'impression que le malade aurait vainement tenté de lire sans leur secours. Le soulagement sera surtout notable si l'on ajoute à cette sorte de verres un trou foré dans un diaphragme.

Je n'ai constaté jusqu'à ce jour la mydriase idiopathique des auteurs qu'à un seul œil[1]. Habituellement, son invasion a lieu d'une manière subite, d'où une détérioration instantanée des perceptions visuelles. Transporté de colère, à la vue d'un huissier qui venait pour saisir ses meubles, un particulier fut soudainement attaqué de mydriase à un œil ; le mal persista, malgré la multiplicité des moyens mis en œuvre. Le même accident arriva à un sculpteur, pendant qu'il fixait une statue dans le jardin des Tuileries. Les instillations et les frictions éthérées ne produisaient chez lui qu'une conjonctivite, sans diminuer la dilatation pupillaire, quand, une poudre sternutatoire ayant été prescrite, la pupille se contracta après quelques éternuments et le trouble visuel disparut.

ÉTIOLOGIE.—Des influences nombreuses et variées président à la constitution de la mydriase ; elle se développe souvent sans cause connue. Le resserrement pupillaire étant soumis à l'intégrité de l'élément de la troisième paire chargé de l'innervation de l'anneau constricteur de l'iris (page 9), il suit de là que c'est un désordre dans cet élément qui paraît être la cause anatomique la plus commune de la mydriase ; le plus souvent, en d'autres termes, elle semble symptomatique d'une souffrance de la totalité ou d'une partie seulement de l'oculo-moteur. Telle est la mydriase dite *paralytique* ; on a désigné, par la qualification de *spasmodique*, celle qui serait produite par la contraction des fibres radiées de l'iris, sous l'influence d'un processus morbide du grand sympathique. J'ai vu la mydriase accompagner l'anesthésie du moteur oculaire externe, phénomène qu'on a expliqué par des anastomoses entre la troisième paire et la sixième. Krauss, Grant (de New-York) ont prétendu avoir suivi un filet du dernier nerf jusqu'au ganglion ophthalmique, disposition qui a été également rencontrée par le docteur Longet, d'après ce qu'il m'a dit lui-même. Cette union exceptionnelle n'est qu'apparente suivant Hyrtl (de Prague), le filet de communication n'étant autre

[1] M. Gosselin a fait part à l'Académie impériale de médecine (séance du 18 septembre 1860) de deux observations de mydriase bioculaire spontanée. Dans l'une d'elles, la double dilatation de la pupille coïncidait avec une paralysie du voile du palais, et avait surgi, comme cette dernière, dans la convalescence d'une angine grave, présumée couenneuse. M. Gosselin a trouvé la plus grande analogie entre les troubles physiologiques accusés par le malade et ceux qu'on a notés dans quelques observations récentes, où il est question d'un affaiblissement de la vue à la suite d'angines couenneuses. Il se demande si, dans un bon nombre de ces cas, où l'on a cru avoir affaire à une amaurose incomplète, il n'y aurait pas eu plutôt une double mydriase.

chose qu'un ramuscule de l'oculo-moteur dont la marche est anormale. Quelques anatomistes ont aussi trouvé la troisième et la sixième paires unies l'une à l'autre, par une branche de communication, dans le sinus-caverneux. J'ai observé la mydriase compliquant la névralgie trifaciale; parfois même elle se manifeste périodiquement, quand les accès névralgiques de la cinquième paire sont intermittents. Tel était le cas d'un orfèvre mentionné par le docteur Canstatt, et qui, pendant huit jours, devenait mydriatique à un œil, depuis le matin jusqu'à trois heures de l'après-midi, éprouvant en outre, dans cette partie de la journée, des douleurs dans la branche ophthalmique de la cinquième paire. L'accès, chez un autre malade, n'avait lieu que de huit en huit jours. Tous deux guérirent par le sulfate de quinine. M. Marchal (de Calvi), qui a publié des faits dans lesquels l'anesthésie de la troisième paire avait surgi consécutivement à une névralgie trifaciale, allègue, comme explication hypothétique probable, une transmission réflexe de l'action morbide des rameaux de la cinquième paire au ganglion ophthalmique, et de celui-ci, par sa racine motrice, à la troisième paire. La mydriase, par suite de l'avulsion d'une dent, se produit d'après le même mécanisme. Nul doute enfin que le point de départ de la lésion qui nous occupe n'existe souvent sur le trajet intra-oculaire des nerfs ciliaires, gênés, comprimés par un point d'engorgement lymphatique ou sanguin, par un obstacle quelconque.

Toute cause de congestion vers la tête peut donner lieu à la forme pathologique dont il s'agit (mydriase congestive). En proie à une céphalalgie violente, madame Dammeron, l'une de mes malades, fut soudainement attaquée de mydriase à l'œil droit, le 26 mars 1858. La pupille était déjà moins dilatée dans la soirée; elle était égale à l'autre, le lendemain, et la vision était redevenue normale. Le 15 janvier 1858, je fus consulté par une demoiselle de Montrouge, affligée d'une mydriase uni-oculaire; un saisissement, causé par un incendie, avait subitement arrêté ses règles, le 8 du même mois; c'est à cette circonstance qu'on attribua la dilatation pupillaire qui existait depuis cette époque. Sous l'influence de sangsues au fondement, de cataplasmes sinapisés aux jambes, de lotions froides et de l'aloès, la maladie s'était complétement évanouie le 27. J'ai vu chez une jeune fille la naissance d'une mydriase, au globe droit, coïncider avec la disparition d'une dartre placée derrière l'oreille correspondante et qui avait suinté durant une année.

J'ai rencontré des dilatations pupillaires qui avaient pour origine une contusion kératique (mydriase traumatique). Tel était le cas de Nicolas Mayer portant, depuis 27 années, à l'œil gauche, une mydriase survenue par suite d'un coup de fouet sur la cornée, disposition qui ne troublait aucunement, d'ailleurs, la vision générale. Chez Simmon, observé à Berlin par le Dr Flemming[1], la dilatation était telle au globe gauche, où le miroir avait été blessé par un morceau de bois, qu'il y avait confusion de la chambre antérieure avec la postérieure, ce qui n'empêchait pas cet œil de distinguer les grands objets. Si la cornée reçoit des nerfs, provenant des nerfs ciliaires (page 6), lesquels, en traversant le ligament

[1] *Journal de Hufeland et de Himly*, année 1811. — *Bibliothèque médicale*, t. XXXIX.

de ce nom, se diviseraient en deux séries de filets, les antérieurs destinés à la cornée, les postérieurs à l'iris, on conçoit comment une violence agissant sur les rameaux nerveux kératiques retentit vers les filets iridiens, d'où l'anesthésie de ceux-ci et la paralysie de la cloison qui les reçoit. La cautérisation de la cornée, comme moyen curatif de la mydriase, fonctionne d'après le même mécanisme ; la stimulation imprimée aux filets cornéens se propage ici aux filets iridiens, d'où la contraction de la pupille. Dans d'autres cas, la mydriase traumatique a pour source des coups sur la tête ou sur l'œil, qui parfois ont produit en même temps l'amaurose, le décollement de la rétine, des suffusions plus ou moins abondantes de sang entre les membranes oculaires et dans les chambres.

Toute compression sur le ganglion ophthalmique peut donner lieu à la dilatation pupillaire par l'anesthésie des nerfs qui en émanent pour aller animer l'iris. C'est d'après ce mécanisme qu'il faut souvent en expliquer l'apparition dans l'exophthalmos par une tumeur, par une hypérémie, par une infiltration du tissu cellulo-adipeux de l'orbite.

Observation XVIII. — En août 1849, madame Muhan, couturière, vint à mon dispensaire avec une mydriase à droite. La rétine jouissait de ses conditions physiologiques; rien d'anormal n'existait dans la motilité des muscles oculaires. Cette femme avait été atteinte, il y avait deux mois et demi, d'un érysipèle de la face. La partie droite de la figure avait été surtout envahie, et le globe correspondant s'était longtemps dérobé à l'observateur, masqué qu'il était par la tuméfaction des voiles palpébraux. Des sangsues et un exutoire avaient été placés derrière l'oreille droite.

L'état paralytique de l'iris ne dépendait-il pas de la propagation du gonflement érysipélateux à une portion du tissu cellulaire de l'orbite, d'où une pression sur le ganglion ophthalmique, et la souffrance des nerfs ciliaires? Je le crus, et j'insistai sur les mercuriaux en frictions sur le front, aidés des purgatifs et de quelques autres moyens, ce qui réussit. La dilatation pupillaire subsistait toutefois encore, bien qu'à un faible degré, au bout de trois semaines, quand survint une kératite ulcéreuse, durant laquelle la mydriase cessa tout à fait. L'irritation cornéenne ne vint-elle pas en aide à la médication en agissant sur les contractions de l'iris, comme le fait cette même irritation dans la cautérisation de la cornée ou lors de l'implantation d'un corps étranger dans sa substance ?

Une cause rhumatismale peut engendrer une mydriase (mydriase rhumatismale), de même qu'elle peut déterminer une paralysie de la troisième paire, dans le cortége symptomatique de laquelle figure la dilatation anormale de la pupille. Pendant l'été de 1853, Roch, garçon limonadier au jardin public connu sous le nom de *Closerie des Lilas*, fut attaqué de mydriase à l'œil droit, par suite des exigences de son service qui l'exposaient à des refroidissements. M. Mackenzie observa cette même forme morbide chez un sujet, qui avait subi l'influence d'un courant d'air froid, dans une voiture de chemin de fer. L'un de mes malades qui fut soudainement frappé de mydriase, à l'œil gauche, avait depuis longtemps des douleurs rhumatismales pour lesquelles il avait pris, récemment encore, des bains de vapeurs.

Ce qui vient d'être dit du rhumatisme s'applique également à la syphilis (mydriase syphilitique), qu'il y ait une tumeur osseuse dans le crâne ou l'or-

bite ou que, peut-être, des exsudations analogues à celles de l'amaurose vénérienne entraînent, dans l'intérieur de l'œil, la souffrance des nerfs ciliaires.

Observation XIX. (*Extraite de la thèse inaugurale du docteur Dupré.*) Dans ce fait, recueilli par son auteur à mes consultations cliniques, il s'agit d'une femme chez laquelle, le 30 octobre 1856, la pupille droite était complétement dilatée et immobile depuis vingt jours. L'épreuve du trou dans la carte démontra l'intégrité des fonctions rétiniennes. « Après un examen approfondi, ajoute le docteur Dupré, M. Deval reconnaît les accidents syphilitiques; il interroge alors la femme en particulier; elle proteste contre une possibilité du mal vénérien; le mari répond de la vertu de sa femme. Malgré cette double assertion, on remarque sur la partie droite de la tête une tumeur douloureuse, assez profondément située, qui ressemble à une périostose; les ganglions cervicaux sont engorgés; des éruptions sont visibles à la peau; la malade dit avoir eu de violents maux de gorge. »

Sous l'influence de pilules de sublimé et des frictions sur le front avec l'onguent napolitain camphré, la mydriase avait diminué de moitié le 23 novembre suivant, et l'œil affecté put lire les caractères les plus fins sans carte. La tumeur céphalique avait décru de volume et n'était plus douloureuse; l'adénopathie de la région cervicale postérieure était à peu près guérie; les syphilides se montraient moins étendues et plus pâles. Je prescrivis l'iodure de potassium dans la journée, tout en continuant le sublimé le soir, et le 27 décembre je constatai l'entière disparition de la mydriase.

La dilatation pupillaire, susceptible de s'associer à la présence de vers dans le canal alimentaire (mydriase vermineuse), est rangée dans la catégorie des mydriases abdominales ou du grand sympathique des auteurs. Une femme, que j'ai observée avec le docteur Canstatt, offrait une langue saburrale et tous les signes d'un embarras gastrique. Pensant qu'il y avait ici un rapport de causalité entre les conditions du tube digestif et la souffrance de l'iris, Canstatt ordonna des purgations répétées, ajoutant que l'émétique serait peut-être utile plus tard. Ware avait déjà fait remarquer que, chez quelques sujets, la dilatation paralytique de la pupille avait été précédée de troubles dans le canal alimentaire.

Des individus, qui avaient longtemps séjourné dans des cachots ténébreux, en sont sortis, dit-on, atteints de mydriase. Celle qui accompagne l'amaurose (mydriase amaurotique) dénote presque constamment une compression du cerveau par des obstacles séreux ou sanguins; un ramollissement de ce viscère peut en être la cause. J'ai donné des soins à une femme affectée de paralysie du nerf facial, à droite, avec mydriase du même côté; l'expérience du pertuis dans un diaphragme prouva que la rétine n'était pas malade. Dans la choroïdite, dans le glaucome, dans certaines hydrophthalmies, la mydriase dépend d'une compression des nerfs ciliaires. J'ai connu plusieurs malades, chez lesquels on avait longtemps usé des instillations d'une solution de sulfate d'atropine, à la suite d'opérations de cataracte par broiement ou par discision de la capsule, et qui restaient porteurs d'un certain degré de mydriasis, qui persistait chez eux d'une manière opiniâtre. Quelques opacités du centre de la cornée coïncident avec une dilatation pupillaire, que la nature établit, dans de telles conditions, pour que les rayons lumineux pénètrent plus amplement dans

l'œil. La mydriase, parfois accompagnée de l'ectropion de l'uvée, peut dénoter une cataracte molle.

TRAITEMENT.—La mydriase ayant souvent pour source les causes qui président à la production de l'amaurose, les deux maladies devront dès lors être fréquemment soumises aux mêmes règles curatives. Les purgations énergiques paraissent avoir eu un bon résultat chez un malade de M. Guépin, pris de mydriase, après avoir travaillé dans une fabrique de blanc de plomb. Il y aura lieu de prescrire un traitement stimulant en grande partie local, si la dilatation est exempte de congestion, de syphilis, de vers intestinaux, de conditions étiologiques, en un mot, qui rendent les indications nettes et précises.

Les liqueurs aromatiques, éthérées et ammoniacales, dont l'expérience a vérifié l'efficacité dans les amauroses torpides, pourront être conseillées contre la mydriase. On en usera en frictions sur la région péri-orbitaire et en vaporisations vers l'œil.

La contraction des pupilles, qui accompagne le narcotisme déterminé par l'opium, a donné lieu de penser qu'on pourrait utiliser cette propriété contre la mydriase ; c'est pour ce motif qu'on a proposé, dans les cas de ce genre, les instillations de vin d'opium pur ou coupé d'eau. Un homme, à qui j'avais ordonné l'introduction du laudanum affaibli entre les paupières, me disait : « Ce remède ramène la pupille de l'œil malade aux mêmes dimensions, souvent même à des dimensions plus petites que celles de la pupille de l'œil sain, mais l'amélioration est passagère. » J'ajouterai, néanmoins, qu'à la longue, ces instillations furent suivies d'une bonification sensible dans les conditions morbides.

Les vésications fronto-temporales avec la pommade de Gondret ont été employées avec fruit. Je crois avoir obtenu de meilleurs effets en appliquant cette pommade avec précaution sur la face externe de la paupière supérieure, car, alors le stimulant est plus rapproché de l'œil, et il agit plus directement sur la troisième paire, par l'intermédiaire du filet nerveux qui se distribue au muscle élévateur du voile supérieur. L'attouchement, de deux jours l'un, de la paroi muqueuse des paupières, avec un crayon de sulfate de cuivre, a encore été invoqué comme mesure utile contre la paralysie iridienne.

Le procédé de M. Serre (d'Alais) consiste dans la cautérisation de la cornée, vers son pourtour, avec le nitrate d'argent fondu. J'ai vu cet expédient, auquel Lisfranc attachait un grand prix, animer les contractions languissantes de l'iris ; dans bien des cas, néanmoins, la mydriase n'en éprouva pas un effet durable. Son auteur insiste sur la nécessité d'effectuer la cautérisation de la cornée sur le point le plus voisin du cercle ciliaire : plus le stimulant est porté près de l'organe malade, plus on a de chances d'obtenir le résultat d'innervation que l'on désire. « M. Serre a reconnu, disait Demours dans un rapport adressé à l'Académie de médecine, que ce moyen était un excitant plus puissant et plus utile que tous ceux qu'on a employés jusqu'ici. Les commissaires de l'Académie citent trois observations de guérison qui leur sont propres. La durée de l'application du nitrate d'argent doit être d'une seconde ; il est bon que l'irritation soit portée au point d'exciter du larmoiement, et soit suivie d'une légère injection des vaisseaux de la conjonctive. Le nuage léger qui paraît sur la cornée dure

rarement au delà de quelques jours. » Il m'est quelquefois arrivé de cautériser, dans la même séance, plusieurs endroits du pourtour de la cornée avec la pointe très-aiguë d'un crayon délié de pierre infernale. J'ai vu Carron du Villards frotter contre le caustique l'extrémité mouillée d'un pinceau à miniature, et la porter ensuite sur le miroir, à son union à la sclérotique.

Les sternutatoires impriment à l'œil et à toute la tête une forte secousse ; en agissant, en outre, sur les ramifications du nerf nasal, ils portent la stimulation au ganglion ophthalmique qui reçoit un filet de cette branche nerveuse. Une poudre sternutatoire et une infusion, comme collyre, de 50 centigrammes de poivron rouge (*capsicum annuum*) dans 30 grammes d'eau distillée ont produit une amélioration notable chez l'une de mes malades. L'introduction du seigle ergoté par la voie olfactive a été proposée par le docteur Compérat ; Cunier, Auguste Bérard, et avant eux, Kochanowski (de Varsovie) y avaient eu recours, dans des circonstances analogues, mais à l'intérieur. Nous faisons priser à nos malades l'ergot de seigle uni au sucre candi, parfois même le seigle ergoté pur ; mais quelle qu'ait été la forme employée, cette substance ne nous a fourni, contre la mydriase, que des bénéfices médiocres.

M. Hairion a entrepris d'expliquer le rôle que remplit l'ergot dans les cas de ce genre. Il résulte de ses recherches que les effets de cette substance pharmacologique sur la pupille sont nuls ou peu marqués, chez l'homme en bonne santé comme chez l'homme malade dont les yeux sont sains ; ils se prononcent très-manifestement, par contre, dans quelques inflammations ophthalmiques, et spécialement dans la mydriase. Le professeur de Louvain a vu, dans le dernier cas, la pupille récupérer ses dimensions physiologiques, quand la dilatation était associée à de la céphalalgie et à des symptômes de polyémie encéphalique ; dans les conjonctivites purulentes, toujours accompagnées d'une contraction plus ou moins exagérée de la pupille, à cause de la turgescence et de la sensibilité de l'œil, cette ouverture se dilatait et reprenait son étendue normale, sous l'influence du seigle ergoté, à mesure que l'inflammation et que l'éréthisme vasculaire se dissipaient. Dans l'opinion de M. Hairion, l'ergot de seigle, administré sous diverses formes, fonctionne comme hyposthénisant sur la trame vasculaire de l'iris[1] et ne ramène la pupille à ses dimensions primitives que quand elle est dilatée ou resserrée par suite d'un état hypersthénique local ou plus ou moins éloigné, aucune analogie ne pouvant être invoquée entre son mode d'action et celui de la belladone sur l'ouverture pupillaire.

Il faut, dans la mydriase, recourir à l'exercice souvent répété de l'œil malade, que l'on munit d'un appareil qui y reconstitue provisoirement la normalité des fonctions visuelles. On explique les salutaires effets de cette

[1] Chez les animaux soumis à l'action du seigle ergoté, on observe le ralentissement du pouls, l'amaigrissement général, l'affaiblissement du système musculaire, le froid et l'engorgement des membres, des taches gangréneuses, etc. Ces symptômes ne témoignent nullement d'un effet stimulant du seigle ergoté, mais sont bien des signes d'hyposthénisation générale. (Hairion, *Annales d'oculistique*, t. XXXIII, p. 41.)

L'observation démontre que l'ergotine jouit de propriétés sédatives analogues à celles de la digitale.

pratique par l'excitation que la rétine subit, d'où la transmission de la stimulation au cerveau et la réflexion de celle-ci sur l'oculo-moteur. La planche V (tome Ier) de la *Chirurgie des yeux* de Pellier représente des bésicles que cet oculiste propose pour bonifier momentanément la vision chez les mydriatiques; elles offrent un diaphragme percé à son centre d'un orifice qui vient correspondre à la pupille dilatée; quelques-uns ont eu recours aux coquilles de noix trouées. Des appareils plus perfectionnés ont été imaginés par M. Serre (lunettes panoptiques) et par M. Donders (lunettes sténopéiques ou sténopéennes). L'un des plus simples et des plus efficaces, que je conseille souvent, consiste dans un verre de lunettes, contre les deux faces duquel on colle artistement un morceau de taffetas d'Angleterre, de couleur noire, et muni, vers son centre, d'une fente cruciale, qui permet de ne regarder que par un orifice exigu, quelle que soit la direction que l'œil affecte. Le verre sera convexe, si l'on a affaire à un sujet très-presbyte. Quelques oculistes le remplacent par une plaque en cuivre noirci, montée comme un verre de lunettes et pourvue de la fente qui vient d'être indiquée. Comme il importe que l'œil malade s'exerce à l'exclusion de l'autre, si l'on se sert de bésicles garnies de taffetas d'Angleterre, ou des lunettes à plaque, le verre ou la plaque, qui correspond au globe sain, ne portera pas de lacune centrale perméable à la lumière. Un verre plan ou convexe, dépoli, si ce n'est à son centre, où l'on ménage un petit orifice circulaire, pourra être recommandé au malade pour être employé hors de son domicile. Cet appareil, en effet, est moins disgracieux que ceux précédemment décrits.

Considérant que la pupille se contracte dans l'accommodation de l'œil pour les objets rapprochés, que l'exercice de l'accommodation, à de courtes distances, est conséquemment un antimydriatique efficace, des praticiens font boucher l'œil sain, huit ou dix fois par jour, et prescrivent au malade de fixer de l'autre œil des corps qu'on maintient très-près de cet organe. Il est digne de remarque, d'après M. de Graefe, que la pupille se rétrécit dans le mouvement qui produit un fort rapprochement des paupières, d'où le conseil que donne cet oculiste, dans les cas de mydriase, d'ouvrir et de fermer avec énergie les voiles palpébraux, manœuvre qui devra être fréquemment réitérée.

Demours annonce qu'il résulte de ses observations que, sur neuf sujets atteints de cette maladie, sept marchent vers la guérison, même sans traitement; on ne fait que l'accélérer un peu, dit-il, par l'emploi des moyens convenables, et surtout d'excitants extérieurs. Quelle que soit la valeur de cette opinion, il me paraît rationnel de diriger avec persévérance contre la mydriase les expédients dont la valeur a été sanctionnée par l'expérience, cette maladie devant être considérée comme d'une guérison généralement fort difficile, surtout quand elle est isolée et ne se rattache à aucun principe saisissable.

SECTION VII.

FLOTTEMENT DE L'IRIS (TREMOR IRIDIS, IRIDODONÉSIS).

L'oscillation, d'avant en arrière, de la cloison iridienne ne se manifeste fort souvent que quand on fait exécuter à l'œil des mouvements rapides; on peut comparer ce phénomène à l'ondulation d'une voile de navire non gonflée par le vent, dans un temps calme.

Dans les cas les plus habituels, l'iridodonésis parait subordonné à des changements survenus dans les milieux réfringents intra-oculaires : absence, déplacement, déchatonnement de la lentille (cataractes branlante et natatile); fluidification du corps vitré (synchysis) ou décroissement de volume de la masse de ce dernier par une élimination partielle ou par toute autre cause. Il suit de là que l'iris, qui n'est plus soutenu, comme il l'est dans une coque douée de ses conditions physiologiques, éprouve, dans les divers mouvements de l'œil, la vacillation dont il s'agit. C'est, sans aucun doute, à la suite de l'opération de la cataracte qu'on rencontre plus particulièrement l'irododonésis. Il n'est pas constant après cette opération et surgit plus souvent après l'abaissement qu'après l'extraction. Je l'ai vu se manifester immédiatement après la réclinaison, dès que l'aiguille avait été retirée de l'œil. Blasius pense que les conditions qui viennent d'être indiquées ne sauraient probablement déterminer une fluctuation quelconque dans le diaphragme oculaire, si celui-ci n'y était prédisposé par une affection dynamique de son tissu, par une viciation de son activité nerveuse, d'où une résistance insuffisante aux secousses que le jeu des muscles de l'œil communique à l'humeur aqueuse. A la suite de l'opération de la cataracte, par exemple, il y a lieu de présumer, suivant le professeur de Halle, que la névrose iridienne a pour point de départ une lésion des nerfs ciliaires.

Dans la production de l'iridodonésis qui accompagne assez rarement d'ailleurs certaines amauroses asthéniques, le docteur Bouisson (de Montpellier) invoque une atonie de l'œil, en vertu de laquelle ses fonctions nutritives sont devenues languissantes, d'où l'insuffisance de l'humeur aqueuse, par la lenteur avec laquelle la nature en répare la déperdition. Cette proposition paraît acceptable ; mais c'est alors surtout qu'il faut ajouter à la condition qu'elle signale un certain état d'anesthésie du diaphragme oculaire, et l'annulation d'une grande partie de la vascularité de la trame iridienne, devenue flasque, a-t-on dit, à l'instar du pénis, chez le veillard, faute de congestions actives capables de remplir ses cellules vasculaires. De la turgescence existant souvent, au sein de l'iris, dans l'amaurose sthénique, il est tout naturel de supposer l'effet opposé dans l'amaurose asthénique. Dans quelques vieilles gouttes-sereines torpides, l'iris se flétrit et devient plus mince et d'une teinte moins foncée. La cornée elle-même perd souvent son lustre et contracte un aspect légèrement terne.

L'iridodonésis semble dénué d'inconvénients, eu égard aux fonctions visuelles. Si une médication paraissait indiquée durant sa présence, elle devrait être dirigée

contre la maladie, quelle qu'elle fût, associée à la vacillation iridienne, et non contre cette dernière.

SECTION VIII.

TUMEURS DIVERSES. — KYSTES DE L'IRIS.

Les tumeurs inflammatoires de l'iris, ses condylomes, le staphylôme de l'uvée (*iridoncosis* ou *iridoncus* de Klemmer) ont été déjà précédemment signalés. L'iris peut être le siége de tumeurs fongueuses et vasculaires, productions fort rares que Delarue appelle *excroissances charnues* de cette membrane[1]. Ses kystes, forme pathologique plus récemment décrite, méritent de fixer quelques instants notre attention.

M. Mackenzie paraît être le premier qui ait signalé l'existence des kystes iridiens. « J'ai vu, dit cet observateur, une tumeur de ce genre se développer à la suite d'une blessure. Elle était demi-transparente et semblait remplie d'un liquide ténu. Comme elle n'augmentait pas de volume et ne causait pas de douleurs, je n'y touchai pas. » Dans un second exemple, mentionné par le même auteur, il est question d'une dame qui éprouvait une souffrance vive dans l'un de ses yeux. Une petite tumeur adossée au segment inférieur de la cloison iridienne, derrière le limbe kératique, proéminait dans la chambre antérieure. L'ampoule s'accrut par degrés, séparant de plus en plus l'iris de la choroïde. Elle fut ponctionnée, à travers la cornée, avec le scalpel à iris (pl. III, fig. 8). Une petite quantité de liquide s'étant écoulé, le kyste se contracta et devint presque invisible; mais à la suite de la cicatrisation de la poche morbide, cette dernière se remplit de nouveau et récupéra les caractères dont elle était pourvue avant l'opération ; elle devint même plus volumineuse. Ponctionnée deux fois encore, à quelques semaines d'intervalle, elle finit par ne plus se remplir. L'iris reprit son apparence physiologique et la vision fut conservée. M. Mackenzie croyait d'abord que le kyste s'était formé dans la chambre postérieure et avait fait irruption dans l'antérieure entre la choroïde et l'iris, mais il adopta plus tard l'opinion de M. Bowman que nous mentionnerons tout à l'heure.

Des faits du même genre ont été constatés par MM. Adolphe Richard, J. Dixon, White Cooper, et par quelques autres observateurs. M. Guépin fils les a réunis dans un travail spécial[2] où se trouvent consignés les documents connus aujourd'hui sur la symptomatologie, l'étiologie et le traitement de ces rares tumeurs. Dans leur première période, l'iris devient le siége d'une protubérance circonscrite, avec ou sans modification dans la coloration de ce diaphragme. La tumeur

[1] Delarue, *Cours complet des maladies des yeux*. Paris, 1820, p. 206. — Consultez, pour un exemple de cette variété de tumeurs iridiennes, le *Bulletin de thérapeutique*, t. LVII, p. 430. Un autre exemple est représenté dans l'ouvrage déjà cité de M. d'Ammon, Ire partie, pl. XIV, fig. 12.

[2] A. V. Guépin, *Des kystes de l'iris*, thèse inaug. Paris, 1860.

est plus développée dans la seconde phase de la maladie ; elle est arrondie, bien limitée, blanchâtre, verdâtre, parfois brunâtre. L'exagération des phénomènes qui viennent d'être notés caractérise la troisième période. Quels que soient, d'ailleurs, les degrés de développement du kyste, l'éclairage oblique est ici d'un puissant secours. Les désordres fonctionnels sont en rapport avec le volume de la production qui, agissant comme un véritable corps étranger, peut donner lieu à de la photophobie, à de l'épiphora, à des douleurs névralgiques dans l'œil et dans le trajet de la cinquième paire. Les conditions de la vue sont variables, depuis un trouble léger de cette fonction jusqu'à son abolition complète ; elles sont liées à la position de la tumeur, qui peut empiéter plus ou moins sur le champ pupillaire, et aux complications d'irido-choroïdite, qui s'y associent, quand elle a contracté un haut degré de développement.

Il est digne de remarque qu'une lésion traumatique de l'œil a été le point de départ de la plupart des kystes iridiens observés jusqu'à ce jour. Quelle part a eu la vulnération dans la production de cette sorte de tumeurs ? Nous n'en sommes encore qu'à des suppositions. La théorie d'une suffusion sanguine primitive au sein de l'iris est, dans notre opinion, la plus probable.

Le contenu de la poche, qui n'a pu être recueilli, a paru tantôt incolore, et comme séreux, glutineux, tantôt d'une teinte roussâtre. Les parois du kyste peuvent être minces, diaphanes, ou bien consistantes, fibreuses, opaques. M. Bowman a formulé à cet égard quelques propositions dignes d'être connues[1]. La tumeur, d'après cet oculiste, ne semble avoir d'autres limites que les éléments propres de l'iris, qui se sont pour ainsi dire dédoublés. Un liquide s'accumule d'abord entre le parenchyme de cette cloison et l'uvée qui se trouve refoulée en arrière. Tant que ce fluide est peu abondant, une petite partie de l'iris se porte seule vers la cornée. La collection étant devenue graduellement plus copieuse, la tumeur, arrêtée en arrière par le plan résistant, auquel elle est adossée, s'avance nécessairement dans la chambre antérieure, point où elle ne rencontre aucun obstacle. Les fibres si extensibles du tissu musculeux de l'iris cèdent peu à peu à la distension qu'elles éprouvent ; elles finissent, au bout de quelques mois, par former au-devant du liquide une poche saillante qui touche à la cornée dans une étendue telle que la pupille se trouve déjetée de côté. Cette ouverture peut même être abolie, si la protubérance se recourbe au-devant d'elle.

Les frictions mercurielles et iodées et les autres moyens résolutifs connus seront mis en œuvre, tant que les tumeurs de ce genre sont assez peu développées pour n'engendrer aucun accident grave. Les instillations longtemps réitérées d'une solution de sulfate d'atropine entre les paupières pourront prévenir les synéchies postérieures ; peut-être même que, dans certains cas exceptionnels, leur intervention offrirait quelques chances de rompre les parois minces de la production morbide et d'en solliciter l'affaissement. Vient-elle à susciter des désordres menaçants pour l'organe visuel, une opération devient urgente. Les uns ont ponctionné plus ou moins souvent la tumeur ; d'autres ont excisé

[1] Leçons cliniques faites en 1847 à l'hôpital ophthalmique de Moorfields, à Londres.

la portion d'iris sur laquelle elle repose. Bien que cette question de thérapeutique ne soit point encore définitivement résolue, nous croyons que la résection de l'iris est une tentative assez peu vulnérante et assez efficace, d'ailleurs, dans l'espèce, pour devoir être généralement préférée.

Sous le nom d'hydropisie de l'iris (iridocèle ou iridropsie) le docteur Vallez (de Bruxelles) a publié, en 1847, dans le *Journal des Connaissances médico-chirurgicales* de cette ville, un fait curieux qui nous paraît avoir beaucoup d'analogie avec la forme pathologique qui vient d'être décrite. Il s'agit d'un garçon de treize ans, habitant un logement humide et qui, au début de son affection oculaire, avait éprouvé un vomissement de sang. A l'œil droit, la pupille était obstruée par une exsudation plastique, et l'iris, adjacent à la cornée, était occupé par une tumeur quadrilobée d'un bleu noirâtre, qui s'étendait du grand au petit cercle. A l'œil gauche, où la chambre antérieure était également diminuée de capacité, une protubérance d'un vert glauque siégeait sur la partie supérieure de l'iris et retombait sur la marge pupillaire, sous forme d'une gourde. M. Vallez, qui diagnostiqua un épanchement de sérosité sous le feuillet iridien de la membrane de Descemet, prescrivit les mydriatiques, les dérivatifs catanés, les pilules bleues, etc., traitement qui eut pour résultat l'affaissement des tumeurs de l'œil droit, où la vue continua à rester abolie. L'iridocèle de l'œil gauche diminua sensiblement et la vision y éprouva une amélioration notable.

SECTION IX.

OPÉRATION DE LA PUPILLE ARTIFICIELLE (CORÉMORPHOSE).

Article 1. — Généralités.

On se propose, dans cette opération, de frayer une voie aux rayons de lumière vers le fond du bulbe, lorsque l'ouverture pupillaire est masquée par un leucome, ou qu'elle est elle-même oblitérée. On parvient à ce but en faisant subir certaines modifications à la pupille naturelle, quand elle peut être utilisée pour la vision, ou en établissant un orifice nouveau à un autre endroit de l'iris.

C'est surtout sous le point de vue qui vient d'être mentionné que l'opération de la pupille artificielle sera étudiée dans cette partie de notre travail. Nous en avons signalé l'application au staphylôme pellucide de la cornée et aux synéchies postérieures étendues, et nous aurons encore à y revenir en traitant des affections glaucomateuses.

Les trois principales méthodes qu'on a proposées pour l'exécution de la pupille artificielle sont : 1° l'*iridotomie* ou *corétomie*, dans laquelle on incise simplement l'iris ; 2° l'*iridectomie* ou *corectomie*, dans laquelle on excise une portion de ce diaphragme ; 3° l'*iridodialysis* ou *corédialysis*, dans laquelle on en décolle un lambeau du ligament ciliaire.

La plupart des auteurs français qui ont écrit sur la pupille artificielle semblent

avoir pris plutôt à tâche d'en retracer l'histoire que d'en enseigner les règles pratiques. Nous ne les suivrons pas dans cette voie, et nous dirons, en débutant, que deux ou trois procédés répondant à toutes les indications qu'on peut rencontrer dans l'exercice de la chirurgie, il est infiniment plus utile de savoir en apprécier l'application, d'en bien connaître le manuel et de s'y livrer avec persévérance sur le cadavre, que de chercher à mettre à exécution tantôt l'un et tantôt l'autre de ces innombrables modes opératoires, la plupart très-défectueux, dont la nomenclature est consignée dans les ouvrages. Nous n'insisterons conséquemment que sur les procédés capitaux que nous envisagerons sous toutes leurs faces, groupant les autres dans des considérations historiques annexées à la méthode à laquelle ils se rattachent.

Les conditions morbides qui militent pour la formation d'une pupille artificielle dérivent, en général, d'inflammations ou de lésions traumatiques préexistantes. Elles peuvent être rapportées aux quatre chefs suivants :

1° *Pupille masquée par un obscurcissement de la cornée.* — L'ouverture pupillaire est ici pourvue de ses dispositions normales, mais une opacité épaisse et incurable existe vis-à-vis d'elle. La vision est plus ou moins détériorée suivant que l'obstacle dépasse plus ou moins la périphérie de la prunelle. Quand le malade conserve la faculté de distinguer les objets, il ne peut les apercevoir qu'en se livrant à des efforts pénibles, et seulement de côté, c'est-à-dire lorsqu'ils s'offrent au globe par la portion diaphane encore du miroir de l'œil. La vue gagne beaucoup, dans la plupart des cas de ce genre, quand la pupille est largement dilatée par des instillations mydriatiques, et un bon nombre de malades en font, dans ce but, un usage habituel. Cette forme, la plus favorable, en général, sous le rapport de la corémorphose, est parfois compliquée d'une cataracte centrale.

2° *Pupille masquée par un leucome accompagné d'une synéchie antérieure.* —Dans cette circonstance, tantôt une partie de la marge pupillaire est unie à la cornée, et la pupille est obstruée par un leucome ; tantôt ce dernier est situé vers la circonférence cornéale, la pupille étant très-rétrécie ou fermée par suite du tiraillement qu'éprouve l'iris qui adhère à la cicatrice ; tantôt la synéchie comprend toute l'étendue du limbe pupillaire. Ces lésions sont, en général, produites par une perforation de la cornée, traumatique ou ulcéreuse, qui a déterminé le rapprochement des deux membranes, souvent même la procidence de l'iris, après l'évacuation de l'humeur aqueuse ; la solution de continuité guérie, l'iris reste soudé à la région cornéale qui était le siége de la plaie. On observe principalement le second des cas qui viennent d'être mentionnés, après l'opération de la cataracte par extraction, quand la section a été occupée par une hernie iridienne qui n'a pu être réduite.

3° *Occlusion de la pupille par des exsudations plastiques (synizesis, phthisis pupillæ).*—Cette atrésie (page 382) provient d'une inflammation de l'iris. Le tissu d'où résulte l'obstruction est engendré par un épanchement de lymphe coagulée qui, dans quelques cas, s'est mêlé à du pus incomplétement résorbé ou s'est combiné avec le résidu fibrineux d'un caillot sanguin. Dans certaines circonstances, la pupille fortement contractée, dans le cours d'une ophthalmie qui a envahi l'intérieur de l'œil, se resserre sur elle-même, de telle sorte que les divers

points de son pourtour se touchent presque entre eux et se soudent à la faveur d'une substance plastique, dont la présence peut à peine être constatée. L'on voit parfois au siége de l'atrésie un point noir qui simule une ouverture, mais qui n'est qu'une plaque de pigmentum.

4° *Occlusion de la pupille par une cataracte compliquée d'une synéchie postérieure.*—L'opération qui nous occupe est indiquée, lorsque la marge pupillaire est adhérente, dans la totalité ou dans la presque totalité de son étendue, à la cristalloïde antérieure obscurcie ; on prévoit les dangers des tentatives auxquelles on se livrerait dans le but de séparer les deux membranes. Scarpa lui-même reconnaît que l'abaissement ne peut ici réussir, et recommande la corémorphose.

Lorsqu'une portion considérable de l'humeur vitrée s'est écoulée, par suite d'une lésion traumatique, l'iris peut devenir flasque et se plisser, de telle sorte que les lèvres de la pupille se recouvrent mutuellement (*subsidentia pupillæ*) et que cette ouverture échappe, au premier abord, à vos regards ; mais si vous venez à comprimer les côtés du bulbe, vous tendez le voile affaissé et la prunelle se dessine, pour s'effacer de nouveau, dès que la pression cesse. Nous n'avons jamais rencontré cette forme morbide, dont nous n'avons tracé les caractères que d'après ce que nous en a dit le professeur Rosas ; cet ophthalmologiste la place au nombre des circonstances qui peuvent militer pour la formation d'une pupille artificielle. Pour nous conformer à une habitude classique, nous mentionnerons aussi l'oblitération de la pupille, par la présence de la membrane de Wachendorf pendant la vie extra-utérine, circonstance qu'on ferait bien peut-être de rayer du cadre des indications de la corémorphose, car nous ne connaissons aucun cas dans lequel cette opération ait été pratiquée pour une telle anomalie (page 10). Jaeger et Rosas m'ont tenu le même langage. Je suis persuadé que les divers exemples, dans lesquels on a cru voir des imperforations de la membrane pupillaire, n'étaient autre chose que des occlusions causées par l'iritis. Beer dit n'avoir rencontré qu'une seule fois la pupille bouchée par la persistance de la membrane de Wachendorf ; celle-ci se fendit d'elle-même et sans l'intervention de l'art, dans le cours de la sixième semaine qui suivit la naissance.

Lorsque les conditions précédemment exposées se présentent, il est certaines circonstances auxquelles il faut avoir égard avant d'entreprendre la corémorphose :

1° L'occlusion de la pupille doit être telle que le rétablissement d'un degré suffisant de vue ne puisse pas être obtenu par d'autres moyens. Quand, par exemple, un obscurcissement de la cornée n'est point invétéré ni par trop étendu au-devant de la prunelle, on doit essayer d'en modifier les conditions par des topiques appropriés, et n'user des ressources d'un autre ordre que lorsque ces remèdes ont échoué.

2° Le globe sera rétabli de la maladie qui a occasionné l'occlusion ; si vous opériez pendant que le travail phlegmasique dure encore, il pourrait, en s'exaspérant, non-seulement amener l'oblitération du nouvel orifice, mais causer encore la perte de l'œil. Une tentative prématurée rend quelquefois impraticable

une opération ultérieure, tandis que, si l'on avait eu la précaution d'attendre, le malade aurait pu récupérer un certain degré de vue.

3° La partie de la cornée, destinée à correspondre à la pupille artificielle, doit être diaphane. Une nébulosité kératique, qui permet encore le passage des rayons lumineux, n'est point une contre-indication, surtout chez un malade frappé de cécité, car, si l'opération réussit, il en recueillera quelques bénéfices. Il faut aussi que la région du diaphragme iridien, sur laquelle on se propose d'effectuer la corémorphose, présente ses dispositions normales ou à peu près normales. Une pupille ouverte dans un iris désorganisé serait presque inévitablement bouchée par une exsudation plastique.

4° La présence, entre la cornée et l'iris, d'une chambre antérieure, ou, au moins d'un certain espace, quelque minime qu'il puisse être, doit être considérée comme une circonstance heureuse. Une adhérence établie entre les deux membranes rendrait l'opération fort incertaine et presque constamment inexécutable.

5° L'existence d'une opacité totale du cristallin ne contre-indique pas la corémorphose, mais il devient indispensable alors de pratiquer une seconde opération, soit en même temps que celle de la pupille artificielle, soit plus tard.

6° On peut établir, en thèse générale, que le malade doit distinguer le jour de la nuit, et que, quelle que soit la densité de l'obstacle, il laisse pénétrer assez de lumière pour que le sujet en ressente l'impression, s'il n'y a pas une complication d'amaurose. Ce principe admet quelques exceptions. Un sujet, par exemple, n'est-il atteint que d'un leucome, la prunelle étant libre derrière l'obscurcissement cornéal, l'opération serait contre-indiquée dans le cas d'une abolition complète de la faculté de voir, à moins toutefois qu'on ne juge qu'elle peut remédier utilement aux conditions morbides des profondeurs de l'organe. Mais si, dans la circonstance qui vient d'être citée, une fausse membrane obstrue la pupille, qui peut répondre qu'il n'existe pas derrière elle une cataracte très-volumineuse qui parfois a presque suffi à elle seule pour intercepter les rayons lumineux? Même, en cas d'aphosphénie, il nous paraît permis de procéder à l'opération dans ces conditions douteuses, mais le chirurgien devra prévenir du peu de chances qu'il a de réussir. Telle était l'opinion de Graefe père, dont les tentatives ont été quelquefois couronnées de succès, bien que les individus fussent tout à fait insensibles à l'action de la lumière [1].

7° La plupart des auteurs professent qu'il ne faut pas pratiquer une pupille artificielle dans un œil quand son congénère jouit de la faculté de voir. Les principaux motifs qu'ils allèguent, c'est que l'opération pourrait avoir pour résultats un mode de perception de la lumière différent à chaque globe, et, par suite, un trouble général de la vision et la diplopie. L'expérience démontre que le malade est quelquefois contraint, dans cette circonstance, de boucher l'organe opéré, pour ne se servir que de son congénère; il a donc perdu et non gagné à se soumettre à la corémorphose. M. de Graefe, qui se range à l'opinion opposée,

[1] Voir le compte rendu de la clinique de ce professeur dans la *Gazette médicale* (année 1835).

est d'avis que l'opération procure généralement ici des bénéfices[1] et augmente la somme des perceptions visuelles. Lors même que la pupille nouvelle est très-excentrique, une concurrence s'établit, dans un bon nombre de cas, entre la vision centrale et la vision latérale, les malades alternant entre ces deux modes, et utilisant tantôt un œil et tantôt l'autre. La vision en commun ne peut-elle s'effectuer, on réussit souvent à rétablir l'harmonie des axes visuels par la ténotomie. Dans les pupilles excentriques, congénitales ou acquises, M. de Graefe a fréquemment constaté la vision en commun sans strabisme. Il est notamment permis, d'après lui, d'espérer un tel résultat lorsque le cristallin est intact et que les muscles permettent les mouvement normaux de l'organe, ce qui peut manquer, au point de vue surtout de l'activité du droit interne, lorsque la cécité est ancienne.

Quelle que soit la valeur de ces doctrines, je crois, dans l'espèce, qu'il est plus conforme aux intérêts du malade de s'abstenir que d'aborder une série de difficultés dont la portée ne peut guère être calculée d'avance. Je ne déroge à cette proposition que quand je puis pratiquer dans l'œil frappé de cécité une pupille à peu près centrale ou placée vers le segment interne de l'iris. Tout récemment, le docteur Barth nous a fait l'honneur de nous adresser une dame qui avait subi l'opération unilatérale, l'autre œil étant sain. Je la trouvai en proie à une exaspération inexprimable. Tandis qu'elle se livrait naguère à ses occupations habituelles sans aucune gêne, elle ne le peut aujourd'hui, et préférerait mille fois être délivrée d'un organe incommode et devenu une source incessante de troubles dans l'ensemble des perceptions visuelles. Je dois néanmoins ajouter que j'ai vu la diplopie, qui existait après l'opération, s'évanouir graduellement à la longue.

8° Lorsqu'il y a dans un œil une cataracte simple et à l'autre œil une occlusion de l'orifice pupillaire, Rosas enseigne de procéder d'abord à l'opération de la cataracte, et de s'abstenir de pratiquer une pupille artificielle si le sujet a recouvré la vue. Ce n'est que quand l'opération de la cataracte a échoué qu'il faut, suivant le même professeur, tenter celle de la pupille artificielle.

9° J'ai entendu Jaeger professer que la corémorphose devait être différée si le malade était trop jeune; qu'il ne fallait guère y songer avant l'âge de six ou sept ans. Les anesthésiques, en s'opposant aux mouvements désordonnés des jeunes sujets, nous permettent aujourd'hui de procéder à cette opération plus tôt qu'à l'époque précédemment indiquée.

10° Les conditions générales de l'organisme, la grossesse, l'établissement ou la cessation des menstrues, l'existence d'une affection épidémique, etc., peuvent exiger qu'on retarde l'opération. Dans certains cas, il est prudent d'avoir recours à une médication préparatoire, dans le but d'affaiblir une diathèse dominante et de rendre moins probable une invasion nouvelle des phénomènes morbides qui ont causé les désordres pour lesquels on opère. Toute tentative serait différée si le globe était douloureux ou en proie à des perceptions lumineuses. Lorsque les voiles palpébraux sont le siége de granulations, d'un trichiasis, d'une

[1] *Archiv für Ophthalmologie*, t. II, seconde partie, p. 177.

altération quelconque pouvant nuire au succès de la cure, il convient de détruire ces lésions avant d'opérer, ou de les pallier autant que possible.

La situation la plus favorable de la pupille artificielle est celle qui se rapproche le plus de la position de la pupille naturelle. « Il est facile, dit Scarpa, d'en donner la raison physique. C'est au centre de la pupille que correspond la plus grande convexité de la cornée; c'est donc sur ce point que doit tomber le plus grand nombre de rayons lumineux. Aussi, lorsque les circonstances de la maladie n'ont pas permis de donner à la nouvelle pupille cette situation avantageuse, les malades sont-ils, comme après l'opération de la cataracte, obligés d'avoir recours aux verres convexes. » Le côté inférieur interne de l'iris est l'endroit d'élection le plus propice dans les cas où l'ouverture ne peut être centrale; viennent ensuite, par ordre d'opportunité, la région interne de la cloison, au niveau du diamètre transversal de l'organe, le côté inférieur, le côté inférieur externe et le côté externe du diaphragme oculaire. La partie supérieure est le lieu le moins convenable, car la région correspondante de la cornée est ordinairement couverte par la paupière supérieure.

S'il s'agissait de former une pupille artificielle à chaque œil, ce qui peut réussir dans quelques cas, il faudrait autant que possible établir les deux ouvertures au même niveau. J'ai vu à l'académie Joséphine un malade, âgé de douze ans, portant aux deux yeux des cataractes centrales avec leucomes qui correspondaient aux opacités lenticulaires; cette affection était le résultat d'une ophthalmie purulente qui avait débuté trois jours après la naissance; les globes étaient livrés à des mouvements rotatoires continuels. Au bulbe droit, l'obscurcissement cornéal anéantissait presque entièrement la vision; un chirurgien y avait tenté une pupille artificielle, mais l'opération avait échoué et encore aggravé l'état de l'organe. La vue était un peu moins imparfaite à l'œil gauche, dont la taie était moins considérable que celle de son congénère. Le jeune sujet était contraint, pour distinguer les objets, de pencher la tête en arrière. Le 6 novembre 1838, Jaeger fit au globe gauche, à la partie inférieure interne de l'iris, une grande pupille par excision, en échancrant la pupille naturelle; le 19 du même mois, une perforation artificielle fut établie à l'autre œil, sur la même ligne horizontale, c'est-à-dire en bas et en dehors, et également par échancrure du limbe de l'ancien orifice. A la fin de novembre, époque à laquelle le jeune garçon quitta la clinique, il se conduisait sans guide, son regard acquérait de la fixité et sa vue s'améliorait de jour en jour.

Il est une condition de succès à laquelle il faut se conformer avec soin, toutes les fois que les dispositions locales le permettent, c'est de donner à l'orifice artificiel des dimensions plus grandes que celles de l'ouverture primitive. Une très-petite pupille s'oblitère avec facilité, tant par le rapprochement de ses bords que par l'exsudation plastique que fournit l'inflammation traumatique. On doit la pratiquer aux dépens du quart environ de la membrane.

Le pronostic de l'opération peut être déduit des considérations qui viennent d'être émises. Il est favorable quand l'occlusion pupillaire, résultat d'un travail morbide dès longtemps éteint, est la cause seule de la cécité, et que les autres parties du bulbe sont saines; lorsque la région de la cornée qui doit correspondre

à la pupille nouvelle jouit de ses dispositions normales; quand le sujet distingue les diverses gradations de la lumière; lorsqu'il est bien portant et exempt de toute dyscrasie. Les chances sont, en général, meilleures si l'on a affaire à un trouble partiel de la cornée, serait-il accompagné d'une synéchie antérieure, que quand l'orifice pupillaire s'est bouché par suite d'une affection de l'iris; la lésion traumatique portant plus particulièrement sur ce diaphragme, il y a lieu de craindre qu'une inflammation nouvelle ne produise dans la pupille récente des effets semblables à ceux qui ont aboli la pupille primitive. Le pronostic dépend encore des dimensions qui peuvent être fournies à la perforation artificielle et de la méthode suivant laquelle on l'effectue; nous verrons que, toutes choses égales d'ailleurs, c'est l'iridectomie qui offre le plus de chances de réussite. Le résultat est des plus incertains quand la cornée ne présente qu'un très-petit espace diaphane, lorsque l'iris est décoloré et boursouflé, quand le globe n'a pas sa consistance ni son volume naturels, quand l'impression de la lumière est nulle ou n'est ressentie que vaguement. Il arrive souvent que le chirurgien soit obligé, malgré un certain nombre de contre-indications, de céder aux sollicitations du malade et d'essayer une opération qui, sans jamais nuire quand le sujet est frappé de cécité, peut amener, dans quelques circonstances, un certain degré de vision. Dans d'autres cas, cette fonction se rétablit d'une manière assez parfaite pour que l'individu distingue les petits objets. Le malade, toutefois, doit s'estimer heureux lorsqu'il a acquis la faculté de se livrer à des occupations qui n'exigent pas de grands efforts de vue et qu'il peut se conduire sans guide.

Article 2. — Première méthode. — Iridotomie.

Cette méthode, qui est la plus ancienne, nous paraît de beaucoup inférieure à l'iridectomie et à l'iridodialysis. Que l'incision soit simple, cruciale ou en V, l'expérience prouve qu'elle devient rarement le siége d'un écartement assez considérable pour qu'il en résulte une ouverture suffisante; la pupille artificielle s'oblitère presque toujours par le rapprochement de ses lèvres, ou par un épanchement de matière plastique. Suivant la plupart des oculistes allemands, il ne faudrait avoir recours à la corétomie que si la membrane de Wachendorf persistait après la naissance. On devrait alors, d'après eux, instiller préalablement entre les paupières une solution narcotique, afin de déterminer la tension de la membranule, introduire dans l'œil, par kératonyxis, une aiguille droite et à double tranchant vers sa pointe, puis diviser l'obstacle par des incisions qui s'entre-croisent, en ayant soin de ne pas enfoncer l'instrument à une trop grande profondeur, pour ne pas blesser le cristallin.

Considérant l'iridotomie comme un moyen trop infidèle pour qu'il soit susceptible de quelque application utile, nous n'en dirons que quelques mots d'un intérêt purement historique. Les procédés qu'on a proposés pour son exécution peuvent être divisés en deux catégories, suivant qu'on attaque l'iris par la sclérotique ou par la cornée.

1° IRIDOTOMIE PAR LA SCLÉROTIQUE. *Procédé d'Adams.* — Cheselden eut la gloire

de démontrer le premier, dans le siècle dernier, que des lésions qui avaient fait jusqu'alors le désespoir de notre art étaient accessibles à ses ressources. Morand, qui, lors de son voyage à Londres, en 1729, vit opérer l'illustre chirurgien anglais sur un œil dont la pupille était oblitérée par suite d'un accident, s'exprime ainsi dans son éloge de Cheselden, consigné dans les *Mémoires de l'Académie de chirurgie* : « Il fit une incision au milieu de l'iris avec une espèce d'aiguille plus large et moins pointue que celle à cataracte, et n'ayant de tranchant que d'un côté. Il la plongea à travers la sclérotique, à une demi-ligne du rebord de la cornée transparente; il lui fit traverser presque toute la chambre postérieure de l'humeur aqueuse; arrivé aux deux tiers de la partie postérieure de l'iris, il tourna la pointe contre cette membrane, de façon à la couper en travers, et à en entamer assez, en retirant l'instrument, pour faire une incision horizontale, de laquelle il devait résulter une prunelle oblongue, plus ouverte dans le milieu qu'aux deux pointes, à peu près figurée, mais à contre-sens, comme celle des chats. »

La découverte de Cheselden fit grand bruit dans l'Europe entière, et la corétomie ne tarda pas à être exécutée, suivant son procédé, par beaucoup de chirurgiens, notamment en France et en Angleterre; presque constamment elle échoua. Cette méthode était à peu près oubliée, quand William Adams la modifia, vers le commencement de ce siècle, et tenta de la faire revivre. Le scalpel à iris de ce chirurgien (pl. III, fig. 8) est tellement étroit qu'il diffère peu d'une aiguille à cataracte ordinaire : le bord mousse est droit; le bord tranchant est, vers son extrémité, légèrement convexe. Rosas, qui a assisté à plusieurs opérations faites sur le cadavre par l'oculiste anglais à l'époque de son voyage à Vienne, nous a communiqué les documents suivants sur le mode d'après lequel il procédait. Il perçait la sclérotique vers l'angle externe, à 4 millimètres à peu près de la circonférence de la cornée, le dos du scalpel étant tourné en haut et l'une de ses faces regardant le limbe cornéal. Les membranes perforées, il rapprochait le manche de la tempe correspondante, et pénétrait alors horizontalement dans la chambre postérieure, le dos de la lame dirigé en haut et le plat parallèle à l'iris. Arrivé au point où il se proposait d'établir sa pupille, il transperçait la cloison iridienne d'arrière en avant, tout en maintenant le tranchant en bas; puis il la divisait à petits coups, dans une direction oblique de haut en bas et de dedans en dehors, et de manière à en tailler les fibres en travers. Il broyait en dernier lieu le cristallin, et s'efforçait d'en jeter des débris dans la chambre antérieure par la nouvelle ouverture. Les inconvénients de cette manière d'agir sont nombreux. Elle expose à la blessure de la cornée, notamment quand, ce qui arrive souvent, la chambre antérieure est très-étroite. Ce n'est qu'avec une peine extrême qu'on parvient à former une perforation d'une grandeur suffisante, surtout lorsque l'iris est relâché ou quand une hémorrhagie vient dérober à l'opérateur et son instrument et les parties sur lesquelles il agit. Si Adams paraît n'avoir obtenu quelques succès médiocres que chez un petit nombre de soldats revenus d'Égypte, et atteints d'une occlusion pupillaire consécutive à l'ophthalmie purulente, la chose s'explique par la procidence de l'iris qui avait probablement eu lieu chez ces sujets, d'où la tension de ce diaphragme

adhérent à la cornée, et par suite sa section plus facile et la possibilité d'un certain écartement après l'opération. Enfin, dans ce procédé, vous sacrifiez inutilement la lentille quand elle est saine, et la pupille artificielle est prédisposée à se boucher, comme après toutes les solutions de continuité qu'on effectue suivant cette méthode.

2° IRIDOTOMIE PAR LA CORNÉE. *Procédés de Maunoir.* Guérin (de Lyon), l'un des premiers qui exécuta l'iridotomie par la cornée, pratiquait dans l'iris une incision cruciale. Parmi les procédés qui se rattachent à la corétomie effectuée suivant ce mode, ceux de Maunoir (de Genève), qui ont eu un grand retentissement, méritent surtout d'être mentionnés[1]. D'après ce professeur, il résulte des dispositions qu'offre la muscularité de l'iris qu'il est possible de déterminer *a priori* les suites des sections qu'on peut y faire. Une plaie qui tranche en travers les rayons du muscle dilatateur aura une forme variable, suivant le point où elle siége. Occupe-t-elle le milieu des fibres de ce muscle, leur contraction étant uniforme, les deux bords de la solution de continuité s'écarteront d'une manière égale, et l'on aura une pupille de chat, une ouverture ayant la configuration d'une navette de tisserand. Si elle existe près de l'extrémité des fibres de ce même muscle, la contraction sera inégale aux deux lèvres; elle sera d'autant plus forte, dans l'une ou dans l'autre de celles-ci, que les fibres du même côté resteront plus longues; du côté où elles sont très-courtes, la contraction sera presque nulle. Une incision exécutée non loin du ligament ciliaire fournira conséquemment un orifice, dont l'un des bords sera droit ou à peu près droit, tandis que le bord le plus voisin du centre de l'iris sera demi-circulaire. Une section établie près du muscle sphincter aura une lèvre interne presque droite et une lèvre externe courbe.

Les instruments dont se sert Maunoir pour pratiquer la pupille artificielle sont le kératotome de Wenzel (pl. II, fig. 9) et des ciseaux coudés près de leur talon (pl. III, fig. 9). L'une des lames de ceux-ci se termine par une petite olive, l'autre par une pointe acérée.

Fig. 8.

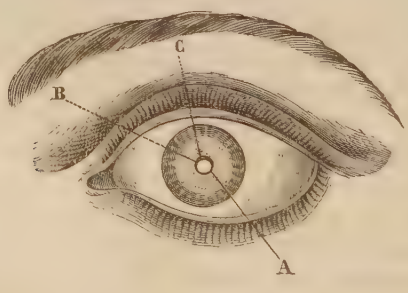

Ce professeur agit suivant deux procédés. Dans le premier, une incision, lon-

[1] Maunoir, *Mémoire sur l'organisation de l'iris et l'opération de la pupille artificielle.* Paris et Genève, 1812.

gue de 6 millimètres environ, ayant été faite à la cornée, à une petite distance du limbe de cette tunique, on introduit dans la cavité de l'organe les ciseaux coudés, et l'on pratique dans l'iris une section perpendiculaire, autant que possible, à la direction des fibres à couper. Dans le second, la cornée ayant été divisée comme dans le mode opératoire qui précède, on engage à travers l'ouverture les ciseaux fermés et à plat. Dès que leur extrémité a atteint la pupille, qu'elle existe d'une manière complète ou incomplète, ou qu'elle soit oblitérée, on introduit par là dans la chambre postérieure la branche pointue des ciseaux, tandis que la lame boutonnée reste dans la chambre antérieure ; on continue à faire cheminer l'instrument jusqu'à la limite scléro-cornéale; puis on ferme les ciseaux pour exécuter une première incision A B, qui intéresse toute l'épaisseur de l'iris, depuis son centre jusqu'à sa grande circonférence. Cela fait, on procède immédiatement à une seconde section A C, et l'on retire l'instrument.

Fig. 9.

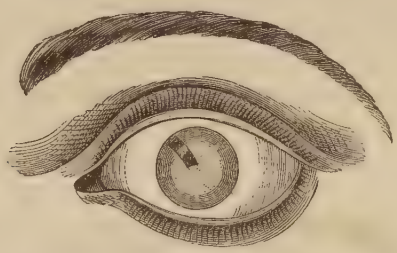

La pupille artificielle revêt, d'après Maunoir, la forme d'un parallélogramme, lorsque le lambeau en V, qui est libre et flottant, s'est complétement rétracté de son sommet vers sa base, et que les lèvres de la section du sphincter, dont les fibres ont été coupées en travers, se sont éloignées l'une de l'autre.

Article 3. — Seconde méthode. — Iridectomie.

Cette méthode est sans contredit celle dont l'application promet l'issue la plus favorable. Deux procédés fixeront plus particulièrement notre attention : l'*iridectomie par la ponction de la cornée*, et l'*iridectomie par double lambeau*. Ils suffisent dans toutes les circonstances qui militent pour l'exécution du mode de corémorphose qui nous occupe.

§ 1. — Iridectomie par la ponction de la cornée.

EXCISION LATÉRALE EXTERNE. — Nous supposerons que, la cornée gauche étant obscurcie dans une grande partie de son étendue, et un petit reste de la pupille étant insuffisant pour l'accomplissement des fonctions visuelles, il s'agisse de frayer une route nouvelle à la lumière, en échancrant, en bas et en dehors, derrière la portion de la cornée demeurée saine, la pupille naturelle.

APPAREIL INSTRUMENTAL.—Il se compose : 1° d'un élévateur plein (pl. I, fig. 3); 2° du couteau lancéolaire droit de Jaeger (pl. III, fig. 1); 3° des pinces à iridectomie droites du même professeur (pl. III, fig. 6) et des ciseaux de Cooper (pl. III, fig. 10). On sera encore muni d'une curette de Daviel et d'un crochet à iridodialyse (pl. III, fig. 2).

Le couteau-lance a subi quelques modifications de fantaisie que nous ne saurions approuver. Celui qui se trouve représenté sur nos planches est le vrai couteau lancéolaire de Jaeger, dessiné d'après un modèle que nous avons apporté de Vienne. Il a été vérifié par le professeur, de même que tous les instruments de cet éminent oculiste dont nous avons à parler dans cet ouvrage.

Destinées à saisir le fragment d'iris dont il s'agit d'effectuer la résection, les pinces doivent avoir une ténuité en harmonie avec un tel usage. Les faces internes des branches sont lisses et dans un rapport mutuel exact. L'une d'elles offre, à son extrémité, une très-petite arête conique, laquelle est reçue dans une mortaise qui existe sur le bout de la tige opposée.

MANUEL OPÉRATOIRE.—Le malade étant assis sur un tabouret, le chirugien s'établit, vis-à-vis de lui, sur un siége plus élevé de manière à dominer l'œil sur lequel il doit agir. La manœuvre se divise en deux temps. Dans le premier on ouvre la cornée; dans le second, on excise l'iris.

Fig. 10.

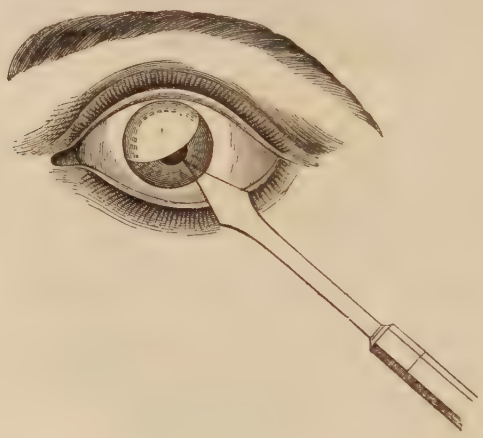

Premier temps.—L'aide, debout derrière le patient, applique horizontalement contre la nuque la face dorsale de sa main gauche et la partie correspondante du poignet. Il saisit, de la main droite, l'élévateur, avec lequel il refoule la paupière supérieure en haut, cet instrument ayant été glissé sous ce voile par l'opérateur. Le couteau sera tenu par ce dernier entre les trois premiers doigts de la main droite. On en présente la lance à la cornée, de telle sorte que le plat regarde la région diaphane de cette membrane, la pointe étant dirigée vers la racine du nez, l'un des tranchants en haut et à droite, l'autre en bas

et à gauche. Les faces dorsales du petit doigt et de l'annulaire sont appuyées sur la joue et servent de support à la main. On abaisse la paupière inférieure avec la main gauche.

Le chirurgien imprime alors à ses trois premiers doigts un mouvement de retrait, semblable à celui que nous indiquerons en parlant du maniement du kératotome dans l'extraction, mouvement en vertu duquel l'extrémité de la lance, cheminant de haut en bas et de gauche à droite, descend en dehors du limbe cornéal ; puis, par un mouvement d'extension qu'on communique aux mêmes doigts, on pratique la ponction non sur le limbe cornéal lui-même, mais sur la sclérotique, à 1 millimètre environ, à 2 millimètres même du bord de la cornée et vis-à-vis de la languette pupillaire restée visible. En poussant peu à peu le couteau, comme pour aller placer l'une des faces de la lance au-devant de l'iris, on arrive bien vite dans la chambre antérieure. Dès qu'elle y a pénétré, parallèlement à cette cloison, on continue à la faire cheminer dans la même direction jusqu'à ce que l'ouverture ait 5 ou 6 millimètres environ de longueur, puis on retire avec rapidité l'instrument, en suivant en sens inverse la voie qu'on vient de parcourir. Juge-t-on, dans cette phase de la manœuvre, que l'incision est trop petite, on pèse sur le tranchant inférieur du couteau pour prolonger la section en bas et donner à celle-ci la grandeur convenable.

Fig. 11.

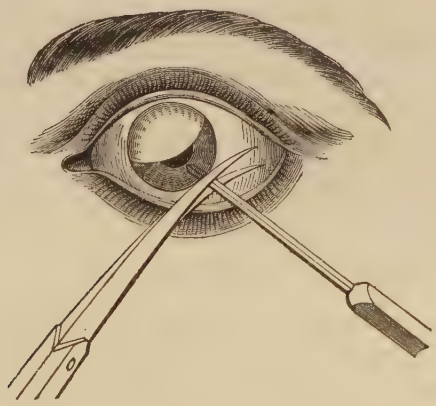

Deuxième temps.—Quelques instants de repos ayant été accordés au malade, l'aide élève de nouveau la paupière supérieure avec un ou deux doigts de la main gauche et déprime, en outre, le voile inférieur, avec l'autre main portée verticalement au-devant de la face du patient. Le chirurgien, qui a abandonné le couteau-lance, désormais inutile, confie à sa main droite les pinces citées plus haut et qui doivent être engagées entre la seconde phalange du pouce et la troisième de l'index, de telle sorte que ces doigts tombent perpendiculairement sur les branches. L'extrémité de celles-ci sera présentée à l'ouverture de

la cornée, la partie externe de l'une des branches regardant en haut et à droite, et la partie externe de l'autre branche dirigée en bas et à gauche, pendant que les pointes des trois derniers doigts s'appuient sur le côté correspondant de la face, l'avant-bras étant en pronation. Mais avant d'approcher les pinces de l'organe, l'opérateur aura dû armer sa main gauche des ciseaux de Cooper, dont l'un des anneaux recevra le pouce, l'autre l'annulaire, la pulpe de la dernière phalange de l'index soutenant l'instrument au point de jonction des deux lames. Celles-ci seront appliquées le long de la solution de continuité, ouvertes, prêtes à couper, et leur convexité répondant au globe; les ciseaux se dirigent alors obliquement de bas en haut et de gauche à droite, le pouce en haut, l'annulaire en bas, l'index sous le nez, le creux de la main en avant.

Puis, on introduit les pinces par le milieu de la plaie de la cornée, et dans l'espace laissé par l'écartement des ciseaux, et on les conduit rapidement et fermées jusqu'au bord correspondant de la pupille; là on les ouvre, faisant en sorte que leurs tiges s'éloignent l'une de l'autre aussi largement que possible; on les renferme ensuite, et le cône membraneux, entraîné au dehors, est excisé d'un seul coup, au niveau de la plaie kératique, sitôt qu'il a franchi l'ouverture. Il ne faut jamais chercher à agir avec le bout des pinces; il suffit d'ouvrir celles-ci et de comprimer très-légèrement l'iris, avec leurs branches, pour qu'une portion de ce diaphragme se place entre elles. Nous ne saurions trop insister sur ce principe, dont l'inobservation entraîne en pure perte la lacération de la membrane, et peut faire manquer l'opération. Quelques chirugiens remplacent cet instrument par le crochet à décollement, avec lequel ils attirent l'iris entre les lames des ciseaux. Nous considérons les pinces comme préférables, dans la généralité des cas; en se servant du crochet, on risque beaucoup plus de déchirer le tissu de la cloison iridienne et de blesser la capsule.

L'œil droit sera opéré suivant les mêmes principes, le couteau-lance et les pinces étant alors maniés de la main gauche.

Le second temps du manuel pourra subir une modification très-avantageuse, si l'on a à sa disposition un second aide familier avec les opérations de ce genre. On le chargera de l'excision de l'iris, dès que le faisceau de cette membrane, saisi par les pinces, aura apparu au dehors. Il est inutile alors que l'aide, placé derrière le malade, abaisse la paupière inférieure. Cette dernière sera déprimée par le chirurgien lui-même, comme dans le premier temps de la manœuvre. Quant à l'aide chargé de la résection, il sera placé à la gauche du patient, et il aura le soin d'avoir son instrument rapproché de l'œil et prêt à effectuer la résection, dès qu'il en recevra l'ordre.

PANSEMENT.—Il consiste dans l'occlusion de l'œil avec deux bandelettes de taffetas d'Angleterre entre-croisées sur les paupières (page 184). Le malade observera le repos le plus absolu, sera astreint au régime des ophthalmies aiguës et soumis à des applications réfrigérantes.

REMARQUES.—L'ouverture de la cornée devra toujours intéresser la portion de cette membrane qui correspond au côté de l'iris où il s'agit d'établir la pupille. Sa direction sera celle du limbe kératique.

Il est un principe qui nous paraît capital et auquel nous ne saurions assez engager les chirurgiens à avoir égard. Dans le premier temps de l'opération, il ne faut jamais manœuvrer de telle sorte qu'une languette de cornée, quelque petite qu'elle puisse être, subsiste vers la périphérie scléroticale de l'incision. En venant se placer entre les pinces et la portion iridienne qui doit être entraînée au dehors, cette languette contrarie la sortie de l'iris et s'oppose à ce qu'on en saisisse un fragment suffisant. C'est pour ce motif qu'il est de règle de ne point attaquer la cornée au delà de son limbe ou sur ce limbe lui-même; on doit y arriver par la sclérotique (page 17). Je suis persuadé que sur dix iridectomies laborieuses, neuf auraient été effectuées avec facilité, si la ponction de la cornée avait été conduite suivant les vrais principes de l'art. En se conformant à la manœuvre que nous avons indiquée, on s'oppose, en outre, à ce qu'un nouvel obscurcissement vienne nuire à la pupille artificielle, quand l'espace de la cornée, resté diaphane, est peu étendu. Nous avons dit que la section devait avoir une longueur de 5 ou 6 millimètres; un pareil orifice permet qu'on ouvre aisément les pinces dans la chambre antérieure, et favorise la sortie d'un fragment volumineux de l'iris. Une ligne de longueur indiquée par Beer est évidemment insuffisante; ce n'est qu'en tiraillant les tissus qu'on entraîne la membrane par une perforation aussi exiguë. Il est indifférent, d'ailleurs, sous le rapport de l'inflammation traumatique comme sous celui de la guérison de la plaie, que celle-ci ait quelques millimètres de plus d'étendue.

Il arrive souvent, au moment où l'humeur aqueuse s'écoule, que l'iris se jette dans la solution de continuité et proémine au dehors. Cette hernie spontanée nous met à même d'effectuer une large résection et de terminer l'opération avec promptitude. On se gardera toutefois de la provoquer artificiellement, comme le faisait Gibson, par des pressions exercées sur le bulbe; le déchatonnement de la lentille pourrait être, entre autres accidents, le résultat de cette manœuvre grossière. On a conseillé, avec juste raison, de dégager le couteau-lance brusquement, par un coup sec. Il suit de là que l'humeur aqueuse ne trouve pas une ouverture assez longtemps béante pour qu'elle puisse s'épancher au dehors; la chambre antérieure est conservée, condition éminemment propice au point de vue d'une libre progression des pinces jusqu'au limbe pupillaire.

L'opération terminée, la pupille apparaît offrant une étendue proportionnée aux dimensions du prolapsus excisé. L'hémorrhagie est, en général, peu abondante, et le sang s'écoule en très-grande partie par la plaie; une assez longue ouverture offre encore, à cet égard, des avantages. Quand la pupille n'est pas encombrée par ce fluide, le malade peut d'ordinaire distinguer immédiatement les grands objets. Il est de règle de ne procéder au pansement qu'après avoir sollicité l'élimination de la collection sanguine, en comprimant, à plusieurs reprises, la lèvre scléroticale de la plaie, avec la curette, qui, au besoin même, pourra être introduite avec précaution dans la chambre antérieure.

Toutes les fois qu'il vous sera permis de former une pupille artificielle par échancrure de la pupille naturelle, il faudra le faire. Si le limbe de l'orifice est partiellement soudé à la cornée, la dilatation devra porter sur le segment pu-

pillaire libre d'adhérences. Les deux angles saillants qui résultent de l'excision d'une partie de la marge pupillaire s'effacent, et de la réunion de la pupille artificielle avec la pupille naturelle provient une ouverture continue qui a une forme généralement ovalaire.

Il y aura lieu, dans quelques cas, de fixer l'œil avec la pique de Pamard (pl. I, fig. 8) ou avec des pinces à dents de souris (pl. VI, fig. 1) qui saisiront, vers le grand angle, la conjonctive et le fascia sous-conjonctival.

ACCIDENTS PENDANT ET APRÈS L'OPÉRATION.—Si l'on venait à faire la ponction dans la région cornéale destinée à correspondre à la perforation iridienne, cet accident serait capable de compromettre le succès de l'acte opératoire, dans le cas surtout où il ne reste plus qu'une très-petite partie de la cornée qui soit susceptible d'être utilisée pour la corémorphose. La seule ressource à notre disposition, dans cette occurrence, est l'emploi d'une médication convenable, pour que la cicatrice ait le moins d'étendue possible. L'accident est infiniment plus grave, si le couteau s'est fourvoyé dans le parenchyme de la membrane. Il sera d'ordinaire plus utile alors, lorsque les conditions où se trouve l'organe le permettront, d'établir la pupille, soit immédiatement, soit plus tard, sur un point de l'iris différent de celui qui a été primitivement choisi.

La piqûre du voile iridien par la lance ne saurait, en général, avoir d'inconvénients sérieux, puisque l'endroit blessé doit être compris dans l'excision. Il importe toutefois d'éviter un tel accident qui peut donner lieu à la lésion de la capsule et à un écoulement de sang qui trouble l'aspect des parties sur lesquelles on opère.

Dans quelques cas, l'instrument introduit pour accrocher l'iris en déchire le tissu et ne réussit pas à s'y fixer solidement. Cet accident, qui arrive surtout quand la substance de ce diaphragme a été modifiée par des inflammations antécédentes, ne survient jamais lorsque ce dernier est sain, et qu'on manie les pinces d'après le mode précédemment indiqué.

Si la pupille a été faite trop petite, on devrait exciser un nouveau lambeau d'iris ; on ne saurait assez s'attacher à éviter ces manœuvres multipliées, en retranchant de prime-abord une portion suffisante de la membrane. C'est notamment quand des adhérences la retiennent dans le sein du bulbe qu'on est exposé à la nécessité d'appliquer à plusieurs reprises tantôt les pinces, tantôt le crochet, avant d'obtenir une ouverture assez grande.

Bien que l'opération qui nous occupe soit en apparence fort grave, l'observation démontre que, convenablement exécutée, elle est, quant à ses suites, d'une bénignité extrême. Les principaux accidents qui peuvent la suivre sont l'inflammation du globe, l'occlusion de la pupille nouvelle par une matière lymphatique ou sanguine, les synéchies, la cataracte. Cette dernière est presque constamment le résultat d'une lésion que les instruments ont fait subir à l'appareil lenticulaire.

L'application du procédé qui vient d'être décrit est soumise à des difficultés très-sérieuses quand la pupille est oblitérée par des produits plastiques qui ont, en outre, soudé l'iris et la cristalloïde antérieure, cas dans lesquels il est parfois impossible d'entraîner au dehors une partie suffisante de ce diaphragme.

Jaeger et beaucoup d'autres opérateurs considèrent ici l'iridectomie comme contre-indiquée et procèdent au décollement. L'expérience nous a démontré maintes fois que le procédé par déchirure et excision de l'iris, préconisé sous le nom d'*iridorhexis* par M. Desmarres, par M. Coursserant et par quelques autres oculistes, peut être, dans l'espèce, couronné de réussite, et l'emporte, en général, sur les expédients dans lesquels on arrache la cloison iridienne à ses attaches ciliaires. La manœuvre est à peu près la même que celle que nous avons précédemment développée. La traction du fragment iridien saisi sera pratiquée d'une manière rapide et brusque, d'où il résulte que les liens morbides cèdent et se laissent déchirer, le petit cône membraneux pouvant dès lors être entraîné au dehors de la plaie. « La déchirure de l'iris, dit M. Coursserant[1], doit être obtenue du premier coup, car à peine la teinte noire du fond de l'œil apparaît-elle à travers la nouvelle pupille due à l'intervention chirurgicale, que quelques gouttes de sang s'épanchent dans les chambres de l'œil, masquent les rapports respectifs des parties rétrocornéennes, et rendent excessivement dangereuse pour la capsule cristalline l'introduction ultérieure des instruments, dans le but d'agrandir l'ouverture iridienne. »

Plus récemment, M. White Cooper a proposé d'exécuter l'iridorhexis avec la pince à canule (pl. II, fig. 17) modifiée de telle sorte que l'extrémité de la pince soit légèrement recourbée, cette extrémité tombant ainsi perpendiculairement sur l'iris dont elle arrache le repli destiné à être excisé[2]. La pince est engagée fermée à travers l'ouverture marginale de la cornée ; on l'ouvre aussi largement que possible, dès que son extrémité a abordé le siége ordinaire de la pupille ; on presse ensuite sur l'iris en fermant l'instrument, et l'on entraîne au dehors les fibres comprises entre les deux mors.

Fig. 12.

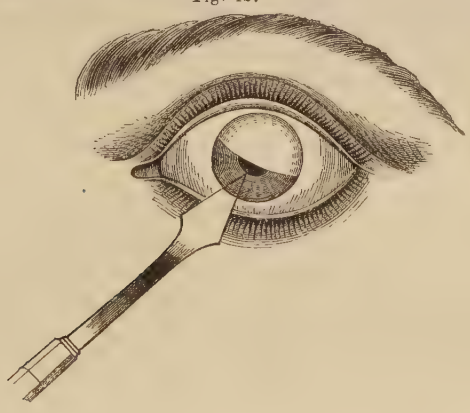

EXCISION LATÉRALE INTERNE. — Les principes énoncés ci-dessus sont appli-

[1] *Archives d'ophthalmologie*, t. III, p. 259.
[2] *Annales d'oculistique*, t. XXXIV, p. 138.

cables aux cas où il s'agit d'établir une pupille artificielle par excision vers l'angle nasal de l'œil. La ponction de la cornée sera effectuée avec un couteau-lance coudé, représenté sur la figure qui précède, et le fragment iridien sera accroché avec les pinces à iridectomie courbes de Jaeger (pl. III, fig. 7). Sauf la courbure des branches, ces pinces sont tout à fait semblables aux pinces à iridectomie droites.

Se propose-t-on de manœuvrer sur le segment interne de l'œil gauche, on saisira le couteau et les pinces de la main gauche ; on les tiendra de la main droite, si l'on opère vers l'angle interne de l'œil droit. L'autre main sera chargée des ciseaux, à moins que ces derniers ne soient confiés à un aide.

§ 2. — Iridectomie par double lambeau.

Le procédé que nous nous proposons de décrire est celui de Wenzel, avec quelques modifications de Jüngken[1]. Nous signalerons ensuite certaines particularités de manœuvre dont l'utilité nous a été démontrée par l'expérience. Ce mode d'opérer est applicable aux cas où il y a lieu d'ouvrir une pupille artificielle et de délivrer en même temps l'œil d'un cristallin opaque.

APPAREIL INSTRUMENTAL.—Il se compose du kératotome de Beer (pl. II. fig. 8), d'une pince à branches déliées, d'une curette de Daviel, et des ciseaux de Cooper (pl. III, fig. 10).

MANUEL OPÉRATOIRE.—*Premier temps*. Tout ayant été disposé comme pour l'opération de la cataracte, le chirurgien saisit le couteau de Beer, et le présente au bulbe, de la même manière que s'il avait à effectuer une kératotomie inférieure. Il le fait pénétrer dans la cornée, à un demi-millimètre environ de sa circonférence et vers l'extrémité externe de son diamètre horizontal. Dès que la pointe a été enfoncée à 1 millimètre à peu près de profondeur dans la chambre antérieure, l'opérateur éloigne un peu le manche de la tempe et engage la lame dans l'iris ; il la fait cheminer dans la chambre postérieure jusqu'à 2 millimètres environ du bord interne de la cloison, pratique là, d'arrière en avant, la contre-ponction de cette membrane, procède bientôt après à celle de la cornée qu'il établit, comme la ponction, à un demi-millimètre du pourtour de cette tunique, puis il achève la section comme dans l'extraction en bas. Il en résulte deux lambeaux semi-lunaires qui se correspondent, et dont le postérieur est le plus petit. Presque constamment, le cristallin s'échappe de lui-même, sitôt après que l'incision est terminée, le couteau ayant embroché et largement ouvert le sac capsulaire accolé à l'iris. Si cette expulsion n'avait pas lieu, on dégagerait la lentille avec la curette de Daviel. L'œil est fermé, après le premier temps, et quelques instants de repos sont accordés au patient.

[1] Le procédé plus ou moins modifié de Wenzel a été exécuté avec succès par Travers, par M. Stœber et par d'autres chirurgiens. « Dans une opération de ce genre, dit M. Rau, je fus assisté par le docteur Pauli (de Landau), qui put s'assurer de la facilité de son exécution.» (Voir *Archiv für Ophthalmologie*, t. I, 2e partie, p. 186)

Deuxième temps. L'aide, placé derrière le malade, ayant fixé de nouveau la paupière supérieure, et un autre aide ayant déprimé le voile inférieur et soulevé le lambeau de la cornée avec la curette, le chirurgien saisit celui de l'iris avec les pinces qu'il a confiées à sa main gauche, puis le résèque, près de sa base, avec les ciseaux dont la convexité est dirigée en haut. Cela fait, il se hâte de remettre le segment cornéal en place, et d'appliquer le pansement de l'extraction.

REMARQUES.—Le danger de vider le globe exige qu'on apporte les plus grandes précautions dans l'exécution de cette opération. Toute compression doit être soigneusement évitée. S'il y avait urgence d'assujettir l'œil, à cause de la mobilité de ce dernier, il serait plus convenable de le faire avec des pinces (pl. VI, fig. 1), implantées vers le grand angle, qu'avec la pique de Pamard, une compression étant plus aisément prévenue avec les premières qu'avec la seconde. Le malade sera opéré couché ; il y aura même lieu, dans certains cas, de recourir au chloroforme.

Une précaution que nous trouvons assez utile, afin de tomber juste à l'endroit où doit être effectuée la contre-ponction de l'iris, consiste à placer préalablement le couteau au-devant du bulbe, et à marquer sur la lame, avec de l'encre, la limite qu'il faut atteindre, vers le bord externe de l'incision, avant d'exécuter le mouvement nécessaire pour rentrer dans la chambre antérieure. On peut se dispenser de faire soulever le lambeau par un aide ; rien n'est facile comme d'introduire derrière la cornée des pinces fines, avec lesquelles on exerce quelques tractions sur le fragment iridien qu'on entraîne au dehors et qu'on excise (manœuvre de Rau). Dans le cas où la cataracte ne sortirait pas de l'œil, après le premier temps de l'opération, on pourrait n'en provoquer l'expulsion avec la curette ou un crochet, qu'après la résection du fragment iridien. Il est bien entendu que la région de la cornée destinée à correspondre à la pupille artificielle devra être diaphane, considération qui peut militer, dans quelques circonstances, pour la formation d'un lambeau ayant une direction qui diffère de celle que nous avons indiquée.

§ 3. — Historique. — Procédés divers.

Wenzel le père, à qui la science ophthalmologique est redevable de tant de solides progrès, doit être considéré comme l'inventeur de la méthode qui nous occupe. C'est à tort que quelques écrivains en ont rapporté l'honneur à Guérin (de Lyon), alléguant qu'il réséquait quelquefois la pointe des lambeaux de son incision cruciale. Il n'est nullement question de cette excision dans la description que donne Guérin de son procédé [1] ; en supposant même qu'il la pratiquât, ses droits à la priorité seraient très-contestables encore, son ouvrage n'ayant paru qu'en 1769, tandis que Wenzel fils nous apprend que son illustre père appliquait avec succès la corectomie, dès l'année 1764, à Londres, sur un Français qui habitait cette ville. Il fut conduit à une telle découverte par le

[1] Voyez son *Traité des maladies des yeux*, p. 233 et suiv.

hasard. Dans ses opérations de cataracte par extraction, et quand surtout la chambre antérieure était étroite, il lui était plus d'une fois arrivé de piquer l'iris, d'emporter même sans inconvénient des lambeaux de la cloison membraneuse ; cette circonstance lui suggéra l'idée qu'on pouvait mettre l'excision à profit pour remédier à l'insuffisance des procédés par incision, seuls en vogue à cette époque. Voici comment Wenzel fils rend compte, dans son *Traité de la cataracte*, de la méthode adoptée par son père : « On place le malade comme pour l'opération de la cataracte. On plonge le kératotome dans la cornée, de la même manière que dans l'extraction du cristallin. Quand la pointe de l'instrument est parvenue à une demi-ligne à peu près du centre de l'iris, on le plonge environ de la profondeur d'une demi-ligne dans cette membrane, et par un léger mouvement de la main en arrière, on le fait ressortir environ à trois quarts de ligne de l'endroit dans lequel on l'a plongé. Alors, en poursuivant l'incision de la cornée, comme je l'ai décrit dans l'opération de la cataracte, avant que cette incision soit terminée, l'iris est coupé et présente un petit lambeau d'à peu près une ligne. Cette section de l'iris ressemble assez à celle de la cornée, et elle offre comme elle un demi-cercle. L'instrument ayant terminé la section de la cornée, on introduit des ciseaux fins dans l'ouverture de cette membrane, on coupe net le petit lambeau de l'iris, et il en résulte une pupille artificielle qui, quelquefois, se trouve assez ronde par la rétraction subite et égale de toutes les fibres incisées. »

Au lieu de diviser d'un seul coup les deux membranes, Sabatier conseille[1] de pratiquer d'abord la section de la cornée comme pour l'extraction, de faire lever le lambeau avec la curette, de saisir l'iris à l'aide de pinces, puis d'en retrancher un fragment avec des ciseaux courbes sur le plat. L'auteur ajoute que Wenzel père lui a dit avoir plusieurs fois manœuvré d'après ce mode. Assalini, qui assista à quelques opérations de pupille artificielle pratiquées par Forlenza, rapporte[2] qu'il commençait par diviser les deux tiers de la cornée, comme il avait l'habitude de le faire dans l'extraction, qu'ordonnant ensuite à un aide d'écarter le lambeau, il accrochait l'iris avec une pince-érigne, l'attirait à lui et en excisait le tiers environ avec des ciseaux droits. Cet oculiste exécutait constamment l'ablation de la lentille. Il injectait de l'eau légèrement tiède dans la cavité du bulbe, avec une petite seringue graduée, quand une certaine quantité de sang était extravasée dans l'organe.

La modification la plus heureuse apportée au procédé de Wenzel est due à Beer. Il fut le premier qui conseilla de faire une petite incision à la cornée, pour retrancher avec les ciseaux une portion d'iris entraînée au dehors par le crochet ou les pinces, rendant ainsi l'iridectomie applicable aux cas où des parties très-circonscrites du miroir de l'œil auraient conservé leur transparence. L'excision de l'iris avec l'emporte-pièce de Physick (de Philadelphie), instrument assez analogue à nos pincettes de foyer, et muni de plaques ovalaires à rebords tranchants;

[1] Sabatier, *Médecine opératoire*, nouvelle édition, annotée par Sanson et Bégin, t. IV, p. 377.

[2] P. Assalini, *Ricerche sulle pupille artificiali*. Milan, 1811, p. 20.

sa résection avec les iridectomes de Luigi de Balba, de Leroy (d'Étiolles), etc. ; les procédés de Weinhold, de Riecke, etc., pour l'exécution de l'opération par la sclérotique, et beaucoup d'autres manières d'agir proposées depuis Beer, décèlent l'esprit inventif de leurs auteurs, mais n'ont, en réalité, imprimé aucun progrès à cette méthode.

Article 4. — Troisième méthode. — Iridodialysis.

Les procédés qui se rattachent à l'iridodialyse peuvent être divisés en trois catégories. Dans la première (iridodialyse simple), le fragment décollé est abandonné dans l'œil ; dans la seconde (iridoencleisis), il reste enclavé dans la section faite à la partie antérieure de l'organe ; dans la troisième (iridectomédialysis), on l'attire au dehors et on le coupe. Ce dernier mode d'opérer nous paraît le meilleur ; nous indiquerons tout à l'heure les motifs de cette préférence.

Nous supposerons que la cornée gauche étant le siége d'un leucome, qui a envahi le centre de cette membrane, on se propose d'établir une pupille artificielle par iridodialyse vers le grand angle.

APPAREIL INSTRUMENTAL.—Il se compose d'un élévateur (Pl. I, fig. 3), du couteau lancéolaire droit (Pl. III, fig. 1), du petit crochet (Pl. III, fig. 2) et des ciseaux de Cooper (Pl. III, fig. 10). Un seul aide suffit.

MANUEL OPÉRATOIRE.—Trois temps composent la manœuvre : le premier consacré à l'incision de la cornée, le second au décollement de l'iris, le troisième à l'excision du lambeau.

Fig. 13.

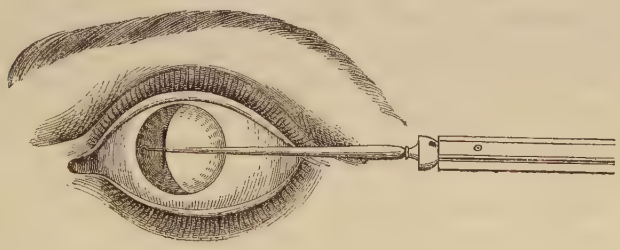

Premier temps. — Le malade, le chirurgien et l'aide étant placés comme s'il s'agissait de pratiquer l'iridectomie latérale (page 412), la paupière supérieure ayant été élevée par ce dernier, et l'inférieure abaissée par l'opérateur, celui-ci s'arme du couteau-lance, puis traverse la cornée par une ponction qu'il ne faut pas établir dans la continuité du leucome, mais qu'on doit placer sur ses limites internes, c'est-à-dire aux confins de la partie kératique restée diaphane. Si l'on franchissait la région obscurcie et soudée à l'iris, on tomberait infailliblement dans la chambre postérieure, d'où la nécessité ultérieure de décoller d'arrière en avant. Dès que la membrane a été perforée, le chirurgien rapproche un peu le manche de la tempé gauche, et introduit la lame plus avant dans la chambre antérieure ; il la retire bientôt après, en agrandissant la section vers son

extrémité la plus déclive. L'incision, verticalement située, doit être longue de 4 ou 5 millimètres. Il ne faudrait, d'après Jaeger, lui donner que 3 millimètres au plus, si l'on se proposait d'effectuer l'enclavement ; autrement, le lambeau, mal soutenu entre les lèvres de la plaie, pourrait être entraîné dans l'intérieur du bulbe et oblitérer en partie la pupille nouvelle.

Fig. 14.

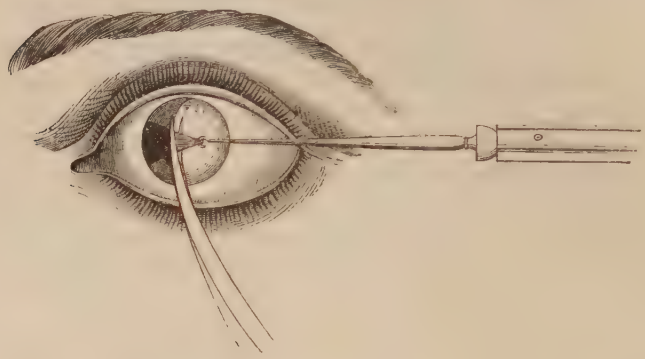

Deuxième temps. — Le chirurgien, qui continue à déprimer la paupière inférieure, quitte le couteau et le remplace par le crochet, qu'il saisit de la main droite comme une plume à écrire ; ainsi que dans le temps qui précède, il fournit à sa main la fixité nécessaire, en l'appuyant, par la face dorsale des deux derniers doigts, sur la région malaire. L'instrument doit être engagé par le milieu de la plaie, sa convexité tournée en haut. Avant de le faire entrer, il faut exercer avec l'une de ses faces une pression douce sur la lèvre externe de l'incision ; celle-ci devient ainsi béante et livre à la tige métallique un passage facile. Dès que le crochet a franchi l'ouverture, vous le poussez horizontalement de droite à gauche, ayant bien soin de le tenir constamment appliqué contre la face interne de la cornée ; sa convexité continuant à regarder en haut, vous le conduisez jusqu'au cul-de-sac qui sépare les deux membranes. Pour décoller, vous imprimez à l'instrument un quart de tour sur lui-même, afin d'en tourner a pointe directement en arrière ; puis, par un mouvement de pression antéro-postérieure combiné avec un petit mouvement de retrait de dedans en dehors, vous harponnez l'iris près de son adhérence ; cela fait, vous communiquez au crochet un peu moins d'un quart de rotation sur son axe, pour que la pointe, qui se trouve maintenant dans la chambre postérieure, soit portée en bas et très-légèrement en arrière ; vous le retirez alors avec lenteur, lui faisant parcourir dans un sens opposé la voie suivie après son introduction, et le tenant intimement pressé contre la paroi correspondante de la tunique cornéale. Jaeger insiste beaucoup sur la manœuvre qui vient d'être indiquée. Il faut, dit-il, pendant que le crochet chemine du ligament ciliaire à la plaie de la cornée, agir sur la face postérieure de cette membrane, avec l'extrémité de la branche métallique, comme si l'on voulait extraire le globe de la cavité qui le

contient. Ce mouvement contribue à diminuer les chances d'une lésion de la capsule ; enclavé entre la cornée et l'instrument, le lambeau est moins exposé à échapper ou à se déchirer ; en outre, la plaie kératique s'entr'ouvre par la pression qu'on effectue sur la partie postérieure de sa lèvre interne, et seconde la sortie du crochet pourvu du fragment.

Le maniement du crochet, l'acte capital et le plus délicat de la manœuvre, peut être résumé de la manière suivante :

1° Vous appuyez sur le bord externe de la section, vous pénétrez par le milieu de celle-ci et vous atteignez la limite irido-cornéale, après avoir suivi la concavité de la cornée. La marque du manche, qui correspond à la convexité du crochet, regarde en haut ;

2° Vous communiquez à ce dernier un quart de rotation sur son axe. Marque en avant ;

3° Vous enfoncez le crochet à travers la grande circonférence du diaphragme. Marque en avant et à gauche ;

4° Vous faites légèrement tourner l'instrument sur lui-même, ramenant la pointe en bas et un peu en arrière. Marque en haut et en avant ;

5° Vous le reconduisez vers le milieu de la solution de continuité, en exerçant des tractions de gauche à droite et en même temps d'arrière en avant. Marque en haut et en avant.

Troisième temps.—Le fragment décollé ayant été entraîné hors de l'ouverture cornéale, l'aide abaisse la paupière inférieure, puis le chirurgien saisit de la main gauche les ciseaux de Cooper, en tourne la convexité contre le bulbe et retranche le lambeau, au niveau de la plaie. La pupille obtenue présente la configuration d'un triangle dont la base est marginale et dont le sommet répond à l'incision de la cornée.

PANSEMENT.—Il consiste dans l'occlusion de l'organe à l'aide de bandelettes.

REMARQUES.—La direction et la situation de la section kératique devront varier suivant l'endroit où vous vous proposez de pratiquer la corémorphose. Il est utile que le grand diamètre de l'ouverture de la cornée regarde le plus possible le point du pourtour de l'iris sur lequel doit porter le décollement. On peut admettre en principe que la distance la plus convenable entre le siége de la section cornéale et celui du décollement est la moitié du diamètre de l'iris. Les conditions d'étendue du leucome peuvent faire subir à la règle qui vient d'être posée des modifications indiquées au premier temps de la manœuvre.

Si les deux membranes, soudées ensemble dans l'endroit de ponction, ont été perforées l'une et l'autre, de telle sorte que le crochet ne pût s'engager que dans la chambre postérieure, force serait de décoller d'arrière en avant, manœuvre laborieuse et toujours incertaine, car vous agissez dans l'ombre, n'ayant pour vous guider jusqu'au cercle ciliaire que les saillies légères que vous déterminez dans l'iris, en en comprimant la paroi postérieure avec l'instrument. On ne se décidera à exécuter l'opération suivant ce mode qu'à la dernière extrémité, et après qu'on aura fait de vaines tentatives pour faire glisser le crochet entre la cornée et la cloison membraneuse.

Le fragment d'iris séparé de ses connexions doit être fixé dans la plaie kératique ou retranché, pour qu'il ne reprenne pas sa position primitive ; tous les procédés d'iridodialysis sans enclavement ou sans excision n'ont, en général, amené que de forts mauvais résultats et doivent être rejetés ; nous verrons que Scarpa, grand partisan de la corédialyse simple, dans le principe, l'abandonna plus tard. La question ne se borne donc qu'à déterminer si l'iridectomédialysis l'emporte sur l'iridoencleisis ; nous avons dit que nous préférions la première manière d'agir. Le sang, en effet, qui s'écoule toujours en assez grande abondance dans les opérations par décollement, séjourne dans la cavité du bulbe, après la corédialyse avec enclavement, la plaie cornéale étant bouchée par le lambeau ; comme celle-ci reste libre à la suite de l'iridodialyse avec excision, elle permet au fluide de s'épancher au dehors, sous l'influence de quelques mouvements de pression que vous effectuez, après le troisième temps de la manœuvre et sur la lèvre externe de la plaie, avec la curette de Daviel. On peut même, dans ce but, engager celle-ci avec précaution dans la chambre antérieure. Dans l'iridoencleisis, le fragment enclavé contribue à exaspérer l'inflammation traumatique ; irrité par le frottement des paupières, il se gonfle, et contrarie, par sa présence entre les lèvres de l'incision, la cicatrisation de cette dernière. Rien de semblable n'existant dans l'iridectomédialysis, la plaie se cicatrisera plus nettement et avec plus de rapidité.

ACCIDENTS PENDANT ET APRÈS L'OPÉRATION. — Le déchirement de l'iris, sous l'influence des tractions effectuées avec le crochet, peut dépendre de ce que ce diaphragme a été attaqué trop loin du ligament ciliaire, ou de ce qu'altéré par une inflammation antécédente, il a perdu sa consistance normale. Lorsque quelques tentatives faites pour le séparer de ses connexions, après l'avoir harponné à sa grande circonférence, n'ont pas conduit au but désiré, il faut dégager le crochet, et le remplacer par des pinces déliées, celles à iridectomie, par exemple, ou les petites pinces de Fischer (pl. II, fig. 16). On les introduit fermées dans la chambre antérieure ; on les ouvre quand leur extrémité a atteint les limites périphériques de la cloison, et il est en général facile, avec cet instrument, de détacher le lambeau. Les pinces peuvent encore être utiles pour le décollement d'un nouveau fragment d'iris, lorsque la pupille primitivement obtenue est jugée trop petite.

Un opérateur exercé évitera de labourer avec la pointe du crochet la paroi postérieure de la cornée, mais ne pourra jamais répondre de ne point blesser la cristalloïde antérieure. Quand elle est adhérente à l'iris dans l'endroit où l'on exécute la corédialyse, elle sera fort souvent lacérée, pendant qu'on entraîne le lambeau.

Les principaux accidents consécutifs sont les vomissements, des douleurs qui s'irradient au front et aux tempes, l'inflammation du bulbe, l'oblitération de la pupille par une cataracte fausse, la cataracte vraie. Celle-ci peut avoir été causée par les atteintes qu'a subies l'appareil lenticulaire, durant l'opération, ou préexister à cette dernière, et ne pas avoir été aperçue par le chirurgien, masquée qu'elle était par le sang épanché dans l'organe. Dans quelques cas, une pupille faite par corédialyse est nette, mais la faculté visuelle est abolie ; l'in-

vasion de la cécité amaurotique s'explique par la vulnération grave qu'ont éprouvée les parties sensitives de l'œil.

Lorsqu'une masse de sang coagulé et rebelle à l'absorption continue à obstruer la nouvelle ouverture, il ne faut point hésiter à ponctionner la cornée, dans le voisinage de la pupille artificielle pour procéder à l'extraction de l'amas fibrineux, avec la curette ou des pinces fines. Nous avons vu (pag. 124) le bon parti que Chelius avait retiré du polygala de Virginie, dans une circonstance de ce genre.

MANŒUVRE AVEC LE CROCHET A RECOUVREMENT DE PAMARD (pl. III, fig. 3). — Cet instrument, qui peut encore rendre de grands services dans l'opération de la cataracte par extraction[1], est disposé de telle sorte que, quand il est fermé, A, le crochet et la tige à recouvrement présentent un véritable anneau qui n'offre aucune aspérité. Quand on l'ouvre, au contraire, B, en appuyant sur la pédale qui, sur le manche, correspond à la convexité du crochet, la pointe de celui-ci est démasquée, devient libre, la tige de recouvrement descendant vers le manche. La ponction de la cornée ayant été effectuée, suivant les indications précédemment mentionnées, l'instrument est introduit fermé à travers la solution de continuité kératique. Dès que son extrémité a gagné les limites périphériques de l'iris, le chirurgien comprime avec le pouce la pédale tournée en avant; la membrane ayant été harponnée par le crochet dont la pointe regarde en arrière, on cesse la pression; puis le fragment iridien est entraîné au dehors et coupé au niveau de la plaie.

Toutes les fois que le chirurgien aura à sa disposition le crochet à recouvrement de Pamard, il devra s'en servir dans l'opération qui nous occupe ; l'expérience nous a appris que l'iridodialyse se pratiquait à son aide avec rapidité et avec la plus grande sûreté. Nous signalerons ses principaux avantages :

1° Comme la pointe du crochet est complétement masquée, quand la pédale est abandonnée à elle-même, il n'y a aucun risque de blesser la cornée ni l'iris, pendant que la tige métallique glisse dans la chambre antérieure jusqu'aux attaches ciliaires de la cloison iridienne ;

2° Fortement enclavé entre la branche fixe et la branche mobile, le fragment iridien se laisse commodément entraîner au dehors et ne peut échapper à l'instrument;

3° Pendant le mouvement de retrait, le crochet complétement couvert ne peut léser l'appareil lenticulaire.

HISTORIQUE. — PROCÉDÉS DIVERS. — Des trois principales méthodes dont se compose l'opération de la pupille artificielle, l'iridodialyse est celle dont l'invention est la plus récente. Assalini prétend l'avoir mise à exécution dès l'année 1787 ; comme il négligea de publier à cette époque ce nouveau mode opératoire, il resta tellement ignoré que Scarpa et A. Schmidt qui pratiquèrent et décrivirent la corédialyse, au commencement de ce siècle, réclament chacun aussi la priorité de cette découverte. Ils y furent conduits par l'observation d'un phénomène

[1] Pamard, *Mémoires de chirurgie pratique contenant la cataracte, l'iritis et les fractures du col du fémur*. Paris, 1844, p. 10.

qu'ils avaient eu l'occasion de constater plus d'une fois, savoir, qu'une ouverture produite par la rupture des faibles attaches de l'iris, à la suite d'une contusion, d'une lésion avec l'aiguille ou le kératotome, dans l'opération de la cataracte, etc., était restée, dans quelques cas, permanente, et avait pu servir à la vision. Accueillie avec faveur, notamment en Allemagne, l'iridodialyse ne tarda pas à donner lieu à l'invention de procédés nombreux.

1° DÉCOLLEMENT PAR LA SCLÉROTIQUE.—C'est en 1801 que Scarpa fit connaître son procédé ; son but était de remédier à l'infidélité de l'opération de Cheselden, et d'éviter la section de la cornée qu'exécutaient Guérin, Janin, Wenzel, etc., et dont il redoutait par trop les suites. Il se servait de son aiguille représentée pl. II, fig. 3. Après avoir perforé la sclérotique, vers l'angle externe, comme pour l'abaissement, il faisait cheminer l'instrument dans la chambre postérieure jusqu'au bord interne de l'iris, en tournait alors la pointe en avant, traversait la cloison membraneuse et s'efforçait d'en décoller un lambeau suffisant, par des tractions exercées de dedans en dehors, avec l'extrémité crochue de la tige. A. Schmidt, professeur d'ophthalmologie à Vienne, paraît avoir conçu en même temps que Scarpa, dont il ignorait les travaux, l'idée de la corédialyse, d'après ce procédé. Il l'exécutait avec l'aiguille (pl. II, fig. 2) qu'il affectait à la dépression des cataractes.

L'opération effectuée suivant ces principes était entachée de nombreux défauts. On lui reprocha la grande difficulté d'attaquer l'iris au lieu précis où il devait être détaché ; les manœuvres pénibles qu'exigeait la formation du lambeau ; la lésion de la région cornéale située en face de l'endroit de décollement ; la nécessité de sacrifier le cristallin qui ne pouvait manquer de devenir opaque à la suite de telles tentatives ; l'occlusion presque inévitable de la pupille produite. Voilà comment Scarpa lui-même s'exprime sur le mérite de son procédé, auquel il finit par renoncer, pour adopter celui de Maunoir: « L'expérience, juge suprême de toutes les théories, m'a démontré l'insuffisance de ma méthode que je ne croyais, en effet, susceptible de réussir que dans le plus petit nombre de cas. En outre, je me suis convaincu que je m'étais trompé sur le point le plus important de l'opération, c'est-à-dire sur la permanence de l'ouverture que je pratiquais en détachant l'iris du cercle ciliaire. Cette nouvelle pupille finit toujours par perdre sa forme ovalaire ; elle devient filiforme, et conséquemment inutile. »

Donegana, Himly, etc., ont également tenté la corédialyse par la sclérotique, mais cette voie défectueuse de décollement a été avec raison abandonnée généralement et remplacée par l'opération antéro-postérieure.

2° DÉCOLLEMENT PAR LA CORNÉE.—Dans l'instrument dont se servait Assalini, le kératotome, analogue à celui de Beer, et la pince à décollement sont montés sur le même manche. L'une des branches de cette dernière, mousse à son extrémité, est immobile ; l'autre, qui est aiguë, se meut à bascule sur celle qui précède. Une incision ayant été faite à la cornée, Assalini engageait dans l'œil ses pinces fermées ; il les ouvrait dans la chambre antérieure, en pressant sur la plaque postérieure de la branche mobile ; celle-ci était alors enfoncée à travers l'iris, tandis que la tige mousse restait au-devant de cette cloison ; toute pres-

sion devait cesser, dès que l'extrémité de l'instrument avait atteint la grande circonférence du diaphragme oculaire, lequel se trouvait ainsi pris entre les deux branches, sans qu'il pût échapper ; tirant ensuite les pinces jusqu'à la plaie de la cornée, Assalini détachait un lambeau qui, entraîné au dehors, était excisé avec les ciseaux de Daviel. La dissertation dans laquelle ce chirurgien a décrit son procédé n'a paru pour la première fois, à Milan, qu'en 1811.

Bouzel (de Rotterdam) introduisit dans le manuel de l'iridodialyse une amelioration importante, en recommandant à cet effet l'usage du petit crochet. Il le portait dans la chambre antérieure, après avoir préalablement ouvert la cornée, mais il abandonnait dans l'œil le fragment détaché, comme le faisaient Scarpa, Schmidt, Himly, Beer, et tant d'autres opérateurs. D'après Jaeger, ce fut Reil qui proposa le premier d'enclaver le lambeau de l'iris, dans le but d'en prévenir le retour vers ses anciennes connexions, en lui faisant contracter des adhérences avec la plaie kératique ; l'application de l'iridoencleisis à l'homme vivant fut effectuée pour la première fois par Langenbeck.

Le dernier coreoncion de Graefe père, dessiné (Pl. III, fig. 5) d'après un modèle que nous devons à l'obligeance de M. Charrière, présente deux érignes exactement juxtaposées, et qui peuvent s'éloigner l'une de l'autre au gré de l'opérateur. Leur écartement a lieu sous l'influence d'un mouvement de pression imprimé de haut en bas à l'anneau qui occupe le milieu du manche ; une sorte de bouton, en saillie sur la tige quadrilatère qu'on voit sur notre dessin, quitte alors l'échancrure qu'offre la partie inférieure de chacune des deux érignes, dont il sollicite la disjonction en se plaçant plus bas entre elles. Dès que la pression sur l'anneau a cessé, le bouton remonte dans les excavations destinées à le recevoir, par l'action d'un ressort en spirale que le manche contient ; les crochets se rapprochent dès lors, et s'emboîtent sur la partie supérieure de la branche quadrilatère qui sert d'opercule à leurs pointes.

Baratta et Lusardi se disputent l'invention du *crochet-aiguille* figuré Pl. III, n° 4. Cet instrument ingénieux et simple, auquel Lusardi et Carron du Villards paraissent devoir quelques succès, offre deux tiges déliées, dont la plus courte glisse sur la plus longue en s'éloignant du crochet qui la termine, quand on presse sur la virole en anneau du manche ; sitôt qu'on abandonne celle-ci à elle-même, elle reprend sa position primitive, par l'impulsion que lui communique un ressort à boudin, et l'extrémité de la petite branche rejoint la portion recourbée de l'autre. Fermé, cet appareil est une véritable aiguille falciforme ; ouvert, il est entaillé, non loin de sa pointe, d'une échancrure qui le convertit en une pince-crochet. Lusardi recommande de chercher d'abord à décoller l'iris, par des pressions bien combinées que l'on fait sur la marge périphérique de la membrane avec le dos de l'aiguille ; une partie de cette cloison ayant été détachée, on démasque le crochet en poussant la virole avec le doigt médius ; on ferme de nouveau l'instrument, dès que l'iris a été accroché ; le fragment ainsi pincé est alors amené au dehors, puis excisé. Il faut, d'après Lusardi, pénétrer autant que possible par la cornée ; la présence d'une synéchie antérieure très-étendue peut militer toutefois pour que l'iris soit attaqué par scléroticonyxis.

C'est avec une pince-canule, à extrémité un peu recourbée (pag. 417) que

M. White Cooper exécute la corédialyse. Quelques autres instruments proposés pour cette opération, comme le raphiankistron d'Embden, l'iriankistron de Schlagintweit, le labidobelonankistron de Nowicki, etc., offrent trop peu d'intérêt pour que nous entreprenions de les décrire.

Article 5. — Examen comparatif des méthodes décrites. — Détermination du mode d'opérer que l'on doit mettre à exécution suivant les cas. — Du mécanisme physiologique de l'iridectomie dans les affections glaucomateuses.

Nous avons dit que l'infidélité de la corétomie devait la faire bannir du cadre des opérations pratiques ; notre opinion à cet égard est conforme à celle de Jaeger, de Rosas et d'un grand nombre d'ophthalmologistes. Tout en reconnaissant que le procédé par l'incision en V de Maunoir est le moins défectueux des modes opératoires qui font partie du domaine de cette méthode, nous avouons que nous ne voyons pas une seule circonstance dans laquelle il ne puisse être efficacement remplacé par l'iridectomie. En effet :

1° Il n'est pas aussi facile qu'on a bien voulu le dire de couper convenablement l'iris, à l'aide de ciseaux manœuvrant dans l'œil, surtout lorsque la chambre antérieure est exiguë. Dans deux observations mentionnées par Maunoir lui-même, celle de Margot de Sainte-Croix et celle de Blanc, nous voyons cet habile chirurgien opérant par son premier procédé, ou pour mieux dire, par celui de Janin, ne tailler qu'incomplétement la portion d'iris comprise entre les lames des ciseaux, d'où résultèrent deux ouvertures au lieu d'une [1].

2° Quelle que soit la dextérité de l'opérateur, pourra-t-il éviter de froisser, de piquer ou de déchirer la capsule antérieure et le cristallin lui-même, avec la branche pointue de l'instrument, qui, comme nous l'avons vu, est précisément celle qu'on introduit dans la chambre postérieure ?

3° En supposant enfin les conditions les plus favorables à la formation d'une pupille artificielle d'après le vœu de Maunoir, c'est-à-dire, un iris sain et dans un état de tension, une chambre antérieure assez vaste pour qu'on puisse y manœuvrer avec quelque liberté, et un manque de cristallin, cas qui peut se présenter à la suite d'une extraction de cataracte, laquelle a eu pour résultat de mettre la pupille hors de service, par l'adhérence de l'iris à la cicatrice périphérique de la cornée, nous ne conseillerions pas encore l'application de ce procédé.

[1] Maunoir s'exprime ainsi (*Mémoire cité*, p. 50) dans l'observation qui concerne le premier de ces malades : « Je l'opérai en incisant la cornée dans sa partie supérieure ; puis, au moyen d'une seule incision transversale faite à la partie supérieure du muscle rayonnant, j'obtins une double pupille... ; l'isthme qui sépare ces deux pupilles est dû à ce qu'une partie des ciseaux n'était pas assez tranchante et n'a pas coupé du tout ; je n'ai pas voulu hasarder une seconde incision, pour ne pas irriter un œil extrêmement délicat et mauvais. » On lit dans la seconde observation (p. 51) : « J'ai éprouvé le même inconvénient avec Jacques Blanc, âgé de trente-neuf ans, c'est-à-dire que les mêmes ciseaux n'ont pas coupé dans le milieu de l'espace qu'ils ont parcouru ; et, ainsi que chez Margot, il est resté une languette d'iris qui sépare deux très-petites pupilles. »

En effet, le recoquillement du lambeau, de son sommet vers sa base, phénomène que Maunoir et Scarpa semblent considérer comme constant, a été reconnu comme très-problématique par un grand nombre de chirurgiens [1], et comme le plus souvent infidèle pour transformer la double section de l'iris en une ouverture large et durable, tandis que le succès de l'excision est presque infaillible dans l'état pathologique qui vient d'être indiqué.

Si l'iridectomie est infiniment supérieure à l'iridotomie, c'est qu'une plaie de l'iris avec perte de substance est beaucoup moins exposée à se rétrécir ou à s'oblitérer qu'une incision simple de cette cloison. Le procédé, que nous avons décrit sous le nom d'*iridectomie par la ponction de la cornée*, nous paraît, avec les modifications qui s'y rattachent, digne d'occuper le premier rang parmi les expédients divers qui ont trait à la corémorphose, et devoir être préféré dans toutes les circonstances qui laissent au chirurgien le choix libre du moyen à employer. Il peut même à la rigueur être appliqué à toutes les conditions qui militent pour l'exécution de la pupille artificielle. Comme il ne demande qu'une section de peu d'étendue, la cicatrice sera invisible ou visible à peine; en outre, l'intégrité de l'appareil lenticulaire pourra le plus souvent être conservée. Il mérite d'être plus particulièrement recommandé :

1° Lorsqu'une opacité cornéale placée vis-à-vis de la pupille met seule obstacle à la vision, une partie assez considérable du miroir de l'œil conservant encore sa transparence. La présence d'une cataracte centrale ne contre-indique pas l'opération;

2° Quand, la cornée offrant un leucome qui a envahi le centre de cette membrane, et le limbe pupillaire étant en même temps soudé à la cicatrice, une portion de ce limbe est libre d'adhérences, du côté où la diaphanéité de la cornée permet l'établissement de la perforation iridienne;

3° Dans les cas où l'occlusion pupillaire a été déterminée par un staphylôme de l'iris consécutif à une opération de cataracte par extraction, ou à toute autre lésion qui a intéressé la région périphérique de la tunique cornéale. C'est surtout quand l'accident a succédé à l'extraction en haut qu'il est permis de placer l'ouverture dans une position avantageuse, et sans que l'obscurcissement de la cornée, le plus souvent caché par la paupière supérieure, puisse intercepter le passage des rayons lumineux à travers la pupille nouvelle;

4° Lorsque le cristallin ayant été déplacé de l'axe visuel ou extrait, l'orifice pupillaire s'est bouché par l'effet d'une iritis.

Deux reproches peuvent être adressés à l'iridectomie, telle que l'exécutait Wenzel le père : 1° l'exiguïté de la perforation; 2° la lésion inévitable de l'appareil lenticulaire. Le premier de ces inconvénients a disparu dans l'iridectomie par double lambeau que nous avons décrite; le second n'est d'aucune

[1] Au lieu de se rétracter vers sa racine, le lambeau que j'avais taillé dans l'iris, en 1829, à Saint-Antoine, chez un homme âgé de soixante ans, se rapprocha peu à peu, au contraire, par son bord libre, du point dont je l'avais séparé. La même chose m'est arrivée en 1831 à la Pitié. Je viens d'en avoir un nouvel exemple à la suite d'une extraction de cataracte. (Velpeau, *Médecine opératoire*. Paris, 1839, t. III, p. 463.)

valeur dans les conditions morbides que nous considérons comme militant pour l'application de ce procédé, la lentille étant obscurcie et devant être extraite.

L'iridodialysis doit être considérée comme inférieure à l'iridectomie, car une plaie de l'iris par arrachement est infiniment plus grave qu'une section nette de cette membrane; en lacérant les adhérences de ce diaphragme, dans la corédialyse, en déchirant ses vaisseaux et ses nerfs, vous courez plus de chances de voir naître des accidents inflammatoires, des exsudations plastiques, la cataracte fausse sanguine, etc., que dans l'autre manière d'agir. Telle est même la valeur des inconvénients qui viennent d'être signalés que plusieurs opérateurs ont banni le décollement de leur pratique, tandis que d'autres font plus particulièrement rentrer dans le cadre de ses indications les cataractes entièrement ou presque entièrement adhérentes au bord pupillaire de l'iris. Nous devons toutefois ajouter que cette opération a souvent réussi, au point même de permettre au malade la lecture, la couture, etc. Nous croyons qu'elle peut être plus particulièrement invoquée dans les cas qui réunissent les conditions suivantes : 1° abolition complète de la pupille; 2° opacité de la cornée dépassant de beaucoup les limites de l'anneau pupillaire, la portion restée diaphane de cette membrane étant réduite à une sorte de bande tellement exiguë qu'on ne saurait effectuer une incision, pour l'iridectomie, sans danger de l'obscurcir; 3° languette iridienne très-rapprochée de la cornée et rendant fort épineuse la progression des instruments dans un très-petit espace rétréci par des adhérences.

« J'ai remarqué, dit Rognetta[1] que toutes les fois que la pupille artificielle a été exécutée sans extraire ou abaisser le cristallin, l'opacité consécutive de ce corps a été inévitable. L'on conçoit, en effet, qu'il est presque impossible de percer de part en part la membrane iris, sans piquer, contondre, blesser plus ou moins la lentille; de là cette cataracte consécutive. Nous croyons donc qu'on doit établir, comme précepte de rigueur, d'extraire ou d'abaisser toujours le cristallin, pendant la formation d'une pupille artificielle, quelle que soit d'ailleurs la méthode à laquelle on a donné la préférence. » Cette proposition serait admissible, si l'on opérait suivant les manœuvres de Maunoir, de Wenzel, etc., cas dans lesquels la lésion de la lentille cristalline ne saurait être évitée : elle est fort inexacte dans l'application du premier procédé d'iridectomie que nous avons décrit. L'expérience démontre, en effet, que l'appareil lenticulaire peut très-bien conserver sa diaphanéité, à la suite des vulnérations de ce genre; c'est même là l'un des bénéfices les plus importants du procédé.

Quand après l'excision du fragment iridien, dans l'iridectomie par la ponction de la cornée, l'on constate la présence d'une cataracte derrière la pupille nouvellement formée, il y a toujours avantage à en effectuer l'extraction, en agrandissant, au besoin, la plaie de la cornée et en fragmentant même le corps opaque. La curette de Daviel et surtout les curettes de Schuft, dont nous parlerons en traitant de la kératotomie linéaire, seconderont efficacement la manœuvre. Si cette ablation ne peut être entreprise, il ne faut abandonner le

[1] *Gazette des hôpitaux*, année 1834, p. 566 et 567.

malade que lorsqu'on est certain que la cristalloïde a été largement ouverte. Dans quelques circonstances, cette lacération a été suffisamment effectuée par les tractions avec les pinces sur les adhérences postérieures; dans d'autres, et surtout en cas de doute, il convient de solliciter cette lacération avec le crochet. On attend alors que la cataracte disparaisse par l'absorption; persiste-t-elle à contrarier le passage des rayons lumineux, on la déprime ou on la broie par scléroticonyxis, ou bien encore l'on en pratique l'extraction par cette même voie, quand l'opacité se présente sous forme d'une toile membraneuse. (Voy. *Cataractes secondaires.*) Les cataractes, constatées après le décollement, ne pourront guère être extraites séance tenante; il faut exécuter la lacération de leur enveloppe, et attendre la résorption de l'obstacle, quitte plus tard à l'attaquer suivant les règles de l'art, si cette résorption n'a point eu lieu. L'existence d'une cataracte vérifiée avant l'opération se prête à l'une des trois combinaisons suivantes : 1° l'excision latérale, avec les détails de manœuvre précédemment énoncés; 2° l'exécution du procédé modifié de Wenzel; 3° l'opération faite en deux temps, c'est-à-dire celle de la pupille d'abord, et à une époque ultérieure, en cas d'absence de résorption, l'opération de la cataracte. Les tentatives en deux séances seront généralement préférées chez les malades dont les yeux sont enclins aux accidents phlegmasiques.

Nous avons dit (page 13)que, dans la pensée de quelques observateurs, l'humeur aqueuse était secrétée par la lame iridienne de la capsule de Descemet et par les procès ciliaires, tandis que le feuillet kératique de cette même capsule était chargé de l'absorption du fluide. Si l'on excise un fragment de l'iris, on supprime nécessairement une partie de la surface sécrétoire de ce diaphragme; j'ai entendu Rosas professer[1] que l'inflammation, qui surgissait dans la région blessée, pouvait, en se propageant aux procès ciliaires les plus voisins de la solution de continuité contribuer à tarir partiellement l'autre source de l'humeur aqueuse. Il y a donc tout lieu de croire que, dans le traitement des affections glaucomateuses, l'iridectomie fonctionne en diminuant l'étranglement interne de l'organe, par l'amoindrissement de l'élément sécréteur de l'humeur aqueuse, tandis que l'élément absorbant conserve son intégrité. La paracentèse de la cornée (page 194) agit suivant le même mode, mais d'une manière moins efficace et moins durable, les conditions anatomiques des éléments intra-oculaires et le travail d'équilibre entre la sécrétion et l'absorption de l'humeur aqueuse n'éprouvant dans cette opération aucune modification radicale.

[1] D'après ce professeur, si, par suite d'une destruction plus ou moins étendue de la cornée, dans les staphylômes irido-cornéens, l'absorption de l'humeur aqueuse devient insuffisante, tandis que la sécrétion de ce fluide conserve la plus grande partie de son activité par la persistance de l'intégrité des procès ciliaires, une hydrophthalmie se manifeste. Les succès de la ponction et de l'excision de quelques-unes de ces tumeurs, à leur base (p. 376), sont attribués par Rosas à la propagation de l'inflammation traumatique aux procès ciliaires. — Voir, pour plus de détails, mon *Traité de chirurgie oculaire*. Paris, 1844, p. 255.

Article 6. — Du déplacement de la pupille naturelle et de quelques autres procédés opératoires.

Nous mentionnerons encore quelques autres modes opératoires dont l'avantage pratique nous paraît douteux ou nul, mais qui offrent un certain intérêt sous le rapport de la science de l'art.

Dans le cas où la pupille est libre ou n'adhère que dans quelques points à la cornée, et où le centre de cette membrane est occupé par un leucome qui empêche les rayons lumineux de pénétrer au fond du bulbe, Adams a proposé de pratiquer une petite ouverture dans la tunique cornéale, non loin de son limbe, et d'introduire par là des pinces déliées, avec lesquelles on accroche l'iris qu'on enclave dans la plaie kératique, afin qu'il y contracte adhérence. Le but de l'oculiste anglais, dans cette méthode que les auteurs désignent sous le nom de *corectopie, coréparelkysis, déplacement de la pupille, distension forcée de la pupille* (Guépin), est d'attirer sur le côté du leucome l'orifice pupillaire naturel, pour qu'il se trouve placé derrière une portion translucide du miroir de l'œil; on opère vers l'angle interne, vers l'angle externe, ou sur tout autre point de la cornée, suivant que l'opacité a respecté davantage l'une ou l'autre de ces diverses régions. On a encore harponné et emprisonné dans la plaie de la cornée le bord pupillaire de l'iris, en le saisissant avec le crochet (Himly), avec la pince-tube, etc. Ce procédé, quel qu'en soit le mode d'exécution, est sujet à des inconvénients. La portion d'iris, que vous avez amenée à une procidence, peut rentrer, et alors, quand l'ouverture est cicatrisée, l'opération est réduite au néant; de plus, vous avez souvent ajouté une taie nouvelle au leucome existant déjà. En supposant que le fragment enclavé se soude, la pupille est étroite, tiraillée et bien inférieure, sous tous les rapports, à celle que vous obtenez par l'iridectomie.

Dans l'*iridésis*, autre mode d'enclavement imaginé par le docteur Critchett[1], on pratique, près du limbe kératique, avec une aiguille à large fer de lance, une ponction suffisante pour laisser passer une pince-tube, avec laquelle on accroche un fragment d'iris à égale distance de son bord pupillaire et de son bord ciliaire, ou quelquefois plus près de ce dernier, si l'on peut y parvenir; puis, ce fragment est étreint dans un nœud de soie, la ligature ayant été disposée d'avance autour de la pince-tube. Les deux chefs du fil sont coupés à une certaine distance du morceau d'iris enclavé. Un nœud simple suffit. Si la partie liée venait à être attirée à l'intérieur, entraînant le fil dont elle est pourvue, on le saisirait avec des pinces et la membrane serait ramenée au dehors; c'est dans cette prévision que les deux chefs seront laissés assez longs. La portion d'iris qui fait saillie au delà du fil s'affaisse, dit-on, avec promptitude, et celui-ci peut être retiré dès le second jour. Cette opération, que son auteur considère comme très-peu vulnérante, a été mise plusieurs fois à exécution par lui-même et par

[1] *Annales d'oculistique*, t. XLII, p. 130; t. XLIV, p. 125.

M. Bowman. On l'a également appliquée au staphylôme pellucide de la cornée (pag. 342).

Dans les conditions morbides qui se qualifient pour l'exécution de la méthode d'Adams, Van Onsenoort (d'Utrecht), voulant éviter d'altérer davantage encore la cornée, a proposé et paraît avoir heureusement pratiqué un procédé qui consiste à fendre la sclérotique et les membranes sous-jacentes, avec une aiguille à deux tranchants, pour engager dans l'œil un crochet délié, à l'aide duquel il va saisir l'iris qu'il enclave dans la plaie scléroticale.

A une époque où l'on cherchait à multiplier les indications de la myotomie de l'œil, Cunier conçut l'idée de la mettre à profit contre les lésions qui viennent d'être citées. En conseillant de créer ici un strabisme artificiel, l'oculiste belge a pour but de déplacer l'axe visuel et de ramener vers le centre de l'écartement palpébral la région cornéale restée diaphane; correspond-elle, par exemple, au grand angle de l'œil, il faut couper le droit interne, pour obtenir un strabisme divergent, tandis qu'on divise le droit externe, si le segment translucide est en dehors. L'auteur du procédé et quelques autres opérateurs paraissent avoir eu lieu de se louer de son application, dans des circonstances où, pour ma part, je n'aurais pas hésité à pratiquer l'iridectomie.

Autenrieth fut le premier qui proposa de former une pupille scléroticale, dans les cas où un immense leucome rendait inexécutable l'établissement d'une pupille artificielle dans l'iris; cette singulière opération a reçu le nom de *sclérectomie*. Il commençait par détacher un morceau de la conjonctive, près de la cornée et vers l'un ou l'autre angle, taillait avec un bistouri, dans la sclérotique et dans les membranes sous-jacentes, un lambeau triangulaire long de quelques lignes, excisait d'un coup de ciseaux la base du fragment adossée au limbe cornéal, rabattait la conjonctive sur l'orifice qu'il venait de produire et fermait l'œil. Il se flattait qu'une membranule transparente se développerait dans ce point, membranule à travers laquelle le malade pourrait jouir d'un certain degré de vue; mais, trop confiant dans les ressources de la nature, il n'a jamais obtenu, ainsi qu'Ammon, Beer, Müller, Stilling, etc., que des tissus inodulaires aussi opaques que la sclérotique elle-même. La kératoplastie et quelques autres expédients destinés à remédier à ces mêmes dégénérescences ont déjà été signalés à l'attention du lecteur.

CHAPITRE VI.

MALADIES DES CHAMBRES OCULAIRES.

SECTION I.

HYPOPYON. — HYPOLYMPHA.

On a coutume de désigner, sous le nom générique d'*hypopyon*, la présence, dans la chambre antérieure, d'une matière puriforme ou lymphatique, qui se précipite dans la partie la plus déclive de cette cavité, par suite de sa pesanteur spécifique plus grande que celle de l'humeur aqueuse. La collection présente-t-elle des caractères physiques qui la rapprochent des conditions d'un amas purulent, c'est l'hypopyon vrai ou purulent des ophthalmologistes (*hypopyum verum*). L'hypopyon faux, plastique ou hypolympha (*hypopyum spurium*), résulte d'un épanchement plutôt plastique ou albumineux. Les cas où il y a un hypopyon vrai et ceux où il existe un hypopyon faux me semblent très-confusément qualifiés par les auteurs. Dans ma pensée, on n'a que très-rarement affaire à une véritable collection de pus ; c'est l'hypolympha, humeur glutineuse et coagulable, qui se présente le plus habituellement à l'observation. Jüngken appelle hypopyon vrai celui qui dérive d'une inflammation générale du bulbe visuel (ophthalmite); il nomme, au contraire, hypopyon faux tout amas qui a sa source dans la cornée traumatiquement ou morbidement ulcérée ou dans l'iris[1].

CARACTÈRES ANATOMIQUES ET PHYSIOLOGIQUES. — L'hypopyon se révèle par la présence d'une tache plus ou moins jaunâtre, derrière la portion inférieure de la cornée. Nous le voyons quelquefois traversé par des striés sanguines et même mêlé d'une quantité notable de sang, phénomène qu'on rencontre surtout à la suite des lésions traumatiques. Bornée en haut par une ligne droite, la collection est limitée en bas par un segment de cercle représenté par le contour inférieur de la cornée. Si la condition phlegmasique qui lui donne lieu n'est pas enrayée dans son cours, la masse de l'humeur glutineuse est susceptible d'augmenter graduellement, de monter jusqu'à la pupille, de passer même dans la chambre postérieure.

Les abcès kératiques et l'hypopyon, lésions qu'on peut confondre l'une avec l'autre, diffèrent par quelques traits caractéristiques qu'il est important de connaître.

[1] L'*hypopyon*, terme généralement admis, est celui par lequel nous continuerons de désigner ces collections, quelle que soit leur nature.

L'onyx offre une disposition de siége et de forme sujets à varier. Dans l'hypopyon, le fluide puriforme est toujours situé dans la partie déclive de la chambre antérieure. Il est semi-lunaire.

La matière qui constitue l'onyx reste immobile, quelle que soit la position de la tête. Celle de l'hypopyon présente une limite supérieure horizontale, quand le sujet se trouve, depuis un certain temps, dans une attitude verticale, tandis que s'il vient à pencher la tête sur le côté, le niveau du liquide se déplace, comme le ferait le contenu d'une bouteille qu'on inclinerait soit à droite, soit à gauche. Cette mutation s'opère avec d'autant moins de rapidité que l'épanchement intra-oculaire est pourvu d'une densité plus forte ; elle est même nulle si l'amas est constitué par une matière très-épaisse.

L'onyx est susceptible de donner lieu à un relief proportionné à la quantité du produit anormal et à la position qu'il occupe. Aucune saillie appréciable n'existe d'ordinaire, lorsque l'amas réside au milieu des couches les plus internes du miroir. La matière puriforme, au contraire, est-elle déposée vers l'épithélium et les couches les plus externes, on la voit, en explorant surtout les parties de profil, soulever les tissus qui la bornent. Elle s'y présente sous forme d'une petite tumeur molle et jaunâtre. L'hypopyon, dans aucun cas, ne saurait produire des phénomènes analogues.

ÉTIOLOGIE.—L'hypopyon peut compliquer l'iritis et les ophthalmies internes ; c'est un symptôme très-commun à la suite des opérations de cataracte par abaissement. Toutefois, c'est dans les kératites qu'il surgit le plus habituellement. Un onyx évacué dans la chambre antérieure est susceptible de le produire. Quand il vient s'associer à une ulcération de la cornée, l'amas morbide provient, peut-être, et comme le pense le professeur Roser (de Marbourg) d'une transsudation endosmotique de matières albumineuses ou puriformes à travers les couches profondes du miroir. D'autres ont supposé un retentissement de la phlegmasie vers la capsule de Descemet.

TRAITEMENT.—On conseillait beaucoup autrefois l'application, sur les yeux affectés, de compresses imbibées d'une infusion de fleurs de sureau, de serpolet, d'hysope, de lavande, de mélisse, de safran ; on recommandait les vaporisations avec ces substances cuites dans de l'eau ou du vin ; on couvrait les paupières de sachets contenant ces mêmes agents, du camphre et d'autres ingrédients résolutifs. Un collyre ioduré (12 gouttes de teinture d'iode pour 70 grammes d'eau distillée) a été plus récemment préconisé, dans les cas rebelles, par le docteur Rivaud-Landrau[1]. On peut établir en thèse générale que l'hypopyon, n'étant qu'un épiphénomène qui vient s'ajouter à une iritis, et surtout à une kératite, ne réclame communément d'autre médication que celle qu'on dirige contre ces maladies. Nous mentionnerons, en première ligne, les émissions sanguines et le calomel ; vingt-quatre heures ont parfois suffi dans notre pratique pour la résolution complète de la collection morbide. C'est surtout quand elle a résisté à ces précieux agents qu'il ne faut pas oublier l'administration interne du polygala de Virginie, qui nous a rendu maintes fois des

[1] *Bulletin de thérapeutique*, t. XXXIII, p. 326.

services signalés. Le fait suivant témoigne de ses heureux effets dans quelques cas de ce genre.

Observation XX. — Leroux (de Montfermeil), journalier, se présenta, le 16 août 1856, à mes consultations cliniques. Il était occupé, il y avait trois semaines, à moissonner à la faux un champ de seigle, quand, sous l'influence d'un fort coup de vent, il fut violemment frappé à la face par plusieurs épis qui lesèrent surtout l'œil gauche. J'y constatai, unis aux symptômes d'une ophthalmie intense, un onyx situé au centre de la cornée et un hypopyon qui montait au niveau de la pupille. Un oculiste avait déjà soumis le malade aux émissions sanguines et aux mercuriaux; mais, comme l'hypopyon persistait avec opiniâtreté, il avait donné rendez-vous à cet homme pour lui ponctionner la cornée, afin d'évacuer la collection lymphatique. Leroux, répugnant à se soumettre à une tentative chirurgicale, préféra venir me demander s'il n'y avait pas moyen d'essayer de nouveau chez lui quelque ressource d'un autre ordre. La médication du confrère consulté avant moi m'ayant paru fort rationnelle, je ne la modifiai que peu. J'y fis toutefois une addition qui me parut importante : celle du polygala de Virginie.

Je prescrivis l'application de quinze sangsues devant l'oreille gauche, un vésicatoire à demeure derrière cette même oreille, des cataplasmes sinapisés aux jambes, le soir, au moment du coucher, l'onguent napolitain belladoné en onctions souvent répétées sur le front et la tempe gauche. J'ordonnai de prendre chaque jour six des paquets suivants :

Calomélas.....	50 centigrammes.
Poudre de polygala de Virginie.....	4 grammes.
Sucre blanc pulvérisé.....	4 grammes.

Mêlez et divisez en 18 paquets.

Régime doux. Suspendre tout travail. Ombrager l'œil malade avec une compresse flottante.

Il y avait moins d'inflammation le 19 août; la cornée était moins trouble; l'hypopyon avait beaucoup diminué en hauteur et en épaisseur. (Continuer les mêmes moyens, sauf les sangsues. Purgation avec un mélange d'eau-de-vie allemande, de vin de colchique et de sirop de fleurs de pêcher, additionné d'alcoolat d'anis.)

Le 23, l'hypopyon ne laisse plus que quelques vestiges au bas de la chambre antérieure. (Suspendre les poudres; onguent napolitain belladoné sur le front; entretenir le vésicatoire.)

Le 28, je constatai la résolution complète de l'hypopyon, en présence des médecins qui me font l'honneur de fréquenter mes conférences cliniques. Je conseillai plus tard, contre l'opacité cornéale, le collyre au borax, celui de sublimé, les pommades rouges et d'autres topiques. La vue, naguère abolie, finit par se reconstituer au point que le malade fut à même de distinguer une épingle fine.

Lorsque l'hypopyon persiste, malgré les meilleurs expédients résolutifs mis en œuvre, quand il monte jusqu'à la pupille vers laquelle il déverse des matériaux plastiques, source d'atrésie et de synéchies, quand surtout la collection est tellement concrète, par l'absorption de ses éléments les plus fluides, qu'il est évidemment impossible de la résoudre par les moyens purement médicaux, il ne faut point hésiter à en solliciter l'évacuation par la ponction de la cornée, dans son segment inférieur et près de son limbe (page 194). Nous devons, toutefois, ajouter que des dissidences existent parmi les ophthalmologistes qui font

autorité dans la science, en ce qui a trait à l'utilité d'une telle tentative. Tandis qu'elle a pour partisans Wardrop, Jaeger, Rosas, Cunier, etc., elle est formellement rejetée par Janin, Scarpa, Jüngken, etc. On lui a reproché d'exaspérer les accidents phlegmasiques, de tendre plutôt à seconder l'extravasation d'une quantité plus considérable de la matière concrescible, d'exposer l'organe à se perdre; les lèvres de l'incision peuvent suppurer, a-t-on dit, d'où sa transformation en un ulcère susceptible de donner lieu à une hernie de l'iris. Il est à remarquer, d'ailleurs, qu'habituellement la paracentèse agit beaucoup plus, dans cette circonstance, comme moyen de détente et de résorption, après l'écoulement de l'humeur aqueuse, qu'en produisant l'expulsion de la matière stagnante dans l'organe, expulsion que la densité et la plasticité de l'épanchement rendent presque toujours incomplète. J'ai vu des chirurgiens s'efforcer d'en provoquer la sortie à l'aide de stylets, de pinces, etc., qu'ils introduisaient dans la solution de continuité, et n'y arriver que d'une manière très-imparfaite. C'est même pour ce motif que quelques oculistes ne s'adressent pas à la collection dans la paracentèse cornéale à laquelle ils ont ici recours, mais se contentent de placer leur ponction loin de l'amas morbide, dans le seul but de faire couler l'humeur aqueuse.

Saint-Yves procède à l'opération avec la lancette, Wenzel avec son couteau à cataracte (planche II, fig. 9), le docteur Monteath avec le scalpel à iris d'Adams (planche III, fig. 8). Notre ami, Sperino (de Turin), oculiste distingué, fend inférieurement la cornée avec le perforateur de la conjonctive de M. Jules Guérin (Pl. VI, fig. 5), instrument dont se sert ce dernier pour la ténotomie sous-conjonctivale, et dont la lame, lancéolée et légèrement courbe sur le plat, présente deux tranchants latéraux qui se joignent à angle aigu pour former le sommet de cette spatule tranchante. Ce petit couteau est introduit dans la chambre antérieure, la face concave en avant; l'arête longitudinale, dont ses deux faces sont munies, seconde la pénétration de l'instrument[1]. J'ai toujours ponctionné la cornée, dans les cas de ce genre, avec le couteau-lance coudé; l'incision doit avoir de quatre à six millimètres. L'on exécute ensuite quelques mouvements de pression sur la lèvre inférieure de la plaie avec le dos de la curette de Daviel; l'on introduit même, au besoin, celle-ci au milieu de la collection, et il est bien rare qu'on ne parvienne pas à en entraîner une bonne partie au dehors. Une seule ponction a suffi le plus souvent; dans d'autres cas,

1 Lorsque M. Sperino veut faire sortir l'humeur aqueuse plusieurs fois dans la même journée, et même à des intervalles de vingt-quatre heures (au maximum), il ne répète pas la ponction. Il se sert alors d'un stylet de baleine à extrémité olivaire, que son élasticité rend plus propre à rompre avec délicatesse et ménagement les adhérences qui pourraient s'être formées au fond de la plaie, adhérences que l'on trouve presque toujours peu de temps après la ponction. On n'a jamais vu cette introduction répétée du stylet à travers la même ouverture être cause de suppuration ou de mortification de la plaie. Il ne reste qu'une petite cicatrice qui est complétement fermée quelques heures après qu'on l'a retiré. Cette cicatrice est seulement visible lorsqu'on a rouvert la plaie pendant plusieurs jours de suite, et dans un endroit, du reste, où elle ne peut présenter aucun inconvénient. (*Annales d'oculistique*, t. XLIV, p. 64.)

il a fallu avoir recours à plusieurs tentatives de ce genre. Jaeger m'a dit qu'il avait parfois réussi, à la faveur de deux ou trois ponctions, à sauver l'œil.

Observation XXI.—Mesureux, qui entra en traitement à mes consultations cliniques le 12 juin 1860, était atteint à l'œil gauche d'une ulcération de la cornée, accompagnée d'hypopyon, désordres survenus par suite d'une violente contusion de l'organe. Les saignées, les sinapismes, l'onguent napolitain belladoné, le calomel, le polygala de Virginie ayant été vainement employés durant dix jours, je me décidai, le 23 juin, à attaquer l'épanchement par la ponction. Persistant avec opiniâtreté depuis un mois, et montant jusqu'à la pupille, il était tellement épais qu'aucun déplacement ne s'effectuait dans la masse par l'inclinaison latérale de tête.

Rien ne sortit immédiatement après la ponction. Ce ne fut qu'à la faveur de pressions exercées avec ménagement sur la lèvre inférieure de l'incision que la matière de la collection coula peu à peu le long de la concavité de la curette. Je parvins ainsi à en évacuer la moitié environ. (Sangsues, cataplasmes sinapisés aux jambes, fomentations réfrigérantes, calomel.)

Le 26 du même mois, Mesureux m'assura qu'une grande quantité de l'amas plastique avait encore coulé le long de l'incision durant plusieurs heures après l'opération. Je trouvai l'hypopyon infiniment moins copieux qu'il ne l'était après la tentative chirurgicale. Le malade ne souffrait pas et avait recouvré la vue. Le 30, la résolution de la collection était complète. Peu à peu les accidents se dissipèrent, et, le 17 juillet, Mesureux put reprendre ses occupations.

Galien cite un certain Justus, qui se flattait de guérir l'hypopyon en saisissant par les côtés la tête de ses malades, à laquelle il imprimait ensuite de fortes secousses. Nous mentionnerons encore, à titre de donnée historique, les injections d'eau tiède faites dans le globe par Saint-Yves, à travers une perforation cornéenne. La succion, autre expédient chirurgical, jouit du singulier privilége d'être proposée deux ou trois fois par siècle et de tomber immédiatement dans un juste oubli. Conseillée, en 1703, par Jean-Baptiste Verduc[1], elle le fut, quarante années après, par Leclerc, qui recommande d'introduire dans la chambre antérieure, à travers une ouverture pratiquée à la cornée, un petit tube de verre, muni, dans son milieu, d'une boule dans laquelle il veut qu'on attire, par l'aspiration, l'amas morbide. La succion a été préconisée de nouveau, il y a quelques années, par M. Adelmann, professeur à Wurzbourg, qui a imaginé dans ce but un instrument. Il se compose d'une petite canule, destinée à pénétrer dans la plaie kératique, d'un tube de verre qui s'adapte à la canule, et d'un tuyau mince en caoutchouc vulcanisé, muni, à son extrémité libre, d'une embouchure de corne qui vient se mettre en rapport avec la bouche de l'opérateur.

[1] On fait une petite incision avec une lancette délicate au bas de la cornée. Si le pus est épais et qu'il ait peine à sortir, on pourra le tirer en suçant avec un petit tuyau; mais, afin que le pus ne monte pas jusqu'à la bouche, le tuyau doit être un peu élargi dans son milieu, en forme de petit vase, afin que le pus s'y arrête. (J.-B. Verduc, *Traité des opérations de chirurgie*, 3e édition. Paris, 1703.)

SECTION II.

ÉPANCHEMENTS SANGUINS INTRA-OCULAIRES. — DE L'HYPOHÉMA.

Les suffusions sanguines de la cavité oculaire peuvent avoir lieu dans les chambres, siéger entre les membranes pariétales ou exister dans le corps vitré. Elles sont le plus habituellement déterminées par des lésions traumatiques : contusions, plaies pénétrantes, opération de la cataracte ou de la pupille artificielle et plus particulièrement l'iridodialysis, etc. Elles viennent parfois compliquer le scorbut. Les efforts immodérés du corps, tels que l'action de lever un lourd fardeau, un accouchement laborieux, l'éternument souvent répété, les vomissements, une toux violente, peuvent être considérés comme causes possibles de l'hémophthalmos[1]. Une jeune fille de six ans, atteinte de coqueluche, perdit tout à coup la vue d'un côté, pendant un paroxysme; les chambres de l'œil affecté furent trouvées encombrées de sang; l'organe ne tarda pas à s'élever au double de son volume ordinaire; les accidents devinrent tels que M. Dugas, chargé de cette malade, jugea à propos d'exciser la cornée et de vider le globe, pour faire porter plus tard un œil artificiel[2]. La rupture des vaisseaux de l'iris ou de la choroïde, dans les fortes congestions de ces membranes, est susceptible de produire la lésion qui nous occupe. Chez les jeunes sujets atteints de fongus médullaire de la rétine, j'ai vu survenir des suffusions sanguines, qui se résorbaient plus ou moins rapidement pour se reproduire tôt ou tard. Dans d'autres cas, une extravasation de ce genre s'opère au sein du bulbe, subitement et sans cause appréciable (apoplexie oculaire). Parfois, l'on a constaté cet accident, chez les femmes après la ménopause.

On désigne plus particulièrement sous le nom d'*hypohéma* ou d'*hyphéma* un épanchement de sang déposé dans la partie déclive de la chambre antérieure. On distingue alors, derrière la portion inférieure de la cornée, une masse rouge qui, comme l'hypopyon, est bornée en haut par une ligne droite et en bas par un segment de cercle. Dans quelques cas, et quand la suffusion surtout est de fraîche date, elle est assez fluide pour se déplacer par les mouvements de la tête et son niveau obéit à l'inclinaison de cette dernière. Dans d'autres circonstances, la collection présente deux couches distinctes : l'une supérieure, liquide; l'autre inférieure, concrète et formant caillot. L'épanchement est-il assez abondant pour occuper toute la cavité des chambres, la pupille et l'iris échappent à nos regards et la coloration générale de la cornée devient d'un rouge noirâtre. Des phénomènes d'étranglement plus ou moins sérieux ont été constatés dans de telles conditions.

Les suffusions des chambres sont infiniment moins graves que celles qui ont pour siége d'autres régions de l'organe visuel. Quand le sang, qui constitue

[1] Les termes *hémophthalmos* et *hémophthalmie* sont employés indistinctement par les auteurs pour désigner les épanchements hématiques intra ou extra-oculaires.

[2] *Gazette des hôpitaux*, année 1839, p. 63.

l'hypohéma, reste liquide, il se résorbe le plus habituellement avec rapidité sous l'influence de la reproduction incessante de l'humeur aqueuse; les caillots, par contre, sont généralement très-réfractaires. Il est aussi digne de remarque que fréquemment l'iris contracte une teinte brunâtre, qui dure longtemps, quand cette cloison a été en rapport avec une abondante collection sanguine qui s'est résorbée.

TRAITEMENT.—Le traitement des épanchements sanguins des chambres consiste dans l'emploi des antiphlogistiques, des mercuriaux, de l'eau glacée ou de la solution de teinture d'arnica en fomentations, et de l'administration interne du polygala senega (page 124). La lenteur de la résorption peut militer pour l'usage d'applications aromatiques ou éthérées. Dans les cas extrêmes, c'est-à-dire si la cornée est refoulée en avant par une collection abondante et si le malade est en proie à des douleurs vives, force est d'ouvrir le miroir et d'entraîner les caillots au dehors. La curette de Daviel et des pinces déliées sont d'un emploi avantageux dans ce dernier but; quant à la ponction, elle sera faite à l'endroit indiqué pour l'hypopyon et avec le couteau lancéolaire. Il est bien entendu que la tentative dont il s'agit n'est applicable qu'à la suffusion proprement dite et devrait être remplacée par d'autres opérations plus radicales, s'il s'agissait, par exemple, d'un fongus médullaire de la rétine qui pourrait militer pour l'extirpation de l'œil.

SECTION III.

TROUBLE DE L'HUMEUR AQUEUSE. — INFUSOIRES. — CYSTICERQUES. — ALTÉRATIONS DIVERSES.

Plusieurs auteurs, qui ont décrit l'inflammation de la membrane de l'humeur aqueuse, ont noté, parmi les traits qui la caractérisent, la perte de transparence de ce fluide et l'existence de flocons de lymphe plastique, les uns nageant au milieu du liquide, les autres attachés à la face postérieure de la cornée. Bien qu'il me paraisse fort probable que la capsule de Descemet ne reste pas étrangère à la constitution des hypolymphas, je regarde comme fort exceptionnelle l'apparition des flocons albumineux précédemment mentionnés; chose semblable, du moins, ne se présente jamais à mon observation.

Le trouble intermittent de l'humeur aqueuse est encore une manifestation pathologique très-rare, mais que des documents, consignés dans les annales de la science, ne permettent pas de révoquer en doute.

OBSERVATION XXII[1]. — Au commencement de mars 1757, Janin fut consulté par un homme atteint d'une cécité périodique qui, depuis une année, survenait régulièrement tous les quinze premiers jours de chaque mois; cette époque passée, les yeux revenaient

[1] Janin, *loc. cit.*, p. 412.

à leur état normal. Janin trouva les deux chambres antérieures obstruées par une matière jaunâtre trop épaisse pour qu'on pût distinguer la coloration de l'iris et la pupille; chose remarquable, la conjonctive était à peine phlogosée, et il y avait absence complète de douleurs. Un collyre résolutif et quelques purgations n'amenèrent aucun résultat; les yeux ne s'éclaircirent que vers le 15 mars. La cécité s'étant manifestée de nouveau le 1er avril, Janin constata les mêmes phénomènes; mais cette fois la vision se rétablit le huitième jour, sous l'influence d'un collyre spiritueux, d'un vésicatoire derrière chaque oreille et de pilules minoratives. Le malade ayant cessé tout traitement, il redevint aveugle le 1er mai; le vingt-deuxième jour, la cécité durait encore. Plus docile dès lors, il prit régulièrement tous les matins 36 grains de quinquina, fit usage de collyres appropriés, porta quatre mois un séton, moyens qui produisirent une guérison complète. En 1761, époque à laquelle Janin le vit pour la dernière fois, il jouissait de la santé la plus parfaite.

Dans un fait du même genre, extrait de la pratique de Richter, il s'agit d'un homme qui devenait aveugle chaque matin, par suite d'un trouble de l'humeur aqueuse. Elle s'éclaircissait dans le courant de la journée et la vue se reconstituait.

M. Frœbelius, qui qualifie ce curieux phénomène d'affection non encore décrite, est plus explicite en ce qui le concerne[1]. Il n'eut l'occasion de le constater qu'à l'œil gauche, chez des sujets âgés de 40 à 50 ans et qui souffraient d'hémorrhoïdes. Le type de l'intermittence était quotidien, les accès se manifestant vers le milieu de la journée, persistant quelques heures et se dissipant complétement le soir. M. Frœbelius n'a jamais vu les paroxysmes traversés par des accidents inflammatoires; la conjonctive n'offrait qu'une injection modérée; l'humeur aqueuse était d'un blanc de lait, parfois d'un blanc grisâtre; elle peut n'être pourvue que d'une teinte louche. La vue est tantôt trouble, tantôt radicalement abolie, les conditions de cette fonction étant généralement en rapport avec celles de l'obstacle. L'auteur ajoute que la maladie dure une semaine ou deux, parfois deux jours seulement, si elle est reconnue et bien traitée dès ses débuts; a-t-elle persisté pendant quelques mois, le pronostic est moins favorable. M. Frœbelius l'attribue à une altération qualitative dans la sécrétion de l'humeur aqueuse, par suite d'une crase du sang, et croit qu'il est probable que le trouble du fluide dépend de la coagulation d'éléments albumineux plus ou moins abondants. Le traitement qu'il prescrit se compose de frictions au voisinage de l'œil avec une pommade iodée, que l'on additionne de camphre ou d'extrait de belladone, d'onctions sur cette même région avec un mélange de parties égales de teinture de noix vomique et de teinture éthérée de valériane, etc. Il surveille les conditions des hémorrhoïdes ou du flux hémorrhoïdal et administre à l'intérieur les antipériodiques.

En signalant, il y a quelques années, le fait que relate Janin, je m'exprimais ainsi[2] : « Dans cette observation si curieuse à tant de titres, on ne peut dire que l'épanchement était le résultat d'une iritis, car il n'y avait aucune douleur,

[1] *Annales d'oculistique*, t. XXXVII, p. 277.

[2] Ch. Deval, *Chirurgie oculaire*. Paris, 1844, p. 284.

et la pupille d'ailleurs n'aurait pas manqué de s'oblitérer sous l'influence de ces apparitions incessantes de phénomènes inflammatoires. Ce n'était pas du pus; dans quel point en chercher la source, et comment l'œil aurait-il pu supporter sans altération le séjour longtemps prolongé d'une matière aussi irritante? Ce ne pouvait être qu'une substance douce et fort innocente, comme un produit albumineux; la membrane de Descemet en était très-probablement la source. » Cette proposition est corroborée par l'opinion plus récemment formulée de M. Frœbelius. Les exemples, d'ailleurs, qui se rattachent à cette singulière anomalie, sont trop rares et trop insuffisamment appréciés pour que cette question de pathologie puisse être considérée comme jugée en dernier ressort.

Nous mentionnerons encore la présence dans l'humeur aqueuse de paillettes de cholestérine, susceptibles de donner lieu à des phénomènes de scintillation dont nous parlerons plus tard. Les infusoires, découverts dans les yeux des poissons, des quadrupèdes, et même de l'homme, ont fait penser qu'on y trouverait peut-être une nouvelle explication des mouches volantes. Dans une excursion que fit Maunoir à Neuchâtel avec M. Agassiz, ce dernier lui montra, dans l'humeur aqueuse d'un œil de lotte, qui sortait de l'eau, des diplostomes et des oxyures qui ne le cédaient pas en activité aux anguilles du vinaigre. On a cité quelques faits constatant l'existence du cysticerque dans la chambre antérieure; une ponction effectuée sur la cornée avec le couteau-lance (kératotomie linéaire) doit être recommandée comme la meilleure voie d'en pratiquer l'extraction.

Observation XXIII[1].—Chez une femme d'une vingtaine d'années, observée par M. de Graefe, et qui offrait depuis dix mois à l'œil droit des symptômes d'iritis, la chambre antérieure était partiellement occupée par une petite ampoule d'un blanc laiteux, légèrement transparente, et pourvue de mouvements particuliers de contraction qui, émanant du fond de la vésicule, se propageaient à ses parties latérales. Il était facile de vérifier, surtout à la loupe, que l'ampoule était munie de plusieurs saillies qui correspondaient aux suçoirs. Adhérant dans un point circonscrit à la région inférieure de la marge pupillaire de l'iris, la vésicule couvrait la presque totalité de la pupille. La vision, qui en était fort gênée, gagnait sensiblement par les instillations mydriatiques.

Le cysticerque extrait offrait les dispositions suivantes : poche ronde, blanchâtre et cependant diaphane, de près de 4 millimètres de diamètre. Le cou a une longueur de 6 millimètres. Les deux parties dont il se compose sont séparées l'une de l'autre par un anneau opaque. Au cou se trouve soudée une tête délicate, armée de ses suçoirs et ayant 1 millimètre et demi à peu près de diamètre.

La pièce, conservée dans de l'eau additionnée d'alcool, offrait sa forme et presque sa diaphanéité primitive, lors de la publication de cette observation.

Un excès d'humeur aqueuse fait bomber la cornée, dans l'hydrophthalmie antérieure, et parfois alors la chambre antérieure acquiert des dimensions très-considérables. Un effet contraire est produit par la diminution de la quantité de ce fluide. M. Bouisson, auteur d'un remarquable travail sur ce point encore

[1] *Archiv für Ophthalmologie*, t. I, 1re partie, p. 453.

fort obscur de la physiologie et de la pathologie de l'œil (pag. 13), attribue à l'insuffisance de l'humeur aqueuse certaines oscillations de l'iris et quelques conditions capables de susciter un dérangement plus ou moins considérable dans l'exercice des fonctions visuelles. Elle serait, dans sa pensée, l'une des causes capitales de la presbytie, par suite du raccourcissement qu'engendre, dans le diamètre antéro-postérieur de l'œil, la diminution de la nappe du fluide et l'aplatissement de la cornée qui en est le résultat.

Les iritis, les staphylômes, les synéchies et un bon nombre de lésions déjà décrites sont susceptibles d'imprimer aux dispositions des chambres des mutations sur lesquelles il nous paraît superflu de revenir.

CHAPITRE VII.

MALADIES DU SYSTÈME LENTICULAIRE (CATARACTE).

SECTION I.

PRÉCIS PATHOLOGIQUE.

On entend sous le nom de *cataracte* (*cataracta ; suffusio*) toute opacité plus ou moins étendue de l'appareil lenticulaire ou cristallinien. Les divers éléments dont cet appareil est composé peuvent se troubler ensemble ou séparément ; c'est sur le siége de l'obscurcissement qu'est fondée la distinction des espèces de la cataracte. Celle-ci est *lenticulaire* ou *cristalline*, quand elle affecte la substance propre du cristallin ; *capsulaire* ou *membraneuse*, quand elle n'est localisée que dans la capsule ; *capsulo-lenticulaire* ou *capsulo-cristalline*, quand le cristallin et son enveloppe sont à la fois obscurcis.

L'éclairage oblique est infiniment supérieur à l'ophthalmoscope pour la constatation des désordres du cristallin et de sa capsule. Les troubles les plus légers de l'appareil lenticulaire apparaîtront avec la plus grande lucidité à la lumière oblique, tandis qu'ils peuvent se dérober à la vue, quand on les contemple avec l'ophthalmoscope. On peut admettre comme règle que le premier élément d'exploration est surtout applicable aux souffrances du système lenticulaire, tandis que le second s'adresse plus particulièrement à celles des profondeurs de l'organe.

Dans l'examen du cristallin avec l'ophthalmoscope, fort souvent la différence d'intensité de la lumière est la condition seule qui explique pourquoi les taches qu'il présente apparaissent ou n'apparaissent pas à l'observateur. Une lumière trop vive traverse très-fréquemment ces obstacles et les rend invisibles, d'où le principe de recourir à une lumière faible. Le réflecteur, sans lentille, suffit le

plus habituellement. Il faut aussi procéder à l'investigation dans plusieurs sens, c'est-à-dire ne pas se borner à examiner la pupille de face; on doit encore l'explorer dans une direction oblique.

Article 1. — Cataractes lenticulaire, capsulaire et capsulo-lenticulaire.

CARACTÈRES ANATOMIQUES. — 1. CATARACTE LENTICULAIRE OU CRISTALLINE. — Elle est la plus fréquente de toutes et atteint plus particulièrement les personnes avancées en âge. Sa couleur varie. En général grisâtre, cendrée et parfois d'un jaune ambré, surtout chez les vieillards, elle se rapproche davantage du blanc chez les sujets plus jeunes, et notamment chez les enfants, sur lesquels on la trouve fréquemment pourvue d'une teinte laiteuse ou d'un blanc bleuâtre. Les colorations qui viennent d'être indiquées sont celles qui frappent l'observateur de prime-abord. Un examen plus intime des cristallins cataractés nous les montre munis d'une coloration généralement plus foncée à leur centre qu'à leur périphérie. Le phénomène est surtout appréciable dans les cataractes séniles, lesquelles sont fréquemment pourvues d'un noyau d'un jaune rougeâtre et offrant parfois la teinte acajou.

On appelle *ombre portée de l'iris* un cercle noirâtre dessiné sur la partie de la cataracte qui correspond au bord pupillaire. Il est facile de se rendre compte de ce phénomène. Interposez un anneau entre la lumière et un morceau de papier blanc, et vous verrez sur ce dernier une ombre circulaire très-marquée quand l'anneau sera à une certaine distance de la surface blanche, diffuse au contraire lorsqu'il s'en éloignera. Dans un œil cataracté, l'anneau est le cercle pupillaire de l'iris, et le corps sur lequel se dessine l'ombre de cet anneau est le cristallin devenu visible. Ce phénomène existe à un degré plus ou moins élevé dans la plupart des cataractes lenticulaires; il manque dans quelques cas, comme nous le verrons tout à l'heure. Il est digne de remarque que la zone noirâtre ne provient qu'en partie de l'ombre projetée par l'iris, et qu'elle dépend, dans une grande portion de son étendue, de la lisière pigmenteuse du bord pupillaire de cette cloison, lisière qui ne peut être aperçue quand la pupille est noire, mais devient apparente lorsqu'une surface blanchâtre ou grisâtre se place derrière elle.

Eu égard à la consistance des cataractes lenticulaires, on les distingue en *dures* (*phacoscleroma*), *molles* (*phacomalacia*) et *liquides* (*phacohydrops*; *phacohydropsia*).

Les cataractes dures sont peu volumineuses et aplaties d'avant en arrière; plus une cataracte est dure et plus elle est mince et petite. Le contraire a lieu dans les cataractes molles. Il résulte de ces dispositions respectives que le cristallin est plus éloigné de l'uvée, lorsque la cataracte est dure que quand elle est molle. Dans le premier cas, la pupille se meut librement, car elle n'éprouve aucune gêne, tandis qu'une lentille très-molle et gonflée presse l'iris d'arrière en avant et peut provoquer la dilatation de la pupille. Quelquefois, la cloison iridienne, fortement comprimée, se bombe de telle sorte que la chambre antérieure est considérablement diminuée, la postérieure étant abolie. L'extroversion

pupillaire, susceptible de se constituer dans ces conditions, a été appelée *ectropion de l'uvée.*

La cohésion plus ou moins intime des molécules lenticulaires opaques influe sur la coloration de la masse qu'elles présentent. Les cataractes dures sont ordinairement plus foncées que les cataractes molles. Les premières ont une couleur cendrée, plombée, d'un gris d'acier, etc. ; les secondes sont d'un blanc très-légèrement grisâtre ou bleuâtre.

On peut établir que l'ombre portée de l'iris est, en général, d'autant plus marquée dans la cataracte lenticulaire, que l'opacité est plus éloignée de l'ouverture pupillaire. Il suit de là que ce caractère, qui existe à un haut degré dans les cataractes dures, manque dans les cataractes molles. Le cercle noir qu'offrent ces dernières dépend de la lisière pigmenteuse du bord pupillaire de l'iris.

Le trouble de la vision est moins considérable quand la cataracte est dure, que lorsqu'elle est molle ; la différence de vue au grand jour ou dans une obscurité médiocre est, en outre, plus marquée dans le premier cas que dans le second. Il est parfois arrivé, au dire des auteurs, que l'absence de toute sensibilité à la lumière et l'immobilité de la pupille, dans la cataracte molle, ont fait supposer que l'affection lenticulaire était compliquée d'une amaurose incurable. Une cécité aussi complète, très-exceptionnelle, à mon avis, dans l'espèce, car elle ne s'est jamais offerte à mon observation, a été interprétée par la turgescence de la lentille qui, proéminente et très-large, bouche hermétiquement l'orifice pupillaire, ne laissant passer à travers sa substance, ni à travers les parties les plus voisines du corps vitré, aucun rayon de lumière.

Observation XXIV. — Un seigneur, âgé de soixante-huit ans, que cite Pellier, était affecté depuis vingt ans de deux cataractes. Comme les pupilles étaient très-dilatées et presque immobiles, Pellier soupçonna une complication de goutte sereine, et regarda la guérison comme très-douteuse. Les deux yeux ayant été opérés par extraction, la vue ne se rétablit pas. Tout espoir semblait perdu, quand, au bout de quelques semaines, la faculté visuelle revint; elle fit de tels progrès que le malade finit par distinguer les objets les plus minutieux et lire les caractères les plus fins avec des lunettes à cataracte. Le long laps de temps, pendant lequel la rétine avait été plongée dans les ténèbres, peut expliquer pourquoi cette membrane n'a été apte à percevoir la lumière qu'après s'y être graduellement habituée. Voici quelques réflexions de Pellier au sujet de cette observation curieuse : « Cette cure est trop frappante, dit-il, pour ne pas mériter d'être connue; je la rends ici publique, afin de faire voir qu'on peut quelquefois se tromper sur le pronostic de la cataracte, et dans la vue d'encourager les personnes de l'art qui rencontreront de pareils aveugles, de ne pas les abandonner à leur triste sort, comme on l'avait fait de celui-ci. Si l'on réfléchit sur la dilatation extrême des prunelles et sur leur peu de jeu, si l'on fait attention à la grosseur des cataractes extraites, il ne sera pas difficile de découvrir la cause qui a produit un retard aussi long dans les perceptions visuelles. N'est-il pas raisonnable de croire que, les cristallins s'étant considérablement augmentés de volume, puisqu'ils étaient presque le double qu'ils ne le sont dans l'état de santé, il en soit résulté une pression assez forte aux parties environnantes, pression qui avait principalement lieu sur le corps vitré et sur la rétine? Or, cette membrane ayant perdu de son ton et de son ressort par ladite pression, ne peut-on pas attribuer à cette circonstance l'origine du retard des fonctions visuelles? Si le recouvrement de la vue

n'a pas eu lieu immédiatement après l'opération, c'est qu'il a fallu que la nature eût le temps de réparer insensiblement le désordre que le volume augmenté des cristallins avait produit au siége immédiat de la vue, et c'est ce qu'elle a sagement fait, sans aucun secours étranger. »

Il est rare que la cataracte lenticulaire soit entièrement dure ou entièrement molle. Les cataractes dures ont, le plus souvent, un pourtour gélatineux plus ou moins épais, et les cataractes molles un noyau central plus consistant que les couches périphériques. Les dénominations de *caséeuse*, de *gélatineuse*, etc., ont été assignées par les oculistes à la cataracte, suivant qu'elle leur offrait la mollesse du fromage mou, de la gélatine, etc. Ces variétés rentrent dans la catégorie des cataractes molles ou partiellement molles.

Généralisant les cataractes, au point de vue de leur consistance, dans les diverses périodes de la vie, on peut établir qu'elles sont molles dans l'enfance et dans la jeunesse, et dures, au contraire, dans la vieillesse.

Les cataractes liquides résultent de la dissolution partielle ou totale du cristallin dans un fluide lactescent accumulé dans le sac capsulaire. Il y aurait là, d'après quelques observateurs, une véritable hydropisie de la capsule cristalline; d'autres invoquent une infiltration par endosmose de l'humeur aqueuse à travers cette même capsule devenue le siége d'une condition pathologique inconnue. Ce sont les couches corticales qui passent les premières à la liquéfaction ; celle-ci peut atteindre à la longue le noyau de plus en plus ramolli de la lentille. Cette cataracte s'observe ordinairement dans l'enfance et dans la jeunesse, bien que nous l'ayons rencontrée dans les autres périodes de la vie, et même chez les vieillards. Tout récemment encore, après avoir taillé un large lambeau, pour extraire une cataracte, chez une femme de 58 ans, l'obstacle, complétement liquide et d'un aspect laiteux, s'évacua au dehors, dès que la capsule antérieure eût été incisée, et la pupille devint parfaitement noire. La cataracte entièrement liquide est plus rare que celle dans laquelle existe, en outre, un noyau lenticulaire opaque (cataracte fluido-dure). L'absence complète de ce dernier, par progression du ramollissement, est surtout peu commune chez les sujets avancés en âge.

Après avoir artificiellement dilaté la pupille, et en ayant recours à l'éclairage oblique, vous reconnaîtrez que la substance corticale a passé à l'état fluide, à la présence dans le champ pupillaire d'une masse globuleuse blanche ou d'un blanc bleuâtre ; la teinte n'est qu'exceptionnellement foncée. La suffusion est dépourvue de ces stries, de ces rayons prismatiques caractéristiques des opacités cornéales munies de quelque solidité ; elle est d'habitude inégalement répartie et comme marbrée, par suite des dispositions variables des amas qui poussent en avant la cristalloïde antérieure. Quand le noyau de la lentille n'a pas participé au travail général de désagrégation et de ramollissement, il se laisse souvent apercevoir sous forme d'un reflet grisâtre ou jaune ambré, dans la région la plus déclive de la cavité capsulaire. Le disque antérieur de la capsule est trop rapproché de l'uvée, pour qu'une ombre portée de l'iris soit possible; le bord pigmenteux du cercle pupillaire forme seul l'anneau brunâtre. Il n'est pas rare que les

cataractes de ce genre diminuent de volume à la longue par l'absorption partielle du liquide qu'elles contiennent. Les Allemands signalent encore un caractère qui nous paraît loin d'être constant. Lorsque le malade, disent-ils, maintient son œil immobile, pendant un demi-quart d'heure environ, la masse opaque se divise en deux couches, dont la supérieure est laiteuse et dont l'inférieure, formée par les parties les plus lourdes, a une teinte plus tranchée. Le cataracté vient-il à se frotter l'œil ou à mouvoir la tête avec rapidité, plusieurs flocons s'élèvent aussitôt et les deux couches se confondent.

Il y a peu d'années encore, on enseignait dans les écoles qu'un liquide, placé entre le cristallin et le sac capsulaire, pouvait devenir opaque, à l'exclusion des autres éléments de l'appareil lenticulaire, d'où la cataracte *morgagnienne* ou *intersticielle* de Beer, de Wenzel et d'autres auteurs. Mais on sait aujourd'hui que ce que Morgagni prenait pour une humeur particulière, destinée à nourrir le cristallin, n'est que la substance du cristallin lui-même qui, solide dans son milieu, diminue de densité à mesure que les couches concentriques qui le forment approchent de sa surface; il suit de là que la cataracte morgagnienne pure a été rayée des cadres nosologiques.

Observation XXV. — Wenzel rapporte qu'un jeune homme vint, en 1765, consulter son père à Londres. L'œil droit, affecté d'une cataracte dont la couleur était très-blanche, présenta dans l'opération une circonstance assez singulière. Dès que la cornée et la capsule antérieure furent ouvertes, et avant même que la section ne fût achevée, une matière laiteuse s'écoula par l'incision kératique et démasqua la pupille, qui devint aussi nette que celle d'un œil dont on a exactement extrait le cristallin. Plusieurs objets assez petits furent distingués parfaitement à l'œil nu; ils parurent fort troubles, au contraire, quand l'organe fut muni d'un verre à cataracte, ce qui sembla fort étonnant. Le malade se coucha après que son œil eût été couvert. Le lendemain, en levant l'appareil, on aperçut dans l'incision cornéale un écartement auquel donnait lieu un corps étranger; or, c'était le cristallin lui-même, qui n'avait rien perdu de sa transparence et de son volume. Wenzel dut en conclure que la cataracte ne pouvait avoir d'autre siége que l'humeur de Morgagni. Le malade, après sa guérison, rentra, quant à la faculté visuelle, dans la catégorie des gens qui ont subi l'opération de la cataracte, et eut besoin de verres convexes.

Wenzel ajoute que plusieurs faits semblables au précédent furent constatés par son père et par lui-même. Chez un enfant, dont la cataracte était d'un blanc très-vif et cachait toute la pupille, le cristallin, dégagé des couches opaques, fut également trouvé dans l'incision de la cornée, le lendemain de l'opération. Il était complétement diaphane et assez petit, probablement, dit Wenzel, parce que la portion la plus molle de ce corps s'était attachée au linge et avait diminué son volume.

Bien que des exemples analogues à ceux qui viennent d'être rapportés me paraissent infiniment plus exceptionnels qu'on n'a bien voulu le dire, puisque je n'ai jamais rien observé de semblable, non plus que Jüngken, Lawrence, Travers, Rosas, etc, il n'est pas irrationnel de croire que la vue ait pu être parfois abolie par l'obscurcissement, le ramollissement et la liquéfaction des couches périphé-

riques de la lentille, le corps de celle-ci continuant à conserver son intégrité physiologique.

Les stries ou filets opaques, que montrent un grand nombre de cataractes en avant, en arrière ou au pourtour de l'appareil lenticulaire, étaient jadis presque exclusivement attribuées à un obscurcissement du disque antérieur ou du disque postérieur du sac capsulaire. Dans la très-grande majorité des cas, aujourd'hui, il faut localiser ce genre de troubles dans les couches corticales du cristallin (cataractes corticales). Bien qu'on les rencontre parfois chez les jeunes sujets, il y a lieu d'admettre que c'est là des indices qui marquent les débuts des cataractes séniles. Dans la *cataracte corticale antérieure*, une strie et assez habituellement plusieurs stries convergent de la circonférence du cristallin vers les parties de ce dernier, qui se rapprochent de la pupille. Courtes ou longues, elles affectent toujours la direction qui vient d'être signalée. Ternes, mats, d'une teinte grisâtre ou blanchâtre, ces rayons sont superficiellement placés dans le champ pupillaire, mais il est facile de s'assurer, en explorant de profil la région lenticulaire, qu'ils ne s'élèvent pas au-dessus de sa surface iridienne. Les espaces que bornent ces obstacles offrent la configuration d'un ou de plusieurs triangles, et parfois de fragments de triangles, dont la base est tournée vers le pourtour de la lentille, tandis que leur sommet, souvent tronqué, en regarde le centre. Quand ces interstices sont diaphanes, ce qui peut arriver dans les degrés peu avancés de la maladie, ils permettent à l'observateur de constater les conditions du noyau, des couches corticales postérieures et du fond de l'organe ; mais ces espaces sont susceptibles de se troubler à la longue, et parfois à un point tel qu'ils sont complétement effacés, l'opacité devenant plus ou moins uniforme. Dans la *cataracte corticale postérieure*, les filets, les rayons opaques sont situés plus profondément et sur un plan concave. Inclinez, d'ailleurs, la tête du malade en arrière ou invitez-le à regarder fortement en haut. Or, si l'obscurcissement occupe la partie antérieure de la substance corticale, vous le verrez se porter en haut, tandis que vous le verrez descendre et se cacher plus ou moins derrière la moitié inférieure de l'iris, si l'opacité réside dans la région postérieure de la substance corticale.

Bien que les dispositions pathologiques dont il vient d'être question soient fort souvent constatables à l'œil nu, on aura utilement recours, pour une appréciation plus exacte, à la loupe, à l'éclairage oblique et à l'ophthalmoscope. S'agit-il d'une cataracte corticale antérieure, elle apparaîtra, à l'éclairage latéral, colorée en gris blanchâtre. A l'ophthalmoscope, les opacités seront distinguées, au-devant de la coloration orangée du fond de l'œil, sous forme de pinceaux obscurs, d'ombres noires cunéiformes, à gros bout tourné vers la circonférence de la lentille. L'éclairage oblique vous mettra surtout à même de déterminer, avec le plus de précision, les dimensions, la profondeur des opacités et la part qui appartient aux troubles antérieurs et aux troubles postérieurs, quand, ce qui arrive souvent, il y a existence simultanée d'un double plan de stries corticales.

On a donné le nom de gérontoxon du cristallin à un obscurcissement grisâtre, qui se développe vers la circonférence de cet organe, surtout chez les

sujets avancés en âge. Comme, souvent, on ne saurait le découvrir qu'après avoir artificiellement dilaté l'orifice pupillaire, il ne peut apporter aucun trouble sérieux dans l'accomplissement des fonctions visuelles. Tantôt, ce gérontoxon est complet (cercle sénile du cristallin), tantôt, il est incomplet (arc sénile). Les stries, d'ailleurs, qui en émanent peuvent se propager à la longue jusqu'au milieu de la lentille, le noyau qu'elles bordent restant clair ou devenant ambré ou opaque à des degrés variables. Nous avons vu (page 367) que le gérontoxon de la cornée était parfois associé au gérontoxon lenticulaire.

Il résulte de nos observations que, le plus communément, les stries se montrent originairement aux limites des couches corticales les plus rapprochées du sac capsulaire. Il faut, toutefois, reconnaître qu'il y a trop peu de temps que des moyens précieux d'investigation sont en notre pouvoir pour que tout soit encore décidé sur ce point qui a trait au mécanisme de l'origine intime des opacités lenticulaires. Les divergences qui règnent parmi les praticiens démontrent péremptoirement que c'est là une de ces questions sur lesquelles l'observation clinique n'a point dit son dernier mot.

Représentant à cet égard des idées du docteur Cusco, M. Dubarry pense[1] que c'est du gérontoxon lenticulaire que procède tout le travail pathologique. Or, ce cercle n'occupe pas la partie la plus superficielle des couches corticales ; on peut les enlever, avant d'arriver à lui ; il semble situé à un demi-millimètre environ dans leur profondeur ; il proémine plus ou moins vers l'une ou l'autre des deux faces du cristallin. Ce travail est quelquefois centrifuge et se propage spécialement sur les couches les plus superficielles de la lentille. Dans ce cas, les lamelles corticales, comme soulevées et écartées les unes des autres, isolées par des parties diaphanes encore, donnent lieu, immédiatement sous la cristalloïde, à une série de saillies, en houppes d'un blanc chatoyant. Dans d'autres circonstances, le processus morbide a une marche centripète. On distingue, émanant du cercle sénile, une série de stries très-déliées, qui lui donnent l'aspect d'un peigne fin ou d'une roue dentée sur sa partie interne. On rencontre parfois encore deux autres segments de cercles concentriques au gérontoxon principal, mais toujours très-incomplets et siégeant dans les couches corticales, à des profondeurs variables. « C'est là, dit M. Dubarry, le type des altérations séniles du cristallin. Dans les cas où la cataracte devient complète, on voit se détacher de ce cercle des stries fines, mais opaques, séparées les unes des autres par des portions encore transparentes. Ces stries se rapprochent de plus en plus du centre, et la partie nucléaire se trouve prise dans leur intérieur, comme un centre de cristallisation. »

On a dit qu'il était fort rare de rencontrer des cataractes corticales chez des sujets âgés de moins de quarante ans, opinion en contradiction formelle avec les idées d'autres oculistes. D'après M. de Graefe, par exemple, si dans la période avancée de l'enfance, et pendant la jeunesse, se constituent les opacités cristalliniennes les plus diverses, il est permis d'établir, abstraction faite de la cataracte stratifiée, que les chirurgiens ne rencontrent généralement que

[1] Dubarry, *Recherches sur la cataracte*. Thèse inaug. Paris, 1859.

dans cette phase de la vie, que c'est la cataracte corticale qui se présente le plus fréquemment. Le développement de l'opacité est d'ordinaire très-rapide, dans de telles conditions ; aussi, exerce-t-elle une prompte influence sur la vision, qu'elle abolit souvent, peu de semaines après sa première formation, bien que cette cataracte mette de deux mois à une année à atteindre sa maturité proprement dite. Quant à la localisation des stries, il résulte des observations de M. de Graefe qu'elles débutent plutôt dans les couches intermédiaires de la lentille que dans les couches superficielles. Elles ne commenceraient, suivant lui, dans les parties les plus voisines de la cristalloïde que chez les jeunes sujets ; chez les personnes âgées, au contraire, leur point de départ existe dans les couches corticales profondes, dans celles qui se rapprochent le plus du noyau. Suivant M. Bowman, dans la cataracte qui surgit à l'âge moyen de la vie ou durant la vieillesse, la face postérieure de la lentille est assez fréquemment la première envahie, l'opacité émanant le plus souvent de la périphérie de cet organe sous forme de stries, dont le nombre, l'épaisseur et la longueur sont sujets à varier. Si l'on imprime artificiellement une forte dilatation à la pupille, il est assez commun de s'assurer que quelques-unes de ces stries passent de la face postérieure du cristallin au-dessus de la circonférence de ce dernier, pour sillonner ensuite une certaine étendue de sa face iridienne. M. Bowman professe que les stries ne sont, dans ce cas, que des paquets de fibres cristallines que quelque altération de nutrition a frappées d'opacité. Il semble, dit-il, qu'il y ait dans les fibres cristallines une tendance à devenir opaques dans toute leur longueur, quand une cause morbide atteint un seul point de leur étendue ; de là la configuration linéaire de l'obscurcissement. Ce dernier débute probablement à la partie moyenne de ces fibres, près de la circonférence du cristallin. Dans une autre variété d'opacité qui apparaît chez l'adulte, on distingue, soit sur la face antérieure, soit sur la face postérieure de la lentille, des stries qui divergent du centre vers la périphérie de l'organe.

Au début de mes études ophthalmologiques, on professait que la cataracte lenticulaire commençait presque constamment au centre de la lentille, puis se propageait par degrés vers la périphérie. C'était l'idée de Beer ; elle dominait partout dans les écoles. Les données qui précèdent démontrent que la question a changé de face. Quelques observateurs, cependant, ne les admettent qu'avec des restrictions plus ou moins larges. Nous citerons parmi eux un oculiste d'un grand talent, M. Lohmeyer, professeur de chirurgie et d'ophthalmologie à Gœttingue. Dans sa pensée, les deux conditions capitales sous l'empire desquelles le cristallin s'obscurcit sont l'atrophie de cet organe et sa dégénérescence graisseuse. L'atrophie se révèle par une couleur jaunâtre, qui commence au centre de la lentille pour se propager ensuite vers la circonférence ; elle ne semble pas nuire d'une manière sensible à l'acte des fonctions visuelles. Cet état, ou glaucome sénile, qui a donné lieu à tant d'erreurs de diagnostic, se perpétue souvent pendant des années, sans modification ; mais, le plus fréquemment, pendant que la teinte ambrée devient plus forte, la diaphanéité du noyau lenticulaire diminue (cataracte nucléaire dure), et cette opacité se propage graduellement du centre à la périphérie. Telle est la cataracte dure, la cataracte sénile. Dans

une période avancée, la coloration peut aller du jaune d'ambre au brun foncé, tirant même sur le noir; mais le maximum d'intensité reste toujours au centre. Contrairement à la forme qui vient d'être signalée, celle que caractérise une dégénérescence graisseuse des fibres du cristallin commence par la périphérie de cet organe et finit toujours par en envahir le centre. Les traits distinctifs des opacités dites corticales se montrent au début; puis la cataracte se constitue peu à peu sous forme de cataracte caséeuse ou demi-molle. Elle peut même être plus ou moins liquide autour de la partie demeurée ferme du cristallin, et, si la liquéfaction des couches périphériques a lieu avant que la lentille ne soit opaque à un degré un peu marqué, on a la cataracte de Morgagni, dont l'existence a été contestée à tort[1].

2° CATARACTE CAPSULAIRE OU MEMBRANEUSE.—L'opacité qui la constitue est dite *cataracte capsulaire antérieure* ou *cataracte capsulaire postérieure*, suivant qu'elle occupe l'hémisphère antérieur ou l'hémisphère postérieur de la capsule. La cristalloïde postérieure est beaucoup moins souvent affectée que la cristalloïde antérieure. La position que ce dernier feuillet occupe nous explique la fréquence des atteintes dont il peut être l'objet, dans les iritis, les ulcères de la cornée, les hypopyons, les blessures du bulbe, etc.

Les obscurcissements de la cristalloïde antérieure s'offrent sous forme de points, de plaques, de bandelettes, sans direction fixe et souvent accompagnés de synéchie postérieure. Leur teinte est fréquemment d'un blanc crétacé ou nacré, qui contraste avec la teinte généralement terne des opacités lenticulaires. Ces taches sont tantôt plates et tantôt exubérantes. Elles sont toujours superficielles et situées immédiatement derrière la pupille. Dans quelques cas même, elles proéminent à travers cette ouverture (cataracte pyramidale).

Si l'on rencontre parfois dans les affections de la substance propre de la lentille quelques-uns des caractères assignés aux opacités de son enveloppe, il est assez facile, néanmoins, et avec de l'habitude, de reconnaître par l'ensemble de ces derniers la cataracte capsulaire antérieure. On ne saurait en dire autant des obscurcissements de la moitié postérieure de la capsule, dont le diagnostic est toujours incertain. Les auteurs indiquent comme traits caractéristiques des stries opaques, situées profondément et sur un plan concave, taches que l'emploi des mydriatiques rend plus apparentes; mais ces stries, qui présentent parfois un certain éclat, occupent le plus souvent la partie postérieure de la lentille elle-même (cataracte corticale postérieure). On a dit aussi que la cataracte capsulaire postérieure n'altérait que peu la vision. J'ai connu une femme chez laquelle les deux capsules postérieures me parurent offrir l'aspect d'un tissu réticulaire; elle pouvait encore se livrer à des travaux de broderie assez minutieux. Lawrence cite un malade qui lisait avec facilité dans une Bible dont les caractères étaient assez gros; quand on dilatait la pupille avec la belladone, dit cet auteur, on distinguait les espaces transparents à travers lesquels pénétrait la

[1] La traduction du mémoire du docteur Lohmeyer, extrait du *Zeitschrift für rationelle Medicin* (année 1854), est consignée au t. XXXVI, p. 208, des *Annales d'oculistique*.

lumière. Ces opacités avaient-elles pour siége la cristalloïde postérieure ou les couches correspondantes de la lentille ? La dernière localisation me paraît infiniment plus probable.

La question des cataractes capsulaires a été l'objet de controverses nombreuses depuis l'année 1841, époque à laquelle M. Malgaigne battit en brèche la théorie, incontestée jusqu'alors, sur l'essence intime des opacités dont il s'agit. Ont-elles leur source dans la capsule elle-même, ou émanent-elles de produits fournis par les tissus voisins du sac capsulaire ? Nous exposerons les idées de quelques observateurs, avant de formuler notre opinion à cet égard.

M. Sichel, dont les doctrines ont subi, sous ce rapport, de larges modifications dans ces dernières années, annonce aujourd'hui[1] qu'il croyait autrefois que toute opacité de la capsule était la suite de son inflammation ; les progrès de la micrographie lui ont démontré qu'il n'en était pas toujours ainsi. M. Sichel range dans une catégorie particulière des obscurcissements capsulaires, qui semblent avoir pour cause productrice, non une phlegmasie, mais une altération dans la nutrition de la cristalloïde, qui, d'après lui, se flétrit, se plisse, s'épaissit, s'atrophie, de même que, dans l'atrophie du globe, l'on voit la sclérotique s'épaissir et se plisser en s'atrophiant. » Nous prenons acte, dit-il, que nous n'effaçons pas encore définitivement la cristalloïdite du cadre nosologique. L'absence de vaisseaux et de nerfs n'est pas pour nous une preuve absolue de l'impossibilité de l'inflammation ; il n'est pas encore prouvé que des vaisseaux ne puissent se former, par un travail pathologique, là où ils n'existaient pas primitivement. Ce développement pathologique de vaisseaux sanguins se fait surtout par l'extension des vaisseaux normaux des parties contiguës, comme cela se voit journellement dans la kératite. »

M. Ch. Robin divise les cataractes capsulaires en deux espèces : 1° *cataractes capsulaires pseudo-membraneuses* ; 2° *cataractes capsulaires phosphatiques*. Infiniment plus fréquentes que les secondes, les premières sont caractérisées anatomiquement par la production de filaments ou d'une couche pseudo-membraneuse qui dérive probablement de l'iris, s'est trouvée en communication avec ce diaphragme et cesse de lui adhérer, tandis qu'elle reste fixée à la face irienne de la cristalloïde antérieure, à son centre surtout, qui en est la partie la plus saillante. Le produit pathologique est constitué par un tissu non vasculaire, ferme, difficile à déchirer ; ce tissu est habituellement incrusté par une quantité variable de granules microscopiques, généralement arrondis, composés principalement de phosphate de chaux avec un peu de carbonate de cette base. La cataracte capsulaire phosphatique consiste dans la production de granules semblables aux précédents, de même nature et implantés dans la surface iridienne de la cristalloïde antérieure. L'opacité se manifeste quand ces grains sont assez volumineux et assez rapprochés les uns des autres pour contrarier la transmission de la lumière et constituer ainsi des amas que l'observateur distingue sous forme de taches, de points, de lignes blanchâtres.

Dans plusieurs cas de cataracte capsulaire décrits par le docteur Broca, l'o-

[1] *Iconographie ophthalmologique*, p. 329.

pacité était due, suivant lui, à des granulations très-fines, insolubles dans les acides les plus forts, et qui, malgré leur apparence crétacée et inorganique, étaient probablement de nature graisseuse[1]. Ces granulations étaient déposées dans l'épaisseur même de la membrane cristalline et non sur l'une ou l'autre de ses faces. De plus, le microscope a montré que la cristalloïde était le siége d'une altération que M. Broca a rencontrée dans les cartilages articulaires, et qu'il a proposé de désigner sous le nom de *fissuration*. Ce désordre est caractérisé par un changement de consistance qui permet à la capsule de se laisser déchirer en bandelettes ou en lanières inégales, propriété tout à fait insolite et manifestement développée sous l'influence d'une condition pathologique.

M. Testelin fait observer[2] qu'il est aisé de prévoir théoriquement, d'après l'organisation de la capsule, que ses altérations doivent être très-peu complexes. Cette organisation est des plus simples; c'est une membrane basique analogue à une lamelle de verre. A l'œil nu, les lésions dont il s'agit ne consistent que dans l'épaississement et la perte de transparence de la membrane. L'examen au microscope révèle que ces modifications ne sont dues qu'à des dépôts qui se font sur l'une ou l'autre de ses faces, dépôts dont la nature est diverse : fibres cristallines dégénérées, fibrine, incrustations calcaires, graisse, qui tous peuvent être séparés de cette membrane, laquelle récupère alors toute sa transparence et même son épaisseur normale.

Il résulte des documents tirés de ma pratique que neuf fois sur dix, au moins, les cataractes capsulaires dérivent de matières exsudatives, de produits plastiques émanant des parties voisines de la capsule et notamment de l'iris. Les brides qui constituent les synéchies postérieures et qui accompagnent si fréquemment les opacités capsulaires, le pigment dont ces brides et ces opacités sont souvent enduites, toutes les circonstances enfin qui ont présidé à la constitution du travail morbide ne viennent-elles pas démontrer la vérité de la proposition qui vient d'être énoncée. Nous ne saurions admettre des obscurcissements engendrés par une capsulite ou une cristalloïdite, puisque l'existence de celle-ci est plus que problématique. Quant au trouble provenant, dans quelques cas, d'un défaut de nutrition de la membrane affectée, je le crois fort admissible, et c'est probablement suivant ce mécanisme que se développent un bon nombre de cataractes capsulaires secondaires.

3° CATARACTE CAPSULO-LENTICULAIRE.—Elle se dénote par la somme des phénomènes qui appartiennent aux opacités capsulaires et aux opacités cristallines. Lorsque le disque antérieur de la capsule est affecté et qu'il n'a perdu qu'en partie sa transparence, il existe deux couches opaques; l'une est superficielle, inégalement partagée, nacrée, crétacée, etc.; l'autre, placée derrière la précédente, n'est visible qu'à travers les interstices qui séparent les points obscurcis de la capsule.

[1] P. Broca, *Mémoire sur la cataracte capsulaire.* (*Archives d'ophthalmologie*, t. II, p. 184.)

[2] *Annales d'oculistique*, t. XXXIV, p. 109.

CARACTÈRES PHYSIOLOGIQUES.—L'étude des sensations du malade et du mécanisme dérangé de la vision forme un second groupe de moyens d'exploration moins certains que les signes précédents, mais qui ne doivent pas être négligés de l'observateur.

Dans le principe, quelquefois même avant qu'on ne puisse constater aucune opacité dans l'œil, à moins d'avoir recours à l'ophthalmoscope[1] et surtout à l'éclairage oblique, le malade se plaint que sa vue se trouble et s'affaiblit. Plus tard, les objets lui semblent couverts d'une gaze ou d'une fumée blanchâtre; leurs contours les plus fins lui échappent; leurs couleurs sont émoussées. S'il ne les distingue pas, en général, aussi facilement à une vive lumière que dans une médiocre obscurité, c'est que l'ouverture pupillaire, contractée dans le premier cas, ne peut admettre qu'une petite quantité de rayons lumineux, tandis qu'à une lumière modérée ils franchissent en plus grand nombre la pupille dilatée et traversent la périphérie du cristallin et les portions voisines du corps vitré. Aussi le malade voit-il mieux lorsque, le dos tourné contre la fenêtre, il fixe les objets placés dans l'appartement, quand il ombrage ses yeux à l'aide de la main ou d'un garde-vue, lorsque le ciel est couvert de nuages, avant le lever du soleil ou quand le jour commence à baisser. A mesure que la cataracte approche de sa maturité, la vision devient de plus en plus confuse; une époque arrive où le malade n'est plus en état de marcher sans guide. Toutefois, quand la rétine est saine, l'opacité lenticulaire, sauf quelques exceptions fort rares, ne s'oppose pas entièrement à la perception de la lumière, et lors même qu'elle a atteint son apogée, le malade peut distinguer le jour de la nuit et apercevoir l'ombre des corps qu'on agite à une certaine distance devant lui. Sa démarche est caractéristique. Il cherche l'ombre, fronce le sourcil, et marche la tête baissée et le long des murs; l'amaurotique, au contraire, quand il est radicalement aveugle, est avide de lumière et s'avance la tête haute, le regard fixe et hébété et les yeux grandement ouverts.

Souvent, dans la cataracte, l'usage de la belladone améliore momentanément la vision, en démasquant largement la lentille. Nous avons rencontré des malades, auparavant incapables de reconnaître les formes les plus saillantes et qui pouvaient, à la faveur de ce remède, compter leurs doigts. Les charlatans ne manquent pas de soumettre à un odieux trafic le résultat que déterminent, dans cette occurrence, les agents mydriatiques.

Les caractères qui viennent d'être signalés sont ceux qu'on rencontre le plus communément dans les cataractes lenticulaires. Certaines dispositions du désordre morbide les soumettent toutefois à quelques variations. S'agit-il, par exemple, de rayons opaques qui bordent la circonférence de la lentille, la vision ne saurait en éprouver aucun trouble, tandis que cette fonction souffrira plus ou moins, si les stries occupent le champ de la pupille. Nous avons vu que la

[1] On a récemment signalé, comme phénomène initial de quelques cataractes, l'apparition de petites fêlures semi-transparentes, très-superficielles, et qui convergent vers le centre de la lentille. Les troubles de ce genre ne sont évidemment que des stries corticales dont il a été précédemment question.

consistance des cataractes devait encore être prise en considération, eu égard à la dépression de la puissance visuelle.

La cataracte peut donner naissance, pendant son développement, à quelques phénomènes que nous n'avons pas mentionnés et qui ne doivent pas être omis. Dans les premiers temps de sa formation, le malade aperçoit ordinairement des corpuscules qui voltigent dans l'air; quelquefois il porte spontanément la main aux yeux et les frictionne, comme pour enlever un corps étranger qui s'est introduit derrière les paupières et qui gêne sa vue. Les anciens appelaient *imaginations* ces objets bizarres et variés que croient voir les malades, tels que flocons de neige ou de laine, fils, cheveux, etc. Les modifications fréquentes que subissent les groupes moléculaires opaques et le mode de transmission de la lumière, tant que la cataracte n'est pas arrivée à un plus haut degré de développement, rendent compte de l'inconstance de ces illusions, à la production desquelles peut encore prendre part une congestion vers le bulbe. Les myodésopsies dépendent souvent de cette dernière cause; les photopsies doivent lui être attribuées. Il peut encore arriver, pendant que la cataracte se forme, que le malade se plaigne de souffrances dans l'œil ou dans la tête, ce qui dénote une lésion concomitante, les cataractes non compliquées n'étant jamais accompagnées de douleurs.

Si les deux globes s'affectent conjointement, le sujet s'aperçoit de la maladie qui l'atteint, dès son origine; mais quand un seul de ces organes est envahi, l'autre suffit à la vision, et ce n'est ordinairement que longtemps après, quelquefois même par le pur effet du hasard, qu'il reconnaît que les fonctions visuelles sont émoussées dans le premier. Je suis convaincu que la plupart des cataractes qui, au dire de quelques auteurs, sont survenues spontanément à la suite d'un violent chagrin, d'un excès de table, etc., existaient déjà sans que les malades en soupçonnassent la présence. Habituellement, la cataracte attaque d'abord un œil, n'envahissant l'autre que plus tard. Elle peut toutefois se borner à un seul côté; c'est ce qui arrive presque constamment quand les causes qui l'ont produite dans un œil étaient extérieures et toutes locales, comme des lésions traumatiques.

Article 2. — Variétés diverses.

Les cataractes lenticulaires, capsulaires et capsulo-lenticulaires, peuvent offrir certaines modifications de consistance, de forme, de couleur, etc., d'où proviennent quelques variétés d'autant plus dignes d'être notées que plusieurs d'entre elles sont susceptibles d'exercer quelque influence sur le choix du procédé opératoire.

CATARACTE NOIRE.—L'une des formes les plus rares de la cataracte lenticulaire est sans contredit la cataracte noire. Tous les oculistes ont vu des cataractes très-foncées, d'un gris d'acier, etc.; il en est peu qui aient observé des yeux dont la pupille semblait parfaitement noire et qui cependant étaient affectés d'une cataracte, cause unique de leur cécité.

Observation XXVI. — Le malade dont parle Pellier était vieux et aveugle depuis une quinzaine d'années. On croyait à une goutte-sereine incurable. Pellier ne reconnut aucune lésion apparente; les prunelles étaient belles et noires, les mouvements de l'iris normaux, la lumière pouvait être distinguée des ténèbres. Interrogé sur quelques circonstances commémoratives, le malade dit qu'il avait longtemps aperçu des toiles d'araignée et des moucherons, que sa vue avait baissé peu à peu et s'était éteinte sans aucune douleur. Pellier, soupçonnant une cataracte se décida à attaquer un œil, ce qui, dans l'hypothèse d'une erreur de diagnostic, ne pouvait offrir aucun inconvénient sérieux. Dès que la lentille gauche fut extraite, le malade reconnut les objets. L'autre œil fut opéré à l'instant même avec un égal succès. Les cristallins étaient très-épais, et *noirs comme de l'encre.*

Observation XXVII. — Chez le général Molck, opéré à Vienne en 1760 par Wenzel le père, telle était la netteté des pupilles que Vanswieten et de Haen s'étaient prononcés pour une amaurose. A peine la cornée et la capsule antérieure du côté droit furent-elles ouvertes que le cristallin, s'échappant avec vitesse, tomba à terre et se brisa; il était presque noir, et d'une consistance très-ferme et comme plâtreuse. Le cristallin de l'autre œil fut examiné en son entier: il était aussi noir que le premier, et plus dur encore. Le malade recouvra la vue.

Observation XXVIII.—Maunoir a rapporté l'exemple d'une extraction de cataracte de ce genre qu'il avait faite à l'œil droit du capitaine Chaillet, âgé de quatre-vingt-quatre ans. Cet organe distinguait le jour de la nuit; la faculté de contraction et de dilatation de l'iris y était conservée; mais la teinte foncée de la prunelle avait porté les gens de l'art à diagnostiquer une amaurose. « Je frémissais, dit le chirurgien de Genève, de l'idée que l'opération ne mît en évidence un cristallin transparent. Comme j'ai l'habitude de dilater la pupille par l'application de la belladone, j'espérai acquérir quelque notion importante en mettant dans la plus grande étendue le cristallin à découvert. L'extrait de belladone détermina une dilatation considérable; la couleur noire du cristallin prit une apparence brunâtre très-foncée, et toute sa circonférence m'offrit des stries rayonnantes assez courtes, d'un blanc jaunâtre, qui, placées sur un fond presque noir, donnaient au cristallin une apparence assez semblable à la fleur qu'on nomme *gorteria.* La vue de cette fleur radiée ranima mes espérances et me décida à faire l'opération..... J'eus le plaisir d'obtenir un cristallin d'une opacité et d'une dureté remarquables, et d'un brun assez foncé pour avoir fait croire que la pupille avait toute sa transparence. Je continue à avoir des nouvelles de ce malade: il lit l'écriture la plus fine, imprimée ou manuscrite[1] »

On voit par les faits qui précèdent, et auxquels il nous serait facile d'en ajouter bien d'autres encore, que l'amaurose est la seule maladie avec laquelle on a pu confondre la cataracte noire. Il existe des probabilités pour cette dernière : 1° lorsque la pupille a perdu l'éclat qu'elle doit surtout à la diaphanéité du cristallin et du corps vitré, et offre une teinte terne, un noir mat; 2° quand l'iris conserve la faculté de se mouvoir d'une manière régulière; 3° lorsque le malade distingue le jour de la nuit et les ombres des corps; 4° quand la perception de la lumière est plus développée à une demi-obscurité qu'au grand jour et que les mydriatiques l'améliorent; 5° quand les phosphènes se manifestent suivant les conditions normales. Si la cécité est survenue d'une ma-

[1] *Gazette médicale*, année 1831, p. 133.

nière brusque et soudaine, il y a lieu de croire que vous avez affaire à une amaurose. L'ophthalmoscope et surtout l'éclairage oblique, après la dilatation préalable de l'ouverture pupillaire, nous offrent aujourd'hui des éléments de diagnostic qui ne permettent guère de mettre en doute la localisation réelle de la maladie.

Un grand nombre d'opinions se sont produites sur l'essence intime de la cataracte noire.

Langenbeck jeune et Rossi invoquent la présence du manganèse dans la substance du cristallin; Rognetta celle du fer; Werneck l'attribue à une mélanose partielle; Carron du Villards à une pénétration de la lentille par le pigment. M. Blot présenta à la Société de Biologie, en mars 1852, deux cataractes noires trouvées sur le même cadavre. L'iris et la choroïde étaient à peu près dépourvus de pigment, et l'examen microscopique montra que la matière noire, déposée dans l'épaisseur des cristallins, était tout à fait analogue à la matière pigmentaire.

Une autre théorie rapporte cet aspect foncé à l'intervention de la substance colorante du sang dans le système lenticulaire. J'ai vu dans le service de M. Chassaignac, à l'hôpital de Lariboissière, un homme atteint, à gauche, de cataracte branlante, avec iridérémie et amaurose complète, par suite d'un coup reçu au front. Exploré à l'œil nu, le cristallin qui n'adhérait que par ses attaches supérieures, était presque noir; à l'éclairage oblique et à la loupe, il offrait un fond d'un rouge grenat, conditions qui rentrent assez dans la théorie de la suffusion sanguine. Dans l'opinion de M. de Graefe, la cataracte noire dépendrait de la matière colorante du sang qui a pénétré dans le système cristallinien; mais cette teinte foncée ne se rencontre guère dans le noyau; c'est plus particulièrement dans les couches corticales qu'on la trouve. Il y aurait erreur à croire d'après M. de Graefe, que la cataracte noire dérive d'un degré de développement plus avancé du processus d'induration jaune ordinaire, qui donne lieu aux teintes les plus foncées de coloration brune; ce processus n'engendre jamais la coloration rouge ni la coloration noire. Cet observateur paraît aussi avoir constaté, dans quelques cas de ce genre, des amauroses dues à des épanchements de sang dans les profondeurs de l'organe visuel.

D'un sentiment diamétralement opposé à celui qui précède, M. Sichel admet que la variété qui nous occupe ne contient pas d'ordinaire de matière colorante; sa teinte n'est guère liée qu'à une condensation des molécules cristalliniennes, qu'à une augmentation très-marquée de la consistance du cristallin et surtout de son noyau. Cette cataracte est tellement dure qu'elle fait assez fortement résonner un verre sur lequel on la jette; souvent même, elle est pierreuse. Bien que noire dans l'œil, elle offre communément, hors de cet organe, une teinte d'un brun d'acajou ou autre plus ou moins foncée. M. Sichel pense que son opinion est corroborée par cette circonstance que les cataractes dures ordinaires, non qualifiées de cataractes noires, présentent parfois, sous le microscope, une teinte brunâtre de leurs fibres et un noyau brun. L'analyse d'une cataracte noire, faite par M. Bouchardat, n'a montré à ce professeur ni manganèse, ni fer, ni carbone à un état particulier; la matière colorante du sang y était

absente; elle ne présentait pas non plus de pigment ni de substance mélanique.

Il résulte enfin de quelques recherches microscopiques de M. Ch. Robin, dont les idées à cet égard semblent concorder avec celles de M. Sichel, que l'altération, qui cause cette coloration noire ou d'un brun corné du cristallin, n'est en aucune manière due à la formation de particules nouvelles, comparables au pigment ou à d'autres matières; elle consisterait uniquement en un changement dans la constitution moléculaire de la lentille et dans les phénomènes intimes de la nutrition de cet organe.

Les cataractes noires sont-elles toujours identiques, ou bien des conditions variées sont-elles susceptibles de présider à leur formation? Cette dernière hypothèse paraît la plus probable, et il y a de fortes présomptions d'admettre que celles dont l'origine est traumatique se rattachent plus particulièrement à la théorie de l'imbibition sanguine. La rareté d'ailleurs de ce genre d'altérations rendra longtemps cette question indécise.

CATARACTE VERTE.—J'ai rencontré à la consultation privée du professeur Jaeger, une femme d'une quarantaine d'années, brune, robuste, et présentant à l'œil droit une cataracte verdâtre. Elle voyait de cet œil l'ombre des corps qu'on faisait passer devant lui; les mouvements de l'iris étaient réguliers dans cet organe. Interrogé par le professeur sur la conduite qu'il y avait à suivre dans un cas semblable, je répondis que, bien que verdâtre, la cataracte ne me semblait pas d'une mauvaise nature, que cette circonstance ne me paraissait pas contre-indiquer l'opération. Jaeger se refusa à la pratiquer, malgré les désirs pressants de la malade; d'après cet oculiste, toutes les cataractes qui offrent une telle coloration sont le produit d'une disposition dyscrasique qui peut causer des accidents très-graves après l'opération; la vision ne gagne rien ou ne gagne que peu par cette dernière; un jeune chirurgien surtout doit s'en abstenir, même quand l'iris est doué de mobilité; il faut, si on l'entreprend, prévenir le malade que le succès est des plus incertains.

Doit-on considérer une cataracte comme glaucomateuse, par cela seul qu'elle est pourvue d'une teinte verdâtre? Je ne le pense pas, et je partage à cet égard les idées de Cunier, de Jüngken et d'un bon nombre d'autres oculistes. Nul doute qu'il n'y ait aucun succès à attendre de l'opération d'une cataracte glaucomateuse proprement dite, c'est-à-dire d'une cataracte molle, d'un vert sale, compliquée d'un travail phlegmasique intra-oculaire, de douleurs orbito-frontales, de photopsie, d'une cécité complète, etc. Mais si la cataracte étant verdâtre, la consistance et le volume du globe sont à l'état normal, si cet organe n'est pas douloureux, si ses membranes offrent leur couleur et leur texture naturelles, si l'iris est mobile, si la faculté visuelle existe au même degré que dans les cataractes ordinaires, je ne vois pas pourquoi ne point opérer de tels malades, comme Beer et beaucoup d'autres l'ont fait d'ailleurs avec succès.

La cataracte verte et non glaucomateuse est toujours dure; aussi présente-t-elle une ombre portée très-marquée. M. Sichel a observé que ces cataractes ne possédaient plus, après avoir été extraites, la coloration qu'elles avaient dans l'œil, mais étaient jaunâtres. La nuance verdâtre proviendrait, d'après cet oculiste,

du mélange de la couleur naturelle de la choroïde avec la teinte jaune de la lentille.

CATARACTE LAMELLAIRE OU STRATIFIÉE (cataracte à couche; cataracte à opacité isolée d'une couche de fibres; *Schichstaar*). Cette variété, dont il n'est question dans presque aucun ouvrage d'ophthalmologie, a été décrite depuis peu par Edouard Jaeger, de Graefe, Müller (d'Oldenbourg) et quelques rares observateurs. Elle consiste dans un obscurcissement circonscrit d'une lame mince de la lentille intermédiaire au noyau et à la substance corticale, ces parties continuant à rester transparentes.

Une grande divergence d'opinions existe, eu égard à la fréquence de la cataracte stratifiée. Tandis que quelques-uns la regardent comme l'une des variétés les plus communes des maladies de l'appareil lenticulaire, dans le jeune âge, d'autres ne l'ont guère rencontrée que quatre ou cinq fois sur mille cataractés. Les premiers temps de la vie semblent l'époque où elle se développe le plus fréquemment; toutefois, on n'a guère l'occasion de la constater avant l'âge de quatre ou cinq ans, parce que le jeune sujet n'ayant pas besoin d'exercer sa vue d'une manière soutenue, la lésion avait passé inaperçue. C'est, en général, pour une myopie exagérée que les parents de ce genre de malades viennent demander les avis de l'homme de l'art, alléguant fréquemment qu'aucun verre de lunette n'a pu apporter quelque amélioration à leur vue. Que l'affection, d'ailleurs, soit congénitale ou acquise, elle fait d'ordinaire des progrès assez rapides, au début de la vie, puis reste stationnaire, pendant un temps indéfini, et parfois même pendant le reste de l'existence. Quelques faits démontrent que l'opacité peut envahir à la longue la totalité de la lentille.

Cette variété pathologique est si peu connue que nous croyons devoir mentionner encore quelques détails publiés par M. de Graefe [1].

Une opacité faible, peu saturée, est constatable derrière l'orifice pupillaire. Vient-on à instiller entre les paupières une solution mydriatique, on voit que l'opacité est séparée, par une ligne de démarcation nettement tranchée, d'une zone périphérique transparente appartenant également au cristallin. Quand, ce qui arrive presque constamment, la partie antérieure de la couche opaque n'est pas recouverte par quelques points blancs, le degré de saturation de l'obscurcissement, du centre au bord de la plaque paraît homogène et identique.

Après avoir extrait des cataractes de ce genre sur quatre individus de trente à cinquante ans, et qui en étaient affligés depuis leur enfance, M. de Graefe constata que le cristallin offrait une substance corticale parfaitement transparente, une couche opaque très-tranchée, d'un demi-millimètre environ, sur les cristallins desséchés, enfin un noyau, qui présentait sa diaphanéité normale, si ce n'est chez les deux plus âgés de ces malades sur lesquels il était d'un jaune d'ambre.

Soumise à l'examen ophthalmoscopique, la région trouble paraît foncée et nettement limitée. Explorée à la lumière tombant perpendiculairement sur

[1] *Archiv für Ophthalmologie*, t. I, 2e partie. p. 235.—Voir, pour la représentation de cette cataracte, la page 237 du même volume.

l'œil, elle offre, dans ses parties centrales, une transparence d'un rouge brunâtre, quand l'opacité n'est pas trop saturée; le bord de celle-ci semble plus foncé, circonstance qui dépend probablement de ce que la lumière y arrive plus obliquement et ne l'atteint qu'à un degré plus faible. Le reflet rougeâtre s'évanouit complétement et toute l'opacité a une apparence foncée identique, quand la lumière arrive obliquement à la pupille.

La cataracte stratifiée est sujette à présenter quelques modifications. Dans certains cas, la plaque opaque est sillonnée de bandes qui procèdent en rayonnant et qui manquent tout à fait dans plusieurs circonstances. Dans d'autres, des appendices de toute sorte se prolongent dans la substance corticale. Ces métamorphoses semblent ne se constituer que par exception et à un âge avancé de la vie.

Tant que l'opacité n'est pas saturée, la vision est relativement bonne; l'est-elle, au contraire, les conditions d'agrandissement de la pupille donnent lieu aux différences les plus marquées, quant à l'accomplissement des fonctions visuelles. C'est ainsi que des sujets peuvent à peine se conduire avec quelque sûreté, tandis qu'ils lisent et distinguent des objets tenus à un demi-jour ou après la dilatation artificielle de leurs pupilles. Une myopie se constitue peu à peu comme dans les opacités du centre kératique. Quant aux tentatives conseillées contre la forme morbide dont nous venons de parler, elles trouveront plus méthodiquement leur place dans la partie consacrée au traitement chirurgical de la cataracte.

Les corollaires pratiques, qui découlent de ces documents, c'est que quand on est consulté par des sujets, pour des enfants surtout atteints d'un haut degré de myopie, l'idée d'une condition modifiable par des verres concaves ne doit pas seule dominer l'esprit de l'homme de l'art. Il explorera le champ de la pupille avec l'ophthalmoscope et à l'éclairage oblique, et peut-être trouvera-t-il dans les cristallins des dispositions d'opacités qui lui donneront la clef des phénomènes qui se présentent à son observation et lui indiqueront une voie rationnelle d'y porter remède.

CATARACTE A TROIS BRANCHES (cataracte déhiscente de Jaeger). — Elle est caractérisée par trois rayons grisâtres ou noirâtres, qui se dirigent en divergeant du centre du cristallin à sa circonférence, et le divisent en trois parties égales; ces dernières, privées aussi de transparence, mais d'une teinte moins foncée, et le plus habituellement d'un blanc bleuâtre, forment chacune un triangle dont le sommet occupe le centre et dont la base, en arc de cercle, répond à la circonférence de la lentille. L'anatomie démontre (page 15) que les lames de la lentille, superposées comme les tuniques d'un oignon, se développent par trois pièces principales qu'on peut isoler chez le fœtus, mais qui sont si intimement réunies plus tard, qu'on ne retrouve plus aucune trace de leur séparation primitive; ces pièces se sont disjointes chez les personnes affectées de cataracte à trois branches, et les trois lignes d'une teinte foncée ne sont autre chose que les interstices qui existent entre les trois portions triangulaires. La déhiscence du cristallin doit être considérée comme un signe du ramollissement des couches superficielles de cet organe. Tantôt ces couches sont seules comprises dans le

travail pathologique, tantôt le noyau lenticulaire y participe également. Il peut arriver encore que le disque antérieur de la capsule soit sillonné par des raies ou des bandelettes disposées à peu près comme les interstices des segments lenticulaires, dans la cataracte déhiscente. Cette cataracte capsulaire à trois branches se distingue de l'autre en ce que les opacités qu'elle offre sont superficielles et douées de la teinte des cataractes membraneuses.

CATARACTE CYSTIQUE.—On a désigné sous le nom de cataracte *cystique*, *boursée* ou *enkystée*, une forme très-exceptionnelle de cataracte capsulo-lenticulaire, dans laquelle un cristallin, entièrement ou presque entièrement fluidifié, est renfermé dans une capsule opaque qui se presse contre l'iris, et proémine même à travers la pupille, quand le malade surtout se penche en avant.

Beer, Schmidt, Schiferli, Travers, disent avoir rencontré des accumulations plus ou moins copieuses d'un liquide purulent dans la poche capsulaire, ainsi transformée en un véritable kyste, affection rare, qu'on a qualifiée de *cataracte purulente* et qu'on ne paraît guère avoir observée que chez des sujets scrofuleux et cachectiques, et à la suite de phlegmasies internes du bulbe. Dans un cas rapporté par Travers, la maladie avait pour cause une violente contusion du globe. Les caractères qu'on lui a assignés sont une couleur d'un jaune sale, l'inertie des mouvements de l'iris, la suppression de la chambre postérieure, le rétrécissement de l'antérieure et l'absence presque complète ou même complète de toute sensibilité à la lumière, car, presque constamment, dans de tels cas, il existe une désorganisation profonde des tissus oculaires.

La cataracte dite purulente m'a paru le plus communément une fausse cataracte (*cataracta spuria purulenta*) adossée à la cristalloïde antérieure et dépassant plus ou moins le plan de la pupille.

CATARACTE CENTRALE. Elle consiste dans une opacité circonscrite, souvent de l'étendue d'une tête d'épingle, et qui occupe le cristallin ou la capsule antérieure, parfois ces deux parties en même temps. Lorsque l'affection est localisée dans le cristallin, on la reconnaît à un point d'un blanc grisâtre, non saillant, siégeant au milieu ou près du milieu de la lentille, et quelquefois entouré d'une auréole nébuleuse qui se fond graduellement à mesure qu'elle s'éloigne de la tache principale. La maladie intéresse-t-elle le disque antérieur du sac capsulaire, l'opacité pseudo-membraneuse est plus superficielle, souvent un peu proéminente (cataracte végétante) et d'un aspect ordinairement perlé ou crétacé. Il peut arriver, dans la cataracte capsulo-lenticulaire centrale, que l'obscurcissement de la cristalloïde soit moins étendu ou plus étalé que le trouble du cristallin lui-même, trouble qui se prolonge en arrière à des degrés variables, dans la direction de l'axe antéro-postérieur de la lentille. Quel que soit, d'ailleurs, son siége, la cataracte centrale peut s'accompagner de myopie, d'asthénopie et parfois d'un affaiblissement considérable de la puissance visuelle. Des auteurs prétendent que les malades, qui en sont affligés, aperçoivent un point noir sur les objets qu'ils fixent, ce qui les gêne, a-t-on dit, quand ils veulent lire ou écrire, et quand ces objets ont un petit volume. J'ai interrogé à cet égard plusieurs sujets porteurs de cette variété pathologique, sans avoir pu constater que l'assertion qui vient d'être énoncée fût exacte. Une lumière

éclatante est susceptible de diminuer plus ou moins la vision; cette faculté est momentanément améliorée par les mydriatiques, d'où il résulte que des malades en font un usage habituel, pour se livrer à des occupations dont ils ne pourraient s'acquitter sans ce secours[1], surtout quand la cataracte est associée à un obstacle de quelque importance qui obstrue le centre de la cornée.

Le strabisme m'a paru plus particulièrement compliquer l'opacité centrale uni-oculaire, la déviation envahissant, dans ce cas, l'œil cataracté. Dans les cataractes centrales bioculaires, au contraire, il est très-fréquent de rencontrer une oscillation continuelle des globes (*nystagmus*) qui tournent sur leur axe, comme pour offrir successivement à la lumière les portions restées diaphanes de l'appareil lenticulaire; les paupières et la tête elle-même sont agitées de mouvements particuliers qui proviennent des mêmes efforts instinctifs. La cataracte centrale conserve habituellement toute la vie ses limites primitives; dans quelques circonstances, elle devient complète.

La forme morbide qui nous occupe se développe le plus souvent peu de temps après la naissance, principalement sous l'influence de l'ophthalmie des nouveau-nés. Il n'est pas rare qu'elle soit accompagnée d'une cicatrice cornéale, parfois très-étendue, placée vis-à-vis de l'opacité capsulaire ou capsulo-lenticulaire, et en masquant l'aspect. Pour découvrir la cataracte dans le dernier cas, il faut regarder l'œil de profil. La présence simultanée d'une taie et d'une cataracte centrale dérive du mécanisme suivant. Lorsque la cornée devient le siége d'une ulcération perforante centrale, l'humeur aqueuse s'écoule, l'iris se presse contre la concavité du miroir de l'œil, et l'appareil lenticulaire, qui ne trouve plus en avant aucun obstacle, obéit à la contraction des muscles et se porte également vers la cornée. La portion centrale de la cristalloïde antérieure se trouve alors adossée à l'ulcération, reçoit les produits morbides que celle-ci fournit, et se tache dans une partie limitée. Plus tard, l'ulcère se ferme, le liquide régénéré remplit les deux chambres, et l'appareil lenticulaire reprend sa position primitive; mais l'ulcération cornéale a été remplacée par une taie, et une opacité circonscrite a succédé à la lésion circonscrite de la capsule antérieure, d'où elle a pu se propager au cristallin. Le professeur d'Ammon fait observer que si la cornée, ramollie dans quelques opthalmo-blennorrhées, s'ulcère et se perfore le plus souvent à son centre, c'est que cette région est le point qui supporte le plus grand effort de pression d'arrière en avant. Celle-ci ne dérive par seulement de la congestion du bulbe; elle a encore sa source, dans

[1] Plusieurs observateurs n'ont jamais vu des inconvénients résulter du long usage de cette pratique, eu égard à la sensibilité de l'appareil optique. Des malades se sont impunément servis des instillations belladonées pendant huit ou dix années et plus, sans que ce remède eût jamais perdu son action. Le docteur Collet m'a rapporté avoir entendu dire au P. Debreyne qu'après qu'il eût conseillé la belladone pendant deux mois environ, et tous les deux ou trois jours, la dilatation pupillaire avait une grande tendance à persister, de telle sorte que, pour maintenir ce résultat, il ne suffisait plus d'instiller la solution belladonée que deux ou trois fois par mois. M. de Graefe reproche à l'application suivie des mydriatiques d'occasionner chez quelques individus un chémosis inflammatoire.

l'action des cordes motrices insérées aux quatre extrémités de ses deux diamètres vertical et horizontal. Il est digne de remarque qu'une opacité quelquefois très-étendue de la cornée est unie à une cataracte centrale d'un petit volume. Cette condition s'explique : 1° par la protection qu'en présence d'une cornée ulcérée, l'iris fournit à la plus grande partie de l'appareil lenticulaire ; 2° par la contraction de la pupille qui rend cette protection plus efficace encore ; 3° par la forme du cristallin dont la région la plus bombée et la plus proéminente est à peu près la seule qui vienne se mettre en rapport avec la cornée malade. Il est enfin aisé de prévoir, d'après les explications qui viennent d'être fournies, que la cataracte centrale peut se trouver associée à des synéchies antérieures et se constituer à un âge plus avancé de la vie.

Cette forme nosologique surgit plus rarement pendant la vie fœtale; plusieurs opinions se sont produites pour en interpréter le mécanisme étiologique. Il est probable, d'après M. d'Ammon, qu'une gêne dans la circulation en est plus souvent la cause qu'une condition phlegmasique. On a invoqué un arrêt de développement du cristallin, arrêt uniquement limité à une partie des couches intra-capsulaires ; une kératite, intra-utérine, qui a pu entraîner les conséquences inhérentes aux perforations centrales du miroir ; la formation chez le fœtus, et par suite d'un travail inflammatoire, de liens anormaux entre la cristalloïde antérieure et la membrane pupillaire, suppositions théoriques et dont la justesse est loin d'être démontrée.

La *cataracte polaire postérieure* consiste dans une tache généralement arrondie et placée près du pôle postérieur de la lentille. On a avancé que cet obscurcissement était presque constamment associé à des affections du corps vitré et de la choroïde, assertion dont des observations récentes n'ont pas démontré la justesse. La cataracte polaire postérieure a été vainement cherchée dans un bon nombre d'autopsies de scléro-choroïdite postérieure.

CATARACTE CONIQUE OU PYRAMIDALE.—Cette variété est peu commune. Wenzel l'a constatée, aux deux yeux, chez une jeune fille aveugle-née. Elle est caractérisée par une éminence piriforme, blanche, quelquefois de consistance cartilagineuse (Rosas), mais le plus habituellement formée de couches fibro-plastiques; adossée par une base plus ou moins large au centre de la cristalloïde antérieure, elle fait, à travers l'ouverture pupillaire, une saillie prononcée. J'ai vu le cône s'avancer assez loin dans la chambre antérieure pour toucher presque à la face postérieure de la cornée.

Quand cette affection est la conséquence de phlegmasies internes qui ont atteint l'iris, la pupille est habituellement déformée et unie à la cataracte par des brides fibro-lymphatiques. Le staphylôme conique est souvent associé à un certain degré de cataracte pyramidale, résultat de dépôts accumulés et solidifiés sur la face antérieure de l'appareil lenticulaire ; confondue avec la tumeur iridienne ou irido-cornéenne, cette protubérance plastique ne peut être découverte que dans l'opération. Dans d'autres cas, le commémoratif ne signale aucune inflammation à laquelle on puisse rattacher l'origine de la cataracte pyramidale ; la cornée est saine et l'iris libre et accessible à l'influence des mydriatiques.

CATARACTE PIGMENTEUSE (cataracte *dendritique* de Schmidt ; *arborescente* de

Richter; *choroïdale* de Pellier). Elle présente des points, des îlots, des stries de couleur brune ou noire. Tantôt ces dépôts ne sont que très-faiblement adhérents à la cristalloïde antérieure, phénomène démontré par l'investigation cadavérique et par leur disparition, que j'ai maintes fois constatée chez des malades; tantôt ils semblent intimement soudés à une couche fibro-plastique. Fort souvent, les opacités de ce genre se montrent sous forme de séries de points disposés en cercle ou en segments de cercle; il existe parfois plusieurs cercles ou fragments de cercle parallèles entre eux. Ces taches apparaissent noires à l'ophthalmoscope; à l'éclairage oblique, on les distingue avec la teinte qui leur est propre. Elles nuisent plus ou moins à la vision suivant leur nombre, leur situation, et surtout suivant le degré de l'opacité coexistante.

Leur nature a été expliquée de différentes manières. Pellier les a prises pour un épanouissement de la choroïde; Ph. de Walther pour des ramifications vasculaires; la plupart des ophthalmologistes les regardent comme des débris du tapis de l'uvée, comme des cellules épithéliales pourvues de leurs granulations pigmentaires. Nous partageons cette dernière opinion, et nous pensons que le nom de *pigmenteuse*, qui a encore été imposé à cette cataracte, est celui qui lui convient essentiellement. C'est l'iritis qui lui donne presque constamment naissance, quand surtout, sous l'influence d'une résolution plus ou moins avancée de la phlegmasie ou par l'intervention des mydriatiques, ce diaphragme se rétracte vers ses limites ciliaires. Une lésion traumatique peut engendrer des désordres de ce genre. Un sujet, par exemple, est atteint d'une contusion sur l'œil, aux environs de cet organe, ou fait une chute. Soudain sa vue se brouille, et il distingue des mouches. Si le médecin consulté néglige de recourir à l'ophthalmoscope ou à l'éclairage oblique, il diagnostique une amblyopie et fait un traitement en conséquence; mais, quelque temps après, le cristallin s'obscurcit, et l'on constate sur sa face antérieure des taches noires. C'est qu'ici une perturbation est survenue, par le fait de la vulnération, dans les connexions de l'appareil lenticulaire, d'où l'opacité, parfois la vacillation de cet appareil, et les points noirs aperçus par le malade ont pu dépendre de parcelles de pigment qui se sont brusquement détachées de l'uvée, pour se coller à la cristalloïde correspondante. S'il n'a point été donné d'en apprécier l'existence au début, c'est qu'elles se confondaient avec la coloration noire du fond de l'œil; une surface blanche s'étant placée derrière elles, elles sont devenues visibles. Nous avons rencontré plusieurs fois des plaques et des stries pigmenteuses qui adhéraient au tissu opaque dans la cataracte secondaire.

Il ne faut pas confondre, avec les véritables opacités pigmenteuses, des points, taches ou plaques, d'une teinte plutôt rougeâtre ou de rouille que noirâtre, et qui proviennent du collement sur la cristalloïde antérieure de collections plus ou moins abondantes de fibro-albumine sanguinolente. Ces dépôts, comme ceux qui précèdent, peuvent dépendre d'une lésion traumatique et plus souvent encore d'une iritis préexistante.

CATARACTE ARIDE-SILIQUEUSE.—Un cristallin dur et racorni est ici renfermé dans une capsule atrophiée, dans une sorte de gousse desséchée des légumineuses; quelquefois même, il y a absence de cristallin, et les deux disques cap-

sulaires opaques se sont soudés l'un à l'autre. Quand cette cataracte n'est point compliquée d'une synéchie postérieure, on la reconnaît à une opacité d'un petit volume, pourvue d'une surface inégale, plissée ou mamelonnée; cette opacité est profondément située, et parfois associée à une large ombre portée de l'iris et à de l'iridodonésis. Sa coloration n'était pas uniforme dans un œil atrophié sur lequel j'ai eu l'occasion de l'observer avec le docteur C. Canstatt; quelques parties étaient blanches, d'autres grisâtres. La vision est plus ou moins détériorée, suivant que l'altération est simple ou compliquée d'adhérences à l'iris, d'atrophie du bulbe, etc.

Schmidt, qui dit avoir plus particulièrement rencontré cette variété chez des enfants qui avaient été atteints de convulsions, pense que les mouvements spasmodiques des muscles oculaires peuvent avoir pour résultat de séparer en partie la capsule de ses moyens d'union, d'où proviennent un manque de nutrition et le marasme de l'appareil lenticulaire. Le disque antérieur de la capsule vient-il à être perforé par suite d'une plaie pénétrante, les couches les plus périphériques du cristallin passent quelquefois à la résolution, tandis que le noyau reste réfractaire à ce travail, d'où une cataracte aride-siliqueuse. On a vu des cataractes congénitales non opérées devenir siliqueuses à la longue, la lentille, ramollie ou fluidifiée, étant absorbée graduellement, et des adhérences intimes s'établissant entre les deux lames capsulaires qui deviennent opaques.

Il est digne de remarque que la forme siliqueuse, dite *cataracte gypsée*, à cause de sa couleur blanche très-éclatante, est presque constamment accompagnée d'amaurose, comme j'ai pu m'en convaincre chez un homme d'une quarantaine d'années, à la consultation de Jaeger, et comme je l'ai constaté plusieurs fois depuis lors.

CATARACTES OSSEUSE ET PIERREUSE. — On a cité quelques faits dans lesquels l'appareil lenticulaire, incrusté d'une quantité plus ou moins considérable de sels calcaires, avait acquis une consistance cornée ou osseuse. Dans une opération par abaissement qu'exécutait Gibson, la capsule fit entendre sous l'action de l'instrument un craquement tel, qu'on eût pensé que l'aiguille était promenée sur un morceau de parchemin. Beer, ayant extrait une cataracte trabéculaire chez un enfant de douze ans, trouva la zone entièrement ossifiée; la capsule était en même temps comme cartilagineuse et adhérait à un cristallin racorni et très-dur. On lit, dans le Mémoire déjà cité de M. Lohmeyer, que Wagner (de Gœttingue) a rencontré une cataracte formée par un cristallin aplati, orbiculaire, dur comme de la pierre et composé d'une véritable substance osseuse, avec des corpuscules osseux à plusieurs rayons et des canaux vasculaires de Havers, le tout sans trace de la substance primitive de la lentille. On a beaucoup plus fréquemment observé le cristallin converti en une matière pierreuse (*cataracta lapidea*); il y a même lieu de penser que la plupart des cataractes qualifiées d'osseuses n'étaient que des cataractes pierreuses. Je crois avec M. Lohmeyer que des concrétions calcaires se développent d'abord sous forme de petits amas sur la face interne du sac capsulaire; ces dépôts contractent des dimensions de plus en plus considérables et recouvrent d'une couche épaisse les débris organiques du cristallin. Ceux-ci viennent-ils à se résorber, les concré-

tions peuvent encombrer toute la cavité capsulaire. Janet, malade de mon dispensaire, portait à l'œil gauche une cataracte pierreuse, qui, tombant tout à coup dans la chambre antérieure, donna lieu à des accidents inflammatoires et nerveux très-intenses ; j'en pratiquai l'extraction et le malade guérit, l'organe toutefois restant privé de la faculté visuelle. La pétrification de l'appareil lenticulaire est souvent accompagnée d'atrophie de l'œil, quelquefois de concrétions analogues dans d'autres parties du globe, lésions qui rendent la cécité au-dessus des ressources de l'art.

CATARACTES BRANLANTE ET NATATILE. — On donne le nom de *branlante* (*cataracta tremula*) à une cataracte devenue mobile par le relâchement ou la rupture partielle de ses connexions. La luxation de l'appareil lenticulaire provient habituellement d'un coup ou d'une chute sur le globe ou ses parties environnantes ; une dégénérescence du corps vitré peut lui donner naissance ; dans d'autres cas, elle se manifeste sans cause appréciable. Le déchatonnement de la lentille entraîne presque toujours l'opacité de cet organe, ce qui, toutefois, n'est pas constant, au moins pendant un laps de temps variable. Un malade, cité par M. de Graefe, était atteint de diplopie à l'œil gauche depuis sa plus tendre enfance. Cet observateur constata une dislocation partielle de cristallin de cet œil et s'étonna, avec juste raison, que cette dislocation, qui devait dater de cette époque, n'eût point engendré l'obscurcissement de la lentille. Le déchatonnement fut attribué à un état de diffluence du corps vitré, dans lequel, d'ailleurs, l'ophthalmoscope ne fit découvrir aucune opacité floconneuse.

La cataracte branlante est caractérisée par une vacillation du cristallin dans les divers mouvements du globe et de la tête, vacillation accompagnée de flottement de l'iris (iridodonésis). Quelquefois la cataracte, complétement détachée dans une assez grande étendue, se dispose de telle sorte qu'elle laisse libre une partie de la pupille, par où le malade peut distinguer plus ou moins les objets, qu'il voit toujours mieux à l'aide de verres convexes.

On a plus particulièrement désigné sous la dénomination de *nageante* ou *natatile*, une cataracte qui, entièrement ou presque entièrement détachée, est flottante dans l'humeur aqueuse. Il n'est pas rare de voir des cataractes incomplétement déprimées rester natatiles. Il peut encore arriver que le sac capsulaire soit déchiré par une cause traumatique et que le cristallin, abandonnant la poche qui le contient, devienne flottant. Quelquefois alors il franchit brusquement la pupille et tombe dans la chambre antérieure, où il peut occasionner des accidents tellement violents, qu'on est obligé d'en effectuer l'extraction. J'ai vu, dans le service de Lisfranc, à la Pitié, un malade qui offrait une cataracte passée dans la chambre antérieure, à la suite d'une opération par abaissement, pratiquée en ville une année auparavant. La résorption qu'elle avait subie était à peu près nulle. Lisfranc fit usage de la pommade de Gondret en applications journalières sur le sinciput et la région fronto-temporale ; six semaines suffirent pour la disparition des quatre cinquièmes au moins du corps étranger. Une très-grande partie d'un cristallin qui avait été broyé, chez une femme, séjournait également, depuis quinze mois, dans la chambre antérieure ; au bout de deux mois de l'emploi de la pommade ammoniacale, Lisfranc en obtint la résolution

complète. Dans quelques circonstances, une lentille passe à l'absorption après qu'elle a été éliminée du sac capsulaire rompu; mais celui-ci, resté en place, se trouble et constitue une véritable cataracte secondaire.

Lusardi m'a dit avoir constaté la présence d'un cristallin tout à fait transparent dans la chambre antérieure. Scarpa, à qui il en fit part, lui répondit qu'il n'avait jamais rien rencontré de semblable. Après avoir dilaté la pupille à l'aide d'une solution d'extrait de belladone, Lusardi introduisit dans l'œil et par la sclérotique une aiguille à cataracte, à lance fortement recourbée, dirigea la pointe de celle-ci vers la cornée, puis accrocha le cristallin, qui fut plongé dans la région déclive du corps vitré. Il était d'un très-petit volume. Une femme, âgée de trente-deux ans, éprouvait, depuis quelques mois, à l'œil droit, une grande confusion de la faculté visuelle. En examinant cet organe, M. Recordon, praticien distingué de Lausanne, fut frappé de voir, à travers la cornée, le cristallin couché dans la chambre antérieure et appuyant contre l'iris, qu'il refoulait en arrière; pourvu d'une diaphanéité parfaite, il ressemblait à une grosse goutte d'eau. Tout mouvement brusque de la tête en arrière le rejetait dans la chambre postérieure; il reparaissait de nouveau, dès que la malade penchait la tête en avant. L'extraction de la lentille, faite en 1847, ne tarda pas à la délivrer de cette infirmité. Il est digne de remarque que l'apparition des mêmes symptômes à l'œil gauche milita, en 1852, pour l'opération qu'avait déjà subie son congénère et qui fut également suivie de réussite[1]. Chez un enfant de troupe dont la cécité, à l'œil gauche, était à peu près complète, le docteur H. Larrey a vu une dilatation spontanée de la pupille, survenue sans cause appréciable, livrer passage à un cristallin qui vint tomber dans la chambre antérieure. Il paraissait enveloppé de sa capsule et n'offrait aucune trace d'opacité. Sous l'influence de certains mouvements, le corps translucide, mobile derrière la cornée, reprenait sa position naturelle et la quittait ensuite de nouveau. L'iris montrait un certain degré de vacillation. Au bout de quelques mois, la lentille, toujours luxée et réductible, devint opaque, circonstance qui dut militer pour son extraction. Ce malade est aujourd'hui couché dans le service de M. Chassaignac, à l'hôpital Lariboisière. Le cristallin, resté diaphane, vient de se luxer au globe droit, qui offre des phénomènes identiques à ceux que le sujet présentait lors des débuts de l'affection de l'œil gauche. Le commémoratif signale une chute faite d'une hauteur de deux étages, d'où une commotion qui a originairement affaibli et probablement détruit en partie les liens normaux des lentilles. La double luxation s'est produite à dix années de distance.

CATARACTES RÉTICULÉE, ÉTOILÉE, POINTILLÉE, DISSÉMINÉE, TRABÉCULAIRE.—Quand l'obscurcissement se présente sous forme de stries ou de bandelettes entre-croisées entre elles, la cataracte est dite *réticulée*, *en treillage* ou *fenêtrée*; on l'appelle *étoilée*, lorsque des rayons, qui se dirigent en divergeant du centre à la circonférence, lui donnent la configuration d'une étoile; *pointillée*, quand le cristallin est parsemé de très-petits points opaques. Explorés à l'ophthalmoscope, ces derniers se perdent dans la teinte rouge des profondeurs de l'organe, surtout quand

[1] Communication de M. Lebert à la Société de chirurgie de Paris (20 mai 1852).

ils sont peu nombreux ; ils sont très-visibles, au contraire, à l'éclairage oblique. Ces variétés rentrent, en général, dans la catégorie des opacités corticales et capsulaires.

Dans la cataracte qualifiée du nom de *disséminée*, les obscurcissements, plus ou moins éloignés les uns des autres, ne sont plus punctiformes, comme dans la variété qui précède; elle est constituée par des plaques, des taches, souvent arrondies, et parfois disposées sur plusieurs plans dans la substance de la lentille. La *cataracte trabéculaire*, décrite dans les auteurs français sous le nom de cataracte *barrée*, et par Schmidt sous celui de *cataracte en zone* (*cataracta capsularis cum zona*), est caractérisée par une barre d'un blanc mat, quelquefois très-consistante, qui se dirige verticalement, horizontalement ou obliquement sur la capsule antérieure; cette zone peut être unie par ses deux extrémités, ou par l'une d'elles, à la circonférence de la pupille. D'autres distinctions, dont l'importance sous le rapport pratique est nulle, seront passées sous silence.

Article 3. — Complications. — Diagnostic différentiel.

La cataracte peut simultanément exister avec quelques états morbides dont il est d'autant plus utile de constater la présence qu'il en est qui contre-indiquent formellement l'opération.

Une complication assez fréquente est l'amaurose. Quand la paralysie rétinienne est complète, elle se manifeste par une abolition telle de la vue que le malade n'aperçoit aucune différence, qu'on l'expose à une vive lumière ou qu'on le plonge dans les ténèbres les plus épaisses. Ce sera surtout dans le cas où la cataracte n'est ni volumineuse ni adhérente à l'iris, que l'immobilité de la pupille sera un signe probable d'amaurose. Si vous soupçonnez cette maladie dans un œil, tandis que l'autre en est exempt, ayez soin de fermer les paupières de ce dernier, pendant que vous vous livrez à l'examen de son congénère; souvent, en effet, la mobilité du diaphragme irien dans un globe amaurotique dépend de la sympathie qui lie les deux organes, et cesse dès que le bulbe non amaurotique est soustrait à l'influence des rayons lumineux. Le diagnostic est fort épineux, quand la cataracte n'est compliquée que d'une amaurose incomplète, car la perception de la lumière n'est pas alors entièrement anéantie. Le commémoratif peut quelquefois ici éclairer le praticien ; c'est ainsi que cette complication est probable, si la vision a déjà subi une forte détérioration avant l'invasion de l'opacité lenticulaire. On examinera aussi s'il y a quelque proportion entre le degré de l'obscurcissement et celui de la vue, élément d'exploration d'une grande valeur, quand la cataracte n'est que commençante. Souvent, d'ailleurs, dans les cas de ce genre, l'obstacle se laisse assez traverser par la lumière ophthalmoscopique pour mettre le chirurgien en demeure de vérifier les conditions du fond de l'organe. L'existence d'un décollement de la rétine, d'une affection amaurotique quelconque dans un œil non cataracté, corrobore les soupçons qu'on pourrait avoir sur la présence de ces altérations dans l'autre œil frappé de cataracte; mais, bien que cette circonstance doive influer sur le diagnostic, elle ne saurait

offrir, avant l'opération, aucune certitude. L'épreuve des phosphènes (page 79) ne devra jamais être négligée.

La complication de la cataracte avec un degré avancé de glaucome (cataracte glaucomateuse) est plus rare que la cataracte amaurotique. On a vu des cataractes déjà formées devenir glaucomateuses à la suite de la cessation des menstrues, etc.; mais le plus souvent le glaucome débute avant l'affection lenticulaire. Les caractères qui résultent de l'association des deux maladies sont tellement tranchés, qu'il n'est guère possible de les méconnaître au premier coup d'œil. La coloration de la cataracte est d'un vert sale; le cristallin ramolli a acquis un volume considérable, touche à la pupille, s'avance même quelquefois dans la chambre antérieure; l'ouverture pupillaire est dilatée, immobile, irrégulière; la teinte de l'iris altérée, la conjonctive variqueuse, la sclérotique bleuâtre, souvent staphylomateuse, le corps ciliaire parfois protubérant, le globe dur et tendu. Nous ajouterons à ces symptômes des élancements dans cet organe et dans la tête, des photopsies fréquentes, et toujours une cécité des plus complètes.

La cataracte peut être unie à un développement plus ou moins considérable de liquéfaction du corps vitré (synchysis). Elle est alors quelquefois branlante, condition à laquelle il faut associer l'iridodonésis et, le plus souvent, un état variable de flaccidité du bulbe visuel.

Les synéchies postérieures, partielles ou totales, qui entrent dans la constitution des cataractes dites adhérentes, ont été déjà précédemment décrites (p. 384). Dans d'autres circonstances, infiniment plus rares, des adhérences anormales se sont établies entre la face postérieure de l'appareil lenticulaire et le corps vitré; cette complication ne peut être reconnue que dans l'opération.

Le rétrécissement permanent de l'orifice pupillaire n'indique pas toujours une synéchie postérieure; il peut encore dépendre d'un spasme de la pupille (page 390). Tel était le cas d'une femme cataractée dont parle Guérin (de Lyon); la pupille était immobile et resserrée, et comme la malade ne distinguait pas le jour de la nuit, le succès de l'opération fut regardé comme très-incertain. Le cristallin extrait présenta son volume ordinaire; son ablation fut épineuse, car la pupille ne se dilata que fort peu pour lui livrer passage. Cette ouverture reprit son premier état de rétrécissement après l'opération, ce qui n'empêcha pas la malade de voir tout aussi bien qu'à la suite des extractions les plus heureuses.

Les différentes espèces d'ophthalmies, les taies, les staphylômes, l'hydrophthalmie, etc., qui accompagnent quelquefois la cataracte, sont reconnaissables à leurs caractères ordinaires et ne doivent pas nous occuper ici.

Les opacités de l'appareil lenticulaire peuvent être confondues avec des productions plastiques organisées dans la pupille et connues sous le nom de *cataractes fausses*. Les traits qui les caractérisent ont été précédemment mentionnés (page 382).

A une époque, encore très-rapprochée de nous, où nous étions privés des bienfaits de l'ophthalmoscope et de l'éclairage oblique, on discutait sur le diagnostic différentiel de la cataracte et de l'amaurose. Le doute n'est plus permis à cet égard. Que de fois, par exemple, on croirait de prime-abord à une amblyo-

pie, si, secondé par ces précieux agents d'investigation, on ne découvrait des obscurcissements dans la lentille.

La condition qui, le plus fréquemment, a fait prendre des amauroses pour des cataractes commençantes, c'est qu'on rencontre souvent, derrière l'ouverture pupillaire, chez des sujets non cataractés, un certain trouble qui dépend de la teinte ambrée que la lentille contracte dans un âge avancé de la vie, tandis que Beer, Jaeger père, etc., en placent la cause principale dans la diminution et la décoloration du pigment du fond de l'œil[1]. Quoi qu'il en soit, l'état de la vision dans la cataracte est, sauf quelques exceptions assez rares, dans une certaine proportion avec le degré de l'opacité; plus celle-ci augmente et plus la vue s'affaiblit. Dans l'amaurose, au contraire, l'obscurcissement peut être léger, et le malade aveugle. Au début de la cataracte, les objets sont vus dans leurs formes naturelles, mais couverts d'un brouillard qui les pâlit et les décolore. Dans l'amblyopie amaurotique, le malade est plutôt sujet à des illusions de toute sorte : méropie, métamorphopsie, scotomes étincelants, etc.

Nous signalerons encore un mode d'exploration différentielle qu'on attribue généralement au professeur Sanson, mais dont la priorité appartient à M. Purkinje, qui l'a fait connaître dès 1823. Si l'on présente la lumière d'une bougie à un globe non cataracté et dont la pupille est dilatée par l'effet d'une amaurose, par l'influence d'un agent mydriatique ou par une obscurité suffisante, la flamme fournit trois images : la plus antérieure, qui est la plus nette, est droite; la plus profonde est droite également; la moyenne est renversée. C'est la cornée qui donne l'image antérieure; l'image droite postérieure est reflétée par la face antérieure du cristallin; l'image moyenne, celle qui est renversée, émane de la face postérieure de la lentille. Les trois images subsistent-elles, on peut, a-t-on dit, conclure à la présence d'une amaurose; n'y en a-t-il qu'une seule, l'antérieure, il y a lieu de se prononcer pour une cataracte. Il faut, d'ailleurs, une certaine habitude pour la constatation des trois lumières; la moyenne et la profonde surtout, étant plus pâles que l'antérieure, sont plus difficiles à rencontrer. L'examen aura lieu dans une chambre obscure; la pupille aura dû être, au préalable, artificiellement dilatée. Sanson faisait observer, dans ses leçons cliniques, que, si on laisse la lumière immobile au-devant de l'œil, au niveau de son axe, comme les trois images sont situées sur la même ligne antéro-postérieure, il sera difficile de les voir. La porte-t-on vers l'angle externe, les deux images droites obéiront à la même direction, tandis que l'image renversée se dirigera vers le côté interne. L'inverse aura lieu, si l'on place la lumière du côté du nez. Lorsqu'on la promène circulairement au-devant du bulbe, les images droites suivront la même direction circulaire; l'image renversée en suit une circulaire aussi, mais opposée à celle que les deux

[1] M. Dubarry annonce qu'il résulte de ses observations que l'atrophie choroïdienne des sujets avancés en âge débuterait le plus communément en dehors de l'insertion du nerf optique. C'est à cette circonstance qu'il attribue l'apparition initiale du gérontoxon lenticulaire sur la moitié inférieure et externe du cristallin, tandis que c'est la partie supérieure et interne qui resterait libre en dernier lieu.

autres décrivent. C'est en imprimant à la bougie des mouvements latéraux et de circumduction qu'on rend plus patente la manifestation du phénomène.

Le moyen qui vient d'être indiqué, et que les éléments d'exploration dont nous disposons rendent fort superflu, ne nous semble pas offrir toute la fidélité que lui ont attribuée Sanson et d'autres chirurgiens. Il résulte, en effet, de l'observation clinique qu'un œil peut offrir une cataracte très-reconnaissable, condition qui ne s'oppose pas à l'apparition des trois images.

Le décollement de la rétine, l'œil de chat amaurotique, le reflet glaucomateux et les autres opacités des profondeurs de l'œil sont aujourd'hui trop facilement constatables pour qu'il soit possible de les confondre avec la cataracte. On serait de prime-abord tenté de croire à un trouble existant dans l'appareil lenticulaire, si l'on examinait superficiellement un œil offrant à la cornée un obscurcissement situé vis-à-vis de l'orifice pupillaire; l'inspection latérale dissiperait toute erreur.

Article 4. — Étiologie. — Anatomie pathologique.

Un grand nombre d'assertions conjecturales ont été émises en ce qui concerne l'étiologie des opacités cristallines. Maître-Jan invoque l'invasion d'une sérosité acide et mordicante; Saint-Yves l'épaississement et la viscosité des sucs nourriciers chargés d'alimenter la lentille. Baumes et Chenevix pensent que très-probablement la cataracte provient souvent d'une prédominance d'acides dans le système animal, particulièrement de l'acide phosphorique, chez les sujets goutteux, agents qui donneraient lieu à la coagulation de l'albumine lenticulaire. Leroy (d'Étiolles), auteur d'un travail fort remarquable sur la formation de la cataracte[1], adopte l'opinion qui vient d'être mentionnée et considère, en outre, la concentration des rayons solaires sur l'œil et l'électricité développée en nous ou hors de nous comme causes puissantes de la coagulation de l'albumine du cristallin. Plus récemment (juin 1857), M. Castorani a fait part à l'Académie des sciences d'une communication dans laquelle il a eu pour but de démontrer, à la suite d'expériences nombreuses, que la cause des cataractes lenticulaires était l'imbibition du cristallin par l'humeur aqueuse, et, dans quelques cas, la pénétration dans la substance de la lentille de l'humeur vitrée ramollie et de sécrétions anormales de la coque ophthalmique; ces conditions donneraient lieu à l'obscurcissement du cristallin, par suite d'un dérangement moléculaire. Le docteur Lohmeyer est fondé à penser, d'après des observations cadavériques qui lui sont propres, que le sucre qu'est susceptible de contenir l'humeur vitrée des diabétiques peut agit sur la transparence du cristallin en se transformant en acide lactique.

Quoi qu'il en soit de ces explications, il est aujourd'hui bien démontré que la vieillesse est la cause capitale des opacités de la lentille. Le marasme local qui, chez les gens âgés, se révèle, dans cette dernière, par la teinte ambrée du

[1] *Thèse inaugurale*. Paris, 1824, n° 209.

noyau et par le gérontoxon, produit deux dispositions qui, à vrai dire, sont déjà des commencements de cataracte. De là, à des obstacles plus accentués, à des conditions susceptibles de contrarier gravement la progression des rayons de lumière, il n'y a qu'un pas. Or, cette altération des cristallins (phacosclérome) dérive de la diminution, d'une abolition plus ou moins complète de ses moyens de nutrition, sous l'influence surtout, qu'invoque avec juste raison M. Dubarry, de l'atrophie progressive de la choroïde. Si la vieillesse engendre l'oblitération de vaisseaux beaucoup plus volumineux que ceux qui sont chargés d'alimenter les différentes parties constituantes de l'œil, ne doit-elle pas, *à fortiori*, amener l'atrophie de ces derniers, qui sont si ténus, surtout dans leurs ramifications les plus extrêmes. Le dépérissement, que les progrès de l'âge font subir à nos organes, se manifeste quelquefois prématurément dans l'appareil seul de la vision, par suite de certaines dispositions héréditaires d'où proviennent les cataractes de ce nom (page 88). Le rhumatisme, la goutte, les différentes diathèses connues, la rétrocession des dartres, un bon nombre d'affections chroniques ont été placées avec quelque raison dans l'étiologie de la cataracte. Si elles ne paraissent pas influencer d'une manière directe la vitalité des lentilles, on ne saurait méconnaître qu'elles ne puissent solliciter vers l'intérieur du globe un mouvement congestif, le plus souvent sourd et insidieux. Sans en administrer péremptoirement la preuve, il n'est point irrationnel d'admettre qu'un tel travail soit apte à engendrer des étranglements internes, des obstacles plastiques, des rétrécissements, des oblitérations vasculaires, conditions qui agissent sur l'appareil cristallinien comme celles qui président à la constitution des cataractes dans la période avancée de la vie.

Il résulte de mes observations que les sujets qui font abus des liqueurs alcooliques sont plus particulièrement affectés de conjonctivite chronique et d'amblyopie, mais qu'ils ne présentent pas plus souvent des cataractes que les individus sobres. On a prétendu que la lésion qui nous occupe était très-commune en Turquie, et quelques-uns ont attribué ce phénomène à l'abus de l'opium. Pendant mon séjour à Constantinople, en 1838, j'ai consulté à cet égard plusieurs médecins exerçant depuis longtemps dans cette capitale; tous m'ont assuré que la cataracte n'y était pas plus fréquente que partout ailleurs. L'abus de l'opium est une fable dont les voyageurs ne tardent pas à reconnaître la fausseté; s'il est des Turcs qui en font usage, ils constituent une minorité imperceptible dans la population, et sur les habitudes de laquelle il est peu rationnel de fonder une opinion étiologique.

Les ouvriers, qui ont passé une grande partie de leur vie exposés à l'action de la poussière calcaire, sont prédisposés à la cataracte, d'après Beer, qui range encore au nombre de ses causes l'influence des acides à l'état liquide ou gazeux. Tartra rapporte qu'un jeune homme fut exempté de la conscription pour des cataractes qu'il s'était volontairement données à l'aide de lotions avec de l'acide nitrique étendu d'eau. Quelques documents, précédemment exposés (page 139), expliquent le mode d'action de ces substances, dans les cas de ce genre. Parmi les causes occasionnelles les plus communes de la cataracte, il faut citer les piqûres, les coupures de l'appareil lenticulaire, l'ébranlement et parfois le décha-

tonnement de cet appareil par des coups, des chutes, des commotions de toute sorte. Brisseau parle d'une jeune fille qui, ayant été renversée par le tonnerre, devint aveugle; en examinant ses yeux, on ne put méconnaître l'existence de deux cataractes. M. Rivaud-Landrau a également relaté l'exemple d'une villageoise qui, surprise en rase campagne par un violent orage, chercha un abri sous un arbre; quelques moments après, elle tombait frappée de la foudre, et le lendemain, elle avait perdu la vue à l'œil gauche, atteint de cataracte. Ce praticien se demande si la sidération par le fluide électrique agissant sur le système lenticulaire peut rendre compte de cette opacité subite, ou bien si cette dernière ne reconnaîtrait pas plutôt pour cause une commotion qui aurait brisé les connexions de la lentille. Bien que cette dernière condition me semble la plus probable, il ne me paraît point impossible que l'électricité ait ici joué un rôle direct et spécial.

Les recherches de M. Ch. Robin, sur les dispositions anatomo-pathologiques que présente la généralité des cataractes, l'ont conduit à quelques résultats dignes d'être connus des praticiens. Dans les cataractes molles, que les désordres localisés dans la substance corticale des lentilles se présentent sous forme de stries, de lignes, de points, etc., ou que l'opacité ait une apparence homogène ou à peu près uniforme, la lésion est la même; il n'y a de différence que dans son étendue. Les modifications survenues par suite de troubles dans le renouvellement moléculaire nutritif, consistent surtout en un passage à un état plus granuleux, avec aplatissement en bandelettes des tubes (page 15), qui, en même temps, perdent leurs noyaux. Cet état granuleux envahit aussi les fibres dentelées. Les cellules du cristallin ont disparu, se sont réduites en granulations. En même temps, se sont produites, entre les tubes réduits à l'état de bandelettes, des granulations moléculaires libres, des gouttelettes limpides et des gouttes huileuses. Il s'est en outre formé, dans cette couche superficielle, des corpuscules solides, arrondis, ou de configurations variées, soit homogènes, soit granuleux, et englobés ou non dans une substance cireuse. Il s'y dépose quelquefois du phosphate de chaux mélangé de traces de carbonate de cette base. Il résulte de ces modifications diverses que les couches périphériques du cristallin, et parfois son noyau, sont réduits à un état hétérogène, contractent une teinte blanche ou grisâtre, de telle sorte que la lumière, au lieu de les traverser, est réfléchie par ces particules d'espèces diverses. Le fluide lactescent, que présentent les cataractes *liquides*, tient en suspension des gouttes graisseuses, des corpuscules et des granulations solides. Les cataractes *dures* enfin montrent au fond la composition anatomo-pathologique des cataractes molles; il ne s'est pas produit d'éléments essentiellement différents de ceux du cristallin normal, sauf les corpuscules solides, granuleux ou non, et les gouttes graisseuses exsudées des éléments préexistants qui se sont altérés. La lésion consiste notamment en une modification intime des éléments lenticulaires devenus plus consistants, plus fermes chacun individuellement et plus adhérents les uns aux autres que dans les conditions physiologiques. Ces éléments, ainsi transformés, sont plus granuleux, cause essentielle de l'opacité, tandis que les autres causes de celle-ci sont la production des corpuscules solides et l'exsudation des gouttes huileuses.

Des cristallins cataractés ont montré à l'exploration microscopique des cristaux de cholestérine. M. Marcel paraît avoir rencontré dans quelques autres de la fibrine coagulée. Les cataractes dites pierreuses sont généralement, en très-grande partie, constituées par du carbonate de chaux avec un peu de phosphate de chaux et de phosphate de magnésie.

SECTION II.

TRAITEMENT MÉDICAL.

On a de tout temps discuté la question de savoir si l'on pouvait guérir la cataracte sans une opération chirurgicale ; l'aconit, la digitale, la pulsatille, la ciguë, l'euphraise, l'ellébore, les mercuriaux, les sternutatoires ont été préconisés pour l'obtention de ce but ; maintenant encore les praticiens sont divisés en deux camps, en ce qui a trait à ce point important de la thérapeutique. Pour les uns, et ce sont les plus nombreux, toute opacité qui a envahi le cristallin ne disparaît jamais, et n'obéit, en définitive, qu'à une seule influence, celle de l'aiguille ou du kératotome ; les chirurgiens, qui ont cru à un amendement quelconque d'une cataracte vraie, se sont mépris sur la nature réelle du mal et n'ont eu à combattre que des lésions que l'art reconnaît comme curables : exsudats capsulaires, congestions intra-oculaires, choroïdites, amblyopies avec teinte ambrée du noyau cristallinien ou dépigmentation du fond de l'œil, etc. D'autres arguent d'une rétrogradation plus ou moins prononcée d'obscurcissements lenticulaires pour inviter leurs confrères à attaquer le mal à ses débuts et tenter ainsi d'éviter un grand désastre. Quelques documents, qui se rattachent à cette question, méritent, au préalable, l'attention du lecteur.

Le docteur Pugliatti (de Messine) prétend s'être parfaitement trouvé des vésications fronto-temporales avec la pommade ammoniacale et de l'administration de l'iodure de potassium à l'intérieur. Parmi quelques observations de M. Garcia Lopez, partisan de cette médication, nous signalerons le fait d'une femme d'une quarantaine d'années, atteinte de deux cataractes incomplètes développées depuis un an, et qui ne lui permettaient que de distinguer les corps d'un grand volume. Au bout de sept mois, l'opacité disparut, à part un point central, et la malade put coudre et vaquer aux occupations domestiques. Un moyen d'une grande valeur, ajoute l'auteur qui relate ce fait[1], est une pommade iodurée, que l'on fait fondre à la surface de la conjonctive.

M. Quadri (de Naples) affirma devant le congrès ophthalmologique de Bruxelles (13 septembre 1857) que, dans quelques cataractes commençantes bien constatées, il avait vu l'opacité suivre un mouvement rétrograde sous l'influence de l'ammoniaque appliquée sur la région fronto-temporale.

Le docteur Vanzetti (de Padoue) commence par déclarer, dans cette même

[1] *Bulletin de thérapeutique*, t. XLVI.

séance, qu'il n'a jamais obtenu la guérison radicale d'une cataracte lenticulaire par une voie purement médicale ; toutefois, il juge opportun d'exposer les résultats des expériences faites par l'application de l'ammoniaque aux tempes, dans les cataractes molles ou liquides. « Je vous prie de croire, dit-il, que ces expériences ont été entreprises par moi dans un but uniquement scientifique, et nullement dans un but de charlatanisme. Je les ai faites non dans ma pratique privée, mais dans une clinique publique, en présence d'une centaine d'élèves. J'ai tenu des notes très-exactes et j'en ai fait tenir aussi par d'autres personnes, que j'ai priées d'assister à ces expériences. Lorsque j'ai lu, dans le journal publié par Rognetta, les articles où il était fait mention des expériences de M. Pugliatti, j'ai éprouvé quelque étonnement ; je ne comprenais pas comment l'ammoniaque, appliquée sur la tempe, pouvait agir sur le cristallin. J'ai donc aussi voulu, dans un but que je dirai uniquement physiologique, voir si, réellement, je pourrais obtenir, par l'application de l'ammoniaque, quelque changement dans un cristallin devenu déjà opaque. J'ai fait des essais sur une quinzaine d'individus, et je puis vous assurer que, *au moins sur la moitié d'entre eux, j'ai vu des changements tellement étonnants dans le cristallin que je ne pourrais trouver d'expression suffisante pour les indiquer.* Un enfant de deux ans avait une cataracte presque laiteuse, qui l'avait rendu complétement aveugle. Or, par l'application de l'ammoniaque aux tempes, répétée cinq ou six fois, j'ai pu constater une diminution extrêmement remarquable de cette opacité ; cet enfant, qui auparavant ne voyait absolument rien, pouvait distinguer un peu les objets, et, lorsqu'on lui tendait la main, il pouvait la prendre. Dans d'autres cas, les parties périphériques du cristallin devenaient beaucoup moins opaques qu'elles ne l'étaient auparavant. J'ai l'intime conviction que l'ammoniaque, appliquée convenablement aux tempes et mise en usage un nombre suffisant de fois, agit sur le cristallin. C'est un fait sur lequel il ne me reste aucun doute. »

L'allégation de M. Debout est d'autant plus importante, qu'il a été lui-même chef d'une clinique ophthalmologique à Paris. Si le congrès veut bien instituer une commission, il s'engage à lui envoyer cinq observations de cataractes qui ont rétrogradé par l'intervention de l'ammoniaque.

Un jeune oculiste fort exercé, le docteur Ceccarini, me racontait qu'un étudiant en médecine allemand, atteint d'une cataracte lenticulaire peu avancée, fut traité par un professeur de notre école à l'aide de collyres iodurés, de frictions de même nature sur le front et de l'iodure de potassium à l'intérieur. Quelques mois après, les stries avaient disparu, et le cristallin jouissait de sa transparence normale. M. Ceccarini, qui connaît le malade, a constaté ces phénomènes et avant et après le traitement.

M. Guépin répond aux adversaires du traitement médical des cataractes, qui disent avoir essayé et avoir échoué : « Pendant quatre ou cinq ans, j'ai essayé, mais médiocrement et dans de mauvaises conditions, et j'ai échoué ; mais j'ai recommencé et j'ai réussi[1]. M. Guépin déclare qu'il possède des exemples de

1 Le traitement du docteur Guépin se rapporte aux chefs suivants : 1° Ventouses au cou et entre les épaules, quelquefois aux cuisses et aux molets; 2° Vésications sur le

rétrocession d'opacités lenticulaires dans des cataractes qui ont commencé par les bords, dans d'autres qui ont débuté par le centre et dans des cataractes enfin qui ont eu pour point de départ le pôle postérieur du cristallin.

En présence des faits qui ont été relatés, seraient-ils même exagérés, je l'accorde, je ne crois pas qu'il faille abandonner au charlatanisme les malheureux affectés d'une cataracte à ses débuts. Faut-il donc leur dire : *Il n'y a chez vous qu'une seule ressource, c'est que vous deveniez aveugle : nous aviserons ensuite.* La question, d'ailleurs, de la véritable nature, de l'essence intime des opacités lenticulaires, a-t-elle été jugée sans appel? Ne peuvent-elles pas varier dans les différentes phases de leur formation? Ces opacités sont-elles identiques chez tous les malades? Qu'y aurait-il de surprenant qu'un trouble léger du cristallin cédât à des moyens thérapeutiques, quand nous voyons ces derniers triompher de produits plastiques accumulés dans la pupille, et de taies parfois fort étendues de la cornée.

Pour moi, tout en n'ayant, en définitive, qu'une très-médiocre confiance dans la curabilité de la cataracte sans une opération chirurgicale, lorsque je suis consulté par un sujet jeune encore et atteint de cette maladie dans un état modéré de développement et exempte, ce qui arrive presque toujours, de complications congestives, je prescris une médication qui se compose le plus habituellement de vaporisations ammoniacales graduées et de résolutifs, parmi lesquels je place au premier rang les iodiques. Je renonce au traitement, s'il a échoué après un laps de temps raisonnable; je l'abandonne, à plus forte raison, si les progrès de l'opacité continuent.

Observation XXIX. — Parmi les malades qui ont eu à se louer de ces essais, je citerai l'exemple d'une jeune fille, Alexandrine de Gand, qui, à l'époque où elle me consulta pour la première fois à mon dispensaire (juin 1853), me parut atteinte d'une cataracte incomplète au globe droit. Je dilatai la pupille à l'aide d'une solution concentrée d'extrait de belladone, afin de mieux assurer mon diagnostic. Il y avait dans le cristallin une opacité profonde sous forme d'une plaque striée centrale. La malade apercevait constamment une ombre devant l'œil droit, qui ne pouvait plus lui servir pour la couture; l'organe d'ailleurs se trouvait, quant à ses autres éléments, dans des conditions normales. Je prescrivis des vaporisations ammoniacales, l'onguent napolitain camphré, et plus tard des pommades iodurées en frictions sur le front. L'opacité s'évanouit au point de devenir à peu près imperceptible. Lors de la dernière consultation, en 1855, cette jeune fille jouissait, à l'œil droit, d'une vue assez parfaite pour pouvoir facilement enfiler une aiguille, et elle ne demandait plus pour cet organe aucun secours.

---

front, les tempes et derrière les oreilles, avec un mélange d'une partie d'ammoniaque liquide et de deux parties d'huile camphrée, préparation qu'on applique pendant dix ou quinze minutes, avec des rondelles de ouate non gommée, ou après qu'on a enlevé la partie gommée; 3° Frictions au voisinage de l'organe affecté avec le carbonate, le chlorhydrate et l'iodhydrate d'ammoniaque, en pommades, ces divers sels employés seuls ou associés l'un à l'autre; 4° Introduction entre les paupières d'une pommade au chlorhydrate et à l'iodhydrate d'ammoniaque; 5° Mercuriaux sous diverses formes; 6° Traitement interne qui varie suivant la cause réelle ou présumée de la cataracte.

Observation XXX. — Chez madame Joly, âgée de trente-cinq ans environ, dont je commençai le traitement le 31 juillet 1860, je constatai aux deux yeux, à l'aide de l'éclairage oblique, la présence de très-fortes stries, qui convergeaient vers le centre des deux lentilles. La vue de la malade était tellement confuse au grand jour, et surtout au soleil, qu'elle ne pouvait distinguer les trottoirs et avait beaucoup de peine à se conduire. Au bout d'un mois de l'emploi de la médication à laquelle je la soumis, la vision avait éprouvé une amélioration des plus notables, et elle se guidait avec facilité. Les médecins qui fréquentent mes consultations cliniques purent vérifier comme moi qu'un grand nombre des stries lenticulaires s'étaient divisées et converties en traînées de points blanchâtres [1]. Je persévère aujourd'hui dans l'emploi des mêmes moyens, dont les bons résultats sont accusés par la malade.

Si nous prescrivons plus particulièrement, dans l'espèce, les préparations ammoniacales et iodurées, c'est qu'autour de ces deux ordres de moyens semblent se grouper le plus de succès en ce qui concerne la question qui nous occupe ; leur emploi, d'ailleurs, n'est-il point ici très-rationnel? S'il est vrai que la cataracte des sujets peu avancés en âge dérive d'un trouble dans la nutrition des lentilles, trouble pathologique et non pour ainsi dire physiologique comme celui qui survient chez les gens âgés, est-il illogique d'admettre que le gaz ammoniacal, quand on emploie les vaporisations de ce genre, pénètre à travers les pores de la cornée, stimule l'organe tout entier, et sollicite, tant dans les parties opaques que dans les éléments qui président à la nutrition du cristallin, un mouvement qui facilite l'action des autres moyens, des iodiques surtout, dont on invoque simultanément le secours? En ce qui a trait à l'application de la pommade de Gondret sur le front, les tempes, le sinciput, nul doute qu'elle n'agisse sur la cinquième paire dont le rôle dans la nutrition de l'œil a été déjà l'objet de notre examen (pag. 352) ; à ce titre, cet élément thérapeutique ne peut-il point aussi nous rendre de précieux services?

M. Mialhe explique d'une autre manière les effets de l'intervention des vapeurs ammoniacales et de l'iodure de potassium dans les cas de ce genre [2]; ils remédieraient, d'après lui, au défaut d'alcalinité auquel il croit devoir attribuer les opacités lenticulaires. Il fait observer, en effet, que l'albumine des humeurs animales est naturellement insoluble ; elle doit sa transparence parfaite, qui simule en tous points la dissolution, à la présence, dans l'organisme, des alcalis libres ou carbonatés ; dès que cette alcalinité disparaît, la transparence de l'albumine disparaît également. Après avoir préparé trois dissolutions salines légères, la première neutre, la seconde alcaline et la troisième acidulée par de l'acide acétique, M. Mialhe plongea dans chacune d'elles un œil de bœuf parfaitement sain ; quelques heures après, les yeux, placés dans le liquide neutre et dans le liquide alcalin, avaient conservé leur diaphanéité, mais l'œil qui

[1] M. de Graefe croit qu'il peut y avoir contraction, rapetissement des stries du cristallin, mais qu'il n'y a jamais éclaircissement proprement dit. Les opacités postérieures surtout peuvent toujours se limiter et diminuer par contraction. (*Compte rendu du congrès ophthalmologique de Bruxelles*, séance du 15 septembre 1857.)

[2] Mialhe, *Chimie appliquée à la physiologie et à la thérapeutique*. Paris, 1856, p. 628.

avait éprouvé l'impression de la liqueur acidulée était devenu tout à fait opaque. Cet observateur ajoute que, sous l'influence d'une médication alcaline, l'albumine récupère sa transparence et les humeurs reviennent à leurs conditions physiologiques. « L'action fluidifiante des alcalis sur les liquides albuminoïdes, dit-il, nous a fait penser qu'on pouvait prétendre à un résultat satisfaisant, dans certains cas de cataracte. Non-seulement les principes y conduisent, mais les expériences tentées sous différentes formes ou par des moyens variés, quoique à peu près les mêmes au fond, le démontrent suffisamment. Les effets curatifs obtenus soit avec le collyre de Leayson[1] dont la base est l'ammoniaque gazeuse, soit avec le collyre de Gimbernat, dont l'action est due à la potasse caustique, soit enfin avec le borax, tous composés alcalins fluidifiants, avaient sans doute rapport à des cas de cataracte naissante. La médication alcaline nous paraît devoir être essayée contre la cataracte. Pour être efficace, elle exigerait une certaine énergie, et ne serait possible qu'au début de la maladie. Elle se composerait de l'emploi simultané de l'ammoniaque gazeuse dirigée avec précaution sur l'organe malade, de l'usage interne de médicaments alcalins, tels que le bicarbonate de soude, l'eau de Vichy, l'iodure de potassium, et de l'administration de bains alcalins. Les chances deviendraient plus favorables encore, si le traitement était secondé par une alimentation végétale. En supposant que le traitement alcalin ne guérit pas la cataracte, lorsqu'il serait appliqué trop tard, il ne saurait assurément être défavorable aux chances de l'opération. Le traitement vanté par certains charlatans, qui prétendaient guérir toutes les cataractes sans opération, avait pour base l'iodure de potassium. Le docteur Rau avance que l'usage prolongé de l'iodure de potassium fait disparaître l'opacité du cristallin ; il a fait, en dehors de l'économie, des expériences qui corroborent les nôtres. Il a placé un cristallin cataracté dans une solution d'iodure de potassium ; après 24 heures de macération, il a pu distinguer des lettres imprimées à travers le corps opaque, qui avait repris, par le bain iodo-alcalin, une partie de sa transparence. Il y a des observations d'un ordre indirect, qui concourent, pour leur part, à la confirmation de nos idées. D'après des recherches qui nous sont propres, la cataracte non traumatique est plus fréquente chez les carnivores que chez les herbivores, qui ont toujours les humeurs très-alcalines[2]; elle ne se présente jamais chez les vidangeurs, constamment exposés aux émanations ammoniacales. En résumé, à l'aide d'un traitement propre à alcaliniser les humeurs de l'économie vivante, on peut songer à arrêter les progrès de quelques cataractes, et les guérir complétement. »

Les ressources de la chirurgie sont seules puissantes quand une cataracte

[1] Le collyre gazeux de Leayson est un mélange, dans un flacon bouché à l'émeri, de sel ammoniac, de chaux éteinte, de cannelle en poudre et d'huile essentielle de girofle.

[2] Un médecin qui a longtemps fréquenté mon dispensaire n'avait aucune répugnance à appliquer sur sa langue les cataractes dont j'avais effectué l'extraction. Elles étaient insipides d'après lui, tandis que les cristallins sains du mouton possédaient une saveur salée très-prononcée.

est arrivée à un assez haut degré de développement, et à plus forte raison quand elle est complète. Dans certains cas, il est vrai, des cataractes, parvenues même à leur maturité, se sont dissipées spontanément sans le secours de nos instruments. Janin cite un sujet âgé de quatorze ans et chez lequel des cataractes congénitales se déchatonnèrent par suite d'une chute du haut d'un arbre; ce jeune homme recouvra la vue et embrassa la carrière ecclésiastique. Le fait, relaté par Boyer, d'un ancien avocat chez lequel le cristallin se détacha soudainement de lui-même, d'où résulta le rétablissement de la vision, est d'autant plus curieux que cet homme était aveugle depuis vingt-cinq ans, ayant déjà perdu un œil par suite d'une opération malheureuse, et la cataracte de l'autre œil ayant été jugée, par les chirurgiens les plus recommandables, de mauvaise nature et inopérable. M. Serre (d'Alais) a publié l'observation d'une guérison spontanée chez un homme âgé de 80 ans, sur le point d'être opéré. Tout à coup il revit la lumière et distingua quelques objets. Un mois après, M. Serre trouva l'œil gauche dans un état d'intégrité parfaite ; la pupille était noire et l'iris exécutait librement ses mouvements. Le globe droit était encore cataracté, mais la capsule flétrie offrait quelques espaces libres par lesquels les rayons lumineux pouvaient pénétrer au fond du bulbe. Dans d'autres circonstances, des blessures de l'œil par des corps piquants, tranchants ou contondants, ont amené la disparition de l'opacité lenticulaire. Loin d'affaiblir la valeur de la proposition ci-dessus énoncée sur l'incurabilité du plus grand nombre des cataractes sans une opération chirurgicale, ces faits la confirment. Lorsqu'une guérison arrive spontanément ou par une violence externe, jamais la lentille ne recouvre sa diaphanéité normale ; tantôt elle descend au fond de l'organe, comme dans les exemples de Janin et de Boyer, tantôt comme dans l'œil droit du malade de M. Serre, et ainsi que l'a pensé ce praticien, son enveloppe se brise et livre la matière cristalline à l'action dissolvante de l'humeur aqueuse et à l'absorption. Une opération par abaissement ou par discision a donc toujours eu lieu, soit par les soins de la nature, soit par des moyens traumatiques. Attendre les effets des premiers, c'est condamner le malade à une cécité presque certaine, car des guérisons de ce genre ne surviennent que très-exceptionnellement ; force est d'avoir recours aux seconds, en les régularisant pour en atténuer les effets. C'est dans leur application méthodique que consiste l'opération de la cataracte.

SECTION III.

TRAITEMENT CHIRURGICAL.

Article 1. — Généralités.

Éloigner du champ de la vision le corps opaque qui empêche les rayons lumineux d'aller frapper la rétine, tel est le but qu'on se propose d'atteindre dans l'opération dont nous abordons l'étude. Trois moyens généraux y conduisent : l'*abaissement*, l'*extraction* et la *discision ;* ils constituent les trois méthodes dont cette opération se compose.

Dans l'abaissement, la cataracte est transportée de l'axe visuel dans la région inférieure de la cavité du bulbe. On la retire de l'œil, dans l'extraction, par une ouverture que l'on pratique à la face antérieure de l'organe. Dans la discision, on la morcelle, partiellement ou en totalité, pour l'abandonner à l'action dissolvante de l'humeur aqueuse et à l'absorption.

L'opération de la cataracte est l'une des plus brillantes de la chirurgie. On peut établir en thèse générale que quand elle est exécutée d'après un bon procédé, par des mains habiles et dans des circonstances propices, neuf malades sur dix sont rendus à la lumière.

INDICATIONS ET CONTRE-INDICATIONS. — Certaines circonstances permettent l'exécution immédiate de l'opération de la cataracte ; d'autres exigent qu'elle soit différée ; quelques-unes la contre-indiquent formellement.

Une cataracte, pour être opérée, doit offrir, autant que possible, les conditions suivantes ;

1° L'opacité lenticulaire doit être la cause unique du trouble de la vision. Le sujet doit être bien portant ;

2° Le travail inflammatoire ou congestif, sous l'influence duquel a pu se développer la cataracte, doit être éteint. Il ne faut donc pas que cette dernière soit trop récente;

3° Il est inutile que le cataracté distingue la forme et la couleur des corps, pourvu qu'il discerne la lumière d'avec les ténèbres et voie l'ombre des grands objets, celle, par exemple, de la main qu'on promène à une petite distance devant ses yeux ;

4° Une pupille de forme circulaire, qui se dilate et se resserre, suivant l'intensité des rayons lumineux, est d'un bon augure. Souvenez-vous toutefois que l'iris peut avoir conservé son énergie, quoique l'œil soit frappé d'amaurose, (page 45), et que l'immobilité de ce diaphragme n'indique pas une telle complication d'une manière certaine, cette immobilité pouvant dépendre de la pression qu'un cristallin trop volumineux exerce sur la face postérieure de la membrane, d'adhérences développées entre elle et le disque correspondant de la capsule, etc.;

5° L'existence de brides, entre la cristalloïde antérieure et le voile irien, n'est

pas une contre-indication à l'opération, mais influe sur le choix du procédé, rend impérieuses certaines modifications dans la manœuvre, et réclame, dans quelques cas, l'association de l'opération de la cataracte à celle de la pupille artificielle.

6° La présence d'un néphélion déjà ancien et placé devant l'ouverture pupillaire ne proscrit pas l'opération, car la lumière pourra le traverser et la vue devenir plus ou moins satisfaisante. L'opacité kératique centrale est-elle épaisse, il y aura lieu de songer à une double tentative : celle de la pupille artificielle et celle de la cataracte.

7° L'opération a les chances habituelles de succès, quand, un œil étant cataracté, son congénère est frappé d'une amaurose survenue par une cause toute locale, lorsqu'il a subi seul, par exemple, l'impression d'une violence externe. L'amaurose uni-oculaire a-t-elle surgi par suite de conditions inhérentes à l'économie, l'homme de l'art doit observer une grande circonspection dans les espérances qu'il donne à son malade. On pose généralement en principe qu'il faut s'abstenir, quand un œil est en même temps cataracté et amaurotique. Toutefois, j'ai entendu Sanson professer que l'existence présumée d'une amaurose ne contre-indiquait pas l'opération. Si la paralysie est complète, disait-il, on en sera quitte pour une tentative inutile, dont les suites ne sauraient entraîner aucun accident sérieux, tandis que dans les conditions contraires, le malade pourra récupérer un degré plus ou moins élevé de vision. Pressé par les sollicitations de Blanc, je consentis à le soumettre à l'opération, que j'avais provisoirement refusée, persuadé que la cataracte était associée à une amaurose cérébrale. Le rétablissement fut complet et Blanc finit par entrer, en qualité de compositeur, à l'imprimerie chargée de l'*Union médicale*, l'imprimerie Malteste.

8° Quand un sujet est porteur d'une dermatose chronique, d'ulcères invétérés aux jambes, il est prudent, avant l'opération, de ne pas en provoquer la suppression.

Cette tentative sera remise à une époque plus ou moins éloignée :

1° Quand la cataracte n'est pas mûre. Nous reviendrons sur cette proposition qui n'est pas sans importance.

2° Quand l'organe est affecté d'une inflammation aiguë. Exaspérée par la lésion traumatique, elle pourrait donner lieu à des accidents graves.

3° Les ophthalmies chroniques devront également être palliées, autant que possible. C'est ainsi qu'on s'efforcera de détruire, au préalable, les vaisseaux qui aboutissent à des suffusions kératiques. Les taies devront être depuis longtemps stationnaires.

4° Si l'œil cataracté présente un ou plusieurs ptérygions, dont le sommet s'étend sur la cornée, effectuez-en d'abord l'extirpation avant d'opérer la cataracte. J'ai vu, dans un cas de ce genre, Jaeger père procéder à l'ablation de la dégénérescence conjonctivale et ne déprimer la cataracte par scléroticonyxis qu'après la cessation des phénomènes phlegmasiques.

5° Il est important de détruire, dans les limites des ressources de l'art, les granulations dont pourrait être garnie la conjonctive palpébrale, le froissement qu'elles exercent sur le bulbe, y entretenant un mouvement inflammatoire con-

tinuel. Cette recommandation est surtout utile à suivre, si l'on doit procéder par extraction, le miroir étant plus particulièrement intéressé dans cette méthode, et la cornée étant la membrane sur laquelle les granulations ont l'influence la plus directe et la plus fâcheuse. Combattez de même l'entropion, le trichiasis et toutes les lésions des annexes de l'œil qui pourraient s'opposer au succès de la cure.

6° Quand une cataracte est compliquée de strabisme, M. Mackenzie conseille de guérir d'abord celui-ci par la ténotomie, avant d'attaquer l'opacité lenticulaire. « J'ai quelquefois, dit-il, opéré de la cataracte un œil affecté de strabisme; mais chaque fois que je l'ai fait, même chez les enfants, dans l'espoir que le retour de la vision, après la disparition de la cataracte, corrigerait le strabisme, j'ai été trompé dans mon espoir. » La donnée qui vient d'être émise est en désaccord avec quelques observations de M. de Graefe, qui dit avoir vu plusieurs sujets atteints de strabisme divergent, qui cessa à la suite de l'opération de la cataracte. Chez deux autres malades, la convergence qui existait dans l'œil cataracté avant la tentative opératoire s'évanouit peu à peu à un degré suffisant pour abolir une diplopie gênante. Dans un cas, néanmoins, la double vue se montra si opiniâtre que M. de Graefe fut contraint de couper le droit externe.

Bien que l'association d'un strabisme à une cataracte puisse avoir, après l'éloignement de celle-ci, quelques conséquences défavorables par suite de la désharmonie persistante des axes visuels (page 90), je crois qu'il est plus opportun de s'adresser d'abord à l'opacité cristalline, quitte à remédier plus tard, et en toute connaissance de cause, à la déviation oculaire, si le besoin s'en fait sentir.

7° Lorsque l'organe cataracté est dans des conditions propices, mais que son congénère est le siége d'une phlogose de quelque importance, il est prudent de chercher à triompher de cette dernière avant d'attaquer la cataracte.

8° L'époque de l'établissement ou de la cessation du flux menstruel exige qu'on retarde l'opération, si ce travail physiologique est accompagné de violents orages. On a encore appliqué cette proposition à la grossesse. Carron du Villards, qui admet le dernier principe, établit une exception en ce qui concerne une mère qui se trouverait dans l'impossibilité absolue de faire allaiter son enfant par une autre femme.

9° L'expérience ayant démontré que les affections rhumatismales et d'autres dispositions dyscrasiques pouvaient modifier les suites de l'opération d'une manière fâcheuse, la coexistence de la cataracte avec quelqu'une de ces complications nous impose parfois l'obligation, avant d'opérer, d'améliorer, autant que possible, l'état de l'organisme par un traitement dirigé contre elles.

10° Il en est de même si le malade est atteint d'une affection de quelque viscère, s'il est sujet, par exemple, à des quintes de toux ou à des vomissements fréquents. La toux pourrait susciter de grandes difficultés pendant la manœuvre, faire remonter la cataracte après l'abaissement, provoquer la sortie du corps vitré après l'extraction, donner lieu, en tous cas, à des congestions nuisibles. Les vomissements sont susceptibles de causer des accidents identiques.

Les lésions oculaires qui excluent l'opération sont toutes celles qui suffisent à elles seules pour détruire la faculté visuelle, et l'ont même souvent abolie avant l'invasion de la cataracte. Nous citerons le fongus médullaire de la rétine, le glaucome, l'hydropisie de l'œil, etc. Cédant aux instances d'un malade affligé d'une cataracte glaucomateuse, et qui voulait absolument être opéré, un chirurgien en fit l'extraction en notre présence. Dès que la cornée fut ouverte, une partie considérable du corps vitré s'échappa de la plaie; le cristallin ayant été extrait, une hémorrhagie abondante survint, produite par les vaisseaux variqueux de l'intérieur du bulbe; nous trouvâmes dans le sang des lambeaux de choroïde et de rétine. Plus tard, le globe s'atrophia et on lui adapta un œil postiche. Un fait à peu près semblable est consigné dans l'ouvrage de Wenzel[1]; l'hémorrhagie dura dix heures, puis s'arrêta sans qu'il en résultât des accidents fâcheux.

Le pronostic de l'opération est favorable toutes les fois que le sujet est sain, qu'il distingue le jour de la nuit, et que sa cataracte s'est constituée peu à peu et sans souffrances, le malade ayant d'abord aperçu les objets comme à travers un nuage qui est devenu de plus en plus épais, jusqu'à ce que la vue se soit enfin éteinte. Le pronostic est fort incertain, lorsque l'opacité a succédé à une inflammation ophthalmique, chez un sujet atteint de quelque vice dyscrasique, la cause qui a favorisé le développement de la cataracte pouvant occasionner, après une aussi forte vulnération, des accidents capables de compromettre la réussite. Vous aurez plus particulièrement à redouter la kératite chez les scrofuleux, l'iritis chez les rhumatisants et les syphilitiques; chez tous, la suppuration et la phthisie du globe. Les chances sont défavorables quand la cataracte a pour origine une contusion de l'œil, car les parties internes de l'organe ont pu en ressentir l'influence; fréquemment alors, comme le fait observer Wenzel, la vision n'est pas meilleure après qu'avant l'opération. Il en est de même quand le globe ne possède pas son volume naturel; lorsque la teinte et la structure de l'iris sont altérées et que cette membrane a contracté des adhérences étendues avec la capsule; quand un affaiblissement notable de la vue s'est manifesté avant qu'on eût pu constater l'obscurcissement lenticulaire; lorsqu'un œil étant cataracté, son congénère est frappé de glaucome ou de toute autre affection grave. La complication de diabète est une condition déplorable; l'opération ne réussit qu'exceptionnellement dans les cas de ce genre. On a dit que le succès était d'autant plus assuré que le sujet était plus jeune, que le danger de l'insuccès pouvait se mesurer sur les progrès de l'âge. Cette proposition nous paraît erronée. Nous avons vu l'extraction et l'abaissement offrir de si beaux résultats chez des individus de cinquante à soixante-dix ans, que nous pensons que les cataractes qui n'ont pour cause que l'âge avancé du malade sont, en général, celles dont on doit le mieux augurer. Développées sans secousses et sans inflammation, elles ne sont presque jamais compliquées de quelque altération importante dans les autres parties du bulbe; si les accidents phlegmasiques, après l'opération, semblent plus rares alors qu'aux autres époques de la vie,

1 Wenzel, *Traité de la cataracte*. Paris, 1786, p. 127.

cette circonstance tient probablement au ralentissement qui s'est effectué dans la nutrition de l'organe par suite des modifications survenues dans ses conditions vasculaires. Le résultat, toutefois, est moins satisfaisant chez les sujets décrépits, la rétine ayant perdu une grande partie de sa sensibilité, et les lunettes n'étant pas d'un aussi puissant secours après l'éloignement de l'obstacle.

L'observation suivante démontre que la vision peut se reconstituer régulièrement par l'opération, quelle que soit l'ancienneté de la cataracte.

Observation XXXI. — Un fourbisseur, âgé de soixante-sept ans, eut le malheur de perdre l'œil droit par suite d'une lésion traumatique. Son congénère était cataracté depuis l'enfance du malade. Serres (de Montpellier) se décida à l'opérer, associant à un motif d'humanité celui de connaître jusqu'à quel point un œil, qui avait cessé de fonctionner depuis un si long espace de temps, était susceptible de recouvrer la faculté de voir. L'opération, exécutée par abaissement, fut couronnée d'une réussite complète.

Serres fait observer que ce fait, unique peut-être dans son genre, répond victorieusement aux assertions de quelques auteurs qui ont prétendu que, quand l'opacité cristalline était ancienne, il y avait lieu de craindre que la rétine, trop longtemps condamnée au repos, n'eût perdu sa sensibilité. « N'est-il pas curieux de voir, dit-il [1], un malade, qui a été privé pendant soixante ans de la faculté de distinguer les objets, recouvrer cette même faculté dès que la lumière frappe de nouveau la rétine? Et remarquez bien que la vue dont jouit Boichot n'est pas une de ces vues faibles et incertaines qui servent à peine aux malades pour se conduire; à l'instant où je rédige cette observation (dix-huit mois après l'opération), Boichot passe une partie de la journée à faire la lecture. »

De la maturité des cataractes. — On croyait, du temps de Maître-Jan, que la cataracte molle ou diffluente, dans les premiers degrés de sa formation, devenait, en vieillissant, de plus en plus dure, et l'on recommandait d'attendre, pour opérer, qu'elle acquît une densité convenable qu'on appelait sa maturité. « La cataracte, dit Saint-Yves [2], est semblable à un fruit qu'on doit laisser mûrir sur l'arbre. Si on veut le cueillir avant sa maturité, il faut en casser la queue; au lieu qu'étant mûr, il se sépare aisément de l'arbre et tombe quelquefois de lui-même. »

Si la lentille opaque devient parfois de plus en plus dure, puisqu'il arrive, dans quelques cas exceptionnels, qu'elle obtienne la consistance du cartilage ou celle de la pierre, il n'en est pas moins vrai de dire qu'une cataracte dure peut se ramollir, qu'une cataracte molle peut devenir fluide, mais qu'une cataracte très-molle ou fluide ne devient jamais dure en vieillissant. L'opinion des anciens oculistes reposait sur une théorie dont l'expérience a démontré la fausseté; leur précepte était bon toutefois, et envisagé sous un autre point de vue, il sert encore de règle de conduite à l'homme de l'art. Il est plus prudent de n'attaquer la cataracte que lorsqu'elle est entièrement formée, c'est-à-dire qu'elle est depuis quelque temps stationnaire et ne permet plus au malade de se conduire, d'abord, parce que certaines cataractes se développent sous l'influence d'un tra-

[1] *Encyclographie médicale*, t. VIII, p. 108.

[2] Saint-Yves, *Traité des maladies des yeux*, p. 227.

vail congestif dont l'exaspération pourrait diminuer les chances de réussite; puis, si vous opérez pendant que la vision n'est pas encore éteinte, vous rendez, dans l'hypothèse d'un insuccès, un triste service à votre malade, qui voit moins après qu'avant l'opération, ou a perdu complétement le peu de vue qui lui restait. Quelques circonstances pourraient engager le chirurgien à ne pas différer, s'il s'agissait, par exemple, d'un malheureux qui aurait un besoin urgent de bien voir pour gagner son pain, et c'est dans ce cas surtout qu'on ne saurait assez conseiller de ne s'adresser qu'à un œil seul. On opérera, bien entendu, celui dans lequel la faculté visuelle est le plus compromise. Êtes-vous consulté pour un enfant qui, encore doué de la faculté de se conduire, ne voit pas assez pour apprendre à lire et à commencer son éducation classique, l'imperfection de sa vue, la demi-cécité où il se trouve ne le réduisent-elles pas à un véritable état d'idiotisme? Dans de telles conditions, opérez un œil; plus tard même, opérez son congénère, si le succès a couronné vos premiers efforts. C'est ainsi que, dans le cours de 1860 et à mes consultations cliniques, je pratiquai la discision de la capsule sur l'œil gauche d'une petite fille de six ans, atteinte d'une cataracte bioculaire incomplète, que j'avais infructueusement soumise à un traitement médical. Le cristallin s'étant résorbé, au bout de six semaines, j'attaquai l'œil droit, dans lequel un heureux résultat ne se fit pas longtemps désirer.

M. Radius professe qu'il ne faut pas attendre une cécité entière pour procéder à l'opération de la cataracte, parce qu'en empêchant, pendant longtemps, la lumière d'arriver à la rétine, celle-ci devient moins apte à en ressentir l'impression. Le fait précédemment cité de Serres oppose à cette théorie un argument irréfutable.

La cataracte se forme, dans la plupart des cas, d'une manière lente et graduelle, depuis le moment où elle est à peine sensible jusqu'à celui où la faculté visuelle est abolie. L'opacité, d'après Demours, exigerait, le plus ordinairement d'une à deux années pour devenir complète. Une statistique de M. Th. Maunoir nous fournit des données plus précises. Chez quarante-sept sujets, abstraction faite du sexe, la durée du développement des deux cataractes a été, en moyenne, de cinq ans un mois quatre jours[1]. Rien de fixe ne saurait donc être établi relativement au laps de temps que demande une cataracte pour être mûre, c'est-à-dire assez avancée pour anéantir la faculté visuelle. J'ai connu des sujets chez lesquels la maturité s'établissait en deux, trois ou quatre années; chez d'autres, il fallait plus de temps encore. Il en est enfin chez lesquels l'opacité reste indéfiniment stationnaire. Une dame, qui m'a récemment consulté, porte aux deux yeux, depuis dix-huit ans, des stries lenticulaires. L'obscurcissement a fait si peu de progrès que la malade, aujourd'hui âgée de 68 ans, peut lire encore, avec des verres convexes, et se livrer à ses occupations habituelles. Il n'y a guère que les cataractes traumatiques qui suivent dans leur développement une marche rapide.

DOIT-ON OPÉRER QUAND UN ŒIL EST CATARACTÉ ET L'AUTRE SAIN? — Jaeger, Riberi, Travers, dont je partage l'opinion, répondent par l'affirmative; Boyer,

[1] Th. Maunoir, *Thèse inaug.* Paris, 1833; page 52.

Jüngken, Rosas, Lawrence, Alexandre (de Londres) répondent par la négative. On a allégué, pour principal motif, qu'une phlegmasie consécutive pouvait se communiquer à l'autre globe, et causer, dans quelques cas, la cécité chez un sujet à qui un seul œil aurait suffi pour les besoins de la vie. « Nous voyons dans ce moment, dit Boyer, une dame à qui un oculiste a extrait le cristallin gauche. L'opération a déterminé une inflammation vive sur l'œil droit. Les deux cornées sont couvertes de taies. L'œil opéré est perdu; les taches de l'œil qui était sain s'épaississent chaque jour davantage. Bientôt cette femme sera entièrement aveugle. » Le professeur J. Cloquet rapporte qu'un jeune homme lymphatique était atteint, depuis quelques années, d'une cataracte survenue à la suite d'une forte percussion du globe. L'opération faite par abaissement fut très-laborieuse. Le lendemain, une inflammation des plus violentes surgit dans l'œil opéré; se propageant au globe opposé, elle y fut suivie d'une large ulcération de la cornée, puis d'une cicatrice qui en occupait le centre. Les désordres furent tels que ce malheureux était à peine en état de se conduire. J'ai observé un malade frappé de cécité et sur l'œil gauche duquel l'établissement d'une pupille artificielle n'avait qu'incomplétement ramené la vision, car l'organe se trouvait dans des conditions peu favorables. Tout fut perdu par une tentative semblable qu'on fit à l'autre œil, pour obtempérer aux désirs du sujet. Ce bulbe s'étant enflammé, son congénère devint aussi le siége d'une phlogose des plus véhémentes, et le malade, qui avait joui quelque temps d'un degré suffisant de vue pour se conduire, redevint aveugle. Ces faits, très-exceptionnels, s'expliquent, le plus souvent, par le transport sur l'œil sain de la matière purulente provenant d'un phlegmon qui a envahi l'œil opéré. On peut donc avec quelques précautions éviter de tels désastres.

Quelques chirurgiens ont dit que quand on délivrait un œil d'une cataracte, l'autre étant sain, on exposait le malade à ne jamais voir d'une manière très-distincte, à cause de l'inégalité qui survenait dans les degrés de réfraction des deux organes. On a même prétendu que le trouble visuel, qui s'empare alors de l'œil sain, par suite des conditions nouvelles de son congénère devenu hyperpresbytique, pourrait contraindre les malades soit à fermer volontairement un œil, soit à lui imprimer une position strabique par la contraction musculaire. Je n'ai jamais rien rencontré de semblable. M. de Graefe fait observer que, dans un grand nombre de cas, l'individu fait abstraction de l'image perçue par l'œil opéré, phénomène qui a souvent lieu, quand les deux globes ont une portée différente. Aussi le regard de l'œil jadis cataracté ne se fixe-t-il pas d'une manière complétement normale, ce qui est constatable surtout dans les positions auxquelles les muscles sont le moins accoutumés, dans le rapprochement forcé des objets, par exemple, et dans le regard en haut. En acceptant provisoirement que la vision commune, à la suite de l'opération uni-latérale, ne soit qu'une exception, il n'en reste pas moins, comme bénéfices d'une telle tentative, l'avantage extérieur, l'agrandissement du champ visuel et enfin l'augmentation d'énergie de la fonction en général.

Doit-on admettre qu'en opérant un œil de la cataracte on rende son congénère moins apte à être envahi par cette altération, qu'on la dissipe même quelquefois

dans ce dernier, quand elle s'y est formée à un faible degré ? Ce qui est bien admirable, dit Auguste Bérard, c'est que pour déterminer de tels effets, il n'est pas nécessaire que l'opération ait un plein succès dans l'œil frappé de cécité; alors même que cette dernière échoue, par suite des accidents nombreux qui peuvent la suivre, la modification qu'elle imprime à la vitalité du cristallin opposé n'en existe pas moins. Je doute que l'exactitude de cette théorie puisse être démontrée par de nombreux exemples.

Le fait suivant, publié par le professeur Serres (de Montpellier), a une haute importance pratique. Un homme atteint de cataracte à l'œil gauche, et que Delpech avait opéré par abaissement, avait recouvré de cet œil la faculté de voir. Trois ans après, il rentra à l'hôpital, cataracté du côté droit et amaurotique depuis six mois de l'œil gauche, dont la pupille, pure et assez régulière, avait perdu sa contractilité; le malade n'y voyait plus à se conduire. L'opération ayant été exécutée au globe droit, la vision se réveilla de nouveau dans son congénère, et la pupille de ce dernier devint de plus en plus mobile à mesure que l'organe nouvellement opéré distinguait plus nettement les objets. Deux autres observations de même nature sont consignées dans le travail de M. Serres. Ce professeur allègue, pour expliquer le phénomène, que la sensibilité de la rétine n'était, selon toutes les apparences, qu'à demi-éteinte chez ses trois malades. Or, dit-il, il a fallu, pour la réveiller, que le bulbe récemment opéré perçût vivement la lumière, et que cette impression se répétât sympathiquement et d'une manière assez forte sur le globe qui avait déjà une première fois recouvré la vue. Nous rapprocherons de ce fait l'exemple suivant que nous tenons d'un chirurgien militaire qui l'observa en Algérie. Un homme, âgé de 61 ans, était affligé, depuis son enfance, d'une amaurose à l'œil droit. Le globe gauche ayant été frappé de cataracte, le malade se soumit à l'opération, mais un phlegmon surgit dans cet organe. A mesure que l'inflammation déclinait dans celui-ci et qu'il subissait les phases diverses de la phlogose purulente, l'autre œil commença à distinguer de plus en plus les objets. Il recouvra finalement assez de vue pour permettre au malade de se conduire.

LORSQU'UN ŒIL PRÉSENTE UNE CATARACTE MURE ET L'AUTRE UNE CATARACTE COMMENÇANTE, FAUT-IL ATTENDRE, POUR OPÉRER, QUE CETTE DERNIÈRE SOIT ARRIVÉE A SON ÉTAT DE MATURITÉ?—Quelques oculistes sont d'avis qu'on doit immédiatement attaquer la cataracte mûre, pour empêcher que le malade ne reste quelque temps presque entièrement privé de la faculté de voir, et pour que l'organe frappé d'une cataracte commençante n'éprouve pas une fatigue immodérée qui pourrait y émousser la sensibilité de la rétine. D'autres conseillent de retarder l'opération jusqu'à ce que la cécité soit complète, parce que l'inflammation, en se portant de l'œil opéré à celui qui n'est atteint que d'une cataracte imparfaite, pourrait avoir les suites fâcheuses que nous avons signalées, et surtout, parce qu'en attendant que la cataracte soit mûre à l'autre œil, on peut pratiquer l'opération des deux côtés en même temps, et ne soumettre qu'une seule fois le malade au traitement qu'elle réclame. Je crois qu'il est plus convenable de suivre, autant que possible, le premier précepte.

LORSQUE LES DEUX YEUX SONT CATARACTÉS ET DANS LES CONDITIONS VOULUES POUR

L'OPÉRATION, DOIT-ON LES OPÉRER LE MÊME JOUR ?—Boyer, Delpech, Forlenza, Jaeger, Rosas, Roux, Wenzel, etc., veulent qu'on opère, en même temps, les deux globes; Demours, Dupuytren, Scarpa, Serres (de Montpellier), préfèrent attendre le rétablissement d'un œil, avant d'entreprendre son congénère. Lusardi, qui pratiquait toujours l'abaissement, ne s'adressait qu'à un œil, n'attaquant l'autre que quinze jours après, parfois plus tard. « J'ai peu souvent opéré les deux yeux dans la même saison, dit Marc-Antoine Petit; je crois utile de mettre un intervalle un peu long entre le traitement de l'un et celui de l'autre. » M. Mackenzie enseigne d'attaquer les deux yeux en même temps, si l'on procède par discision; s'agit-il d'appliquer l'extraction, il n'opère qu'un seul œil et attend le résultat avant de toucher à son congénère.

Les motifs allégués de part et d'autre, à l'appui de ces deux opinions contradictoires, méritent ici quelques développements.

Lorsque l'opération, a-t-on dit, est simultanément effectuée des deux côtés, il y a espoir fondé qu'on réussira d'un côté au moins, tandis qu'en s'adressant à un œil d'abord, et à l'autre plus tard, il y a lieu de craindre que les accidents consécutifs ne deviennent funestes aux deux yeux successivement. On a encore invoqué en faveur de la double opération l'avantage que le malade profite plus vite des bénéfices qui en découlent et évite une seconde fois les désagréments qu'elle entraîne.

Les partisans de l'opinion opposée allèguent que deux opérations doivent avoir des suites plus graves qu'une seule; l'inflammation, qui occupe à la fois deux organes importants et d'une sensibilité particulière, produira des effets plus intenses, des accidents moins faciles à combattre; il arrive fréquemment, quand on opère les deux yeux le même jour, que l'un d'eux se charge de toute l'inflammation qui peut y causer avec rapidité une désorganisation complète, tandis que l'autre n'est que faiblement atteint; en n'opérant le second œil que lorsque le premier est guéri, on a plus de chances de les conserver tous deux au malade. « C'est surtout lorsqu'on pratique l'opération sur les deux yeux par extraction, dit Carron du Villards, que l'on sent toute la défaveur d'attaquer les deux yeux à la fois. Rien n'est plus commun que de voir un œil opéré se vider spontanément, au moment où l'on opère l'autre : j'ai vu ces accidents arriver plusieurs fois au professeur Volpi, à Forlenza, Tadini et à d'autres; en effet, la douleur produit un blépharosparme sympathique à l'autre œil, plus que suffisant pour le faire vider. »

Bien que de nombreux faits de réussite que nous avons constatés, à la suite d'opérations doubles effectuées dans la même séance, nous autorisent à penser que, quand on opère les deux globes avec dextérité et dans des circonstances favorables, et quand surtout la médication consécutive est bien dirigée, il est très-rare que des désordres irréparables surviennent dans l'un des organes, nous préférons, en principe, séparer les deux tentatives par un intervalle plus ou moins long. Cette pratique, je le sais, est peu en harmonie avec les intérêts du chirurgien; mais, chose plus essentielle, elle est infiniment plus conforme aux intérêts bien entendus du malade. Je signalerai ses principaux avantages :

1° Les soins hygiéniques sont mieux administrés quand ils sont concentrés

sur un œil seul que quand on les étend aux deux yeux à la fois. Le malade, par exemple, qui a subi l'opération uni-latérale, peut, étant couché dans son lit, tenir l'organe opéré vers le mur, et il a ainsi plus de chances d'éviter les courants d'air si préjudiciables dans les cas de ce genre. Il a toute latitude encore de se reposer sur le côté non opéré.

2° Le même avantage s'étend aux soins médicaux. Ainsi, lorsque des accidents inflammatoires militeront pour l'emploi des sangsues, celles-ci seront concentrées toutes du côté de l'œil compromis, tandis que s'il s'agissait d'une double phlegmasie, il y aurait lieu de diviser sur deux points la déplétion sanguine.

3° Quand un malade est pris de quintes de toux, de vomissements, d'accidents spasmodiques quelconques, qui peuvent faire remonter le cristallin si l'on a procédé par abaissement, provoquer l'expulsion des humeurs, si l'on a procédé par extraction, ne vaut-il pas mieux avoir attaqué un œil que les avoir simultanément opérés tous les deux? Le professeur Rosas me racontait que Beer venait de quitter un général sur lequel il avait exécuté l'extraction, quand ce dernier, abandonnant son lit et détachant ses bandelettes, eut la curiosité de se regarder dans une glace. Tout à coup l'humeur vitrée s'écoula des deux côtés, et ce malheureux perdit pour la vie l'espérance de voir la lumière. Or, dans l'hypothèse d'une tentative uni-latérale, le malade, dans la seconde opération, n'aurait-il pas profité d'une première leçon si chèrement payée par la perte de son œil?

4° En supposant enfin que l'application d'une méthode quelconque ait été suivie d'insuccès à un œil, cette circonstance ne constitue-t-elle pas un enseignement précieux qui milite pour l'emploi d'une autre méthode dans son congénère?

Exécuter dans la même séance l'extraction d'un côté et la dépression de l'autre, comme l'ont fait quelquefois des chirurgiens recommandables, est une conduite peu conforme aux principes d'une saine pratique. Outre les dangers communs aux deux méthodes, il en est qui sont particuliers à chacune d'elles, et à la réunion desquels il me semble imprudent d'exposer le malade.

SAISONS.—L'habitude a spécialement consacré le printemps et l'automne pour l'exécution de l'opération de la cataracte. M. Pétrequin fait observer que les réactions inflammatoires paraissent moins vives, dans ces deux saisons, toutes choses égales d'ailleurs. M. Mackenzie allègue, par contre, que le printemps est peut-être la saison la plus désavantageuse de l'année, à cause de la prédominance à cette époque des affections inflammatoires, catarrhales et rhumatismales. Nous croyons que, sauf quelques exceptions déjà notées, il est permis d'opérer en toute saison, quand le sujet est bien portant et dans des conditions hygiéniques favorables. On évitera les chaleurs excessives et les temps orageux. Une dame, chez laquelle j'avais exécuté l'extraction à un œil, se trouvait, quatre jours après, dans l'état le plus satisfaisant, quand sous l'influence d'un violent orage, elle fut prise d'une iritis qui faillit compromettre les résultats de la cure. Une cause identique donna lieu à un double phlegmon, chez une malade qu'un chirurgien très-habile avait opérée par extraction aux deux yeux; l'accident surgit cinq jours après cette dernière, au moment où l'on était en droit d'espérer une réussite complète, et cette malheureuse est aujourd'hui aveugle. On choisira de

préférence une température douce pour les individus dartreux ou rhumatisants. Il sera prudent de différer quand il règne beaucoup de rougeoles, d'érysipèles, de dothinenteries, et surtout des épidémies ophthalmiques.

TRAITEMENT PRÉPARATOIRE. — On était jadis dans l'usage de soumettre le malade, pendant des semaines, et souvent des mois entiers, à un traitement préparatoire composé d'émissions sanguines, de purgatifs, de dépuratifs, d'une diète plus ou moins rigoureuse. Tous les praticiens éclairés désapprouvent cette routine aveugle, et reconnaissent qu'on ne doit user de ces moyens que quand des indications positives en exigent l'emploi. Existe-t-il, par exemple, des symptômes de syphilis, il faut chercher à les dissiper par un traitement approprié. Si un jeune sujet est tourmenté par des vers, il convient de les détruire ; on connaît l'influence qu'exerce sur l'appareil de la vision la présence de ces parasites dans le tube digestif. Des auteurs conseillent d'entourer les jambes des goutteux de cataplasmes sinapisés. Quant au vésicatoire que quelques chirurgiens font appliquer à la nuque, la veille ou deux ou trois jours avant l'opération, comme moyen préservatif, et chez tous les malades indistinctement, je crois qu'il vaut beaucoup mieux s'en abstenir ; il gêne le décubitus dorsal, et produit, chez les sujets irritables, une excitation qu'il est prudent d'éviter. Lorsque la langue est saburrale, le cataracté prendra quelques laxatifs. Scarpa recommande d'administrer, pendant deux ou trois semaines, des préparations amères (infusion de *quassia amara*, etc.) aux personnes qui ont l'estomac faible.

Pour prévenir les accidents inflammatoires qui compromettent si souvent les opérations de la cataracte, le docteur Heylen, médecin belge, et après lui M. Tavignot ont proposé de provoquer, au préalable, la salivation avec le calomel. De ce que le mercure est salutaire contre ces phlegmasies consécutives, a dit avec quelque raison M. Hays (de Philadelphie), faut-il en conclure qu'il le soit au même titre comme expédient prophylactique, et garantira-t-il le patient des désastres susceptibles de succéder à une opération exécutée par un maladroit ou dans des conditions qui la contre-indiquent? Saisie de la communication de M. Heylen, la Société de médecine d'Anvers émit très-sagement l'avis qu'elle n'osait partager l'opinion de ce praticien. Elle pensa[1] : 1° qu'il était parfois difficile de provoquer la stomatite mercurielle ; 2° que celle-ci une fois produite, il était souvent peu aisé de la concentrer dans des limites convenables ; 3° qu'il était permis d'avoir assez de confiance dans les moyens ordinaires pour ne pas ajouter, de gaieté de cœur, au mal qui existe déjà un autre fort désagréable.

Il est inutile de faire subir à un individu qui jouit d'une bonne santé tous les détails d'un traitement préparatoire. On le laissera livré à ses habitudes comme par le passé, en lui recommandant, toutefois, de s'abstenir d'aliments trop salés et trop épicés, et de liqueurs fortes. Le matin du jour de l'opération, il peut prendre un potage léger, ou même une tasse de café au lait, s'il a contracté depuis longtemps cette habitude. On lui prescrira un lavement émollient pour vider les intestins, et empêcher qu'il n'aille à la selle peu de temps après avoir été opéré, précaution surtout utile, quand on doit exécuter l'extraction.

[1] *Annales d'oculistique*, t. XVII, p. 116.

Presque tous les chirurgiens ont coutume de provoquer la dilatation artificielle de l'ouverture pupillaire, avant les opérations avec l'aiguille; c'est principalement quand on doit procéder par kératonyxis qu'il convient d'observer cette précaution qui permet d'éviter l'iris, et facilite le jeu des instruments, en mettant largement à découvert la région de la lentille. Rosas, qui emploie les mydriatiques dans ce cas, s'en abstient avant les opérations par la sclérotique, de peur qu'ils ne prédisposent au vomissement; cette crainte me paraît chimérique. J'en fais également usage avant l'extraction, non dans le but, comme on l'a dit, de favoriser le passage du cristallin à travers la pupille agrandie, car celle-ci se contracte toujours, immédiatement après l'écoulement de l'humeur aqueuse, quelle qu'ait été, d'ailleurs, sa dilatation artificielle; le seul bénéfice que j'aie ici en vue consiste dans les chances plus nombreuses de ne pas léser l'iris, avec le kératotome, par suite de son refoulement vers le limbe de la cornée. La solution que j'emploie se compose de 5 centigrammes de sulfate neutre d'atropine pour 10 grammes d'eau distillée. J'ai l'habitude de prescrire deux instillations dans la soirée du jour qui précède celui de l'opération ; le lendemain et jusqu'au moment de cette dernière, on les réitère deux ou trois fois, ordinairement d'heure en heure. La fréquence de ces applications sera réglée, d'ailleurs, d'après l'effet qu'elles exercent sur la pupille.

Dans les cas où l'on doit opérer des personnes dont le bulbe est doué d'une excessive mobilité, qui expose à une manœuvre laborieuse, si l'on néglige surtout de se servir de la pique de Pamard ou de tout autre instrument analogue, il est prudent d'accoutumer l'organe au contact des corps étrangers et de diminuer sa sensibilité, en promenant sur sa surface, et à plusieurs reprises, les trois ou quatre jours qui précèdent l'opération, un stylet boutonné, l'anneau d'une clef ou tout autre instrument mousse. Dans ces séances préparatoires, j'applique toujours sous la paupière supérieure l'élévateur dont je dois me servir pendant l'opération. Une fois même, chez une femme nerveuse et pusillanime, à qui j'avais donné un lit à mon dispensaire et qui croyait ne devoir être opérée que deux ou trois jours après, je profitai du calme où je la trouvai pour récliner sa cataracte, sans l'en prévenir.

POSITION DU PATIENT ET DU CHIRURGIEN PENDANT LA MANŒUVRE, PRÉCAUTIONS PRÉALABLES.—Quelques opérateurs veulent que le patient soit couché dans son lit, la tête élevée par un oreiller, et que le chirurgien se tienne debout à côté de lui. De cette manière, d'après Dupuytren, on évite presque toujours la syncope, et quand on a effectué l'abaissement, on n'est pas exposé à voir remonter le cristallin, par l'effet des mouvements et des déplacements du malade. Dubois, Panizza, le font asseoir sur une chaise haute, et l'opèrent debout. Ces positions sont toutes bonnes en définitive; le praticien choisira celle qui convient le mieux à ses goûts et à ses habitudes. Quant à nous, nous préférons, dans les cas ordinaires, celle que nous avons décrite (pag. 183) et qui a, sur la position au lit, l'avantage qu'on peut toujours placer son malade dans la direction la plus propice par rapport au jour ; elle a d'ailleurs été adoptée par Jaeger et par la plupart des opérateurs.

Si l'on se voyait contraint d'opérer sans aide, ce qui est à la rigueur permis

pour les opérations à l'aiguille, mais ce qu'on doit constamment éviter dans l'extraction, on ferait asseoir le patient sur une chaise à dossier peu élevé, et placée contre l'embrasure d'une croisée ou dans un coin de la pièce, près d'une fenêtre. Cela fait, le chirurgien écarte lui-même les voiles palpébraux avec le pouce et l'index de la main qui n'est pas chargée de l'instrument, appliquant le premier sur la paupière inférieure et le second sur la paupière supérieure, comme le faisait l'illustre Barth, qui opérait presque toujours sans aide. La tête ne peut ainsi se porter ni en arrière ni sur les côtés ; la main de l'opérateur lui formerait obstacle, si elle tentait de se porter en avant. C'est surtout quand on est privé d'un aide qu'il est avantageux d'avoir recours à un bon blépharostat, tel que le spéculum contentif de Lusardi (pl. 1, fig. 4) ou le dilatateur palpébral de Kelley-Snowden (pl. 1, fig. 5).

« S'il n'y a qu'un seul œil d'incommodé, dit Maître-Jan, on applique sur l'œil sain une compresse en plusieurs doubles, que l'on contient avec une bande posée obliquement, et cela pour deux raisons : la première, pour empêcher cet œil de se remuer en regardant les assistants ou les choses voisines, ce qui obligerait l'œil malade de se remuer de même ; la seconde, pour empêcher la pupille de se resserrer, si le malade tournait l'œil du côté du grand jour, ce qui arriverait de même à la pupille de l'œil malade, parce que tous les mouvements qui se font dans un œil se font pareillement dans l'autre. » L'occlusion préalable de l'œil sain, avec une compresse et le monocle, offre encore cela d'avantageux qu'elle prévient la frayeur et l'agitation que l'approche des instruments détermine presque toujours chez le patient. Ce principe nous paraît donc d'une application utile.

Il faut avoir soin que la lumière tombe obliquement sur le globe que vous avez à opérer, en passant par-dessus le nez du malade. Si vous placiez ce dernier directement en face de la fenêtre, vous vous feriez de l'ombre et vous vous nuiriez à vous-même ; il y aurait en outre des reflets qui vous empêcheraient de bien distinguer la cataracte et d'apprécier les mutations que vous effectuez au fond de l'organe. Une croisée, située au nord, est éminemment favorable.

Sauf en ce qui a trait à quelques opérations par kératonyxis, le chirurgien doit être ambidextre et opérer l'œil gauche avec la main droite, l'œil droit avec la main gauche. La saillie du nez le gênerait beaucoup, s'il voulait attaquer un œil droit avec un instrument tenu de la main droite. Beaucoup d'oculistes anglais, dans les opérations au côté droit, se placent debout derrière le malade, soulèvent eux-mêmes la paupière supérieure et manient les instruments de la main droite. Beer, Jaeger, et tous les grands opérateurs désapprouvent une telle pratique, que nous voyons avec regret préconisée parmi nous par un chirurgien distingué M. le docteur Malgaigne. Dans des recherches spéciales entreprises sur ce sujet[1] au bureau central, il trouva sur 182 individus du sexe masculin, 160 droitiers parfaits, 15 gauchers, 2 ambidextres parfaits. Les cinq autres offraient quelques particularités qu'il importe peu de

[1] *Bulletin de thérapeutique*, t. XIII, p. 170.

noter. « Cette prédominance de la main droite étant originelle et non acquise, dit-il, on voit combien est futile et peu réfléchi le précepte répété, depuis Celse, par presque tous les écrivains classiques. Heureux celui qui tient de la nature une main gauche aussi sûre et ferme que la droite ; c'est un privilége que les plus grands efforts ne sauraient donner. » Les difficultés invoquées par le docteur Malgaigne nous paraissent singulièrement exagérées ; tous les oculistes savent, en effet, ce que nous avons constaté nous-même par expérience, qu'avec un long exercice du manuel des opérations oculaires, on parvient à manœuvrer indifféremment et tout aussi commodément avec la main gauche qu'avec la main droite.

Il ne faut laisser au patient que les vêtements indispensables et qui peuvent lui être enlevés avec facilité, s'il doit se mettre au lit après l'opération. Il sera toujours plus avantageux de la pratiquer dans la chambre à coucher du malade que dans une pièce éloignée de cette dernière, comme cela se fait habituellement dans les hospices. La prudence exige que vous ayez à votre disposition quelques moyens propres à remédier aux accidents spasmodiques, tels que du vinaigre, ou de l'éther, surtout s'il s'agit d'opérer une femme nerveuse. Quant au chloroforme, auquel quelques rares chirurgiens ont recours, dans l'opération de la cataracte, nous en avons déjà déterminé l'emploi (pag. 186) et nous aurons encore à y revenir.

Article 2. — Première méthode.—Abaissement, dépression ou déplacement.

Trois paragraphes composeront cet article. Le premier sera consacré à l'abaissement de la cataracte par *scléroticonyxis*, le second à son abaissement par *kératonyxis*, le troisième aux résultats de ces deux actes opératoires.

§ 1. — Abaissement par scléroticonyxis.

L'abaissement simple ou *direct* et *l'abaissement latéral avec réclinaison ou renversement* forment deux modes distincts de procéder, sur la valeur desquels nous devons, en débutant, appeler l'attention de nos lecteurs. Dans l'abaissement direct, une aiguille courbe est introduite à travers les tuniques oculaires à 3 ou 4 millimètres du limbe de la cornée, et un peu au-dessus du diamètre transversal de l'œil, et l'on en place ensuite la concavité sur le bord supérieur du cristallin qu'on déprime verticalement au fond de la chambre postérieure, c'est-à-dire dans la partie antérieure et inférieure du corps vitré. Dans l'abaissement latéral avec réclinaison, au contraire, on fait exécuter à la lentille un mouvement de bascule qui en dirige le bord supérieur en arrière et la face antérieure en haut, et l'on refoule l'obstacle dans la partie inférieure et externe de la masse hyaloïdienne. La région dans laquelle on le transporte correspond à l'espace compris entre le muscle droit inférieur de l'œil et le muscle droit externe (fig. 16).

L'abaissement direct est loin de valoir l'abaissement avec réclinaison, que nous désignerons désormais par ce dernier terme seul, sous le rapport de la fa-

cilité d'exécution, comme sous celui de la sûreté des résultats. La circonférence du cristallin présente à l'instrument moins de prise que la face antérieure de cet organe ; l'aiguille ne s'y maintient qu'avec difficulté et glisse tantôt en avant, tantôt en arrière ; si, pendant la manœuvre, la portion inférieure de la lentille se tourne vers l'ouverture pupillaire, la plus légère pression sur son bord supérieur peut la jeter dans la chambre antérieure, surtout si la pupille a été artificiellement dilatée ; en supposant que la cataracte ait été heureusement abaissée, elle est beaucoup plus sujette à remonter qu'à la suite de l'autre manière d'agir, car elle n'a parcouru dans le corps vitré qu'un chemin très-court. C'est donc avec raison que la dépression simple a été remplacée par la réclinaison dont nous nous occuperons plus particulièrement dans ce chapitre.

APPAREIL INSTRUMENTAL.—L'aiguille à cataracte, droite ou courbe, suffit pour l'exécution de cette opération ; celle des anciens oculistes se vissait sur un manche à pans qui lui servait d'étui. L'aiguille à cataracte a subi, depuis Celse, des modifications nombreuses auxquelles on ne doit pas ajouter trop d'importance ; un chirurgien exercé agira bien avec l'une comme avec l'autre. Prisonnier de guerre en Hongrie, en 1809, et ayant été dépouillé de ses instruments, Assalini n'eut besoin que d'une simple aiguille à coudre, convenablement ajustée, pour opérer à Kopornak deux femmes aveugles. Un colonel, qui l'assistait dans la première opération et qui était peu habitué à de telles fonctions, quitta brusquement la malade et courut s'asseoir sur une chaise, pâle comme un spectre, ce qui n'empêcha pas Assalini de terminer heureusement ; la seconde fut faite sans aide. « Quelque temps après, dit cet illustre chirurgien, je revis mes deux opérées en repassant dans ce village ; elles avaient recouvré la vue, sans éprouver le moindre accident inflammatoire. »

Plusieurs oculistes allemands, Jaeger père, entre autres, ont adopté, pour la réclinaison par scléroticonyxis, l'*aiguille de Beer* (pl. II, fig. 1). Elle est droite et consiste en une tige d'acier longue de trois centimètres et demi, légèrement renflée vers le manche, et se transformant, à l'extrémité opposée, en un fer de lance aplati qui, long de 5 millimètres, a un peu plus d'un millimètre dans sa plus grande largeur. Les deux bords de la lance sont interrompus, à la réunion de leur tiers moyen avec le tiers postérieur, par un angle saillant ; tranchants dans leurs deux tiers antérieurs, ils convergent avec les deux faces vers la pointe qui est fort acérée ; le tiers postérieur de chacun d'eux est mousse. Le manche est octogone et long de 9 centimètres et demi. Les deux pans qui correspondent aux plats de la lance sont les plus larges ; l'un d'eux offre un point noir ou un point blanc, suivant que le manche est d'ivoire ou d'ébène. Le chirurgien peut, à la faveur de cette marque, connaître pendant la manœuvre la direction des faces et des tranchants de la lance, quand, plongée dans l'intérieur du bulbe, cette dernière se dérobe à ses regards. L'*aiguille de Schmidt* (pl. II, fig. 2) diffère de la précédente en ce que sa lance, plus longue et ayant deux millimètres environ dans sa plus grande largeur, est, en outre, recourbée sur le plat. La tige de l'*aiguille de Scarpa* (pl. II, fig. 3) se recourbe également vers son extrémité. Plane sur sa convexité, elle présente au côté opposé deux surfaces inclinées réunies par une crête saillante. Les deux bords latéraux, plus tranchants et plus

amincis que ne l'est l'arête longitudinale, se prolongent comme cette dernière jusqu'à la pointe. Dupuytren a reproché à cet instrument de diviser et de traverser quelquefois par sa crête le cristallin qu'on cherche à déprimer. L'aiguille dont il faisait usage ne diffère de celle de Scarpa qu'en ce qu'il y a supprimé l'arête de la face concave.

Ces instruments ont joui et jouissent encore d'une vogue méritée, car tous, bien qu'à des degrés différents, sont appropriés aux besoins de la manœuvre. On ne saurait en dire autant de ces appareils dont le défaut capital est d'être compliqués, d'une fabrication difficile, et de rendre le manuel défectueux et souvent dangereux, pour peu que quelque vice règne dans leur construction. Gerdy, par exemple, pour éviter le mouvement de bascule du cristallin autour de la tige métallique, a imaginé une aiguille composée de deux branches parallèles, qui se ferment à la faveur d'une canule jouant le rôle d'un coulant. L'une des lames, la plus longue, lancéolée, porte la pointe; l'autre s'articule avec la précédente, à l'aide d'une échancrure ménagée un peu en arrière. Quand on fait pénétrer l'instrument dans l'œil, les deux branches, rapprochées l'une de l'autre, constituent une aiguille simple; si l'on refoule ensuite en arrière le disque de la gaîne qui les contient, les deux lames s'écartent, d'où résulte une sorte de fourche qui permet de presser en même temps sur deux points différents de la lentille. Dans l'aiguille articulée du professeur Langier, la lance est mobile sur la tige à l'aide d'une articulation que fait mouvoir une petite bascule placée sur le manche comme une clef de flûte. « Il résulte de cette modification, dit M. Langier[1], que la lance peut devenir un crochet, avec lequel on imprimera au cristallin entier, ou à l'un de ses fragments, ou enfin à un lambeau de capsule ou de fausses membranes, des mouvements favorables à leur déplacement du champ de la pupille. On a, d'ailleurs, l'avantage de pouvoir laisser tout à fait droite, pour l'introduction dans l'œil et pour le passage quelquefois si délicat de l'aiguille entre les procès ciliaires et la capsule antérieure du cristallin, une lance qui prendra, une fois arrivée au-devant de la cataracte, le degré d'inclinaison que l'opérateur voudra, et sera susceptible de mouvements alternatifs d'extension et de flexion, suivant le but qu'on se proposera d'atteindre. »

Je ne saurais assez recommander l'aiguille dont je me sers pour les opérations de ce genre (pl. II, fig. 4). Elle se distingue surtout par le peu de longueur de sa tige, ce qui la rend d'un maniement plus commode et plus sûr que celui des tiges longues; il suffit, pour se convaincre de cette vérité, de quelques instants d'exercice sur le cadavre. Faiblement recourbée et tranchante sur ses deux bords, dans sa moitié la plus rapprochée de la pointe, la lance est pourvue de dimensions un peu plus faibles que celles de la lance de Beer. M. Lüer, qui ne fabrique guère aujourd'hui que des aiguilles de ce modèle, m'a assuré qu'un grand nombre de chirurgiens ne voulaient plus en employer d'autres. La marque du manche correspond à la convexité de l'instrument, comme dans toutes les aiguilles courbes. Au-dessous de la lance, la tige est rigoureusement cylindrique, disposition dont doivent être munies toutes les aiguilles à cataracte et d'où il

1 *Union médicale*, année 1852, p. 345.

résulte qu'elles ne tiraillent pas et ne fatiguent pas les membranes, dans les divers mouvements qu'on leur imprime.

Quelques chirurgiens ont l'habitude de tremper leur instrument dans l'huile avant de procéder à l'opération, pratique pour le moins inutile et qui dispose l'aiguille à glisser sur la surface du corps lenticulaire.

Pour peu que l'enfoncement du globe ou l'étroitesse de la fente palpébrale s'oppose à ce que le bulbe soit largement démasqué par le simple soulèvement de la paupière supérieure, on procédera à ce refoulement avec l'élévateur plein (pl. I, fig. 3). Les conditions de mobilité de l'œil peuvent rendre utile l'intervention de la pique de Pamard (pl. I, fig. 8).

MANUEL OPÉRATOIRE (*œil gauche*). — Le malade et le chirurgien étant assis, comme dans les opérations précédemment décrites, l'aide, debout derrière le patient, applique horizontalement contre la nuque la face dorsale de sa main gauche et la partie correspondante du poignet; il se sert de l'indicateur et du médius de sa main droite pour refouler par petits plis et vers le front les téguments de la paupière supérieure, qu'il fixe contre l'arc voisin de l'orbite. Les pointes des doigts doivent dépasser un peu le bord libre du voile palpébral sans néanmoins toucher au bulbe; il résulte de là que si le malade dirigeait cet organe en haut, la cornée, qui en est la partie la plus saillante, se heurterait contre les extrémités digitales et se reporterait instinctivement en bas. La paume de la main et les autres doigts sont étendus sur le front et la tête; celle-ci, ainsi maintenue et appliquée en outre contre la poitrine de l'aide, ne peut se dévier ni en arrière, ni en avant, ni sur les côtés. Le mode de contention indiqué nous semble préférable à celui qui consiste à soulever d'une main la paupière supérieure, tandis que l'autre main saisit le menton, disposition qui empêche l'opéré de respirer à son aise. Dans le cas où l'on jugerait opportun de se servir d'un élévateur, le crochet de celui-ci serait glissé sous la paupière supérieure par l'opérateur et le manche en serait confié à l'aide. Doit-on user de la pique, on se comportera comme dans le premier temps de l'extraction. Dans quelques circonstances enfin, il est utile de se munir d'un second aide, qu'on charge d'assujettir les mains du patient, de peur qu'il ne les porte vers l'œil et ne donne lieu à quelque accident.

Puis le chirurgien, qui fixe entre ses cuisses les genoux du malade, tourne contre le visage de celui-ci la face palmaire de la main gauche et abaisse la paupière inférieure avec l'indicateur et le médius, tandis que l'annulaire et l'auriculaire, verticalement placés comme les deux autres doigts, sont appliqués contre la joue opposée, le nez occupant ainsi l'espace compris entre le médius et l'annulaire. Cette position est celle de Jaeger. On peut encore tenir le petit doigt et l'annulaire fléchis contre la paume de la main; Rosas y joint même le médius dans les opérations à l'aiguille, ne déprimant la paupière qu'avec l'indicateur; je préfère assujettir cette dernière avec deux doigts, l'un de ceux-ci pouvant être utile, pendant la manœuvre, pour ramener vers le centre de l'écartement palpébral le globe fuyant vers l'angle interne. Nous ajouterons que la paupière inférieure ne doit être que très-légèrement déplacée, assez seulement pour que la portion inférieure du limbe cornéal soit mise à découvert. La

main droite de l'opérateur saisit l'aiguille à cataracte comme une plume à écrire, la marque du manche en haut, l'index et le médius inclinés sur l'instrument, le *pouce roide et tendu*. Jaeger insiste beaucoup sur cette disposition du pouce, quand la main est armée d'une aiguille à cataracte ou d'un kératotome; l'exercice sur le cadavre ne tarde pas à démontrer qu'elle rend la manœuvre infiniment plus sûre que lorsqu'on opère avec ce doigt demi-fléchi.

L'opération peut être divisée en quatre temps. Dans le premier, l'instrument pénètre à travers les tuniques de l'œil; dans le second, la lance est mise en rapport avec la face antérieure de la cataracte; dans la troisième, celle-ci est renversée, puis entraînée au fond du bulbe; dans le quatrième, on retire l'aiguille. La pupille aura dû être, au préalable, artificiellement dilatée.

fig. 15. fig. 16.

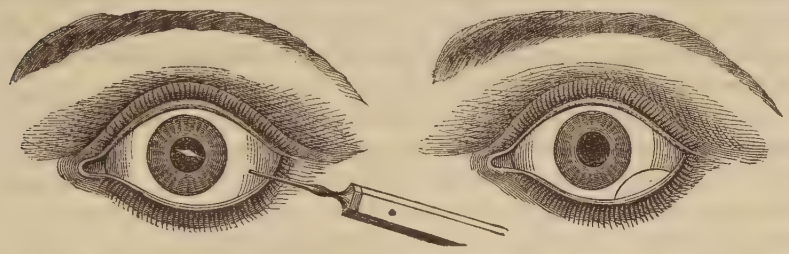

Premier temps. Introduction de l'instrument.—On approche l'aiguille du globe dans une direction légèrement oblique, la pointe étant un peu plus élevée que l'extrémité du manche. Le creux de la main répond à la joue gauche du malade, tandis que la face dorsale des deux derniers doigts trouve un point d'appui sur la région malaire. On recommande alors au patient de tourner un peu l'œil vers l'angle interne; si cet organe est très-agité, on peut en toucher trois ou quatre fois la surface avec le plat de la lance, afin de l'habituer au contact de l'aiguille, puis profiter d'un moment d'arrêt pour effectuer d'un seul coup et avec rapidité la ponction. On pratique celle-ci à 3 ou 4 millimètres du bord externe de la cornée, et à 1 ou 2 millimètres au-dessous de son diamètre transversal. La lance doit pénétrer jusqu'à son collet dans la sclérotique et les tuniques sous-jacentes, d'avant en arrière, et un peu de bas en haut et de droite à gauche, comme si l'on voulait atteindre le centre du globe[1].

La courbure de la lance donne lieu à quelques particularités dignes d'être notées. Dans le premier temps, on présente l'instrument au bulbe, la convexité de la lance regardant en haut, en avant et à droite, la pointe tombant perpendiculairement sur la sclérotique. Pour que cette partie de l'aiguille pénètre avec facilité, il faut, pendant qu'elle franchit les membranes, éloigner progressivement de la joue l'extrémité libre du manche, à laquelle on fait parcourir une

1 Nous ferons observer, pour l'intelligence des diverses manœuvres, que les mots *à gauche* et *à droite*, *de droite à gauche* et *de gauche à droite*, se rapportent à l'opérateur, tandis que ceux *en avant* et *en arrière*, *d'avant en arrière* et *d'arrière en avant*, se rapportent à l'opéré.

ligne légèrement courbe de bas en haut, au lieu de suivre une ligne droite, comme dans la manœuvre avec l'aiguille de Beer.

Deuxième temps. Transport de l'aiguille au-devant de la cataracte. — Dès que la partie la plus volumineuse de l'aiguille a franchi les membranes, ce dont on s'aperçoit au manque de résistance que l'on éprouve, on fait exécuter au manche un quart de rotation sur son axe, ramenant en avant et à gauche la marque qui regardait en haut. Pendant ce mouvement, on continue de conserver à l'aiguille la direction suivant laquelle elle est entrée dans l'œil. On porte ensuite le manche vers l'oreille gauche. Faisons remarquer, avant d'aller plus loin, que la lance n'a plus dans le sein de l'organe, comme après son introduction, un tranchant en avant et à gauche, l'autre tranchant en arrière et à droite, la convexité en haut et à droite, la concavité en bas et à gauche; de ces deux dernières, l'une regarde maintenant en avant, l'autre en arrière, et des deux tranchants, l'un est dirigé en haut et l'autre en bas. L'aiguille néanmoins doit toujours être tenue un peu obliquement de bas en haut, car nous allons voir qu'elle doit s'appliquer contre la capsule antérieure dans une direction oblique.

La pointe pénètre entre les procès ciliaires et le bord correspondant de l'appareil lenticulaire; après qu'elle a quelque temps cheminé le long de l'uvée, vous l'apercevez, brillant de tout son éclat métallique, derrière le bord externe de l'orifice pupillaire. La face convexe de la lance continue à regarder en avant; la face concave en arrière. Poussant l'instrument avec précaution de l'oreille vers la racine du nez, vous vous arrêtez, quand son extrémité a atteint le côté interne du limbe pupillaire, un peu au-dessus du diamètre horizontal de la pupille (fig. 15).

Troisième temps. Réclinaison.—Après avoir exercé, d'avant en arrière, quelques pressions sur le cristallin muni de sa capsule, pour le luxer un peu, vous réclinez en masse, c'est-à-dire que vous couchez le corps opaque sur le plat, son bord supérieur se tournant en arrière par ce mouvement de bascule, pendant que vous le plongez, de haut en bas et de gauche à droite, dans la portion externe de la région inférieure du corps vitré (fig. 16). Dans cette partie de l'acte opératoire, les doigts seuls doivent agir et non l'avant-bras et le poignet. Après avoir quitté le bord radial de l'indicateur, l'extrémité du manche monte, dans l'étendue d'un quart de cercle environ, de l'oreille vers le front, la portion qui avoisine la tige métallique pivotant entre les dernières phalanges des trois premiers doigts. La pupille s'éclaircit à mesure qu'on la délivre de la cataracte qui l'obstrue. Un seul mouvement en arc de cercle suffit souvent pour déprimer cette dernière; dans le cas contraire, il faudrait faire cheminer la lance, à plusieurs reprises, de haut en bas et de gauche à droite. Ayez soin de ne pas réclinner trop bas, pour ne pas comprimer la rétine; Jaeger insiste beaucoup sur ce principe.

Quatrième temps. Sortie de l'instrument. — Le cristallin abaissé, vous le tenez quelques instants en place à l'aide de l'aiguille, afin que le corps vitré puisse l'englober et s'opposer à sa réascension; puis vous retirez l'instrument directement de bas en haut et sans secousses. Il convient d'imprimer en même temps à l'aiguille quelques mouvements de demi-rotation sur son axe, pour la dégager de la substance du cristallin dans laquelle on a pu en enfoncer la pointe.

Dans le mouvement de réclinaison, quelques oculistes conseillent de continuer à tenir la face concave de l'aiguille sur le corps opaque; d'autres veulent qu'on fasse tourner l'instrument sur son axe, pendant que l'extrémité du manche se porte de l'oreille vers le front, de telle sorte que, quand le cristallin est arrivé dans la portion inférieure et externe du corps vitré, la convexité de l'aiguille se trouve placée sur la face antérieure de la cataracte, face devenue supérieure par le renversement, et que sa concavité regarde en haut. Ils ont pour but, dans cette manœuvre, d'empêcher que la pointe ne se fourvoie dans le cristallin, dont il serait parfois difficile de la dégager sans faire remonter l'obstacle. Il en est qui retirent l'aiguille directement de bas en haut, tandis que Rosas et d'autres chirurgiens prescrivent de ramener la lance à la pupille, sa convexité en avant, et de la faire sortir en suivant la route parcourue après son introduction.

En résumé : 1° l'aiguille à cataracte perce l'œil vers l'angle externe, à l'endroit indiqué. Point noir en haut, en avant et à droite.

2° On imprime au manche un quart de rotation sur son axe. Point noir en avant et à gauche.

3° On l'approche de l'oreille correspondante et on pousse l'instrument jusqu'à ce qu'il barre obliquement toute la face antérieure de la capsule. Point noir en avant.

4° On ébranle le corps opaque, et on récline en masse, faisant pivoter le manche entre les trois premiers doigts, de bas en haut et de droite à gauche. A la fin de ce mouvement le point noir regarde en haut, en arrière et à gauche.

5° On assujettit la lentille dans la place nouvelle qu'elle occupe, puis on dégage l'aiguille de bas en haut, en lui communiquant quelques mouvements demi-rotatoires.

L'opération se pratique à l'œil droit suivant les mêmes principes, si ce n'est que l'instrument est tenu de la main gauche, la main droite abaissant la paupière inférieure.

Si l'autre œil doit être opéré, on ferme mollement, à l'aide d'une compresse longuette ou d'une bande, l'organe sur lequel on vient d'agir, puis on passe à son congénère, après quelques instants de repos accordés au malade.

PANSEMENT. — Les yeux des sujets indociles, et qui semblent peu disposés à obéir aux injonctions du chirurgien, seront fermés à l'aide de bandelettes de taffetas d'Angleterre. On peut s'en abstenir dans la généralité des cas, et se contenter d'abriter ces organes avec un léger bandage. L'opéré sera conduit au lit. Nous verrons tout à l'heure les soins consécutifs que sa position réclame.

On peut sans inconvénient présenter au malade, après l'opération, un ou deux objets assez volumineux, afin de le rassurer sur le résultat de cette dernière; mais ces essais de vision ne devront être faits qu'à une demi-obscurité, et ne durer qu'un ou deux instants. Quelques praticiens conseillent même de les éviter, de peur que les contractions musculaires, provoquées par les efforts auxquels le malade se livre pour distinguer les objets, n'expulsent l'obstacle de la position nouvelle qui vient de lui être assignée.

REMARQUES. — Le professeur Jaeger pense que les aiguilles droites sont plus avantageuses pour récliner en masse que les aiguilles courbes. Une lance droite,

d'après ce praticien, expose moins qu'une lance recourbée à harponner le cristallin : on peut la porter sur la face antérieure du disque capsulaire avec plus de sûreté qu'une aiguille en arc de cercle, qui, glissant quelquefois entre cette membranule et le corps sous-jacent, n'embrasse que ce dernier par sa concavité, au lieu d'embrasser la cristalloïde antérieure. Si nous donnons aujourd'hui la préférence à une lance faiblement courbée, c'est que l'expérience nous a appris qu'elle n'exposait pas, comme l'aiguille droite, à blesser la cornée avec la pointe de l'instrument; qu'elle exposait moins aussi à léser l'iris, pourvu qu'on ait le soin d'en maintenir la concavité en arrière. On peut d'ailleurs, sans aucune crainte, porter une lance courbe presque derrière la cornée, et attaquer ainsi l'obstacle au-devant du disque antérieur de la capsule.

Il serait difficile de récliner largement si l'on pratiquait la ponction au-dessus du diamètre transversal de l'œil; la ponction, au contraire, à 3 ou 4 millimètres du limbe cornéal et au-dessous du diamètre horizontal de l'organe, dispose l'aiguille au mouvement de réclinaison de la manière la plus commode.

En abordant l'œil, comme nous l'avons dit, l'une des faces de la lance en haut et l'autre en bas, on risque tout au plus d'entamer un seul des nerfs ciliaires, tandis que, si l'on agit l'un des tranchants tourné en haut et l'autre en bas, on peut couper plusieurs de ces filets nerveux. J'ai maintes fois assisté à des opérations de cataracte pratiquées par Lusardi. Cet oculiste, après avoir immobilisé l'œil et les paupières avec son contentif, saisissait son aiguille comme nous l'avons indiqué, et prenait un point d'appui sur la pommette du malade, l'instrument étant tenu horizontalement, la convexité de la lance en avant, l'un des tranchants regardant en haut et l'autre en bas; puis il ponctionnait dans cette position les membranes pariétales de l'œil, et ramenait aussitôt après la convexité du fer de lance près la solution de continuité, pour le conduire ensuite au-devant de la cristalloïde. Bien que je préfère le manuel que j'ai exposé, celui de Lusardi ne présente pas des inconvénients sérieux, si l'on manœuvre surtout avec des lances étroites.

Lorsque quelque vaisseau variqueux passe par le point où doit être pratiquée la perforation, il faut entrer plus bas, ou bien déprimer ou soulever ce vaisseau avec l'extrémité de la lance. Cette turgescence des vaisseaux de la conjonctive s'observe surtout chez les gens affectés d'hémorrhoïdes.

Il est difficile de ne pas blesser quelques-uns des procès ciliaires au moment où la lance franchit, de dehors en dedans, les limites de la chambre postérieure. Cette lésion paraît exempte d'inconvénients sérieux.

Un chirurgien exercé pourra toujours déplacer aisément une capsule antérieure opaque; il n'en est pas de même quand la diaphanéité de cette membrane la dérobe aux regards de l'opérateur. Il importe cependant de l'éloigner du champ de la pupille; elle se trouble dans le cas contraire, et oppose à la vision un nouvel obstacle qui rend une seconde opération urgente. Trois opinions divisent les oculistes en ce qui concerne la voie la plus sûre pour atteindre le but indiqué. Les uns (Pétrequin, Samuel Cooper, Scarpa, etc.), et ce sont les plus nombreux, s'efforcent de morceler le feuillet capsulaire par des mouvements imprimés à l'aiguille dans des directions variées, puis abaissent le cristallin;

d'autres, tels que Willburg, Jaeger père, Chelius, se bornent à récliner en masse, comme dans la manœuvre que nous avons décrite ; il en est qui procèdent à l'abaissement en masse, pour revenir ensuite à la pupille, où il faut, a-t-on dit, décrire des arcs de cercle et des cônes, dont la base correspond à l'extrémité de l'aiguille et le sommet à la portion de la tige qui appuie sur le trou de la sclérotique. Ce dernier temps, de pure précaution, est destiné à la discision et à l'expulsion du disque membraneux, dans le cas où le mouvement de réclinaison aurait été insuffisant pour l'éloigner de sa position naturelle.

L'expérience démontre que, quel que soit le mode qu'on adopte, il ne met jamais sûrement à l'abri de l'inconvénient qu'il s'agit d'éviter. Quant à moi, je donne la préférence au manuel que j'ai précédemment exposé. Un très-grand nombre d'opérations que j'ai faites et d'autres que j'ai vu pratiquer par Jaeger me prouvent que, quand on réussit à appliquer convenablement la lance de l'aiguille sur le devant de la cristalloïde antérieure, on entraîne presque toujours hors de la pupille, en même temps que la cataracte, la portion du segment capsulaire qui pourrait, par son obscurcissement, nuire à la vue ; cette manœuvre, en outre, est la plus simple, la plus expéditive, la moins vulnérante ; c'est elle qui apporte le moins de désorganisation dans la trame cellulaire qui renferme l'humeur vitrée ; comme elle ne demande point que l'on conduise la lance dans le champ pupillaire après le déplacement, elle n'expose pas à ce qu'on y ramène le corps opaque accroché par la pointe de l'aiguille. Il y aurait erreur à croire que les partisans de la division préalable de la capsule antérieure parviennent constamment à l'effectuer d'une manière complète. J'ai assisté à beaucoup d'opérations, dans lesquelles on s'était livré dans ce but à des mouvements très-étendus et très-fatigants pour l'organe, et qui n'empêchèrent pas la formation d'opacités secondaires par la soudure des fragments membraneux laissés en place.

Les résultats des opérations de cataracte par extraction, dans lesquelles on n'incise pas la cristalloïde postérieure, démontrent que la cataracte secondaire ne siége jamais, ou presque jamais, dans ce feuillet. Il importe donc peu, dans la réclinaison, qu'il soit lacéré, déprimé ou reste à demeure, quand il est diaphane.

« Il peut arriver, dit Pellier, qu'en précipitant la cataracte avec l'aiguille, elle vienne à rester au bout de sa pointe pour l'avoir trop enfoncée ; on la dégagera en tenant l'instrument suspendu en l'air, et en le secouant avec les doigts par le moyen de quelques petits coups qu'on portera sur la tempe. » Saint-Yves et Deshais-Gendron ont consigné dans leurs écrits le même précepte, à l'exécution duquel les ophthalmologistes modernes ont substitué avec raison les mouvements demi-rotatoires que nous avons indiqués dans la manœuvre, et qui n'ont pas l'inconvénient d'ébranler le corps opaque dans le domicile nouveau qu'il occupe.

L'instrument devra toujours agir, dans l'intérieur du bulbe oculaire, comme un levier du premier genre ayant son point d'appui à l'ouverture scléroticale. Il faut aussi faire attention aux mouvements qu'exécute l'organe qu'on opère, afin de leur accommoder ceux qu'on imprime à l'aiguille.

Lorsqu'une synéchie postérieure partielle existe, ce qu'il est aisé de constater, et avant l'opération et pendant qu'on la pratique, l'iris se retirant en arrière et la pupille se déformant dans les points où se trouvent les brides, sous l'influence de la pression qu'on exerce sur la cataracte avec la lance, il faut conduire l'extrémité de celle-ci près des adhérences, les diviser avec l'un des tranchants de l'instrument, qu'on retire un peu pour le faire agir en coupant, puis continuer l'opération comme si cette complication n'avait pas eu lieu. On ménagera l'iris le plus possible; si l'on venait à endommager légèrement le limbe pupillaire, cette circonstance ne devrait inspirer aucune inquiétude sérieuse. Les mydriatiques, en déterminant la tension des brides fibro-lymphatiques, les prédisposent à se laisser plus aisément couper par la lance.

Il peut encore arriver que la face postérieure de la lentille soit adhérente au segment correspondant de la capsule, uni lui-même par des exsudations lymphatiques au corps vitré; nous avons dit qu'une telle disposition ne pouvait être reconnue que dans le cours de l'opération. Quelles que soient alors vos tentatives pour arrêter l'obstacle au fond du bulbe, vous déplacez constamment la portion du corps vitré à laquelle il est soudé et qui, revenant à sa position naturelle, dès que vous ne pressez plus de haut en bas sur sa face antérieure, par l'intermédiaire de la lentille, ramène forcément celle-ci dans la pupille. La cataracte pourvue de ces conditions est fort rare; quelques ophthalmologistes la désignent sous le nom de *cataracte élastique*. Beer et Rosas conseillent ici de porter l'aiguille à plat derrière l'appareil lenticulaire, de diviser les adhérences par des mouvements verticaux, avec l'un des tranchants de la lance, et de procéder ensuite à la réclinaison. Si, malgré nos efforts, le corps opaque remonte dès que l'instrument cesse de peser sur lui, on doit le broyer, en s'attachant surtout à bien morceler le sac capsulaire.

Lorsque vous n'avez réussi qu'à déprimer le noyau de la lentille, ce qui peut avoir lieu quand cette dernière a un centre consistant et une périphérie caséeuse, ne faites aucune tentative pour abaisser les parties molles qui flottent dans l'humeur aqueuse, car elles ne tarderont pas à être résorbées.

Quand l'ouverture de l'enveloppe capsulaire laisse épancher dans les chambres, sous forme d'un nuage, une matière blanchâtre, le chirurgien ne peut distinguer ni la pupille, ni l'extrémité de son aiguille. Quelques oculistes prescrivent de suspendre, dans ce cas, l'opération, pour la réitérer au besoin, quand la résorption aura rétabli la netteté de l'intérieur du bulbe. Nous partageons le sentiment de ceux qui pensent qu'une telle circonstance ne doit pas arrêter l'opérateur, et qu'étant à même d'apprécier la position exacte de la lance, à l'aide de la marque du manche, il doit faire exécuter à l'instrument, avec les plus grandes précautions et à plusieurs reprises, les mouvements nécessaires pour le déplacement et le broiement d'une cataracte solide. Ainsi pourront être abaissés les fragments les plus volumineux du corps opaque, d'autres parties réduites à des dimensions qui en facilitent l'absorption, et si la capsule a été suffisamment lacérée, la pupille pourra recouvrer sa limpidité, sans qu'on soit obligé de recourir à une opération nouvelle.

Lorsque, après la réclinaison d'un cristallin cataracté, vous venez à découvrir

que la cristalloïde postérieure est opaque, il faut, suivant Rosas, la diviser avec l'aiguille par une incision cruciale.

ACCIDENTS PENDANT L'OPÉRATION.—*Ponction vicieuse.*—Si l'endroit que nous avons indiqué pour la ponction a été manqué, l'instrument ayant pénétré trop haut ou trop bas, trop près de la cornée ou trop loin de cette membrane, on doit procéder à une ponction nouvelle, lorsqu'on juge qu'une bonne manœuvre est inexécutable.

Sortie de l'instrument.—Il peut arriver que la lance s'échappe de la solution de continuité, si le bulbe, après qu'on a percé les membranes, vient à se porter avec rapidité vers l'angle interne, ou si le malade, vicieusement contenu par l'aide, retire brusquement la tête en arrière. Force est, dans ce cas, de recommencer l'opération, en tâchant de faire entrer l'aiguille dans la piqûre déjà faite. « La femme d'un nommé Marinot, dit Maître-Jan, était travaillée de deux cataractes, l'une confirmée et l'autre naissante. J'opérai la première, qui était à l'œil droit, le 21 août 1698. Comme elle était presque abaissée, cette femme tourna un peu la tête du côté gauche, et cela fit sortir mon aiguille de l'œil. Embarrassé que j'étais de cet accident, je voulus remettre l'aiguille par le même trou, mais cette femme n'eut pas assez de patience. Je résolus donc de piquer en un autre endroit, et le pressement que je fis, pour faire entrer l'aiguille, fit sortir de l'humeur aqueuse par le premier trou; cet écoulement continua pendant le reste de l'opération, et quoiqu'elle fût bientôt finie, il fut si considérable que, quand mon aiguille fut retirée, la cornée transparente me parut affaissée, et l'iris fort ridé; je ne m'en étonnai pas, ayant vu d'autres fois des écoulements presque aussi considérables. Le 29 du même mois, je l'allai voir. Je trouvai le globe de l'œil aussi plein qu'il était avant l'opération, mais la cataracte était remontée presque entièrement; je l'abaissai derechef, après quoi elle demeura, et cette femme guérit sans accident, nonobstant les trois piqûres que l'œil avait souffertes. »

Suffusion sanguine sous-conjonctivale.—Un petit épanchement de sang dans le tissu cellulaire sous-conjonctival, autour du point où l'instrument a pénétré, est un accident peu digne d'attention; ce thrombus n'empêche pas la continuation de la manœuvre, et il se dissipe avec facilité sous l'influence des fomentations froides pratiquées après l'opération, et qui pourront être additionnées de teinture d'arnica. Si la protubérance sanguine était assez considérable pour gêner l'occlusion des paupières, on pourrait diviser, avec le scarificateur ou la lancette, une portion de la conjonctive qui la limite en avant (page 330). On fera en sorte de prévenir un tel accident en évitant, comme nous l'avons recommandé, les vaisseaux les plus volumineux de la conjonctive.

Hémorrhagie intra-oculaire.—Dans d'autres cas, assez rares d'ailleurs, une hémorrhagie a lieu dans l'intérieur du bulbe oculaire. Est-elle assez peu considérable pour ne colorer que légèrement l'humeur aqueuse, rien ne s'oppose à ce qu'on termine sur-le-champ l'opération. Mais si l'épanchement est assez abondant pour obscurcir complétement le fond de l'œil, il est plus prudent, à coup sûr, de dégager l'aiguille et de ne pas ajouter de nouveaux désordres à la lésion qu'on vient d'occasionner. On aura recours à une médication antiphlogistique

énergique ; on appliquera des topiques qui facilitent la résorption du fluide ; on dilatera la pupille avec une solution de sulfate d'atropine, afin d'empêcher la marge pupillaire de contracter des adhérences avec la capsule antérieure, et de prévenir, autant que possible, la formation d'une cataracte fausse-sanguine ; une nouvelle tentative ne sera faite que quand les accidents phlegmasiques seront dissipés. La cornée est-elle distendue par une grande quantité de sang qui se montre rebelle à l'absorption, il devient urgent de fournir une issue à ce liquide par une incision pratiquée à travers cette membrane (page 440).

L'accident qui vient d'être signalé dérive presque constamment d'une lésion de l'iris. Il est loin de compromettre toujours le succès : le fait suivant en est la preuve.

Observation XXXII.—Le 28 juillet 1847, un oculiste de Paris opérait d'une cataracte un garçon boucher déjà privé d'un œil. Une aiguille courbe ayant été introduite à travers la sclérotique, le chirurgien s'efforça de morceler la capsule antérieure ; mais dans cette manœuvre le cristallin tomba dans la chambre antérieure. Après bien des tentatives, on le ramena derrière l'iris et on chercha à l'abaisser. La dépression eut-elle lieu, c'est ce qu'on ignore, car les chambres étaient pleines de sang, l'écoulement de ce fluide ayant commencé presque dès le début de l'opération. En terminant, on fendit la cornée avec le couteau lancéolaire. La collection sanguine ayant disparu quelque temps après, on constata la présence de la cataracte derrière l'ouverture pupillaire. Elle fut réclinée par kératonyxis, et la pupille devint parfaitement nette.

Embrochement et décollement de l'iris.—Il peut arriver que l'aiguille traverse l'iris d'arrière en avant, ce que l'on reconnaît au tiraillement de cette cloison, sous l'influence du moindre mouvement qu'on communique à l'instrument, et au brillant de sa pointe dans la chambre antérieure. Il suffit, pour le remettre dans la bonne voie, de le faire rétrograder d'avant en arrière et de dedans dehors.

L'accident est beaucoup plus grave lorsque, l'iris ayant été accroché par l'extrémité de la lance, ou qu'on fait des efforts pour déprimer une cataracte adhérente en avant, sans avoir préalablement détruit les brides, on décolle du ligament ciliaire une portion du diaphragme irien, d'où résulte une véritable pupille artificielle. Il faut se hâter, dans ce cas, de terminer l'opération, si la suffusion sanguine ne dérobe pas l'instrument à vos regards, et recourir immédiatement à un traitement énergique, comme si l'on avait à combattre une iritis.

Embrochement de la lentille.—On reconnaît que la pointe de la lance a embroché le cristallin, quand elle paraît terne derrière l'ouverture pupillaire, lorsque l'instrument ne peut manœuvrer avec liberté dans la chambre postérieure et que la cataracte obéit en bloc à la progression qu'on imprime à l'aiguille. Il faut alors soumettre celle-ci à quelques mouvements de rotation sur son axe, et la dégager du sein du corps opaque, en la retirant avec précaution de dedans en dehors, sans toutefois la faire entièrement sortir de l'œil, puis la reporter dans la chambre postérieure, aussi près que possible de l'uvée, l'un des tranchants regardant en haut et l'autre en bas.

Passage du cristallin dans la chambre antérieure.—Une mauvaise direction

imprimée à l'aiguille peut déterminer le passage du cristallin dans la chambre antérieure. C'est ainsi que quand, au lieu d'appliquer convenablement la lance au-devant de l'obstacle, on la porte trop près de son bord supérieur, comme dans la dépression verticale, ou trop près de son bord inférieur, la cataracte peut glisser, par un mouvement de bascule, sous l'extrémité de l'aiguille dans le premier cas, au-dessus d'elle dans le second, et franchir l'ouverture pupillaire. Cet accident est parfois arrivé dans des manœuvres longues et pénibles pour déprimer un cristallin peu volumineux, qui persistait à remonter autour de l'instrument; c'est, en partie, pour le prévenir que Gerdy a imaginé l'aiguille bifide dont les dispositions ont été précédemment signalées. En mars 1819, Dupuytren procédait à une opération par abaissement à l'Hôtel-Dieu, quand il fut brusquement heurté au coude par l'un des élèves qui l'entouraient, d'où résulta l'accident qui nous occupe. Une dilatation trop forte de la pupille y prédispose; quelques chirurgiens, pour ce motif, proscrivent l'emploi des mydriatiques avant la dépression par scléroticonyxis.

Les praticiens ne sont pas d'accord sur la conduite qui doit être tenue dans cette circonstance, en général fort grave. Les uns pensent qu'on peut sans crainte laisser la cataracte dans la chambre antérieure, afin que l'absorption s'en empare; d'autres cherchent à harponner le cristallin d'arrière en avant, et s'efforcent de lui faire refranchir l'orifice pupillaire, pour l'enfoncer ensuite dans le corps vitré, l'abandonnant dans la chambre antérieure, si cette manœuvre a été infructueuse; il en est qui ouvrent immédiatement la cornée et pratiquent l'extraction de l'obstacle. Je crois que ce dernier parti est le plus sage, dans le cas où quelques tentatives n'ont pas réussi à replonger le corps opaque dans la chambre postérieure, et quand il a un assez grand volume. On cite, il est vrai, des exemples où il disparut par l'absorption; chez le malade de Dupuytren, le cristallin présenta ce phénomène, sans être toutefois complétement absorbé à l'époque où l'opéré quitta l'Hôtel-Dieu, après un séjour de plus de trois mois à l'hôpital. Une incision nette de la cornée me paraît beaucoup moins redoutable que la présence, dans un aussi petit espace, d'un corps étranger qui, gonflé par l'humeur aqueuse, comprime l'iris et la cornée, et peut causer une inflammation douloureuse et opiniâtre, des pseudo-membranes, parfois même la suppuration du globe, désastre que le professeur Rosas m'a dit avoir eu une fois à déplorer dans sa propre pratique.

Accidents spasmodiques.—Si l'on se voyait arrêté, pendant l'opération, par des vomissements, ou d'autres phénomènes spasmodiques, on devrait renoncer à continuer la manœuvre, à moins qu'elle ne fût très-avancée et qu'on n'entrevît la possibilité de la terminer sans occasionner des désordres graves.

Abandon de la paupière supérieure.—Lorsque l'aide chargé de la paupière supérieure la laisse échapper dans le cours de l'opération, il faut que le chirurgien maintienne son instrument, autant que possible, dans l'inaction, jusqu'à ce que le voile membraneux ait été de nouveau fixé. Quand on se sert d'un élévateur, on ne saurait assez recommander à l'aide de bien tenir la paupière emboîtée dans la concavité du crochet, lequel doit être conséquemment dirigé en arrière. S'il avait l'imprudence de le ramener en avant, le voile quitterait violemment le blépha-

rostat et des accidents graves pourraient être la conséquence de cette manœuvre vicieuse. Le meilleur moyen de les éviter consiste à se servir toujours du même aide, par suite de l'habitude qu'il contracte de seconder les vues du chirurgien qu'il est appelé à assister.

Rupture de l'instrument.—Si la pointe de l'aiguille venait par hasard à se rompre, dit Pellier, en abaissant une cataracte dure, on s'occuperait à l'instant de la tirer de l'œil, de même que le corps opaque, en pratiquant l'extraction, sans quoi le globe serait dans le cas de tomber en fonte par la suppuration, qui ne manquerait pas d'arriver. Jüngken a vu cet accident survenir dans une réclinaison qu'exécutait un illustre opérateur ; la cornée fut ouverte sur le champ, et l'on eut le bonheur d'extraire avec la cataracte le fragment métallique. Nul doute qu'on ne dût imiter une telle conduite, si ce fragment avait des dimensions considérables ; mais si la pointe seule s'est brisée dans l'œil, il vaut mieux l'y laisser que de se livrer à des tentatives pénibles pour l'amener au dehors. Chez un malade qu'avait opéré Cline, la parcelle d'acier, qui se trouvait dans la chambre antérieure s'oxyda et ne tarda pas à disparaître.

ACCIDENTS APRÈS L'OPÉRATION.—*Phlegmon. Iritis. Phénomènes amaurotiques. Accidents nerveux.*—Les accidents inflammatoires sont, sans contredit, les plus fréquents. Il est difficile qu'il en soit autrement, quand on songe à l'étendue et à la gravité des désordres qu'on a produits dans un organe d'une délicatesse aussi exquise ; on aura d'autant plus à les redouter que la manœuvre aura été plus laborieuse et que le sujet sera plus irritable ou affecté de quelque diathèse. Non-seulement l'inflammation peut entraîner le phlegmon et la perte de l'œil, mais se propager encore au cerveau et causer la mort, comme Hoin (de Dijon), Sœmmerring, etc., en rapportent des exemples. Une femme très-bien portante, et dont les cataractes offraient les conditions les plus favorables, fut opérée par Dupuytren, à l'Hôtel-Dieu, le 21 novembre 1820. Le soir, quelques douleurs légères se manifestèrent à la tête et à l'œil droit ; le lendemain, elles devinrent plus vives et il y eut quelques vomissements ; le 23, le bulbe droit est énormément tuméfié ; les voiles palpébraux sont luisants et tendus ; du délire survient. Le 24, convulsions, évacuations involontaires. Le 25, la malade succombe et l'on trouve le globe droit rempli de pus, et dans le cerveau des lésions qui expliquent l'issue fatale.

L'iritis, avec ses douleurs nocturnes pathognomoniques, est l'une des suites les plus communes de l'abaissement. On peut même accepter, comme proposition à peu près générale, que c'est par l'iritis et les exsudats pupillaires, qui en dérivent, que périssent un bon nombre d'opérations de ce genre, tandis que celles par extraction périclitent surtout par des désordres qui surviennent à la cornée. Des vomissements sont parfois le prodrome des phlogoses iridiennes. Un signe précurseur, plus fréquent encore, consiste dans l'apparition d'un chémosiséreux compliqué, le plus souvent, d'œdème à la paupière supérieure.

Une inflammation des tissus oculaires internes, qui semble plus particulièrement localisée dans l'iris et dans la choroïde (irido-choroïdite), est susceptible de surgir, plus ou moins longtemps après l'opération qui nous occupe et d'aboutir même au glaucome. Les vaisseaux sous-conjonctivaux deviennent variqueux ; un

cercle bleu (cercle arthritique de Beer) encadre le miroir ; le parenchyme de l'iris se modifie dans sa teinte ; la structure radiée de ce diaphragme devient moins apparente ; la pupille contractée, parfois dilatée, se déforme ; le globe devient dur ; la vue s'affaiblit et peut s'éteindre ; le malade éprouve par intervalles, dans l'œil et les parties limitrophes, des douleurs vives. Un grand nombre d'amauroses, survenues après l'abaissement, nous paraissent avoir pour source, en plus ou en moins, la condition qui vient d'être signalée. Bien que, dans de telles circonstances, le remède le plus rationnellement applicable consiste dans l'extraction du cristallin, dont la présence dans l'humeur vitrée agit comme un véritable corps étranger, l'état d'inflammation grave, où se trouve l'œil, rend cette tentative toujours fort chanceuse, tandis qu'elle est rendue très-épineuse par la localisation incertaine de l'obstacle. Dans le cas où l'on jugerait son extraction urgente, on endormirait le malade avec le chloroforme, on taillerait dans la cornée un lambeau, comme pour la kératotomie supérieure, on engagerait dans la pupille un crochet, comme s'il s'agissait de dégager une lentille déprimée dans une opération de cataracte par extraction, puis on entraînerait la cataracte au dehors. Un procédé, applicable dans l'espèce, et qu'a fait connaître le docteur Vallet, sera signalé dans l'article suivant. La plupart des oculistes admettent qu'une amaurose peut provenir de la compression que le cristallin exerce sur la rétine, quand on a déprimé trop bas ; la vue s'est, dit-on, rétablie, dans quelques cas de ce genre, à la suite d'une secousse qui avait fait remonter le corps étranger. En supposant même une absence complète de compression, le froissement et l'ébranlement, qu'a eus à subir la membrane sensitive de l'œil, suffisent pour expliquer l'invasion des accidents amaurotiques.

Observation XXXIII. — En juin 1852, j'opérai par abaissement, à l'hôtel de Lille et d'Albion (rue Saint-Honoré), l'œil gauche d'un négociant anglais âgé d'une soixantaine d'années. La cataracte obéit avec rapidité à la pression de l'aiguille ; tous les objets furent immédiatement aperçus. Visité le troisième jour qui suivit l'opération, le globe était frappé d'amaurose ; bien que la pupille fût nette et qu'il n'y eût qu'une inflammation modérée, la lumière était à peine distinguée des ténèbres. Je prescrivis un traitement antiphlogistique, les purgatifs et quelques mercuriaux. Peu de jours après, le malade indiquait d'où venait le jour dans sa chambre à coucher ; il distingua graduellement les couleurs et les objets. Il sortait avec un abat-jour vingt-deux jours après l'opération ; le succès de celle-ci était complet.

Je trouve l'explication de ce fait dans les notes que j'ai recueillies à Vienne, en 1838, à la clinique du professeur Rosas. D'après cet oculiste, il arrive quelquefois qu'une cataracte, un peu profondément déprimée, ne gêne pas la rétine immédiatement après l'opération, d'où le libre jeu de cette membrane et la perception des objets extérieurs. Mais la lentille venant à se gonfler ensuite sous l'influence des liquides intra-oculaires, la rétine subit une pression d'où peut résulter une amaurose, incomplète ou complète, qui s'évanouit graduellement à mesure que la résolution amène la diminution de l'obstacle. Rosas ajoutait que

le cas était généralement fâcheux, quand la goutte-sereine se produisait pendant l'opération elle-même, cette circonstance dénotant que la membrane sensitive a été meurtrie, a subi, en un mot, une vulnération qui peut rester au-dessus des ressources de l'art. Vacca opérait un homme qui, cataracté d'un seul œil, pouvait distinguer encore de ce côté l'ombre des grands objets, et chez qui tout annonçait une cataracte des plus bénignes; or, la pupille se dilata, au moment où l'on déprima le cristallin; plongé immédiatement dans les ténèbres, l'organe resta, dès cet instant, amaurotique. Bien que la proposition qui vient d'être émise puisse être juste en thèse générale, il ne faut pas l'admettre d'une manière absolue. Chez un aubergiste de Laqueue (près Saint-Maur), que j'opérai, il y a quelques années, avec le docteur Dupertuis, la faculté visuelle était éteinte après l'opération ; quelques jours suffirent pour sa reconstitution, et cet homme a joui depuis lors d'une vue assez bonne pour se livrer à ses occupations habituelles.

En supposant que la cécité eût persisté dans l'œil gauche du négociant cité plus haut, et que les moyens thérapeutiques mis en œuvre eussent été impuissants à en triompher, aurait-on été en droit d'en conclure que le malade eût été affligé toute sa vie? Nous répondrons à cette question en invoquant les résultats cliniques constatés par Serres et déjà consignés dans ce travail.

Les sujets d'une grande sensibilité, et surtout les femmes nerveuses, éprouvent souvent, quelque temps après avoir subi l'abaissement, des frissons, des douleurs névralgiques à la face et à la tête, et d'autres accidents spasmodiques, parmi lesquels les vomissements sont les plus communs. Sabatier place la cause de ces derniers dans la lésion de la partie tendineuse du muscle droit externe, dans lequel s'épanouit la sixième paire ; d'autres les attribuent à une contusion de la rétine; la plupart des oculistes à la blessure des nerfs ciliaires. Dans l'opinion de M. Mackenzie, qui nous paraît singulièrement hasardée, les vomissements pourraient provenir encore du mélange de la matière liquide de la cataracte avec l'humeur aqueuse, d'où l'indication de vider les chambres par la paracentèse.

Un malade, qu'un chirurgien de Paris avait opéré aux deux yeux par dépression, mourut quatre jours après. « L'autopsie cadavérique, faite avec beaucoup de soin, dit le rédacteur de l'observation qui concerne cet opéré [1], ne nous a permis d'apercevoir aucune lésion... Les accidents qu'a offerts le malade ont été tout à fait nerveux ; ils ont simulé un instant un accès de fièvre intermittente pernicieuse. »

Rupture de l'œil.—Un fait, dont nous ne trouvons pas l'analogue dans les annales de l'art, est consigné dans les *Leçons orales de Dupuytren*. Chez un sujet que ce professeur avait opéré d'un côté seulement, le globe se rompit soudainement, trois jours après l'abaissement, sans avoir été ni enflammé ni douloureux, et sans que le malade n'y eût reçu aucune contusion. Le lambeau, qu'on pouvait éloigner et rapprocher de l'ouverture avec une pince, comprenait la totalité de la cornée et une portion de la sclérotique. Dupuytren attribua cet accident im-

[1] *Gazette des hôpitaux*, année 1828, n° 4.

prévu à une accumulation très-forte d'humeur aqueuse, dont la sécrétion avait été augmentée par une irritation analogue à celle qui, après une marche forcée, donne lieu à une hydropisie de l'articulation du genou.

Réascension de la lentille.—Le retour du cristallin vers son ancienne place est chose assez rare, après une réclinaison conduite avec habileté, et quand on a eu la précaution d'arrêter le corps opaque au fond du bulbe, à l'aide de la manœuvre que nous avons indiquée. Lusardi en était tellement persuadé, que, pour faire partager sa conviction à ses confrères, il lui était souvent arrivé d'inviter son malade à monter sur une chaise, immédiatement après l'opération, et à sauter à terre, ce qu'il a toujours fait sans inconvénient, d'après ce qu'il m'a dit lui-même. Toutefois, l'expérience prouve qu'un tel accident peut être déterminé par des efforts de toux ou de vomissements, par des mouvements inconsidérés, peut-être même par l'influence seule des contractions spasmodiques des muscles oculaires. Le gonflement, que subit le corps lenticulaire, a été noté parmi les conditions susceptibles de donner lieu à sa réascension, incomplète ou complète, durant les dix ou quinze premiers jours qui suivent l'opération. Dans quelques circonstances, enfin, elle ne surgit qu'après des mois ou des années, par l'effet d'une lésion traumatique, d'un synchysis, le corps vitré, qui a perdu sa cohésion, ne pouvant plus retenir le cristallin, etc. Beer dit avoir effectué avec succès l'extraction d'une cataracte remontée dans la pupille, par suite d'une chute sur la tête, trente ans après sa dépression qu'avait pratiquée l'oculiste prussien Hilmer; elle était petite, anguleuse, d'une consistance osseuse. Après avoir recouvré la vue par un double abaissement, Huart, homme de lettres, vient de mourir aveugle. Ses deux cataractes étaient remontées plusieurs années après l'opération, lors d'une chute qu'il fit dans l'escalier du passage du Perron, au Palais-Royal, et les nouvelles tentatives auxquelles on se livra furent suivies d'un insuccès radical.

TRAITEMENT CONSÉCUTIF.—Dès que l'opération est terminée, on conduit le malade au lit, avec la précaution de ne lui imprimer aucune secousse; il s'y place dans une position demi-assise, les épaules et la tête élevées par des oreillers. Le lit aura dû être disposé d'avance et bassiné dans les temps froids. Dans la belle saison, il n'y a aucun inconvénient à laisser l'opéré sur un fauteuil ou sur un canapé, pendant quelques heures. Une compresse de toile légère et imbibée d'eau fraîche ou glacée ayant été appliquée sur l'œil ou sur les yeux affectés, on prescrit au malade de ne point parler, de ne pas porter la main à ses yeux, de ne pas chercher à voir, et d'éviter tout mouvement brusque. On le laissera jouir du repos le plus absolu du corps et de l'esprit; on éloignera les importuns.

Il est inutile qu'une obscurité complète règne dans le lieu où l'opéré repose. On se contentera de fermer les persiennes et les rideaux, de manière que la pièce ne soit éclairée que par un très-faible jour, qui laisse aux personnes chargées de donner des soins au malade toute liberté de s'en acquitter sans aucune gêne. Dans les temps chauds, les rideaux du lit seront entr'ouverts, afin que l'opéré respire à son aise. Quelques chirurgiens défendent même l'usage des rideaux de lit, pour ne point entraver la circulation de l'air autour

du malade. D'autres considérations hygiéniques ont été précédemment développées (pag. 196) et nous y renvoyons le lecteur.

Un bon nombre d'oculistes ouvrent la veine du bras, une ou deux heures après l'opération, ce qui est surtout indispensable si le malade est pléthorique et quand la manœuvre a exigé beaucoup de mouvements d'aiguille. Guthrie, qui saignait toujours, qu'il existât ou non de la douleur, m'a dit n'avoir eu qu'à se louer de cette conduite dont il s'était fait une loi. La même assurance m'a été donnée par Lusardi, qui conseillait une saignée du bras, trois heures après l'opération, mais s'en abstenait chez les sujets avancés en âge. On peut encore, comme mesure prophylactique, prescrire l'application d'un certain nombre de sangsues derrière l'oreille qui correspond à l'œil opéré, et réitérer cette application plusieurs jours de suite.

Les premières 24 heures qui suivent l'opération, le malade sera mis à la diète ; on lui permettrait un potage ou un ou deux bouillons, s'il se plaignait par trop de la faim. Le conseil, donné à cet égard, par Scarpa, ne sera pas perdu de vue (page 196). Si le sujet éprouve quelque besoin, on l'invitera à le satisfaire, en évitant tout effort d'expulsion.

Le lendemain, on continuera les fomentations froides. Quand elles causent une sensation trop désagréable, ce qui arrive surtout chez les rhumatisants, on doit en suspendre l'emploi, même le premier jour.

Trente-six ou quarante-huit heures après l'opération, on peut cesser les applications réfrigérantes, et fermer les yeux avec un léger bandage. Si le malade trouve que ces fomentations le soulagent, il n'y a aucun inconvénient à y persévérer pendant plusieurs jours.

Je connais un jeune chirurgien qui s'avisa de prescrire un collyre de nitrate d'argent, après une opération par abaissement. L'œil devint en proie à une vive phlogose ; le malade éprouva des douleurs horribles. Ce collyre, les solutions de sulfate de zinc, de sulfate de cuivre, tous les liquides astringents et styptiques, en un mot, sont contre-indiqués dans de telles occurrences.

Dès le troisième ou le quatrième jour, on permettra à l'opéré de quitter le lit et de rester assis sur un fauteuil. Son alimentation doit être légère ; elle se composera principalement de potages, de légumes hachés, tels que la chicorée et les épinards, de compotes, de gelées de fruits, etc. Vers le septième ou le huitième jour, il peut remplacer par une visière bleue ou verte la pièce de toile qui ombrageait ses yeux.

Les cataplasmes sinapisés aux jambes, les lavements émollients, en cas de constipation, seront encore employés avec avantage, comme moyens prophylactiques. Le globe opéré ne sera pas visité avant le cinquième ou le sixième jour, quand aucune circonstance n'inspire quelque inquiétude au chirurgien ; ce n'est qu'avec la plus grande circonspection qu'il procédera à cet examen, qui sera fait à un demi-jour et non à la lumière d'une bougie, comme nous l'avons vu pratiquer à Dupuytren. Peu à peu l'on augmentera la clarté de la chambre dans laquelle se trouve le malade, pour l'habituer, par degrés et avec beaucoup de ménagements, à l'influence des rayons lumineux. Il est prudent de lui défendre de chercher à contempler des objets avant huit ou dix jours.

Les accidents, qui peuvent compliquer les suites de l'opération, impriment à la médication consécutive des modifications qui demandent ici quelques détails. Si le malade éprouve dans l'œil une chaleur vive et des picotements douloureux, s'il voit des étincelles, s'il survient de la céphalalgie et de la fièvre, ce sont là des signes d'une réaction trop forte qui indiquent l'emploi d'un traitement antiphlogistique en harmonie avec l'intensité des symptômes. L'iritis surtout doit attirer l'attention de l'opérateur ; car, abandonnée à elle-même, cette inflammation se terminerait presque infailliblement par l'atrésie de la pupille. Au début, on fera une forte saignée du bras, et, peu de temps après, quinze ou vingt sangsues seront placées derrière l'oreille qui correspond à l'œil affecté. Les émissions sanguines seront répétées jusqu'à ce que les douleurs aient cessé ou soient considérablement diminuées. Les instillations d'une solution de sulfate neutre d'atropine, l'onguent napolitain, simple ou belladoné, en onctions sur la région périorbitaire, les sinapismes, les opiacés, et, avant tout le calomel, trouveront, dans l'espèce, des indications précédemment signalées (page 295). Nous ne saurions assez recommander les pilules du docteur Tournié (page 298); une femme de 84 ans, que j'ai opérée avec ce praticien distingué, fut prise de douleurs névralgiques qui cédèrent merveilleusement à ce remède. Il est digne de remarque que le froid n'est souvent plus toléré, quand une iritis se manifeste, les malades réclament, au contraire, avec instance des applications chaudes.

Les demi-lavements, préparés avec une infusion de fleurs de tilleul ou de camomille, à laquelle on ajoute 10 ou 15 centigrammes d'extrait gommeux d'opium, m'ont paru fort efficaces contre les troubles nerveux qui surviennent chez les personnes douées d'une sensibilité extrême. Les boissons gazeuses (eau de Seltz, potion anti-émétique de Rivière) et la glace, dont le malade avale de temps en temps un petit fragment, sont encore très-propres à arrêter les vomissements dont les secousses le fatiguent, et qui contribuent à annuler l'action des antiphlogistiques. D'après Delarue, le moyen le plus prompt et le plus sûr de faire cesser les vomissements consiste dans des frictions sur la région épigastrique avec la pommade ammoniacale.

Si l'opéré devenait amaurotique après l'abaissement, il n'y aurait autre chose à faire qu'à insister sur le traitement antiphlogistique. Quelques oculistes allemands conseillent, dans le cas où l'on pense que l'obstacle a été déprimé trop bas, de provoquer la réascension de la lentille, en faisant exécuter au malade de grands mouvements de tête.

Lorsque le corps opaque remonté dans la pupille ne se résorbe pas, il faut le déprimer de nouveau ou en effectuer l'extraction. Quand on a ici recours à cette dernière méthode, on doit l'exécuter avec les plus grandes précautions et éviter la moindre pression sur le bulbe, car l'expérience démontre que le corps vitré, qui a été gravement endommagé, a beaucoup de tendance à s'échapper au dehors. Un malade, dont parle Wenzel, avait été opéré deux fois par abaissement, dans l'espace de trois années, et chaque fois le cristallin s'était replacé dans la direction de l'axe optique. A peine la section de la cornée eut-elle été faite, qu'elle livra passage à une portion de l'humeur vitrée ; la lentille, qui se plongeait tou-

jours au fond du bulbe, fut saisie avec un petit crochet et extraite, manœuvre qui fut très-laborieuse et accompagnée d'une effusion nouvelle de ce fluide; toutefois, le sujet recouvra la vue.

Si une excroissance fongueuse se développait au point de la piqûre, après la réclinaison par scléroticonyxis, on l'extirperait avec les ciseaux de Cooper, et l'on en cautériserait, au besoin, les racines avec le nitrate d'argent.

Les suites de cette opération sont tellement chanceuses et entourées de tant de dangers qu'on ne saurait prendre assez de précautions pour prévenir l'invasion des accidents. Les chirurgiens pénétrés de cette vérité sont ceux qui ont obtenu les plus beaux et les plus solides succès dans l'application de cette méthode. Nous citerons en première ligne Serres (de Montpellier) qui y déployait une excessive prudence et guérissait, d'après les assertions de plusieurs de ses élèves, neuf malades, au moins, sur dix. Il n'opérait jamais qu'un œil et s'inquiétait peu si la vue s'était rétablie par le déplacement de l'obstacle; pour lui, le critérium le plus certain était la mobilité de la pupille. Quand elle se contractait immédiatement après la dépression du corps opaque, il considérait cette circonstance comme du plus favorable augure. Le malade, placé à une demi-obscurité, était soumis à une abstinence absolue, pendant trente-six heures. Les boissons même lui étaient presque absolument défendues. Serres ayant remarqué qu'elles favorisaient le vomissement. A la moindre douleur, on pratiquait une saignée générale; souvent même, celle-ci était effectuée comme mesure prophylactique. Le patient restait au lit pendant huit jours; on entretenait la liberté du ventre par quelques laxatifs. Dans la pratique de M. Bouisson (de Montpellier), le malade est également condamné au repos au lit, pendant une semaine, et il séjourne vingt jours au moins à l'hôpital. Richerand allait plus loin encore; je l'ai vu, à l'hôpital Saint-Louis, maintenir un bandeau sur les yeux pendant quarante jours; il les visitait tous les quatre ou cinq jours et réappliquait immédiatement l'appareil. Il y a loin, il faut en convenir, de la prudence des chirurgiens qui viennent d'être cités à la conduite de quelques oculistes, qui opèrent les malades dans leur cabinet ou dans une salle de clinique et les font revenir à leur consultation, comme s'il s'agissait d'une simple conjonctivite catarrhale.

Dès qu'après son rétablissement l'opéré pourra quitter son domicile, il se munira des appareils les plus propres à garantir ses yeux de l'intensité des rayons lumineux. Je prescris habituellement, lors des premières sorties, des verres fumés (page 203) et une visière.

HISTORIQUE, PROCÉDÉS DIVERS. — La dépression par scléroticonyxis est le mode le plus anciennement connu d'opérer la cataracte. Petit, le médecin, qui croit que l'Égypte en est probablement le berceau, fait remonter l'époque de son invention au temps d'Hérophile et d'Erasistrate, qui vivaient sous les règnes de Ptolémée-Soter et de son fils Ptolémée-Philadelphe. Galien, qui exerçait son art à Rome, sous Marc-Aurèle, nous apprend qu'il y avait de son temps, dans cette ville, comme à Alexandrie, des praticiens exclusivement adonnés à cette opération.

Celse indiqua le premier des règles précises sur la manière de déprimer la cataracte; la description qu'il en a donnée peut encore servir de modèle, bien

qu'il regardât cette affection comme une pellicule opaque provenant d'une humeur contre nature coagulée derrière la pupille, le cristallin étant pour lui l'organe immédiat de la vision. D'après Celse, la cataracte est parfois curable, au début, par des agents pharmaceutiques; *inter initia, nonnunquàm certis observationibus discutitur*; est-elle invétérée, elle exige l'intervention de moyens mécaniques. Il recommande que l'aiguille soit aiguë et forte, sans être trop grêle; elle sera maniée de la main droite, si l'on opère l'œil gauche, *et vice versâ*; on la plongera à égale distance de la cornée et de l'angle externe; le corps opaque sera entraîné sous la pupille, solidement fixé au fond du bulbe, broyé s'il remonte; *si hæsit, curatio expleta est*; *si subindè redit, eadem acu magis concidenda, et in plures partes dissipanda est.* Il n'oublie pas de bander l'autre œil pendant la manœuvre, parle de l'aide qui, placé derrière le patient, en contient la tête, prescrit de couvrir l'organe opéré de laine enduite de blanc d'œuf, et insiste sur les soins à donner avant et après l'opération.

Comme Celse, Ambroise Paré se servait, pour la dépression, d'une aiguille droite. Il partageait d'ailleurs, sur la nature de la maladie et sur le mécanisme des fonctions visuelles, l'erreur ancienne; ce ne fut qu'en 1604 que Képler, astronome de Kœnigsberg, démontra que le cristallin, corps transparent, ne pouvait que remplir les fonctions d'une lentille, et que le siége de la vision devait conséquemment exister au fond du bulbe; cinquante ans plus tard, Rémi Lanier et François Quarré prouvèrent que la cataracte consistait dans l'obscurcissement du cristallin. Après avoir décrit la manœuvre de l'abaissement de la cataracte, Ambroise Paré dit : « *qu'il faut la tenir sujette de l'aiguille par l'espace de dire un pate-nostre ou environ, de peur qu'elle ne remonte, et pendant faire mouvoir vers le ciel l'œil au malade; puis faut retirer l'aiguille en haut, peu à peu en la tournant, et encore ne la tirant du tout hors de l'œil, à cause que si la cataracte remontait, faudrait de rechef la rabattre vers le petit canthus tant de fois qu'elle y demeure; et ici noteras*, continue-t-il, *qu'en faisant telle chose, se faut bien donner de garde de toucher à l'humeur cristallin.* » Le conseil donné par Ambroise Paré de faire regarder le patient en haut, après que l'obstacle a été déprimé, est encore suivi par quelques opérateurs.

Petit recommanda, au commencement du siècle dernier, de diviser avec l'aiguille, engagée dans l'œil à la manière ordinaire, la portion inférieure du segment postérieur de la capsule, puis d'entraîner la cataracte au fond du bulbe. En prescrivant de ménager la cristalloïde antérieure, Petit avait pour but de permettre à l'humeur vitrée de s'introduire dans le sac qu'occupait auparavant le cristallin, d'où devait résulter, d'après lui, une seconde lentille tendant à rapprocher la réfraction des rayons lumineux de ses conditions primitives. Si nous supposons qu'on réussisse à exécuter ce procédé suivant les vues de Petit et de Ferrein qui l'adopta, nous savons aujourd'hui que l'opacité secondaire du feuillet resté intact viendrait frapper l'opération de stérilité; mais Petit paraît avoir ignoré l'existence des cataractes capsulaires, qui ne fut bien démontrée qu'un peu plus tard par Lapeyronie et par Morand.

Vers le milieu du XVIIIe siècle, la découverte de l'extraction fit tomber la méthode qui nous occupe dans un discrédit tel que presque tous les chirurgiens

l'abandonnèrent; les oculistes ambulants continuèrent seuls à s'y livrer. Willburg, qui proposa, en 1785, la réclinaison de la lentille, contribua puissamment à ramener les idées vers la méthode de Celse; mais ce fut surtout l'illustre Scarpa qui, prenant à tâche de la venger des reproches qui lui étaient adressés, la releva de sa ruine.

D'après Scarpa, on doit constamment avoir recours à l'aiguille, que la cataracte soit dure, molle ou fluide; les instruments recourbés sont les meilleurs, car ils agissent par une plus grande surface sur le cristallin, qui est arrondi. Ce professeur s'assied sur une chaise, en face du malade, et, afin de donner à sa main plus de sûreté, il appuie le coude sur le genou correspondant, qu'il élève à une hauteur convenable en posant le pied sur un tabouret; il place quelquefois entre le coude et le genou un coussinet un peu dur. Puis l'opérateur, qui a saisi l'aiguille (p. 494) comme une plume à écrire, en dirige la convexité en devant, imprimant au manche une direction parallèle à celle de la tempe qui correspond au globe qu'il doit attaquer, et sur laquelle il donne à ses doigts un point d'appui; l'instrument est plongé dans la sclérotique à 2 millimètres environ de la cornée et un peu au-dessous du diamètre horizontal de l'œil. Scarpa conduit alors la convexité de la lance sur le bord supérieur du cristallin, déprime légèrement ce dernier, descend dans la pupille entre les procès ciliaires et la lame antérieure de la capsule, déchire amplement ce feuillet avec la pointe tournée en arrière, puis enfonce l'obstacle dans le corps vitré, de haut en bas, d'avant en arrière et de dedans en dehors. Si la cataracte est caséeuse, il la broie et fait passer une partie des fragments dans la chambre antérieure, où, d'après lui, la résorption a lieu avec plus d'activité que dans la postérieure. Il dégage l'aiguille de l'œil, en réitérant dans un sens opposé les mouvements auxquels il s'est livré en y pénétrant.

D'autres modes opératoires ont été plus récemment publiés par M. Goyrand [1], par M. Lucien Boyer [2], par M. Avrard (de la Rochelle) [3], etc. Les perfectionnements qu'ont signalés ces chirurgiens ne nous paraissent pas assez évidents pour que nous consacrions une description aux procédés qu'ils préconisent.

§ 2. — Abaissement par kératonyxis.

APPAREIL INSTRUMENTAL. — Il suffit, pour pratiquer la réclinaison antéro-postérieure, d'un élévateur (pl. I, fig. 3) et d'une aiguille courbe semblable à celle que nous avons recommandée pour la dépression par scléroticonyxis (pl. II, fig. 4). Jaeger père l'exécute avec une aiguille dont la forme et les dimensions sont analogues à celles de l'instrument de Beer, si ce n'est que la lance est légèrement recourbée sur le plat. Rosas procède à l'abaissement par la sclérotique avec l'aiguille de Beer ainsi modifiée; il l'emploie également pour la dépression par la cornée, mais désire que la lance soit alors plus petite. Cet

[1] *Gazette des hôpitaux*, année 1835, p. 318.
[2] Mémoire lu à l'Académie de médecine (18 juillet 1848).
[3] *Bulletin de la Société de médecine de Poitiers*, année 1852, p. 14.

oculiste se sert de l'aiguille à scléroticonyxis, jusqu'à ce que cette partie de l'instrument ait sensiblement diminué de volume par le repassage, et l'affecte dès lors à la réclinaison par la cornée. L'aiguille de Walther, pourvue d'une petite lance courbe, est plus longue que celle dont les professeurs de Vienne font usage.

La conicité des aiguilles est plus désastreuse encore dans la kératonyxis que dans la scléroticonyxis, par suite du mouvement de va-et-vient qu'imprime à la cornée la tige métallique fortement serrée dans sa substance, au lieu d'y glisser avec facilité. Il faut se méfier aussi de l'extrême ténuité que quelques oculistes ont cru devoir donner aux aiguilles à kératonyxis, dans le but de ne causer à la cornée qu'une vulnération d'une petite étendue. La manœuvre est pénible et peu sûre avec des instruments aussi flexibles.

MANUEL OPÉRATOIRE.—Le chirurgien s'assied devant le malade, dont la pupille aura dû être préalablement dilatée. Il saisit l'aiguille de la main droite, s'il doit opérer l'œil gauche, de la main gauche, s'il doit opérer à droite. L'instrument est tenu entre les trois premiers doigts, comme une plume à écrire, la convexité de la lance regardant en bas. Vous aurez soin que le manche soit appliqué contre la face palmaire de ces doigts en plein, et non contre leurs extrémités, près des ongles, position incommode, et dans laquelle la vacillation de l'aiguille s'opposerait à ce que la manœuvre fût exécutée avec toute la sûreté nécessaire. La pulpe de la seconde phalange du pouce est seule chargée de fixer l'instrument en avant; elle repose sur le pan qui correspond à la concavité de la lance. Ce doigt est maintenu dans l'extension, tandis que l'index et le médius sont demi-fléchis sur le manche, qui abandonne la main à son bord radial, au niveau du pli qui sépare les deux premières phalanges de l'indicateur.

Trois temps composent la manœuvre : dans le premier, on introduit l'aiguille; dans le second, on récline la cataracte; dans le troisième, on retire l'instrument. Nous supposerons qu'on opère à l'œil gauche.

Fig. 17. Fig. 18.

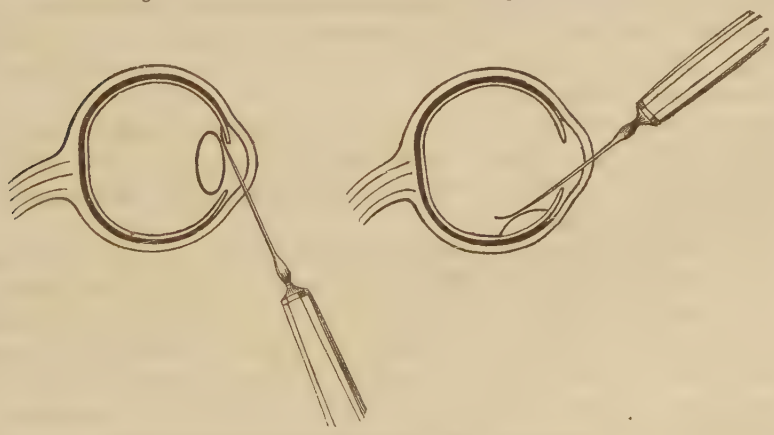

Premier temps. Introduction de l'instrument. — L'aide ayant soulevé la pau-

pière supérieure avec l'élévateur, et le chirurgien ayant déprimé l'inférieure, ce dernier présente son aiguille au globe, que la tige ne doit point encore toucher, faisant suivre à celle-ci une ligne droite, qui, se dirigeant obliquement de bas en haut et de droite à gauche, divise la cornée et la pupille en deux portions égales. L'instrument est tenu de telle sorte que la pointe ne dépasse que de 2 millimètres environ le limbe cornéal, la concavité de la lance tournée en avant, la convexité faisant face à la cornée, l'un des tranchants regardant en bas et à gauche, l'autre tranchant en haut et à droite. La face dorsale du pouce est dirigée en avant; le petit doigt et l'annulaire, verticalement placés par leur région dorsale contre la joue, y prennent un point d'appui. Le creux de la main est donc tourné en avant et en haut, et l'avant-bras est en supination.

C'est alors que l'opérateur imprime à ses trois premiers doigts un mouvement qui, faisant suivre de haut en bas à l'aiguille la ligne oblique que nous avons indiquée, en porte la pointe vers la portion inférieure et externe de la circonférence cornéale; la lance rebrousse ensuite chemin par un second mouvement en sens inverse des mêmes doigts, et la pointe, cheminant de bas en haut et de droite à gauche, pique la cornée vers le milieu d'une ligne fictive, qui, partant du centre de cette tunique, en traverse obliquement le quart inférieur externe. La lance franchit la chambre antérieure et l'ouverture pupillaire, et va se placer contre la partie supérieure et interne de la cristalloïde antérieure, sa concavité en avant et sa convexité en arrière. La cataracte, après ce premier temps, qui doit être effectué sans hésitation et par un coup sec, est obliquement croisée par l'aiguille, comme l'était la cornée avant la ponction (fig. 17). L'auriculaire et l'annulaire n'ont pas changé de position; les trois premiers doigts ont seuls été chargés du maniement de l'aiguille.

Deuxième temps. Réclinaison. — Après avoir ébranlé l'appareil lenticulaire par quelques mouvements de pression exercés sur sa face antérieure, on le déprime en portant de la joue vers le front le manche, qu'on fait pivoter entre les dernières phalanges des trois premiers doigts. Pendant que son extrémité libre parcourt un arc de cercle de bas en haut et de droite à gauche, la convexité de la lance, qui suit une route opposée, pèse sur la lentille, la fait basculer et la plonge, de haut en bas et de gauche à droite, dans la portion externe de la région inférieure du corps vitré (fig. 18).

Troisième temps. Sortie de l'instrument. — L'on maintient quelques instants la cataracte comprimée au fond du bulbe, puis on dégage lentement l'aiguille, directement de bas en haut, en lui communiquant de légers mouvements de demi-rotation sur son axe.

Telle est la manœuvre qu'a adoptée Jaeger; elle s'exécute au globe droit suivant les mêmes principes. Dans celle de Rosas (œil gauche), l'aiguille pénètre à travers la cornée, au point ci-dessus indiqué, la convexité de la lance regardant en bas et à gauche, sa concavité en haut et à droite, l'un des tranchants en avant, l'autre en arrière. Dès que cette portion de l'instrument est entrée dans l'organe, Rosas imprime au manche, qui continue à rester dans la même direction, un quart de rotation sur son axe, afin de mettre la concavité de l'aiguille en rapport avec la partie antérieure de la cataracte. Pendant qu'il effectue la ré-

clinaison, il le fait tourner sur lui-même, de telle sorte que, quand la cataracte a atteint le bas du globe, la convexité de la lance répond à la face antérieure du cristallin, face devenue supérieure par le renversement; il ramène ensuite l'extrémité de l'aiguille dans la pupille où elle arrive, sa concavité dirigée de nouveau en arrière. Il fait enfin sortir la lance de haut en bas et de gauche à droite, la marque du manche regardant en bas et à gauche, et l'un des tranchants tourné en avant, comme au moment de l'introduction de l'aiguille.

REMARQUES. — Quelques chirurgiens pratiquent leur ponction au centre ou très-près du centre de la cornée; ce point d'élection est vicieux. La cicatrice consécutive peut en effet troubler la vue; en outre, quand la lance est introduite suivant le principe que nous avons recommandé, elle agit sur une surface plus étendue du corps opaque, qu'elle refoule dès lors avec plus de facilité au fond du globe.

Trois avantages notables résultent de la ponction faite, la concavité de la lance dirigée en avant, comme le veulent Jaeger et Jüngken.

1° Au moment où l'instrument entre dans l'organe, on n'est pas exposé à piquer l'iris, d'où pourrait provenir une légère hémorrhagie et un resserrement de la pupille, qui contrarieraient la manœuvre.

2° Il est de toute impossibilité que la lance se fourvoie entre la capsule antérieure et la lentille, pour laisser l'une en place dans le second temps de l'opération, et n'entraîner que l'autre.

3° Dans le mouvement de dépression, qui exige que l'extrémité libre du manche soit portée plus près du front que dans la réclinaison par scléroticonyxis, on ne risque pas ou on risque moins de harponner la cataracte, la pointe de l'aiguille étant légèrement tournée en haut.

C'est dans la kératonyxis surtout qu'il est de la plus haute importance que l'aiguille agisse comme un levier du premier genre, ayant son point d'appui à l'ouverture de la cornée. Les tiraillements de cette membrane qui proviendraient de toute autre manœuvre pourraient provoquer une suppuration dans sa substance, une opacité étendue, parfois même la perte de l'œil. Il est à peine utile de rappeler que, pendant qu'on exécute ces mouvements de levier, la lance doit constamment se trouver tout entière dans l'intérieur du bulbe, et non dans le sein de la tunique perforée, d'où le principe de ne jamais opérer par kératonyxis avec des lances trop longues.

Si des brides unissaient quelques points de la marge pupillaire à la cristalloïde antérieure, il faudrait conduire l'extrémité de l'aiguille vers les adhérences, les inciser, puis récliner la cataracte. La section des brides est infiniment plus épineuse dans cette opération que dans l'abaissement par scléroticonyxis.

Lorsque l'instrument s'enfonce dans la masse lenticulaire, à cause de sa trop grande mollesse, on doit pratiquer la discision de la capsule dont nous parlerons bientôt, ou broyer à un certain degré le cristallin. On broierait également ce dernier, s'il ne pouvait pas être fixé d'une manière permanente au fond de l'œil.

ACCIDENTS PENDANT ET APRÈS L'OPÉRATION.—Un mouvement brusque de la tête ou du globe peut, après la ponction, provoquer la sortie de la lance, accident

rare, quand on est secondé par un bon aide. Il y a lieu de réintroduire alors l'aiguille dans la cornée. Une double blessure de cette membrane est exempte de dangers, quand on a soin de ne lui faire subir aucun tiraillement dans la manœuvre.

Il arrive quelquefois, immédiatement après la ponction, que la pupille soit prise d'une contraction spasmodique tellement intense, que le fond de l'œil se dérobe presque entièrement aux regards de l'opérateur. L'épanouissement des nerfs ciliaires dans la cornée, admis par Schlemm, peut expliquer le phénomène. Si le spasme de l'iris s'opposait absolument à la réclinaison ou à la discision de la cataracte, on devrait dégager l'instrument et réopérer tôt ou tard par un autre procédé, de crainte d'un accident semblable.

Le corps opaque vient-il à tomber dans la chambre antérieure, on tâchera de le refouler dans la postérieure avec le plat de l'aiguille. La non-réussite de cette manœuvre rendrait utile l'application des principes consignés page 505.

Les accidents consécutifs à la réclinaison par la cornée sont, en grande partie, les mêmes que ceux qui peuvent succéder à la dépression par scléroticonyxis. La kératite, l'onyx, les leucomes de grandes dimensions ne résultent, en général, que de manœuvres imprudentes et grossières, et sont rares quand l'opération a été conduite avec habileté ; le plus souvent alors, la cicatrice qui remplace la piqûre est imperceptible, et n'oppose à la vision aucun obstacle, surtout lorsque le lieu de ponction a été convenablement choisi. Toutefois, le docteur Textor a rapporté l'exemple d'un homme qu'il opéra, aux deux yeux, dans le laps d'une année, par kératonyxis, et qui les perdit tous deux. La maladie procéda sans réaction inflammatoire et sans souffrance ; la cornée s'infiltra, se ramollit, et l'organe fut détruit en peu de jours. Le docteur Textor envisagea cette affection comme ayant de l'analogie avec la gangrène nosocomiale. La dégénérescence ne débuta point ici à la piqûre effectuée dans la cornée ; son origine eut lieu vers la périphérie de cette membrane.

Des vomissements surviennent quelquefois après la kératonyxis comme après la scléroticonyxis, mais je n'ai pas remarqué qu'ils fussent plus fréquents dans le premier cas que dans le second.

Nous n'avons à ajouter aucun détail sur le pansement et sur la médication consécutive que la réclinaison par la voie cornéale réclame. Ils sont les mêmes que dans l'opération décrite dans le paragraphe qui précède.

HISTORIQUE.—*De l'élévation de la cataracte (sublatio cataractæ.)*—On ignore quel fut le premier qui proposa d'attaquer la cataracte avec une aiguille engagée à travers la cornée ; toujours est-il que ce mode d'opérer remonte fort loin, car on en trouve des traces dans les ouvrages des chirurgiens arabes. C'est par la voie cornéale que Conradi exécutait, dans la seconde moitié du siècle dernier, l'opération de la cataracte par la discision de la capsule antérieure. Mais les premiers travaux qui attirèrent l'attention des hommes de l'art sur la ponction de la cornée, pour déprimer ou pour broyer le corps lenticulaire, furent ceux de Buchhorn et de Langenbeck. Le chirurgien de Magdebourg ne s'était encore livré qu'à des essais sur le cadavre et sur les animaux, quand il publia ses idées en 1806 ; quelques années après, Langenbeck en fit l'application à l'homme

vivant[1]. Le docteur Montain (de Lyon), qui ignorait que l'abaissement antéro-postérieur avait été pratiqué avant lui en Allemagne, s'en déclare l'inventeur, dans son *Traité de la Cataracte*, qui n'a paru qu'en 1812. La kératonyxis a eu quelque temps une très-grande vogue ; la possibilité d'opérer les deux yeux avec la main droite séduisit surtout une foule de gens. Peu de chirurgiens l'exécutent aujourd'hui d'une manière exclusive.

Le docteur Pauli (de Landau) a fait connaître, en 1838, un nouvel expédient dans lequel ce chirurgien refoule la cataracte au haut du globe, au lieu de l'entraîner dans la partie déclive de l'organe[2]. M. Pauli perce la cornée, à son centre, avec une aiguille courbe, gagne, entre l'iris et la lentille, la région supérieure interne du corps vitré, dont il entame les cellules par une incision semi-lunaire ; portant ensuite son instrument au bord inférieur externe du cristallin, il repousse de bas en haut, dans le sein de la plaie hyaloïdienne, la lentille que l'auteur se flatte d'y transporter munie de son enveloppe. L'élévation de la cataracte a été pratiquée plus tard par M. Hervez de Chégoin et par M. Jobert. Nous avons en notre possession assez d'expédients opératoires d'une efficacité reconnue pour qu'il ne soit plus permis de recourir à un procédé dans lequel le poids de la lentille, suspendue au-dessus de la pupille, vient ajouter encore aux chances désavantageuses de la méthode.

§ 3. — Résultats de l'opération de la cataracte par abaissement.

Privé de ses connexions naturelles et plongé dans l'humeur vitrée, le cristallin peut graduellement décroître de volume, de sa circonférence au centre, et finir par être entièrement ou presque entièrement résorbé ; son absorption complète est rare. Dans presque toutes les autopsies que fit Beer, vingt ans quelquefois après l'opération, les cristallins existaient au fond du bulbe et avaient habituellement un volume moindre que dans leur état ordinaire. Nous rapprocherons de ces observations celles plus récentes de M. Velpeau qui, sur douze malades examinés après la mort, d'un à quatre ans après l'opération, ne trouva que chez un seul le cristallin sensiblement altéré et à peine diminué d'un cinquième ; chez les autres, il adhérait à un point de la rétine et de la choroïde qui présentaient une sorte de nodosité longue de 5 ou 6 millimètres. C'est là, dit ce professeur, un inconvénient fâcheux, qu'aucun argument ne peut atténuer, et qui rendra toujours l'opération de la cataracte par abaissement moins complète que par extraction.

L'absorption est subordonnée surtout à la consistance du corps étranger et à l'âge du malade. On peut établir que ce travail exigera, en général, pour son accomplissement, un laps de temps d'autant plus court que la cataracte sera plus molle et le sujet plus jeune. L'absorption sera nulle ou à peu près nulle dans

[1] Buchhorn, *Dissert. de keratonyxide*. Hall, 1806.—*De keratonyxide, novâ cataractæ aliisque oculi morbis medendi methodo*. Magdeb., 1810. — Langenbeck, *Prüfung der Keratonyxis*. Gœttingue, 1811.

[2] F. Pauli, *Ueber den grauen Staar*, etc. Stuttgard, 1838.

l'âge avancé. J'ai rencontré des cristallins instacts, bien que déprimés depuis plusieurs années, chez des veillards qui avaient succombé à des affections étrangères à la cataracte. Quant aux signes objectifs, on ne trouve qu'un indice qui puisse montrer l'absence du cristallin, et encore manque-t-il souvent; c'est le flottement de l'iris ou *iridodonésis*.

Les mutations que l'opération a fait naître dans les milieux réfringents du bulbe donnent lieu à des modifications importantes dans les phénomènes visuels. Il résulte de la soustraction du cristallin que les rayons de lumière ne sont plus qu'imparfaitement réfractés; une hyperpresbytie plus ou moins considérable se constitue. Les myopes, toutes choses égales d'ailleurs, sont ceux qui gagnent le plus par l'opération. Les malades ont besoin qu'un verre convexe remplace, au dehors du globe, la lentille naturelle ravie à cet organe. L'un des préceptes les plus importants dans la prescription de ces appareils, c'est de ne les faire prendre au malade que tard, deux ou trois mois, par exemple, après qu'il a été opéré et quand sa vue s'est déjà fortifiée par l'exercice. Si l'on y avait recours avant que l'œil fût remis de l'opération et bien habitué à la lumière dont il a été longtemps privé, ils pourraient causer à la rétine une surexcitation fâcheuse. M. Mackenzie fait observer que l'emploi prématuré des verres à cataracte est susceptible d'amener dans l'œil, à la suite même des opérations les plus heureuses, un état de faiblesse qui le rende impropre aux occupations qui ne demandent qu'une vue médiocre. J'ai donné des soins à un homme qui, en 1840, fut opéré de la cataracte par le docteur Lenoir. Le succès fut complet. Peu de temps après, le malade crut devoir s'adresser à un opticien, qui lui fournit des lunettes qui le séduisirent infiniment et qu'il s'empressa d'adopter. « Ma vue, me dit-il, était telle, que je pouvais ramasser à terre une épingle fine. » Elle ne tarda pas à s'altérer, et ce malheureux devint amaurotique. Quant aux numéros dont il y aura lieu de faire choix suivant les conditions individuelles, nous en parlerons dans la partie de cet ouvrage consacrée aux lunettes.

Article 3.—Seconde méthode.— Extraction.

La cataracte peut être extraite par une plaie scléroticale ou par une plaie kératique. Les partisans de la *scléroticotomie* sont peu nombreux; c'est à la *kératotomie* qu'ont recours presque tous les opérateurs.

L'extraction scléroticale, proposée par Benjamin Bell, fut réalisée sur l'homme vivant par J. Earle, puis par Lebel, Giorgi d'Imola, Pirondi et quelques autres chirurgiens. Quadri père, qui a pratiqué le plus grand nombre d'opérations de ce genre et quelques-unes avec succès, entame avec le couteau de Wenzel les tuniques oculaires, à 4 ou 5 millimètres de la cornée, du côté de l'angle externe; c'est par cette solution de continuité, longue de 8 à 9 millimètres, et parallèle au limbe cornéal, qu'il engage ses pinces pour aller saisir le cristallin muni de sa capsule et l'amener au dehors. Outre les difficultés d'exécution manuelle, les lésions des nerfs et des vaisseaux ciliaires et d'autres inconvénients que tout le monde prévoit, cette manière d'agir présente encore

le désavantage d'une évacuation facile de l'humeur vitrée. « Ceux qui ont assisté aux opérations de Quadri, dit Carron du Villards, ont vu l'œil se vider plusieurs fois, dans les premiers temps de l'opération, et le docteur Herbeer a été l'un des témoins de ce fait. »

Si la scléroticotomie, appliquée à l'ablation d'une masse volumineuse comme une lentille opaque, peut, en causant une vulnération étendue, avoir pour suites le phlegmon de l'œil et d'autres accidents inflammatoires redoutables, on ne saurait en dire autant d'une petite incision destinée à livrer passage à une capsule obscurcie ou à une fausse membrane. M. Sichel fait en outre observer que la direction verticale, que Quadri et la plupart des autres oculistes mpriment à leur section, est vicieuse ; il en résulte, en effet, que les contractions du muscle droit externe tendent constamment à éloigner la lèvre externe de l'incision de sa lèvre interne ou cornéale, et que, provoquant en même temps la compression des humeurs que renferme le bulbe, elles en facilitent l'évacuation à travers la plaie. C'est sur ces considérations qu'est fondé un procédé, plus particulièrement applicable à l'extraction des cataractes secondaires, et dont il sera question tout à l'heure.

Le docteur Vallez (de Bruxelles) propose la scléroticotomie, qu'il appelle sous-conjonctivale, pour l'ablation des cristallins abaissés et déterminant des douleurs vives[1]. Cet oculiste, dans un cas de ce genre, forma, entre deux airignes, un repli à la conjonctive scléroticale, dans la région temporale du bulbe, traversa la base de ce repli avec le couteau-lance de Jaeger, qui alla fendre la sclérotique sous-jacente, l'incision étant obliquement pratiquée entre le muscle droit supérieur et le muscle droit externe. Puis une pince, fine et courbe, fut introduite fermée dans la solution de continuité et le cristallin entraîné au-dehors.

L'extraction par la voie cornéale, seule généralisée dans la pratique, nous occupera surtout dans cet article. Elle se compose de quatre sous-méthodes : *La kératotomie supérieure, la kératotomie inférieure, la kératotomie oblique, la kératotomie linéaire*. Les trois premières se rapportent à l'extraction dite à lambeau ; la quatrième à l'extraction par ponction.

§ 1. Kératotomie supérieure.

C'est l'expédient capital de l'opération de la cataracte. On a pour but, dans son exécution, de provoquer l'expulsion du corps opaque par une ouverture qui résulte de la section de la moitié supérieure de la cornée.

APPAREIL INSTRUMENTAL. — Quatre instruments nous servent le plus habituellement pour pratiquer la kératotomie supérieure : 1° un élévateur plein (pl. I, fig. 3) ; 2° la pique de Pamard (pl. I, fig. 8) ; 3° un kératotome ; 4° un kystitome.

Des kératotomes. — Le couteau auquel je donne la préférence est celui de Beer (pl. II, fig. 8), le meilleur des instruments de ce genre et dont les proportions

[1] *Gazette médicale*, année 1846, p. 1016.

sont parfaitement calculées d'après les dimensions et la forme que doit recevoir le lambeau. Comme la lame augmente de largeur et d'épaisseur de la pointe au talon, elle offre l'avantage de remplir très-exactement la plaie de la cornée, à mesure qu'on incise cette membrane, et de s'opposer ainsi à la sortie de l'humeur aqueuse.

Graefe père a fait courber, vers son extrémité libre et sur le plat, la lame du kératotome de Beer, dans le but d'éviter la lésion de l'iris, pendant que l'instrument traverse la chambre antérieure. On l'y introduit, sa face convexe dirigée en arrière, sa pointe regardant conséquemment la cornée. Cette modification, plus embarrassante qu'avantageuse, exige qu'on soit pourvu de deux instruments différemment recourbés, une seule courbure ne pouvant s'accommoder à l'exécution d'une même section cornéale aux deux globes.

Le couteau de Wenzel (pl. II, fig. 9), était autrefois fort en vogue : il a la forme d'une lancette. Sa lame, renflée au milieu de son plat, est pourvue d'un bord qui coupe dans toute sa longueur, et d'un autre bord qui est mousse, si ce n'est vers la pointe où il est tranchant dans l'étendue de 3 millimètres, disposition qui facilite l'entrée et la sortie de l'instrument.

Le couteau de Rosas est tranchant, non-seulement à son bord inférieur, mais encore à son bord supérieur, qui, offrant une légère obliquité, se rapproche, sous ce rapport, du kératotome qui précède. Quand on se sert d'une lame à double tranchant, il est toujours facile, suivant Rosas, de former un lambeau de dimensions convenables, et l'on n'est pas exposé à avoir besoin, pour agrandir l'ouverture, des ciseaux de Daviel, dont l'emploi est le plus souvent suivi d'une cicatrice vicieuse. En admettant même un tel avantage, il nous paraît d'une bien faible valeur, si on le compare aux inconvénients que cet instrument présente. J'ai exécuté sur le cadavre, en présence du professeur Rosas lui-même, un très-grand nombre d'opérations avec le couteau de ce chirurgien, et j'ai constaté qu'il glissait dans la substance de la cornée avec une telle rapidité qu'on ne le maîtrisait qu'avec peine. S'il est vrai que, pour bien tailler le lambeau, il faille constamment peser sur la pointe et sur le bord mousse du kératotome et jamais sur le tranchant, que devient ce principe avec un instrument dont le dos coupe ? S'il arrive enfin si fréquemment qu'on blesse l'iris avec un couteau à dos mousse, n'aura-t-on pas, à plus forte raison, cet accident à redouter, en se servant d'une lame tranchante des deux côtés ? Quels que soient mes sentiments de respect et de gratitude pour cet illustre maître, je dois à la vérité de dire que son instrument me paraît d'un emploi incommode et dangereux, surtout quand les yeux sur lesquels on agit sont doués d'une grande mobilité.

Quand les deux globes doivent être opérés dans la même séance, il faut avoir soin de ne pas appliquer le même kératotome sur chacun d'eux. L'expérience prouve qu'un couteau qui vient de servir glisse moins bien et ne peut inciser aussi aisément, essuyé ou non, la seconde cornée que la première, à cause d'une matière onctueuse dont il est enduit.

Des kystitomes.—On a donné ce nom aux instruments destinés à l'incision du disque antérieur de la capsule.

Comme Jaeger, je me sers presque constamment d'une aiguille terminée par un fer de lance (pl. II, fig. 14). Le manche, à l'une des extrémités duquel elle est unie, supporte à l'extrémité opposée une curette de Daviel.

Le kystitome de Lafaye, autrefois très en vogue, offre une gaîne légèrement courbe sur le plat, et qui renferme une lance qu'un ressort contenu dans une canonnière met en mouvement, sous l'influence d'une pression exercée sur le bouton placé à l'autre bout de l'appareil; le dard, qui ne dépasse alors que de peu l'extrémité libre de la gaîne, rentre dans celle-ci, dès que la pression cesse. La modification que Bancal a apportée au kystitome de Lafaye consiste en ce que le bouton qui imprime l'impulsion à la lance occupe l'un des côtés de l'instrument.

Le kystitome de Boyer, en forme de serpette, ressemble au déchaussoir des dentistes. Rosas se servait d'une aiguille falciforme analogue à celle qui est représentée (pl. II, fig. 5), et dont le bord convexe est mousse.

Quelques chirurgiens, après avoir taillé le lambeau, vont diviser la cristalloïde antérieure avec la pointe du couteau à cataracte. Ce dernier nous paraît peu propre à cette destination, à cause de son volume et du danger auquel il expose de blesser les lèvres de l'orifice cornéal ainsi que l'iris.

Instruments accessoires.—Il sera utile d'être muni d'une pince droite, à branches un peu longues, destinée au soulèvement d'un repli cutané de la paupière supérieure, lors de la visite du lambeau, avant le pansement. Quelques manœuvres éventuelles, qui seront ultérieurement indiquées, demandent qu'on soit encore pourvu :

1° D'un couteau à lame étroite et boutonnée (couteau à anchyloblépharon de Jüngken, pl. II, fig. 13);

2° D'un kératotome de même forme que celui de Beer, mais à extrémité mousse ou bouton très-plat[1];

3° D'un crochet à iridodialysis (pl. III, fig. 2);

4° Des pinces à iridectomie droites et courbes (pl. III, fig. 6 et 7);

5° Des ciseaux de Cooper (pl. III, fig. 10). Ceux de Daviel (pl. II, fig. 11 et 12), dont les inconvénients seront signalés plus tard, ont été généralement bannis du manuel de cette opération.

MANUEL OPÉRATOIRE (*œil gauche*).—La manœuvre comprend trois temps. Dans le premier, on taille le lambeau de la cornée; dans le second, on procède à l'incision de la capsule antérieure; dans le troisième, on extrait le corps opaque.

Premier temps.—Kératotomie. Cette partie du manuel est l'acte le plus difficile de l'extraction. Une section de la cornée mal faite peut créer de grandes difficultés pour terminer l'opération et exercer sur le résultat de cette dernière une influence fâcheuse.

Le kératotome est saisi entre les trois premiers doigts de la main droite, le tranchant en haut. La pulpe de la seconde phalange du pouce est appliquée

[1] Destiné à remédier à un accident du premier temps de la manœuvre, ce couteau (modèle du docteur Leport) se trouve chez M. Mathieu, fabricant d'instruments de chirurgie.

contre le pan antérieur du manche, à 15 millimètres à peu près de la lame. La

Fig. 19.

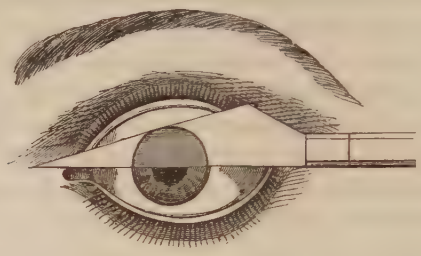

troisième phalange du médius fixe l'instrument sur le pan opposé, au-dessous du point où le manche se joint à la partie métallique. Les troisième et seconde phalanges de l'index se trouvent plus bas, sur le même pan. Après avoir obliquement croisé la seconde phalange du pouce, la troisième du médius et les troisième et seconde phalanges de l'indicateur, le manche quitte le bord radial de la main, au niveau du pli existant entre la première et la seconde phalange de l'index. Le pouce doit être dans l'extension; les autres doigts seront demi-fléchis.

Le malade et le chirurgien étant placés suivant le mode ci-dessus indiqué, l'aide ayant fixé la paupière supérieure avec l'élévateur tenu de la main gauche, et déprimé l'inférieure avec l'index et le médius de la main droite, verticalement étendue sur la joue, l'opérateur saisit la pique de la main gauche, et l'implante dans la sclérotique, vers le grand angle, à 3 ou 4 millimètres du limbe kératique, et un peu au-dessus ou un peu au-dessous du diamètre transversal de l'œil. Pour m'assurer alors si la pique est solidement implantée et si l'organe ne conserverait pas quelque tendance à se porter en dedans, je le touche légèrement et à deux ou trois reprises, avec le plat du couteau. Dès qu'on a constaté qu'on est maître du globe, que toute condition de mobilité est abolie, on passe à la taille du lambeau. Pour cela, on dispose le kératotome devant l'organe de la manière suivante : La face postérieure de la lame répond à la moitié frontale de la cornée, distante de cette tunique de 3 ou 4 millimètres; l'autre face regarde directement en avant; le tranchant est tourné vers le sourcil; le bord mousse divise horizontalement la pupille en deux parties égales, dont la supérieure est masquée par la lame, et dont l'inférieure reste visible; la pointe fait face à l'aile gauche du nez. L'annulaire et l'auriculaire reposent sur la joue; le dos du pouce et le creux de la main sont dirigés en avant; l'avant-bras, entre la supination et la pronation, se porte obliquement de bas en haut et de droite à gauche.

Puis le chirurgien imprime à ses trois premiers doigts un mouvement dont les articulations métacarpo-phalangiennes sont le siége, et qui conduit la pointe en dehors du limbe cornéal, la lame n'ayant dû dévier ni en haut ni en bas; aussitôt après, on allonge sans hésitation les mêmes doigts, et le kératotome, qui suit en sens opposé la route qu'il vient de parcourir, perce la cornée à un demi-millimètre environ de sa circonférence, et vers l'extrémité externe d'une ligne

qui divise transversalement cette membrane en deux parties égales. La sensation d'une résistance vaincue et l'éclat de la pointe, comparé à la teinte terne de la portion de la lame engagée dans l'épaisseur de la cornée, annoncent qu'on a pénétré dans la chambre antérieure. En étendant de plus en plus les trois premiers doigts, pendant que les deux autres restent appuyés sur la région malaire, le chirurgien traverse la moitié supérieure de la cavité où il se trouve, et pratique la contre-ponction au point de la cornée diamétralement opposé à celui par lequel il est entré dans l'œil. Il achève la section en continuant à pousser l'instrument d'un angle à l'autre, d'une manière égale et sans secousse. Si le nez présentait quelque obstacle à la marche de la pointe, on devrait la porter légèrement en avant, en rapprochant un peu de la tempe l'extrémité du manche. L'incision faite, on dégage la lame horizontalement de gauche à droite. L'humeur aqueuse ne s'épanche au dehors qu'après que la cornée a été complétement divisée ; immédiatement après, le lambeau se rapproche avec rapidité du pourtour de la solution de continuité, en vertu de l'élasticité de son tissu, et bouche l'ouverture. L'aide abandonne alors les paupières, le chirurgien ayant soin de dégager lui-même l'élévateur. Cela fait, l'on prescrit au patient de tenir les yeux fermés, sans contracter les voiles palpébraux.

Le lecteur remarquera que le kératotome taille, dans sa progression, d'abord la portion externe du lambeau, puis l'interne, et coupe en dernier lieu une languette placée entre les deux parties qui précèdent. Son pourtour doit présenter l'aspect d'un demi-cercle, presque contigu à la limite scléro-cornéale. Les lèvres de la plaie ne seront pas taillées à pic ; elles devront être légèrement imbriquées l'une sur l'autre.

Deuxième temps. Kystitomie. — Le kystitome-curette sera saisi de la main

Fig. 20.

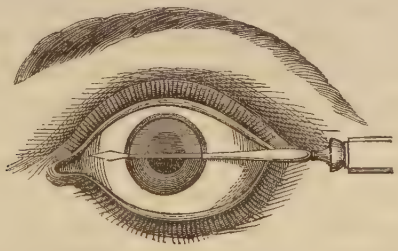

droite, dans une position horizontale, et la pointe de l'aiguille tournée vers la gauche de l'opérateur, la seconde phalange du pouce reposant sur l'un des pans qui correspondent au plat de la lance, le médius et l'index sur le pan opposé, un tranchant en haut, l'autre en bas. Après avoir accordé quelques instants de repos au malade, le chirurgien l'invite à entr'ouvrir l'œil; puis, l'aide soulève doucement la paupière supérieure, avec un ou deux doigts, sans comprimer le globe, et l'opérateur abaisse l'inférieure avec l'index et le médius de la main gauche. L'aiguille ne sera pas engagée par la pointe à travers la solution de continuité; il faut appliquer transversalement la tige au-dessus de la lèvre supérieure du lambeau, et la faire ensuite glisser, de haut en bas, derrière ce dernier, jusqu'à

sa base, la lance dépassant la plaie vers l'angle interne, et ayant l'une de ses faces tournée en avant et l'autre en arrière; puis, entraînant l'aiguille de gauche à droite, on l'introduit entre l'iris et la cornée, et l'on en amène l'extrémité au niveau de la pupille. Vous éloignez alors légèrement de la tempe la curette qui termine l'instrument au bout opposé, pour que la pointe tombe obliquement sur le disque capsulaire. Trois ou quatre incisions verticales et parallèles entre elles sont faites sur la cristalloïde antérieure, de bas en haut, et non de haut en bas, car vous vous exposeriez à abaisser la lentille; vous pratiquez ensuite, de gauche à droite, un nombre égal de sections transversales qui croisent les précédentes. Pendant que vous procédez aux incisions verticales l'un des tranchants de la lance est dirigé en haut, l'autre en bas; pour faire les sections horizontales, on imprime au manche un quart de rotation sur son axe, un tranchant venant alors regarder en avant et à gauche, l'autre en arrière et à droite. On retire le kystitome de gauche à droite et d'arrière en avant, en soulevant le lambeau le moins possible.

Considérant qu'il est fort difficile de couper ainsi en carrés ou en losanges le disque antérieur de la capsule, quelques opérateurs préfèrent l'attaquer avec une airigne (pl. II, fig. 15) munie d'une dent petite et acérée (crochet de Guthrie). On l'a, à cet effet, montée sur le même manche que la curette. Cette airigne lacère largement la cristalloïde, comme on peut s'en assurer en l'essayant sur un morceau de canepin; elle tend ainsi à garantir davantage contre les chances d'une cataracte secondaire. Il y aura plus particulièrement lieu d'en faire usage quand on aura affaire à des capsules épaisses et coriaces, par suite des produits plastiques dont elles sont garnies. Elle devra être maniée avec une grande précaution, de peur d'accrocher le cercle pupillaire de l'iris et même de décoller ce diaphragme.

Souvenez-vous qu'après que l'humeur aqueuse s'est écoulée, la capsule antérieure s'est presque accolée au segment cornéal. Les mouvements que vous exécutez, pour effectuer la discision, doivent donc porter sur un plan très-superficiel. Si l'instrument était enfoncé trop profondément, il pourrait réduire la cataracte en fragments, accident qu'il convient d'éviter, autant que possible. Il mettrait dans l'obligation d'entreprendre l'extraction des débris, tentatives qui prolongent la manœuvre et la rendent plus offensante pour l'organe, ou de les abandonner à l'absorption, qui ne se fait parfois qu'incomplétement, circonstance qui peut contraindre d'avoir recours à une opération nouvelle.

Troisième temps. Sortie du cristallin.—Si la cornée et la capsule ont été convenablement divisées, les contractions des muscles oculaires suffisent souvent pour que la cataracte franchisse avec rapidité l'ouverture pupillaire et vienne tomber sur la joue du malade. Rosas était dans l'habitude de les solliciter, en prescrivant au patient de faire rouler le globe dans l'orbite. Je l'invite à regarder en bas; car alors, et par suite des contractions du muscle droit inférieur, le bord correspondant de la lentille se tourne un peu en arrière, tandis que le bord supérieur du corps opaque est ramené légèrement en avant, ce qui le dispose à s'échapper au dehors. Lorsque cette sortie spontanée n'a pas lieu, on seconde l'action expultrice des muscles oculaires par la manœuvre suivante : L'aide

ayant soulevé la paupière supérieure, le chirurgien saisit, comme une plume à

Fig. 21.

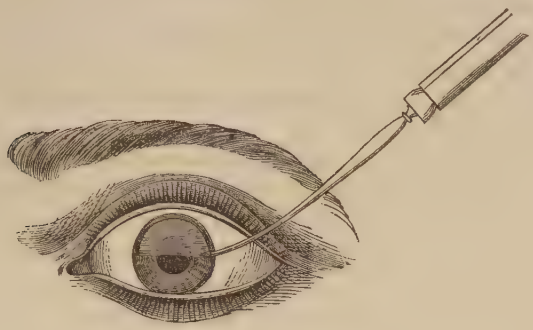

écrire, l'instrument dont il vient de se servir, le pouce placé sur la partie moyenne du pan qui correspond à la concavité de la curette, le médius et l'index sur le pan opposé, l'aiguille regardant en haut et à droite, et la curette est portée vers la portion externe et inférieure de l'ouverture cornéale, sa fossette étant dirigée en haut et à gauche. L'opérateur exerce alors une pression douce et très-modérée sur la paupière inférieure, avec le doigt chargé de l'abaissement de ce voile ; se communiquant à la face antérieure et inférieure du bulbe, cette pression refoule légèrement en arrière la marge inférieure de la lentille, et ramène en avant sa marge supérieure ; les contractions musculaires contribuent de leur côté à faire pencher le bord supérieur du cristallin en avant, point dans lequel le doigt de l'opérateur ne donne lieu à aucune résistance. Bientôt la cataracte s'engage, par ce dernier bord, à travers l'orifice pupillaire qu'elle dilate, écarte le lambeau, et se présente à l'ouverture de la cornée ; la curette introduite alors sous la périphérie du corps opaque en favorise la sortie, de bas en haut. Toute pression doit cesser dès qu'on voit le cristallin se précipiter à travers la pupille.

Ce temps de l'opération étant accompli, l'aide laisse tomber la paupière supérieure et le chirurgien abandonne également l'inférieure.

La manœuvre qui vient d'être décrite peut être ramenée aux corollaires suivants :

1° Le voile supérieur ayant été fixé, avec l'élévateur, et l'œil avec la pique, on présente au globe l'une des faces du kératotome, la pointe étant tournée vers le nez, le tranchant en haut et le dos de la lame parallèle au diamètre transversal de la cornée.

2° Un mouvement des trois premiers doigts porte la pointe en dehors de la circonférence de cette membrane. Rebroussant ensuite chemin, elle pique cette dernière à un demi-millimètre environ de la limite scléro-cornéale, ressort à une égale distance du bord opposé, et le tranchant divise le demi-cercle supérieur de la cornée.

3° On ouvre la cristalloïde antérieure par des incisions verticales faites de bas en haut, et d'autres horizontales pratiquées de gauche à droite.

4° Si l'obstacle ne s'échappe pas de lui-même, l'on en aide l'expulsion à la faveur d'une pression bien combinée, et la curette le soulève, pour le dégager, dès qu'il se présente à l'orifice de la cornée.

On opérera l'œil droit d'après les mêmes principes, le couteau et le kystitome étant maniés de la main gauche. L'aide, dans ce cas, fixera la paupière supérieure avec la main droite, lors du premier temps de la manœuvre, et abaissera l'inférieure avec la main gauche.

Avant de procéder au pansement, il faut entr'ouvrir avec précaution les paupières, afin de constater le résultat de l'opération et de la compléter, dans quelques cas, par certaines manœuvres supplémentaires. Quand vous apercevrez dans la pupille des lambeaux opaques de grandes dimensions et qui appartiennent à la capsule antérieure, vous les saisirez avec les pinces à iridectomie introduites fermées, et vous les entraînerez au dehors. Il peut arriver encore, ce qui est rare, que le trouble du fond de l'œil, après l'extraction de la lentille, dépende de l'obscurcissement de la cristalloïde postérieure. Beer conseille, dans cette circonstance, de porter dans la pupille le crochet à iridodialysis et de lui imprimer dans ce point quelques mouvements de torsion, pour arracher en différents sens la membrane, et faire en sorte qu'elle s'enroule en partie autour de l'hameçon. Forlenza la décollait avec une airigne d'or recourbée; d'autres chirurgiens, tels que Marc-Antoine Petit, procèdent à son ablation avec des pinces fines. On ne saurait apporter assez de précautions et de délicatesse dans une telle manœuvre, afin d'éviter l'écoulement de l'humeur vitrée. Dans quelques cas, la lentille laisse après elle une très-petite portion diffluente de sa circonférence, débris floconneux que Maître-Jan appelait *accompagnements de la cataracte*. L'expérience ayant prouvé que ces flocons se résorbaient avec facilité, il nous paraît plus rationnel de confier ce travail à la nature que d'avoir recours aux injections d'eau tiède dans l'intérieur du bulbe, recommandées par Lassus et Forlenza. S'il restait derrière la cornée une partie assez considérable du corps opaque, une portion notable, par exemple, des couches corticales de la lentille, il faudrait l'extraire avec la curette. Cette circonstance survient plus particulièrement dans le cas de cataracte à périphérie caséeuse, et surtout quand, le lambeau étant trop exigu, le cristallin est partiellement broyé et, pour ainsi dire, exprimé lors de son passage à travers la petite ouverture de la cornée.

Il importe de constater si le lambeau est bien en rapport avec la lèvre correspondante de la plaie, et surtout s'il n'est pas replié sur la moitié inférieure du miroir. Pour cela, on n'ouvrira pas l'œil en élevant la paupière supérieure avec le pouce, comme le font beaucoup d'opérateurs; on risquerait, en agissant ainsi, de comprimer le globe et de solliciter l'évacuation du corps vitré, ou de provoquer le prolapsus de l'iris. Mieux vaut saisir horizontalement la paupière avec une pince disposée de telle sorte qu'un fort repli de sa paroi cutanée soit engagé entre les branches de l'instrument tenu en travers, pendant que la main, qui en est chargée, trouve un point d'appui sur la partie latérale de la face. On tire à soi ce repli, afin que le voile s'éloigne autant que possible du globe opéré. Dès lors, si le lambeau était retourné, toute compression cessant, il reprendrait sa place par suite de l'élasticité dont il est doué.

PANSEMENT.—Le premier soin du chirurgien doit être de préserver l'organe du contact de l'air et de la lumière. L'appareil de pansement consiste dans des bandelettes de taffetas d'Angleterre qu'on entre-croise sur les paupières, tant à l'œil gauche qu'à l'œil droit, mode de contention et de compression légère dont les avantages ont été déjà signalés (page 184).

La plupart des opérateurs autorisent des essais de vision sur des corps volumineux et à un demi-jour, pour tranquilliser, a-t-on dit, le malade, et lui donner le meilleur calmant possible, c'est-à-dire la confiance et l'espoir. Nous nous sommes toujours élevé contre cette pratique, très-flatteuse, il faut en convenir pour l'amour-propre du chirurgien, mais peu conforme aux intérêts bien entendus du malade. Fréquemment, comme le fait observer M. Pamard, l'harmonie n'est point encore rétablie dans les parties constituantes de l'œil, où l'irritabilité de la rétine est telle que les malades n'aperçoivent qu'une grande clarté, et ne peuvent pas distinguer les objets ; ils croiront, dès lors, leur opération manquée, et seront indociles, inquiets ; les alentours seront mécontents ; jusqu'à la guérison, le malade et le médecin auront été victimes d'une manœuvre imprudente. M. Pamard signale un autre genre de sensation, qui pourrait avoir des résultats non moins funestes : la joie immodérée qu'éprouvent les opérés, surtout quand ils ont été depuis longtemps privés de la faculté visuelle. Wenzel cite l'exemple d'une femme qui, voulant voir son mari sitôt après avoir été opérée, perdit les trois quarts de l'humeur vitrée, par suite de mouvements qu'elle ne fut pas maîtresse de modérer. Une dame, opérée par M. Pamard, après sept années de cécité, aperçut soudainement le visage de sa fille qu'elle n'avait pas vue depuis son enfance. Telle fut l'émotion qu'elle éprouva qu'il en résulta du délire qui réclama l'intervention d'une médication antiphlogistique énergique.

REMARQUES.—L'expérience m'a démontré que l'élévateur plein, et surtout la pique, facilitaient singulièrement le premier temps de l'extraction. On peut s'en passer chez les sujets dont les yeux sont très-saillants.

Avec l'élévateur, qui colle, pour ainsi dire, le voile supérieur contre l'arc osseux voisin, on démasque largement le haut du globe ; on abolit tout obstacle et du côté de la paupière et du côté des doigts de l'aide ; le voile est solidement et uniformément assujetti. Il est parfois arrivé que le tranchant du couteau a entamé la paupière supérieure, d'où une suffusion sanguine, et à la surface de l'œil et derrière la cornée. Rien de semblable ne peut survenir, quand on se sert d'un élévateur plein.

La proposition qui vient d'être émise trouve sa justification dans les lignes suivantes du docteur Carton[1]. « Nous devons noter une difficulté du premier temps de l'opération, qui, si elle n'est pas commune, n'en est pas moins, quand elle se présente, très-embarrassante pour le chirurgien : c'est, lorsque, le couteau étant dans la cornée, le cartilage tarse de la paupière supérieure vient à se luxer. Tous les efforts de l'aide sont impuissants à le réduire, sans le laisser descendre au-dessus de la lame du couteau, y occasionner la blessure de la paupière, et, par suite, l'hypohéma et ses inconvénients. »

[1] *Archives d'ophthalmologie*, t. III, p. 180.

L'immobilité que la pique fournit au globe permet d'opérer sans hésitation comme si l'on agissait sur le cadavre. La contre-ponction, cette clef de voûte du premier temps de l'extraction, se fait à coup sûr, tandis que, sans la pique, elle ne s'exécute parfois que par approximation, si l'œil vient à rouler vers le grand angle. De ce glissement du couteau, glissement uniforme et à l'abri de vacillations et de saccades, résultent un lambeau à bords unis, et plus tard, une cicatrice régulière, presque invisible.

Je considère la pique comme l'un des instruments les plus indispensables de l'art de l'oculiste. Influencé par les idées de quelques auteurs qui lui reprochent de causer une vulnération grave, de susciter des inflammations et des douleurs, j'ai longtemps hésité à m'en servir. La pratique m'a démontré que ces craintes, œuvre d'une théorie spéculative, étaient complétement erronées. Je me demande pourquoi tant de chirurgiens s'abstiennent d'avoir recours à ce moyen si simple de maîtriser l'œil, dans le premier temps de l'extraction, tandis que des accidents si graves peuvent naître, dans ce cas, des hasards causés par la mobilité du bulbe livré à lui-même, ou incomplétement maintenu captif par les doigts de l'opérateur.

Dans la kératotomie supérieure, la pique peut être placée dans la sclérotique, au-dessus du diamètre transversal de l'organe, vers le grand angle. Je trouve d'ordinaire plus commode de l'établir au-dessous de ce diamètre. C'est dans la cornée que Pierre Pamard implantait son trèfle ; ainsi procède encore son petit-fils[1]. L'œil, dit ce dernier chirurgien, est attaqué par les deux instruments à la fois, la pique tenue d'une main et le couteau de l'autre ; ils sont portés sur la cornée à deux points diamétralement opposés, le trèfle à deux millimètres de la limite scléro-kératique et le couteau à un millimètre seulement de cette limite ; lorsque la pointe du kératotome est arrivée au delà du lieu où est enfoncé le trèfle, on la fait sortir et l'on achève l'incision, en continuant à pousser l'instrument. M. Pamard fait observer que le reproche, qu'on a fait à cet ophthalmostat de donner lieu à une compression pernicieuse, n'est fondé sur aucun motif plausible. La pique, dit-il, portée au côté interne de l'œil, s'oppose à ce que cet organe, poussé par le couteau, qui l'attaque en dehors, soit entraîné vers l'angle interne ; il y a donc une action directe, de dedans en dehors, produite par la pique, et une action opposée de dehors en dedans, provenant du jeu du couteau, mais sans compression aucune. Le globe se trouvant placé entre deux puissances égales, il est soumis à cette loi de physique qui établit que, quand deux forces égales agissent en deux sens diamétralement opposés sur un corps mobile, la résultante des deux forces étant l'équilibre, le corps restera immobile.

Il sera toujours utile, avant de procéder à la ponction, que la lame du kératotome couvre la moitié supérieure de la cornée, ainsi que nous l'avons indiqué. De cette manière, la main ne se déplacera pas, pendant le premier temps de la manœuvre ; quelques mouvements qui s'opèrent dans l'articulation métacarpo-phalangienne du pouce, et dans les articulations phalangiennes et métacarpo-

[1] Pamard, *Mémoires de chirurgie pratique contenant la cataracte, l'iritis et les fractures du col du fémur*. Paris, 1844.

phalangiennes du médius et de l'index, suffiront pour imprimer à l'instrument l'impulsion nécessaire.

Le chirurgien se figurera une ligne droite qui divise transversalement la cloison iridienne en deux parties égales, l'une supérieure, l'autre inférieure. La pointe et le dos du kératotome doivent marcher parallèlement à cette ligne, pendant la section du lambeau et même pendant la ponction. La plupart des auteurs prescrivent de plonger le couteau dans la cornée, comme si l'on voulait aller rencontrer l'iris, puis, quand on sent que la pointe a pénétré dans la chambre antérieure, de rapprocher le manche de la tempe, pour changer la direction de la lame et l'enfoncer perpendiculairement au diamètre antéro-postérieur de l'œil. Une telle manœuvre, qui expose à faire glisser l'instrument dans la substance de la cornée, si vous tournez trop tôt, à embrocher l'iris, si vous tournez trop tard, ne vaut pas, suivant nous, celle que nous avons précédemment recommandée.

Il importe d'autant plus d'exécuter la ponction et la contre-ponction à la même hauteur, c'est-à-dire vers chacune des extrémités du diamètre horizontal de la cornée, que c'est dans cette direction qu'on éprouve le moins d'obstacles pour les pratiquer. En taillant obliquement le lambeau, comme dans le procédé de Wenzel, on est souvent gêné dans la manœuvre par les rebords orbitaires. S'il arrivait, cependant, que le kératotome entrât dans la cornée plus haut ou plus bas qu'au point que nous avons désigné, il faudrait se garder de le retirer de l'œil; on en abaisserait la pointe dans le premier cas, on l'élèverait dans le second, pour aller établir la contre-ponction vis-à-vis du lieu de ponction.

Agissez toujours sur la pointe et le bord mousse de l'instrument et non sur le tranchant. La lame doit glisser d'une manière continue et sans qu'on lui imprime des mouvements de scie, d'où résulteraient un lambeau dentelé et anguleux et par suite une cicatrice tardive et irrégulière. Il faut aussi ne pas comprimer le globe d'avant en arrière, ni tirailler la cornée, en pressant sur cette membrane d'arrière en avant.

Lorsque, avant de terminer le premier temps, vous voyez qu'en maintenant le tranchant tourné en haut, vous allez couper au delà du limbe cornéal, vous devez l'incliner légèrement en avant, et continuer ensuite à pousser, de dehors en dedans, le kératotome.

S'il arrivait, après la section du lambeau, que le tranchant se trouvât sous une portion relâchée de la conjonctive scléroticale, il faudrait retirer l'instrument, puis diviser cette membrane avec les ciseaux. M. Desmarres cherche à la décoller, vers le sommet du lambeau, dans l'extraction supérieure dite sous-conjonctivale, et c'est de dessous le pont constitué par la cornée et la conjonctive qu'il fait sortir le corps opaque avec la curette. Cette manœuvre, dans son application à la kératotomie qui nous occupe, a donné lieu à quelques critiques. M. Coursserant allègue[1] que l'écoulement sanguin qui a lieu, pendant que le couteau chemine dans le tissu cellulaire sous-conjonctival, dure parfois dix minutes et retarde la kystotomie; le sang, qui s'accumule

[1] *Gazette des hôpitaux*, année 1860, p. 396.

dans la chambre antérieure, masque la pupille et oppose à la section de la cristalloïde des difficultés sérieuses ; ces tentatives, enfin, fréquemment réitérées, sollicitent un iridospasme qui rend fort épineuses et l'incision de la capsule et la sortie du cristallin. M. Coursserant ne réserve donc le procédé dont il s'agit qu'au cas où la construction du lambeau cornéo-conjonctival, soit en bas, soit sur les côtés, met à l'abri des difficultés qui dérivent de la stagnation du sang dans la chambre antérieure.

La faible hémorrhagie, qui survient quelquefois après la section du lambeau, résulte de la division de quelques petits vaisseaux de la conjonctive vers la périphérie de la cornée, car l'incision de la dernière membrane ne saigne jamais. Wenzel, qui considère cette saignée locale comme très-avantageuse, ayant remarqué, dit-il, qu'elle prévenait les inflammations, s'efforce de prolonger son incision, de manière à trancher les vaisseaux qui couvrent la sclérotique, pour les dégorger légèrement.

Ayez soin de couper la cornée avec un kératotome muni d'un tranchant irréprochable, précaution sans laquelle les tiraillements dont elle deviendrait le siége pourraient en provoquer la fonte purulente. Constatez également, avec le canepin, si la pointe du couteau est bien acérée, si elle n'est point émoussée ou recourbée. Dans quelques opérations, le kératotome, trop effilé et trop faible à sa pointe, s'y est recourbé, lors de l'exécution de la contre-ponction, de manière à rendre celle-ci impossible, même sous l'influence de l'application d'un doigt sur la région de la cornée où elle devait être effectuée. On s'est alors vu dans l'obligation de fendre cette membrane, de dehors en dedans, avec le couteau lancéolaire courbe, ou avec un autre couteau à cataracte, et dans le lieu où le premier kératotome devait ressortir, pour terminer ensuite la section avec cet instrument.

Le bruit qui se fait entendre, lorsqu'on incise la cornée de quelques malades, et la difficulté qu'on éprouve à continuer la section de cette tunique, donnent lieu aux personnes qui pratiquent depuis peu de temps cette opération d'accuser leur instrument, dont le tranchant ne leur paraît point assez effilé ; mais c'est à tort, car la cornée est quelquefois si dure et si coriace que l'instrument le plus tranchant a beaucoup de peine à la couper (Wenzel).

Ware voulait que le lambeau fût taillé aux dépens des deux tiers environ du cercle cornéal ; la section ne doit s'étendre qu'aux $\frac{5}{12}$ de la membrane, d'après Maunoir, qui redoute la mortification du lambeau par défaut d'une quantité suffisante de vaisseaux nourriciers. Beer, Jaeger, Rosas et la plupart des ophthalmologistes ont adopté l'incision de la demi-circonférence de la cornée : cette mesure me paraît la plus convenable. Une ouverture trop exiguë se prêterait mal à l'expulsion de la lentille, surtout chez les sujets atteints de cataracte molle ; les pressions réitérées qu'il faudrait faire, pour l'entraîner au dehors, laisseraient dans l'œil une portion de ses couches périphériques, exposeraient à l'issue de l'humeur vitrée, plus tard à des inflammations redoutables. « Mon opinion, dit Demours, est que, sur vingt yeux perdus après l'opération de la cataracte par extraction, dix-sept verraient, si l'incision, placée convenablement, avait eu une ligne de plus de longueur. »

On a généralement abandonné la manœuvre de Wenzel qui, réduisant l'opération à deux temps, incisait simultanément, dans le premier temps, et la cornée et la capsule antérieure. Cette manière d'agir, dite *le tour de maître*, est sujette à des inconvénients : 1° Elle expose à l'évacuation prématurée de l'humeur aqueuse; 2° la cornée est beaucoup plus tiraillée que dans les autres procédés; 3° la marge pupillaire peut être aisément blessée, surtout si la pupille vient à se contracter au moment où le couteau la traverse; 4° lorsque vous avez affaire à une cataracte laiteuse, le fluide lenticulaire se répand dans les chambres et dérobe le kératotome aux regards du chirurgien, qui éprouve dès lors quelque peine à terminer convenablement l'opération; 5° l'humeur vitrée peut se précipiter au dehors avec le cristallin, sous l'influence des contractions musculaires, beaucoup plus facilement quand on enlève en même temps les obstacles qui la retiennent en avant, que quand ceux-ci disparaissent par degrés; 6° le disque capsulaire, qui n'a pas été largement morcelé, peut rester en place et être envahi par une opacité secondaire.

Le plus grand nombre des chirurgiens conseillent, quand on attaque les deux yeux dans la même séance, d'interrompre la première opération après avoir taillé le lambeau kératique, de procéder alors et d'une manière complète à celle de l'autre globe, puis de revenir à son congénère, dans lequel il reste encore la capsule à inciser et la lentille à extraire. Ils allèguent, pour motiver cette conduite, que, si des accidents spasmodiques survenaient pendant la section de la cornée du second œil, l'organe dont on aurait déjà éloigné le cristallin serait beaucoup plus exposé à se vider entièrement.

Lorsque, après le second temps de la manœuvre, et quand on s'est livré à quelques pressions sur le globe, le cristallin ne provoque pas dans la pupille la dilatation nécessaire à son expulsion, cette circonstance prouve le plus souvent que la cristalloïde n'a point été ouverte ou n'a été qu'imparfaitement divisée. On doit alors réintroduire le kystitome et réitérer les incisions fenêtrées. Si la membrane frappée d'opacité offre une ténacité trop grande, il faut remplacer la lance par le crochet à décollement, ou mieux par celui de Guthrie, avec lequel on lacère le tissu désorganisé. Nous supposons ici que le lambeau est doué de dimensions irréprochables, car son exiguïté est la cause la plus fréquente peut-être de l'emprisonnement de la lentille.

La difficulté de dégager le cristallin peut dépendre encore de ce que la capsule est partiellement soudée au bord de la pupille, cas dans lequel on doit couper les brides avec une lance tranchante; mais, lorsque l'adhérence résiste, il y a lieu d'échancrer le limbe pupillaire en excisant la portion d'iris adhérente.

D'autres fois, condition fort exceptionnelle, la sortie de la cataracte est enrayée par des exsudations plastiques qui l'attachent au corps vitré. Quand alors, après la section de la capsule, vous comprimez le bulbe pour provoquer l'expulsion du cristallin, ce dernier s'abaisse en partie derrière l'iris, et la portion antérieure et supérieure du corps vitré vient se placer dans la pupille, qui recouvre momentanément dans ce point sa lucidité normale; la cataracte remonte, sitôt après la cessation de cette manœuvre qui aurait pour résultat infaillible l'écoulement de l'humeur hyaloïdienne, si elle était exécutée sans ménagement.

Les opinions diffèrent sur la conduite qu'on devra suivre dans cette circonstance. Rosas prescrit de s'abstenir de toute tentative d'extraction, de peur d'occasionner l'évacuation de l'humeur vitrée ; il pense qu'il est plus prudent d'attendre la cicatrisation de la plaie et la disparition de l'inflammation traumatique, pour déprimer l'obstacle par scléroticonyxis. Beer et Jaeger veulent qu'on s'efforce de terminer immédiatement l'opération, en introduisant, à travers la pupille, la curette de Daviel, avec laquelle on détache et l'on entraîne au dehors la cataracte, remplaçant au besoin cet instrument par le crochet ou des pinces. Ce dernier conseil me paraît devoir être suivi autant que possible. Dans un cas de ce genre, j'endormis le malade avec le chloroforme, j'excisai une portion d'iris, et la cataracte, accrochée avec des pinces déliées, fut extraite avec facilité.

Quelques rares opérateurs s'abstiennent de couper la cristalloïde antérieure, dans les extractions à lambeau, et enlèvent l'obstacle muni du sac qui l'enveloppe. Nous mentionnerons parmi eux M. Jean Christiaen (de Rotterdam)[1], M. Sperino, qui a fait, à cet égard, une communication au dernier congrès ophthalmologique de Bruxelles, et le docteur Moyne (de Naples), qui a recours à cet expédient depuis trente années. Le procédé de M. Moyne mérite d'autant plus d'être décrit qu'il n'a été consigné dans aucun traité classique ni même dans aucune publication périodique. Le lambeau ayant été taillé, suivant les règles habituelles, ce chirurgien introduit dans la chambre antérieure, à travers la solution de continuité kératique, une aiguille en argent, de mêmes dimensions que les aiguilles à cataracte ordinaires, mais à tige aplatie et à lance droite et mousse. Celle-ci ayant été portée sur la partie médiane de la cristalloïde antérieure, l'opérateur lui communique des mouvements de pression, combinés avec des mouvements simultanés et très-circonscrits de rotation, l'instrument ne devant pas quitter le point où il est venu s'appliquer sur le disque membraneux. Ainsi préalablement ébranlé dans ses connexions, l'appareil lenticulaire s'échappe de la plaie, sous l'influence des pressions méthodiques qu'on exerce ensuite sur le devant de la sclérotique, après la sortie de la lance. Cette dernière serait introduite de nouveau et soumise aux mêmes mouvements, si l'obstacle ne quittait pas le sein de l'organe. M. Moyne extrait toujours, dans ce procédé, la cataracte pourvue de la totalité de sa capsule. Qu'elle soit molle et même liquide, le sac membraneux est presque constamment préservé de toute atteinte et le corps opaque s'échappe en bloc comme un véritable kyste. Cette opération demande une grande habitude d'exécution ; mais elle mérite d'être très-sérieusement expérimentée, car aucun procédé ne dégage aussi largement le champ pupillaire et ne met autant à l'abri d'une cataracte secondaire.

Les propositions suivantes sont applicables à quelques éventualités du premier temps de l'extraction, quand on opère sans le secours du trèfle.

Si l'œil se tourne brusquement vers le nez, lorsque vous allez pratiquer la perforation, vous attendrez que l'organe soit revenu à une position propice. Il est avantageux, en pareil cas, d'effleurer à plusieurs reprises la surface du bulbe avec le

[1] Jean Christiaen, *De l'extraction simultanée du cristallin et de sa capsule.* (*Annales d'oculistique*, t. XIII, p. 181.)

plat de la lame, afin de l'habituer au contact de cette dernière. Le doigt médius pourra opposer une barrière au globe, vers l'angle interne, en se portant dans ce point.

Il peut arriver, au moment où l'on vient de faire la ponction, que l'œil, fuyant devant l'instrument, se trouve entraîné en dedans, l'endroit de la cornée par où la pointe doit sortir, se dérobant alors à la vue de l'opérateur. Il faut, dans cette circonstance, attendre que le patient ait ramené le globe à une situation directe. En continuant à effectuer l'incision dans cette position de l'organe, l'on risquerait d'établir la contre-ponction trop près du centre de la cornée, d'où résulterait une ouverture trop petite, ou de couper l'iris, le ligament ciliaire et les enveloppes péricornéales, dans le cas où la pointe se dégagerait au delà de la circonférence de la cornée. Enfin, si le couteau rétrogradait de dedans en dehors, il y aurait écoulement de l'humeur aqueuse, et l'iris viendrait se présenter sous le tranchant.

Parfois encore, au moment où l'on achève la section, la pointe du kératotome s'étant portée trop loin du côté du nez, les doigts qui tiennent l'instrument sont trop rapprochés de l'œil, et ne peuvent plus manœuvrer, à cause de cette position gênée. On doit alors faire glisser sur le manche, et de gauche à droite (nous supposerons qu'on opère l'œil gauche), d'abord l'indicateur sur le pan postérieur, puis le pouce sur le pan antérieur, en dernier lieu le médius sur le pan opposé, et répéter plus ou moins, suivant le besoin, ces mouvements alternatifs qui, éloignant les trois premiers doigts de la lame, rendent à ces derniers la liberté désirable.

ACCIDENTS PENDANT L'OPÉRATION. *Progression vicieuse du kératotome dans la substance cornéale.*—Lorsque le couteau vient à se fourvoyer dans le parenchyme de la cornée, et que vous continuez à le faire cheminer dans cette direction vicieuse, la pointe ne perfore, dans quelques cas, toute l'épaisseur de la membrane qu'au niveau de la pupille; il suit de là que les lèvres de la plaie sont très-obliques et très-larges, et que l'ouverture est trop petite, bien qu'elle semble pourvue de dimensions convenables. On s'apercevra de cet accident à la résistance toujours croissante qu'on éprouve pendant qu'on pousse le kératotome à travers la cornée, et à la matité de la portion métallique engagée dans sa substance, tandis que la lame se montre brillante, quand elle chevauche normalement dans la chambre antérieure. Il faut alors retirer l'instrument de l'œil. Lorsque la lésion n'est pas très-étendue et que la chambre antérieure n'est pas encore ouverte, on peut, à l'instant même, recommencer la manœuvre. Dans le cas contraire, il sera souvent plus convenable de suspendre momentanément toute tentative opératoire et de se borner à la médication de l'ophthalmie aiguë, car un tel accident peut avoir pour résultats une kératite grave et une suppuration de la cornée.

Incision trop petite.—Dans d'autres circonstances, l'ouverture est insuffisante, parce que l'extrémité du couteau est ressortie trop haut, par rapport au point de ponction, ou trop près du centre kératique. Si vous vous apercevez à temps que la contre-ponction occupe une position mauvaise, il faut dégager avec précaution la pointe, jusqu'à ce qu'elle soit libre dans la chambre antérieure, puis la replonger dans la cornée, vis-à-vis du lieu de ponction. L'exiguïté de

l'orifice cornéal peut dépendre encore de ce que l'on a incliné trop tôt en avant le tranchant de la lame, pour achever la section. On doit alors, ainsi que dans tous les cas où la plaie est jugée trop petite, l'agrandir vers l'un de ses angles, afin de fournir au lambeau les dimensions voulues. Pour cela, on introduit entre les lèvres de la solution de continuité un petit couteau boutonné, à lame étroite, le couteau à anchyloblépharon de Jüngken, par exemple (pl. II, fig. 13), et l'on complète la section le long de la limite scléro-cornéale. Un kératotome pointu ne se prêterait que vicieusement à cette manœuvre, par suite du danger de blesser l'iris. Plusieurs auteurs conseillent ici les ciseaux de Daviel (pl. II, fig. 11 et 12), qui coupent suivant une direction concentrique au limbe de la cornée. C'est avec juste raison qu'on leur a reproché de donner fréquemment lieu à des cicatrices cornéales, épaisses, irrégulières et tardives, par suite de l'incision contuse qu'ils produisent; aussi faut-il ne s'en servir que le plus rarement possible. Carron du Villards les remplaçait par un ingénieux instrument calqué sur les lithotomes de frère Côme et de Dupuytren.

Évacuation prématurée de l'humeur aqueuse.—L'évacuation partielle ou totale de cette humeur survient quand le couteau ne remplit pas exactement la plaie de la cornée, à mesure qu'on pratique l'incision, quand, par exemple, le globe venant à se porter brusquement vers l'angle interne, l'instrument opère dans la solution de continuité un mouvement rétrograde. Cet accident, qui peut arriver au chirurgien le plus exercé, lorsqu'il néglige surtout le secours de la pique, est suivi de l'affaissement de la cornée et de l'iris; il rend plus épineux l'achèvement de la section de la première de ces membranes, et expose davantage à la lésion de la seconde, qui s'applique contre la lame qu'elle déborde, tant en haut qu'en bas, pour se placer contre la face postérieure de la cornée.

L'accident est moins fâcheux, quand déjà la contre-ponction a été faite, lors de l'issue de l'humeur aqueuse. On doit, dans ce cas, suivant le conseil de Wenzel et de Beer, appliquer sur la cornée la pulpe de l'extrémité de l'indicateur ou du médius, presser cette membrane contre la face antérieure et le tranchant du kératotome, tranchant qui sera légèrement dirigé en avant, et terminer l'incision en faisant avancer l'instrument avec lenteur. L'iris qui se contracte, sous l'influence de la pression douce qu'on exerce sur la cornée, s'éloigne un peu du couteau, et il est possible d'achever le premier temps sans endommager ce voile. Mais si la contre-ponction n'a pas encore été pratiquée lors de l'épanchement de l'humeur aqueuse, faites quelques frictions sur la cornée avec le doigt, afin d'exciter les contractions de la pupille, cherchez par des mouvements légers à conduire le couteau au point de contre-ponction, puis terminez la section, en laissant le doigt sur la cornée, pour soutenir le bulbe et fournir à l'instrument un point d'appui. Ces tentatives, toujours très-laborieuses, devront être interrompues, si l'on voit qu'il y a impossibilité d'arriver au côté opposé de la cornée, sans entamer trop largement l'iris. Mieux vaut alors retirer le kératotome, attendre, comme le conseille M. Desmarres, que la chambre antérieure se soit reconstituée, par la reproduction de l'humeur aqueuse, puis introduire de nouveau le couteau, que l'on conduira avec hardiesse jusqu'au point de contre-ponction, en évitant, autant que possible, de comprimer avec

la pointe l'une des lèvres de la plaie, de peur d'un nouvel écoulement du fluide. Cette manœuvre est-elle jugée inexécutable, deux autres voies s'offrent au chirurgien. Il peut compléter l'incision, avec le couteau représenté pl. II, fig. 13, comme pour les cas où la section est trop petite, ou bien, ce qui est infiniment préférable, engager dans la plaie, et jusqu'au côté nasal de la cornée, un couteau terminé par un bouton aplati (page 523). On pratique alors, d'avant en arrière, avec un kératotome ou avec le couteau-lance coudé, une contre-ouverture, qui va rejoindre l'extrémité mousse de l'instrument arc-boutée contre la paroi postérieure de la cornée ; on fait sortir ce dernier par l'orifice nouvellement produit, puis l'on achève la section comme si l'on se servait du couteau aigu. Il est difficile que cette manœuvre délicate soit accomplie sans une lésion plus ou moins étendue de l'iris, mais il ne faut pas trop se préoccuper de cet accident, comme nous le verrons tout à l'heure[1].

Piqûre de la racine du nez.—La blessure de la paroi nasale par l'extrémité du kératotome ne se manifeste jamais ou presque jamais, quand le globe est soutenu, vers le grand angle, avec la pique. Cet accident doit être évité, non qu'il offre quelque gravité, mais parce qu'il excite le malade à des mouvements qui peuvent être dangereux.

Rupture du kératotome dans la chambre antérieure.—Le fragment métallique est-il visible, l'opérateur cherchera à en affectuer l'ablation, si le volume du corps étranger paraît la rendre praticable, sans qu'on endommage gravement l'organe. Maunoir nous indique la voie à suivre dans les conditions contraires[2].

Duchelard, oculiste ambulant, opérait un pauvre homme à Genève, quand son bistouri se brisa contre la face interne de la cornée, au moment où il se disposait à le faire sortir vers le grand angle. L'on en voyait la pointe flotter dans la chambre antérieure. Duchelard retira son couteau, en prit un autre, avec lequel il termina l'incision ; puis, au lieu d'extraire le cristallin, il se livra pendant plus d'une demi-heure, à des essais infructueux pour enlever le fragment d'acier, se servant tour à tour de pinces, de la curette, d'injections d'eau tiède. Les souffrances qu'endurait le malade forcèrent le chirurgien à renoncer à ses tentatives. Une inflammation formidable survint ; l'œil se perdit. Six ans après, le même accident arriva à Maunoir lui-même, au moment où il procédait à la contre-ponction. Aussitôt, et sans s'inquiéter du corps étranger, il fit parcourir à un autre kératotome la route qu'avait suivie le premier, et acheva le lambeau. L'extraction de la cataracte se fit heureusement ; huit jours après le malade était guéri. Maunoir chercha à découvrir le morceau d'acier ; il ignore

[1] M. Mackenzie conseille de recourir ici au couteau à double lame de Guthrie, modifié de telle sorte que l'une des lames soit mousse et l'autre aiguë. On le pousse avec précaution et fermé à travers la chambre antérieure jusqu'au bord nasal de la cornée ; ce n'est qu'alors qu'on fait agir la lame aiguë, qui pratique la contre-ponction et achève la section. Le couteau de Guthrie a la plus grande analogie avec le kératotome à double lame de Jaeger (pl. II, fig. 10).

[2] Maunoir (de Genève), *Mémoire sur les causes de non-succès dans l'opération de la cataracte par extraction.* (*Journal de médecine pratique de Bordeaux*, octobre, novembre et décembre 1842.)

s'il s'échappa avec le cristallin ou s'il resta dans l'œil ; il lui fut impossible de l'apercevoir.

D'après ces faits, ajoute l'auteur, on peut établir comme règle, que toutes les fois que le bistouri se brise dans l'œil, il faut terminer l'opération comme s'il n'était survenu aucun accident. Si le petit corps étranger reste dans la chambre postérieure, il est probable qu'il s'y oxydera et sera absorbé au bout d'un temps variable.

Après avoir tenté d'extraire la pointe de son kératotome rompu dans l'œil, M. Hégésippe Duval l'y abandonna, ses laborieuses recherches n'ayant abouti qu'à jeter le fragment dans la chambre postérieure [1]. La pointe perdue de son couteau lui faisait redouter une réaction désorganisatrice, qui ne se manifesta par aucun signe ; son malade y vit à la levée de l'appareil et continua d'y voir, sans se douter qu'il eût dans l'œil une portion de l'instrument qui avait servi à son opération.

Blessure de l'iris.—La lésion de l'iris (piqûre, incision simple, excision de ce diaphragme) est l'un des accidents les plus fréquents auxquels expose l'extraction de la cataracte. Bien qu'il puisse se manifester dans toutes les phases de la manœuvre, il survient le plus souvent dans le premier temps.

L'iris peut être piqué dès le début, au moment où le couteau pénètre dans la chambre antérieure, surtout si l'on se conforme au conseil donné par tant d'auteurs de ponctionner la cornée d'avant en arrière, puis de rapprocher le manche de la tempe, pour changer la direction de l'instrument, dès qu'on sent que la pointe a pénétré dans la cavité de l'organe.

Dans la progression du couteau derrière la cornée, l'iris peut être atteint, si l'extrémité de la lame s'incline vers cette dernière membrane au lieu d'être dirigée vers le lieu où doit s'effectuer la contre-ponction. Nous ferons remarquer à cet égard que les chirurgiens ne doivent pas trop s'occuper de la pointe du kératotome dans cette période du manuel de l'extraction. Ils tourneront surtout les regards vers la région où ils auront à établir la contre-ponction. Ici, comme dans un combat singulier, c'est la poitrine de l'adversaire qu'il faut avant tout avoir en vue, plutôt que la pointe du fer dont on est armé.

A-t-on contracté l'imprudente habitude de ne pas soutenir l'œil avec la pique, la manœuvre est livrée aux caprices du hasard ; le point de contre-ponction peut se dérober à la vue de l'opérateur, si la cornée vient à fuir en dedans sous les paupières, et rien ne dispose, autant que cette circonstance fâcheuse, à la blessure de l'iris, et, ce qui est infiniment plus grave, à la taille d'un mauvais lambeau.

« Dans les mouvements que fait le malade pour échapper au couteau, dit le docteur Dounic [2], il tourne brusquement l'œil dans le grand angle ; on ne voit plus alors le point où doit se faire la contre-ponction, et celle-ci est très-difficile à pratiquer. Quand, après avoir attendu quelques instants en exhortant le malade à la patience, en le priant de regarder en dehors, on a réussi à le

[1] *Gazette médicale*, année 1849, p. 619.

[2] *Archives d'ophthalmologie*, t. IV, p. 223.

calmer et à ramener la cornée directement en avant, on fixe l'œil avec la pulpe d'un des doigts de la main libre et on fait la contre-ponction. Mais, quelquefois les mouvements du malade sont si violents et si brusques que, malgré ces tentatives de fixation, l'œil fuit sous le couteau, et la cornée reste obstinément dans le grand angle ; le malade s'entête à regarder du côté du nez, et l'on ne peut pas voir la partie interne de la cornée où doit porter la contre-ponction. M. Sichel fait alors la contre-ponction *au juger* ; il fait marcher son couteau suivant un plan parallèle au plan supposé de l'iris, dont on voit toujours une certaine portion en dehors et il va ainsi piquer la cornée dans l'angle. »

Depuis le moment de la contre-ponction, jusqu'à celui de l'achèvement du lambeau, l'iris peut encore être entamé, si l'on dirige plus ou moins en arrière le tranchant de la lame. Un kératotome, aplati sur les deux faces, au lieu d'y être renflé, de manière à remplir exactement l'incision, à mesure qu'il chemine vers le grand angle, dispose beaucoup à la lésion qui nous occupe ; sous l'influence de cet aplatissement, l'humeur aqueuse file doucement le long de la lame, l'iris s'accole à elle et cette membrane vient en déborder le tranchant sous forme d'un bourrelet, qui souvent, dans ce cas, n'est pas simplement coupé en travers mais est excisé. Quel que soit le moment de la manœuvre, l'évacuation du liquide sera infiniment plus abondante et l'iris sera conséquemment beaucoup plus exposé à être blessé, si un mouvement rétrograde est imprimé au kératotome, car alors ce dernier sera dans un contact immédiat avec la membrane ; la pupille en outre s'étant contractée, l'iris offrira au couteau une prise plus étendue.

Ce diaphragme est sujet aussi à être lésé dans le second temps de l'opération. On ne saurait aborder avec assez de précaution la cristalloïde antérieure ; nous avons vu que l'orifice pupillaire était alors constamment resserré, eût-il été largement dilaté, au préalable, par des instillations mydriatiques. Les kystitomes à tranchants étendus, comme certaines serpettes, disposent à cette lésion, que Lafaye cherchait à prévenir avec son kystitome caché, imité par d'autres oculistes, et qu'on évite le plus communément avec une aiguille lancéolée comme celle dont nous avons conseillé l'emploi. L'iris, accolé à la cornée après la sortie de l'humeur acqueuse, serait atteint presque à coup sur, si l'on introduisait dans l'œil la lance par la pointe. On procédera dans cette introduction en se conformant à certaines règles dont nous ne saurions assez recommander l'observation.

Dans le troisième temps de la manœuvre, l'iris est exposé à être blessé, lorsque la cataracte, adhérente ou déprimée, exige pour son élimination l'intervention d'instruments tranchants ou piquants. Nous le lésons quelquefois volontairement, quand il se montre hors des lèvres de la plaie, sous forme d'une hernie irréductible. Il peut arriver encore, circonstance fort rare d'ailleurs, qu'on soit contraint de fendre le bord pupillaire de l'iris avec les ciseaux de Maunoir, comme le conseille Rosas[1], ou qu'on pratique l'excision d'une partie de cette membrane, dans les cas où un violent irido-spasme s'oppose à ce qu'on puisse extraire

1 Cet oculiste m'a dit avoir constaté plusieurs fois qu'une telle pratique n'était suivie d'aucun accident fâcheux

l'obstacle dans ce troisième temps. Mais il est alors préférable de s'abstenir autant que possible de telles manœuvres, de réitérer les tentatives d'extraction après avoir laissé reposer le malade couché, et de ne continuer au besoin l'opération qu'après l'avoir endormi avec le chloroforme.

La section a-t-elle intéressé le bord pupillaire, la pupille sera presque constamment déformée ; elle le sera surtout et subira un agrandissement variable, si un fragment de sa marge est emporté par le couteau. Dans quelques circonstances toutefois, les parties nettement divisées se cicatrisent d'une manière tellement intime, que l'observateur le plus attentif ne peut constater la trace de la lésion produite. « Il faut convenir, dit M. Théodore Maunoir[1], que cette tendance à la réunion n'est pas bien grande, au moins pendant un certain temps ; car, de treize cas où la lésion de l'iris avait eu lieu, et où j'ai noté exactement l'état de la pupille, à la sortie des malades, il s'en est trouvé onze chez lesquels cette ouverture est restée irrégulière, et deux seulement chez lesquels elle avait repris sa forme arrondie. » Quelles que soient d'ailleurs, les conditions d'irrégularité de la pupille, elles ne sauraient nuire à la vue ; cette fonction ne peut guère subir de trouble, et encore est-il loin d'être constant, que quand le lambeau excisé est très-considérable ou indépendant de la substance du bord pupillaire, cas dans lequel existent deux pupilles séparées par un pont, l'une, l'ancienne pupille, l'autre, pupille fausse ou accidentelle.

La blessure de l'iris dans l'opération de la cataracte par extraction aurait, d'après un bon nombre d'auteurs, une importance qu'ils me paraissent avoir singulièrement exagérée. Plusieurs d'entre eux fondent même sur la fréquence et la gravité d'un tel désastre leur préférence pour les opérations à l'aiguille. C'est entrer dans le domaine des suppositions théoriques que d'admettre avec Sanson, que le sang qui s'échappe, dès que l'iris a été lésé, remplit promptement la chambre antérieure, et masque les parties, au point que ce n'est qu'au hasard qu'on conduit les instruments pour achever l'opération ; en supposant, a-t-on dit, qu'on soit parvenu à la terminer, l'on a toujours à redouter une inflammation formidable dont les suites peuvent être des opacités secondaires qui nuisent à la vue ou l'abolissent complétement. Il est aujourd'hui bien reconnu que l'épanchement sanguin est rarement assez considérable pour contrarier la manœuvre ; souvent même il ne s'écoule point une goutte de sang, sans qu'on puisse expliquer les motifs de cette différence dans des conditions en apparence identiques. Quant à la crainte de désordres phlegmasiques graves, par suite de la vulnération seule de l'iris, l'expérience de chaque jour démontre qu'elle est peu fondée et pour ainsi dire chimérique. La cautérisation d'un bourrelet iridien staphylomateux, avec la pierre infernale, est-elle suivie d'iritis ? Quelle est l'opération qui entraîne moins d'accidents que celle de la pupille artificielle par excision ? Il y a mieux : d'après les observations faites par M. Th. Maunoir, dans le service du professeur Roux, à l'hôpital de la Charité de Paris, les extractions de cataracte, dans lesquelles l'iris a été blessé, ont fourni un chiffre de succès plus élevé que

[1] Théodore Maunoir (de Genève), *Essai sur quelques points de l'histoire de la cataracte*. Thèse inaugurale. Paris, 1833.

celui des opérations où l'iris était resté intact. Une femme, dont j'avais opéré un œil par extraction, recouvra avec rapidité une vue parfaite, bien que j'eusse largement coupé l'iris ; soumis l'année suivante à la même méthode, qui fut cette fois exécutée avec régularité, l'autre œil se perdit par une fonte purulente.

Au demeurant, bien que, comme le dit M. Th. Maunoir, la lésion de l'iris ne paraisse pas avoir une influence plus fâcheuse sur les résultats définitifs que la simple piqûre de la peau du grand angle, on ne saurait disconvenir que ce ne soit là une imperfection qu'il faut éviter. Je l'ai vue susciter dans la pupille une contraction très-propre à contrarier l'expulsion du corps morbide. Mais lorsque, malgré vos efforts, l'iris se présente au tranchant du kératotome, et que sa blessure est inévitable, incisez-le plutôt que d'arrêter la manœuvre, si l'opération est déjà assez avancée. Il importe peu au malade et au chirurgien que l'ouverture pupillaire soit plus ou moins déformée, si la vision se rétablit.

Quand, la capsule étant adhérente à l'iris, on tire trop fortement sur elle, avec une érigne ou des pinces, pour l'entraîner au dehors, on peut détacher partiellement cette cloison du ligament ciliaire. Un tel accident arrive encore quelquefois, bien que rarement, au moment où le cristallin sorti de son chaton vient se presser contre la paroi postérieure du voile irien qui se bombe en avant, surtout si l'on exerce alors sur l'œil des pressions imprudentes. Lorsque la lentille se présente à l'ouverture nouvelle, il faut la dégager par là avec la curette ou les pinces, et non s'obstiner à vouloir l'extraire par la pupille naturelle, tentatives qui pourraient avoir pour effets un décollement plus considérable de l'iris et l'évacuation partielle ou totale de l'humeur vitrée. Cet accident, au reste, ne nuit pas, en général, beaucoup au succès de l'opération, quand la pupille primitive reste pourvue de ses dispositions normales, l'orifice supplémentaire se fermant ou persistant à un faible degré.

Une dame, dont les yeux étaient fort saillants, fut opérée par Wenzel le père. A peine la cornée et la cristalloïde antérieure eurent-elles été incisées que l'iris se décolla dans le quart à peu près de son pourtour, à la partie inférieure externe. Le corps opaque franchit avec facilité cette ouverture, qui livra passage à une quantité assez abondante d'humeur vitrée. L'autre globe, chose remarquable, offrit le même phénomène, et le cristallin sortit aussi par le nouvel orifice, qui occupait la portion inférieure de l'iris. Lorsque, au bout de quelques jours, on leva l'appareil, les pupilles naturelles furent trouvées oblitérées, et la malade ne voyait que par les deux pupilles artificielles. Celles-ci subsistèrent, et quelque temps après l'opérée pouvait lire avec le secours de lunettes à cataracte.

Hernie de l'iris. — Il arrive quelquefois que, refoulé en avant et en haut par le passage du corps opaque, l'iris vienne faire procidence entre les lèvres de la plaie. Des pressions multipliées sur l'œil et l'introduction trop prolongée de la curette, pour dégager la lentille à travers une incision insuffisante, sont très-propres à engendrer cet accident. Maunoir fait observer d'ailleurs que les conditions étiologiques auxquelles il est lié sont généralement d'une appréciation difficile. Il y a lieu de penser, d'après lui, que sa cause la plus commune est le trop long séjour du cristallin derrière, et l'on pourrait dire dans cette membrane elle-même, pendant la marche qu'il suit avant d'avoir franchi la pupille. La pression

qu'il exerce sur l'iris distend outre mesure ce diaphragme, relâche son tissu, et, pour peu que quelques cellules du corps vitré aient été rompues dans ces efforts, on comprend qu'il y ait là des conditions plus que suffisantes pour qu'une partie de la cloison iridienne se montre au dehors.

Lorsqu'après l'expulsion de la cataracte l'on trouve l'iris engagé entre les lèvres de la plaie, on prescrit au malade de fermer mollement les yeux, puis on exerce sur la paupière supérieure quelques frictions douces avec la pulpe du doigt, et l'on soulève vivement ensuite ce voile, afin d'exposer la pupille à la lumière et d'en provoquer la contraction. Cette tentative est-elle insuffisante, on s'efforce d'effectuer la répulsion de la membrane avec la curette. Enfin, en cas de nouvel insuccès, l'on échancre le bourrelet iridien avec les ciseaux courbes. Cette excision affaisse la partie herniée, et l'iris ne tarde pas d'habitude à rentrer dans la cavité de l'organe.

La conduite prompte et hardie qu'a définitivement adoptée Maunoir, après trente années de pratique de l'extraction, mérite d'être notée. Lorsqu'il est certain, au moment de l'opération, que la procidence iridienne est irréductible, il plonge dans son centre la lame pointue de ses ciseaux à pupille artificielle (Pl. III, fig. 9); cheminant avec la lame boutonnée derrière la cornée, il arrive jusque vers la pupille. Rapprochant alors l'une de l'autre les deux branches de l'instrument, il coupe d'un seul trait l'isthme compris entre l'ouverture artificiellement pratiquée et la pupille elle-même. L'iris rentre immédiatement, et l'on obtient une très-vaste pupille, condition qui peut être un inconvénient, mais dont les désavantages ne sauraient être comparés à ceux de la présence de l'iris dans la plaie. Il faut s'attendre, ajoute l'auteur, à l'écoulement d'une certaine quantité d'humeur vitrée; il n'est jamais considérable, et ne s'oppose pas à la cicatrisation des lèvres de la plaie.

Sang dans la pupille. Hémorrhagie intra-oculaire. — Les amas sanguins qui peuvent se former derrière la cornée par suite d'une blessure de l'iris, de l'anneau conjonctival péri-kératique, etc., trouvent dans la curette de Daviel un moyen d'expulsion fort commode. L'on s'en sert pour faire entre-bâiller les lèvres de la solution de continuité, pendant que le malade incline la tête sur le côté. Bien que j'aie vu souvent des collections sanguines abondantes se dissiper sous l'influence des fomentations glacées et de quelques moyens pharmaceutiques, associés au décubitus latéral, dans les premières heures surtout qui suivent l'opération, la prudence exige qu'on en débarrasse autant que possible le malade au moment de cette dernière. L'on a ainsi plus de chances de prévenir des accidents phlegmasiques et la cataracte fausse-sanguine.

Nous avons déjà dit (p. 483) que l'extraction de cataractes compliquées de symptômes glaucomateux était parfois suivie d'hémorrhagie intra-oculaire. Le docteur White Cooper engage beaucoup les praticiens à se méfier des yeux qui offrent les particularités suivantes : tension, dureté, veines variqueuses à la surface de l'organe, paresse ou immobilité de l'iris, associée dans quelques cas à une ou deux petites adhérences au disque antérieur de la capsule; existence d'éclairs et parfois de douleurs sourdes dans les régions oculaire et péri-orbitaire, le malade ayant été en proie à des atteintes de goutte. M. Whit

Cooper professe que cette dernière maladie est fréquemment accompagnée de congestions veineuses. Un goutteux à qui il donna des soins, et qui avait perdu un œil par un glaucome, succomba à une hémorrhagie veineuse, par suite d'une opération faite à la gorge. Dans l'opinion du docteur Rivaud-Landrau, ces hémorrhagies foudroyantes seraient dues à un fait matériel, toujours identique : la brusque effusion de l'humeur vitrée. Dès qu'une partie de cette humeur s'épanche au dehors, le reste du corps vitré, demeuré au fond du bulbe, exécute forcément un mouvement rapide en avant; l'écoulement sanguin proviendrait, d'après l'oculiste de Lyon, de la rupture instantanée des vaisseaux rétro-hyaloïdiens. Nous ne saurions assigner à cette théorie la généralisation que lui attribue son auteur, par le motif que ces hémorrhagies sont fort exceptionnelles, tandis que la perte partielle de l'humeur vitrée dans l'extraction est chose très-commune. Il faut donc tenir compte ici d'un élément capital : la phlébectasie des vaisseaux du fond de l'organe.

Bulles d'air derrière le lambeau. — Les quelques bulles d'air, qui peuvent se constituer dans la chambre antérieure après la sortie de la cataracte, ont été considérées par Beer et par un grand nombre d'oculistes comme une source d'accidents inflammatoires redoutables, ce qui me paraît loin d'être prouvé. Il est aisé d'ailleurs de provoquer l'élimination de ces ampoules gazeuses par quelques frictions exercées sur la paupière supérieure abaissée au-devant de l'œil, ou, comme on l'a encore conseillé, en élevant légèrement contre la cornée le voile inférieur; on refoule ainsi la bulle d'air vers l'incision, qui lui fournit une issue. Chez plusieurs de mes opérés, elle s'échappa avec rapidité, dès que j'eus introduit derrière le lambeau une curette de Daviel.

Affaissement et plissement du lambeau. — Si, après la sortie de la cataracte, l'œil reprend le plus habituellement sa forme normale, il arrive quelquefois que le lambeau reste affaissé sur lui-même. La lèvre de la plaie qui appartient au fragment plissé de la cornée n'est point en rapport immédiat avec l'autre lèvre, et l'humeur aqueuse s'écoule constamment à mesure qu'elle est sécrétée.

Maunoir a plus particulièrement insisté sur cet accident, que nous considérons comme fort rare, et qu'on n'a guère rencontré que chez des sujets avancés en âge. Ce professeur rapporte qu'il venait d'opérer un vieillard de quatre-vingt-deux ans, quand, après la sortie de la lentille, la cornée s'affaissa et se plissa; quelques bulles d'air pénétrèrent dans la cavité de l'organe, et le malade ne put distinguer aucun objet. Maunoir regarda cet œil comme perdu. Une idée, toutefois, vint ranimer son espoir. Il envoya chercher de l'eau distillée, la fit chauffer au bain-marie; puis, plaçant son malade dans une position horizontale, il remplit de cette eau la concavité formée par l'orbite. Soulevant ensuite avec légèreté le lambeau de la cornée, il fit pénétrer le liquide dans toutes les cavités accessibles de l'œil. Bientôt quelques bulles d'air s'échappèrent, les plis de la cornée s'évanouirent, celle-ci reprit sa convexité et les lèvres de la plaie se trouvèrent dans un rapport immédiat. Huit jours après, l'œil était exempt d'inflammation et de gonflement, et la cicatrice à peine visible.

Maunoir pense que le moyen qu'il employa pour faire pénétrer de l'eau dans l'intérieur du globe est bien préférable aux injections avec la seringue d'Anel,

qu'on a parfois mises en usage, dans des cas de suffusions sanguines intra-oculaires ou dans d'autres circonstances. Ce praticien allègue que la force du jet, qu'on ne modère pas toujours assez en effectuant ces injections, engendre de la douleur et dispose à des accidents inflammatoires; quelquefois même la chambre postérieure se remplit d'eau outre mesure, de manière à distendre les fibres de l'iris et à déterminer sa hernie au travers de la plaie de la cornée.

M. Mackenzie, qui paraît peu partisan de la pratique que nous venons de signaler, la regarde plutôt comme un indice des épreuves que l'œil peut tolérer que comme un exemple à suivre en pareil cas. Je ne l'ai jamais vu mettre à exécution par aucun chirurgien. On reconnaît généralement aujourd'hui qu'il suffit de l'intervention de l'humeur aqueuse, des larmes et des liquides qui abreuvent l'œil en si grande quantité dans cette occurrence pour restituer au lambeau flétri l'élasticité que lui a ravie la perte de ses fluides et pour lui rendre les dimensions nécessaires à l'accomplissement de la coaptation.

Écoulement de l'humeur vitrée. — L'évacuation d'une quantité plus ou moins considérable d'humeur vitrée peut avoir lieu avant, pendant ou après l'expulsion de la lentille. Elle est presque toujours occasionnée par des pressions qu'exerce avec trop peu de ménagement l'aide ou l'opérateur. On ne saurait assez éviter le bruit sec de craquement qui se fait entendre comme un coup de fouet quand on achève avec trop de rapidité le lambeau kératique; souvent, en effet, ce bruit est suivi de la brusque sortie du cristallin, accompagné d'une quantité plus ou moins copieuse du corps vitré. Parfois même l'œil se vide complétement dans cette manœuvre vicieuse. Dans d'autres cas où l'incision de la cornée a été faite trop petite, l'humeur vitrée s'écoule en totalité sous l'influence de pressions immodérées sur l'organe, la cataracte continuant à y séjourner. Cette humeur est plus particulièrement compromise quand, au lieu de subir une compression partielle, le globe est refoulé dans sa totalité vers le fond de l'orbite. Une telle effusion peut enfin reconnaître pour causes l'agitation du patient, un spasme violent des muscles oculaires ou un état diffluent du corps vitré, circonstances dans lesquelles le chirurgien le plus habile et le plus attentif ne peut prévenir un tel accident. Les sujets dont les yeux sont gros et saillants, et ceux surtout qui ont été précédemment soumis à une opération infructueuse par sclérotico-nyxis y sont plus particulièrement prédisposés.

Une certaine quantité d'humeur vitrée a-t-elle quitté l'œil avant la sortie de la cataracte, il arrive quelquefois que cette dernière puisse encore être éliminée sans effusion nouvelle, si le lambeau kératique est pourvu de dimensions suffisantes et si la capsule antérieure a été largement incisée. Dans certains cas néanmoins, il est prudent de fermer l'œil et de faire coucher le malade; on soulève plus tard la paupière supérieure avec précaution, et si la cataracte ne sort pas sous l'influence des contractions musculaires, on la dégage avec le crochet, pendant qu'on soutient la face antérieure du globe dans sa région inférieure. M. Mackenzie conseille d'exercer ensuite quelques frictions douces sur la paupière supérieure abaissée sur l'œil, afin de replacer l'iris, qui montre une grande tendance à faire hernie dans de telles circonstances.

On a dit que l'épanchement du quart, du tiers, de la moitié même du corps

vitré ne portait au succès aucun préjudice, le vide qui en résultait étant rempli par l'humeur aqueuse ; on a même soutenu que cet écoulement, quand il était léger, était plus utile que nuisible. Telle n'est pas l'opinion de Rosas, qui pense que la vision n'est pas aussi nette après cet accident que dans les cas où le corps vitré conserve toute son intégrité ; d'après le même oculiste, le malade devenant alors plus presbyte aura besoin de verres plus convexes ; après s'être servi de numéros très-forts, l'opéré sera contraint par la faiblesse de vue que l'âge amène avec lui d'avoir recours à d'autres numéros de plus en plus rapprochés de l'unité ; un temps arrivera où il ne trouvera plus de lunettes qui puissent s'adapter à l'état de sa vision. Maunoir admet que l'écoulement partiel de l'humeur vitrée est susceptible de détériorer la vue, en ravissant à la rétine son appui nécessaire ; peut-être même, ajoute-t-il, se plisse-t-elle quelquefois, ou au moins, perd-elle sa courbe naturelle. Il est évident que des désordres de ce genre ne sauraient avoir trait qu'à une perte de près de la moitié du corps vitré. J'ai rencontré des sujets chez lesquels l'effusion pouvait être évaluée au tiers environ de l'humeur hyaloïdienne et qui voyaient bien. Les myopes, toutes choses égales d'ailleurs, auront moins à souffrir d'un tel accident.

On a avancé que l'écoulement d'une portion de l'humeur vitrée était très-propre à prévenir une cataracte secondaire. En admettant même le bénéfice invoqué, il faudrait se bien garder de se livrer à quelque tentative pour solliciter l'évacuation partielle du fluide ; comme il serait difficile de la maîtriser, elle pourrait être par trop considérable.

On a remarqué que la cornée se réunissait avec plus de lenteur, quand il y avait eu écoulement de l'humeur vitrée, phénomène qui a été attribué à l'interposition probable de la tunique hyaloïdienne entre les lèvres de la solution de continuité. Il en résulte aussi que la cicatrice est plus étendue que dans les conditions habituelles. Toutes les fois que l'extraction a été accompagnée d'une issue de l'humeur vitrée, la pupille reste déformée, par l'adhérence de l'iris à l'hyaloïde, dans l'endroit de l'écoulement. Celui-ci s'est-il effectué en deux points, la pupille peut devenir ovalaire.

Dépression de la cataracte. —Dans cet accident, la cataracte s'abaisse plus ou moins derrière l'iris, après la formation du lambeau, au lieu de venir s'arc-bouter contre la portion pupillaire de ce diaphragme. Cette dépression est susceptible de s'effectuer pendant l'incision de la cristalloïde antérieure ; il ne faudra pas perdre de vue, pour la prévenir, la manœuvre qui a été indiquée eu égard à la section de ce feuillet. L'accident a encore été parfois attribué à un certain état de ramollissement du corps vitré ; l'effusion d'une certaine quantité de cette humeur nous paraît sa cause la plus commune. M. Pamard fait observer avec raison que la cataracte doit sortir avec lenteur ; il faut que la pression qu'exerce le chirurgien soit très-modérée, afin d'éviter la rupture de l'hyaloïde, car, une fois que le corps vitré est ouvert, il perd cette élasticité, caractère de tous les corps spongieux entourés d'une enveloppe continue ; comme le cristallin est dépourvu d'un point d'appui résistant, la compression ne peut le dégager au dehors. M. Pamard insiste sur la faute grave, que commettent quelques chirurgiens, de tenter de faire sortir la cataracte par la compression, lorsque la

déperdition d'une portion de l'humeur vitrée annonce la rupture de l'hyaloïde. L'une des conséquences de cette manœuvre peut être la dépression qui nous occupe.

Un point capital, dans l'espèce, et sans lequel le dégagement du cristallin serait souvent impraticable, consiste, pendant qu'on y procède, à soutenir la portion inférieure de l'œil avec un doigt qu'on applique sur la paupière correspondante. La curette, dont l'action devient analogue à celle du levier obstétrical, a parfois conduit au but désiré. Un crochet me paraît devoir être préféré. Pendant qu'un aide soutient la paupière supérieure, on engage derrière la cornée l'instrument, dont la pointe est tournée en haut; cette dernière est portée en bas, dès qu'on a gagné la pupille; on la fait glisser enfin vers la face postérieure de la lentille, qu'on harponne vers sa région centrale, pour l'entraîner au dehors, tandis que la main, chargée de la paupière inférieure, refoule, de bas en haut, le corps morbide. En se servant du crochet à recouvrement (pl. III, fig. 3), comme le conseille M. Pamard, on rend la manœuvre plus sûre et moins vulnérante. On l'introduit fermé dans la pupille et on le porte ensuite derrière le cristallin; là, on rend le crochet libre, en retirant la tige qui forme le recouvrement. Le corps morbide ayant été saisi par le crochet, on lâche la branche à recouvrement; la cataracte, ainsi fixée, est d'ordinaire facilement extraite.

Accidents spasmodiques. — Lorsqu'on s'aperçoit, pendant l'incision de la cornée, que les muscles oculaires sont en proie à un état de spasme immodéré, il est prudent de ne pas achever du premier coup la taille du lambeau. Comme dans le procédé d'Alexandre (de Londres), dont il sera question bientôt, on retire le kératotome, dès qu'il n'y a plus qu'une dernière bride médiane à inciser, et ce n'est que secondairement qu'on la coupe avec un couteau boutonné. S'il survenait des vomissements, une syncope ou d'autres phénomènes spasmodiques, à la suite de la section de la cornée, on devrait fermer l'œil avec soin, transporter le patient au lit, lui administrer les secours que sa position réclame, et ne reprendre l'opération, le malade étant couché, qu'après la cessation des accidents.

ACCIDENTS APRÈS L'OPÉRATION. — *Ophthalmies externe et interne.* — Si la réaction qui succède à l'extraction ne se borne pas à produire entre les lèvres de la plaie un mouvement purement adhésif, elle peut occasionner des accidents inflammatoires très-souvent funestes. La conjonctivite, complication fort commune, offre généralement une grande bénignité, mais peut durer longtemps; nous l'avons vue se perpétuer durant plusieurs semaines. Dans d'autres cas, la conjonctive est vivement phlogosée, au point de revêtir les caractères de la conjonctivite puro-muqueuse.

La cornée devient-elle le siége d'un travail suppuratif dans le trajet de l'incision, les lèvres de celle-ci blanchissent, s'infiltrent, se gonflent, d'où un épanchement incessant de l'humeur aqueuse et une grande prédisposition à la procidence de l'iris. Bien que l'iritis soit plus particulièrement le partage des opérations à l'aiguille, elle peut surgir cependant après l'extraction, et se montrer alors avec les douleurs nocturnes pathognomoniques et les autres symptômes déjà notés des phlegmasies iridiennes. Les désordres créés par les inflam-

mations qui viennent d'être signalées peuvent consister dans une cicatrice épaisse, plus ou moins étendue et fort souvent associée à une synéchie antérieure, ou dans une oblitération de la pupille par des exsudations plastiques.

Le phlegmon, accident le plus funeste à redouter après l'opération qui nous occupe, est susceptible de se manifester le lendemain du jour où elle a été pratiquée, souvent plus tard. Lorsqu'il survient peu de temps après la tentative opératoire, il cause généralement moins de douleur que dans d'autres conditions, à cause de l'ouverture de la cornée, qui s'oppose aux étranglements intra-oculaires. Se développe-t-il sept ou huit jours, dix jours même après l'extraction, les souffrances qu'il engendre suivent la loi commune, la cicatrisation intime de la plaie contrariant l'expulsion des humeurs. C'est ce que j'eus le regret de constater chez l'un de mes malades, qui fut pris d'ophthalmite, une semaine après une extraction des plus heureuses, par suite de la stupidité de sa femme, qui couvrit l'œil opéré de sinapismes, au lieu d'appliquer ceux-ci, comme je l'avais recommandé, aux extrémités inférieures.

On ne saurait se méfier assez, après l'extraction, de la tuméfaction œdémateuse du bord libre des paupières, et, en général, de toutes les infiltrations palpébrales. Presque constamment associées à un degré plus ou moins élevé d'une infiltration de même nature sous la conjonctive scléroticale (chémosis séreux), elles dénotent fort souvent l'infiltration du lambeau, une iritis ou l'invasion d'un phlegmon. Comme ce symptôme est susceptible d'indiquer, en outre, un soulèvement du lambeau, un défaut de coaptation des lèvres de la plaie par l'écartement du fragment kératique, il faut être prévenu de la possibilité de cette complication, cause commune d'insuccès, pour la combattre suivant les règles de l'art.

Gangrène du lambeau. Défaut de vitalité de la plaie.—Lorsque le lambeau est trop grand et soutenu seulement par un pédicule étroit, il peut devenir terne, d'un blanc grisâtre, se mortifier enfin, d'où résulte la transformation de l'œil en un moignon qui se rétracte au fond de l'orbite. Le manque d'énergie vitale de la plaie, qui peut rester plus ou moins longtemps fistuleuse, dépend quelquefois encore d'un état de débilité du malade. J'ai vu, chez des sujets très-avancés en âge, des extractions ne produire aucune douleur, aucun accident en apparence sérieux, et qui périclitaient finalement par défaut de cicatrisation de la plaie et par l'infiltration consécutive du lambeau, d'où la perte de l'organe, tandis que rien, au début, ne faisait présager cette issue funeste.

Hémorrhagie.—Il résulte des observations de M. Mackenzie qu'une hémorrhagie intra-oculaire survient parfois, la nuit qui suit l'opération; je n'ai jamais constaté ce phénomène qui me paraît très-rare. Le malade, dit-il, accuse une vive douleur dans l'œil; le sang suinte d'entre les paupières; un caillot soulève le lambeau. M. Mackenzie pense que l'accident arrive plus particulièrement quand une certaine quantité de l'humeur vitrée s'est écoulée pendant la manœuvre; toutefois, sa cause capitale lui paraît résider dans les conditions des vaisseaux de la choroïde et de la rétine; c'est là, d'après nous, le phénomène le plus probable. Quoi qu'il en soit, comme il y a lieu de présumer qu'un état identique, d'où résulte inévitablement la perte de l'organe, existe des deux cô-

tés, nous ne pouvons qu'approuver le sage précepte, émis par M. Mackenzie, de s'abstenir de l'extraction dans l'autre œil, quand on a eu un tel désastre à déplorer dans son congénère.

Tartra rapporte [1], d'après Flajani, un exemple curieux d'hémorrhagie de l'iris, chez une dame qui avait perdu un œil depuis son enfance, et dont l'autre œil était cataracté. Une voiture, qui roulait avec fracas dans la rue, ayant ébranlé le plancher de la pièce dans laquelle reposait la malade, peu de temps après avoir été opérée, celle-ci se réveilla en sursaut et sentit qu'un liquide chaud se répandait sur sa joue. Flajani, mandé sur-le-champ, enleva l'appareil qui était imbibé de sang; sitôt que l'œil fut ouvert, le fluide jaillit des vaisseaux de l'iris à la distance de trois pouces. Plus tard, la cornée s'obscurcit et le globe s'atrophia.

Hernie de l'iris.—La procidence secondaire de l'iris à travers l'incision cornéale est, en général, occasionnée par un ébranlement violent du corps, des vomissements, une brusque expectoration, l'éternument, des efforts pour aller à la garde-robe, etc. L'œil devient alors très-larmoyant et douloureux, et le sujet se plaint d'éprouver, sous la paupière supérieure, la sensation pénible qu'y détermine la présence d'un corps étranger. Si vous venez à soulever ce voile, vous voyez que la solution de continuité est entr'ouverte par une tumeur noirâtre qui tire à elle et déforme la pupille. Cet accident ne survient habituellement que dans les vingt-quatre ou les trente-six premières heures qui suivent l'opération ; il ne manque pas de gravité, car il contrarie la réunion de la plaie, et peut donner lieu à une inflammation profonde et à l'oblitération de l'orifice pupillaire.

Procidence et évacuation du corps vitré. — L'imprudence de la part des malades d'ouvrir l'œil ou d'y porter la main (page 489), une contusion et les causes qui déterminent la hernie de l'iris, peuvent aussi donner lieu à la procidence et à l'évacuation du corps vitré. Parfois, à la suite de l'opération et sous l'influence d'un spasme musculaire, ce fluide coule goutte à goutte à travers la fente inter-palpébrale.

Kératocèle.—Il n'est pas rare d'observer, plus ou moins longtemps après l'extraction, que la solution de continuité est occupée dans une partie, et quelquefois même dans la totalité de son étendue, par une ampoule allongée, transparente, tendue, pleine de liquide; souvent le malade accuse une sensation analogue à celle que produit dans l'œil la présence d'un corps étranger; la pupille conserve assez habituellement sa régularité. Wenzel pense que cette poche résulte d'une hernie de la capsule de Descemet. Je crois plutôt qu'elle est constituée par le tissu mince encore de la cicatrice, repoussé plus ou moins en avant par l'humeur aqueuse (kératocèle pseudo-membraneux). Tantôt, dans cette circonstance, les couches les plus profondes du miroir se sont cicatrisées seules; tantôt, au contraire, la cicatrisation ne comprend que les couches antérieures, la base de la tumeur reposant alors sur la surface de la cornée.

Accidents cérébraux.—Ils peuvent se produire consécutivement à un phlegmon

[1] Tartra, *De l'opération de la cataracte*, thèse de concours, Paris, 1842, p. 75.

de l'œil ou se constituer en l'absence d'une inflammation grave de l'organe visuel. Un malade du service chirurgical du professeur Roux, et dont M. Th. Maunoir a relaté l'observation dans sa thèse, succomba dans le délire, cinq jours après l'extraction. L'œil opéré n'offrait pas la moindre rougeur ni aucune altération quelconque; on ne constata pour toute lésion qu'une quantité assez notable de sérosité dans la cavité de l'arachnoïde. Une autre malade, âgée de cinquante ans, ne ressentit pas la moindre souffrance pendant les neuf jours qui suivirent l'extraction faite aux deux yeux, quand tout à coup on la trouva morte dans son lit. Les globes étaient exempts d'injection, les cicatrices cornéales visibles à peine, les pupilles d'un beau noir. Quant à la cause prochaine de la mort, dit M. Th. Maunoir, l'extrême faiblesse de cette femme, la veille du jour où elle expira, peut faire penser que le ramollissement des parties centrales (couches optiques, corps striés, etc.) était une condition pathologique et non un ramollissement cadavérique.

TRAITEMENT CONSÉCUTIF. — Le malade devra se mettre au lit, immédiatement après l'opération ; il s'y couchera sur le dos, la tête un peu élevée. On lui recommandera de ne pas changer de position, surtout dans les premières vingt-quatre heures ; s'il n'a été opéré qu'à un œil, on peut lui permettre de pencher légèrement la tête du côté opposé. C'est dans cette circonstance surtout qu'on l'invitera à ne pas parler, à ne pas se moucher avec force, à éviter enfin tout mouvement qui pourrait écarter les lèvres de la plaie, et occasionner quelques-uns des accidents ci-dessus mentionnés.

Les fomentations réfrigérantes seront pratiquées comme après l'abaissement ; si le taffetas agglutinatif, avec lequel les paupières sont maintenues rapprochées, est de bonne qualité [1], il n'y a pas lieu de craindre que le liquide des fomentations décolle les bandelettes. Les frictions mercurielles seront proscrites pour ne pas contrarier le travail adhésif. Jüngken dit avoir vu des solutions de continuité de la cornée entièrement fermées s'ouvrir de nouveau, sous l'influence des mercuriaux, quatorze jours quelquefois après l'opération, et ne pouvoir être ensuite amenées que très-difficilement à une cicatrisation parfaite. Cet oculiste conseille de n'user qu'avec beaucoup de circonspection des préparations mercurielles, une quinzaine de jours après l'extraction ; ce n'est, d'après lui, que trois semaines après qu'il est permis de les employer avec hardiesse, lorsque les circonstances en indiquent l'emploi, quand, par exemple, la pupille est occupée par des exsudations plastiques. Mes observations sont en désaccord avec celles de l'honorable praticien qui vient d'être cité. Maintes fois, dans les iritis consécutives à l'extraction de la cataracte, j'ai poussé l'administration des mercuriaux jusqu'à la salivation, et je n'ai jamais vu les lambeaux se décoller, même chez des sujets avancés en âge. J'admets donc, dans l'espèce, le principe de l'inopportunité des hydrargyriques, quand rien n'en motive l'emploi ; mais y a-t-il menace et à plus forte raison invasion d'une ophthalmie grave, je les conseille comme si je n'avais pas effectué l'extraction d'une cataracte.

[1] L'un des meilleurs taffetas agglutinatifs auquel on puisse avoir recours est le *taffetas Dubois*, que l'on trouve à la pharmacie Collas, rue Dauphine, n° 8.

Le sommeil est le remède souverain des plaies cornéales; il suffit de quelques heures d'un sommeil paisible pour que leur réunion ait lieu. C'est pour ce motif que, dans la soirée qui suit une extraction, j'ai l'habitude, en cas d'insomnie, de faire donner une ou deux pilules de cynoglosse, ou, à l'exemple de Demours, 15 ou 20 grammes de sirop diacode, divisés en deux doses et dont on n'administre pas la seconde moitié si le malade s'endort. Le docteur Hubsch rapporte qu'un homme, d'une constitution faible et viciée, que Jaeger père avait soumis à l'extraction, fut pris, la nuit d'après, d'un cauchemar durant lequel il fut en proie à une agitation des plus vives. Une hernie de l'iris fut la conséquence des mouvements inconsidérés auxquels il se livra; la perte du seul œil qui lui restait faillit s'ensuivre. M. Hubsch fait observer que la cause la plus fréquente de cette sorte de songes étant un trouble des digestions, uni à une grande susceptibilité nerveuse, l'état du tube digestif doit être soigneusement surveillé, lors de l'opération par extraction, et le patient ne doit pas être abandonné à lui-même durant les premiers jours. Quand il n'a pas la faculté d'avoir, pendant la nuit, à côté de son lit, une personne intelligente et dévouée, je lui fais habituellement attacher les mains de telle sorte qu'il ne puisse les porter aux yeux. Un exemple, précédemment cité (page 86), explique les avantages de cette conduite adoptée aujourd'hui par beaucoup de chirurgiens.

Le lendemain, l'opéré restera dans l'immobilité, comme le jour précédent. Les bords palpébraux agglutinés par du mucus concrété ne devront pas être lavés à grande eau; ils seront décollés à l'aide d'une éponge fine imbibée d'eau. Cette précaution est utile pour empêcher que les larmes et les mucosités n'irritent la plaie, en s'accumulant entre le globe et les paupières. Vers le cinquième ou le sixième jour, on peut permettre au malade de passer une partie de la journée assis sur un fauteuil.

L'organe ne sera visité et les bandelettes ne seront supprimées que vers le septième ou le huitième jour. Jusqu'à cette époque, il conviendra quelquefois de les enlever momentanément, quand elles seront dérangées ou par trop salies par les matières, mais il faudra les remplacer sur-le-champ. L'œil, après l'ablation définitive des bandelettes, sera abrité à l'aide d'un bandeau de toile, et quelque temps après, par une visière. Quant au régime de l'opéré, il est le même qu'à la suite de l'abaissement; tout aliment qui exige des mouvements de mastication sera interdit les premiers jours. Une communication de M. White Cooper au congrès ophthalmologique de Bruxelles mérite, à cet égard, d'être mentionnée, comme pouvant être utilisée dans des circonstances identiques. La pratique que l'on suit le plus souvent aujourd'hui à Londres, après l'extraction, consiste plutôt à soutenir qu'à déprimer les forces du malade. Il est digne de remarque, en effet, que l'inflammation destructive aiguë y est fort rare après cette opération, tandis que l'inflammation subaiguë, avec absence de réunion de la plaie, par suite de l'insuffisance de la vitalité, y est fort commune. Le traitement auquel on a reconnu le plus d'avantages consiste, le plus généralement, dans l'emploi des toniques et dans un régime nourrissant, parfois même fortifié par l'usage du vin et du porter. Sous l'influence de ces moyens, le malade s'achemine vers une guérison rapide.

Je ne visite jamais les yeux, dans les premiers jours qui suivent une extraction, à moins que quelque accident, ou quelque crainte sérieuse ne m'en impose la nécessité. Tant que tout marche bien, je laisse l'organe opéré au repos le plus complet, sans le tourmenter par ces explorations imprudentes qui me paraissent d'une inutilité radicale et même dangereuses, car elles peuvent devenir le point de départ de douleurs oculaires et circumorbitaires, qui n'existaient pas auparavant, d'iritis, de complications graves. Jaeger, Rosas, tous les maîtres de l'art professent cette même doctrine à laquelle je me suis associé depuis longtemps. M. Pamard fait observer que les auteurs admettent, en général, que quand il n'y a pas d'accident, la cicatrice est formée au bout de trente-six ou quarante-huit heures; ils ont, en apparence, raison, dit-il, mais, en réalité, ils se trompent. Les bords de l'incision sont bien juxtaposés et agglutinés entre eux, comme si on les avait collés avec une solution gommeuse; mais ce n'est pas là une cicatrice véritable ; on ne saurait mieux la comparer qu'à une cicatrisation de la peau par première intention, quand, au bout de vingt-quatre heures, elle présente entre les lèvres de la plaie cette lymphe plastique qui ne doit être convertie que plus tard en tissu inodulaire parfait. Venez-vous à ouvrir l'œil, vous dérangez le travail, et il peut arriver, que le lambeau, qui était muni d'une diaphanéité parfaite, se soulève; que le trajet parcouru par l'instrument se dessine sous forme d'une traînée blanche plus ou moins large; que l'iris tende à pénétrer dans la plaie, d'où une synéchie antérieure, une déformation et parfois même l'occlusion de la pupille.

Nous signalerons encore quelques particularités thérapeutiques qui se rattachent aux accidents consécutifs. Les fomentations froides ou glacées, les ventouses scarifiées et les autres modes d'émission sanguine, les cataplasmes sinapisés aux jambes sont à peu près les seules ressources que nous ayons à notre disposition, dans les premiers temps, contre les phénomènes inflammatoires. Les purgatifs sont contre-indiqués; ils obligeraient le malade à se lever souvent; les efforts de défécation pourraient avoir, en outre, des conséquences dangereuses. Les pilules de Frank ou quelques autres minoratifs seront administrés en cas de constipation opiniâtre. A-t-on constaté le soulèvement et l'écartement du lambeau, on s'efforcera de le maintenir exactement accolé à la lèvre correspondante de la plaie par un nombre de bandelettes plus considérable que celui que nous avons recommandé; l'on se conformera, d'ailleurs, sous ce rapport, aux préceptes précédemment exposés (page 187). Si le travail de la cicatrisation s'effectuait lentement, il y aurait lieu de l'activer par des instillations de laudanum de Sydenham, coupé d'eau distillée; en cas d'insuccès, le laudanum pur sera porté sur la solution de continuité à l'aide d'un pinceau; ce défaut de vitalité sera encore combattu avec avantage par des attouchements de la plaie avec une solution concentrée de sulfate de cuivre ou de nitrate d'argent. Les pommades de précipité rouge, additionnées de laudanum ou de camphre, seront, dans quelques cas, employées utilement.

Lorsqu'une hernie de l'iris n'a pu être réduite, on cherchera à l'aplatir et à fortifier les adhérences de ses racines par des cautérisations avec une forte solution de nitrate d'argent et même avec la pierre infernale; on associera à ces

moyens les instillations de laudanum de Sydenham et une compression modérée sur la paupière supérieure; si la procidence augmente ou si de prime-abord elle est très-volumineuse, force est d'en effectuer l'excision avec des ciseaux courbes. La question de l'opportunité des mydriatiques, dans les circonstances de ce genre, a été déjà suffisamment développée (page 372). Dans un cas récent de ma pratique, les instillations d'une solution de sulfate d'atropine, combinées avec l'occlusion des paupières et la compression[1], ont suffi pour aplatir presque complétement une procidence iridienne survenue par suite d'une extraction et qui déjetait très-fortement le lambeau.

Quand une portion du corps vitré fait hernie à travers l'ouverture de la cornée, il ne faut ni la retrancher avec les ciseaux, ni chercher à la faire rentrer avec une spatule ou une curette. Il est plus prudent de tout confier à la nature, en maintenant les voiles palpébraux exactement fermés, et en faisant coucher le malade dans une position horizontale, la tête basse. L'expérience démontre que la plaie, à mesure qu'elle se rétrécit, étrangle la partie saillante du corps hyaloïdien et la sépare des tissus, en produisant sur elle l'effet d'une ligature, tandis que nos manœuvres n'auraient, le plus souvent, d'autre résultat que d'évacuer une quantité considérable d'humeur vitrée, tant par l'action directe des instruments que par les contractions des muscles de l'œil.

Beer fait observer que la ponction de la procidence vésiculaire qui peut s'établir sur la plaie, après l'extraction, est inutile, car la tumeur se reforme par la cicatrisation de la piqûre et par une nouvelle accumulation d'humeur aqueuse; elle serait même quelquefois dangereuse, suivant le même auteur, en déterminant la chute de l'iris contre la paroi postérieure de l'ampoule et son adhérence dans ce point. Cet ophthalmologiste conseille, avec Wenzel, Weller, etc., de réséquer la tumeur à sa base avec les ciseaux de Daviel, et de tenir ensuite l'œil bien fermé, pendant dix ou quinze jours. C'est également ce que j'ai fait, dans plusieurs cas de ce genre. Les stimulants locaux et surtout les cautérisations légères m'ont plus particulièrement suffi, quand la tumeur s'était développée aux dépens des couches postérieures de la cornée.

HISTORIQUE, PROCÉDÉS DIVERS.—L'extraction de la cataracte par l'incision supérieure de la cornée, dont l'idée première appartient, dit-on, à Richter, paraît avoir été pratiquée, pour la première fois, sur le vivant, dans la seconde moitié du siècle dernier, par Wenzel le père. C'est d'après ce mode, le sommet du lambeau étant dirigé vers la racine du nez, que cet oculiste opéra à Londres, en 1765, le duc de Bedford, et à Saint-Pétersbourg, en 1771, l'illustre mathé-

[1] Il s'agit dans ce fait d'une femme qui, atteinte d'une volumineuse hernie de l'iris, quitta mon dispensaire, où elle était couchée, me promettant de revenir le lendemain pour être soumise à l'excision de la tumeur. Je dus consentir à sa sortie : son mari était mourant. Elle ne se représenta que douze jours après à la consultation. J'étais en droit de penser que l'œil était perdu. Je constatai que la procidence était réduite à un très-mince bourrelet; la cornée avait récupéré sa convexité normale. Une seule cautérisation suffit pour aplatir complétement la tumeur et assurer le succès. La malade avait fait avec persévérance des instillations mydriatiques, et avait tenu continuellement l'œil bandé.

maticien Euler. Ces deux opérations réussirent; on peut en lire les détails dans le *Traité de la cataracte* de Wenzel fils, publié en 1786. En 1789, Pellier écrivait : « Il est des cas particuliers qui exigent que l'on fasse plutôt la section de la cornée par en haut que par en bas ; c'est surtout lorsqu'on rencontre certaine cicatrice ou des taches épaisses qui sont placées vers la partie inférieure de cette tunique. Cette opération se fait à l'inverse de celle qui se trouve décrite précédemment; on doit d'autant moins hésiter de l'entreprendre qu'elle n'offre pas plus de difficulté que l'autre. Il résulte de ce procédé que, la paupière supérieure couvrant naturellement la section de la cornée, elle forme une douce compression, et par le plus léger appareil, on évite des accidents qui sont quelquefois attachés à la section faite par en bas, comme la chute de l'iris ou de la tunique aqueuse. » La kératotomie supérieure fut exécutée et décrite de nouveau, en 1795, par Santarelli. Il se servait d'un large couteau muni, sur chacune de ses faces, d'une crête longitudinale qui se terminait à la pointe, kératotome analogue à l'instrument représenté pl. III, fig. 2, si ce n'est que la lame était droite. Placé derrière le malade dont il dominait la tête, il taillait son lambeau par une simple ponction pratiquée de haut en bas dans la moitié supérieure de la cornée. Santarelli finit par renoncer à cette manière d'opérer et revint à l'ancienne méthode.

Jaeger n'est donc pas l'inventeur de la kératotomie supérieure. Un titre toutefois ne saurait lui être refusé, c'est celui de l'avoir fait sortir le premier du cercle des opérations exceptionnelles, pour l'adopter comme méthode générale, et d'avoir le plus contribué à lui concilier la faveur que lui ont accordée un grand nombre de chirurgiens, et qui s'accroît de jour en jour.

Bien que le kératotome à double lame de ce professeur (pl. II, fig. 10) soit applicable à la kératotomie supérieure et à l'inférieure, il paraît n'avoir été employé par lui que dans le premier de ces deux modes d'extraction, et peut conséquemment trouver ici place.

Le but de Jaeger a été d'obvier à un inconvénient qui se présente fréquemment dans l'extraction, et qui crée quelques difficultés pour terminer le premier temps ; il consiste dans l'arrêt qu'éprouve la marche du kératotome, après la contre-ponction, par suite de la fuite de l'œil vers la paroi interne de l'orbite, l'organe étant poussé dans cette direction par le couteau qu'on fait cheminer de dehors en dedans. L'instrument dont il s'agit se compose de trois pièces : une lame immobile, une lame mobile et un manche. La première pièce, adhérente au manche d'une manière inamovible, n'est autre chose que la lame du couteau de Beer, si ce n'est que l'une de ses faces, celle qui est en contact avec la lame mobile, est plate, au lieu d'être très-légèrement bombée comme la face opposée. La seconde pièce est un peu moins longue que la précédente, dont le tranchant déborde celui de la lame mobile, quand l'appareil est fermé ; cette dernière, légèrement convexe du côté libre et aplatie de l'autre, est ajustée au bout d'une tige de même métal contenue dans l'intérieur du manche et au milieu de laquelle est fixé un bouton qui se meut dans une rainure. La petite lame est disposée de telle sorte qu'elle glisse sur la grande et la dépasse, lorsqu'on pousse le bouton ; une portion de la tige sort alors du manche par un méca-

nisme analogue à celui des canifs dits *à coulisse*. Quand, au contraire, le bouton est accolé à l'extrémité du sillon la plus rapprochée de la partie médiane du manche, la lame mobile est tout entière en rapport avec la lame immobile; ainsi juxtaposés, les deux couteaux ne présentent guère plus d'épaisseur qu'un kératotome simple. Comme le bouton, et conséquemment la petite pièce, doivent toujours se trouver en avant, lorsqu'on met le kératotome double en usage, il est nécessaire, pour pouvoir exécuter le même procédé aux deux yeux, d'être muni de deux instruments. Le chirurgien commence par procéder à la ponction et à la contre-ponction, comme s'il manœuvrait avec le couteau de Beer; le kératotome double est alors fermé, les deux tranchants regardant en haut, les pointes vers le nez, la rainure en avant. Dès que l'instrument ne peut plus avancer, à cause de la rotation de l'œil vers le grand angle, l'opérateur ramène l'organe dans une position plus directe et l'y assujettit, en inclinant légèrement vers la tempe l'extrémité libre du manche; puis, tenant ce dernier et conséquemment la grande lame dans l'immobilité, il achève la section en conduisant doucement vers le nez la lame antérieure, à l'aide du bouton qu'il fait avancer de dehors en dedans avec la pulpe de la seconde phalange du pouce. On peut d'ailleurs employer cet instrument comme un kératotome simple, lorsque la docilité du patient et le repos de l'organe le permettent.

En manœuvrant quelque temps sur le cadavre, on arrive à tailler avec le kératotome double un lambeau aussi régulier que si l'on agissait avec le couteau de Beer. Considérant toutefois que la première qualité d'un instrument de chirurgie est la simplicité; que le kératotome à double lame est d'une fabrication difficile; que le moindre défaut dans sa construction peut être cause de quelque accident, comme une perforation et une incision doubles de la cornée, quand les deux pièces ne sont pas exactement en rapport l'une avec l'autre; qu'en outre, cet instrument ne remédie pas aux véritables difficultés du premier temps du manuel, lesquelles n'existent que dans la ponction et la contre-ponction, car celles-ci une fois pratiquées l'on est, avec de l'habitude, maître des mouvements de l'œil, Jaeger ne se sert guère que du couteau de Beer, moins coûteux que le précédent, et qui réunit toutes les conditions désirables.

M. Alexandre (de Londres), qui exécute fréquemment la kératotomie supérieure, agit de la manière suivante, dans le but d'éviter plus sûrement l'évacuation de l'humeur vitrée. Après avoir traversé la cornée avec un kératotome étroit, il dégage son instrument sans terminer l'incision, laissant ainsi un pont qui unit le sommet du lambeau à la portion moyenne de la lèvre opposée de la plaie. Ce n'est qu'après que la cristalloïde antérieure a été ouverte, à l'aide d'une aiguille recourbée, que M. Alexandre tranche le pédicule cornéal avec un bistouri à extrémité mousse, pour procéder ensuite à l'ablation de la cataracte.

§ 2. — Kératotomie inférieure.

MANUEL OPÉRATOIRE. — Les détails exposés dans le paragraphe qui précède nous dispensent d'entrer dans de longs développements sur la manœuvre de la

kératotomie inférieure. L'appareil instrumental précédemment mentionné lui est applicable comme à toutes les extractions à lambeau.

Fig. 22.

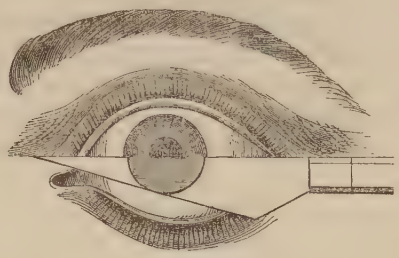

Après avoir ponctionné la cornée à un demi-millimètre environ de sa circonférence, et en se conformant aux principes ci-dessus énoncés, le tranchant du kératotome étant seulement dirigé en bas, on franchit de dehors en dedans la chambre antérieure, on fait ressortir le couteau à l'extrémité interne du diamètre dont l'extrémité externe a été le siége de la ponction, puis on taille, aux épens de la moitié inférieure de la cornée, un lambeau semi-lunaire. La capsule antérieure ayant été déchirée par des sections verticales et horizontales qui s'entre-croisent, on attend quelques instants l'expulsion du corps opaque, et s'il n'est pas rejeté au dehors, on pratique avec le doigt, sur la paupière supérieure, une pression douce qui facilite la sortie de la cataracte. C'est par son bord inférieur que celle-ci s'engage dans l'ouverture pupillaire.

Aussitôt que le kératotome vient d'effectuer la contre-ponction, le professeur Velpeau a l'habitude de le soutenir, du côté du grand angle, avec un instrument en écaille qui sert d'appui au couteau et fixe en même temps le bulbe. On achève ainsi la section, sans que la cornée puisse se porter vers la paroi interne de l'orbite.

La paupière inférieure montre-t-elle quelque tendance à s'incliner en dedans, il faut appliquer sur la joue une ou deux bandelettes qui, déprimant légèrement ce voile, en empêchent le bord libre de froisser les lèvres de l'incision, de contrarier la réunion de la plaie, de s'engager même sous le lambeau cornéal. On a proposé, pour le même but, le collodion et les serre-fines, dont l'application, en embrassant un repli cutané transversal de la paupière inférieure, sollicite l'extroversion de cet organe.

HISTORIQUE, PROCÉDÉS DIVERS.—Des opérations pratiquées, en 1707 et 1708, par Saint-Yves et J.-L. Petit [1], il n'y avait qu'un pas à faire pour ériger en mé-

[1] La doctrine qu'avaient professée F. Quarré et R. Lanier sur le siége de la cataracte était abandonnée, et Brisseau (de Tournay), ainsi que Maître-Jan, qui la défendaient avec ardeur au commencement du XVIIIe siècle, trouvaient partout des incrédules, quand un homme, qui portait une cataracte passée dans la chambre antérieure, et dont la présence dans ce point occasionnait depuis trois mois des douleurs violentes et des insomnies, vint, en 1707, consulter Saint-Yves. Cet oculiste fendit la cornée, au-dessous de son diamètre transversal, avec une lancette, puis dégagea le corps opaque, qui, au

thode l'extraction de la lentille; cet honneur était réservé à Daviel, chirurgien français. Il y avait longtemps toutefois qu'Antylus, Lathyrion et beaucoup de praticiens arabes avaient effectué l'ouverture de la cornée pour enlever par là la cataracte ; mais leurs procédés, connus à peine, étaient plongés dans l'oubli le plus complet. Dans la seconde moitié du XVIIe siècle, Freytag ouvrit la cornée et dégagea le corps opaque accroché avec une aiguille courbe, opération qui ne semble pas avoir eu un grand retentissement. Quoi qu'il en soit, en 1752, époque à laquelle Daviel publia son mémoire sur l'extraction de la lentille[1], 182 succès sur 206 opérations, l'avaient convaincu de l'excellence de sa méthode.

Daviel se servait : 1° d'un couteau lancéolaire, demi-courbe sur le plat (feuille de myrte de Daviel) ; 2° d'un instrument semblable au précédent, mais mousse à son extrémité ; 3° de deux paires de ciseaux de différentes courbures (pl. II, fig. 11 et 12), l'une pour l'incision de la moitié externe de la cornée gauche, et de la moitié interne de la cornée droite ; l'autre pour la section de la moitié externe de la cornée droite et de la moitié interne de la cornée gauche ; 4° d'une petite spatule ; 5° d'une aiguille terminée par un fer de lance tranchant des deux côtés ; 6° d'une curette ; 7° d'une pince déliée. Il plongeait l'instrument n° 1, sa concavité étant en avant, dans la partie inférieure de la cornée, à une petite distance de la sclérotique ; après l'avoir poussé de bas en haut jusqu'à ce que sa pointe fût parvenue vis-à-vis du bord supérieur de la pupille, il le dégageait au dehors, et lui substituait la seconde lance, avec laquelle il agrandissait l'incision, tant à droite qu'à gauche ; les ciseaux lui servaient encore au même usage. Le lambeau taillé, il le soulevait avec la spatule et coupait la cristalloïde antérieure avec le fer de lance. S'il trouvait cette membrane fortement épaissie, il l'incisait circulairement, et la retirait avec les pinces. Une légère pression favorisait l'expulsion de la cataracte ; les fragments étaient enlevés avec la curette.

Beaucoup plus simple que celui de Daviel, le procédé de Lafaye entraîna bientôt presque tous les suffrages ; ce fut en 1753, et à l'hôtel des Invalides, que ce chirurgien le mit pour la première fois à exécution sur le vivant[2]. Il n'avait habituellement besoin que de deux instruments. Après avoir effectué la ponction et la contre-ponction avec un bistouri étroit, bombé sur les deux faces, mousse à un bord, si ce n'est près de la pointe, tranchant à l'autre bord, il pratiquait dans la moitié inférieure de la cornée une section semi-lunaire, par une manœuvre semblable à celle qu'ont adoptée les chirurgiens modernes, et que Lafaye eut la

grand étonnement de Saint-Yves et de Méry, qui assistaient à l'opération, fut reconnu pour le cristallin. Consulté l'année d'après pour une cataracte qui, après avoir été abaissée, avait franchi la pupille par suite d'un effort, Méry fut d'avis qu'il fallait l'extraire suivant le même mode ; l'opération fut faite en sa présence et devant Saint-Yves par J.-L. Petit ; le résultat fut le même que dans le fait précédent. Ces opérations contribuèrent à dissiper l'erreur dès longtemps accréditée sur la nature de la cataracte

[1] Daviel, *Sur une nouvelle méthode de guérir la cataracte par l'extraction du cristallin*, dans les *Mémoires de l'Académie de chirurgie*, édit. Fossone, t. III, p. 213.

[2] Lafaye, *Mémoire pour servir à perfectionner la nouvelle méthode de faire l'opération de la cataracte*, dans les *Mémoires de l'Académie de chirurgie*, édit. citée, t. III, p. 471.

gloire d'avoir enseignée le premier. Faisant glisser alors sous le segment cornéal la gaîne du kystitome mentionné page 523, il en conduisait l'extrémité à la pupille, poussait le bouton pour dégager la lance, incisait la capsule, faisait rentrer le dard qui ne pouvait ainsi, ni à son entrée ni à sa sortie, blesser le globe ; l'ablation du kystitome ne tardait pas à être suivie de l'expulsion de la lentille.

Décrire ici les procédés de Garangeot, de Poyet, de Ténon, etc., serait entrer dans des développements peu dignes d'être confiés à la mémoire ; le lecteur peut consulter sur la plupart d'entre eux *le Cours d'opérations sur la chirurgie des yeux* de Pellier, où ils sont exposés avec détails. Parmi les oculistes qui contribuèrent le plus à perfectionner la kératotomie inférieure, et l'extraction en général, il faut citer Barth, Richter et Beer qui parvinrent à accréditer dans la pratique les couteaux le mieux appropriés à la formation du lambeau cornéal. Les moyens d'obvier à la mobilité du globe, durant la manœuvre, ont beaucoup aussi occupé les hommes de l'art. Béranger tendait à ce but à l'aide d'une érigne double, qu'il implantait dans la conjonctive, au-dessous de la cornée transparente. En 1765, Pierre Pamard présenta la pique à l'Académie de chirurgie. Rumpelt, praticien de Dresde, fit souder le trèfle de l'oculiste d'Avignon à un dé à coudre, attribuant à cet ophthalmostat l'avantage qu'on peut, en s'en servant, abaisser la paupière inférieure. En 1784, Demours a fait connaître un instrument qui présente, au lieu d'un dé, deux branches longues de 45 millimètres et légèrement concaves en dedans, pour qu'elles puissent s'adapter aux parties latérales de l'index, les faces palmaire et dorsale de ce doigt restant libres ; ces deux branches se recourbent et se confondent dans la portion de l'appareil qui, pourvue du dard d'un côté, doit embrasser de l'autre l'extrémité de l'indicateur. C'est dans la cornée, et vers l'extrémité interne de son diamètre transversal, que Demours engageait la pique de son ophthalmostat.

On a préconisé quelques instruments destinés à tenir à la fois lieu d'ophthalmostat et de kératotome. L'instrument de Guérin (de Bordeaux) offre une boîte ou châsse métallique, dont la plaque supérieure peut glisser le long de deux rainures latérales, ce qui donne la facilité d'ouvrir l'appareil pour le nettoyer. Cette plaque est munie d'une bascule destinée, par son extrémité antérieure ou bec, à retenir, quand l'instrument est armé, la tige qui soutient la lame ; soudé à angle droit à la bascule, ce bec traverse un trou dont est percée la partie correspondante de la plaque mobile. La plaque inférieure se prolonge de 2 centimètres au delà du corps de la châsse, et un anneau s'y fixe à angle droit ; cet anneau est concave du côté qui doit recevoir la cornée, et l'onglet dont il est pourvu, et qui s'adapte au grand angle, empêche que les parties situées dans cette région ne soient blessées par la pointe de la lame. Celle-ci est triangulaire, en forme de flamme ; la tige qui la supporte, coudée dans sa portion antérieure, est soumise, dans l'intérieur de la boîte, à l'action d'un ressort qui, en se débandant, fait cheminer la lame d'un côté à l'autre. Pour se servir de cet appareil, que son auteur présenta à l'Académie de chirurgie en 1786, il faut d'abord l'armer, c'est-à-dire appuyer sur l'extrémité postérieure de la bascule, puis porter le couteau en dehors de l'aire de l'anneau ; la lame

sera maintenue immobile dans cette position par l'échappement de la bascule qu'on abandonne à elle-même. Le chirurgien présente l'anneau à la cornée, de telle sorte qu'elle s'y engage entièrement ; l'instrument est alors tenu horizontalement, d'avant en arrière. Dès que le bout de l'indicateur presse sur la bascule, le bec de celle-ci se lève, le ressort se débande, la lame s'échappe pour se porter vers son point de repos, et la moitié inférieure de la cornée est ouverte d'un seul trait et en un instant indivisible, du petit au grand angle. Le couteau à ressort de Dumont est construit d'après les mêmes vues que celui de Guérin (de Bordeaux), dont il diffère en ce que l'anneau et le corps de l'instrument se trouvent sur la même ligne. Comme on place la châsse vers l'angle externe de l'œil, le chirurgien a l'avantage de prendre un point d'appui sur la tempe du malade, ce qui ne saurait avoir lieu avec l'autre appareil. L'instrument de Guérin (de Lyon) est une sorte de pince ou de tenaille composée de deux tiges, dont l'une présente à son extrémité libre un dard, et l'autre un couteau triangulaire. L'appareil ayant été porté vers l'œil, les deux branches écartées et appliquées verticalement contre la joue, on implante dans la cornée, très-près de son limbe et à une hauteur convenable, la pique d'un côté, et au côté opposé la pointe du kératotome ; le lambeau est taillé, aussitôt que la lame a rejoint le dard. Ces instruments sont généralement exclus de la pratique chirurgicale. On leur a reproché d'exposer à des désordres par le plus petit changement de position de la machine ; ils ont parfois provoqué l'évacuation de l'humeur vitrée, sous la double influence de la compression exercée sur le bulbe et de contractions spasmodiques que la violence de la commotion faisait naître dans les muscles de cet organe. On ne peut nier cependant que ces ingénieux appareils, très-dangereux dans des mains peu habituées à les manier, n'aient procuré de fort belles cures. Marc-Antoine Petit fait un éloge pompeux de l'instrument de Guérin (de Bordeaux), après l'avoir appliqué nombre de fois sur le vivant avec succès.

Les premiers qui proposèrent les *couteaux-aiguilles* paraissent être Petit et Pallucci [1]. Ces appareils, qui ont été modifiés de différentes manières par Blasius (de Halle), M. Reybard (de Lyon) et d'autres oculistes, offrent une aiguille destinée à effectuer en premier lieu la ponction de la cornée, l'incision de la capsule, puis la contre-ponction kératique ; un kératotome taille ensuite le lambeau en glissant le long de la tige métallique, à la faveur d'une rainure établie sur le dos ou sur l'une des faces du couteau. Voici les principaux avantages que M. Grand-Boulogne attribuait jadis à son couteau-aiguille, dont il a fini par abandonner l'emploi, d'après ce qu'il m'a dit lui-même ; des données à peu près identiques ont été fournies par les auteurs d'instruments de ce genre. 1° Quels que soient les mouvements du globe, l'humeur aqueuse ne s'épanche pas trop tôt au dehors, et ainsi se trouve évitée la blessure de l'iris, qui a sa principale cause dans l'écoulement prématuré de ce fluide ; 2° la réunion de la section de la cristalloïde antérieure au premier temps de l'opération abrége et simplifie le manuel; 3° la contre-ponction ayant été pratiquée par le conducteur, le globe

[1] Wenzel, *Manuel de l'oculiste*, ou *Dictionnaire ophthalmologique*. Paris, 1808, t. I, p. 61.

peut être dès lors maintenu dans une immobilité parfaite ; 4° l'incision de la cornée s'effectue avec précision ; le lambeau a toujours ses dimensions normales ; on peut se passer, pour l'agrandir, de ciseaux ou d'autres instruments supplémentaires ; 5° la kératotomie supérieure se pratique avec autant de facilité que la kératotomie inférieure ou oblique, de telle sorte que ces opérations, qui ne sont guère abordables que par des hommes spéciaux, deviennent à la portée de tous les praticiens. Séduit par ces théories, j'ai fait fabriquer par M. Charrière un couteau de Blasius, mais je n'ai pas tardé à renoncer à son emploi, le trouvant plus embarrassant qu'utile. Les couteaux-aiguilles, d'ailleurs, comme le couteau à double lame, sont destinés surtout à remédier aux difficultés que crée, dans la taille du lambeau, la fuite de l'œil vers le grand angle. Or, comme la pique de Pamard nous offre, à cet égard, un secours suffisant, ces appareils compliqués me paraissent devoir être bannis de la pratique.

§ 3. — Kératotomie oblique.

Dans ce mode d'extraction, le couteau à cataracte pénètre, à une petite distance du limbe de la cornée, dans le quart supérieur externe de cette membrane, ressort au point diamétralement opposé, et taille un lambeau dont le bord libre représente un segment de cercle à convexité obliquement tournée en bas et en dehors. On se conforme, d'ailleurs, pour l'exécution du premier temps, comme pour le reste de la manœuvre, aux principes ci-dessus exposés.

Fig. 23.

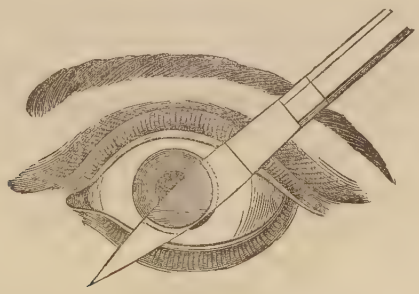

La kératotomie oblique a été imaginée et longtemps pratiquée avec bonheur et habileté dans toutes les contrées de l'Europe par Wenzel père, dont le manuel a été adopté sans aucune modification par Wenzel fils. Les bénéfices qu'ils attribuent à cette direction donnée à la section cornéale, c'est que, la pointe du couteau ne va jamais blesser les parties situées à l'angle interne de l'œil, ni le côté du nez, ce qu'il est quelquefois difficile d'éviter dans l'incision en travers, du petit au grand angle. En outre, d'après les mêmes oculistes, comme le lambeau est presque entièrement recouvert par la paupière supérieure, les lèvres de la plaie, exactement rapprochées l'un de l'autre, se cicatrisent avec promptitude, et l'on a moins à craindre la procidence de l'iris. La réunion des deux premiers temps de l'opération en un seul temps est le seul reproche grave qu'on puisse

adresser à la kératotomie oblique externe, telle que l'exécutaient ces chirurgiens. Arrivés, en effet, à la partie supérieure externe du limbe pupillaire, ils imprimaient à l'instrument un léger mouvement de bascule, par lequel le manche se portait en devant et la pointe conséquemment en arrière; le kératotome était alors engagé dans la pupille, perçait la cristalloïde antérieure, passait sous elle, la perçait de nouveau à sa partie inférieure interne; puis, le manche ayant été rapproché de la tempe, la lame revenait dans la chambre antérieure pour aller effectuer la contre-ponction, et en dernier lieu l'achèvement du lambeau. Nous ajouterons que Wenzel fils recommande, dans le cas où l'on éprouve quelque difficulté pour terminer la section, de fournir un point d'appui au tranchant du couteau, au moyen de l'ongle de l'indicateur ou du médius, principe adopté par M. Velpeau et modifié par lui, comme il a été dit page 555. Le procédé de Wenzel, dans lequel le disque capsulaire devient le siége d'une solution de continuité de forme et de direction analogues à celles de l'incision qu'on fait simultanément à la cornée, est brillant sans doute, mais entaché d'inconvénients que nous croyons avoir suffisamment développés (page 533) et qui l'ont fait généralement abandonner. Boyer, Roux et beaucoup d'autres opérateurs, qui donnent à leur lambeau l'obliquité prescrite par Wenzel, n'ouvrent la capsule, avec un instrument particulier, qu'après que la cornée a été complétement divisée.

§ 4. — Kératotomie linéaire.

On a pour but, dans cette opération, d'effectuer l'extraction du cristallin par une solution de continuité qui résulte d'une simple ponction pratiquée vers la périphérie de la cornée. La condition capitale, pour que l'expulsion du corps opaque puisse avoir lieu sans tiraillements et sans efforts, c'est que la cataracte soit fluide ou laiteuse, molle ou caséeuse, ou bien encore que la lentille ait subi un morcellement ou une diminution de volume, par suite d'une opération antérieure ou d'une léson accidentelle.

APPAREIL INSTRUMENTAL.—Il se compose : 1° du couteau lancéolaire (pl. III, fig. 1); 2° du crochet à iridodialyse (pl. III, fig. 2), qui peut être remplacé par celui de Guthrie (pl. II, fig. 15); 3° de la curette de Daviel. L'élévateur et le trèfle contribueront, dans quelques cas, à donner de la sécurité à la manœuvre.

MANUEL OPÉRATOIRE (*œil gauche*).—Le malade est assis, comme dans les opérations précédemment décrites; un aide se tient debout derrière lui. La pupille aura dû être largement dilatée. La manœuvre comprend trois temps : 1° ponction de la cornée; 2° incision de la capsule antérieure; 3° expulsion du corps opaque.

Premier temps. Ponction de la cornée.—Elle sera pratiquée dans cette membrane, à un demi-millimètre environ de sa conférence et vers l'extrémité externe de son diamètre horizontal. La lame glissera parallèlement à l'iris et sera dégagée d'un coup sec, pour éviter autant que possible l'effusion de l'humeur aqueuse. L'ouverture aura une longueur de 5 ou 6 millimètres.

Deuxième temps. Incision de la capsule antérieure.—Après avoir accordé quelques instants de repos au patient, le chirurgien s'arme du crochet, le conduit à

travers la plaie, sa convexité en haut, le fait glisser, de dehors en dedans, jusqu'au champ de la pupille, imprime alors au manche un quart de tour sur son axe, de telle sorte que le point noir, qui correspond à la convexité de l'instrument, vienne regarder en avant, et que la pointe se dirige du côté de la membrane qu'il s'agit d'arracher par lambeaux. Pour arriver à ce but, on plonge le crochet dans la capsule, vers son bord interne, en éloignant légèrement le manche de la tempe, puis on entraîne l'instrument horizontalement de dedans en dehors, mouvement qui doit être répété quatre ou cinq fois, afin que la cristalloïde soit lacérée sur tous les points de sa surface. On peut encore, pour rendre l'opération plus complète, faire agir le crochet dans d'autres sens. On le retire de l'œil par le milieu de la solution de continuité, la pointe en bas et un peu en arrière (page 423). Pendant qu'on déchire ainsi le disque antérieur du sac capsulaire, on voit souvent les couches corticales antérieures proéminer à travers l'ouverture de la cristalloïde.

Troisième temps. Extraction.—La curette, tenue de la main droite, est appliquée horizontalement et par son dos sur la lèvre temporale de la plaie ; pendant cette manœuvre, la pulpe de la troisième phalange de l'indicateur gauche presse le globe contre le bord interne de la cornée. Simultanément comprimée entre ces deux forces opposées et refoulée en avant par les contractions des muscles oculaires, la substance cristalline s'échappe peu à peu de la pupille et vient sortir par la perforation de la cornée. L'effusion sera surtout rapide et complète, si la cataracte est liquide. Dès que l'évacuation est effectuée, l'ouverture pupillaire récupère son éclat et l'opération est terminée. Dans le cas, au contraire, ou quelques débris opaques persistent à séjourner dans l'organe, force est de procéder à l'introduction de la curette pour les amener au dehors. La convexité de l'instrument continuera à regarder en arrière dans cette manœuvre supplémentaire.

Le manuel est le même dans son application à l'œil droit. Le couteau lancéolaire, le crochet et la curette sont alors confiés à la main gauche. Le pansement se pratique comme à la suite de l'iridectomie (page 414).

DES CAS DANS LESQUELS LE CRISTALLIN NE PEUT ÊTRE EXTRAIT PAR LA MANŒUVRE QUI PRÉCÈDE, DILACÉRATION DE LA CAPSULE, PROCÉDÉ DE MM. DE GRAEFE ET SCHUFT.—Lorsque, par suite d'une appréciation erronée de la consistance du corps opaque, l'on a attaqué un cristallin trop ferme pour qu'il pût s'échapper par la petite plaie de la cornée, deux voies s'ouvrent au chirurgien : 1° abandonner la cataracte à l'absorption ; 2° la dégager avec la curette, en agrandissant au besoin l'incision kératique et en excisant l'iris.

La réalisation du premier de ces expédients rentre dans le procédé de Jaeger père, que j'ai décrit avec détails, en 1844, sous le nom de *dilacération de la capsule*[1]. Après avoir parlé de la ponction de la cornée, avec le couteau-lance, et de la lacération du disque antérieur du sac capsulaire, avec le crochet à décollement, je disais : « Jaeger, qui a exécuté avec succès *la discision* et la *dilacération de la capsule* chez un grand nombre de malades, propose de les substituer au broiement, qu'il considère comme dangereux, par suite des phénomènes d'étran-

[1] Ch. Deval, *Chirurgie oculaire*, p. 180.

glement qu'amène quelquefois la turgescence qui s'empare en même temps de tous les fragments disséminés dans l'œil. L'âge avancé contre-indique l'application de l'un et de l'autre de ces procédés, d'après Jaeger. C'est, en général, à la discision de la cristalloïde antérieure qu'il a recours, ne la remplaçant par la dilacération que dans les cas où l'exécution de la première de ces opérations paraît difficile ou impossible. Nous citerons une capsule qui semble trop consistante pour se prêter à l'action de l'aiguille, et une cataracte d'un grand volume qui, refoulant l'iris en avant, rétrécit la chambre antérieure, d'où il suit que le chirurgien serait gêné dans les mouvements de levier qu'il doit imprimer à son instrument, et ne pourrait en porter la pointe dans une étendue suffisante de la membrane. Une pupille trop resserrée et l'impossibilité d'en provoquer la dilatation par les narcotiques repoussent encore la discision d'après le même praticien. »

Le but primitif de Jaeger, comme on le voit, n'était pas l'ablation immédiate de l'obstacle ; en mettant la capsule antérieure en lambeaux, il ne se proposait que de solliciter la résorption du corps opaque par l'action macérante de l'humeur aqueuse. Or, dans la circonstance dont il s'agit ici, on aura d'autant plus de chances de voir le cristallin passer rapidement à l'absorption, que la kératotomie linéaire ne s'exécute guère que sur des sujets encore peu avancés en âge. Chez une jeune fille que Jüngken soumit à ce procédé, entraînant au dehors de la plaie cornéale la cristalloïde antérieure accrochée, vers son bord interne, avec les pinces de Blœmer (pl. I, fig. 10), l'opacité qui encombrait la pupille s'était dissipée un mois après l'opération ; cette ouverture était noire à cette époque et la vue complétement rétablie.

La seconde opération, précédemment indiquée, paraît avoir aujourd'hui quelque vogue en Allemagne. M. Schuft a proposé, pour sa réalisation, quatre curettes de différentes grandeurs[1] et montées deux à deux sur le même manche, suivant la disposition que nous offrent les fig. 14 et 15 de la pl. II. Ces curettes sont plus larges que la curette de Daviel ; leurs bords sont minces ; la tige qui supporte chaque curette est très-effilée, ce qui permet de manœuvrer sans maintenir la plaie largement béante. Une ponction de six millimètres environ de longueur ayant été faite dans la cornée, avec le couteau-lance, immédiatement en dedans de la limite externe de cette membrane, on excise un fragment d'iris avec les pinces et les ciseaux ; on ouvre la capsule transversalement et de dedans en dehors avec le crochet, puis on engage l'une des curettes dans la plaie kératique. L'instrument, dont la concavité est tournée en avant, doit pénétrer d'abord directement vers le centre du globe ; la curette vient se placer ensuite, par sa concavité, contre la paroi postérieure de l'obstacle qui est refoulé d'arrière en avant vers la cornée, puis entraîné au dehors, en longeant la face postérieure de cette membrane. Si le noyau seul a été extrait, on dégage supplémentairement les débris lenticulaires avec une curette de dimensions appropriées.

Dans l'hypothèse que nous avons admise, et dans les cas surtout de double

[1] On trouve ces instruments chez M. Lüer, place de l'École de médecine.

cécité, la rapidité des résultats, qui dérivent de l'application du procédé de MM. de Graefe et Schuft, devra le faire souvent préférer à la simple dilacération de la cristalloïde, bien que l'excision iridienne, qui figure dans ce procédé, soit une imperfection qu'il y aura lieu d'éviter autant que possible.

HISTORIQUE, PROCÉDÉS DIVERS.—D'après les recherches de M. Sperino, c'est à Gibson (de Manchester) que revient le mérite d'avoir pratiqué le premier, en 1811, l'incision linéaire de la cornée pour l'expulsion de la cataracte molle, et au professeur Jaeger celui d'avoir fait connaître le nouveau procédé opératoire. Parmi les chirurgiens qui ont contribué le plus à en préciser les indications et à lui imprimer la vogue dont il jouit, il est juste de nommer M. Edouard Jaeger et M. de Graefe. Nous devons, toutefois, ajouter qu'à l'époque où nous étudiions à Vienne, Rosas enseignait dans ses cours l'extraction de la cataracte par la ponction de la cornée, ou *petite kératotomie*. Il recommandait, comme instruments principaux, pour son exécution, le couteau à cataracte, la curette de Daviel, le crochet à décollement et les petites pinces de Fischer (pl. II, fig. 16). Cet expédient est indiqué, d'après le professeur de Vienne, dans les cas où la présence d'un obstacle de petites dimensions rend superflue une grande incision de la cornée, lorsque, par exemple, à la suite d'une opération antécédente ou d'une lésion traumatique, il s'agit d'extraire des débris lenticulaires ou une capsule opaque.

Gibson traversait, avec une aiguille courbe, les membranes pariétales de l'œil, ouvrait largement le disque antérieur de la capsule et attendait, pendant deux ou trois semaines, que le cristallin fût ramolli par suite de son imbibition. Ce n'était qu'alors qu'il fendait la cornée vers l'angle externe, et sollicitait, avec la curette, la sortie des débris lenticulaires. Ce procédé n'eut, avec juste raison, aucun retentissement. M. Stœber attaque simultanément et la cornée et la cristalloïde antérieure[1]. Toutefois, ce praticien fait observer que cette réunion des deux premiers temps en un seul temps n'est peut-être pas applicable à tous les cas, surtout lorsque le cristallin est assez éloigné de la face postérieure de la cornée ; mais, dans les cataractes molles, il arrive le plus habituellement que la lentille, pourvue d'un fort volume, se trouve très-rapprochée de la cornée, quand la pupille est dilatée. On peut alors, avec un couteau à cataracte un peu effilé, pénétrer, d'un seul coup, jusque dans la masse lenticulaire et faire à la capsule une incision presque aussi grande que celle qui a été effectuée sur la cornée. On abrége ainsi l'opération, dit le professeur de Strasbourg, on évite cette inquiétude qui s'empare quelquefois des patients, lorsque, après avoir déposé le couteau, on cherche à introduire l'instrument destiné à lacérer la cristalloïde; il est possible, d'ailleurs, que ce second temps devienne fort épineux par suite de la contraction pupillaire qui succède communément à l'écoulement de l'humeur aqueuse. Nous devons citer enfin, dans l'histoire de la kératotomie linéaire, le docteur Furnari qui, dès 1841 et dans son *Traité des maladies des yeux*, préconisait un procédé qui s'y rattache et qu'il décrit sous le nom de *kératotomie-kystotritie*. La cornée et la cristalloïde antérieure ayant été incisées en même

[1] *Annales d'oculistique*, t. XXXVIII, p. 18.

temps avec un kératotome à double lance, qui consiste dans un couteau lancéolaire terminé par une petite lance de la forme de celle d'une aiguille à cataracte. M. Furnari remplace ce couteau par le kystotriteur, pince à double bascule, dont les branches sont courbes sur leur plat et se terminent chacune par une cuiller dentelée sur ses bords. Le corps lenticulaire est saisi avec cet instrument et extrait, si son volume ne s'oppose pas à son expulsion. Dans le cas contraire, on le fragmente et on le dégage par morceaux.

§ 5. Résultats de l'opération de la cataracte par extraction.

A la suite d'une extraction à lambeau, le malade éprouve habituellement dans l'œil, peu de temps après avoir été opéré, la sensation d'une brûlure légère, quelquefois d'une douleur vive, dont il rapporte souvent le siége à l'endroit même de la plaie. Des larmes chaudes et abondantes s'écoulent par intervalles sur la joue, surtout dans les premières vingt-quatre ou trente-six heures; ce larmoiement a insensiblement cessé vers le quatrième ou le cinquième jour. Les lèvres de la solution de continuité sont d'ordinaire complétement réunies à cette même époque; vingt-quatre heures après l'opération, elles sont déjà agglutinées entre elles. Peu à peu, la cicatrice devient de plus en plus solide; elle finit parfois par être tellement exiguë, surtout après la kératotomie supérieure, qu'on éprouve quelque difficulté à en constater la situation. Cette cicatrice et souvent l'iridodonésis sont les signes anatomiques qui démontrent qu'un œil a été opéré par cette méthode. Les suites de l'extraction linéaire sont, presque constamment, plus bénignes encore, à cause de l'absence d'un lambeau, du peu d'étendue de l'incision et de l'exacte coaptation des lèvres de la plaie. Plusieurs sujets ont quitté mon dispensaire complétement guéris, cinq ou six jours après l'opération.

Un malade, âgé de soixante-cinq ans et d'un tempérament sanguin, qui avait subi depuis peu de temps l'extraction, écrivait à Demours : « Je suis parti de Paris et j'étais en diligence ; quelle fut ma surprise, lorsque le jour fut venu, de voir tous les objets se représenter à mes yeux sous la couleur rose, ce qui a lieu les matins et les soirs. Dans la journée, j'y vois comme à mon départ. Chaque jour, la teinte rose devenait moins foncée, et ce n'est que depuis hier qu'elle a presque tout à fait disparu.—Ces sortes de phénomènes ne durent que peu de jours, répondit Demours; il n'y a rien à faire. »

Immédiatement après l'extraction, les uns, qui sont les plus nombreux, voient les objets dans leur teinte naturelle; les autres les voient bleus dans un champ bleu; il en est qui les voient rouges dans un champ rouge. Ces trois catégories embrassent tous les opérés; elles correspondraient, d'après M. Guépin, aux chances de succès que, toutes choses égales d'ailleurs, les opérations présentent. Ce praticien ajoute qu'il y a grande probabilité de réussite chez les premiers, qu'il n'a pas vu que les seconds fussent plus difficiles à guérir, mais que, chez les derniers, le retour de la vision a été presque constamment incomplet. Les particularités qui viennent d'être signalées, et sur la valeur desquelles l'ob-

servation clinique aura à prononcer, peuvent se manifester aussi après l'abaissement. J'ai plus particulièrement constaté que les sujets qui avaient été soumis à l'une ou à l'autre de ces méthodes voyaient dans le principe les objets colorés en bleu. Il faut noter encore que quelques malades les voient doubles ou modifiés dans leurs formes. Ces anomalies dans les fonctions visuelles, qui inspirent d'ordinaire de l'inquiétude aux opérés, s'évanouissent, en général, à mesure que l'organe se fortifie par l'exercice.

Article 4. — Troisième méthode. — Discision.

Le morcellement de la lentille n'est pas une condition indispensable pour la résorption de cet organe; l'expérience clinique démontre qu'il suffit souvent, pour qu'un cristallin disparaisse, qu'il soit librement baigné par l'humeur aqueuse que l'absorption renouvelle sans cesse. Il est un point auquel on ne saurait trop s'attacher dans l'exécution des procédés, quels qu'ils soient, qui se rapportent à cette méthode, c'est de bien ouvrir le disque antérieur du sac capsulaire; sans cette précaution, ses lambeaux peuvent se ressouder, et le corps opaque, emprisonné de nouveau, se dérobe dès lors à l'action macérante de l'humeur aqueuse.

Dans la méthode dont nous abordons l'étude, tantôt on réduit en fragments et la lentille et son enveloppe, afin de multiplier les surfaces de la masse dont on se propose de provoquer la résorption; tantôt on se borne à morceler partiellement la cristalloïde antérieure, laissant sur place le cristallin presque intact. *Le broiement* proprement dit se pratique par la sclérotique ou par la cornée; c'est par la voie kératique que Jaeger procède pour *la discision de la capsule* et pour *la dilacération de cette membrane*, mode d'opérer sur lequel nous avons appelé déjà l'attention du lecteur.

§ I. — Broiement par scléroticonyxis.

Nous avons vu que le broiement sclérotidien était recommandé par Celse comme un expédient auquel on doit avoir recours quand la cataracte remonte pendant l'abaissement. Pott en fit une méthode opératoire particulière; Scarpa n'insista que plus tard sur ses avantages dans les cataractes molles; Adams, Stevenson, Vacca Berlinghieri lui trouvent une telle supériorité sur l'extraction et sur la dépression qu'ils l'appliquent à presque tous les cas de cataracte.

APPAREIL INSTRUMENTAL. — Les instruments que la plupart des chirurgiens emploient pour cette opération sont les aiguilles avec lesquelles on effectue l'abaissement. Rosas se sert d'une aiguille falciforme (pl. II, fig. 5), qui ne diffère de son kystitome qu'en ce que, dans celui-ci, le dos de la faux est mousse, tandis que les deux bords sont tranchants dans l'aiguille; la marque du manche correspond au tranchant convexe. Cet instrument présente toute la solidité nécessaire pour ne pas plier pendant l'opération; il divise l'appareil lenticulaire avec plus de facilité que les autres aiguilles; la capsule la plus coriace ne peut résister à son action.

MANUEL OPÉRATOIRE. — Je crois qu'il n'est guère indiqué d'opérer suivant ce mode que dans le cas où, une cataracte n'ayant pu être réclinée après l'introduction de l'aiguille destinée à la dépression par scléroticonyxis, force est d'en effectuer la discision. On conduit la pointe de l'instrument jusqu'au bord pupillaire interne, au-dessus du diamètre horizontal de l'orifice, on fait exécuter au manche un quart de rotation sur son axe, pour que l'un des tranchants de la lance se tourne vers la cristalloïde antérieure, et l'on pratique dans la masse lenticulaire des sections obliques et transversales qui s'entre-croisent, en imprimant à l'aiguille des mouvements de levier. On conseille généralement de jeter quelques fragments dans la chambre antérieure et de chercher à en précipiter les plus gros dans la région déclive du corps vitré. Puis on retire l'instrument.

Ce n'est pour ainsi dire qu'à mon corps défendant que je me suis vu parfois contraint de recourir à cette opération, qui devra être autant que possible remplacée par d'autres procédés infiniment plus avantageux, comme nous le verrons tout à l'heure.

Procédé de Rosas. — Le manuel comprend quatre temps. Dans le premier, on perce les membranes; dans le second, la faux est conduite à la partie interne du limbe pupillaire; dans le troisième, on broie la cataracte; dans le quatrième, on dégage l'aiguille. On agit sur l'œil gauche avec la main droite, sur l'œil droit avec la main gauche. Nous supposerons le premier cas.

Premier temps.—L'instrument doit être tenu entre les trois premiers doigts dans une position horizontale, l'une des faces de la serpette tournée en haut, le tranchant concave en arrière. On perfore le bulbe au point indiqué pour l'abaissement sclérotidien. Pendant que la faux pénètre, l'extrémité libre du manche s'éloigne légèrement de la tempe et se rapproche conséquemment du chirurgien.

Deuxième temps. — Un mouvement de rotation d'un quart de cercle ayant ramené en bas la marque du manche qui regardait en devant, on pousse horizontalement l'aiguille jusqu'au bord interne de la pupille. La faux y arrive, l'une de ses faces en avant, le tranchant concave en haut.

Troisième et quatrième temps. — On commence par abaisser le manche, pendant qu'on lui fait exécuter un quart de rotation sur son axe, d'où il résulte que l'aiguille, tout à l'heure horizontale, est devenue oblique, et que le tranchant concave s'est accolé à la capsule antérieure. On pratique alors dans ce feuillet, ainsi que dans le corps sous-jacent, en élevant le manche vers le front, une incision oblique de haut en bas et de gauche à droite. A mesure que la faux pèse sur les parties, il faut avoir soin de retirer un peu l'aiguille hors du bulbe, pour la faire agir en coupant, précepte sur lequel insiste beaucoup le professeur. On exécute, suivant les mêmes indications, une seconde section au-dessous de la précédente, et qui lui est parallèle. Le manche, dont le point noir regardait à droite en avant et en haut, ayant subi un quart de rotation qui en conduit la marque à gauche et en bas, l'on effectue successivement, et en procédant de bas en haut et de gauche à droite, deux autres incisions également parallèles entre elles, et qui croisent les premières. Puis on imprime à la faux la direction qu'elle avait à la fin du second temps, et, rapprochant et éloignant alternative-

ment le manche de la tempe, on jette des débris dans la chambre antérieure. L'on en abaisse aussi quelques-uns dans la postérieure avec le plat de l'aiguille. Cela fait, l'on donne à cette dernière l'obliquité qu'elle avait reçue au commencement de ce troisième temps, c'est-à-dire que le tranchant concave se tourne de nouveau à gauche, en arrière et en bas, et la marque du manche à droite, en avant et en haut, et l'on pratique, dans l'intention de fendre la capsule postérieure, une incision oblique de haut en bas et de gauche à droite; on exécute enfin, horizontalement de dedans en dehors, une section qui barre la précédente, le tranchant concave étant alors dirigé en arrière. Le lecteur remarquera que l'aiguille affecte à la fin de ce temps la situation qu'elle avait lors de son entrée dans l'œil. Il ne reste plus, dans le quatrième temps, qu'à la dégager d'arrière en avant. Ces mouvements multipliés deviennent superflus quand la cataracte est laiteuse. Deux ou trois incisions entre-croisées entre elles sont alors suffisantes.

TRAITEMENT CONSÉCUTIF. — Les fomentations réfrigérantes seront pratiquées longtemps, et avec la plus grande persévérance, à la suite de la tentative qui vient d'être décrite. Les mydriatiques sont d'un puissant secours pour établir une large communication entre les deux chambres et prévenir l'atrésie pupillaire, qui survient quelquefois, par suite de la compression irritante que les fragments tuméfiés par l'humeur aqueuse exercent sur la cloison iridienne et sur les bords de la pupille, qu'ils obstruent. Il est à peu près inutile que le malade se mette au lit; mais il doit garder la chambre et éviter les influences qui pourraient susciter des accidents inflammatoires; la pièce qu'il occupe sera plus éclairée que si l'on avait agi par l'une des deux autres méthodes. M. Radius ne ferme pas les yeux de ce genre d'opérés et ne leur met pas de bandeau : il les condamne seulement à séjourner dans une chambre obscure.

Dans certains cas, deux ou trois semaines s'écoulent sans aucun changement dans l'état des débris lenticulaires, circonstance qui tient le malade dans une attente pénible. Les instillations d'un collyre éthéré et les frictions pratiquées sur la paupière supérieure avec le doigt imprégné d'un liniment ammoniacal, agents employés pour stimuler la résorption, paraissent avoir fourni quelques bons résultats à Ware. Weller prétend s'être servi avec succès dans le même but des huiles de girofle, de fenouil, de cajeput et de l'ammoniaque liquide, médicaments qu'on fait vaporiser sous l'œil; il vante aussi les faibles dissolutions de tartre stibié ou de sublimé corrosif, avec addition de quelques gouttes d'un liquide spiritueux, et qu'on doit introduire tièdes entre les voiles palpébraux. Les purgatifs souvent répétés, le polygala de Virginie (p. 123), le calomel, moyens concurremment employés avec les onctions mercurielles sur le front et la paupière supérieure, avec les réfrigérants et les instillations de sulfate d'atropine se sont plus particulièrement montrés efficaces dans ma pratique. Nous devons citer aussi l'évacuation de temps en temps réitérée de l'humeur aqueuse par la ponction cornéale, que recommande Werneck; Rosas m'a dit avoir observé que cet expédient était supérieur à tous les agents qu'on a préconisés dans ce but. Quoi qu'il en soit, l'expérience démontre qu'on est fréquemment obligé de renouveler plusieurs fois la discision avant d'arriver à la destruction complète des débris

de la lentille; dans quelques cas même, ces tentatives sont infructueuses, et force est d'abaisser un noyau lenticulaire qui s'est montré rebelle à l'absorption ou d'entreprendre l'extraction des fragments. Il ne faut point oublier ici la kératotomie linéaire, qui peut mettre fin avec la plus merveilleuse rapidité à tous les inconvénients qui résultent si souvent du broiement de la cataracte.

§ 2. — Broiement par kératonyxis.

APPAREIL INSTRUMENTAL. — Jüngken, Ph. de Walther, etc., pratiquent cette opération avec les aiguilles légèrement recourbées dont ils font usage pour la dépression par la cornée. L'aiguille dont se servait Saunders pour le broiement cornéal ou sclérotical chez les jeunes sujets offre une tige longue de 2 centimètres, droite, et qui s'aplatit dans son tiers antérieur en un fer de lance pointu à son extrémité et tranchant sur ses deux bords. Une aiguille droite, celle que nous avons adoptée pour la discision de la capsule (pl. II, fig. 7), nous paraît devoir être choisie de préférence, dans les cas où l'on se propose de prime-abord de broyer une cataracte par la cornée.

MANUEL OPÉRATOIRE. — Qu'il s'agisse de morceler d'emblée le corps opaque, ou qu'on ait introduit l'aiguille dans le but primitif d'effectuer une réclinaison reconnue impossible pendant la manœuvre, il faut conduire la pointe de la lance à la partie supérieure de la capsule, diriger l'un des tranchants vers le cristallin, fendre ce dernier de haut en bas par des sections verticales et obliques, tourner ensuite l'un des tranchants vers le nez, l'autre vers la tempe, procéder de nouveau, mais alternativement, de droite à gauche et de gauche à droite, à des mouvements de levier pour faire des incisions transversales qui croisent les premières, et retirer enfin l'aiguille. Un grand nombre d'oculistes prescrivent de fixer un ou deux fragments à la pointe de la lance pour les entraîner dans la chambre antérieure, manœuvre en général fort laborieuse, et sur laquelle on ne doit insister qu'avec réserve. Le broiement par scléroticonyxis se prête au rejet des parcelles lenticulaires à travers la pupille beaucoup mieux que le broiement par kératonyxis.

Je crois, et pour des motifs suffisamment exposés page 517, qu'il faut introduire l'instrument à une certaine distance du centre de la cornée, et non à travers le centre même de cette membrane. On peut d'ailleurs, dans cette occurrence, agir sur le globe droit avec la main droite.

Procédé de Rosas. — Ce professeur donne la préférence à une aiguille falciforme, qui ne diffère de celle que nous avons mentionnée dans le paragraphe précédent que par les dimensions de sa faux, qui sont un peu plus petites. Un même instrument est successivement employé pour des destinations différentes. Il sert en premier lieu de kystitome; quand ce dernier est un peu usé par le repassage, on rend tranchant son bord convexe et l'on en fait usage pour la discision par scléroticonyxis; cette même aiguille, encore plus usée, est affectée au broiement par la cornée. Nous supposerons qu'on opère à l'œil gauche.

L'aiguille est saisie entre les trois premiers doigts de la main droite, dans une direction oblique de haut en bas et de gauche à droite, le bord concave de la

faux tourné vers le bulbe, la marque du manche en haut, en avant et à droite. Après avoir perforé la cornée au point d'élection indiqué pour la réclinaison par kératonyxis, on traverse la chambre antérieure et la pupille, et l'on va appliquer le tranchant concave contre la face antérieure de la cataracte, la pointe placée sur la partie supérieure interne de la capsule. Une première incision, oblique de haut en bas et de gauche à droite, est effectuée dans la masse lenticulaire par le bord concave de l'aiguille, dont on élève le manche de la joue vers le front; une autre section, parallèle à la précédente, est faite en second lieu suivant la même manœuvre. Puis on imprime à l'instrument un quart de rotation sur son axe, de telle sorte que la marque du manche, qui était dirigée en haut, en avant et à droite, se porte en bas et à gauche, et l'on pratique, de bas en haut et de gauche à droite, une troisième et une quatrième incision qui croisent les deux premières. L'aiguille ayant été amenée à une direction horizontale, le point noir en bas, on fait passer quelques fragments dans la chambre antérieure et l'on en récline quelques-uns dans la postérieure. Enfin, une section transversale ayant été exécutée de gauche à droite dans la cristalloïde postérieure, on redonne à l'aiguille la position qu'elle avait après son entrée dans l'organe; on fait dans la capsule postérieure, et en descendant, une seconde incision qui barre la précédente, et l'on retire l'instrument de haut en bas, d'arrière en avant et de gauche à droite. L'autre œil sera opéré d'après le même mode, l'aiguille étant maniée de la main gauche.

C'est avec juste raison qu'on a généralement blâmé la section de la capsule postérieure qui figure dans ce procédé. L'opération de la cataracte par extraction, dans laquelle ce feuillet est respecté, démontre qu'il n'y a aucun bénéfice à le couper dans de telles circonstances. Il ne saurait même y avoir que des désavantages dans cette vulnération de la région antérieure du corps vitré.

Procédé de Jacob (de Dublin).—L'instrument dont ce praticien se sert, pour le broiement par kératonyxis, n'est autre chose qu'une aiguille à coudre ordinaire, qui a été plus ou moins recourbée vers sa pointe, à froid et à l'aide d'une pince à disséquer ou d'une petite clef. Toutes les aiguilles ne peuvent céder ainsi; la plupart se brisent dans l'épreuve; mais, quand on est arrivé à imprimer à la tige métallique le degré de courbure désiré, on peut compter sur une trempe qu'on trouve rarement dans les aiguilles fabriquées par les couteliers même les plus experts. On en aplatit l'extrémité sur la pierre à repasser et l'on ajuste la tige métallique à un manche de bois, de telle sorte qu'elle ne dépasse pas d'ordinaire la longueur d'un pouce.

M. Jacob formule de la manière suivante les principaux avantages de son procédé: 1° l'exiguïté d'une perforation, effectuée par un instrument aussi délié, s'oppose à tout écoulement de l'humeur aqueuse pendant la manœuvre; 2° il se prête à toutes les éventualités qu'on peut rencontrer dans ce genre de tentatives. Il permet, par exemple, de bien lacérer le disque antérieur de la capsule. La cataracte offre-t-elle une consistance caséeuse, il est aisé de la réduire en une pulpe molle, en plongeant le crochet de l'aiguille au centre du corps opaque et en faisant tourner le manche entre les doigts. Dans les cataractes plus consistantes, de gros fragments peuvent être harponnés et portés

là où le chirurgien le désire ; il peut même les écraser, dans quelques cas, contre la paroi postérieure de la cornée ; 3° en supposant, enfin, que l'instrument ait été enfoncé plusieurs fois à travers cette membrane, il ne laisse jamais de trace de la vulnération qu'il a produite.

Le chirurgien de Dublin fait pénétrer son aiguille à une petite distance du limbe kératique, et chemine dans la chambre antérieure, la pointe tournée en bas et la convexité en haut, pour éviter autant que possible de léser l'iris. Arrivé à la pupille, il dirige l'extrémité de la tige métallique en arrière, divise la capsule et attaque le corps lenticulaire en imprimant à l'instrument un mouvement de rotation analogue à celui d'un foret, et non un mouvement de levier semblable à celui qu'on exécute avec les aiguilles dont on fait habituellement usage.

DU BROIEMENT CENTRAL.—Quelques chirurgiens proposent d'appliquer ce procédé aux cas où la marge pupillaire étant soudée, dans une très-grande partie de sa continuité, à la capsule, les efforts auxquels on se livrerait pour triompher des brides produiraient la lacération de l'iris, une hémorrhagie et une inflammation inévitable, accidents qui seraient suivis de l'oblitération de la pupille. L'idée première du broiement central paraît appartenir à Heister. *Si cataracta*, dit-il, *tam firmiter uveæ adhereat, ut vix inde separari queat, prodest subinde eam in medio perforare : ita enim radii in oculi fundum per hoc foramen intrare possunt, ægrisque aliqualis visus interdum restituitur.* Weller dit avoir eu lieu de se louer de ce procédé chez quelques malades, et Carron du Villards, qui relate des faits dans lesquels son application lui a réussi, recommande de se servir de l'aiguille de Saunders, qu'on enfonce à 2 ou 3 millimètres du centre de la cornée, pour aller traverser toute l'épaisseur du cristallin, qu'on morcelle dans un diamètre égal à celui de la pupille, opération qui peut au besoin, dit-il, être réitérée plusieurs fois.

§ 3. Opération de la cataracte par la discision de la capsule.

APPAREIL INSTRUMENTAL.—Il se compose d'un élévateur de la paupière supérieure et d'une aiguille à cataracte. Celle dont nous nous servons (pl. II, fig. 7) est droite et terminée par un petit fer de lance à pointe acérée et à bords antérieurs tranchants. Elle ne diffère guère de celle de M. Bowman (pl. II, fig. 6) qu'en ce que, dans celle-ci, la branche métallique subit, vers sa partie moyenne, un épaississement brusque qui l'empêche de pénétrer trop avant. Cette disposition, qui offre, vers le manche, un cylindre d'un diamètre plus fort que celui du cylindre lancéolé auquel il s'ajoute, permet l'appréciation exacte du degré d'enfoncement de l'instrument dans l'œil ; elle est surtout utile aux jeunes chirurgiens peu habitués à ce genre de manœuvres. Dans notre aiguille à discision, comme dans celle de M. Bowman, un point noir correspond sur le manche à l'un des plats de la lance.

MANUEL OPÉRATOIRE. — La pupille aura dû être préalablement dilatée. Les deux yeux peuvent être attaqués avec la main droite. Nous supposerons l'opération à gauche.

L'instrument sera tenu entre les trois premiers doigts de la main droite. L'aide ayant fixé la paupière supérieure et le chirurgien ayant déprimé l'inférieure, celui-ci donne un point d'appui à ses deux derniers doigts sur la région malaire, et présente l'aiguille à la cornée suivant une ligne oblique qui, dirigée de haut en bas et de gauche à droite, divise cette membrane en deux parties égales. L'instrument est alors disposé de telle sorte que la pointe dépasse un peu le limbe cornéal en haut et en dedans, l'un des tranchants faisant face à la cornée, l'autre étant dirigé en avant, en haut et à droite.

Le chirurgien fait ensuite descendre l'extrémité de l'aiguille au-dessous de la circonférence cornéale, par un mouvement décrit dans la dépression par kératonyxis, revient ponctionner la cornée à l'endroit indiqué pour la même opération, et conduit la pointe à la partie supérieure interne de la capsule, l'un des tranchants étant toujours tourné en avant, en haut et à droite : tel est le premier temps. Le morcellement de la membrane, qui constitue le second temps, s'effectue à la faveur de plusieurs incisions qui s'entre-croisent. Il importe peu que des sections dirigées d'après un mode soient faites avant ou après des incisions qui suivent un autre cours ; le point capital est que le tissu soit convenablement coupé et que l'opération fatigue l'organe le moins possible. Pour arriver à ce but, on pratique d'abord deux ou trois incisions de haut en bas et de bas en haut, faisant basculer le manche avec légèreté alternativement de la joue au front et du front à la joue ; puis on fait exécuter à la tige métallique un quart de rotation sur son axe, de manière que l'un des tranchants soit tourné à droite et l'autre à gauche, et l'on exécute quelques incisions transversales. Cela fait, on dégage l'instrument.

Telle est la manœuvre que nous avons adoptée, après l'avoir maintes fois mise à exécution sous la direction de Jaeger père. M. Mackenzie établit en principe que le morcellement de la cristalloïde antérieure doit plutôt dépasser les dimensions normales de la pupille que rester en deçà. Il insiste sur ce fait qu'il ne faut point ouvrir la capsule dans toute l'étendue de son diamètre, ce qui pourrait donner lieu au déplacement de la lentille, qui viendrait comprimer l'iris, ou au passage du corps opaque dans la chambre antérieure.

Conradi est l'auteur du précieux expédient opératoire dont nous venons de tracer la manœuvre. Au lieu d'effectuer les incisions assez longues qui y figurent, on a proposé de ne faire à la cristalloïde qu'une ouverture d'un à un millimètre et demi. Le manuel que nous avons indiqué ne dispose-t-il pas davantage à une résorption prompte et ne met-il pas plus efficacement à l'abri des opacités secondaires ?

§ 4. — Résultats des opérations décrites dans les paragraphes précédents.

Les malades sont en état de distinguer les grands objets immédiatement après l'extraction, et surtout après l'abaissement, car l'obstacle qui était interposé entre les corps extérieurs et la rétine n'existe plus. Comme il persiste après le broiement, la vision continue à rester abolie.

Le laps de temps qu'exige la résorption de la lentille est variable. Dans les

cas les plus heureux, c'est en général vers le dixième ou le douzième jour, rarement plus tôt, très-fréquemment plus tard, qu'on commence à constater, surtout au haut de la pupille, la présence d'espaces noirs qui dénotent que la lumière n'y est plus interceptée. Ils deviennent graduellement de plus en plus étendus; le quart, le tiers, la moitié, la plus grande partie de la prunelle se dégagent peu à peu; elle finit par être mise entièrement à découvert; la faculté visuelle se rétablit dans la même proportion. Il arrive souvent, pendant ce travail, que le limbe pupillaire change momentanément de forme par la pression qu'exercent sur l'iris quelques débris de la cataracte. La cure doit être considérée comme fort belle quand l'obstacle a disparu au bout d'un mois ou six semaines. Je crois pouvoir établir, en thèse générale, que la réalisation de ce résultat demande deux ou trois mois et souvent un laps de temps plus long. La résorption peut être plus rapide, n'exiger par exemple que douze ou quinze jours, lorsque la cataracte est très-molle, et bien moins de temps encore quand elle est liquide. Le 5 mai 1853, après avoir ouvert la capsule antérieure gauche chez un homme âgé d'une quarantaine d'années, mon aiguille se trouva plongée dans un nuage laiteux qui dérobait à ma vue l'iris et la pupille; je dus considérer l'opération comme terminée. Ma satisfaction fut grande, le 7 du même mois, quand je constatai que tout était fini. La pupille jouissait d'un vif éclat et l'humeur aqueuse de sa limpidité normale. Dans d'autres cas, l'absorption n'a pas lieu d'une manière sensible ou s'arrête après s'être partiellement opérée. Ce travail est sujet, d'ailleurs, à des bizarreries nombreuses. Quelquefois, par exemple, l'absorption paraît à peu près nulle, durant cinq ou six semaines, quand quinze ou vingt jours après, la lentille est complétement résorbée.

Comme le broiement, la discision de la capsule est suivie, quant à l'absorption, de résultats qui varient d'après la consistance du corps étranger, l'âge, la vigueur du malade, etc. Dans les circonstances les plus favorables, on voit des flocons se décoller de la masse lenticulaire, flotter dans l'humeur aqueuse, puis disparaître, jusqu'à ce que la pupille finisse par acquérir sa lucidité normale. Lorsque la cristalloïde antérieure a été convenablement morcelée, les lèvres de la perforation de cette membrane se roulent en spirale, par suite de l'élasticité de son tissu; ils se plissent, se rétractent et vont se loger dans le voisinage du corps ciliaire, où souvent même on peut les distinguer plus tard sous forme d'une zone blanche, quand on dilate artificiellement la pupille.

Le fait suivant indique la marche de la résorption d'une cataracte demi-molle, qui a été attaquée par la discision de la capsule, quand le travail procède suivant des conditions régulières.

Observation XXXIV. — Le 11 novembre 1857, je pratique cette opération à l'œil droit d'un négociant âgé de trente-trois ans environ. Aucune circonstance digne d'être notée ne signale la manœuvre (fomentations glacées, instillations d'une solution de sulfate d'atropine, cataplasmes sinapisés aux jambes, potion calmante le soir).

Le 12. Il y a eu hier une vive chaleur à l'œil et un larmoiement abondant. Bien que le malade soit sujet à des migraines très-fortes, il n'a pas éprouvé de véritables douleurs.

Le 13. Très-peu d'épiphora.

Du 13 au 14, état satisfaisant. On a employé dans ce laps de temps les fomentations réfrigérantes, les instillations mydriatiques, les frictions mercurielles sur le front, le calomel à l'intérieur et quelques purgatifs.

Le 25. Pupille largement dilatée. Trous noirs dans la masse lenticulaire, du côté de la tempe droite. Le reste du cristallin offre une tuméfaction manifeste et un aspect nuageux.

Le 4 décembre. Perforations nombreuses dans toute la périphérie de l'obstacle. Le centre paraît étoilé. Il proémine dans la chambre antérieure.

Le 13. Grands progrès dans la résorption, depuis de nombreuses promenades en voiture.

Le 18. Le malade distingue les grands objets, et quitte Paris.

Il vint me consulter de nouveau en février 1858. La faculté visuelle s'était reconstituée comme à la suite des opérations les plus heureuses, et elle était grandement bonifiée par l'emploi des verres à cataracte.

Quelques oculistes impatients et jaloux d'obtenir des réussites rapides se hâtent de broyer de nouveau, de récliner ou d'extraire par l'incision linéaire une cataracte, dès qu'ils constatent que l'absorption ne marche pas au gré de leurs désirs. Je ne saurais assez inviter les praticiens à savoir attendre dans de telles circonstances et à se persuader que la tentative dont il s'agit est une œuvre de patience. Il ne faut retoucher à une cataracte ainsi opérée que quand le travail est vraiment arrêté. C'est ce qui arrive, par exemple, quand la capsule antérieure n'ayant été qu'insuffisamment ouverte, la petite plaie s'est fermée, disposition dont l'éclairage oblique peut révéler l'existence. M. Mackenzie fait remarquer avec juste raison que la dissolution et l'absorption procèdent avec plus de rapidité quand l'organe reste exempt d'inflammation que dans les conditions opposées. Chaque fois, dit-il, que survient une crise douloureuse, avec rougeur et larmoiement, la résorption paraît s'arrêter pour ne se reconstituer qu'après la cessation de l'irritation. Deux principaux motifs lui donnent l'explication du phénomène : 1° un excès de distension des vaisseaux sanguins est incompatible avec la libre action des vaisseaux absorbants ; 2° dans toute ophthalmie interne, bien qu'un épanchement visible de lymphe ne s'effectue pas constamment dans la pupille, il y a toujours tendance à la formation d'un tel épanchement ; il existe de plus, ici, une disposition marquée à la réparation de la plaie capsulaire. Il suit de là que, quelque admirable que soit cet effort de la nature, il faut le prévenir et le combattre, d'abord par un morcellement suffisant de la cristalloïde et en second lieu par un traitement antiphlogistique et antiplastique.

Article 5. — Cataracte congénitale.

Parmi les opacités cristalliniennes qui occupent congénitalement la pupille, il en est qui, pourvues d'une localisation très-bornée, ont été déjà décrites sous le nom *de cataractes centrales* (page 463). D'autres, qui se rapportent à cette catégorie, intéressent le quart, le tiers de l'appareil lenticulaire, de telle sorte que la circonférence de ce système reste diaphane encore dans une étendue plus

ou moins grande, disposition qui permet au malade de distinguer les objets à un demi-jour, surtout quand il les rapproche beaucoup de ses yeux et notamment quand l'organe a été soumis à l'influence d'une substance mydriatique (page 459). Il est enfin des opacités qui causent la cécité en oblitérant complétement la pupille ; ce sont celles qui nous occuperont plus particulièrement dans cet article.

Les cataractes congénitales nous ont paru le plus habituellement lenticulaires. Nous en avons rarement rencontré de liquides ; elles étaient presque constamment molles ou demi-molles et munies d'une teinte uniforme, d'un blanc bleuâtre, qui a été comparée à celle de l'amidon cuit. Quelques cataractes congénitales sont dures; une fois même, ayant pénétré dans l'organe par la sclérotique, j'embrochai, avec mon aiguille, un obstacle de ce genre; la tige métallique s'y fixa avec solidité et j'eus une peine infinie à l'en faire sortir. La grande mobilité de la pupille et surtout la présence très-commune de l'ombre portée de l'iris autorisent à penser que les cataractes lenticulaires congénitales n'ont pas les fortes dimensions et la disposition pour ainsi dire globuleuse des cataractes molles des adultes. Le docteur Sichel explique cette sorte d'aplatissement par ce fait qu'au lieu de s'être, comme les cataractes molles séniles, ramollies progressivement par imbibition, elles sont pour la plupart restées stationnaires à l'état primitif du cristallin. Ces affections sont fréquemment accompagnées de microphthalmie. Nous noterons encore le nystagmus et souvent le strabisme qui auront d'autant plus de tendance à persister que l'opération aura été entreprise plus tard.

Quelques particularités signalées par M. d'Ammon offrent trop d'intérêt pour être passées ici sous silence. Les cataractes congénitales sont parfois associées à des anomalies de l'iris (iridérémie, coloboma, altération de couleur de cette membrane) ou à d'autres vices organiques sur des parties plus ou moins éloignées du bulbe visuel (pieds-bots, hernies, etc.). Les enfants, qui en sont affligés, sont souvent scrofuleux ou rachitiques. Chez la plupart d'entre eux, le cerveau présente une organisation vicieuse; il peut être le siége d'un épanchement séreux qui se manifeste par des convulsions. M. d'Ammon ne pense pas que les obscurcissements lenticulaires soient la conséquence de ces dernières ; les convulsions et les cataractes sont des phénomènes concomitants; c'est par erreur qu'on leur a attribué un rapport étiologique. Il est digne de remarque que la tache jaune de Soemmering a constamment manqué dans les yeux atteints de cataracte congénitale et dont M. d'Ammon a fait l'autopsie. Bien que les perturbations de la vie fœtale échappent à l'observation directe des pathologistes, le professeur de Dresde a soulevé, sur bien des points, le voile qui couvre les mystères de la formation de ce genre d'infirmités. Le cristallin, dit-il, est du nombre des parties primitives du globe; il figure parmi les premiers vestiges de cet organe; il est transparent, dès le commencement de sa formation, ainsi que le sac capsulaire qui le contient; sa diaphanéité ne s'altère que dans les cas où il est détérioré dans sa structure par la décomposition de ses éléments. M. d'Ammon ne saurait donc se ranger à l'opinion de Walther qui pense que la lentille est primitivement opaque, qu'elle ne s'éclaircit que progressivement et que la

cataracte congénitale n'est autre chose qu'un arrêt dans le développement du cristallin, doctrine professée par tant d'auteurs. Il est d'avis que ces cataractes ne peuvent être que la conséquence de différents états pathologiques de l'œil, durant la vie intra-utérine, et parfois d'un dérangement dans le développement de l'appareil lenticulaire par une gêne de la circulation dans l'artère centrale de la rétine et par les désordres qui s'y propagent par l'intermédiaire du feuillet postérieur de la capsule[1].

TRAITEMENT CHIRURGICAL.—On pensait autrefois que l'enfance contre-indiquait l'opération de la cataracte, et l'on conseillait d'attendre que le malade pût concevoir le désir de la guérison, et se soumît volontairement à cette tentative et aux exigences thérapeutiques propres à en assurer le succès. La question a changé de face depuis Saunders; la plupart des oculistes sont aujourd'hui d'accord sur la nécessité de reconstituer, au début de la vie, un sens si essentiellement nécessaire à l'éducation physique et morale. Si le nouveau-né tette bien, si ses fonctions digestives et respiratoires s'exécutent librement, M. P. Guersant opère la cataracte congénitale dès les premiers huit jours de la naissance. Lawrence l'attaque à six semaines ou deux mois; Gibson, Middlemore après l'âge de six mois; celui de dix-huit mois à deux ou trois ans est très-favorable, d'après Saunders. Nous croyons aussi que, dès que rien ne s'oppose à l'opération, il convient d'y procéder aussitôt que possible. Si l'on différait trop longtemps, on s'exposerait à voir s'exaspérer et se perpétuer plus ou moins le roulement des globes, phénomène pathognomonique de la cécité congénitale ou survenue dès le début de la vie. En supposant même que l'opération fût couronnée d'une pleine réussite, le sujet ne se délivrerait qu'avec peine de ces mouvements désordonnés et involontaires d'où une gêne dans l'acte de diriger les yeux vers les objets extérieurs pour en recueillir une impression nette et précise. L'on a encore invoqué l'inertie dans laquelle peut tomber la rétine, quand elle a été longtemps privée de sa stimulation normale. Dupuytren ayant observé que les aveugles de naissance ne parvenaient qu'avec difficulté, après la guérison, à associer l'exercice du sens visuel à celui des autres sens, avait pris le parti de les priver momentanément de l'un de ces derniers, afin de les contraindre à se servir des organes dont on avait rétabli l'action. Il faisait, dans ce but, attacher derrière le dos les mains des jeunes opérés; une fois même il se vit, en outre, obligé de boucher les oreilles d'un enfant qui ne se guidait que par le son et par les impressions du toucher.

MANUEL OPÉRATOIRE.—Les moyens de contention du corps des jeunes sujets et ceux qui consistent à convenablement démasquer le globe pour faciliter la manœuvre sont ici d'une grande importance. Scarpa recommande d'assujettir le

[1] L'*artère capsulaire*, qui émane, chez le fœtus, de l'artère centrale de la rétine, traverse d'arrière en avant le corps vitré et vient se ramifier sur le disque postérieur du sac capsulaire. La plupart des anatomistes n'en ont pas suivi les ramifications au delà de ce feuillet. M. Ch. Robin a démontré qu'elles s'étendaient jusque sur la face antérieure du système cristallinien et pénétraient dans l'épaisseur de la membrane pupillaire.

nouveau-né avec une large bande, qui s'étend des épaules aux pieds ; quelques oculistes usent également d'une très-longue bande, mais s'en servent pour enrouler l'enfant sur une planche étroite. Gibson employait une espèce de sac ouvert aux deux bouts et muni de cordons destinés à fixer le patient. Un appareil spécial, ou *céphalostat*, sorte de forceps qui immobilise la tête du nouveau-né, a été exécuté par M. Charrière, sur les indications de M. Sichel [1].

Je me suis toujours contenté de deux grandes serviettes avec lesquelles je fais complétement emmaillotter l'enfant ; il faut les serrer fortement et les fixer avec de nombreuses épingles ; l'une d'elles comprend les membres supérieurs et la poitrine, l'autre, les jambes et le reste du corps. Cet appareil, le plus simple de tous et à la portée des familles, fournit l'immobilité la plus absolue. Quant à la tête, il suffit d'un aide intelligent pour l'assujettir contre le petit oreiller sur lequel elle repose. Je fais coucher l'enfant sur une table courte et étroite ; l'aide se place derrière lui ; le chirurgien se tient debout devant le patient. Les paupières seront éloignées l'une de l'autre avec des crochets pleins. Il faut éviter de manœuvrer avec ces grands blépharostats dont se servent généralement les opérateurs ; comme ils embrassent la totalité des voiles palpébraux sous lesquels on les place, il en résulte que, dans les mouvements de traction en sens opposés, les deux commissures se rapprochent l'une de l'autre, et viennent masquer complétement les régions sclérotícales limitrophes. Les pinces, destinées à assujettir l'organe, ne peuvent dès lors être commodément implantées vers le grand angle, et s'il s'agit d'opérer par scléroticonyxis, le point d'élection pour l'entrée de l'instrument échappe à vos regards. C'est pour ces motifs qu'il faut être muni de deux blépharostats offrant les dispositions de l'instrument représenté pl. I, fig. 3, mais pourvus d'un crochet de moitié moins large. Gibson narcotisait, au préalable, l'enfant avec une préparation opiacée ; plusieurs chirurgiens usent aujourd'hui du chloroforme, dont nous ne nous servons jamais dans les circonstances de ce genre (page 186).

Le manuel auquel il faudra généralement accorder la préférence est celui de la discision de la capsule par la voie cornéale (page 570). La pupille aura dû être largement dilatée (page 155). Trois ou quatre incisions entre-croisées vers le centre pupillaire seront suffisantes, quitte à recommencer plus tard, soit par la cornée, soit par la sclérotique, lorsque l'absorption est incomplète. J'ai vu récemment, chez l'un de mes petits opérés, une discision de capsule n'être suivie d'aucun travail sensible de résolution pendant trois mois, tandis que l'opération, que je réitérai ultérieurement par la sclérotique, détermina au bout d'une quinzaine de jours la disparition presque complète du corps opaque. A une époque plus avancée de la vie, à 8 ou 9 ans, par exemple, on pourra pratiquer la kératotomie linéaire.

J'ai cru remarquer que les enfants, qu'on avait opérés de la cataracte congénitale, ne recouvraient pas, toutes choses égales d'ailleurs, une vue aussi bonne que celle qu'obtiennent, par le secours de la chirurgie, les sujets qui ne sont

[1] On peut en voir le dessin dans le *Bulletin de thérapeutique*, t. LIX, p. 142.

atteints de cette infirmité qu'en une période plus avancée de la vie. Les documents que nous a fournis le professeur d'Ammon ne nous donnent-ils pas la clef de ce phénomène? Le docteur Hubch nous a dit qu'il avait vu opérer à Naples un sujet âgé de 18 ans, et affecté d'une double cataracte congénitale. Ses yeux offraient une atrophie qu'ils perdirent en très-grande partie, après avoir été rendus à la lumière.

Article 6. — Cataractes secondaires.

On donne le nom de *cataracte secondaire* à toute opacité qui vient de nouveau contrarier le passage des rayons lumineux, à la suite d'une opération de cataracte, que cette opacité masque en partie ou obstrue complétement la pupille. Aucune méthode, aucun procédé ne mettent à l'abri de cet accident consécutif, qui peut avoir pour source quelque élément du système lenticulaire ou une production de formation nouvelle.

Les cataractes secondaires sont lenticulaires, capsulaires, capsulo-lenticulaires, fausses ou mixtes.

1° *Cataractes lenticulaires secondaires.*—Il y a *cataracte lenticulaire secondaire*, quand un cristallin opaque est remonté dans la pupille, plus ou moins longtemps après avoir éte abaissé. Il en est de même d'un noyau, de fragments déprimés dans une opération de broiement, et qui viennent envahir de nouveau le champ pupillaire.

2° *Cataractes capsulaires secondaires.* — A la suite de l'abaissement, la *cataracte capsulaire secondaire* résulte fort souvent de l'opacité du disque antérieur de la membrane cristalline, soit qu'ayant échappé à la vue du chirurgien, pendant la manœuvre, il n'ait point été éloigné ou ne l'ait été qu'imparfaitement du champ pupillaire, soit que plus tard ses lambeaux se soient ressoudés entre eux. Très-fréquemment des opacités consécutives de ce genre ont été prises pour des cristallins remontés dans la pupille ; Bénomont, en 1722, A. Benevoli, en 1740, et Hoin (de Dijon), en 1753, paraissent avoir été les premiers qui attirèrent l'attention des hommes de l'art sur ce point de diagnostic différentiel. M. Mackenzie avance que, bien que la capsule soit rarement détournée avec le cristallin de l'axe de la vision, dans le déplacement, il est rare néanmoins qu'il soit suivi d'une cataracte capsulaire secondaire, tandis qu'elle est fort commune après l'extraction, et surtout après le broiement. Le résultat de mes observations, en ce qui concerne l'extraction, est diamétralement opposé à celui de cet éminent oculiste. Le kystitome, d'ailleurs, ne fait-il pas, dans l'espèce, une large brèche à la cristalloïde antérieure, et cette perforation n'est-elle pas encore agrandie par le passage du corps opaque. Dans la manœuvre de la discision de la capsule, fait-on sur cette dernière quelques incisions écourtées, au lieu de l'attaquer largement, comme le professe Jaeger, on court grand risque, si la lentille arrive à se résorber, de voir ce travail suivi d'un obscurcissement capsulaire secondaire.

Il y a lieu de songer à la localisation de l'opacité dans la cristalloïde antérieure, quand la pupille est occupée par une sorte de toile, blanche ou grisâtre,

que nous voyons souvent garnie de points ou de plaques formés par le pigment de l'uvée. Ce voile est assez habituellement percé de trous, de déchirures, lacunes d'aspect variable, et à travers lesquelles on distingue le fond de l'œil. Bien que l'obstacle puisse exister, dans la chambre postérieure, libre de connexions avec le bord pupillaire de l'iris, il adhère le plus communément à ce bord devenu plus ou moins anguleux dans la région des brides. Dans quelques cas, l'opacité se présente sous forme de lambeaux, qui semblent tenir par leurs racines aux procès ciliaires, tandis que leur sommet dentelé, arrondi, etc., flotte dans l'humeur aqueuse. Nous croyons que la capsule postérieure est peu sujette à être envahie seule par ces obscurcissements consécutifs (cataracte secondaire postéro-capsulaire). Toutefois, comme il est rare que ces derniers soient constitués uniquement par un état pathologique de l'enveloppe cristalline, comme des produits plastiques plus ou moins étendus, plus ou moins épais, entrent le plus souvent dans leur composition, ils peuvent servir de liens entre les débris du feuillet antérieur, et ceux du feuillet postérieur du sac capsulaire, d'où une sorte de cataracte secondaire de la nature des opacités siliqueuses. Quant à la source de ces diverses conditions morbides dans une inflammation de la capsule, nous considérons son admission comme peu en harmonie avec les données actuelles de la pathologie ophthalmique. Son explication la plus plausible nous paraît un marasme, par défaut de nutrition, des vestiges de la membrane, rendus d'ailleurs plus ou moins volumineux, plus ou moins compacts, plus ou moins adhérents par des productions plastiques émanées des tissus limitrophes.

3° *Cataractes capsulo-lenticulaires secondaires.*—Elles sont constituées par une capsule opaque, et par des débris, de dimensions variables, du cristallin. Le broiement et la discision de la capsule peuvent entraîner cette conséquence par un mécanisme d'une interprétation facile. Chose semblable est susceptible d'arriver après l'extraction, quand le corps morbide a été incomplétement dégagé de l'œil. Il est digne de remarque que lorsqu'on ravit le cristallin au sac qui le contient, on laisse parfois dans ce dernier quelques portions molles, transparentes, qui formaient la couche externe de la lentille, et que le plus léger frottement a facilement séparées. La pupille reprend alors son éclat. Si ces débris ne se résorbent pas, ils se concrètent, se durcissent dans l'intérieur de la poche capsulaire, où ils donnent lieu de nouveau à une vraie cataracte, qui a été justement appelée *cataracte par concrétion de la couche externe du cristallin.* La condition qui vient d'être signalée avait fait croire à la reproduction du cristallin, par voie d'exhalation, après qu'il a été extrait, et à son opacité nouvelle, opinion professée par Cocteau, par Henry Day, par Mayer de Bonn et par un bon nombre d'autres observateurs[1]. Mais il y a lieu de penser que ce qui a été pris pour un cristallin nouveau n'était autre chose que l'ancien imparfaitement extrait.

[1] Des opérés de cataracte se trouvent après quelques mois dans la nécessité de changer de lunettes pour en adopter de plus faibles. Ils sont étourdis après avoir usé des verres qui jusque-là leur avaient été d'un puissant secours, et préfèrent se conduire à l'œil nu, bien que leur vue soit confuse. Ce fait, qui est relativement une exception, paraît, d'après M. Desmarres, devoir être rapporté à la reproduction du cristallin.

4° *Cataractes fausses secondaires.*—Elles résultent d'une obstruction, plus ou moins complète, de la pupille, par un produit pseudo-membraneux qu'une iritis a engendré, à la suite d'une opération de cataracte. J'ai observé des opacités de ce genre, qui se présentaient sous forme d'un très-léger réseau périphériquement adhérent au bord de la pupille devenue immobile ; la vision en était troublée, mais plusieurs malades pouvaient lire encore les gros caractères avec des verres à cataracte. Dans quelques cas, quand l'opération surtout a entraîné l'effusion d'une certaine quantité de sang dans les chambres oculaires, l'obstacle qui encombre la pupille présente plutôt les caractères de l'opacité dite *cataracte fausse sanguine* ou *grumeuse.*

5° *Cataractes secondaires mixtes.*—L'admission, proposée par M. Mackenzie, d'une catégorie de *cataractes secondaires mixtes* me paraît fondée sur la saine observation des faits. « Une forte proportion des cataractes secondaires, dit-il, appartient à cette classe. La capsule opaque est presque toujours accompagnée d'une fausse membrane qui l'unit plus ou moins à l'iris. On trouve même souvent, après une ou plusieurs opérations à l'aiguille, un morceau de cataracte dure intimement adhérent à la capsule, et celle-ci unie à l'iris par une fausse membrane. »

TRAITEMENT MÉDICAL ET CHIRURGICAL.—On peut établir en thèse générale que les opacités qui viennent d'être décrites demandent l'intervention de moyens chirurgicaux. Néanmoins, il y aura lieu parfois d'attendre la résorption d'obstacles lenticulaires qui gênent la vue ; on la secondera par les résolutifs et par l'établissement surtout d'une large communication entre les deux chambres, à la faveur des mydriatiques. Ces derniers, continués avec persévérance, nous ont rendu service dans les cas où la pupille était occupée par une membranule adhérente. Il peut arriver alors que les saillies anguleuses, que forment les brides, s'évanouissent graduellement, tantôt en se décollant ou en se déchirant, tantôt en s'amincissant peu à peu par une sorte d'usure. Les débris pendus et flottants dans le champ pupillaire se détruisent parfois encore à la longue. Ces heureuses terminaisons sont exceptionnelles ; il n'y aura guère chance de réussir, et le plus souvent encore d'une manière incomplète, que quand on attaquera ces produits morbides à une époque très-rapprochée de l'opération dont ils sont les suites.

Lorsque l'absorption. paraîtra impuissante à détruire les cataractes lenticulaires secondaires, on les déprimera, on les broiera, ou ce qui vaut toujours mieux, l'on en pratiquera l'ablation. L'extraction linéaire sera utilement applicable à un bon nombre de cas de ce genre.

Les opacités membraneuses, quelle que soit d'ailleurs l'essence du produit qui les constitue, demandent l'intervention de l'abaissement, de l'extraction ou de l'opération de la pupille artificielle.

Abaissement, déchirement à l'aiguille.—C'est par scléroticonyxis, et avec une aiguille courbe, qu'on cherche généralement à déprimer les cataractes membraneuses secondaires. Je pratique peu cette opération, à cause des mouvements vulnérants que nécessitent trop souvent les conditions de l'obstacle, surtout s'il est adhérent. La manœuvre, d'ailleurs, est très fréquemment incertaine. Que de

fois, par exemple, on trouve le corps opaque si léger, si peu résistant, qu'il fuit devant l'aiguille, et ne peut être abaissé, d'où la nécessité de le lacérer, de le broyer, de chercher à l'enrouler autour de la tige métallique ; dans d'autres cas, il se laisse jusqu'à un certain point déprimer, mais soudé à la partie inférieure de l'iris, il revient à sa situation primitive dès que l'instrument cesse de peser sur lui. Scarpa enseigne de traverser, d'arrière en avant, le voile morbide avec la pointe de l'aiguille dirigée vers la cornée, puis de tourner l'instrument entre les doigts pour entortiller la membrane autour de la pointe et la déchirer dans toute l'étendue du disque pupillaire. Si la cataracte, dit-il, est formée de plusieurs lambeaux distincts, il faut les détacher l'un après l'autre ; dans tous les cas, on rassemble ensuite les débris opaques, et on les conduit, à travers la pupille, dans la chambre antérieure. Je laisse à penser combien ce procédé offre de complications et de difficultés. Frappé de ces inconvénients, M. Bowman introduit simultanément deux aiguilles par deux bords opposés de la cornée ; les deux pointes vont à la rencontre l'une de l'autre vers la partie centrale du produit morbide ; ce dernier ayant été harponné, les deux pointes sont entraînées en sens contraire, d'où il résulte que le tissu est déchiré dans l'écartement qui vient d'être produit. La manœuvre, d'ailleurs, est réitérée de telle sorte que la pupille soit suffisamment nettoyée. M. Mackenzie fait observer que les parties vasculaires n'éprouvent ainsi aucun tiraillement, les seuls tissus touchés étant la cornée et la membrane opaque ; l'une des aiguilles peut servir de point d'appui et seconder ainsi l'action de l'autre.

Extraction. — S'agit-il de pratiquer l'ablation du produit membraneux par la voie kératique, on fait, vers le bord de la cornée, une ponction semblable à celle que nécessite la kératotomie linéaire ; puis on engage dans la perforation les pinces à iridectomie (pl. III, fig. 6 et 7), celles de Fischer (pl. II, fig. 16) ou tout autre instrument de ce genre, auquel il convient quelquefois de substituer le crochet à iridodialyse (pl. III, fig. 2), et l'on entraîne l'obstacle au dehors. Plusieurs conditions, les contractions entre autres de la pupille et la difficulté de charger d'avant en arrière la membrane opaque, sont aptes à rendre cette ablation fort épineuse, incomplète, parfois impossible. L'extraction scléroticale, préférée par M. Sichel, par M. Stœber, lui est généralement supérieure.

Dans le premier temps de cette opération, le couteau lancéolaire droit (pl. III, fig. 1) attaque la sclérotique un peu au-dessous du diamètre transversal de l'œil, et à 6 ou 7 millimètres en dehors du bord externe de la cornée. L'instrument est enfoncé jusqu'à la plus grande largeur de sa lame, d'où résulte une ouverture linéaire transversale de 6 à 8 millimètres d'étendue. Il importe de donner à la perforation la direction qui vient d'être signalée ; nous en avons déjà fourni les motifs (page 521).

Le déchatonnement du produit pathologique constitue le second temps du manuel. « Si la cataracte, dit M. Sichel, adhère au bord pupillaire externe, une aiguille à cataracte, à lance courbe, est introduite dans la plaie et dans la pupille, comme pour l'abaissement, toutefois sans que la lance dépasse de plus de sa moitié la marge pupillaire ; puis, en la promenant en haut et en bas, et en pressant un peu d'avant en arrière, avec son plat, sur la cataracte, on déchatonne

la circonférence externe de celle-ci, de manière à former un interstice suffisant pour livrer un passage aisé à l'une des branches de la pince scléroticale. Ce déchatonnement est inutile, lorsqu'il existe sur le bord pupillaire externe une lacune noire. » Dans le dernier temps de l'opération, les pinces sont introduites fermées dans la solution de continuité scléroticale ; on les entr'ouvre dans l'œil de manière que l'une des branches vienne se placer au-devant et l'autre sur la face postérieure de la toile morbide ; on les ferme alors et l'on entraîne le corps étranger par une traction brusque et saccadée.

Il est essentiel d'avoir à sa disposition une pince bien appropriée au but qu'on se propose d'atteindre. Ses branches seront déliées, afin de ne produire qu'un faible écartement entre les lèvres de la plaie, pendant la manœuvre, condition surtout utile si l'opération ou les opérations primitives ont été faites à l'aiguille, par scléroticonyxis, d'où la production d'une vulnération du corps vitré et sa prédisposition à s'échapper au dehors. Les mors de l'instrument devront saisir exactement et étreindre avec force le produit membraneux. Un bon nombre d'appareils (*pinces capsulaires*) ont été imaginés pour cette destination ; ils se valent tous, à peu d'exceptions près, et nous nous sommes souvent servi, dans cette circonstance, des pinces à iridectomie droites (pl. III, fig. 6). Les branches de la pince scléroticale de M. Sichel sont peu épaisses et s'ouvrent spontanément par leur élasticité ; l'extrémité libre de l'une d'elles porte un prolongement en forme de dent plate, destinée à se loger dans une échancrure ménagée entre les deux dents recourbées et mousses de l'autre branche. Nous devons citer aussi la *pince membrane* des docteurs Leport (de Rouen) et Vauquelin, qui a été exécutée avec habileté par M. Mathieu. Chaque branche de l'instrument aboutit à une palette ; l'une des palettes est armée de six dents et l'autre forée de six trous qui reçoivent les arêtes de la plaque opposée. Il résulte de cette disposition que la toile membraneuse ne peut guère échapper à l'instrument, qui la saisit sur une large surface ; dans le cas d'une trop grande mollesse du tissu, on obtient au moins, suivant les auteurs de cet appareil, une perte de substance de la grandeur des palettes. Nous mentionnerons enfin la pince-tube de M. Charrière (pince à canule, pince à cylindre, serre-tête), instrument auquel on a attribué l'avantage de ne demander pour son introduction qu'une perforation scléroticale très-exiguë, celle par exemple qui résulterait d'une ponction avec une aiguille à cataracte à large fer de lance. Les mors fins, bien que résistants, dont cet appareil est muni (pl. II, fig. 17) sont serrés par une canule, quand on la fait cheminer vers ces mors, en comprimant la pédale établie sur le manche. La compression vient-elle à cesser, les mors s'écartent instantanément l'un de l'autre. Il suit de là que, dans le mouvement d'introduction de la pince et jusqu'à son arrivée au produit morbide, la bascule doit être pressée sous le pouce ; cette compression sera interrompue pour saisir le corps opaque ; elle sera réitérée lors de son entraînement vers la plaie et son dégagement au dehors. Dans l'ingénieuse modification imaginée par M. Wilde (de Dublin), les lames délicates, qui sont serrées par le tube et s'écartent au gré du chirurgien, peuvent opérer la section de la fausse membrane. C'est ce qu'on a

appelé *ciseaux à canule* ou *ciseaux-aiguille*, chef-d'œuvre de la coutellerie chirurgicale[1].

Pupille artificielle.—Elle est indiquée dans les cas où une membrane épaisse est soudée à la totalité du bord pupillaire de l'iris. M. Stœber n'admet pas cette dernière tentative, comme méthode générale, dans le traitement des opacités secondaires. Il vaut toujours mieux, dit-il, dégager, quand on le peut, la pupille normale, placée en face du centre de la cornée, que d'en établir une artificielle située plus ou moins latéralement, et conséquemment moins favorable à l'accomplissement de la fonction visuelle.

Les considérations développées dans cet article sont en grande partie applicables à un bon nombre d'obstacles morbides qu'a pu créer une lésion traumatique accidentelle.

Article 7. — Appréciation des différentes méthodes.—Indications et contre-indications de leur emploi.— De quelques autres procédés opératoires.— De la cataracte chez les animaux.

Les praticiens diffèrent d'opinion sur le mérite respectif des trois méthodes décrites dans les articles qui précèdent. Dupuytren, Lisfranc, Sanson, Scarpa, Jüngken, etc., accordent la préférence, comme méthode générale, à l'abaissement; Beer, Boyer, Demours, Forlenza, Maunoir, Richter, Roux, Ware, Wenzel, à l'extraction; d'autres, moins nombreux, préconisent le broiement.

La question de prédominance entre les divers modes de procéder est moins importante, ce me semble, que celle qui consiste dans la détermination des cas qui militent tantôt pour l'un, tantôt pour l'autre. Les ressources chirurgicales ont, comme les agents pharmaceutiques, des indications et des contre-indications; adopter un même moyen, dans toutes les circonstances, est une conduite évidemment irrationnelle.

Il est généralement admis qu'on peut, dans la majorité des cas, appliquer indifféremment l'extraction ou l'abaissement, suivant la prédilection qu'on a pour la première ou pour la seconde de ces méthodes, et suivant l'habitude plus ou moins grande qu'on a acquise à mettre l'une ou l'autre en pratique. Cette opinion était jadis la mienne; les opérations nombreuses que j'ai exécutées et que j'ai été à même de voir exécuter par d'autres, dans les quinze dernières années qui viennent de s'écouler, ont complétement modifié mes sentiments sur ce point de doctrine. Je n'hésite pas à considérer l'extraction comme la méthode capitale dans l'espèce; elle domine impérieusement toutes les autres. Je regarde l'abaissement comme un expédient vicieux en principe; dangereux quant à ses conséquences immédiates, il l'est encore quant à ses conséquences éloignées. C'est là une ressource d'exception à laquelle il ne faut recourir que quand l'intervention des bons moyens d'attaquer la cataracte ne peut être rationnellement invoquée.

[1] Voyez, pour la description et la représentation de cet instrument, *Union médicale*, année 1850, p. 610.

Dans l'extraction, pratiquée suivant les véritables règles de l'art, tout se borne à éviter quelques accidents sur lesquels nous avons appelé l'attention du lecteur. Si, pendant très-peu de jours, on arrive à conjurer l'inflammation, à prévenir surtout le phlegmon de l'œil, qui survient notamment à la suite de l'application de cette méthode, un triomphe éclatant doit presque constamment couronner les efforts de l'opérateur. En est-il de même de l'abaissement? J'en appelle au souvenir des chirurgiens et aux déboires que leur a suscités ce mode d'opérer si inconstant dans ses résultats. En admettant même que tout ait bien marché, dans les huit ou dix premiers jours, grâce à la sévérité des précautions mises en jeu et du traitement employé, qui n'a eu à déplorer, dans la suite, des inflammations opiniâtres, des hypopyons incessants, des névralgies sans fin? L'adage *ubi stimulus ibi fluxus* ne fut jamais mieux appliqué qu'à cette méthode, dans laquelle aux délabrements produits il faut ajouter l'abandon dans l'œil d'un corps étranger, d'une résolution incertaine, et qui reste indéfiniment plongé dans les profondeurs de l'organe, où il a été transporté au hasard. Elle risquera surtout d'être fatale, de donner lieu à des étranglements pernicieux, par suite de la résistance des enveloppes externes du globe, si l'on soupçonne l'existence d'une choroïde, d'un travail congestif, à allure sourde, dans le bulbe visuel. Nous avons vu enfin que le malheureux qui a subi l'abaissement n'était jamais sûr d'être guéri ; l'épée de Damoclès est constamment suspendue sur sa tête ; le corps opaque peut remonter, très-longtemps quelquefois après avoir été déprimé, et forcer le malade de recourir à une opération nouvelle plus ou moins hasardeuse (voy. page 509). Cet accident est rare, il est vrai, mais il est trop grave pour ne pas inspirer de justes craintes.

Il paraît que les succès de l'abaissement étaient jadis si exceptionnels que Raw et beaucoup d'autres chirurgiens méthodiques avaient renoncé à l'exécuter, et qu'il n'était guère livré qu'aux oculistes qui parcouraient les provinces. On lit dans l'ouvrage de Sabatier que, parmi les nombreux malades opérés à la connaissance d'Heister, dans les diverses contrées de l'Allemagne, en 1750, 1751 et 1752, un à peine sur cent avait recouvré la vue. Tout en convenant que cette méthode ait subi des perfectionnements notables, ces progrès, quelque avantageux qu'ils soient, ne conduiront jamais à des résultats pareils à ceux de Richter, de Beer, de Wenzel, et des oculistes extracteurs.

On a allégué, contre l'extraction, la difficulté de la manœuvre qu'elle nécessite et la gravité des accidents qui parfois la compliquent. Cette méthode serait, en effet, d'une exécution infiniment plus épineuse que l'abaissement, si l'on négligeait les ressources précédemment indiquées pour en faciliter le manuel. En se conformant à leur application, presque toutes les difficultés s'évanouissent. Les mydriatiques ont fait disparaître la plus grande partie de l'iris ; l'élévateur plein de la paupière supérieure a annulé cet organe; le trèfle empêche l'œil de fuir vers le grand angle ; maintenu captif entre la pique et le couteau, le globe ne peut que rester au centre de l'écartement palpébral. Dans de telles conditions, la taille du lambeau ne peut s'effectuer que commodément et avec toute la régularité désirable. Après avoir exercé quelques-uns de mes élèves à l'amphithéâtre, je les ai fait opérer sur le vivant et je n'ai jamais eu à regretter cette

condescendance. Quant au reste de la manœuvre, il n'est presque rien, on le sait, comparativement à la section du lambeau ; dès que les dimensions de ce dernier sont suffisantes, on arrive généralement à dégager le cristallin avec facilité. Plusieurs accidents peuvent, il est vrai, contrarier la manœuvre de l'extraction, mais outre qu'on en évite les principaux avec les mesures que nous avons signalées, l'on a singulièrement exagéré la portée de plusieurs d'entre eux, la blessure de l'iris, par exemple, et l'évacuation partielle de l'humeur vitrée.

On a dit, avec quelque raison, que si les chirurgiens, peu habitués à ce genre d'opérations, préféraient généralement l'abaissement, c'est moins à cause de son apparente simplicité que parce qu'il ne laisse pas voir aussi clairement leurs fautes que la méthode par extraction. Cette dernière, en effet, exige dans le manuel une perfection qui contribue beaucoup à assurer ce succès. Il n'en est pas ainsi de l'abaissement. J'ai opéré une femme sourde qui, n'entendant pas les injonctions que je lui adressais, pendant la manœuvre, continua obstinément à maintenir son œil tourné vers le grand angle. A cette époque, je négligeais l'emploi de la pique. La pupille se dérobant à mes regards, je pratiquai l'opération au juger ; elle fut longue et vulnérante. La réaction fut presque nulle et le succès ne se fit pas longtemps attendre. Peu de jours après, j'opérai à Grenelle, une femme très-intelligente, et qui se prêta merveilleusement aux exigences du manuel ; le cristallin fut récliné avec la plus grande rapidité. Une inflammation formidable surgit, dès le lendemain, et l'organe se perdit par un phlegmon.

Les conditions scrofuleuse et arthritique qui doivent faire rejeter l'extraction, suivant beaucoup d'auteurs, ne la contre-indiquent nullement, d'après Jaeger. Je crois aussi que l'inflammation franche qui résulte d'une section nette de la cornée est moins à redouter, dans de telles circonstances, que l'inflammation sourde et insidieuse qu'entretient le corps étranger déprimé au fond de l'œil, et qui, donnant prise à l'action de la dyscrasie, met l'organe en péril. Trois sujets goutteux, que Travers opéra par extraction, recouvrèrent heureusement la vue ; un accès violent de goutte, survenu peu de temps après l'opération, chez l'un d'entre eux, ne fut suivi d'aucun résultat fâcheux.

La présence d'un cercle sénile ne s'oppose pas à l'application de cette méthode, l'expérience ayant démontré que les incisions, qui portaient sur la continuité d'une telle opacité, guérissaient tout aussi facilement, et avec autant de rapidité, que quand la cornée est entièrement diaphane.

L'opération du broiement présente l'avantage d'être tout aussi radicale que celle de l'extraction, puisque la nature, quand elle obéit à nos vœux, achevant le travail qu'on n'a fait que lui préparer, éloigne à jamais de l'œil le corps opaque ; mais la lenteur si fréquente de la résorption, la perspective d'opérations nouvelles, lorsqu'elle n'a pas lieu, les chances d'ophthalmies rebelles et douloureuses, de contractions prolongées de la pupille et d'une oblitération quelquefois complète de cette ouverture, sont des inconvénients qui doivent nous engager à ne pas avoir recours à cette méthode, lorsque nous pouvons en pratiquer une autre. Nous avons vu toutefois qu'elle nous offrait une ressource précieuse dans les

cas où l'aiguille ne parvient pas à récliner l'obstacle, quand elle s'enfonce, par exemple, dans une cataracte de consistance molle, et qu'on broie forcément, lorsqu'elle est pourvue de telles conditions. Si la simple discision de la cristalloïde antérieure, dans des limites qui ne sauraient être dépassées sans inconvénient, nous paraît l'emporter sur le broiement et sur la dispersion des débris lenticulaires au sein du globe, c'est que, dans le premier procédé, l'on a plus de chances d'éviter les phénomènes d'étranglement, le cristallin, resté en place, s'usant couche par couche, tandis que, dans le broiement proprement dit, une masse énorme de fragments se gonflent simultanément pénétrés par l'humeur aqueuse.

Nous préférons l'incision de la cornée en haut à sa section en bas, par les motifs suivants :

1° Dans la kératotomie supérieure, on est peu exposé à voir l'humeur aqueuse s'écouler en totalité, pendant le premier temps, si le couteau vient à se dégager un peu hors de la plaie, une portion considérable du fluide continuant à être retenue par la moitié inférieure de la cornée. Il s'échappe avec abondance, dans la section opposée, l'ouverture étant située dans une partie déclive de la membrane.

2° Les mucosités et les larmes, qui s'accumulent derrière les paupières, irritent la solution de continuité, après la kératotomie inférieure, car ces matières tendent à se porter vers le siége que l'incision occupe, inconvénient dont la kératotomie supérieure est exempte. Dans le premier mode opératoire, en outre, le bord libre de la paupière inférieure, qui répond à peu près aux lèvres de la plaie, exerce sur celles-ci un frottement pernicieux ; que d'accidents n'aurait-on pas à redouter s'il s'engageait entre ces mêmes lèvres ? Ces reproches ne sauraient être adressés à la kératotomie supérieure, puisqu'ici le voile inférieur n'a aucune prise sur le lambeau.

3° Dans la section en haut, la paupière supérieure forme un bandage naturel qui maintient les bords de l'incision dans une coaptation parfaite, sans les comprimer ; il suit de là que la procidence de l'iris ou du corps vitré et le kératocèle sont rares. La toux, le vomissement, qui offrent tant de dangers après l'extraction en bas, en présentent beaucoup moins à la suite de l'extraction en haut, la moitié inférieure de la cornée et la paupière supérieure opposant aux parties contenues dans le globe une barrière solide, tandis que l'ouverture inférieure tend à en favoriser l'expulsion.

4° Les conditions dans lesquelles est placée l'incision supérieure diminuent les chances de suppuration de la plaie. La cicatrisation s'opère alors rapidement et avec netteté. En supposant même que la cicatrice soit étendue, épaisse, irrégulière, elle ne constitue pas une difformité, car elle est cachée, en grande partie au moins, par la paupière correspondante ; elle ne saurait, en outre, nuire à la vue. La kératotomie inférieure est loin de nous offrir de tels avantages.

5° Si, la pupille naturelle s'étant oblitérée par suite d'un staphylôme volumineux de l'iris et d'une adhérence de cette cloison à la plaie kératique, il devient urgent de pratiquer une ouverture artificielle, l'intégrité de la moitié inférieure de la cornée, après la kératotomie supérieure, vous permettra d'établir une

pupille beaucoup plus favorable à l'exercice régulier des fonctions visuelles que si le staphylôme avait succédé à la section en bas.

On a dit que le lambeau pouvait se déplacer aisément, après la kératotomie supérieure, se retourner même derrière la paupière. De tels accidents, auxquels on s'exposerait si l'on taillait un lambeau par trop grand, seront constamment évités, en se conformant aux précautions que nous avons prescrites.

Billard (d'Angers) annonce qu'il a vu, dans son voyage à Londres, Wardrop exécuter d'un côté l'incision en haut, et de l'autre l'incision en bas, quand il avait à opérer les deux globes à la fois. Je m'explique difficilement les motifs de cette manière d'agir.

Loin de nous la pensée de vouloir bannir du domaine de l'art les kératotomies inférieure et oblique. Nous n'avons eu qu'un but, celui de chercher à prouver que la kératotomie supérieure, dont les avantages sont démontrés par la longue et heureuse pratique de Jaeger, devait être employée préférablement aux deux autres dans la majorité des cas.

La promptitude des résultats fournis par la kératotomie linéaire lui assigne une supériorité marquée sur la discision de la capsule, dans les cataractes molles. Les deux expédients se valent dans les cataractes liquides.

Il nous paraît utile de dire quelques mots sur les raisons qui nous portent à considérer la réclinaison par scléroticonyxis comme d'une application supérieure à celle de cette même opération par la cornée. Dans l'abaissement sclérotidien, la lance, mise en rapport avec toute la face antérieure de la cataracte, l'entraîne largement dans la région inférieure du corps vitré, vers laquelle l'aiguille lui a déjà frayé une voie. Vous êtes plus exposé à multiplier vos mouvements de levier, dans l'abaissement par la cornée, et à ne déprimer qu'incomplétement l'obstacle; car, tout instrument qui ne peut agir qu'en passant à travers deux cercles, placés à quelque distance l'un de l'autre, est gêné, comme s'il était reçu dans un cylindre, et n'a, par suite, qu'une sphère d'action très-bornée; la contraction spasmodique de la pupille rendra la manœuvre plus laborieuse encore. On triomphe, en général, avec plus de facilité, des adhérences qui unissent la cristalloïde antérieure à l'iris, quand on procède par la voie scléroticale que lorsqu'on les attaque par la voie cornéale. Scarpa avance que, si la dépression par scléroticonyxis ne réussit pas, on peut la réitérer deux ou trois fois sur le même globe, *sans courir aucun risque*, avantage que ne comporte pas l'extraction ; on prétend même que Hey ne parvint à son but, chez un malade, qu'après avoir répété l'opération à l'aiguille treize fois sur chaque œil. On s'exposerait à de cruels mécomptes, si l'on acceptait à la lettre la proposition du professeur de Pavie. Pour ne citer ici qu'un fait, nous avons vu un oculiste de Paris réintroduire l'aiguille, pour éloigner du champ pupillaire une cataracte membraneuse consécutive; le bulbe qui avait supporté, presque sans réaction, la première opération exécutée par abaissement, se perdit, à la suite de la seconde, par une fonte purulente.

Formulant d'une manière générale les indications des méthodes décrites, je poserai les corollaires suivants :

1° L'extraction par la kératotomie supérieure sera exécutée chez les gens qui

ont dépassé quarante ou quarante-cinq ans, c'est-à-dire chez les sujets que nous avons à opérer le plus communément de la cataracte. Dans une pratique bien faite, c'est la méthode qui doit être le plus souvent mise en œuvre.

2° La kératotomie linéaire pure, c'est-à-dire sans les modifications de MM. de Graefe et Schuft, ne devant réussir, quant à l'exécution du manuel, que lorsque l'état de liquidité ou de mollesse de l'obstacle en rend l'expulsion facile par une petite ouverture, il suit de là qu'elle sera avantageusement pratiquée durant la jeunesse. On peut établir, en thèse générale, que, sauf les cas de cataracte traumatique, ce procédé ne devra être employé qu'avant l'âge de vingt-cinq ou trente ans[1]. Il importe de s'assurer préalablement, à l'éclairage oblique, des conditions de l'obstacle. Le travail de résolution est-il languissant ou arrêté, à la suite d'une opération de cataracte par discision de la capsule, ou par broiement, on peut recourir à l'extraction linéaire pour délivrer l'organe des masses irritantes qui macèrent dans l'humeur aqueuse. Les cataractes traumatiques rentrent dans les mêmes conditions, quand ce fluide a ramolli la lentille, après la déchirure du sac capsulaire. L'excision iridienne, indiquée par MM. de Graefe et Schuft, ne sera pas oubliée, si le volume trop considérable du noyau lenticulaire s'oppose à son expulsion. Les cataractes adhérentes trouveront surtout dans la kératotomie linéaire ainsi modifiée une ressource utile au point de vue de leur extraction.

3° On invoquera, avec grandes chances de succès, la discision de la cristalloïde antérieure contre les cataractes qu'il s'agit d'opérer dès le début de la vie. Sauf les conditions qui militent pour la kératotomie linéaire, la discision capsulaire sera utilement exécutée jusqu'à l'âge de trente-cinq à quarante ans, période dans laquelle on sera secondé par l'activité de la résorption[2]. Si l'on soumet à cette opération un œil atteint d'une cataracte mûre, tandis que son congénère ne sera affecté que d'une cataracte commençante, la guérison pourra se constituer dans le premier de ces organes, pendant que l'opacité continuera à se compléter dans le second.

4° L'abaissement avec réclinaison sera réservé aux vieillards faibles et décrépits. L'extraction, à cette époque de l'existence, dispose à la mortification du lambeau, à cause du peu de vitalité dans la plaie de la cornée, tandis qu'après l'abaissement, ce défaut de vitalité ne peut qu'être avantageux, par suite du peu de prise qu'il donne à la production des accidents inflammatoires. M. de Graefe fait justement observer que l'extraction est souvent suivie d'une suppuration qui

1 M. de Graefe fait observer que les cataractes vraiment dures sont fort rares avant vingt-cinq ou trente ans; elles sont causées, quand elles se montrent plus tôt, par une sclérose prématurée du noyau. La présence d'un noyau jaunâtre, dit-il, en est la preuve, et se reconnaît quand on explore le cristallin à la lumière oblique. Si l'on ne constate pas de reflet jaune, on peut conclure à l'absence d'un noyau dur. Passé l'âge de trente-cinq ans, la cataracte est presque toujours munie d'un noyau consistant.

2 Cette proposition n'est point absolue. J'ai opéré avec succès, par l'extraction à lambeau, des sujets de vingt-cinq ou trente ans. Tout récemment, par contre, j'ai soumis à la discision de la capsule l'œil gauche d'une femme de cinquante ans. L'opération a été suivie, au bout de quatre mois, de la résorption du corps opaque.

n'est annoncée par aucune souffrance chez les sujets très-âgés, à artères rigides et à peau amincie par atrophie. On constate, chez ces individus, que la peau des mains, flasque et plissée entre les doigts, ne montre aucune tendance à revenir sur elle-même.

Le traitement chirurgical applicable à quelques-unes des variétés d'opacité lenticulaire précédemment décrites demande ici quelques développements.

Il n'y a pas lieu d'opérer les cataractes stratifiées, d'après M. de Graefe, tant qu'elles restent stationnaires et que le sujet est à même de lire un caractère assez fin d'imprimerie, sans qu'on ait préalablement dilaté sa pupille. Le malade ne peut-il lire couramment qu'après une dilatation artificielle de l'orifice pupillaire, M. de Graefe préfère l'iridectomie à l'emploi continu du sulfate d'atropine, à cause de la diminution d'accommodation que la mydriase entraîne et de l'éblouissement presque toujours si fatigant qui lui est associé.

Nous avons vu que la cataracte centrale réclamait, dans quelques cas, l'échancrure de la pupille naturelle à l'aide de l'excision iridienne. La cataracte aride-siliqueuse pourra être commodément entraînée au dehors par la voie sclérotícale, comme les cataractes membraneuses secondaires. Les cristallins pierreux seront extraits. S'agit-il d'une cataracte tombée dans la chambre antérieure, pendant une tentative de réclinaison ou dans toute autre condition, il faut pratiquer sur la cornée, vers le limbe de cette membrane et avec un couteau lancéolaire, une solution de continuité proportionnée aux dimensions de l'obstacle, qu'on dégage avec des pinces déliées ou une érigne[1]. Dans la cataracte trabéculaire, dont l'extraction est prescrite par Beer, on doit détacher avec l'instrument tranchant les parties de la zone soudées à l'iris, avant d'enlever le corps opaque.

Ce chapitre serait incomplet, si nous passions sous silence un expédient qui a eu quelque retentissement dans ces dernières années : l'*aspiration* ou la *succion* des cataractes. « Comment arriver à un résultat passable, disais-je en 1844, dans mon *Traité de chirurgie oculaire*, avec le mode d'opérer dont parle Abulkasem, et qui consiste à introduire dans l'œil une aiguille creuse, à travers laquelle on doit aspirer la cataracte? » Chelius rapporte que, dans le cours du XIVe siècle, Galeatius de Sancta-Sophia, l'un des commentateurs de Rhazès, s'attribua la priorité de cette découverte. Mû par la pensée que le corps étranger serait difficilement aspirable, dans les conditions où il se présente le plus habituellement, Roch Mattioli, chirurgien de l'archiduc Ferdinand-Charles d'Autriche, adapta à son appareil de succion une sorte de pinceau en fils d'or; ce pinceau, qui traversait la canule, était, au préalable, tourné sur son axe entre les doigts, afin de broyer la cataracte, et ce n'est qu'ensuite qu'on en entreprenait la succion. Les choses en étaient là et cette tentative chirurgicale était plongée dans un juste oubli, quand, en 1847, M. Laugier chercha à la faire revivre.

[1] Lorsque, dans l'opération par réclinaison, la cataracte tombe dans la chambre antérieure, le chirurgien, d'après M. Mackenzie, doit, à l'aide de son aiguille, maintenir le cristallin fixé dans la chambre antérieure. Cela fait, il pratique avec un kératotome une incision qui occupe un peu moins de la moitié de la circonférence de la cornée, pousse le cristallin en dehors avec l'aiguille, et l'extrait en le saisissant avec le crochet.

Il fit confectionner, dans ce but, une aiguille, dite à succion, qu'il nous paraît superflu de décrire; on l'introduit à travers la sclérotique, comme dans le manuel de l'abaissement; on ponctionne la lentille, à travers le feuillet hyaloïdien du sac capsulaire, à sa partie inférieure, externe et postérieure; dès que l'instrument a été ainsi engagé, on le tient immobile et on fait le vide.

Cette ressource nous paraît peu propre à figurer dans une pratique rationnelle. Une cataracte dure ne peut être pompée; le procédé, sur ce premier chef, blesse inutilement l'organe et ajoute des complications à la maladie capitale. La cataracte est-elle molle, elle ne le sera, assez habituellement, que dans ses couches périphériques, qui pourront être aspirées, à la rigueur, mais le noyau restera en place, d'où résulte une opération incomplète. L'aspiration ne saurait donc être restreinte qu'aux cataractes liquides. Or, comme celles-ci sont rares, et comme il suffit paur en triompher, en fort peu de temps, d'une simple division de la cristalloïde antérieure, je me demande à quoi peut aboutir un expédient qui offre, outre une manœuvre compliquée et vulnérante, le désavantage d'une prédisposition aux cataractes secondaires.

Dans une note adressée à l'Académie des sciences (séance du 8 octobre 1860), M. Tavignot a donné la description suivante de son procédé applicable au traitement de la cataracte, et qu'il appelle *Méthode galvano-caustique :*

« L'appareil instrumental se compose de la pile Grenet à pédale et de deux tiges conductrices appropriées. Ces deux tiges, en ivoire, sont tout à fait pareilles et terminées à une extrémité par le prolongement du cordon métallique central auquel vient s'adapter le fil conducteur de la pile, et à l'autre extrémité par un pas de vis qui sert à recevoir une aiguille à cataracte de 16 à 18 millimètres de longueur. Tout ayant été disposé pour l'opération, le chirurgien y procède de la manière suivante :

Premier temps. — L'une et l'autre main armée d'une tige galvano-caustique, il dirige leur fer de lance de manière à traverser la circonférence externe de la cornée dans deux points différents, mais non opposés, le premier correspondant au diamètre transversal, et le deuxième au diamètre vertical de l'œil. C'est la ponction externe qui est pratiquée la première; l'inférieure l'est ensuite et presque aussitôt.

Deuxième temps.—Il suffit de presser avec le pied sur la pédale de la pile pour rendre incandescent l'un des fers de lance tenu en contact avec l'autre; on peut alors, à l'aide de mouvements de jonction et de disjonction des aiguilles, détruire la capsule antérieure dans toute l'étendue du champ pupillaire, et réduire simultanément le cristallin lui-même en une sorte de détritus informe dont la résorption fait ensuite promptement justice.

Troisième temps. — On cesse la pression exercée avec le pied; dès lors la pile ne fonctionne plus, et les aiguilles, refroidies, sont dégagées rapidement de la chambre antérieure de l'œil.

Cette opération est d'une exécution très-rapide, peu douloureuse et d'une précision extrême, à cause de l'immobilisation absolue du globe oculaire. Grâce à la transparence de la cornée, on peut suivre un à un chacun des mouvements imprimés aux instruments, calculer leur portée et régulariser ainsi leurs effets.»

Ce procédé, qui n'a été appliqué que par son auteur, n'a point encore reçu la sanction de l'expérimentation clinique.

Les personnes livrées à l'exercice de la médecine vétérinaire s'accordent à considérer les chiens et surtout les chevaux comme étant le plus exposés à la cataracte parmi les animaux domestiques. Elle est le plus habituellement occasionnée chez le chien, comme chez l'homme, par les progrès de l'âge; dans le cheval, elle semble plus commune pendant la jeunesse, et son apparition est fréquemment accompagnée de l'écoulement de matières muqueuses par les fosses nasales et de fluxions oculaires, qui causent plus souvent toutefois des opacités à la cornée que dans le système lenticulaire. On a remarqué que les chevaux habitant des pays marécageux y étaient plus particulièrement sujets.

Les circonstances, qui font parfois disparaître cette affection dans l'espèce humaine, peuvent avoir les mêmes effets chez les animaux. Tel était le cas d'une vieille chienne dont parle Saint-Yves : « On fut un jour surpris, dit-il, de ce que cette chienne, contre son ordinaire, voyait à se conduire. J'aperçus dans l'un de ses yeux une cataracte qui était à moitié tombée, de telle sorte qu'il passait assez de lumière dans le fond de l'œil pour qu'elle vît. »

L'indocilité des animaux s'oppose à ce qu'on pratique chez eux l'extraction; l'abaissement, et au besoin la discision, sont les seules méthodes applicables. Quant au choix des aiguilles pour la réclinaison par scléroticonyxis chez le cheval, à la manière de contenir l'animal, de le soigner avant et après l'opération, etc., nous ne saurions mieux faire que de renvoyer le lecteur à l'excellent travail de M. Leblanc [1]. D'après M. Dupuy, les conditions morbides de quelqu'un des filets dentaires de la cinquième paire peuvent, chez les chevaux, exercer sur les suites de la dépression une grande influence, la faire même manquer entièrement. On consultera avec intérêt à cet égard une communication faite par lui à l'Académie de médecine [2].

[1] Leblanc, *Traité des maladies des yeux observées sur les principaux animaux domestiques, principalement le cheval.* Paris, 1824.

[2] Voir *la Gazette médicale de Paris,* année 1838, p. 510.

CHAPITRE VIII.

MALADIES DU CORPS VITRÉ.

SECTION I.

DE L'HYALITE ET DE LA SYNCHYSE.

L'inflammation de la membrane hyaloïde (hyalite, hyaloïdite) serait caractérisée, d'après quelques auteurs, par l'existence d'un obscurcissement profond, étendu et d'un blanc légèrement grisâtre; ce symptôme serait associé à une diminution, parfois même à la perte de la vue et à des douleurs, le plus souvent obtuses, dans les profondeurs de l'organe et dans la tête. Il résulte de la constitution de la membrane hyaloïde (page 16) qu'elle n'est pas plus sujette à être frappée de phlegmasie que la capsule cristalline; l'hyalite doit donc être rayée des cadres nosologiques, les caractères qui lui ont été attribués dénotant toujours la souffrance d'éléments voisins du corps vitré, et plus particulièrement de la choroïde. (Voy. *Glaucome.*)

Le réseau délicat qui contient l'humeur hyaloïdienne est-il détruit plus ou moins par la dissolution et la disparition de la trame qui le constitue, le corps vitré subit un ramollissement ou une liquéfaction qui porte le nom de *synchyse* ou de *synchysis*. Quand cette altération s'est élevée à un haut degré de développement, elle se révèle par de l'iridodonésis (page 399), et le plus souvent par un état de mollesse et de flaccidité du globe très-appréciable au toucher. Dans quelques cas néanmoins, cet organe est plus rénitent que dans les conditions physiologiques, état qui s'explique par un excès d'humeur aqueuse accumulée dans la coque ophthalmique et par la turgescence vasculaire de ses membranes. La luxation, le déchatonnement même du cristallin, susceptible de devenir plus ou moins rapidement opaque, peuvent être les conséquences de la liquéfaction du corps vitré. Dans d'autres circonstances, celle-ci semble n'avoir envahi que quelques couches isolées de la vitrine; il est difficile d'admettre que les corps flottants dont il sera bientôt question puissent obéir aux mouvements d'ascension et de dépression auxquels ils sont livrés, si le corps vitré conservait l'intégrité de sa consistance normale, si son cloisonnement restait partout intact, s'il n'y avait point une dissociation des cellules hyaloïdiennes dans une région plus ou moins étendue. Le mouvement parfaitement libre des corpuscules dans le corps vitré ne suffit pas, a-t-on dit, pour dénoter une destruction quelconque de s trame. Nous ne saurions, provisoirement au moins, adhérer à une telle opinion.

Dans quelques cas d'ailleurs nous avons vu les corps voltigeants ne monter et ne descendre que dans un espace circonscrit, ce qui semblait indiquer une localisation très-bornée du ramollissement.

Les causes du synchysis échappent fréquemment à nos recherches. Il paraît le plus communément lié à une souffrance des parties profondes de l'organe visuel, et plus particulièrement de la choroïde. On a invoqué une condition pathologique inconnue de la cinquième paire, qui préside aux fonctions de nutrition et de sécrétion dans l'œil, les blessures et les contusions de cet organe, etc. L'usage prolongé des mercuriaux serait susceptible de donner lieu à la synchyse d'après Beer et Fabini. Nous avons vu trop de sujets largement user des préparations hydrargyriques, sans être atteints de cette maladie, pour que nous adoptions une telle opinion; si elle était exacte, les doreurs sur métaux, les étameurs de glace, les divers ouvriers adonnés à la manipulation des substances mercurielles ne seraient-ils pas prédisposés au synchysis?

TRAITEMENT. — Cette maladie paraît au-dessus des ressources de l'art. On a proposé contre elle la salsepareille, le *calamus aromaticus*, le quinquina, les ferrugineux, les vins généreux, une alimentation substantielle. Le sujet est-il d'une complexion faible ou débilité par des maladies antécédentes, rien n'empêche de recourir à ces agents, sur lesquels on ne peut compter beaucoup, bien que nous devions ajouter que Chelius dit avoir vu le synchysis, à ses débuts, très-heureusement modifié, chez des individus cachectiques, par l'emploi des toniques, des frictions spiritueuses sur la région circumorbitaire, et l'application souvent réitérée des exutoires sur le trajet du nerf frontal. Il me paraît rationnel d'avoir surtout égard aux conditions intra-oculaires qui semblent tenir le synchysis sous leur dépendance, et d'agir en conséquence.

J'ai rencontré des malades qui ne trouvaient aucun soulagement dans l'emploi des lunettes, quelles qu'elles fussent; d'autres voyaient mieux avec des verres concaves, quelques-uns avec des verres convexes. Ces différences expliquent la divergence des auteurs en ce qui a trait à la portée de vue dans la synchyse. Toutefois, c'est la myopie qui m'a paru lui être le plus communément associée.

SECTION II.

CORPS FLOTTANTS, CHOLESTÉRINE, ENTOZOAIRES, ÉPANCHEMENTS SANGUINS ET AUTRES ALTÉRATIONS DU CORPS VITRÉ.

Les corpuscules de dimensions variables, qu'on voit flotter dans la vitrine, me semblent reconnaître une origine sujette à varier. Nul doute qu'il n'y ait dans certains cas migration vers le corps vitré de quelques parcelles du pigment choroïdien. Dans d'autres circonstances, ce sont des exsudats plastiques, des productions fibro-albumineuses, soit que ces obstacles aient pour point de dé-

part les éléments voisins du corps vitré[1], soit qu'ils consistent dans des parties membraneuses de ce corps altérées et devenues opaques. Le plus souvent peut-être l'on a affaire à des débris d'épanchements de sang, par suite d'une rupture de vaisseaux de la rétine ou de la choroïde. Dix jours après avoir été jeté à terre par l'un de ses camarades, Émile Neveu se présenta à mes consultations cliniques atteint d'un trouble très-considérable de la vision à l'œil droit. J'y constatai un décollement partiel de la rétine, par suite d'une suffusion sanguine, et de nombreux corps flottants dans le corps vitré. Ces obstacles, quelle que soit leur coloration, absorbent la lumière et paraissent noirs, quand on les contemple avec l'ophthalmoscope. Le meilleur moyen d'en solliciter l'apparition consiste à inviter le malade à faire mouvoir son œil en haut, en bas, sur les côtés; les corps flottants ne tardent pas à se montrer à vos regards; vous les voyez monter et descendre alternativement. Ces particules donnent lieu fréquemment à la perception de mouches volantes, ce qui n'est pas constant, car j'ai observé bien des sujets qui les présentaient à l'ophthalmoscope, bien qu'ils fussent exempts de myodésopsie.

Je montre de temps à autre à ma clinique des paillettes pourvues d'un éclat métallique ou d'un jaune d'or, et qui oscillent dans le corps vitré, à l'instar de celles que nous offre l'eau-de-vie de Dantzick ; tel est le phénomène connu sous les noms de *spintheroma*, de *spinthéropie*, de *scintillatio oculi*, de *synchysis étincelant*, de *cholestéritis*, de *cholestérie* de l'œil. On avait d'abord attribué ces corpuscules micacés à des lamelles hyaloïdiennes moins tendues, un peu affaissées par suite du ramollissement du corps vitré et réfléchissant la lumière au lieu de la réfracter; on avait encore émis l'idée qu'elles dépendaient probablement d'une déposition accidentelle de la matière grasse du corps vitré, sous forme cristalline. L'analyse chimique a démontré que ces théories étaient erronées et que la spinthéropie, comme l'avait annoncé M. Malgaigne, provenait de la présence de cristaux de cholestérine. Dans un fait curieux de ce genre, communiqué à l'Académie de médecine par le docteur A. Robert[2], il s'agit d'une femme, atteinte, à l'œil droit, d'un synchysis, avec luxation spontanée du cristallin qui s'était logé à la partie inférieure du corps vitré. Les paillettes se montraient sous un double aspect : les unes, libres, très-mobiles, séjournaient dans la région déclive du globe et étaient projetées çà et là pendant les mouvements de l'organe ;

[1] M. Arlt a observé dans l'iritis un fait très-remarquable. Dans certains cas, l'obscuration de la vue n'est nullement en rapport avec le trouble apparent, avec ce que l'on voit à l'œil nu, à la loupe ou par le secours de l'éclairage oblique. Avec l'ophthalmoscope, on découvre des corps obscurs qui flottent dans le corps vitré, ce qui prouve que l'inflammation ne reste pas bornée à l'iris. Cela se voit surtout dans les formes d'iritis décrites autrefois sous le nom d'hydro-méningites, et il était impossible de s'en rendre compte avant la découverte de l'ophthalmoscope. (*Compte rendu du congrès d'ophthalmologie de Bruxelles.*)

J'ai plusieurs fois également noté le phénomène dont il vient d'être question. Je me suis souvent demandé si dans ces cas d'iritis il n'y avait point affection simultanée et de même nature du corps ciliaire.

[2] *Gazette des hôpitaux*, année 1847, p. 382.

les autres, soudées en quelque sorte à des débris de la membrane hyaloïde et suspendues comme elle dans le corps vitré, oscillaient avec rapidité dans les divers mouvements de l'œil, mais ne changeaient pas autrement de place. C'est surtout à une lumière faible que la pluie d'or se montrera avec le plus d'éclat à l'observateur armé de l'ophthalmoscope. Le corps vitré semble moins exposé à devenir le siége de tels cristaux que le cristallin. On les a rencontrés, en outre, dans un grand nombre des parties de l'organe visuel : dans la cornée, phénomène très-rare (Cunier, Fischer), dans l'humeur aqueuse, dans la rétine, entre cette membrane et la choroïde. Dans un bon nombre de cas, où ils avaient surgi à la suite d'une opération de cataracte par abaissement ou par broiement, ils avaient très-probablement pour source le sac capsulaire, dont l'ouverture en avait permis la diffusion au sein de la coque ophthalmique[1]. C'est ce que je viens de constater récemment chez un homme d'une trentaine d'années, opéré à mon dispensaire, en janvier 1861, d'une cataracte traumatique qui datait de son enfance. Huit jours après cette tentative, je reconnus que de très-nombreux cristaux de cholestérine, visibles surtout à l'éclairage oblique, flottaient dans les chambres. On sait que la cholestérine se présente sous forme de paillettes brillantes et rhomboïdales. Elles ont dans le corps vitré l'éclat de l'or; elles paraissent, au contraire, comme de l'argent ou de l'acier poli dans l'humeur aqueuse.

Le phénomène dont il vient d'être question a échappé à l'attention des anciens auteurs; le premier qui en ait fait mention, il y a une trentaine d'années, paraît être M. Parfait-Landrau, médecin-oculiste à Périgueux; le malade, sujet de son observation, était âgé de soixante-dix ans. « Après avoir attentivement examiné les pupilles, dit-il[2], je crus apercevoir, en plongeant ma vue dans la chambre postérieure de l'œil droit, de petits corps voltigeant dans le fond de cette chambre et qui me parurent briller d'un éclat phosphorique. Un quart d'heure après l'emploi de l'extrait de belladone, la pupille était très-bien dilatée. Alors le docteur Galy et moi nous vîmes très-distinctement de petits corps figurant de la poudre de réglisse un peu fine, et dans le nombre, qui en était considérable, il s'en trouvait qui avaient le brillant de fine limaille d'or. Ces corpuscules voltigeaient dans toute l'étendue de la chambre postérieure, et aussitôt que l'œil était en repos, ils se précipitaient au fond de cette chambre pour, au plus petit mouvement, s'élever de nouveau et se précipiter ensuite. Tout se passait à une distance qui ne pouvait donner aucun doute que ces corps voltigeaient dans l'humeur vitrée; ils étaient en si grand nombre qu'on les voyait très-bien à l'œil nu; néanmoins nous les examinâmes avec un verre lenticulaire. »

Observation XXXV.—Un jeune homme de quinze ans, complétement aveugle, mourut, en 1859, à l'hôpital de la Riboisière. L'examen de ses yeux nous révéla les par-

[1] Le docteur Roser, ayant ouvert la capsule cristalline sur l'œil cataracté d'un cheval, recueillit une grande quantité de corps brillants, qui furent reconnus au microscope pour être des cristaux de cholestérine.

[2] *Revue médicale*, année 1828, t. IV. — *Annales d'oculistique*, t. XV, p. 171.

ticularités suivantes. Les cornées sont opaques et frappées d'atrophie. Dans un œil, jadis opéré de la cataracte, il y avait absence de cristallin. Dans son congénère, la lentille était convertie en une masse calcaire; la capsule, toutefois, jouissait de son intégrité physiologique. Le corps vitré, ramolli aux deux globes, contenait de très-nombreuses paillettes de cholestérine. La choroïde était ossifiée, phénomène qui fut vérifié par le docteur Robin.

Les obstacles immobiles qu'est susceptible de présenter le corps vitré offrent des variétés très-nombreuses; leur ténuité en rend souvent la constatation fort épineuse. Ce sont des points, des filaments, des plaques membraneuses, etc. Quelques-unes sont parfois unies entre elles par des appendices plus ou moins déliés. Les concrétions calcaires sont plus rares.

Il peut arriver encore que la diaphanéité de la vitrine soit altérée par une matière d'une ténuité extrême. J'ai vu les corpuscules, d'un jaune rougeâtre, qui la composaient, livrés à des mouvements vermiculaires très-manifestes. Quand, dans de tels cas, la papille et le fond de l'œil sont encore appréciables à l'observation, ils n'apparaissent que confusément à travers cette masse bourbeuse, dont on a comparé l'aspect à celui de l'urine des herbivores. M. Desmarres, qui désigne cette condition sous le nom d'*état jumenteux du corps vitré*, fait observer avec juste raison qu'elle peut s'associer à plusieurs affections des profondeurs de l'organe visuel : scléro-choroïdite postérieure, décollement de la rétine, suffusions sanguines, cysticerques, etc. La vue, plus ou moins altérée par la lésion capitale à laquelle vient s'ajouter l'état jumenteux, trouve encore dans ce dernier un élément de perturbation. Toutefois, on a rencontré des cas où la résorption plus ou moins complète de ces corpuscules avait été suivie d'une bonification des fonctions visuelles.

M. A. Quadri paraît être le premier qui ait reconnu le filaire dans le corps vitré[1]; cet entozoaire avait été rencontré déjà dans le cristallin par Rudolphi et d'autres observateurs. La malade de M. Quadri, âgée de trente ans, se plaignait de voir un corps filiforme vaciller sans cesse devant son œil droit. Le filaire, exploré après la dilatation artificielle de la pupille, fut évalué à dix lignes environ de longueur sur un dixième de ligne de largeur; il n'était entouré d'aucun kyste, était privé d'adhérences et semblait entièrement libre dans l'humeur vitrée, où il s'agitait sous forme d'une ombre noire, et s'entortillait souvent suivant divers modes. Le cysticerque du corps vitré a été plus fréquemment constaté (pl. XII, fig. 2); je l'ai moi-même observé (9 juillet 1859), dans le service de M. Follin, à l'hôpital Necker, sur un forgeron âgé d'une trentaine d'années. La pupille, préalablement dilatée par le sulfate d'atropine, permettait de distinguer très-facilement, et avec le réflecteur seul de l'ophthalmoscope, un corps ayant la forme d'un ovoïde, d'un blanc éclatant, maculé vers son milieu d'une tache noire et muni d'un cou allongé. L'état de la vision de cet œil permettait encore au malade de lire des caractères de dimensions assez fortes; il accusait une diplopie bioculaire (images superposées). L'entozoaire offrait des mouvements ondulatoires obscurs et confus. Nous ne pûmes en reconnaître ni la tête ni les suçoirs

[1] *Compte rendu du congrès d'ophthalmologie de Bruxelles* (session de 1857), p. 153.

caractéristiques. Les cysticerques du corps vitré sont entourés d'un sac plus ou moins transparent et qui permet généralement de constater les mouvements auxquels ils sont livrés; le plus souvent, néanmoins, la présence de cette poche s'oppose à ce qu'on puisse vérifier les conditions de la tête et du cou de l'animal. Fréquemment même, comme le fait observer M. Liebreich, quand le ver a atteint un degré avancé de développement, un système de membranes concentriques vient englober la vésicule et contribuer encore à la rendre moins distincte.

Les épanchements sanguins dans le corps vitré peuvent, avons-nous dit, donner lieu aux corps flottants. La scléro-choroïdite postérieure est une cause fréquente de ces hémorrhagies; c'est peut-être même la plus commune de toutes. Nous les avons vues se constituer sous forme d'apoplexie oculaire, ou être la conséquence d'une lésion traumatique. La suffusion est-elle copieuse, quelle qu'en soit la source, on voit dans la pupille une infiltration diffuse, à laquelle vient souvent s'associer un caillot qui occupe la partie déclive du corps vitré; c'est surtout en dilatant artificiellement la pupille, et avec le secours du réflecteur ophthalmoscopique, qu'on en appréciera la présence derrière la portion inférieure du cristallin. Les hémorrhagies de ce genre proviennent d'une rupture de vaisseaux de la rétine, et plus particulièrement de ceux de la choroïde; quand elles dérivent d'une violence extérieure, elles empruntent une gravité extrême à l'ébranlement et à des désordres de tout genre que la vulnération a pu susciter au sein de l'organe; il faut tenir compte aussi de la difficulté de la résorption dans ce milieu de vitalité si obscure. Le docteur Follin ne pense pas que le sang s'infiltre dans la vitrine avec autant de facilité qu'on serait tenté de le supposer. Après avoir déchiré sur plusieurs lapins, et avec une aiguille à cataracte, la rétine et la choroïde à la partie postérieure du globe, de manière à ouvrir quelques vaisseaux, ce praticien constata à l'ophthalmoscope, immédiatement après la lacération, une suffusion sanguine générale et profonde. Si, cette expérience faite, on sacrifiait l'animal, il était aisé de s'assurer que l'hémorrhagie s'était produite sous la rétine et la choroïde, mais n'occupait en aucune manière le corps vitré. Se livrait-on à cet examen de cinq à huit jours après l'expérience, on trouvait l'épanchement hématique en voie de résolution, sans trace aucune de sa présence dans la masse hyaloïdienne. M. Follin ajoute qu'il s'agit ici d'un corps vitré normal, consistant; les conditions doivent naturellement changer s'il est occupé par un ramollissement plus ou moins considérable. Nous devons dire aussi que, quand les épanchements hyaloïdiens se sont constitués par suite d'une vulnération grave, le corps vitré a dû nécessairement subir un grand dérangement dans sa structure, dû surtout à la rupture de ses connexions et à la déchirure de la membrane hyaloïde.

Des copeaux de fonte, d'acier, des grains de plomb lancés par les armes à feu peuvent fendre les membranes pariétales de l'œil et se loger dans le corps vitré, où on les découvre parfois avec l'ophthalmoscope. M. E. Jaeger dit avoir vu des corps menus pénétrer à travers la cornée et l'iris et tomber dans le corps vitré après s'être engagés à travers le canal de Petit et sans endommager le cristallin. Les corps étrangers peuvent se couvrir d'exsudat dans la vitrine, s'y enkyster et

y demeurer indéfiniment, sans susciter aucun trouble dans les fonctions visuelles. Une inflammation franche ou sourde, et finalement le phlegmon et l'atrophie du bulbe, sont susceptibles d'être la conséquence de la vulnération dans certaines positions de l'obstacle.

TRAITEMENT. — La présence de corps flottants ou de paillettes de cholestérine dans le corps vitré ne se prête à aucune médication spéciale. J'ai essayé les fomentations iodurées et celles au sublimé contre l'état jumenteux du corps vitré; le résultat a été nul.

M. Quadri a employé, contre le filaire qui s'est offert à son observation, le calomel et la santonine à l'intérieur, un collyre préparé avec cette dernière substance, des pommades et d'autres topiques contenant des agents vermifuges de toute sorte; ils se sont montrés impuissants à détruire le ver.

Les épanchements sanguins dans le corps vitré seront traités par l'emploi énergique des émissions sanguines, par les purgatifs, les mercuriaux, les fomentations glacées, les résolutifs de tout genre. On peut, disait le professeur Velpeau dans une leçon clinique, espérer la résorption de l'épanchement tant que le premier mois qui suit l'accident n'est point encore écoulé; mais si le mois s'écoule sans qu'il y ait dans la vision une amélioration notable, l'hémophthalmos n'a guère de chances d'être résorbé.

Les corps étrangers que l'on voit très-distinctement dans la masse hyaloïdienne peuvent être soumis à des tentatives d'extraction, quand ils donnent lieu à des accidents inflammatoires et névralgiques, prodromes d'une perte infaillible de l'organe; on pratiquera à cet effet une ponction dans la sclérotique avec le couteau lancéolaire, et l'on cherchera à entraîner l'obstacle avec des pinces ou la curette. Il y a toutefois lieu d'ajouter que l'œil n'a été que rarement sauvé dans les cas de ce genre.

CHAPITRE IX.

MALADIES DE LA CHOROIDE ET DE LA RÉTINE (AFFECTIONS AMAUROTIQUES DES AUTEURS).

On disait autrefois que l'amaurose était une maladie dans laquelle le malade et le médecin ne voyaient rien. Si les conditions de l'humanité ne rendent souvent encore que trop vraie la première partie de cette proposition, les progrès de la science sont venus donner un éclatant démenti à la seconde. L'ophthalmoscope nous a en outre appris qu'un bon nombre de désordres, jadis attribués à la rétine, ont plutôt la choroïde pour principal siége. Or, comme les lésions choroïdiennes et les lésions rétiniennes existent fréquemment ensemble, comme elles sont unies par une communauté de conditions occasionnelles et de symptômes subjectifs, il nous a paru rationnel de les classer dans le même groupe.

Nous nous occuperons successivement : 1° de quelques généralités étiologiques, symptomatologiques et thérapeutiques; 2° des maladies de la choroïde; 3° des affections de la rétine; 4° des amauroses extra-oculaires; 5° de certaines variétés dérivant de causes bien tranchées, qui donnent souvent à la maladie une allure toute particulière; 6° de l'héméralopie. L'ophthalmosope ne nous montre que des accidents nosologiques localisés dans l'œil. Mais comme la plupart des perturbations fonctionnelles qui en émanent peuvent reconnaître un autre point de départ, souvent éloigné du bulbe oculaire, il faut un terme générique qui englobe toutes ces souffrances, quelle qu'en soit d'ailleurs la nature. Le terme *amaurose* répond à cette nécessité; il doit donc être conservé dans le vocabulaire ophthalmologique[1].

[1] Un grand nombre de documents, consignés dans ce chapitre, ont été publiés déjà par nous dans notre *Traité de l'amaurose*. Comme plusieurs d'entre eux figurent également dans le *Cours d'ophthalmologie* du docteur Van Roosbroeck, nous ferons remarquer, pour maintenir notre priorité, que l'ouvrage du professeur de Gand a paru dans cette ville en 1853, tandis que le nôtre porte le millésime de 1851. Les larges emprunts que nous a faits M. Van Roosbroeck, qui ne nous a pas cité par suite de ce qu'il appelle lui-même *une distraction*, ont été l'objet d'une rectification dans les *Annales d'oculistique*. (Tom. XXX, p. 294.)

SECTION I.

GÉNÉRALITÉS.

Dans son acception la plus générale, l'amaurose peut être définie un affaiblissement ou la suppression des fonctions dévolues à la rétine, que cette membrane soit elle-même primitivement affectée, ou que les désordres aient pour point de départ des organes en corrélation avec elle. La dénomination de *goutte-sereine* (*suffusio nigra*) provient de l'idée que les anciens se faisaient de la nature de cette maladie. Ils s'imaginaient, en effet, qu'une humeur, assez transparente pour ne point altérer l'aspect normal de la pupille, se déposait dans le champ de celle-ci, de manière à intercepter la progression des rayons lumineux.

A un faible degré, l'amaurose est désignée sous les noms d'*hebetudo visus*, d'*amblyopie*. A une période plus avancée, c'est l'amaurose confirmée, incomplète quand le sujet voit encore, complète quand il ne voit plus.

Le professeur Jüngken a essayé de préciser ces dénominations. Il y a, dit-il, *hebetudo visus* lorsque le malade aperçoit encore des objets d'assez petites dimensions, mais n'est plus en état d'appliquer ses yeux, comme dans les conditions habituelles. Une amblyopie existe quand la vision est assez trouble pour que les petits corps ne puissent plus être distingués qu'imparfaitement. Dans l'amaurose proprement dite, les petits objets échappent aux regards, les plus volumineux étant constatés seuls d'une manière plus ou moins lucide, ou se dérobant complétement à la vue.

On peut admettre, en thèse générale, que la cause prochaine des maladies qui nous occupent réside, soit dans une compression exercée sur la rétine ou sur les parties d'où elle émane, soit dans un changement de structure de l'un ou de l'autre de ces organes, soit enfin dans un trouble nerveux, ce qui paraît plus rare, l'idée d'une amaurose purement fonctionnelle étant même rejetée par des ophthalmologistes.

Les deux yeux ne sont pas toujours envahis en même temps. L'un est fréquemment affecté plus ou moins longtemps avant l'autre. Parfois encore un œil reste sain durant toute la vie, pendant que son congénère est amblyopique ou affligé d'une cécité radicale. On peut établir en principe qu'il n'existe pas de danger pour le globe qu'a respecté la maladie, quand l'autre est devenu amaurotique par une cause toute locale, comme une lésion traumatique qui n'a sévi que sur cet organe. La perturbation visuelle est-elle due à une congestion cérébro-oculaire, franche ou sourde, à quelque vice constitutionnel, comme une syphilis invétérée, on ne saurait disconvenir qu'il n'y ait là une prédisposition qui demande à être surveillée avec soin.

DOCUMENTS ÉTIOLOGIQUES. — Des enfants naissent amaurotiques sans présenter aucun symptôme d'épanchement dans la cavité crânienne, aucune condition appréciable qui puisse nous expliquer la privation de la vue. L'observation démontre qu'elle est presque toujours incurable dans cette occurrence; elle dé-

pend, en effet, de vices organiques congénitaux auxquels il ne nous est pas donné de remédier.

On a vu la cécité amaurotique s'établir subitement (apoplexie oculaire), pendant des éternuments violents, par une commotion quelconque du cerveau ou de l'œil; des symptômes de congestion vers la tête ont parfois précédé ou accompagné l'accident; il s'est manifesté dans d'autres cas, sans signe de polyémie céphalique, le malade perdant en un clin d'œil et radicalement la faculté visuelle. Chez M. P..., la cécité surgit soudainement à un œil par les vomissements du mal de mer. Il est rare, d'après mes observations, que la vision s'éteigne ainsi aux deux yeux à la fois. Le cerveau m'a souvent paru le point de départ de tels désordres; une goutte-sereine et un strabisme paralytique se sont-ils manifestés tout à coup, il y a des probabilités pour une lésion encéphalique. Il existe encore des amauroses par congestion subite ou par déchirure des vaisseaux des profondeurs de l'organe visuel, cas dans lesquels la trame nerveuse de la rétine peut être comprimée ou déchirée, et sa faculté sensoriale émoussée ou éteinte.

Des sujets ont été frappés de goutte-sereine pour avoir subitement exposé à l'éclat d'un jour vif leurs yeux qui en étaient privés depuis longtemps. On sait d'ailleurs que les prisonniers enfermés dans des cachots ténébreux finissent par ressembler, quant à la vue, à certains animaux nocturnes, destinés par la nature à poursuivre leur proie dans les ténèbres, comme la chouette, le chat-huant; il leur suffit du petit nombre de rayons épars dans l'obscurité pour en recevoir des impressions profondes, et distinguer des objets d'un petit volume et invisibles pour toute autre personne. J'ai été consulté par un bon nombre de malades chez lesquels des affections amaurotiques avaient pour source une contemplation prolongée des éclipses du soleil.

Les lésions du même genre peuvent reconnaître pour cause une lumière vive réfléchie par un mur blanc, par des rochers élevés, par un sol couvert de neige ou d'un sable fin. Si une lumière trop éclatante est funeste à l'œil, il ne faut pas en conclure que moins elle est intense, plus elle exerce sur cet organe une influence salutaire. Des occupations exigeant des efforts de vision lui sont très-fatales à un jour insuffisant, ce qui s'applique encore au travail, le soir, sur les objets de couleur sombre.

La fatigue longtemps prolongée de l'organe et son application sur des corps dont le petit volume demande de grands efforts de vue (hypéropsie) ont sur l'œil une action pernicieuse, surtout chez les presbytes. Contrairement au myope, le presbyte est destiné par la nature à la contemplation d'objets éloignés. Obligez-vous sa vue à s'ajuster à la perception de corps minutieux et placés près des yeux, elle le pourra, dans beaucoup de cas, si les globes sont doués d'une organisation vigoureuse; elle faiblira dans d'autres, et sa souffrance se traduira par de la lassitude d'abord, et plus tard par l'amblyopie, appelée avec juste raison *presbytique*, et par des désordres plus graves. C'est ainsi que les sujets élevés à la vie des champs et se couchant avec le soleil seront susceptibles de devenir amaurotiques, si vous en faites des horlogers ou des graveurs travaillant aux lumières artificielles. On devra conseiller à ces malades, qui ne pourront abandonner

leur profession, de suspendre souvent leurs occupations pour se livrer au repos et regarder au loin de gros objets. Les verres convexes leur seront fréquemment d'un secours utile.

Dans notre état de civilisation, l'emploi inconsidéré des instruments d'optique est l'une des causes les plus fréquentes de l'amaurose. Si les lunettes amendent les aberrations de la vue, en rectifiant la direction vicieuse des rayons lumineux qui constitue la myopie et la presbytie, il est une condition sans laquelle elles seraient susceptibles d'entraîner des conséquences fâcheuses : c'est de ne point les porter trop fortes. Rien n'émousse à la longue l'activité vitale de la rétine comme l'action forcée de l'œil par des verres concaves ou convexes trop puissants. Nous avons été maintes fois consulté par des naturalistes, par des graveurs, par des horlogers, chez qui l'amaurose avait été causée par l'abus des loupes et d'autres instruments grossissants. Il faut se méfier beaucoup des verres achetés à des colporteurs : la mauvaise qualité de ces objets de pacotille, qui offrent des bulles, des rainures, causant des réfractions vicieuses, n'est pas le seul reproche qu'on doive leur adresser; il est rare que leur foyer soit approprié aux divers cas individuels.

L'étiologie des affections amaurotiques comprend encore une foule de documents dont les uns ont été précédemment exposés (p. 83 et suivantes), et dont les autres trouveront plus utilement leur place dans la suite de ce travail.

L'observation démontre que l'amaurose est susceptible de contracter une allure intermittente, avec accès qui durent plus ou moins longtemps, et se manifestent soit le soir (*héméralopie*), soit dans la journée (*nyctalopie, visus nocturnus, amblyopia meridiana*). Nous n'avons jamais rencontré la nyctalopie à l'état d'amaurose périodique et épidémique, dont on a cité quelques cas très-rares, celui, par exemple, mentionné par Ramazzini, de ces jeunes garçons qui, au mois de mars, cessant de voir ou ne voyant que très-peu durant le jour, erraient dans les campagnes, comme des aveugles, puis recommençaient, au crépuscule, à jouir de la plénitude des fonctions visuelles, infirmité qui disparaissait vers le milieu d'avril. Il peut arriver, phénomène très-exceptionnel également, qu'une amaurose, à type primitivement héméralopique, se convertisse, par l'administration des antipériodiques, en une nyctalopie plus ou moins prolongée.

DOCUMENTS SYMPTOMATOLOGIQUES. — Quelques particularités, susceptibles de signaler la marche des affections amaurotiques, se reproduiront trop souvent dans la suite, et offrent trop d'importance pour que nous n'en déterminions pas, au préalable, le mécanisme et la valeur.

Myodésopsie. Scotomes divers.—Rien n'est commun, dans la pratique, comme d'être consulté pour la perception de corps imaginaires, ou du moins que le malade seul distingue, et qui viennent troubler sa vue en s'interposant entre lui et les objets extérieurs. Ce sont les *imaginations* de Maître-Jan, la *berlue* de Sauvages et d'autres auteurs. La couleur souvent noire de ces corps, et leur mobilité qui semble les faire cheminer dans l'espace, leur ont fait donner le nom de *mouches;* la myodésopie (*visus muscarum*) consiste dans l'existence de ces scotomes. Ils sont variables, d'ailleurs, tant à l'égard de leur coloration que sous le rapport de leurs formes, parfois fort bizarres : ce sont des plaques, des an-

neaux, des filaments, des lignes droites, ondulées ou anguleuses, des vésicules séparées ou unies entre elles. On les rencontre aux deux yeux ou à un seul œil. Aucun âge n'en est à l'abri, bien que les jeunes sujets les présentent rarement. La fatigue, longtemps prolongée, par l'exploration au microscope, engendre souvent ces hallucinations de la vue.

Les mouches, qui appartiennent plus particulièrement au domaine des affections amaurotiques, ne changent pas généralement de position, relativement les unes aux autres, et sont fixes par rapport à l'axe de la vision, c'est-à-dire que le scotome se porte en bas si le sujet regarde dans ce sens, et se dirige en haut ou sur les côtés si le malade tourne ses regards vers le ciel ou à droite ou à gauche. Les mouches volantes, au contraire, qui ne suivent pas avec cette régularité invariable les mouvements du globe, qui cheminent en sens indéterminés, qui apparaissent tantôt nombreuses et tantôt rares; ces mouches, dis-je, sont presque toujours de peu de valeur, quand elles ne sont liées à aucun trouble de la vision. L'énergie de cette fonction ne souffre aucunement de leur présence, et il est bien démontré qu'on peut y être sujet sans avoir à redouter la perte de la vue. Beaucoup de gens d'ailleurs ne les voient guère que quand ils y font attention, parce que l'habitude en émousse l'action sur la rétine.

Les corps voltigeants de cette dernière catégorie ont donné lieu à des hypothèses de toute sorte. De la Hire en plaçait le siége dans l'humeur aqueuse. Pour s'assurer s'ils résidaient dans ce fluide, Demours le fit écouler par la ponction de la cornée; les mouches persistèrent après la régénération du fluide, et Demours invoqua la condensation de molécules flottantes dans l'humeur de Morgagni. On a allégué la présence d'infusoires dans l'intérieur des chambres oculaires (p. 442). L'opinion la plus accréditée aujourd'hui attribue ce genre de perceptions à des corpuscules qui flottent dans l'humeur vitrée. Tantôt ils ne sont visibles qu'au microscope, tantôt on les distingue avec l'ophthalmoscope (p. 592). Les premiers, dit M. Donders, constituent l'état normal; les seconds ont une signification pathologique. Les mouches sont liées, dans quelques cas, à un simple dépôt de mucosités et de larmes à la surface de la cornée (spectre mucolacrymal), et il suffit d'y faire passer à une ou deux reprises la paupière supérieure pour les faire disparaître. Quelques cils trop longs de ce voile, formant ombre sur la rétine, ont parfois donné lieu à la perception de mouches[1]. La myodésopsie des hypocondriaques, des femmes nerveuses et hystériques, nous paraît devoir être plutôt attribuée à une névrose.

Les mouches de la première catégorie, mouches fixes ou amaurotiques, ont leur cause prochaine vers l'axe optique, au-dessous ou au-dessus de celui-ci, ou plus ou moins loin sur les parties latérales. Le malade, dans le premier cas, les voit avec netteté quand la cornée occupe le centre de l'écartement interpalpébral; il ne les aperçoit bien, dans les autres circonstances, que lorsque l'œil se porte dans un sens ou dans un autre. M. Mackenzie fait observer que si la source du scotome a son siége au-dessous de l'axe optique, l'impression qu'il produit semble indiquer qu'il est situé au-dessus du niveau de l'œil, de telle sorte que,

[1] *Union médicale*, année 1851, p. 14.

si le malade dirige cet organe en haut, la mouche paraît s'envoler dans ce sens, et *vice versâ*. Tantôt le sujet n'est tourmenté que par un corps de ce genre, tantôt il en voit deux, trois et plus. La première fois que le phénomène vient contrarier sa vue, il s'imagine que c'est réellement un corps étranger qui s'est fixé à ses paupières, à ses cheveux, à sa coiffure, et il cherche à l'en éloigner. Les mouches, d'ailleurs, n'apparaissent presque jamais dans un endroit peu éclairé ou à la lumière douce du soir; plus le jour est vif, plus elles se dessinent; c'est à l'éclat d'un soleil intense qu'elles ont leur apogée, et souvent même, dans ce cas, on les aperçoit, sous forme d'une ombre noirâtre, à travers les paupières fermées. J'ai rencontré des malades qui les voyaient quand ils présentaient leurs yeux vers la fenêtre, tandis qu'ils ne les voyaient plus quand ils tournaient le dos à cette dernière. Elles s'évanouissent quand on contemple des objets d'une couleur noire ou sombre; le contraire a lieu lorsqu'il s'agit du brouillard, de la neige, d'une surface blanche bien éclairée. C'est ainsi que des sujets les aperçoivent devant le papier sur lequel ils écrivent et dans la cuvette de couleur blanche dont ils se servent pour leur toilette.

Observation XXXVI. — Mme Miller, qui me consulta le 18 octobre 1850, voyait depuis longues années, de l'œil droit, une mouche fixe, eu égard à l'axe de la vision, et qui, ne se montrant qu'à un jour vif, ne la gênait pas dans son travail. Depuis un mois, la vue avait subi aux deux yeux une détérioration marquée, ce que j'attribuai à une polyémie cérébro-oculaire, par suite de la ménopause, et à l'usage surtout de lunettes convexes trop fortes, le nº 20, adopté sans transition.

Chose remarquable et très-explicable cependant, la mouche s'était pour ainsi dire évanouie, confondue qu'elle était avec la coloration grisâtre qui couvrait les objets. Sous l'influence de l'aloès, de la crème de tartre, des affusions réfrigérantes et d'un repos absolu, cette femme obtint une guérison parfaite; mais la mouche du globe droit s'était reconstituée avec son intensité primitive par la disparition du voile qui l'avait momentanément effacée, un contraste bien tranché s'étant rétabli entre les parties saines de la rétine et la région très-circonscrite, qui n'était plus depuis longtemps impressionnée par la lumière.

Les malades décrivent généralement avec netteté, et souvent d'une manière pittoresque, les objets de leur illusion. J'en conserve des dessins faits par eux-mêmes.

Un professeur, très-sujet jadis à des hémorrhoïdes fluentes, aperçut de l'œil droit, au début de son amaurose, un fil aboutissant à une boule blanchâtre. Cette image noircit par l'augmentation de la maladie de cet œil, qui atteignit également son congénère.

Une femme se disait tourmentée par des bêtes noires qui la fatiguaient dans son travail. Choutot comparait ses scotomes à une fourmilière; Bricout, à des puces, *rousses comme ces animaux*. Madame Dauverne voyait constamment le nº 6; madame Écoffé, des corps semblables à des petits pois, très-marqués surtout quand elle se baissait; Arnaud, une grosse chenille; Pignolet, des bouquets de violettes; Lhomme, une sorte d'arête de poisson; Martine, un morceau de bois sec; un instituteur, des ombres chinoises; madame Mellot, des lames d'ar-

gent et un point noir entouré d'un cercle blanc. Le docteur Marchal a relaté dans sa thèse l'exemple d'une femme qu'il rencontra à ma clinique, et qui croyait voir passer devant elle des poissons rouges. « Je distingue sur votre figure un semé d'or », me disait un amaurotique.

Il est difficile de fournir une interprétation rigoureuse des sortes de scotomes dont il vient d'être question, et d'une foule de délires visuels que les malades présentent. C'est là d'ailleurs un écueil qu'on rencontre dans bien des lésions du système nerveux. Nous signalons des effets, mais nous n'expliquons que rarement le jeu de leur formation. Il est permis d'admettre comme donnée générale que tout obstacle sanguin, plastique, etc., placé dans la substance de la rétine ou devant cette membrane est susceptible de donner lieu à un scotome. Le même effet peut être dû à une pression sur un ou plusieurs points de l'expansion rétinienne par une saillie exsudative ou autre de la choroïde, par une dilatation de ses vaisseaux ou des productions étrangères en contact avec son tissu. On a invoqué une paralysie partielle et des névroses de la rétine, des névrômes de la pulpe rétinienne, un état de congestion et de turgescence variqueuse des rameaux de l'artère centrale de la rétine ou de la veine correspondante. Des troubles surnuméraires de toute espèce, dans les milieux réfringents et dans d'autres points, peuvent se surajouter en outre à ceux de la membrane sensitive, d'où des formes complexes dont il ne nous est point donné de suivre le mécanisme. L'apparition subite d'un scotome dénote fort souvent une hémorrhagie intraoculaire. Demours rapporte qu'un homme de soixante-six ans se plaignit à lui d'apercevoir de l'œil droit des mouches noires, fixes par rapport à l'axe de la vision, et qui lui dérobaient tellement la vue des caractères qu'il pouvait à peine, de cet œil, en discerner quelques-uns. Nauche trouva, à l'autopsie, l'artère ophthalmique droite oblitérée.

On suit parfois avec une grande régularité les progrès de l'amélioration obtenue, soit que des portions altérées de la rétine se démasquent complétement, soit qu'elles s'amendent dans leurs conditions.

Une femme, que tourmentait la vue d'un lézard, vint m'annoncer un jour que cet animal avait perdu sa queue; plus tard, il perdit ses pattes; il se convertit enfin en un corps nébuleux, informe, lequel finit par s'évanouir.

Adèle Pagnole, chlorotique, qui avait beaucoup abusé de ses yeux, dans lesquels la vue baissait graduellement, apercevait de l'œil droit un crochet noir, renflé vers l'un de ses bouts. Sous l'influence du repos de ces organes, du fer associé à la valériane et de quelques autres moyens, l'image était dégagée, au bout de cinq semaines, de sa partie la plus volumineuse, équivalant au quart à peu près de sa masse totale. « Le reste, dit la malade, est comme un léger nuage. »

Il résulte de ces considérations que quelques mouches sont au-dessus des ressources de l'art[1], que d'autres, celles qui forment le spectre muco-lacrymal,

[1] Bartholin, affecté de mouches volantes, dit s'être bien trouvé de l'usage du tabac à priser.

se prêtent à la médication des conjonctivites, qu'il en est qui réclament l'application du traitement des amauroses.

L'un de mes malades, atteint de mouches, les vit énormément grossir, sous l'influence d'une kératite, pour laquelle je lui donnai des soins. Chez un autre, qui apercevait des mouches depuis deux ans, celles-ci disparurent tout à coup sans traitement, pour ne plus revenir. Un troisième, qui distinguait des corps voltigeants, affirma que sa mère avait été tourmentée pendant toute sa vie par une myodésopsie fort incommode.

Vision réticulaire (*visus reticulosus* ou *reticularis*). Ce symptôme, que Sauvages désigne sous le nom de *berlue réticulaire*, et que Plenk attribue à l'engorgement des vaisseaux ténus qui sillonnent la rétine, s'offre rarement à l'observation. Il se rapproche de la myodésopsie fixe, à laquelle il peut être uni, en ce que les lignes, grises ou noires, qui le constituent, suivent les divers mouvements du globe, et se dessinent surtout quand on regarde une surface blanche, ou quand l'organe est exposé à une lumière éclatante. Samuel Cooper et M. Mackenzie avancent que le réseau est quelquefois lumineux dans l'obscurité, et prend une couleur d'un blanc bleuâtre, comme celle de l'argent, ou d'un jaune rougeâtre, comme celle de l'or. Cette sensation n'a jamais été accusée par mes malades.

Observation XXXVII. — A l'époque où nous étions privés des bienfaits de l'ophthalmoscope, M. L'Hermuzeau, à qui j'ai longtemps donné des soins, distinguait les objets à travers une sorte de filet ou de treillage. C'est, me disait-il, une toile d'araignée, au centre de laquelle celle-ci stationne. Il pouvait lire, mais disposait alors son livre ou son papier de telle sorte que les deux mouches vinssent se placer au dessus des caractères fixés par le malade. Les accidents qui viennent d'être cités étaient consécutifs à de longues congestions oculaires, auxquelles cet homme avait été en proie par suite de travaux de cabinet opiniâtres.

Photopsie.—La vue d'étincelles, de flammes, de roues de feu, d'éclairs, d'aigrettes lumineuses (*scotomes inflammatoires*, de M. Szokalski; *myodésopsie étincelante*, de quelques auteurs; *berlue étincelante*, de Sauvages; *pyropsie*) dénote généralement un état congestif de la rétine ou des éléments qui l'avoisinent. Elle peut s'associer à d'autres hallucinations, comme la perception de mouches noires. Qui ne sait qu'une simple commotion du bulbe, par une quinte de toux, par un éternument violent, et qu'une contusion, même légère, de l'œil, sont susceptibles de produire une sensation de lumière (p. 79)? Il me paraît probable que les scotomes étincelants dont il s'agit ici dépendent d'ébranlements subits, de chocs plus ou moins répétés reçus par la pulpe rétinienne, sous l'influence d'un afflux sanguin, parfois saccadé, dont ses vaisseaux ou ceux de la choroïde deviennent le siége. M. Duval (d'Argentan) a émis sur leur production une théorie ingénieuse, bien que problématique. Il se fonde sur des analyses faites sur un grand nombre de cerveaux d'aliénés par M. Couërbe, analyses qui portèrent ce dernier à conclure que la folie dépendait d'une perversion de nutrition de l'encéphale, laquelle consistait notamment en une quantité de phosphore sécrétée en plus forte proportion que ne le comporte l'état normal. Il s'appuie en outre sur une analyse entreprise par lui-même sur le cerveau d'un

amaurotique, organe qui ne donna que dans l'appareil optique central une masse de phosphore plus considérable qu'on ne la trouve dans les conditions physiologiques. L'ayant traité par l'éther et par l'alcool bouillant, d'après le mode qu'avait indiqué M. Couërbe, M. Duval obtint, pour les lobes antérieurs séparés du reste de l'encéphale, des chiffres qui se rapprochent de ceux notés par M. Couërbe. Les couches optiques, en y comprenant la rétine et les nerfs optiques, suivis jusqu'aux tubercules quadrijumeux, fournirent, toutes proportions de pesanteur gardées, une quantité de phosphore plus grande que celle qu'avait donnée M. Couërbe, comme la plus élevée qu'il eût obtenue. D'après ces faits, M. Duval se demande s'il ne paraît pas rationnel de rapporter à un excès de phosphore les phantasmes lumineux qu'avait offert le sujet de ses observations nécropsiques. Si le phosphore, continue-t-il, est incontestablement, même à l'état inerte, le corps simple le plus extraordinaire qu'on ait encore découvert, que ne doit-il pas advenir de sa présence au milieu de l'organisme, et lorsque ce corps se trouve soumis aux lois de la vie animale, parcouru, par exemple, par des courants électriques. Il faut convenir d'ailleurs que, dans l'état actuel de la science, l'explication des phénomènes pyropsiques laisse encore beaucoup à désirer.

Chrupsie.—Il arrive quelquefois, dans le développement de l'amaurose, que le malade ait devant lui une ou plusieurs couleurs, parfois toutes celles de l'arc-en-ciel, et que les objets qu'il regarde lui semblent autrement colorés qu'ils ne le sont en effet. Des sujets, par exemple, les voient comme teints en rouge, en bleu, en vert, etc. C'est ce qu'on appelle *chrupsie, chromopsie, vision colorée;* c'est la *berlue colorante* de Sauvages. L'observation démontre aussi que la perception des objets fortement colorés en jaune précède ou accompagne quelquefois l'ictère, ce qui ne me paraît explicable que par la modification de teinte que le sang contracte sous l'influence de son mélange avec la bile. J'ai été récemment consulté par un homme d'une cinquantaine d'années, qui accusa de voir tous les corps colorés en jaune. Il était souvent atteint d'embarras gastrique et vomissait fréquemment des matières bilieuses. Deux purgatifs salins, l'injonction de couper le vin aux repas avec une solution de bicarbonate de soude, et quelques frictions d'onguent napolitain belladoné sur le front, triomphèrent, au bout de dix jours, de cette chrupsie, qui avait rendu insuffisants les verres convexes dont il faisait habituellement usage, et l'avaient jeté dans une grande inquiétude. Chose semblable est susceptible de se produire quand on a ingéré dans l'estomac une certaine quantité de semen-contra ou de santonine; un bon nombre de sujets voient, dans de telles circonstances, une teinte jaune répandue sur les corps extérieurs, coloration qui se transforme ensuite chez quelques-uns en une teinte verdâtre. Ce phénomène trouve une interprétation probable dans la coloration en jaune du sérum du sang, de même que, dans de pareilles conditions, l'urine peut se colorer en jaune[1].

[1] Il résulte des recherches du docteur Phipson que la santonine se convertit, sous l'influence des acides, en une nouvelle substance d'un jaune verdâtre, brillante et cristallisée, à laquelle il a donné le nom de *santonéine*. On rencontre ce produit dans l'urine des sujets qui font usage de la santonine.

Bien que la théorie qui localise la vision colorée dans la rétine (*chrupsie nerveuse*) me semble devoir être appliquée à bien des cas, il me paraît certain, à la suite de l'opération de la cataracte, par exemple (p. 564), que quelques mutations inhérentes aux milieux réfringents de l'œil, d'où un trouble dans leurs propriétés achromatiques, ne doivent point être étrangères à sa constitution. C'est ce qu'on a appelé *chrupsie dioptrique*.

Achromatopsie (*pseudo-chromie*, *chromato-pseudopsie*, *daltonisme*). Presque toujours congénitale, et fréquemment héréditaire, cette perversion fonctionnelle consiste dans l'impossibilité du discernement des couleurs. L'insensibilité, complète pour les uns, ne se borne pour les autres qu'à quelques couleurs qu'ils sont inhabiles à reconnaître; il en est qui, propres à percevoir les couleurs, en confondent les nuances. Dans la variété dite *acyanoblepsie*, *akyanoblepsie*, *acyanopsie*, le bleu ne peut être constaté, et est souvent confondu avec le vert; les différentes nuances du rouge ne sont pas distinguées dans l'*anerythroblepsie*. Dalton était affecté d'achromatopsie, dont on trouve, dans les auteurs, de nombreux exemples. On rapporte que Collardeau peignit un jour un fond écarlate, croyant peindre un fond brun; qu'un berger de Neuchâtel fit emplette d'un parapluie rouge, dans la persuasion qu'il était d'un beau vert; qu'un officier anglais acheta un habit vert au lieu d'un habit rouge. On lit dans les *Transactions philosophiques* qu'une famille entière ne distinguait pas le rouge du vert, la couleur du fruit mûr de celle de la feuille qui l'avoisinait. Chez un milicien, dont le docteur Decondé a relaté l'histoire, toutes les couleurs foncées sont prises pour le noir, et celles du spectre solaire se confondent en deux couleurs fondamentales, le jaune et le bleu. Il résulte des recherches du docteur Wilson (d'Édimbourg) que l'achromatopsie serait fort commune en Angleterre; une personne sur vingt offrirait à un degré quelconque l'une des variétés de cette anomalie de la fonction visuelle. Cette particularité a motivé une communication rendue publique su les dangers que peut entraîner l'emploi des signaux colorés sur les chemins de fer.

C'est dans le cerveau que résiderait le sens des couleurs d'après Gall et Spurzheim. Les auteurs qui ont adopté cette opinion expliquent l'achromatopsie par une altération des parties cérébrales chargées de l'élaboration des impressions faites par les couleurs. D'autres, qui placent cette faculté dans la rétine, admettent une torpidité dans les fonctions dont il s'agit et qui perdent assez de leur activité pour ne pouvoir agir isolément ou pour n'agir que d'une manière partielle. Le phénomène qui nous occupe se cache dans les secrets de la vie; on ne peut, en ce qui le concerne, émettre que des assertions hypothétiques.

L'achromatopsie acquise s'est rarement présentée dans ma pratique.

Observation XXXVIII. — Sous l'influence d'une hémiplégie et d'une amblyopie double, survenue à la suite de la brusque suppression d'une maladie de la peau, Poiré, horloger, presbyte, à qui je donnai des soins en 1850, perdit la faculté de discerner le rouge, et voyait en jaune le pantalon garance des soldats. Les autres couleurs étaient d'ailleurs parfaitement reconnues. Chose curieuse, son père n'avait jamais pu distinguer le rouge; notre malade était donc héréditairement prédisposé à l'achromatopsie; mais

il fallut une cause de perturbation des fonctions visuelles pour que ce symptôme vînt prendre place parmi les phénomènes amaurotiques.

Par l'usage des anticongestifs et des dérivatifs vers la peau et le tube digestif, la vue de cet homme s'était beaucoup amendée au bout de trois semaines, et il avait recouvré la faculté de distinguer le rouge, mais pour les petits objets seulement, et surtout quand ils étaient éloignés de ses yeux. Il voyait bien, par exemple, un morceau de fil rouge. Comme toute trace de congestion avait disparu, je prescrivis les frictions stimulantes sur la région péri-orbitaire; mais le malade cessa de revenir à ma consultation.

Le fait qui précède démontre qu'une affection encéphalique, que peut-être même une simple congestion cérébrale peuvent donner lieu à une achromatopsie plus ou moins étendue. C'est probablement à cette catégorie étiologique que se rapporte l'observation, publiée par M. le docteur Clémens, qui rapporte qu'une femme perdit, au cinquième mois d'une quatrième grossesse, la faculté de distinguer le rouge. Le même phénomène s'était transitoirement manifesté dans une grossesse antécédente.

Diplopie. — Le développement de l'amaurose a été accompagné de vue double, chez un grand nombre de nos malades. Sauf peu d'exceptions, c'est la diplopie bi-oculaire que nous avons rencontrée, celle dans laquelle le sujet aperçoit un objet double, quand les deux yeux sont ouverts, tandis qu'il le voit simple, lorsque l'un d'eux est fermé.

Schmucker, ayant eu à traiter plusieurs sujets amblyopiques atteints de diplopie bi-oculaire, un major de hussards entre autres, qui voyait double les lignes de son escadron, émit l'idée que ce résultat était probablement dû à une turgescence des vaisseaux choroïdiens, d'où une pression sur la pulpe rétinienne, et, par suite, une impression vicieuse des rayons lumineux. Dans l'opinion de Beer, qui me paraît applicable à la plupart des cas, la double vue bi-oculaire proviendrait plutôt du défaut d'harmonie des axes optiques, par suite d'un certain degré de strabisme, si commun dans les amauroses, dans l'amblyopie unilatérale surtout, circonstance dans laquelle c'est l'organe compromis qui en est frappé, sa déviation étant fréquemment très-faible et à marche plus ou moins inconstante. Le professeur de Vienne admet tantôt une simple irrégularité dans l'action d'un ou de plusieurs des muscles chargés de la motilité du bulbe, tantôt une anesthésie véritable. On conçoit, d'ailleurs, que, dans un grand nombre d'affections amaurotiques, la cause morbifique peut simultanément frapper et le nerf optique, et d'autres éléments nerveux du voisinage.

Observation XXXIX. — J'ai été consulté, en 1849, par un homme atteint à l'œil droit de cataracte, à la suite d'un coup qui avait frappé cet organe; il n'y avait que peu d'inflammation; le cristallin me parut en voie de résolution; je conseillai d'en attendre l'accomplissement, ce qui eut lieu dans l'espace de quatre mois, sous l'influence des mercuriaux et de quelques autres moyens. Je fis essayer du côté droit, l'autre œil restant libre, un verre à cataracte; les objets furent perçus plus lucidement, mais doubles. Après l'ablation du verre, l'œil gauche étant ouvert ou fermé, la diplopie disparaissait. Or le globe droit m'offrit une pupille assez fortement déplacée vers la racine du nez, et pourvue d'une anfractuosité triangulaire dans le même sens (dyscorie), modifications qui n'étaient survenues que depuis la lésion traumatique. L'explication de la diplopie fut

facile dès lors. Si les objets étaient distingués simples quand le sujet les fixait avec les deux yeux, et sans que l'un d'eux fût armé d'un verre, c'est que la puissance visuelle du globe normal anéantissait et absorbait pour ainsi dire la faible perception de l'œil affecté. Venait-on à accroître celle-ci par un appareil ayant la faculté de remédier au double désavantage de la corectopie et de la soustraction de la lentille, l'image était sentie trop vivement pour qu'elle pût être effacée par la capacité visuelle de l'œil gauche; une diplopie se produisait à cause du manque de parallélisme des axes optiques.

Rien n'est rare, dans le cortége symptomatique de l'amaurose, comme la diplopie uni-oculaire, qui consiste à voir un objet double, quand l'un des yeux est soustrait à la lumière. On a même nié la possibilité de cette variété diplopique, considérée comme émanation d'une lésion rétinienne. Tel est le sentiment du docteur Szokalski, qui n'attribue cette anomalie qu'à un dérangement de l'appareil réfringent, dérangement en vertu duquel les rayons lumineux forment sur la rétine deux foyers dictincts, au lieu de converger en un seul foyer. C'est ainsi qu'on a constaté la vue double monoculaire, dans quelques cas de luxation de la lentille, dans ceux d'érosions transparentes de la cornée, dans le staphylôme pellucide de cette membrane, circonstances dans lesquelles les objets peuvent même être aperçus triples, quadruples, etc. D'autres auteurs ont cru devoir admettre une diplopie monoculaire purement rétinienne, c'est-à-dire, étant le résultat d'une condition inhérente à la membrane sensitive. Il reste à savoir s'il nous est toujours donné d'apprécier exactement les modifications susceptibles de se manifester dans les différentes pièces réfringentes du bulbe. S'il s'agissait surtout d'une diplopie de ce genre, associée à une amaurose d'origine traumatique, il y aurait de grandes probabilités, dans notre pensée, pour que ce cas rentrât dans la théorie formulée par M. Szokalski.

Bien que la question qui nous occupe soit encore loin d'être résolue définitivement, l'existence d'une diplopie uni-oculaire rétinienne me semble démontrée par des faits que j'ai relatés dans mon *Traité de l'Amaurose* [1]. M. Decondé invoque le soulèvement d'une portion de la membrane sensitive, sous l'influence d'une congestion, d'une tumeur, d'un désordre quelconque, soulèvement agissant dans le sens de l'intersection qui sépare un miroir à deux facettes.

Métamorphopsie. — Ce phénomène, que Sauvages appelle *berlue de métamorphose*, consiste dans le changement apparent de la configuration des objets. J'ai vu des gens pour lesquels les individus qu'ils rencontraient dans les rues paraissaient bossus ou penchés dans un sens ou dans un autre; j'en ai connu pour qui une assiette ronde semblait ovale, les lignes droites avaient l'air d'être inclinées, brisées ou ondulées (page 77). Le renversement apparent des objets est chose plus rare.

Méropie ou vision partielle. — L'observation clinique démontre que l'amaurose peut être bornée à une portion de l'organe visuel. L'hémiopie ou hémiopsie (*visus dimidiatus, amaurosis dimidiata*) dérive d'une anesthésie répondant au nez, à la tempe, au front ou à la joue; le *visus interruptus* de ce même désordre mor-

[1] Ch. Deval, *loc. cit.*, p. 67.

bide existant vers le centre rétinien, le *visus circumscriptus* de la diminution d'étendue de la vision excentrique. La myodésopsie ne semble-t-elle pas souvent dénoter des paralysies, disséminées çà et là, dans la membrane sensitive de l'œil ?

La rétine est-elle frappée d'inertie du côté du nez, un objet obliquement offert à l'œil du côté de la tempe qui lui correspond n'est point aperçu; il ne l'est pas, situé du côté du nez, si la rétine est atteinte de paralysie en dehors. Dans l'amaurose centrale, un corps placé vis-à-vis du globe n'est pas distingué dans la portion qui correspond au centre de la cornée.

Dans quelques cas, l'altération est localisée franchement dans une région seule de la membrane sensitive, le reste percevant les images avec la plus grande netteté. Dans d'autres, la paralysie existe à des degrés inégaux, de telle sorte qu'un corps n'est pas vu, présenté à l'œil dans un sens, tandis qu'il est vu, mais d'une manière plus ou moins confuse, s'il est offert dans une autre position à l'organe.

La lésion, quel que soit son type, est susceptible d'attaquer un œil ou les deux yeux. Parfois les deux moitiés internes ou les deux moitiés externes des rétines sont simultanément envahies, phénomène qui a servi d'argument à l'appui de l'admission d'une semi-décussation des nerfs optiques; on a observé des cas où la moitié interne de l'une et la moitié externe de l'autre étaient insensibles ou devenaient moins sensibles à la lumière. Dans d'autres, une paralysie, totale au début, guérit imparfaitement et se convertit en une amaurose partielle. Dans quelques-uns, une paralysie partielle a fini par dégénérer en une paralysie complète.

Dans l'amaurose centrale, j'ai remarqué que les malades voyaient mieux à un demi-jour qu'à une lumière éclatante, la pupille se dilatant dans le premier cas, et démasquant des régions saines de la rétine. J'ai observé cette particularité même dans des amauroses à allure torpide. Quand la maladie est uni-latérale, il en résulte parfois du strabisme, le strabisme optique de M. J. Guérin. « Que l'axe visuel ou optique, dit-il, soit fermé dans l'un de ses points au passage de la lumière, l'œil modifié, ne pouvant plus recevoir l'image de l'objet dans la position où l'œil normal le perçoit, en cherchera une qui permettra à la lumière d'arriver directement. » Je puis citer des rechutes de strabisme survenues à la suite de la ténotomie, et qui n'ont été constituées que par les besoins de la vision, cause primitive de la déviation, d'où le principe, avant de procéder à une opération nouvelle, de s'enquérir, avec l'ophthalmoscope, des conditions du fond du globe.

La guérison de l'amaurose partielle s'établit d'une manière variable. Le mal surgit, dans certains cas, et s'évanouit avec rapidité. Dans d'autres, la région obscure devient graduellement moins noire, passe au grisâtre, au blanchâtre, et offre enfin une teinte nébuleuse qui, analogue à une fumée légère, finit par disparaître. J'ai vu des amauroses partielles se perpétuer sans changement notable; d'autres parvenaient à un degré d'amendement auquel elles s'arrêtaient définitivement. J'en ai observé dans lesquelles toute l'amélioration obtenue consistait dans la diminution de la portion obscure, non en intensité, mais en étendue.

Les conditions diverses, auxquelles est liée la méropie, impriment, d'ailleurs, à cette dernière des modifications de marche sujettes à des variations complexes.

L'ophthalmoscopie a contribué beaucoup à éclairer la question de ces limitations du champ visuel. Elles peuvent être liées, en ce qui regarde les affections amaurotiques, à des maladies de la rétine (décollement de cette membrane, rétinite apoplectique, amaurose albuminurique, fongus médullaire, etc.) ou à des lésions de la choroïde (staphylôme postérieur, etc.). Le docteur Hubsch, ancien élève de l'École de médecine de Naples, me racontait qu'un homme, qui offrait à un œil une amaurose centrale, étant mort à l'hôpital des Incurables de cette ville, le professeur Martino en fit l'autopsie, et trouva derrière la rétine des petites ossifications, des espèces de granulations osseuses. Nous savons, depuis longtemps, en outre, que l'origine de la méropie peut être cérébrale ou cérébro-spinale; il en résulte souvent, comme le fait observer M. de Graefe, des diminutions d'étendue du champ visuel très-bizarres et très-irrégulières, dont on ne peut guère se rendre compte. Chez le docteur Wollaston, qui succomba, après avoir subi deux attaques d'hémiopie, le côté obscur de l'objet ayant, dans la seconde attaque, changé de place pour chaque œil, on rencontra une altération de la couche optique droite et du corps strié. L'hémiopie, d'ailleurs, est loin d'avoir toujours cette même gravité. Quelques personnes éprouvent passagèrement ce symptôme durant une migraine. Le docteur Guillié rapporte qu'à la suite d'un violent chagrin produit par l'abandon de sa famille et de ses amis, un peintre s'aperçut soudainement que tout ce qui s'offrait à ses regards lui paraissait coupé par moitié, qu'il fermât un œil ou qu'il regardât avec les deux yeux. Le phénomène subsista quelques heures et se dissipa sans traitement.

La photophobie, l'oxyopie et quelques autres symptômes susceptibles de s'associer aux affections amaurotiques ont été déjà signalés page 72.

De l'exploration du champ visuel. — On désigne sous le nom de champ de la vision l'espace dans lequel sont compris les objets qui donnent une image sur la rétine. Il a pour limites les parties saillantes de la face : les sourcils, le nez, les joues. Quoiqu'il soit vrai de dire que la vision s'accomplit dans l'étendue qui vient d'être notée, il s'en faut qu'elle soit également bonne dans tous les points de cette dernière. Elle n'est parfaite que dans un espace très-restreint; dans les autres, elle ne nous indique que la présence des corps. C'est ainsi que quand on fixe la première lettre d'un mot imprimé en caractères de dimensions moyennes, on n'aperçoit pas les dernières lettres du même mot; on ne fait guère que les deviner; un léger mouvement de rotation du globe peut seul conduire à leur appréciation exacte.

Il est digne de remarque que la sensation visuelle est normalement abolie ou à peu près éteinte dans la portion de la rétine appelée *tache aveugle* ou *punctum cæcum*. Il est facile de se rendre compte du phénomène, en répétant une expérience très-simple, celle de Mariotte. Découpez deux ronds de papier blanc, de 3 centimètres de diamètre et fixez-les contre un mur, à la même hauteur et à 15 centimètres de distance l'un de l'autre. Placez-vous en face des deux cercles, bouchez l'œil gauche et regardez, avec son congénère, le cercle de gauche,

Non-seulement vous le verrez, mais vous apercevrez aussi le cercle voisin. Si vous reculez alors peu à peu, il arrivera un point où vous n'apercevrez plus le papier de droite, tandis que celui de gauche, que vous continuez à fixer, sera distingué. En reculant ensuite un peu, les deux cercles seront constatés de nouveau, le foyer des images changeant de place sur la rétine. M. Béclard fait observer[1] que cette insensibilité, au *punctum cæcum*, n'est point absolue, comme l'expérience qui précède semble le démontrer. La sensibilité visuelle y est obscure, mais subsiste encore à un certain degré, car si l'on substitue un corps en ignition à celle des deux images qui disparaît, il n'est plus possible de transformer la sensation des deux objets en une seule. Un corps, vivement éclairé, impressionne donc encore la partie la moins sensible de la rétine.

Nous avons fait précédemment observer que, dans un bon nombre d'affections amaurotiques, le champ de la vision subissait une diminution plus ou moins considérable, tantôt dans un sens, tantôt dans un autre. Pour arriver à en déterminer les conditions, on a généralement adopté dans les cliniques ophthalmologiques un procédé qui conduit à des appréciations satisfaisantes. On se munit d'un tableau noir, qu'on attache à un mur et qui est divisé en un certain nombre de compartiments de dimensions égales. Les lignes qui les séparent sont en rouge, en bleu, en vert, d'une couleur, en un mot, qui ne soit pas le blanc, pour mieux accentuer le trait qu'on doit pratiquer sur le même tableau avec de la craie[2]. Le malade se place devant ce dernier, à la distance de sa vision distincte (de 25 à 30 centimètres en moyenne) et bouche l'œil qui ne doit pas être exploré. Cela fait, l'observateur trace une croix dans l'un des carrés du centre, si celle-ci n'a pas été dessinée d'avance; le malade la fixe et on l'invite à ne pas en détourner le regard, pendant toute la durée de l'exercice. Puis on place le doigt à une petite distance de la croix, et on l'en éloigne graduellement jusqu'au point extrême où ce doigt peut encore être distingué; on marque ce point avec de la craie. On procède suivant le même mode tout autour de la croix centrale, et l'on obtient ainsi une figure plus ou moins inégale qui détermine les limites de la vision excentrique. Un autre expédient, que je trouve consigné dans un mémoire de M. de Graefe, n'exige pas d'appareil spécial et se trouve conséquemment beaucoup plus à la portée du praticien. On fait fixer l'axe central sur un point noir, d'où partent, sur une feuille de papier blanc et dans huit directions, des points noirs, convenablement espacés. Si le champ de la vision a subi une diminution excentrique, le malade dira que les rayons de cette sorte d'étoile sont inégaux en longueur. Dans cette expérience encore, on déterminera le champ périphérique à l'aide d'une ligne circulaire qui passera sur tous les points distingués par l'observé aux limites extrêmes de

[1] Beclard, *Traité de physiologie*, 3e édit. Paris, 1859, p. 668.

[2] On peut confectionner ce tableau en toile cirée. On le divisera en cases, de dimensions égales (30 cases de chaque côté du carré). Chaque compartiment aura 2 centimètres et demi de hauteur et autant de largeur. Les lignes colorées qui séparent les carrés seront larges d'environ 3 millimètres. La case centrale sera munie d'une croix; l'observateur peut encore la pratiquer lui-même au moment de l'exploration.

sa vision. La détermination du manque de perception centrale (*visus interruptus*), et du défaut de cette même faculté sur l'une ou l'autre partie latérale du champ visuel (*visus dimidiatus*) pourra encore être pratiquée avec ces appareils.

Amauroses sthénique et asthénique. De l'amaurose nerveuse. — Une classification importante des affections amaurotiques consiste à les diviser en sthéniques, hypérémiques ou congestives, et en asthéniques, adynamiques ou torpides. Au point de vue du traitement surtout, cette distinction est capitale. Nous ne saurions assez insister sur une erreur si répandue, qu'une amaurose est une paralysie, dont les stimulants seuls peuvent triompher. S'il est des cas où ils sont impérieusement indiqués, il en est d'autres où ils sont éminemment nuisibles. L'une des causes principales des insuccès réside dans l'inobservation de ces principes.

Il y a, dans l'amaurose par sthénie, congestion franche ou sourde, vers le cerveau ou vers l'œil, fluxion active ou concentration sanguine passive vers l'organe affecté, plénitude vasculaire qui, en engendrant une compression mécanique sur l'élément nerveux chargé de l'acte de la vision, doit nécessairement troubler cette fonction. Dans beaucoup de cas, en outre, une phlegmasie de la membrane sensitive ou des tissus limitrophes crée des matériaux morbides qui contribuent à contrarier l'impression que produit le contact de la lumière. L'amaurose par asthénie, au contraire, est caractérisée par un état de faiblesse, d'inertie, de langueur de l'appareil sensitif spécial de l'œil, état associé à toute absence appréciable de polyémie cérébro-oculaire.

L'amaurose asthénique peut succéder à l'amaurose congestive, après que celle-ci a duré pendant un laps de temps généralement long. La forme paralytique s'établit dans d'autres cas, d'emblée, et, d'ordinaire alors, sous l'empire d'influences qui n'agissent pas sur l'œil seul, mais sévissent, par défaut de stimulus, sur le corps tout entier. Nous signalerons la décrépitude, l'état chloro-anémique de la constitution, l'action prolongée du mercure, l'épuisement par des pertes des liquides de l'économie, par des diarrhées colliquatives, par une maladie de longue durée, par la misère et l'abstinence, etc.

Une amaurose qui s'est longtemps perpétuée peut se transformer, c'est-à-dire aboutir à des désordres de tout genre : c'est ce qu'on a appelé *amaurose organique*. Parfois encore celle-ci est primitive, quelques amauroses congénitales, par exemple, soit que la cause prochaine de la cécité réside dans l'œil, soit que son point de départ existe dans le nerf optique ou dans l'encéphale.

L'aspect extérieur du sujet nous met quelquefois, *à priori*, sur la voie de l'espèce à laquelle nous avons affaire. Est-il puissant et robuste, offre-t-il un teint coloré, les divers attributs du tempérament sanguin, il y a probabilité pour une amaurose hypersthénique. L'individu est-il blême, étiolé, cachectique, on pourra plutôt songer à la forme asthénique, bien que ce caractère seul ne suffira jamais pour l'établissement définitif du diagnostic.

Dans l'amaurose congestive, les malades fuient la lumière, qui stimule par trop leur rétine déjà irritée. Il en est qui sont pris de vertiges quand ils contemplent des corps très-brillants, et conservent la sensation de leur éclat après avoir fermé les yeux. Comme leur vue est meilleure à un demi-jour, ils le

recherchent, tournent le dos aux fenêtres, et garantissent leurs globes à l'aide de visières, de conserves colorées ou avec la main. Ils présentent, sous ce rapport, mais pour des motifs qui diffèrent, de l'analogie avec les cataractés, lesquels voient plus distinctement, quand un jour modéré permet à la pupille de se dilater. Le mal a-t-il envahi les deux yeux, les paupières sont à demi-écartées et souvent clignotantes, conditions qui ne règnent que d'un côté, si l'amaurose est uni-oculaire. Dans la forme torpide, au contraire, la rétine perçoit d'autant mieux le fluide lumineux qu'elle en est plus saturée. C'est pour cette raison que le malade montre du penchant pour cet agent.

Les excitants de tout genre, vins généreux, remèdes stimulants, exaspèrent les symptômes de l'amaurose sthénique, et amendent ceux de l'amaurose asthénique. « Je vous voyais mieux à la dernière consultation, me disait le menuisier Champagne ; mais je dois ajouter que j'étais en ribote. » Nous avons connu beaucoup de gens amaurotiques par congestion, et chez lesquels la vue subissait un grand trouble quand ils baissaient fortement la tête. D'autres étaient incommodés par le moindre bruit ; chez tous, les yeux s'injectaient rapidement et se fatiguaient par un travail assidu, surtout aux lumières artificielles. Les influences débilitantes, défaut d'aliments, évacuations copieuses, augmentent l'affaiblissement des perceptions visuelles dans l'amaurose torpide. Maintes fois nous les avons observées se détériorant d'une manière notable, pendant et quelque temps après l'époque du flux menstruel.

Dans l'amaurose sthénique, la vue est généralement meilleure le soir que dans la matinée et durant le jour, la lumière, moins vive dans le premier cas, incommodant moins les yeux. Le contraire a lieu dans l'amaurose asthénique.

Dans la première, le sujet accuse communément des douleurs sourdes au front, à la tête; il se plaint de bourdonnements d'oreilles, de vertiges. La congestion oculaire donne parfois lieu à un éblouissement instantané, par l'effet duquel le malade ne distingue plus la couleur des objets, et peut à peine en reconnaître les formes, état qui dure plus ou moins, ordinairement plusieurs minutes. Ces caractères manquent dans la seconde.

Dans l'une comme dans l'autre, les désordres fonctionnels peuvent varier, depuis le simple trouble des perceptions jusqu'à la cécité. Mais, dans l'amaurose sthénique, le malade est tourmenté par l'apparition de corps brillants ou incandescents, qui, surgissant même dans l'obscurité de la nuit, semblent sortir des yeux comme d'un caillou frappé par le fer. Dans cette forme, d'ailleurs, le malade est susceptible également d'apercevoir des corps noirs de toute sorte, qui s'associent fréquemment aux bluettes. L'amaurose asthénique exclut généralement la myodésopsie étincelante, le sujet distinguant plutôt des taches d'une coloration plus ou moins foncée.

Les données qui précèdent ne serviront au praticien que comme documents généraux destinés à l'éclairer sur la nature du mal qui se présente à son observation. L'habitude clinique, secondée par le secours de l'ophthalmoscope, pourra seule achever de préciser la lésion à laquelle il aura affaire.

La pupille est souvent contractée dans l'amaurose hypersthénique; fréquemment même on remarque que la chambre antérieure est rétrécie par la turges-

cence de l'iris, membrane éminemment vasculaire, et que le bulbe est tendu et rénitent. Dans de telles circonstances, en outre, le sang ne se borne pas toujours à occuper les tissus profonds du bulbe visuel; il peut souvent venir congestionner les vaisseaux superficiels, ceux de la conjonctive. C'est d'ordinaire par les caractères objectifs de la conjonctivite catarrhale que les phénomènes de cette complication se révèlent. Toutefois, dans les amauroses déjà anciennes, et surtout chez les sujets en proie à des dérangements dans la circulation abdominale, et chez les femmes après la ménopause, il n'est pas rare d'observer une turgescence variqueuse des vaisseaux situés dans le tissu cellulaire sous-conjonctival (p. 42).

Le sujet accuse, dans d'autres cas, un sentiment de tension douloureuse, de propulsion au fond des orbites, et les yeux, gênés dans leurs mouvements, acquièrent une saillie insolite (*exophthalmos*). On ne découvre d'ordinaire aucune tumeur, aucune bosselure à la racine des paupières, et il n'y a point de strabisme. Nul doute qu'il n'existe alors une hypérémie, un gonflement vasculaire du tissu cellulo-adipeux de la cavité orbitaire, gonflement qui peut se compliquer d'une certaine infiltration œdémateuse.

Observation XL. — Mme M....., brodeuse en tapisserie, qui me consulta le 2 septembre 1850, éprouvait, depuis deux mois surtout, un trouble considérable de la vue; les couleurs tranchées des objets de son travail fatiguaient beaucoup cette femme, que tourmentaient des scotomes étincelants, des maux de tête, des tintements d'oreilles et le sentiment d'une barre au-dessus des orbites. Telle était sa constipation qu'il lui arrivait de n'aller à la garde-robe qu'une fois par semaine. Elle avait essayé, quelque temps avant la maladie de ses yeux, de supprimer, par des injections contenant de l'eau de Rabel, une leucorrhée qui durait depuis son enfance. Elle ajouta qu'elle portait à la face une éruption dont la disparition fut suivie des désordres visuels.

Une circonstance qui la frappait avant tout, c'était l'état, existant depuis peu, de proéminence des globes. « Il me semble, dit-elle, que mes yeux sortent de ma tête, que quelque chose les pousse et va les jeter en face de moi. »

Le diagnostic ne fut dans ma pensée l'objet d'aucun doute. J'ordonnai, outre la suspension absolue du travail, les anticongestifs dont je fais habituellement usage dans les cas de ce genre. Quel fut mon étonnement, huit jours après, quand Mme M..... m'annonça que le trouble de sa vue avait disparu, qu'il n'y avait plus de photophobie, qu'elle n'apercevait plus d'étincelles. La saillie des globes s'était évanouie tout à fait ou d'une manière presque complète. Je prescrivis la continuation des purgatifs, des pédiluves, et, contre un peu de conjonctivite, un collyre au sulfate de zinc.

Soupçonne-t-on que l'exophthalmos est un peu plus prononcé d'un côté que de l'autre, invitez le malade à regarder directement devant lui, les yeux immobiles. Vous distinguerez alors, dans l'organe le plus saillant et entre la partie inférieure de la cornée et le bord libre de la paupière correspondante, une bandelette scléroticale plus étendue que dans la région correspondante de l'autre œil.

La forme amaurotique qualifiée de *nerveuse*, d'*irritative nerveuse*, d'*amaurose par irritation nerveuse*, est admise par un bon nombre d'ophthalmologistes; c'est elle que Rosas appelle *amaurosis erethica*, et Fabini *amaurose éréthistique*

ou *par éréthisme*. Il faut convenir que les différentes descriptions qui s'y rattachent ne nous offrent guère de caractères bien tranchés capables de nous la faire distinguer de la forme sthénique. La photophobie, la photopsie, la chrupsie, la constriction pupillaire (*hippus pupillæ*), qui lui ont été attribuées, ne se rencontrent-elles pas aussi dans la forme sanguine? L'oxyopie, sensation qu'on a comparée à celle qu'on éprouve quand on fait usage de lunettes trop fortes, a encore été placée dans son cortége symptomatologique. L'amaurose nerveuse serait plus commune, d'après Jüngken, dans les yeux à iris bleu ou gris que dans les yeux bruns. Frappé du vague des caractères attribués à l'amaurose éréthistique, Rognetta tranche nettement la question en l'expulsant des cadres nosologiques. Il y a erreur, d'après lui, dans l'admission d'une simple irritation nerveuse sans congestion et sans phlogose; les prétendues gouttes-sereines nerveuses ne sont que des gouttes-sereines hypersthéniques, qui réclament la médication antiphlogistique.

Tout en n'allant pas aussi loin que l'auteur qui vient d'être cité, nous conviendrons que les amauroses dites nerveuses nous paraissent infiniment plus rares que les autres formes amaurotiques. Ce n'est guère que dans la première catégorie qu'on peut classer, provisoirement au moins, certaines gouttes-sereines à type intermittent et les paralysies hystériques de l'organe visuel. Notons d'ailleurs que ce qui a été appelé amaurose nerveuse n'est le plus souvent qu'une névralgie ciliaire ou que l'émanation d'une affection cérébrale ou autre, et se trouve fréquemment lié à des perturbations dans l'ensemble du système nerveux.

TRAITEMENT. — 1° AMAUROSES STHÉNIQUES. — La thérapeutique des amauroses sthéniques comprend les moyens les plus propres à dissiper le mouvement congestif, source du trouble de la vision.

Émissions sanguines.—Leur application est soumise à certaines règles, capitales dans l'espèce, et dont l'inobservation peut conduire à un but diamétralement opposé à celui qu'on se propose d'atteindre.

OBSERVATION XLI.—Un employé du ministère de l'intérieur se trouvait au début d'une amblyopie, faible encore, quand un oculiste recommandable de Paris lui prescrivit, entre autres ressources, l'application de quinze sangsues au fondement. Le sang coula beaucoup, et avec cette effusion coïncida une détérioration extraordinaire de la faculté visuelle. Elle ne s'était relevée que de bien peu au moment où il demanda mes conseils; car cet homme ne pouvait lire, et était à la veille de perdre sa place.

OBSERVATION XLII. — M....., organiste, âgé de trente ans, était affligé depuis près d'une année d'une double amblyopie, offrant le type congestif. Sa vue était très-émoussée, bien qu'il pût distinguer encore les caractères d'impression assez forts; la lecture le fatiguait au bout de peu de temps. Il apercevait souvent des mouches et des étincelles, qui apparaissaient même à l'ombre de la nuit.

Le 20 juillet 1846, il était apte à se conduire et à vaquer à ses occupations, quand il lui prit fantaisie de se délivrer d'une étoile qu'il portait au front, au-dessus de la racine du nez. Or cette étoile résultait d'un tatouage effectué depuis plusieurs années. Pour cela, il s'enivra, s'arma d'un canif et se mit résolûment à l'œuvre. Mais une hémorrha-

gie survint; personne n'était là pour l'arrêter, et M..... perdit connaissance. Le lendemain, il était aveugle.

Le 3 août 1846, jour où il fut amené à mon dispensaire, il ne distinguait que le jour de la nuit; son regard était fixe comme celui des aveugles atteints depuis longtemps de goutte-sereine. Il avait les pupilles dilatées, les yeux cernés et plombés, le visage pâle. En proie à une faiblesse extrême, il fut pris d'une lipothymie à la consultation. J'ordonnai, sans grand espoir de succès, l'arnica et le fer à l'intérieur, et des excitants pour l'usage externe dans la région oculaire. Je ne l'ai plus revu depuis lors.

Ce n'est pas la lésion des branches frontales de l'ophthalmique de Willis qui me paraît avoir engendré la cécité dans le fait que je viens de relater. L'hémorrhagie en fut la cause déterminante, l'amblyopie la cause prédisposante. Rien n'est plus nuisible que les déplétions sanguines exagérées dans les troubles visuels de ce genre; une saignée abondante peut tout perdre. De mes observations je déduirai ces corollaires :

Saignez largement, et adoptez de préférence la phlébotomie du bras ou celle du pied, lorsqu'une amaurose est liée à un état congestionnel violent qui menace de produire, dans la texture des parties où se passe l'acte de la vision, des désordres qu'il vous serait impossible de maîtriser plus tard, dans les gouttes-sereines à invasion brusque, par exemple. L'amblyopie procède-t-elle sourdement, insidieusement, ce qui arrive presque toujours, évitez les saignées spoliatives; n'usez des émissions sanguines qu'avec réserve.

Le docteur Bélivier, ancien chirurgien de l'hôpital des Quinze-Vingts, a recueilli plusieurs observations faites sur des aveugles de cette maison, qui le devinrent par suite de saignées intempestives. « C'est donc, dit M. Guillié, une erreur bien funeste aux malades que celle des praticiens qui croient les évacuations sanguines indiquées au début de toutes les amauroses. »

Maintes fois encore, j'ai été à même de me convaincre que rien n'était fatal à la faculté visuelle comme les saignées exagérées dans la chlorose, cet expédient pouvant accroître une amaurose, quand elle existe, ou la faire naître quand elle n'est point encore établie. J'ai cité, dans le *Bulletin de thérapeutique*[1], le fait d'une femme de Pantin, qui, jouissant d'une fort bonne vue, mais tourmentée par des palpitations, par de l'essoufflement, par des hémicrânies, par des maux d'estomac, et insuffisamment réglée, se fit saigner par une sage-femme. La malade, qui prétendit qu'on lui tira une quantité énorme de sang, eut une lipothymie. « Le lendemain et les jours suivants, ajouta-t-elle, j'avais les yeux tellement brouillés, qu'il m'aurait été impossible de reconnaître une personne placée près de moi. » L'anesthésie rétinienne persistait, à l'époque où cette femme se présenta à ma consultation. Elle se conduisait, il est vrai, mais pouvait à peine se livrer à la couture, et avait besoin de dix minutes, disait-elle, pour enfiler une aiguille.

Dans les cas opportuns, au contraire, il pourra arriver qu'une ou plusieurs saignées ramènent les perceptions visuelles abolies.

Se décide-t-on pour l'application des sangsues au fondement, l'on y procé-

[1] *Bulletin de thérapeutique*, t. XXXI, p. 184.

dera avec ménagement. Il vaudra toujours mieux, dans les amblyopies à allure lente, en conseiller un petit nombre, et souvent, plutôt qu'un très-grand nombre à la fois. J'ai été fréquemment à même de vérifier la justesse de cette proposition de Demours : « Les évacuations de sang, surtout lorsqu'elles sont trop abondantes, sont souvent nuisibles. Les sangsues, appliquées à la marge de l'anus, indiquées dans un grand nombre de cas, sont quelquefois suivies d'un affaiblissement réel de la vision. Il est bon de ne pas employer ce moyen indifféremment. »

Autres moyens. Évacuants. Applications réfrigérantes. — D'autres anticongestifs externes ou internes, pédiluves irritants, manuluves, cataplasmes sinapisés aux jambes (page 116), ventouses sèches sur la région de l'épine, purgatifs (page 117), seront invoqués avec fruit contre les amblyopies sthéniques; et même, dans bien des cas, ils suffiront sans qu'on ait besoin de recourir à l'intervention des saignées.

Les conditions d'irritabilité du tube digestif seront susceptibles de modifier le plan thérapeutique, eu égard aux purgatifs. Il faudra combattre les digestions mauvaises et pénibles, car rien n'est plus nuisible aux yeux. L'eau de Vichy, la solution de bicarbonate de soude, une prise de magnésie et de rhubarbe au début des repas, les infusions aromatiques après ces derniers, pourront être indiquées.

L'enduit limoneux de la langue, l'amertume de la bouche, la soif, le désir des boissons acides, l'anorexie, le malaise, le brisement des membres, la céphalalgie, dénotent un embarras gastrique, auquel les évacuants remédient avec efficacité, et pour lequel on peut employer le tartre stibié à doses vomitives. L'amaurose, toutefois, m'a apparu rarement comme symptôme d'un état saburral des premières voies. Le tartre émétique, à doses fractionnées et parfois associé à la crème de tartre, s'est montré utile chez un bon nombre de malades (page 122).

Il est peu d'amblyopies ou d'amauroses sthéniques dans lesquelles je ne recommande pas les affusions fréquentes, avec de l'eau froide, sur la région oculaire et les parties limitrophes[1]. La plupart des sujets se sont loués de leur effet salutaire ; rien n'est plus efficace encore, dans les congestions simples des yeux, occasionnées, entre autres causes, par les efforts excessifs de la vue. Si quelque idiosyncrasie ne permet pas la tolérance des applications humides (page 165), il faut s'en abstenir.

[1] J'expérimente depuis quelques mois, à mes consultations cliniques, le *néphogène*, destiné à produire un brouillard d'eau simple ou chargée de matières médicamenteuses. Cet appareil, imaginé par M. Henry Tirman et fabriqué par M. Mathieu, a été l'objet d'une communication à l'Académie de médecine (séance du 10 mai 1859). On peut en voir la description et la représentation dans la *Gazette médicale*, année 1859, p. 314. Mes essais, tant avec l'eau simple qu'avec des liquides médicamenteux, ont été généralement satisfaisants dans les conjonctivites subaiguës et chroniques, dans les ophthalmies granuleuses, et surtout dans les kératites ulcéreuses (voy. p. 164) et panniformes. Des photophobies opiniâtres, associées à des phlegmasies cornéennes, cèdent parfois avec rapidité à ce genre de douches.

Mercuriaux. — C'est dans le groupe des amauroses sthéniques qu'il faut placer le mercure, que Delpech considérait comme le moyen le plus efficace d'abaisser l'intensité de la vie, et dont Travers a dit qu'il l'avait vu trop souvent arrêter soudainement l'amaurose, pour ne pas l'estimer beaucoup plus haut qu'aucune autre substance de la matière médicale. Il paraît fonctionner ici en procurant la résolution d'obstacles divers, d'épanchements crâniens ou autres qui créent et entretiennent mécaniquement le trouble de la vision (page 119). Le sublimé à faibles doses, et longtemps continué, nous a rendu à cet égard le plus de services. Sous son influence, une boule noire, que Gaudet distinguait de l'œil droit, diminua peu à peu à un point tel, qu'elle se transforma en un croissant de même couleur ; ce dernier se convertit à son tour en un nuage qui finit par s'évanouir. Le sublimé fut encore le principal remède que j'employai chez Lefèvre, de Vitré (Ille-et-Vilaine), qui se présenta pour la première fois à mon dispensaire en janvier 1852. Sa vue, à cette époque, se trouvait dans des conditions déplorables ; il était souvent assailli par l'apparition de corps étincelants et de filaments de toute nature; la flamme d'une bougie lui semblait plus volumineuse qu'elle ne l'était en réalité et déchirée sur ses bords. Or, à son départ de Paris, en juin de la même année, tout brouillard avait disparu ; les objets les plus minutieux étaient aisément distingués ; telle était même la portée de la vue que Lefèvre avait pu apercevoir un ballon dans les nuages[1].

Belladone. Aconit. — Les propriétés hyposthénisantes de la belladone ont été invoquées contre les amauroses sthéniques; on l'a administrée à l'intérieur, combinée parfois avec le calomel, ou à l'extérieur[2]. On peut formuler partie égale d'extrait de belladone et de cérat, avec quantité suffisante d'huile, pour faire une pommade homogène, laquelle est destinée à des frictions sur la région fronto-temporale. La belladone m'a paru principalement indiquée, quand une vive photophobie et des photopsies dénotaient un état d'éréthisme de la rétine (page 125). L'extrait alcoolique d'aconit mérite de figurer également en première ligne dans les médications de ce genre (page 127).

Dérivatifs cutanés. — Juge-t-on l'intervention des vésicatoires efficace dans le traitement des aumauroses sthéniques, il ne faudra jamais les poser trop près de l'organe malade (page 112). Quelques autres éléments thérapeutiques, appartenant à cette même catégorie, ont été précédemment signalés (page 114), et nous aurons encore à y revenir.

Remèdes divers. Moyens hygiéniques. — Nous employons peu la limonade sulfurique et l'eau de Rabel, que plusieurs oculistes conseillent dans les conditions

[1] L'observation qui a trait à ce malade a été consignée par moi dans l'*Union médicale* (*De l'efficacité du sublimé corrosif dans quelques amauroses non syphilitiques*, année 1852, p. 442). Lefèvre, que je vois de temps à autre, habite aujourd'hui Paris. Sa guérison est complète.

[2] Le principe homœopathique *similia similibus curantur* paraît avoir été heureusement appliqué dans un fait cité par le P. Debreyne. Les instillations d'une solution belladonée dans un œil mydriatique déterminèrent la contraction de la pupille, d'où le retour de la vision à des conditions normales.

qui nous occupent. La santonine, préconisée contre les choroïdites exsudatives[1], s'est montrée, dans notre pratique, d'une inefficacité complète. Les précautions hygiéniques, et surtout le repos des yeux, sont ici d'une grande importance (page 196). L'existence de la photophobie pourra militer pour la prescription de verres fumés (page 202).

2° AMAUROSES ASTHÉNIQUES. — Les stimulants, les antiparalytiques proprement dits, sont applicables à cette catégorie d'affections amaurotiques. Une grande circonspection doit être apportée dans le choix et dans le mode d'administration de ces agents, de ceux surtout qui ont le plus d'énergie. Graduer la stimulation, c'est-à-dire commencer par des excitants faibles pour s'élever peu à peu à d'autres plus énergiques, est une règle dont il ne faut pas se départir, si l'on veut obtenir des succès dans le traitement des amauroses de ce genre. Par une vive excitation, l'organe frappé de torpeur est susceptible de se congestionner, de s'enflammer même, et de devenir le siége d'une complication pernicieuse qui n'existait pas auparavant.

Mélanges pour frictions et vaporisations. — Les stimulants du degré le plus faible que nous employons sont les alcoolats de romarin, de lavande, de mélisse, le baume de Fioraventi, avec ou sans addition de camphre, d'éther sulfurique, d'huile essentielle de girofle ou de menthe. Le malade en verse une cuillerée à café dans la paume de la main, pour frictions sur le front et les tempes, si les deux yeux sont affectés, sur le front et la tempe, du côté compromis, si un seul organe est envahi ; puis les yeux ou l'œil sont exposés à la vapeur du même remède, que l'on peut encore respirer par les fosses nasales. Jugeons-nous que la lésion demande une impulsion plus énergique, nous ajoutons aux agents mentionnés, à la teinture alcoolique de noix vomique ou à toute autre, une certaine quantité d'ammoniaque, en général, au début, d'un demi-gramme à un gramme de cet alcali pour 30 grammes de véhicule. A un degré plus avancé, la strychnine peut entrer dans la composition des mêmes mélanges. La dose est généralement de 10 à 30 centigrammes de cet alcaloïde pour 30 grammes d'excipient.

Pellier conseille d'ajuster à une bande qu'on attache au front, pour la nuit seulement, deux compresses arrosées de baume de Fioraventi, et qu'on laisse flotter devant les yeux. Quelques-uns de mes malades m'ont dit avoir appliqué avec succès sur le front, et durant la nuit, une compresse imbibée d'un mélange de trois cuillerées d'eau, une cuillerée de vinaigre, une d'eau de Cologne et une pincée de sel. Il nous arrive souvent de prescrire un mélange d'ammoniaque et d'éther, de chaque de 2 à 4 grammes pour 15 grammes d'alcool à 40 degrés. On en verse quelques gouttes dans une œillère, et l'organe affecté est soumis à la vapeur qui s'en exhale.

Nous recommandons quelquefois l'application, sur les paupières fermées, d'un sachet de camphre arrosé d'éther (page 175). Le sachet peut encore être rempli d'un mélange de chaux et de sel ammoniac (page 176). Nous conseillons souvent encore de présenter les yeux à la vapeur d'une infusion de fleurs d'arnica

[1] *Bulletin de thérapeutique*, t. LVIII, p. 500.

montana, avec addition, au moment de son emploi, d'une certaine quantité de sous-carbonate de soude et de chlorhydrate d'ammoniaque.

Pommades en onctions sur la région péri-orbitaire. — Je prescris les frictions sur le front avec la pommade de strychnine[1], parfois avec celle de vératrine[2]. Turnbull a notamment insisté sur l'efficacité de cette dernière substance contre les affections amaurotiques.

Vésicatoires. Pommade de Gondret. — Les vésicatoires volants promenés sur la région fronto-temporale sont un expédient fort en vogue dans la médication des gouttes-sereines ; placés là, ils stimulent l'organe de la vision par l'intermédiaire des rameaux nerveux qui se distribuent dans le pourtour orbitaire, d'où il résulte qu'utiles dans les amauroses asthéniques, ils doivent être exclus du traitement des amauroses sthéniques et des ophthalmies. Des praticiens prescrivent l'emplâtre cantharidé ordinaire, celui de Janin, les mouches de Milan, topiques auxquels on donne le diamètre approximatif d'une pièce de deux francs. On a parfois porté le nombre de ces mouches à vingt, à trente et même à cinquante ou soixante. Dupuytren était dans l'usage de maintenir chaque vésicatoire en suppuration pendant trois jours ; un second était appliqué plus ou moins loin du premier, et ainsi de suite. Ce chirurgien traitait la plupart de ses amaurotiques en débutant par une saignée du bras suivie d'un émétique, puis d'un purgatif drastique, et ensuite d'un séton à la nuque ; dès que la suppuration de celui-ci était bien établie, il commençait l'application des vésicatoires volants sur le front, les tempes et la région mastoïdienne. Le papier suppuratif d'Albespeyres et le taffetas Leperdriel méritent d'être conseillés pour les cas où l'on désirerait ne pas obtenir la dessiccation immédiate de la plaie.

Nous mentionnerons le procédé du docteur Pritchard, qui divise le cuir chevelu, depuis le front jusqu'à l'occiput, et remplit de pois l'incision. Un exutoire de ce genre paraît avoir été fort efficace dans un cas d'amaurose complète, après la non-réussite des saignées et de la salivation mercurielle.

Parmi les agents de cette classe, l'application de l'ammoniaque, pure (page 112) ou associée à des corps gras, me paraît le moyen le plus digne d'être recommandé.

Quelques détails relatifs à la composition et à l'emploi de la pommade de Gondret ont été précédemment exposés (page 112). L'habitude clinique peut seule déterminer les cas où il faut insister sur l'application du remède porté jusqu'à la vésication ou jusqu'à la rubéfaction, en interrompre l'usage ou s'en abstenir. Il faut, chez quelques malades, provoquer la vésication dans une séance et n'aller que jusqu'à la rubéfaction dans la séance suivante. Les réactions produites seront étudiées avec le plus grand soin, et combattues, si elles sont trop fortes, par des fomentations réfrigérantes, des pédiluves, des purgatifs, des ven-

[1] On peut formuler, dans ce but, 8 grammes d'axonge, 2 grammes de savon blanc, 4 grammes de baume de Fioraventi et 10 centigrammes de strychnine et au delà.

[2] Les doses progressives que nous avons adoptées dans la composition de ces pommades sont de 25, 50, 75 centigrammes à 1 gramme de vératrine, avec quantité suffisante d'alcool, pour 15 grammes d'axonge.

touses. C'est un bon signe, disait Lisfranc, quand un œil manifeste de la sensibilité ou de la douleur sous l'influence de la préparation ammoniacale, ce phénomène indiquant que l'innervation se ressent de l'action du médicament et n'y reste pas rebelle. C'est ainsi que des membres paralysés deviennent parfois le siége de souffrances plus ou moins vives, avant de récupérer le jeu de leurs fonctions.

Une persistance opiniâtre dans l'emploi des moyens sur lesquels on fonde quelque espoir est chose capitale dans le traitement des maladies d'une curation épineuse, et ce précepte doit s'appliquer à l'expédient qui nous occupe. Si j'en ai vu les bons effets se manifester au bout de quinze ou vingt jours, il faut, dans d'autres cas, et comme Lisfranc l'a souvent remarqué, un mois, deux mois et plus. Il n'y eut de l'amendement qu'au bout de trois mois, chez l'un de ses malades, qui finit ensuite par guérir.

Le derme dénudé par l'ammoniaque peut servir à y déposer de la strychnine. On commence par la dose quotidienne d'un centigramme de cet alcaloïde, dont on élève progressivement la quantité à celle de trois ou quatre centigrammes par jour. Le plus souvent, nous appliquons sur la plaie, que nous laissons sécher, une rondelle de papier chimique (papier Fayard) ; cette dernière est préalablement saupoudrée d'un mélange de strychnine à la dose indiquée, et de 10 ou 15 centigrammes de poudre de noix vomique.

Cautérisation de la cornée. — Taylor traitait les amauroses par des frottements exercés sur la cornée avec une pierre-ponce ou avec une lame d'or garnie de petites aspérités en forme de râpe. L'inutilité de ce moyen n'est pas son moindre inconvénient dans l'opinion de Boyer ; il peut ajouter à la maladie rétinienne une opacité incurable du miroir. Le docteur Serre (d'Alais) avance, au contraire, que l'oculiste anglais a dû à ce traitement des résultats merveilleux. Partant de là, M. Serre a proposé, non-seulement contre la mydriase, mais encore contre la goutte-sereine, la cautérisation de la cornée, vers son pourtour, avec le nitrate d'argent fondu. Ce praticien fait observer que la cinquième paire demeurant parfois insensible aux médications portées sur les rameaux épanouis dans le cuir chevelu et à la face, on attaque plus directement certains troubles paralytiques de l'œil, en établissant la stimulation à la surface de cet organe lui-même ; elle se transmet de là, par les nerfs ciliaires, au ganglion ophthalmique, puis à l'origine et aux faisceaux principaux du trifacial, comme à la rétine, au nerf optique, au cerveau lui-même. Dans sa pensée, le but de cette opération est d'engendrer une réaction, une fièvre nerveuse et vasculaire dans le bulbe, que l'amaurose frappe de stupeur, d'où une surexcitation, qui peut l'en faire sortir et ramener la vue. Dès que le procédé dont il vient d'être question a fait son apparition dans le domaine médical, il a été essayé contre les troubles amaurotiques de la vision par quelques praticiens ; mais soit que les avantages qu'on en a retirés aient été faibles ou nuls [1], soit qu'il n'ait été qu'insuffisamment expérimenté, il est certain qu'il est tombé, quant à l'amaurose, dans un oubli à

[1] Consultez, pour un cas d'amélioration d'une affection amaurotique par la cautérisation du segment inférieur de la cornée, le *Bulletin de thérapeutique*, t. XLI, p. 174.

peu près complet, pour ne rester que le procédé capital de la médication de la mydriase (page 396).

Sternutatoires. — Les sternutatoires, expédient trop délaissé dans les gouttes-sereines torpides, et à juste titre recommandé par Wenzel et par Walther, m'ont rendu, dans ce genre d'affections, des services signalés. Ils appellent le sang aux yeux et aux régions voisines, ce qui a fait dire à Cullen que leurs effets s'étendaient à tous les vaisseaux de la tête ; ils impriment aux globes frappés d'anesthésie une stimulation salutaire, par l'intermédiaire d'éléments nerveux d'une susceptibilité exquise, communs à l'organe de la vue et à la membrane pituitaire. Le cerveau participe à l'ébranlement qu'ils occasionnent, et qui est tel parfois qu'on a vu des éternuments violents déchatonner des cristallins.

La sensibilité non identique, chez les divers sujets, de la membrane de Schneider peut militer pour des modifications dans le choix des poudres à renifler en guise de tabac, et dans le nombre plus ou moins considérable des prises quotidiennes. Le sucre suffit, chez quelques-uns, pour procurer un effet sternutatoire. On peut se contenter parfois, surtout au début, de recommander au malade de placer sous l'orifice des fosses nasales le mélange stimulant, et d'en humer seulement l'arome. Dans les cas où les narines sont sèches, on secondera l'action des errhins par des fumigations préalables avec la vapeur d'eau chaude.

Je conseille la vératrine unie au sucre candi et à la poudre de Saint-Ange. J'emploie plus fréquemment un mélange de bétoine, d'asaret et d'ellébore blanc, racine recommandée par Celse. Il ne faut pas pulvériser trop finement ces dernières substances ; on ne les réduit qu'en poudre grossière, précaution destinée à les empêcher de tomber dans la gorge.

Ware, qui a fait connaître plusieurs exemples d'amauroses dans lesquels les sternutatoires constituaient l'élément principal de la médication, paraissait avoir une prédilection particulière pour le turbith minéral (sulfate jaune de mercure). Il prescrivait une partie de turbith pour vingt parties de poudre de réglisse. Maunoir a rapporté, dans la *Bibliothèque universelle de Genève*, l'histoire d'une dame âgée d'une cinquantaine d'années, et amaurotique de l'œil droit depuis douze ans, et de l'œil gauche depuis huit mois. Les exutoires, la pulsatille et d'autres moyens s'étaient montrés stériles contre la cécité complète, qui existait aux deux yeux, quand, encouragé par les succès du praticien anglais, Maunoir fit l'essai du turbith minéral associé à une poudre aromatique. L'errhin n'amena qu'une sécrétion peu copieuse de la membrane pituitaire, mais ses effets furent surprenants ; l'amaurose subit à gauche un amendement assez considérable pour permettre à cette dame de lire les gros caractères.

Introduction de topiques entre les paupières. — Cette voie d'introduction des remèdes nous paraît encore par trop négligée des praticiens, dans la médication des amauroses. Maintes fois, j'ai observé qu'en vertu de la synergie anatomique qui unit tous les éléments appelés à concourir à l'acte de la vision, la stimulation qui, des tissus externes, retentissait vers les tissus internes, constituait une réaction générale dans l'appareil oculaire, laquelle était d'un puissant secours pour l'amélioration des fonctions visuelles. Maunoir a rapporté un fait très-

concluant en faveur de cette opinion. Un jeune Anglais avait été opéré de la cataracte, à l'âge de onze ans et à l'aide de la discision, par cet éminent praticien ; le succès avait été complet. Pus tard, ayant alors dix-huit ans, il contracta une double amaurose en Portugal, à la suite d'un refroidissement. Un long traitement subi en Angleterre fut infructueux. Il se rendit à Genève, où Maunoir eut recours, sans aucune amélioration, à des expédients nombreux : exutoires, électricité, vomitifs, arnica, etc, Il prescrivit alors une infusion de piment (*capsicum annuum*) à instiller soir et matin entre les paupières. Le globe droit resta amaurotique ; mais la vue se reconstitua dans le globe gauche au point que ce jeune homme fut en état d'embrasser une carrière scientifique. Les collyres de strychnine ont été très-préconisés par M. Heyfelder.

Électricité. Procédé de l'auteur. — On a relaté des merveilles de l'application de l'électricité au traitement de l'amaurose. Bien qu'elle ne constitue pas une panacée dans cette circonstance, on ne saurait méconnaître que l'ébranlement qu'elle détermine dans le cerveau, dans les nerfs oculaires et dans leurs aboutissants, n'ait dans la thérapeutique de cette maladie une grande importance, comme nous l'avons vérifié maintes fois, et comme l'ont vérifié avant nous beaucoup d'expérimentateurs. Si nous en croyons M. Fabré-Palaprat, un malade, affligé depuis treize mois d'une goutte-sereine complète, récupéra à un point tel la sensibilité de la rétine par la galvano-puncture, qu'il distinguait les aiguilles d'une montre. Un beau fait de guérison par l'appareil de rotation électro-magnétique est dû au docteur Hœring (de Heilbronn). Depuis deux ans, et à la suite d'une fièvre typhoïde, son malade était inhabile à reconnaître les personnes qui l'entouraient; l'œil gauche, le plus compromis, ne distinguait pas le jour d'avec la nuit. Après la trente-sixième séance, les pièces de monnaie étaient aperçues, tant du côté gauche que du côté droit. Huit autres séances, qui furent surtout consacrées à l'œil gauche, eurent pour résultat de ramener la vue à un degré tel que le sujet pouvait lire les caractères d'un journal.

Fig. 24.



La machine d'induction que représente la figure 24 est *l'appareil électro-médical* de M. Gaiffe. Il a, y compris la pile, la forme et le volume d'une trousse (35 millimètres d'épaisseur, 10 centimètres de largeur et 17 centimètres de longueur). La pile consiste en une petite cuvette rectangulaire en gutta-percha. Une cloison la sépare en deux compartiments, qui contiennent chacun un couple composé d'une plaque de charbon et d'une plaque de zinc. L'instrument de M. Gaiffe est un appareil portatif, fidèle, peu dispendieux. Nous l'avons adopté

depuis quelque temps à nos consultations cliniques, et nous ne saurions assez en recommander l'emploi[1].

Je ne me servais au début que d'excitateurs métalliques montés sur des manches isolants. Muni de deux de ces instruments, préalablement accrochés à deux cordons conducteurs ou fils de cuivre entourés de soie, je les promenais

[1] *Description et usage de cet appareil.* La machine d'induction, la pile et les accessoires habituels sont renfermés dans une boîte rectangulaire ABCD, qu'une traverse saillante EF divise en deux parties tout à fait séparées l'une de l'autre, et ayant chacune son couvercle GH, IJ.

La première case est divisée elle-même en deux compartiments : l'un renferme la pile L serrée entre deux ressorts qui établissent les communications; l'autre renferme un tube K plein de deutosulfate de mercure, et une petite cuiller servant de mesure.

Pour faire fonctionner l'appareil, on met dans chacune des auges de la pile deux cuillerées de sel mercuriel, après quoi on ajoute de l'eau en quantité suffisante pour que la surface inférieure des zincs baigne dans le liquide. Le bourdonnement du trembleur Q annonce aussitôt le passage du courant.

Il faut avoir soin que l'échancrure pratiquée sur la cuvette de la pile soit du même côté de la boîte que la tête du tube graduateur.

La partie située de l'autre côté de la traverse EF renferme la bobine M, sur laquelle sont roulés les fils inducteur et induit.

Le bouton plat R est la tête du tube graduateur; en le tirant plus ou moins, on peut augmenter ou diminuer la puissance de l'appareil.

A l'autre extrémité de la bobine se trouve le trembleur Q et le levier P. Les secousses peuvent être déterminées par les vibrations du trembleur et par des pressions exercées avec le doigt sur la tête de la tige P. Pour produire des commotions rares, il faut d'abord interrompre la communication qui existe entre le ressort Q et le bouton O en dévissant ce dernier jusqu'à ce que sa pointe disparaisse dans la pièce qui le supporte.

Sur la traverse EF viennent aboutir en 1 les extrémités du fil dans lequel se développe l'extra-courant, et en 2 les extrémités du long fil dans lequel naît le courant induit.

Les lettres P (positif) et N (négatif) indiquent la direction des courants.

On place une des extrémités de chaque cordon conducteur dans les entrées 1 si l'on veut se servir du courant du 1er ordre, les entrées 2 donnent le courant du 2e ordre, et les entrées PP NN donnent les deux courants réunis.

Les autres extrémités des cordons entrent à frottement dans les manches isolants, sur lesquels se vissent les réophores. Ceux-ci se composent : 1° d'une paire de manipules ou porte-éponge N; 2° d'un excitateur à olive; 3° d'un excitateur sphérique; 4° d'une brosse métallique.

La séance terminée, on videra et on lavera la pile, qui peut être replacée sans inconvénient dans son compartiment garni, ainsi que le couvercle GH, d'un enduit imperméable et inattaquable.

La pile peut fonctionner sans être rechargée pendant une séance d'une heure ou pendant deux séances d'une demi-heure, etc.. en ayant soin, après chaque opération, de la sortir de son compartiment, et d'enlever les zincs afin qu'ils ne soient plus en contact avec le liquide. Les pièces de cuivre rouge incrustées dans la cuvette de gutta-percha doivent être conservées dans un parfait état de propreté, si l'on veut que les communications se fassent toujours bien. Le prix de l'appareil est de 45 fr., chez M. Gaiffe, fabricant d'instruments de précision, rue de Savoie, n° 4. (*Prospectus de l'auteur.*)

Voir le chapitre suivant, pour quelques détails sur l'application de l'électricité aux paralysies sensitives et motrices.

sur les paupières, au front, aux tempes, aux joues, sur les côtés du nez, derrière les oreilles, dans la partie antérieure de la cavité nasale. Dans quelques cas, le malade tenait d'une main un manipule tubulaire de cuivre, adapté à l'un des cordons, ou bien encore celui-ci était attaché à une plaque métallique placée à la nuque, derrière l'une des oreilles ou au front du patient, tandis que je n'agissais sur la face qu'avec un seul excitateur. Les résultats qu'engendraient ces manœuvres consistaient dans des contractions musculaires violentes; les secousses étaient fréquemment assez douloureuses pour que les malades retirassent la tête en arrière afin de les éviter. Le procédé dont j'use plus particulièrement aujourd'hui me paraît infiniment plus avantageux; il est d'ailleurs moins assujettissant pour le médecin, qui peut conduire plusieurs traitements à la fois. Deux petites éponges fines, plates, imbibées d'eau simple ou d'une eau salée ou acidulée, sont appliquées sur les paupières fermées du patient. Elles sont maintenues en place par une pièce de taffetas gommé ou de toire cirée (toile à broder), échancrée à l'endroit du nez. Deux boutons de cuivre, avec tige perforée à son bout antérieur, traversent la bande dans les parties qui correspondent aux globes oculaires. On commence par accrocher l'extrémité recourbée de l'un des conducteurs à l'orifice qui termine l'une des tiges de cuivre; puis l'on approche de la seconde tige le bout de l'autre conducteur, pour s'assurer si la dose d'électricité est trop faible ou trop forte; on l'amoindrit ou on l'augmente en enfonçant plus ou moins dans l'appareil le graduateur. Dès qu'on a déterminé celle que le patient peut supporter, on fixe l'extrémité du second conducteur, et le malade reste en rapport avec la machine pendant tout le temps qu'on le désire. Il y a d'ailleurs une grande variabilité chez les divers sujets, eu égard à la susceptibilité pour l'électricité. Les uns en tolèrent des doses énormes, d'autres sont impressionnés par les doses les plus minimes.

Administré suivant le mode qui vient d'être indiqué, le fluide agit d'une manière douce, continue, uniforme sur la région oculaire et les parties voisines. Toute souffrance est épargnée au malade, qui ne ressent guère qu'un fourmillement, lequel n'est presque jamais traversé par l'apparition de corps étincelants, qu'il faut éviter autant que possible, suivant le conseil de Walther. Peu à peu les yeux rougissent et deviennent parfois larmoyants. Des sujets ont conservé un ou deux jours une injection conjonctivale légère; d'autres n'ont accusé que de la démangeaison et du picotement. L'époque de la séance sera choisie avec avantage pour l'introduction de préparations médicamenteuses entre les paupières. Rien ne favorise l'action résolutive ou stimulante des topiques employés comme le mouvement produit par l'électricité dans l'innervation de l'organe visuel.

Pour retirer de ces expédients des bénéfices de quelque importance, il faut en réitérer souvent l'application : tous les jours ou tous les deux jours. Les premières séances seront courtes; on les prolongera plus tard, suivant le degré de tolérance; nous avons l'habitude de laisser reposer de temps à autre nos malades pendant leur durée. Le docteur Crusell, qui rapporte que le galvanisme détermina une fois la perte de l'œil, insiste sur la précaution de ne pas trop en continuer l'action et de ne point lui imprimer une trop grande force; son application ne dépassera pas, d'après lui, deux minutes, et même elle sera moindre si le

patient se plaint de douleurs et si les conjonctives s'injectent. Je puis affirmer que je n'ai jamais observé de faits où l'électricité, administrée suivant ma méthode, ait entraîné des conséquences de quelque gravité pour l'organe visuel. Elle a constamment été tolérée pendant dix minutes, un quart d'heure, une demi-heure et plus, sans inconvénient et sans aucun danger.

Chez quelques-uns de mes malades, le brouillard, qui obscurcissait la vue, diminuait ou disparaissait par l'électricité pour reparaître au bout d'un temps plus ou moins long. Chez Atzly, par exemple, attaché à l'octroi de Paris, la cessation de ce phénomène morbide, qui était d'un quart d'heure ou d'une demi-heure au début, a fini par être de deux ou trois heures, et plus tard de quatre ou cinq heures. Cet homme, qui, quand j'en entrepris le traitement, ne se conduisait qu'avec peine, a reconquis par l'électricité la faculté de lire l'écriture manuscrite. « Hier, me disait-il, le 14 février 1851, j'ai fait des chiffres toute la journée sans fatigue. » Il m'annonça, le 24 mars suivant, qu'il avait classé la veille des insectes de petites dimensions, occupation à laquelle il avait été contraint de renoncer depuis plusieurs années, et qu'il avait lu une vingtaine de pages en petits caractères.

L'amaurose est-elle uni-oculaire, je dispose les pôles de telle sorte que l'un d'eux est mis en rapport avec le globe affecté, tandis que l'autre est appliqué sur un point plus ou moins éloigné de cet organe [1].

Dans un autre procédé, auquel j'ai recours quelquefois, le chirurgien se fait conducteur lui-même. Pour cela, celui-ci et le patient s'étant mis en rapport avec l'appareil galvanique, en tenant chacun d'une main un manipule tubulaire adapté à un cordon conducteur, le praticien promène sur les voiles palpébraux, sur le pourtour orbitaire, les extrémités du médius et de l'indicateur de la main restée libre, en exerçant sur ces régions une pression légère. J'ai vu des médecins qui donnaient lieu chez un même sujet à des impressions plus vives que ne l'étaient celles que lui communiquaient d'autres praticiens, ce qui paraît provenir de la finesse plus ou moins grande de l'épiderme de la part de celui qui applique l'électricité, et surtout des conditions de moiteur de la peau [2].

Exercice de l'œil malade. Procédé de Schlesinger. — On a observé des anesthésies uni-oculaires qui diminuaient d'une manière notable après la perte de l'œil sain, lequel avait supporté seul ou à peu près seul jusqu'alors le poids des fonctions visuelles. Cette amélioration dans de telles circonstances ne doit point être perdue pour la pratique. On procède à l'exercice forcé du globe malade en couvrant chaque jour, et pendant un temps plus ou moins long, l'organe non altéré d'un bandeau [3]; un tel mode de gymnastique oculaire demande toutefois un

[1] Consultez, pour plusieurs observations de réussite obtenue par ce procédé et recueillies à ma clinique, le travail du docteur Clavé (*Essai sur l'amaurose*, thèse inaugurale. Paris, 1852).

[2] Des malades affectés de névralgie faciale ont été plus particulièrement soulagés par l'application de ce procédé.

[3] Pour ne pas fatiguer par compression l'œil sain durant ces exercices, j'ai fait confectionner un petit appareil, qui consiste dans une sorte de cage métallique, garnie de soie, et fixée au pourtour de la tête à l'aide d'une branche élastique. L'organe est mis

assujettissement auquel peu de sujets consentent à se soumettre avec la régularité qu'exige la réussite. Demours, qui y attachait un grand prix, assigne aux premiers exercices quotidiens un laps de temps d'un quart d'heure à peu près; on en augmente la durée peu à peu, et l'on en vient à faire agir le globe affaibli pendant deux ou trois heures. Cet oculiste ajoute qu'il a souvent commencé par donner à déchiffrer des lettres d'un pouce de hauteur; l'œil put lire quelques mois après le titre d'un ouvrage, puis des mots imprimés en lettres capitales, et finalement une impression ordinaire.

Il y a une hyperbole immense dans les assertions de M. Schlesinger, qui a prétendu qu'avec certaines lunettes, et sans autres secours, on pouvait guérir des cataractes, des pannus, des ophthalmies variées, la presque totalité des lésions oculaires susceptibles de survenir pendant la durée de la vie humaine. On ne saurait néanmoins méconnaître que combattre l'inertie de la rétine par son stimulant normal, la lumière, ne soit une idée heureuse et féconde déjà en résultats pratiques d'une haute importance. M. Florent Cunier rapporte qu'un homme, en traitement depuis six mois pour une amaurose asthénique, suite d'excès de masturbation, ne pouvait plus distinguer que les grosses lettres des affiches, et ne sortait qu'avec un guide. Bien qu'il eût renoncé à sa funeste habitude, la détérioration de la vision avait résisté à tous les moyens mis en œuvre. En quinze jours, Schlesinger lui fit lire du petit-romain avec le n° 24. M. Cunier ajoute que cet homme finit par recouvrer une excellente vue, et il cite des faits analogues extraits de sa propre pratique. « Schlesinger, continue l'auteur [1], a obtenu quelques bons résultats incontestables. Mais on peut aussi l'accuser d'avoir fait bien du mal en prescrivant l'usage des lunettes à des personnes atteintes de congestions encéphalo-oculaires, de photophobie habituelle, etc. Ces malades ont vu leur état s'empirer; force a été alors de recourir à la médecine, qui n'a pas toujours réussi à détruire le mal qui venait d'être produit. — Les verres employés par Shlesinger étaient plano-convexes. Il commençait par déterminer la portée du foyer visuel. Un amaurotique, par exemple, réussissait-il à déchiffrer le double-canon à trois pouces de distance, des verres de 3 1/4 pouces lui étaient remis, et il devait, les yeux armés de ces lunettes, s'exercer à la lecture une partie de la journée. Une fois que la fatigue survenait, l'exercice devait être suspendu. Dès que le malade était parvenu à distinguer nettement les lettres, il prenait des verres de 3 1/2 pouces. La convexité était ainsi diminuée de 1/4 de pouce en 1/4 de pouce jusqu'au n° 5. C'est par demi-pouce que la décroissance avait lieu alors jusqu'au n° 9, où elle commençait par pouce, et à partir du n° 12 par 2 pouces jusqu'au n° 24 ou 36, dont l'usage devait être continué pendant longtemps. »

Nous ne passerons pas sous silence quelques autres détails de la pratique de M. Schlesinger, qui nous sont fournis par le docteur Chavériat, lequel a assisté à de nombreux traitements dirigés avec le plus grand succès par l'oculiste alle-

ainsi à l'abri de la lumière, tout en conservant le pouvoir d'exécuter tous les mouvements possibles sous le monocle.

[1] *Annales d'oculistique*, t. VII, p. 88.

mand lors de son passage à Lyon[1]. Schlesinger applique son procédé à toutes les amauroses, pourvu que le sujet soit capable de lire des lettres d'un gros caractère avec les lunettes qu'il lui fournit. Les verres plano-convexes dont il se sert le plus communément sont parfois remplacés par des bi-convexes. Un œil est-il seul atteint, cas le plus rare, Schlesinger le fait travailler en tenant l'autre fermé avec une pelote préparée pour cette destination. Le numéro du verre qui sera le plus à la portée de la vue du malade sera celui auquel on s'arrêtera en premier lieu. Si les deux yeux sont inégaux en force, on cherche pour chacun d'eux un numéro approprié. Les premières lunettes une fois choisies, le traitement marche avec simplicité. Dès que l'on est parvenu à lire quelque temps sans fatigue avec un verre, on en adopte un autre d'un numéro plus élevé. On est souvent contraint, au début, de faire déchiffrer des caractères d'une grandeur plus qu'ordinaire ; à mesure que la vision s'améliore, on en diminue les dimensions et l'on arrive insensiblement au caractère usuel. La durée des exercices est subordonnée à la lassitude que les organes éprouvent ; on doit, au commencement du traitement, faire lire à plusieurs reprises, mais peu à la fois. Au bout d'un certain nombre de jours, huit ou dix ordinairement, le sujet peut déjà lire deux heures et quelquefois plus dans la journée. Il est essentiel qu'il travaille alors avec persévérance. Quant au temps pendant lequel il conservera les mêmes verres, il est subordonné aux progrès que fait la vue et au plus ou moins de facilité avec laquelle les yeux s'adonnent à la lecture. S'il importe que ceux-ci aient acquis un certain degré de force avant qu'on ne leur livre d'autres numéros d'une convexité moindre, on ne doit pas non plus les laisser trop longtemps sur le même numéro ; autrement ils deviendraient paresseux et auraient plus de peine à se servir d'un numéro supérieur. La durée du traitement dépend de l'état plus ou moins avancé de la maladie. Elle est généralement de trois, quatre ou six mois.

Schlesinger, comme on l'a dit, ne se bornait pas toujours à l'emploi des verres convexes. Les sujets, atteints d'amblyopie, étaient-ils myopes, il procédait à l'exercice de l'organe avec des verres concaves de moins en moins forts.

Le procédé qui vient d'être décrit demande, dans son application, beaucoup d'habitude de la part du médecin et une très-grande patience de la part du malade. Dans les quelques circonstances où je l'ai employé, il m'a paru offrir une efficacité fort encourageante contre des lésions d'une curation si épineuse. Abstraction faite des cas où l'exploration ophthalmoscopique repousse l'emploi de cet expédient, il y aura lieu de songer à une méthode qui repose sur une loi physiologique dont nous trouvons chaque jour l'application, savoir, que le développement et le pouvoir d'action des organes sont en rapport avec leur exercice. Après avoir cité quelques faits cliniques en sa faveur, Bonnet ajoute[2], qu'au milieu des obstacles qu'opposent les affections amaurotiques à nos moyens curatifs, les exercices avec les lunettes doivent occuper une place importante

[1] Chavériat, *De l'amaurose et du traitement de quelques-unes de ses variétés par les lunettes*. Thèse inaug. Montpellier, 1850.

[2] *Bulletin de thérapeutique*, t. LIII, p. 353.

dans la thérapeutique. En ignorer l'existence ou en méconnaître l'utilité, c'est se priver d'une ressource précieuse qui, toutefois encore, nécessite une étude approfondie.

Remèdes internes. — Parmi les moyens que nous administrons le plus souvent à l'intérieur contre les amauroses torpides, nous citerons l'infusion d'arnica que nous faisons fréquemment édulcorer avec le sirop d'écorce d'orange, l'infusion vineuse de racine d'angélique, les ferrugineux. Nous prescrivons l'extrait alcoolique de noix vomique en pilules, à la dose de 5 centigrammes par jour, au début; nous en élevons graduellement la quantité jusqu'à production de quelques secousses. Regarder, avec Giacomini, la strychnine comme hyposthénisante, et l'appliquer à la médication des amauroses sthéniques, me paraît une théorie dangereuse et peu en harmonie avec les symptômes que de hautes doses de cette substance ont engendrés : roideur, soubresauts dans les membres, secousses convulsives et tétaniques, serrement des mâchoires, opisthotonos, perceptions d'étincelles électriques, etc. MM. Trousseau et Pidoux font observer qu'on a vu, dans des paralysies récentes, les désordres cérébraux qui les avaient causées revêtir, sous l'influence de la noix vomique, une intensité nouvelle. Ils ajoutent, par contre, que dans des paralysies anciennes, symptomatiques d'épanchements sanguins dans le cerveau ou de ramollissements, on en a obtenu des résultats inespérés qu'aucun autre agent n'aurait pu fournir. Ne combattez les congestions, dans leur période active, que par les antiphlogistiques et par tous les moyens propres à enrayer le flux sanguin; plus tard, le système nerveux reste-t-il engourdi, la noix vomique, la strychnine, la brucine, peuvent, comme l'électricité, venir le remuer, le stimuler utilement[1].

De toutes les affections dont se compose le domaine de l'ophthalmologie, les lésions amaurotiques sont celles qui exigent les connaissances les plus étendues sur la pathologie et sur la thérapeutique générales. On peut établir que le choix des remèdes sera réglé d'après la constatation des symptômes avec l'ophthalmoscope, d'après le type sthénique ou asthénique du mal, et surtout d'après la cause présumée qui l'a fait naître; ce dernier point est essentiel et nous demandera encore quelques détails. De ce que les rares expédients généralement employés dans l'espèce, n'ont pas été couronnés de succès chez un malade, faut-il toujours en conclure que la science doive rester muette et n'ait plus qu'à confesser son impuissance? Je le croyais autrefois; l'expérience m'a démontré le contraire, et, dans ce moment encore, je me plais à montrer aux médecins, qui fréquentent mes consultations cliniques, Mademoiselle Lair (de Montmartre), naguère aveugle par une amaurose, avec atrophie des papilles et qui a recouvré la vue, après un traitement de cinq mois. Les préparations martiales et la pommade de Gondret me paraissent avoir ici le plus contribué au succès de la cure.

[1] Voyez en outre, pour le séton et pour l'application du feu, les p. 114 et suivantes.

SECTION II.

MALADIES DE LA CHOROÏDE.

Article 1. — Congestion de la choroïde. — Hypérémie de la couche chorio-capillaire.

CARACTÈRES ANATOMIQUES ET PHYSIOLOGIQUES. — Les yeux, dans un bon nombre de cas, n'offrent aucun symptôme extérieur, qui dénote la souffrance dont ils sont le siége. Toutefois, un certain degré de conjonctivite est chose commune dans les circonstances de ce genre. L'engorgement et la teinte d'un rouge sombre des vaisseaux sous-conjonctivaux (injection variqueuse, page 42) pourront principalement mettre sur la voie de la lésion pour laquelle on est consulté.

L'examen ophthalmoscopique démontre que la couche vasculaire de la choroïde est plus hypérémiée que dans les conditions normales; l'injection pathologique des artères et des veines est surtout d'une constatation manifeste, quand elle s'étend plus particulièrement à quelques parties de la couche compromise. La congestion choroïdienne ne sera guère appréciable chez les bruns, à cause de l'accumulation du pigment qui la masque à nos regards; elle le sera beaucoup, par contre, chez les blonds, et à une période avancée de la vie, par suite de la dépigmentation et de la décoloration de l'enduit pigmenteux à cet âge. Un bon nombre de sujets, d'ailleurs, offrent physiologiquement le fond des yeux plus rouge qu'on ne le rencontre chez d'autres sujets, de même qu'il en est dont la face est plus colorée que chez d'autres. Un tempérament sanguin, un repas copieux, et bien d'autres causes fournissent les motifs de ces différences. Ce n'est donc que l'ensemble des symptômes et les caractères subjectifs surtout qui, dans l'espèce, motiveront le diagnostic. Ces derniers sont ceux des amblyopies dites sthéniques ou congestives. Nous signalerons un sentiment de roideur et de tension dans le globe, un trouble léger et rémittent de la vision, par suite de l'action compressive des vaisseaux choroïdiens sur la continuité de la rétine, la kopiopie, parfois la perception d'étincelles et de mouches. Le plus souvent, d'ailleurs, les vaisseaux rétiniens participent à la souffrance de la choroïde (hypérémie rétino-choroïdienne).

Généralement, les phosphènes sont exaltés ou exagérés dans les congestions choroïdiennes. Un rien les produit; mais, c'est là le début. Plus tard, ils peuvent devenir ou rouges, ou, ce qui est plus commun, assez sombres, difficiles à percevoir; puis, ils cessent d'être perçus, avec l'aggravation de la maladie choroïdienne dont la congestion était le premier symptôme (Guépin).

ÉTIOLOGIE. — Passagère chez quelques sujets en proie à une polyémie cérébro-oculaire fortuite, cette condition morbide, que je rencontre journellement, peut se perpétuer longtemps chez les individus qui sont privés d'exercice, appliquent immodérément les yeux, se servent de lunettes trop fortes, abusent des explo-

rations au microscope. On l'observe fréquemment chez les hémorrhoïdaires, chez les individus affligés de constipations opiniâtres, chez les femmes, à l'époque de la grossesse, et après celle de la ménopause.

TRAITEMENT. — L'hypérémie choroïdienne réclame, avec plus ou moins d'énergie, la médication des amblyopies congestives, avec les modifications que comporte l'appréciation de la cause qui a pu lui donner lieu ou qui peut l'entretenir.

Article 2. — Choroïdite.

Cette variété pathologique se montre le plus habituellement à l'état subaigu ou chronique. Les trois formes qu'on lui a assignées sont : 1° la forme congestive ; 2° la forme exsudative ; 3° la forme atrophique. Cette division est en harmonie avec la saine observation des faits. Nous ne saurions mieux faire que de l'accepter.

CARACTÈRES ANATOMIQUES ET PHYSIOLOGIQUES[1]. 1° *Choroïdite congestive.* — Elle n'est, dans sa période la plus bénigne, que l'exagération de la forme que nous avons décrite dans l'article qui précède. Le fond du globe présente, au lieu d'une teinte rosée, une coloration d'un rouge foncé, uniforme ou presque uniforme ; derrière les vaisseaux plus superficiels de la rétine, se dessinent d'autres tubes vasculaires tortueux, inégaux, gorgés de sang. Ils figurent à merveille, dit M. Follin, une injection, très-fortement réussie, de la couche vasculaire de la choroïde. Les vaisseaux sous-conjonctivaux sont généralement turgescents ; un anneau bleu, le cercle arthritique de Beer (page 289) peut encadrer la cornée. L'obscurcissement plus ou moins rémittent de la vue, la sensibilité des yeux à la lumière, les photopsies ont ici une intensité plus forte qu'au degré signalé dans l'article précédent. Des malades annoncent que la lumière d'une bougie leur paraît comme entourée des couleurs de l'arc-en-ciel ; quelques-uns voient des tâches jaunâtres, verdâtres ou bigarrées. Nous avons souvent noté de la névralgie ciliaire et des élancements douloureux dans les ramifications du nerf frontal. La forme qui nous occupe est constamment associée à un certain degré d'hypérémie rétinienne (rétino-choroïdite).

Dans quelques cas, et si le mal fait des progrès, le globe devient dur, la sclérotique bleuâtre ; la pupille est sujette à se déformer soit par synéchie postérieure (irido-choroïdite), soit que la choroïde, plus turgescente ou adhérente à la sclérotique, dans un ou plusieurs points, entraîne l'iris vers elle, directement ou par l'intermédiaire des nerfs ciliaires. A un degré plus grave encore, la maladie est susceptible d'aboutir au staphylôme scléro-choroïdien, à celui du corps ciliaire, à la cirsophthalmie, à l'ophthalmite, à la phthisie du globe. Dans d'autres cas, elle passe au glaucome.

2° *Choroïdite exsudative ou plastique.*—Cette transformation de la choroïdite chronique a lieu après une durée variable de cette dernière. Ce laps de temps est généralement long dans les cas habituels ; la mutation peut se constituer

[1] Voir les planches VIII, IX et X.

avec rapidité chez les syphilitiques. Je donne dans ce moment des soins à un homme qui a été traité avec succès, il y a dix-huit mois, d'une iritis droite par M. Chassaignac. Huit jours suffirent pour que la vue, naguère très-satisfaisante, fût abolie à l'œil droit par une choroïdite exsudative fort étendue. Tantôt, la couche exsudée à la surface de la choroïde et dans son stroma est nébuleuse, comme séreuse, et communique au tissu qu'elle recouvre une teinte louche; tantôt la production plastique est solide, d'un blanc jaunâtre ou grisâtre, et se présente, dans quelques cas, sous forme de petites taches plus ou moins confluentes (choroïdite pointillée ou disséminée), tandis qu'elle donne lieu, dans d'autres circonstances infiniment plus nombreuses, à des plaques, à des bandelettes, à des amas irréguliers, qui dérobent à la vue de l'observateur l'aspect des tissus sous-jacents. La perception de mouches fixes par rapport à l'axe de la vision et la méropie accompagnent plus particulièrement ces dernières dispositions du produit exsudé. La pression que subit la rétine entre la choroïde et le corps vitré, et les désordres si complexes, susceptibles de surgir dans de telles conditions au fond de l'œil, ne peuvent qu'imprimer une grande variabilité à la manifestation des caractères fonctionnels.

Quel que soit d'ailleurs le mode de distribution des exsudats choroïdiens, ils sont bornés en avant par les vaisseaux rétiniens que l'on voit serpenter au-devant d'eux, tandis que le contraire a lieu pour les exsudats de la rétine.

Certaines ossifications et pétrifications du fond de l'œil sont attribuées par M. Hasner à la métamorphose d'exsudations fibrineuses fournies par une choroïde chroniquement enflammée. Ce praticien reconnaît, toutefois, que les exsudations albumineuses de la choroïde sont plus fréquentes que les fibrineuses. On peut, dit-il, en les traitant par la chaleur constater facilement la grande quantité d'albumine qu'elles contiennent.

3° *Choroïdite atrophique. Atrophie choroïdiennne.* — Cette troisième forme peut s'associer à celle qui précède. La macération du pigment en constitue l'un des caractères pathognomoniques. Ce remarquable travail se révèle au début par l'apparition, sur une ou plusieurs parties de la choroïde, de taches d'un jaune orangé, plus ou moins étendues, plus ou moins irrégulières. Elles dénotent l'atrophie de la couche antérieure de la membrane. Le pigment y a changé de couleur ; la portion des vaisseaux choroïdiens, qui correspond à ces plaques, continue à les sillonner comme dans les conditions normales. Peu à peu ces plaques deviennent plus grandes ; pendant cette évolution, d'autres sont susceptibles de surgir sur des régions plus où moins éloignées de celles qui précèdent. Après avoir conservé, durant un temps variable, leur aspect safrané, les plaques peuvent devenir ternes, puis blanchâtres ou blanches; l'atrophie et la dépigmentation sont complètes alors dans la partie qui correspond à chaque tache et l'on y distingue, à travers les points amincis de la choroïde, la teinte de la sclérotique.

Un autre caractère de la choroïdite atrophique consiste dans les modifications qui envahissent le mode de distribution du pigment choroïdien. Tandis qu'il disparaît dans quelques parties, il continue à subsister dans d'autres, à être refoulé

même dans certaines parties du tissu choroïdien, de telle sorte que ce dernier contracte un aspect bigarré, offrant çà et là des traînées, des bandes, des îlots obscurs. Les lacunes décolorées, et reflétant plus ou moins la lumière, qui les séparent, sont les unes linéaires allongées, incurvées, les autres arrondies, étoilées, ou déchiquetées. L'ensemble des dispositions, qui viennent d'être signalées et qui transforment le fond de l'organe en une véritable mosaïque, en une sorte de peau tigrée, est l'un des phénomènes les plus curieux que nous a révélés l'exploration ophthalmoscopique. L'altération de la nutrition choroïdienne n'est bornée, dans d'autres cas, qu'à des portions limitées de la membrane.

Il y aurait erreur à croire que la vision subit toujours un trouble grave dans les formes qui viennent d'être décrites. Elle peut rester bonne, tant que la rétine est saine et que surtout la région de la macula n'est pas compromise. J'ai observé des malades, atteints de choroïdite atrophique, qui lisaient couramment les plus petits caractères. Il n'y a, dans quelques cas, que diminution de la vision excentrique. Toutefois, le défaut d'absorption des rayons lumineux dans les parties dépigmentées du fond de l'organe, où ils sont au contraire réfléchis en sens divers, donne lieu le plus habituellement à un certain degré de confusion dans la vue. Les régions de la rétine, qui sont dégarnies de pigment, deviennent plus sensibles à la lumière, d'où la photophobie qui affecte fréquemment ce genre de malades.

TRAITEMENT. — La médication des choroïdites congestives rentre dans celle des amauroses de ce genre (page 616). M. Mackenzie qui préconise l'arséniate de potasse, comme hyposthénisant vasculaire, dit avoir observé des sujets chez lesquels il améliorait la santé et la vue ; la dose habituelle qu'il prescrit au début est d'un trente-deuxième de grain, trois fois par jour, en pilules. Un exutoire puissant est indiqué dans les cas graves (page 114). La forme exsudative réclame l'emploi des mercuriaux et des iodiques ; le sublimé surtout ne doit point être oublié (page 619) ; est-elle d'origine vénérienne, on agira en conséquence. Dans la forme atrophique enfin, je me borne à la médecine du symptôme, conseillant aux uns les hyposthénisants, aux autres les ressources des amauroses torpides (page 620). J'ai vu les stimulants, convenablement gradués, soulager, dans les cas de ce genre, un bon nombre de malades.

Je dois mentionner ici une préparation qui, longtemps continuée, m'a été utile dans les deux dernières formes de la choroïdite. On fait infuser 4 grammes de fleurs d'arnica dans 125 grammes d'eau bouillante, l'on y ajoute 2 grammes d'iodure de potassium et l'on édulcore avec 25 grammes de sirop de gomme. La dose est de trois cuillerées à bouche par jour.

Article 3. — Scléro-choroïdite postérieure.

Le staphylôme scléro-choroïdien antérieur a été déjà précédemment décrit (page 332). Le staphylôme postérieur ou rétro-sclérotical (*staphyloma posticum* : choroïdite atrophique postérieure) n'était qu'imparfaitement connu avant la découverte de l'ophthalmoscope, car il n'avait été signalé que sur le cadavre, dans l'un de ses modes les plus avancés. Scarpa en fit le premier mention. Dans l'un

des deux cas cités par cet illustre chirurgien, il s'agit d'une femme de quarante ans, dont l'œil droit, examiné après la mort, présentait une conformation ovale et était plus volumineux que son congénère. Une tumeur oblongue, grosse comme une petite noix, existait sur l'hémisphère postérieur de la sclérotique, en dehors de l'entrée du nerf optique. La cornée et les humeurs de l'œil conservaient leur transparence. La rétine manquait dans la cavité du staphylôme; la choroïde, décolorée dans cette région, n'offrait plus, comme dans l'état sain, un réseau de capillaires sanguins; la sclérotique était amincie au sommet de la tumeur, et son épaisseur y égalait à peine celle d'une feuille de papier à écrire. Scarpa apprit que cette femme avait, depuis quelques années, complétement perdu la vue de ce côté. Dans le second fait, mentionné par le même auteur, les lésions étaient à peu près identiques, si ce n'est que le corps vitré était entièrement fluidifié. « Il est remarquable, ajoute le professeur de Pavie, que dans les deux cas que je viens de rapporter, le staphylôme de la sclérotique correspondait au côté externe de l'entrée du nerf optique. Les observateurs parviendront, peut-être, à l'aide de faits ultérieurs, à déterminer les caractères diagnostiques de cette sorte de staphylôme de la sclérotique; mais, il me paraît douteux qu'il soit jamais au pouvoir de l'art, je ne dis pas de guérir, mais seulement d'arrêter les progrès d'une affection que sa nature, autant que son siége, rendent inaccessible à tous nos moyens chirurgicaux. »

CARACTÈRES ANATOMIQUES ET PHYSIOLOGIQUES [1].—La scléro-choroïdite postérieure se présente très-souvent à l'observation. Il est rare que, dans une séance ophthalmoscopique, je n'en montre un ou deux exemples aux médecins qui fréquentent mes consultations cliniques. Elle comprend trois degrés (division d'Ed. Jaeger). Nous supposerons, dans notre description, l'examen pratiqué par le procédé de l'image renversée.

Premier degré. — Le bord externe de la papille conserve sa netteté physiologique; son bord interne est côtoyé par un croissant dont le bord concave se confond avec les limites papillaires, tandis que son bord convexe est dirigé vers la région de la *macula.* On dirait, au premier aspect, que la papille a subi une certaine déformation, qu'elle est devenue transversalement elliptique. Mais, si vous l'explorez avec attention, vous ne tardez pas à vous convaincre que le plan qu'elle présente peut être divisé en deux parties : l'une, d'un blanc rosé, qui est la papille proprement dite, tandis que l'autre d'un blanc mat, est l'appendice falciforme qui est venu s'ajouter à la papille. Cette différence de teinte, entre la papille et la tache anormale, provient de ce que la première a conservé ses dispositions primitives, tandis que la seconde est constituée par une petite portion de la sclérotique devenue visible à travers la choroïde et réfléchissant la lumière. Le pigment choroïdien y a disparu; souvent les granulations pigmentaires sont manifestement refoulées vers la marge interne de l'appendice. Les vaisseaux rétiniens, artériels et veineux, n'ont subi, d'ailleurs, aucun dérangement; après avoir quitté la papille, ils sillonnent la surface de la plaque nacrée et se continuent au delà de ses limites internes,

[1] Pl. VIII, fig. 2; pl. IX, fig. 1 et 2.

région dans laquelle ils paraissent quelquefois moins accentués à cause du plan plus ou moins foncé placé derrière eux. Le diagnostic différentiel de la tache qui constitue le staphylôme postérieur et d'un exsudat, situé au-devant de la rétine, c'est que, dans le premier cas, les vaisseaux sont visibles, peuvent même être nettement suivis dans leur trajet sur la plaque, tandis que, dans le second, ils sont cachés par l'obstacle et ne sont appréciables qu'au delà de ses limites. Parfois, par exemple, vous apercevez un vaisseau, qui passe sous l'un des bords du produit plastique, et vous retrouvez ce même vaisseau sortant de dessous le bord opposé. Le diagnostic est certainement plus épineux, quand un exsudat choroïdien est accolé à la papille, car alors il est borné en avant par les vaisseaux de la rétine. Toutefois, l'aspect bien connu du staphylôme postérieur pour les observateurs habitués à sa constatation les induira rarement en erreur.

Cette première phase de la lésion n'est communément signalée par aucun trouble bien gênant dans les perceptions visuelles. La vue peut continuer à être nette, mais la myopie plus ou moins forte qu'offre le malade est généralement associée à un certain degré de kopiopie, quand il se livre longtemps à des efforts de vue sur des corps petits et rapprochés.

Deuxième degré. — Il est caractérisé par l'agrandissement de la plaque ci-dessus décrite. Non-seulement son bord interne s'est éloigné de l'insertion du nerf optique, mais elle se propage encore, avec une largeur variable, vers les limites supérieures, inférieures et externes de la papille, qui en est complétement ou presque complétement entourée. Il résulte de là que la tache générale, avec la papille qui y est enchâssée, se présente habituellement sous forme d'un cône tronqué dont le sommet est tourné en dedans. Les phénomènes fonctionnels ont dû naturellement subir une mutation proportionnée aux conditions matérielles. Si le sujet continue à distinguer plus ou moins nettement les objets, la myopie et l'asthénopie ont éprouvé un accroissement notable.

Troisième degré. — Les dimensions de la plaque nacrée ont tellement augmenté dans tous ses diamètres qu'elle apparaît immédiatement à l'observateur armé de l'ophthalmoscope. Elle offre une configuration en général transversalement ovalaire. Parfois la papille atrophiée est presque invisible au milieu de la tache ; dans quelques cas, elle se présente sous forme d'une sorte d'ombre rougeâtre, du centre de laquelle on voit émerger des vaisseaux qui se dirigent ensuite en divergeant. Souvent la continuité de la plaque montre çà et là des amas pigmenteux. C'est surtout à ce degré de la lésion que les contours de la tache sont pourvus d'une très-grande irrégularité ; ils sont dentelés, déchiquetés, plus ou moins profondément échancrés. Rien de plus commun encore comme des îlots dépigmentés qui règnent à une distance peu considérable de la plaque générale ; on dirait une planète autour de laquelle gravitent un ou plusieurs satellites ; parfois ces appendices sont unis à la tache principale par une sorte de pédicule, sous forme de promontoirs. On a généralement noté que l'ouverture pupillaire avait subi un certain degré de dilatation et que l'iris était refoulé en arrière, par suite de l'augmentation de capacité de la chambre antérieure.

Si, dans cette dernière période du mal, les perceptions visuelles ont éprouvé

une perturbation grave, presque jamais elle ne va jusqu'à la cécité. Cette perturbation tient en partie à ce que les rayons lumineux sont réfléchis au sein du globe, par la dénudation scléroticale; il y a lieu surtout de tenir compte des complications qui ont pu venir s'associer au staphylôme postérieur : rétino-choroïdite, bigarrures indiquant la souffrance du reste de la choroïde, ecchymoses, exsudations plastiques, hydropisie sous-rétinienne (phénomène rare), flocons flottants dans le corps vitré indice du ramollissement de ce corps (page 591), parfois trouble manifeste (état jumenteux) de la masse hyaloïdienne, etc. L'opacité du pôle postérieur de la lentille, mentionnée par presque tous les auteurs comme une complication habituelle de la scléro-choroïdite postérieure, est évidemment moins commune qu'on a bien voulu le dire[1]. J'ai rencontré plusieurs sujets, atteints de staphylôme postérieur, aux deux yeux, et qui trouvaient du soulagement à boucher l'organe le plus affecté, quand, sous l'influence d'une fixation de quelque durée, ils éprouvaient une grande fatigue accompagnée parfois de diplopie.

NATURE DE LA MALADIE. ÉTIOLOGIE. — Un travail sourd et insidieux de la choroïde, localisé surtout dans l'hémisphère postérieur de l'organe visuel, me paraît le point de départ de la maladie qui nous occupe. La sclérotique, graduellement refoulée en arrière, se convertit en une sorte de godet à concavité antérieure ou intra-oculaire. Plusieurs yeux, que j'ai examinés après la mort, m'ont offert une bosselure, une sorte de sac conique situé à la partie postérieure du globe, vers le côté externe de l'insertion du nerf optique. En plaçant l'organe entre moi et la flamme d'une bougie, je constatai que la sclérotique était lumineuse dans l'endroit aminci, tandis qu'elle se montrait mate dans les autres régions. Il arrive souvent, d'ailleurs, que la tumeur dont il vient d'être question ne soit pas la seule; quand le mal a atteint un haut degré de développement, d'autres protubérances s'associent, dans le voisinage du nerf optique, à la tumeur primitive, mais cette dernière reste constamment la plus volumineuse. Non-seulement, comme nous l'avons précédemment indiqué, le pigment est entièrement ou presque entièrement résorbé dans le point lésé, mais encore la couche vasculaire de la choroïde s'est graduellement atrophiée dans cette même région; une époque arrive où elle n'est remplacée que par un tissu cellulaire mince qui adhère à la paroi interne de la sclérotique, de telle sorte que celle-ci est dans un rapport presque immédiat avec la rétine. Cette dernière enfin qui, au début de la maladie, jouissait de ses dispositions physiologiques, se soude plus tard aux débris de la choroïde sous-jacente, se garnit d'exsudats et subit un tel degré de désorganisation que la *macula* et le *foramen cœcum* disparaissent d'une manière complète.

[1] Sur plus de vingt autopsies de scléro-choroïdites bien manifestes que j'ai faites avec mon maître, M. Cusco, jamais nous n'avons rencontré la cataracte polaire postérieure. D'après ce total, qui égale à peu près la somme des nécropsies connues de cette affection, je me crois en droit de douter de la relation qui pourrait exister plutôt entre la cataracte polaire et la scléro-choroïdite, qu'entre cette dernière maladie et les autres variétés d'opacités du cristallin. (Dubarry, *loc. cit.*, p. 15.)

Il y a lieu de penser, avec M. Arlt et la plupart des observateurs, que l'une des causes capitales du staphylôme postérieur doit être rapportée à une fatigue longtemps prolongée de l'accommodation dans la contemplation d'objets petits et rapprochés, surtout à l'âge de la puberté, c'est-à-dire à une époque où la sclérotique est privée de la consistance qu'elle possède chez les sujets plus âgés. Or, sous l'influence de cette condition, les muscles oculaires et le muscle orbiculaire des paupières sont livrés à des efforts qui refoulent la partie postérieure du corps vitré en arrière (*Voy.* chap. XI, sect. I), et donnent lieu dans le fond de l'organe à des concentrations sanguines, d'où les conséquences pathologiques précédemment signalées. Il peut arriver même, dans les cas les plus prononcés de l'ectasie, que le globe soit poussé en avant et en dedans par la protubérance postérieure externe, d'où il résulte que la région scléroticale, vers l'angle externe, paraît renflée, et parfois même contracte une teinte légèrement bleuâtre ou ardoisée. C'est ce qui a été appelée *bosse de Arlt;* nous la constatons quelquefois, mais elle nous paraît loin d'être constante. La théorie qui rapporte la cause principale des désordres à la contraction du droit interne, parce que ce muscle est plus fort que les autres, me paraît renversée par ce fait que les yeux atteints de strabisme convergent, serait-il même invétéré et fort intense, ne semblent pas plus exposés au staphylôme postérieur que les yeux qui conservent leur rectitude physiologique. La myopie progressive a été généralement expliquée par l'allongement de plus en plus développé du globe dans le sens antéro-postérieur [1]; parfois cet allongement est tel que le diamètre antéro-postérieur de l'œil, dont la moyenne est habituellement de 23 à 25 millimètres chez l'adulte (p. 2), peut s'étendre jusqu'à 30 millimètres et même dépasser ce chiffre. Les malades font usage de verres concaves de plus en plus forts sans soulagement durable; ils changent souvent de lunettes, ne trouvant pas dans ces appareils la bonification des fonctions visuelles qu'en retirent les myopes, dont la portée de vue n'est due qu'à des conditions non morbides des milieux réfringents. Fréquemment même ils en invoquent vainement le secours; c'est ce qui arrive plus particulièrement dans le troisième degré du staphylôme postérieur, période dans laquelle la vision fixe n'est guère abordable, la vision libre pouvant subsister encore à des degrés variables.

M. Romain Noizet, auteur d'une excellente dissertation sur le staphylôme postérieur [2], mentionne, comme conditions en favorisant le développement, toutes celles où l'organe visuel est soumis à une activité exagérée : hommes de lettres, imprimeurs, graveurs, bijoutiers, etc. Il est aujourd'hui bien démontré que la myopie y prédispose. Toutes les fois qu'on est consulté par un sujet chez

[1] Cette myopie progressive pourrait fort bien n'être pas produite par l'allongement du diamètre antéro-postérieur de l'œil, par le fait seul de la formation du staphylôme. D'après le docteur Cusco, toutes les fois qu'il existe une choroïdite atrophique postérieure, le corps vitré se ramollit et augmente de volume. Ces deux causes réunies peuvent contribuer au développement ou à l'augmentation de la myopie chez les individus atteints d'atrophie choroïdienne. (Guérineau, *Du diagnostic des maladies des yeux à l'aide de l'ophthalmoscope.* Paris, 1860, p. 200.)

[2] Romain Noizet, *Du staphylôme postérieur,* thèse inaug. Paris, 1858.

lequel la myopie n'a fait qu'augmenter au lieu de diminuer par les progrès de l'âge, l'on est fondé à présumer l'existence d'un staphylôme postérieur. Parmi les influences susceptibles d'en seconder l'invasion, on a cité les taies centrales, par suite des efforts d'accommodation qu'elles nécessitent. La maladie, d'ailleurs, procède toujours avec beaucoup de lenteur. Elle peut s'arrêter dans son premier ou son second degré, et cesser de faire des progrès ultérieurs.

« Je crois toujours, dit M. de Graefe [1], que c'est à un état inflammatoire chronique qu'il faut attribuer l'allongement postérieur du globe oculaire, tout en reconnaissant que c'est à des recherches anatomo-pathologiques à mieux nous instruire sur ce point. En tout cas, la pression des muscles oculaires est un facteur important, et la dépression qu'ils déterminent marche tellement côte à côte des altérations inflammatoires chroniques, qu'il serait très-difficile de séparer ces deux états. L'utilité d'une thérapeutique antiphlogistique argumenterait aussi en faveur d'un élément inflammatoire ou congestif, qui ne peut pourtant pas expliquer l'étiologie du mal..... La liquéfaction presque constante du corps vitré dans la scléro-choroïdite postérieure est très-propre à la rapprocher de l'hydrophthalmos. Le caractère commun des affections réunies dans un tel groupe serait : ectasie partielle ou étendue de la sclérotique, avec atrophie des parties contiguës de la choroïde, liquéfaction du corps vitré, et une série d'altérations inflammatoires, en partie concomitantes, en partie consécutives, dans les membranes internes et les milieux réfringents. »

TRAITEMENT. — Éviter la fatigue de l'organe visuel, ne pas se servir de verres concaves, porter au grand jour des verres fumés, et combattre les complications congestives, tels sont les principaux éléments qu'on a fait entrer dans la thérapeutique du staphylôme postérieur. S'il sont impropres à guérir le mal, nul doute qu'ils ne soient aptes à en enrayer les progrès. Les préparations belladonées ont encore été conseillées comme moyen de détente de l'organe visuel.

Article 4. — Glaucome.

On désigne généralement sous le nom de glaucome (*glaucoma, glaucosis*) une maladie offrant pour traits principaux une teinte glauque ou d'un vert sale, plus profondément située que l'opacité de la cataracte, une dilatation et une immobilité de la pupille, avec perte ou altération très-considérable de la faculté visuelle.

CARACTÈRES ANATOMIQUES ET PHYSIOLOGIQUES. — Dans mon *Traité de l'amaurose*, je m'exprimais ainsi : « Un obscurcissement concave et verdâtre règne au fond de l'œil dans le glaucome; l'iris est modifié dans sa couleur; la pupille dilatée éprouve souvent un déplacement tel, vers les angles de l'œil, qu'elle représente la forme des pupilles des animaux ruminants; la sclérotique est plombée, bleuâtre dans toute son étendue ou dans des régions plus ou moins circonscrites; les vaisseaux variqueux de la conjonctive offrent d'ordinaire la disposition dési-

[1] *Archiv für Ophthalmologie*, t. I, seconde partie, p. 310. — *Annales d'oculistique*, t. XXXVI, p. 175.

gnée par les Allemands sous le nom d'injection arthritique ou abdominale. Si le glaucome peut s'établir peu à peu avec l'allure propre aux ophthalmies internes de marche chronique, et avec les caractères d'une choroïdite subaiguë, il est susceptible aussi de se constituer avec rapidité, à l'instar des apoplexies oculaires. C'est ce qui a fait dire à Jaeger que c'était alors une sorte d'accès de goutte qui éclatait dans l'œil, ce professeur assimilant le corps vitré à un organe synovial, et considérant le glaucome comme le résultat d'une affection arthritique. Quoi qu'il en soit de cette théorie, nous ne saurions seulement assez insister sur un fait d'observation clinique : c'est que, quand le glaucome, ou, ce qui est approximativement la même chose, quand l'amaurose goutteuse ou arthritique de Beer attaque un œil, l'autre est prédisposé à être envahi par la même maladie, d'où l'indication alors de certains moyens prophylactiques, et surtout d'un exutoire puissant à la nuque. »

Observation XLIII. — Denain, âgé de soixante-quatre ans, à qui je donnai quelques conseils en 1848, jouissait d'une excellente vue, quand tout à coup, dans la nuit du 3 au 4 janvier de cette même année, il fut pris d'élancements violents et d'un sentiment de dilacération horrible dans le trajet du trifacial droit; la vision de l'œil correspondant s'éteignit. Un médecin, mandé sans retard, prescrivit une saignée générale, des sangsues, des pédiluves, des sinapismes, un vésicatoire au bras, un autre derrière l'oreille droite, des purgatifs. Cette médication ne triompha point des désordres accomplis, et ne put même pas, malgré son énergie, prévenir ceux qui menaçaient encore le malade : car, dans la nuit du 4 au 5 du même mois, pareilles souffrances du côté gauche furent accompagnées de l'abolition de la vue de ce côté. Le 11 février, je constatai un double glaucome. Les cornées étaient côtoyées par un large anneau bleu (*cercle arthritique*) ; des varicosités tortueuses sillonnaient la conjonctive et le tissu cellulaire sous-conjonctival; les pupilles étaient dilatées et transversalement ovalaires; le jour ne pouvait être distingué des ténèbres; les douleurs duraient encore, bien qu'avec moins d'acuité, et ne laissaient que peu d'instants de répit au malade. Je ne le revis que le 14 juillet; il sortait de l'hôpital clinique de la Faculté (service de M. Gosselin). Une cataracte glaucomateuse, avec ectropion de l'uvée, existait à gauche; à droite, la cornée était largement perforée, par suite d'une suppuration de sa substance; j'effectuai même, avec la curette de Daviel, l'extraction du cristallin, qui se présentait à l'ouverture. Je conseillai les pilules de cynoglosse, et des cataplasmes émollients et calmants sur l'œil droit. Le 10 août, Denain ne souffrait plus. L'œil gauche avait conservé le même aspect, le droit était réduit à un tubercule informe.

Bien que la question du glaucome offre encore des points fort obscurs, on ne saurait méconnaître que des phénomènes, naguère inexpliqués, reçoivent aujourd'hui une interprétation satisfaisante, et qu'une voie d'indications rationnelles vient de s'ouvrir à un groupe de lésions qui faisaient le désespoir de notre art. Cette heureuse impulsion est due à M. de Graefe, et les documents que nous aurons à fournir à cet égard sont en grande partie l'émanation de ses doctrines.

Un bon nombre d'auteurs placent le siége principal du glaucome dans le corps vitré. C'est pour les uns une inflammation de ce corps, pour les autres une dégénérescence de cet organe qui se liquéfie après la destruction de ses cellules. Comme à un certain degré de son développement le glaucome présente

des altérations plus ou moins étendues, un état pathologique multiple, quelques oculistes en ont admis plusieurs formes différentes : glaucome du cristallin ou lenticulaire, glaucome de la membrane hyaloïde ou glaucome vitré, etc. L'opinion qui semble se rapprocher le plus de la vérité rapporte le foyer originaire de la lésion à la choroïde. Celle-ci, néanmoins, ne souffre pas dans ce cas comme dans les autres phlegmasies de cette membrane. La choroïdite glaucomateuse paraît plutôt une maladie fonctionnelle, une altération sécrétante, une forme donnant lieu à une hydrophthalmie spéciale, de telle sorte que l'excès de distension des tuniques de l'organe et une pression intraoculaire jouent, dans l'espèce, le rôle le plus important et dominent la question symptomatologique et thérapeutique[1]. Il ne s'agit d'ailleurs ici que du caractère capital de la maladie qui nous occupe, et qui peut aboutir à la longue à des dérangements considérables dans la nutrition et dans la disposition de toutes les parties constituantes de l'œil : suffusions hémorrhagiques, exsudations de toute sorte, adhérences de l'iris à la capsule, staphylômes scléro-choroïdiens, cirsophthalmie, concrétions calcaires, ramollissement, atrophie de la rétine, etc. Habituellement, dans le glaucome, l'iris se couvre de taches d'un gris ardoisé qui lui donnent un aspect tigré, phénomène qu'on a attribué à l'amincissement du tissu iridien dégénéré et à la disparition partielle de la couche pigmenteuse qui tapisse la paroi postérieure de cette cloison. Nous avons vu souvent l'iris sillonné par des vaisseaux variqueux. Quand une opacité lenticulaire surgit dans le glaucome, on constate que le cristallin s'hypertrophie, devient turgescent et s'avance dans la chambre antérieure à travers la pupille dilatée (p. 469). La cataracte glaucomateuse est verdâtre et presque constamment molle. Les conditions du corps vitré sont remarquables : il se désorganise, se trouble et se laisse pénétrer par une sécrétion aqueuse surabondante.

La dureté du globe, la dilatation et l'immobilité de la pupille, l'anesthésie de la cornée, l'aplatissement de la chambre antérieure, l'engorgement des veines sous-conjonctivales (injection glaucomateuse, arthritique ou abdominale), la névrose ciliaire, les battements artériels insolites au fond de l'organe et l'excavation de la papille optique, tels sont les principaux caractères assignés par M. de Graefe à la pression intraoculaire, par suite d'une accumulation exagérée des fluides dans la coque ophthalmique. Heureusement, dit-il, pour la guérison des affections glaucomateuses, la cécité ne dérive pas, dans le principe, de modifications incurables de la rétine et du nerf optique, mais ne dépend alors que de la compression de la membrane sensitive. M. Donders a prouvé que quand on comprimait le globe, avec le doigt, de manière à solliciter le pouls artériel dans la rétine, le champ visuel diminuait d'étendue de la périphérie vers le centre et la vision finissait par s'évanouir temporairement. Une pression intraoculaire est susceptible d'engendrer une suspension identique des fonctions rétiniennes.

[1] M. Cusco admet plutôt une pression extraoculaire qu'une pression intraoculaire. La sclérotique, dans sa théorie, est plus dense, plus rigide à une période avancée de la vie ; parfois en outre elle devient le siége d'une affection rhumatismale. Il résulte de ce manque d'élasticité que sa capacité diminue, d'où l'étranglement des milieux réfringents et des autres tissus contenus dans la coque ophthalmique.

La rénitence des yeux glaucomateux a été notée depuis longtemps. Appliquez le doigt sur une paupière supérieure recouvrant un globe affecté de la maladie qui nous occupe et vous y constaterez une consistance analogue à celle que présente une bille de billard.

La mydriase paralytique ou l'iridoplégie, dans le glaucome, dépend de la compression à laquelle sont soumis les nerfs ciliaires. La pupille conserve son immobilité dans un œil glaucomateux, même quand celle de son congénère, que nous supposons sain, se contracte et se dilate sous l'influence des alternatives de lumière et d'obscurité. Dans quelques cas, la vision se rétablit à un degré variable après une première atteinte d'inflammation glaucomateuse, tandis que la pupille persiste dans les mêmes conditions. M. de Graefe fait observer que, plus tard, l'atrophie du tissu de l'iris contribue pour sa part à la mydriase.

L'élément nerveux qui se distribue à la cornée étant comprimé dans le glaucome, il en résulte que la sensibilité dévolue à cette membrane s'émousse et parfois même y est abolie complétement. Si vous promenez sur la surface de la cornée le bout d'un morceau de papier roulé, vous constaterez souvent qu'il ne cause au malade aucune sensation désagréable; il peut même arriver que le globe reste dans l'immobilité pendant cette tentative. Le corps étranger est-il, au contraire, porté sur la cornée de l'œil sain, le patient accuse immédiatement la souffrance que vous venez de provoquer et l'organe se livre à des mouvements rapides destinés à l'y soustraire. Il y a lieu de faire remarquer encore que la cornée des yeux glaucomateux a perdu son éclat physiologique.

La diminution, l'abolition même de la chambre antérieure proviennent de la propulsion de l'iris vers la cornée, sous l'influence de la pression exercée par le corps vitré.

Si les veines qui serpentent dans le tissu cellulaire sous-conjonctival se dilatent outre mesure dans les affections glaucomateuses, c'est que la circulation étant gênée dans les vaisseaux postérieurs et plus spécialement dans les *vasa vorticosa*, il y a stase du sang dans le domaine des veines ciliaires antérieures. Il s'y établit, en d'autres termes, une circulation collatérale sur laquelle nous avons appelé déjà l'attention (page 308).

La névralgie ciliaire, les douleurs vives si communément ressenties par les malades, non-seulement dans l'œil affecté, mais encore dans toutes les ramifications de la cinquième paire, sont encore des effets de l'étranglement intraoculaire. On ne saurait mieux les comparer qu'à celles auxquelles expose le broiement des cataractes, quand tous les fragments sont simultanément gonflés par l'humeur aqueuse. Nous avons même vu que c'était surtout pour ce motif que la discision de la cristalloïde antérieure nous paraissait supérieure à celle de la totalité de la masse lenticulaire.

Si l'on exerce sur l'œil une pression externe, dit M. de Graefe, le sang entre dans la rétine par saccades et le phénomène du pouls se produit. Chose semblable arrive dans le glaucome, par suite de la compression morbide.

On croyait, dans le principe, que la papille optique devenait convexe, se renflait en avant dans le glaucome (papille en champignon); des explorations né-

cropsiques ont démontré qu'elle devenait le siége d'une modification inverse (papille en godet). Le point qu'elle occupe, en effet, et qui correspond à la gaîne du nerf optique, étant la partie la plus faible, la moins résistante de l'enveloppe oculaire, il en résulte qu'il cède sous l'influence de la compression excentrique développée dans l'œil, qu'il s'excave, devient infundibuliforme. Les vaisseaux placés au-devant de la papille ne suivent plus dès lors une direction continue comme sur une papille saine ; ils se contournent d'avant en arrière, sous l'influence de la dépression centrale dans laquelle une partie de ces vaisseaux pénètre, comme le ferait l'extrémité recourbée d'une crosse. C'est ce qui a été appelé *vaisseaux en crochet* ou *vaisseaux coudés*. Cette disposition crochue des tubes vasculaires contribue puissament à nous mettre sur la voie de l'existence de l'excavation qui vient d'être mentionnée.

MARCHE DE LA MALADIE. 1° *Phénomènes prodromiques.* — J'ai vu plusieurs glaucomes, qui faisaient subitement leur irruption, le malade jouissant auparavant de la plénitude des fonctions visuelles. Une femme, sexagénaire, qui m'a consulté cette année, devint tout à coup aveugle en une nuit. Il résulte des recherches de M. de Graefe que ces cas ne forment guère que le quart de ceux qu'on observe habituellement et que le glaucome est presque constamment précédé, durant plusieurs mois et même des années, de quelques particularités dignes de fixer l'attention : roideur du globe ; photophobie ; augmentation de la presbytie, ce qui dépend probablement d'un peu d'aplatissement de la cornée, sous l'influence de la pression intraoculaire ; chrupsie, dénotant un commencement de souffrance de la rétine ; troubles passagers de la vision, les impressions excentriques perdant plus spécialement leur netteté. Ces obscurcissements deviennent plus fréquents et se prolongent davantage vers la fin de cette période; la pupille se dilate légèrement pendant leur durée et offre plus de paresse que d'habitude, par suite vraisemblablement d'un commencement d'iridoplégie. Les malades sont sujets enfin à des douleurs névralgiques dans l'œil et dans les ramifications de la cinquième paire. Chez quelques-uns d'entre eux, les souffrances s'exaspèrent quand le temps devient humide ou par la chaleur du lit. Elles peuvent, d'ailleurs, subir une rémission complète, puis se reproduire tôt ou tard.

2° *Glaucome aigu.* — Les accidents formidables qui le caractérisent surgissent habituellement d'une manière foudroyante et la nuit, comme dans les deux faits que nous avons signalés. Ils ne sévissent communément que d'un côté. Les symptômes sont ceux d'une ophthalmie interne. Tout à coup le malade éprouve un abondant épiphora et des élancements violents et douloureux dans l'œil, au-dessus du sourcil et à la tempe ; il est assailli par des perceptions lumineuses et colorées, et le globe devient le siége d'une congestion inaccoutumée. La conjonctive et le tissu cellulaire sous-conjonctival s'injectent ; souvent un chémosis se déclare. Les chambres oculaires sont occupées par une nébulosité diffuse ; la pupille se dilate et se déforme ; l'iris bombe en avant. Dans certains cas, la vue est radicalement abolie ; dans d'autres, elle a subi un trouble le plus souvent très-considérable, de telle sorte que quelques malades ne voient qu'une lueur, tandis que d'autres conservent encore la faculté de distinguer les corps d'un

grand volume. Tantôt, dans cette circonstance, la cécité ou la détérioration visuelle, quelle qu'elle soit, persiste; tantôt les accidents phlegmasiques s'amendent et la vue se reconstitue partiellement ou presque intégralement, mais une seconde attaque, susceptible de se manifester au bout d'un temps variable, engendre dans cette fonction un trouble plus considérable et de nouvelles atteintes sont suivies d'un abaissement de plus en plus marqué de la faculté visuelle. A la longue et sous l'influence d'une progression plus ou moins franche des désordres, la sensibilité de la cornée s'amortit, l'iris perd son éclat et revêt une teinte ardoisée, la pupille se dilate et devient immobile, le globe durcit, le regard devient de plus en plus incertain. Alors, si un reste de transparence de l'humeur aqueuse et de l'humeur vitrée permet l'exploration ophthalmoscopique, on voit sur la rétine des ecchymoses, sous forme de taches arrondies, et fréquemment aussi des suffusions sanguines sur la choroïde. C'est dans cette phase de la maladie que l'on constate l'excavation de la papille et le pouls artériel qui se manifeste spontanément ou par la pression la plus légère exercée sur le globe, phénomènes qui n'existaient pas dans la stade prodromique de la lésion, ni même souvent après la première ou les premières attaques.

3° *Glaucome chronique.* — Dans cette seconde forme, admise par M. de Graefe, on ne rencontre plus les atteintes périodiques d'ophthalmie interne. Les accidents de la période prodromique se prolongent et c'est peu à peu que l'iris se modifie dans sa teinte, que la pupille se dilate, que la vision décline et que l'œil contracte l'apparence glaucomateuse qu'il ne revêt dans l'autre variété que quand le glaucome est confirmé, c'est-à-dire après des crises plus ou moins nombreuses. Les deux formes, toutefois, doivent être considérées au fond comme identiques; la différence qui existe entre elles ne gît que dans l'allure qui signale la marche des symptômes. L'une d'elles, d'ailleurs, peut envahir un œil et l'autre son congénère.

La teinte verdâtre, que contracte le fond du globe, dans le glaucome, a été attribuée par quelques-uns à une coloration anormale du corps vitré, par d'autres à une exsudation pathologique de la choroïde. La théorie de M. Sichel me paraît, dans l'espèce, la plus acceptable. Le cristallin, dit-il, ayant, presque sans exception, une teinte jaune d'ambre clair sur les individus qui ont passé l'âge de quarante ans, on peut expliquer, d'après les lois de l'optique, l'opacité concave et verdâtre, qui accompagne le glaucome, par le mélange de la teinte jaune du cristallin et de la nuance particulière de la choroïde qui devient violacée ou bleuâtre.

DU GLAUCOME OPTIQUE. — Dans d'autres cas, la disposition des vaisseaux en crochet dénote une excavation de la papille, sans ce cortége de symptômes glaucomateux précédemment exposés. Tout indique que la dépression dont il s'agit ne se constitue pas suivant le mécanisme qui préside à la formation de l'excavation glaucomateuse; une rétraction centrale, par une atrophie spéciale du nerf optique, a été invoquée pour en expliquer la formation. Le glaucome optique n'est donc pas un véritable glaucome. C'est un épiphénomène susceptible de s'associer à quelques formes amaurotiques.

ÉTIOLOGIE.—Les causes du glaucome sont entourées d'obscurité. M. Regnoli, digne fils de l'illustre professeur de Florence, me disait qu'il l'avait bien plus souvent rencontré en Italie qu'en France. Il est à remarquer qu'il ne se développe guère que dans la seconde moitié de la vie, de quarante-cinq à soixante ans. La goutte, le rhumatisme, l'état hémorrhoïdal, un trouble dans la circulation de la veine-porte, ont été placés dans la catégorie des causes qui donnent lieu à cette affection ; les femmes y sont surtout exposées à l'époque critique. S'il a été jusqu'à ce jour impossible d'apprécier le mode suivant lequel ces conditions engendrent la forme spéciale qui nous occupe, il n'en est pas moins vrai qu'elles ont été trop souvent notées pour qu'il y ait lieu d'en tenir compte. Un bon nombre de sujets glaucomateux m'ont offert une haleine fétide. La funeste tendance de l'œil resté sain à être envahi tôt ou tard, quand son congénère est atteint de glaucome, a été signalée par tous les observateurs. C'est le globe gauche qui serait le plus souvent affecté le premier, d'après Chelius. Dans ces dernières années, et avant qu'il ne fût question de l'iridectomie appliquée aux lésions glaucomateuses, on a donné le conseil d'extirper un œil, qui avait été attaqué de glaucome, pour en préserver l'autre. L'intervention de cette opération dans l'espèce nous paraît irrationnelle, car le glaucome n'étant que la conséquence d'une prédisposition organique spéciale, l'ablation d'un œil ne saurait y remédier, quant à son congénère; peut-être même qu'elle favoriserait plutôt la tendance de ce dernier à être envahi. Cette théorie, d'ailleurs, est loin d'être nouvelle. « J'ai toujours éprouvé, dit Demours, quelque désir de faire fondre le premier œil attaqué, dans l'espoir de sauver l'autre. Je ne l'ai pas encore fait; j'ai eu connaissance que cette tentative a été exécutée, et qu'elle n'a pas mis le second œil à l'abri, quoique l'opération eût été faite, lorsque celui-ci était encore très-sain. Saint-Yves avait pensé que l'on pourrait faire, dans les cas semblables, l'extirpation du globe pour préserver l'autre. »

TRAITEMENT. *De l'iridectomie et de la section du muscle ciliaire dans le glaucome.* — Le glaucome était considéré jusqu'à ce jour comme au-dessus des ressources de l'art, et le traitement qu'on invoquait contre lui, dans le but seul d'enrayer les progrès du mal, ne se composait guère que des antiphlogistiques, des dérivatifs, des sédatifs dirigés contre les crises douloureuses et de quelques éléments thérapeutiques en harmonie avec les causes présumées de la maladie. La pratique est aujourd'hui sous l'empire d'un autre ordre d'idées, grâce à M. de Graefe, et, à cet égard, ils nous paraît opportun de transcrire ici quelques documents exposés par ce praticien devant le congrès ophthalmologique de Bruxelles (séance du 16 septembre 1857) :

« Il s'agissait de diminuer la pression intraoculaire. Le premier moyen que nous avons essayé a été l'emploi des mydriatiques. Je crois avoir démontré que les mydriatiques n'agissaient pas seulement sur l'iris, mais qu'ils diminuaient aussi la pression musculaire. Les mydriatiques restèrent sans effet.

« Le second moyen, auquel je me suis arrêté, a été la paracentèse de la chambre antérieure. Nous avons obtenu, par ce moyen, des effets très-saisissants. Malheureusement ces effets devaient être temporaires; l'inflammation glaucomateuse revenait. D'autres fois, l'inflammation ne reparaissait pas; mais

le champ visuel se rétrécissait, la cornée devenait plus anesthésique, l'iris plus décoloré.

« Je crois avoir trouvé un moyen qui remplit parfaitement l'indication. L'excision d'une portion de l'iris est la ressource la plus énergique pour diminuer la pression intraoculaire. C'est un fait, dont vous pouvez tous vous convaincre, qu'en excisant une partie de l'iris, l'œil devient plus mou. C'était surtout dans le staphylôme que j'avais acquis cette conviction. Dans le staphylôme partiel, il n'y a pas de moyen plus efficace pour diminuer la pression intraoculaire que d'exciser l'iris [1].

« Sur le premier sujet que j'opérai, j'obtins les résultats les plus brillants. Ils ne m'inspiraient pas grande confiance, parce que je me rappelais les vaines espérances que je m'étais faites sur la paracentèse. J'ai attendu ; la vue est restée bonne. J'ai opéré, peut-être, une quarantaine de fois ; il n'y a pas eu de rechute.

« D'autres fois, j'ai opéré sans aucun succès, et j'ai reconnu ainsi qu'il est des limites hors desquelles le procédé reste sans influence. Lorsque l'excavation du nerf optique est très-prononcée, lorsque le champ de la vision est très-étroit, l'iridectomie ne donne pas de résultats ou n'en donne que de temporaires. C'est là que j'ai eu des rechutes. Ces cas se présentent lorsque le glaucome existe depuis six mois ou un an. L'iridectomie nous a surtout paru avantageuse dans les circonstances où un individu a un glaucome à un œil et n'en est point affecté à l'autre, et présente des prodromes indiquant qu'il arrivera à une cécité complète.

« Ce que je viens de dire s'applique surtout au glaucome aigu. Mais il vous est connu qu'il se présente des cas auxquels on peut donner aussi le nom de glaucome, et qui se développent, non pas avec des accès inflammatoires, mais d'une manière plus lente, la pupille s'élargissant un peu, la chambre antérieure devenant plus plate, tous les phénomènes du glaucome se produisant peu à peu. Pour ces cas, je ne puis vous donner encore de résultats absolus ; je crois pouvoir dire que là aussi l'iridectomie sera le moyen le plus efficace ; mais je ne pourrai décider la question qu'après une nouvelle expérience de trois ou quatre années.

« Je terminerai cette communication en ajoutant quelques mots sur certains cas d'amaurose où l'on voit l'excavation de la papille optique et où tous les autres signes du glaucome font défaut (page 644). Cette forme d'amaurose peut très-bien être une maladie substantielle du nerf optique, dépendant d'une altération organique de ce nerf, de sa compression, etc. On peut très-bien se figurer qu'une pression, exercée sur une partie quelconque du trajet du nerf optique, détermine une altération de sa papille. Dans ce cas, je n'ai absolument rien obtenu de l'iridectomie. »

M. de Graefe a insisté sur les particularités suivantes, en ce qui concerne le manuel opératoire [2] :

1° La plaie devra être faite aussi excentrique que possible. L'incision exté-

[1] Voy. p. 376, et la note consignée p. 431.

[2] *Archiv für Ophthalmologie*, t. III, 2e partie, p. 548.

rieure portera dans la sclérotique, à une petite distance de la cornée, de telle sorte que la lame pénètre dans la chambre antérieure au point de réunion de cette dernière membrane avec la sclérotique. Ce n'est qu'en se conformant à cette manœuvre, déjà signalée par nous p. 413 et 415, qu'il sera possible d'enlever un fragment d'iris jusqu'à son insertion ciliaire, condition nécessaire pour la réussite, ou tout au moins qui la rend plus certaine. Comme le glaucome est toujours associé à de la mydriase, la perte de substance éprouvée par la cloison iridienne serait trop peu considérable si l'ouverture interne de la cornée dépassait le limbe de cette membrane.

2° La portion excisée de l'iris sera très-volumineuse. C'est pour ce motif qu'il faut avoir recours à une lance large, ou bien enfoncer profondément le couteau lancéolaire dont on se sert le plus habituellement. Plus le processus morbide est intense, et plus l'excision devra être considérable. Il est indifférent de faire choix de tel ou tel autre point pour y effectuer l'iridectomie. M. de Graefe la pratique le plus communément vers l'angle interne de l'œil. Dans cette région, le coloboma iridien est peu apparent et passe presque inaperçu, surtout chez les sujets dont les yeux sont foncés. Si néanmoins il y avait lieu d'avoir égard à quelques considérations, quant à la régularité des traits de la face, condition toutefois que l'âge des sujets qu'on opère ne rend guère importante, on pourrait procéder à l'excision dans le segment supérieur du diaphragme iridien. Mais l'opération dans cette dernière région est plus pénible et demande une rotation plus forte du globe avec l'ophthalmostat. La manœuvre sera donc plus vulnérante, ce qui peut nuire, dans les cas surtout où il existe une inflammation violente.

3° L'humeur aqueuse devra s'épancher au dehors avec lenteur. Une diminution trop rapide de la pression intraoculaire serait susceptible de donner lieu à des hémorrhagies abondantes, tant dans les membranes internes de l'œil que dans les chambres. M. de Graefe est dans l'habitude d'exercer avec le doigt une pression faible sur le bulbe pendant l'écoulement de l'humeur aqueuse; peu de temps après l'opération, il applique sur les paupières fermées un léger bandage compressif, qu'on relâche avec précaution dans les heures suivantes. Ce bandage consiste dans un gâteau de charpie qu'on maintient avec une bande au-devant de l'orbite. Une boucle dont est muni l'appareil donne la facilité de le serrer et de le desserrer à volonté. La compression ne devra jamais être désagréable au patient.

Aucun traitement consécutif n'est ordinairement nécessaire. Les symptômes inflammatoires cèdent spontanément; ce n'est que par exception qu'il y a lieu de prescrire un traitement antiphlogistique pour activer la résolution de l'inflammation. L'œil sera tenu plus longtemps à l'abri de la lumière, et les précautions hygiéniques seront plus strictes à la suite de l'iridectomie appliquée au traitement des affections glaucomateuses que quand il s'agit d'une pupille artificielle réclamée par les indications habituelles.

Les succès de l'iridectomie dans le glaucome paraissent avoir été bien plus satisfaisants à Berlin qu'à Paris. Une femme, qui la subit dans l'un des dispensaires de cette dernière capitale, fut prise d'un phlegmon qui aboutit à la perte

de l'œil. Un malade, qui distinguait encore le jour de la nuit avant cette opération, fut plongé, peu de temps après cette dernière, dans les ténèbres les plus épaisses. Une dame, qui m'a consulté et qui s'était soumise à l'iridectomie contrairement à l'opinion du docteur Castorani, qui l'en avait préalablement dissuadée, continue à souffrir de l'œil opéré, comme avant la tentative opératoire; la vue y a subi une détérioration notable, et trouble d'une manière grave la vision générale. Quelques autres malades ont éprouvé du soulagement, mais ont été loin d'être guéris. Il y aurait donc erreur à croire que l'iridectomie fût une ressource infaillible dans le glaucome, quel que soit le degré de la maladie. Nous ne saurions assez engager les jeunes médecins, jaloux de publier de beaux succès, à se méfier de l'engouement qui s'est produit à cet égard; ils se garderont surtout d'exciser l'iris dans ces cas douteux et élastiques où l'on croit avoir affaire à une affection glaucomateuse, tandis qu'il ne s'agit que d'une congestion interne du globe, avec un trouble plus ou moins marqué de la vision. Mais quand les phénomènes prodromiques du glaucome existent en réalité et se sont montrés rebelles aux moyens invoqués pour les combattre, quand la vue décline d'une manière sensible, et à plus forte raison quand une première attaque de glaucome a eu lieu, il ne faut point hésiter à recourir à l'iridectomie. C'est, dans l'espèce, la seule ancre de salut, la seule voie offrant quelques chances de prévenir la cécité. Il y aura surtout espoir de réussir si une ponction effectuée dans la cornée, dans le but de faire écouler l'humeur aqueuse, a été suivie d'une bonification marquée de la vision. Le malade est-il frappé de cécité, soit à un œil, soit aux deux yeux, on peut tenter l'opération. Quel que soit le résultat obtenu, elle ne saurait jamais nuire; le pire qui arrive est qu'elle ait été stérilement mise en œuvre.

Nous avons indiqué déjà (p. 431) quel était dans notre pensée le mécanisme le plus probable de l'iridectomie comme moyen de diminuer la tension intra-oculaire. M. Pagenstecher (de Wiesbaden) l'explique par cette considération que la choroïde est beaucoup plus riche en sang veineux qu'en sang artériel. « Par l'excision, dit-il [1], d'une portion de l'iris, on empêche le retour d'une partie d'autant plus considérable de sang veineux que la portion excisée est plus étendue; l'iridectomie, en d'autres termes, diminue la masse du sang veineux de la choroïde. » On a enfin invoqué la synergie musculaire de l'iris avec le tenseur de la choroïde, d'où il résulte que la résection d'une portion du fragment iridien, en relâchant le tenseur de la choroïde, provoque la diminution de la pression par la voie musculaire. C'est sur cette théorie qu'est fondée une opération proposée par M. Hancock, et qui, plus particulièrement applicable au glaucome aigu, consiste dans l'incision du muscle ciliaire. M. Hancock fait pénétrer l'extrémité d'un kératotome à travers la partie inférieure et externe du bord de la cornée, à son union à la sclérotique. On pousse obliquement la pointe du couteau d'avant en arrière et de haut en bas, jusqu'à ce que les fibres de la sclérotique soient coupées dans une étendue de 3 ou 4 millimètres; on incise ainsi le muscle ciliaire. Un peu de sang coule habituellement le long de la lame du kéra-

[1] *Annales d'oculistique*, t. XLI, p. 130.

totome. L'auteur annonce que cette tentative n'a jamais entraîné d'accidents de quelque importance.

Article 5. — Hémorrhagie, dégénérescence colloïde et autres tumeurs de la choroïde.

La rupture d'un ou de plusieurs vaisseaux de la choroïde surgit parfois soudainement et sans cause connue, ou accompagne une apoplexie cérébrale (apoplexie de la choroïde ou sous-rétinienne); quelques influences susceptibles de lui donner lieu ont été déjà précédemment signalées (p. 439). La marche que suit l'extravasation sanguine peut aboutir à des phénomènes variés. La choroïde offre souvent une nappe ou une plaque rouge, un amas sanguin plus ou moins circonscrit, plus ou moins irrégulier. Le fluide, quand il est fort abondant, peut se précipiter dans la partie déclive du fond de l'organe et détacher la rétine soulevée au-devant de la collection (décollement sanguin de la rétine). Dans quelques cas, cette membrane est perforée, et le sang pénètre dans le corps vitré, soit immédiatement après l'accident, soit à une époque plus ou moins éloignée. Nous avons vu que les corps flottants de la masse hyaloïdienne reconnaissaient souvent une telle origine, la solution de continuité vasculaire venant fréquemment, dans l'espèce, compliquer une choroïdite ou une sclérochoroïdite postérieure.

Le diagnostic de ces formes diverses n'offre généralement aucune difficulté. S'agit-il d'une tache, d'une plaque, l'observateur, armé de l'ophthalmoscope, les reconnaît, derrière les vaisseaux de la rétine, aux caractères des ecchymoses. Souvent même l'ophthalmoscope est inutile pour découvrir un décollement hématique de cette membrane; la tumeur d'un rouge sombre auquel il donne lieu, et qui fait saillie dans le corps vitré, se voit parfaitement à la lumière oblique, après la dilatation artificielle de la pupille. Les désordres fonctionnels sont en rapport avec l'étendue de la suffusion et avec les conditions des lésions concomitantes. La vue est abolie dans certaines circonstances; il n'y a, dans d'autres, qu'un certain trouble dans cette fonction, ou bien interruption ou diminution périphérique du champ visuel.

Les collections sous forme diffuse qui viennent d'être mentionnées peuvent se résorber avec rapidité; dans quelques cas cependant elles restent longtemps stationnaires, puis se modifient dans leur teinte et sont remplacées finalement par une ou plusieurs taches d'un blanc grisâtre ou bigarrées, disposition qui provient d'une dépigmentation locale et de la présence d'une quantité plus ou moins considérable de matière plastique. Si dans quelques circonstances la vue se bonifie plus ou moins, elle continue, dans d'autres, à être en proie à une souffrance grave. Le décollement sanguin de la rétine est surtout un phénomène très-sérieux, comme nous le verrons en traitant de l'hydropisie sous-rétinienne (pl. XI, fig. 1).

On a donné le nom d'*obscurité de l'œil* à un état qui consiste en ce que, malgré la diaphanéité des milieux réfringents, on ne peut éclairer le fond de l'organe, même en s'aidant d'une lumière très-vive. « M. Desmarres pense, dit le

docteur Lacalle, que cette obscurité est liée à un épanchement sanguin sous-rétinien assez étendu pour occuper toute la continuité de la rétine; la lumière arrivant sur la rétine doublée de cette couche sanguine, de couleur noirâtre, serait absorbée en totalité, et le fond de l'œil ne pourrait pas être éclairé. » La théorie qui vient d'être émise me paraît exacte dans un bon nombre de cas; elle s'appliquerait parfaitement à l'homme de lettres cité p. 509, et chez lequel l'un des yeux ne pouvait être éclairé, à la suite de nombreuses opérations pratiquées sur cet organe avec l'aiguille à cataracte. Toutefois, cette partie de l'ophthalmoscopie réclame encore de nouvelles recherches, et peut-être arrivera-t-on à découvrir que le phénomène de l'obscurité du fond du globe peut dépendre de conditions variées.

La dégénérescence colloïde de la choroïde, variété pathologique encore peu connue, a été décrite pour la première fois par M. Donders [1]. Elle ne se présente guère que chez les vieillards sous forme de petits grains translucides uniques ou groupés çà et là sur la face interne de la choroïde. M. Donders se croit fondé à admettre que ce sont là des transformations des noyaux pigmentaires de cette membrane, tandis qu'ils consisteraient, d'après M. H. Müller, dans des épaississements globulaires de sa lame élastique [2]. Ces corps sont peu compressibles et inaltérables par l'eau, l'alcool, l'éther, les acides sulfurique et chlorhydrique, la potasse caustique et la soude. M. Donders pense que les taches blanches qu'il a eu l'occasion d'observer chez des sujets âgés, souffrant d'amblyopie, et qu'il avait considérées comme graisseuses, n'étaient probablement que des dégénérescences colloïdes. On doit naturellement conclure de ce qui vient d'être dit que le diagnostic ophthalmoscopique de ce genre de lésions et les troubles fonctionnels qui l'accompagnent demandent singulièrement à être élucidés par l'observation clinique.

Dans mon *Traité de l'amaurose* (p. 254), je m'exprimais ainsi : « J'ai vu l'amblyopie coïncider avec les phénomènes qui signalent une période avancée de la phthisie pulmonaire. Tel est aujourd'hui le cas d'un jardinier attaché au service de ma famille, et chez qui tout annonce une catastrophe prochaine. Fréquemment, dans la journée, il tremble et devient pâle; le sommeil de la nuit est interrompu par des cauchemars; le matin, à son réveil, il est harassé de fatigue et baigné dans une sueur abondante; des quintes amènent des crachats purulents; l'émaciation fait des progrès rapides. Or, chez cet homme, la vue subit à chaque instant un grand trouble; il est des moments où elle s'éteint presque tout à fait pour reparaître bientôt après. »

Depuis la publication de cet ouvrage, des documents fournis par M. Ed. Jaeger semblent avoir démontré l'existence d'une choroïdite tuberculeuse. Je

[1] *Archiv für Ophthalmologie*, t. I, 2e partie, p. 107. — Voir, pour la représentation de la maladie, la planche IV annexée au même volume.

[2] La lame élastique de la choroïde de Kœlliker est étendue entre la couche épithéliale pigmentaire (épithélium hexagonal de la choroïde) et la couche chorio-capillaire. Fondés sur son manque de structure, des anatomistes lui reconnaissent de l'analogie avec la capsule cristalline.

l'ai maintes fois cherchée, mais rien de bien satisfaisant ne s'est encore montré à moi à cet égard. Voici sur cette question importante quelques détails publiés par M. Ed. Jaeger[1]. Les tubercules choroïdiens sont tantôt uniques, tantôt au nombre de deux ou en quantité plus considérable. Leur coloration varie du blanc jaunâtre au jaune citron. Leur volume, à l'exploration ophthalmoscopique, est celui d'une lentille ou au delà. Dans quelques cas il n'existe aucune inflammation appréciable; il y a, dans d'autres, hypérémie des membranes profondes. L'examen nécropsique démontre qu'ils se sont développés dans le tissu choroïdien; ils sont d'un blanc ou d'un gris jaunâtre, mous, bien que consistants, et de la grosseur d'un grain de pavot à celle d'un grain de millet. Le stroma, le pigment et les petits vaisseaux de la choroïde sont partiellement déplacés et partiellement remplacés par la production tuberculeuse. Au microscope on voit une masse fondamentale finement granuleuse, et de petites agglomérations de noyaux; il y a peu de cellules qui ont en partie subi la dégénérescence graisseuse; on rencontre en outre quelques éléments dont la nature échappe à l'observation. Ces tubercules, d'après M. Ed. Jaeger, sont analogues à la substance centrale de ceux du cerveau, et appartiennent aux tubercules gris (fibro-croupeux de Rokitansky). Ils sont d'ailleurs constamment associés à de la tuberculose dans d'autres organes.

Dans une observation curieuse dont a fait part le docteur Follin à la Société de chirurgie de Paris (séance du 13 février 1861), il s'agit d'une production dermoïde et pilifère que contenait un œil enlevé sur le cadavre d'une femme de soixante-dix ans. Cet organe était cataracté, mais c'était là la seule lésion apparente; la cornée, la sclérotique, l'iris, le corps vitré jouissaient de leur intégrité physiologique. La tumeur, de couleur jaunâtre, longue d'un centimètre et demi et large d'un centimètre, était située entre la rétine et la choroïde, à la partie supérieure du globe. L'une de ses faces, plane, répondait à la première de ces membranes; l'autre, bombée, répondait à la seconde. La face choroïdienne était chagrinée, traversée par des sillons, comme la peau, et garnie de poils, les uns assez gros, les autres plus petits; leur nombre s'élevait à vingt-cinq environ; ils prenaient naissance dans la profondeur des sillons. L'examen microscopique de la tumeur, à l'aide de coupes minces faites dans toute son épaisseur, de la face choroïdienne à la face rétinienne, démontra qu'elle était composée de plusieurs couches analogues à celles qui représentent la peau et le tissu cellulaire sous-cutané. La structure des poils était identique à celle des poils normaux[2].

L'albinisme, condition congénitale dans laquelle on rencontre l'absence du pigment choroïdien, sera plus méthodiquement décrite au livre IV.

[1] *Annales d'oculistique*, t. XXXVII, p. 89.

[2] Consultez, pour plus de détails, la *Gazette des hôpitaux*, année 1861, p. 90.

SECTION III.

MALADIES DE LA RÉTINE.

Article 1. — De la rétinite et de la rétino-choroïdite.

La rétinite peut se présenter à l'état aigu ou à l'état chronique.

CARACTÈRES ANATOMIQUES ET PHYSIOLOGIQUES. 1° *Rétinite aiguë.* — On lui a assigné comme traits pathognomoniques une photophobie excessive associée à une forte contraction de la pupille, à du blépharospasme, à l'écoulement d'une grande quantité de larmes brûlantes, à des douleurs sévissant dans l'œil et dans la région circumorbitaire. Le malade est tourmenté par la perception d'étincelles, de cercles enflammés; il aperçoit des taches rouges, bleues et de toute couleur. La vue a subi une détérioration considérable ou est abolie. J'ai souvent entendu Dupuytren qualifier de rétinite les désordres qui viennent d'être signalés, et qui se montraient consécutivement aux opérations de cataracte à l'aiguille. La belladone était le remède de prédilection qu'il prescrivait dans les cas de ce genre (p. 126).

Cette forme existe, on ne saurait en douter; mais je ne pense pas qu'elle puisse se maintenir à l'état isolé. Il y a bien certainement, dans de telles circonstances, de la choroïdite, souvent de l'iritis, une ophthalmie interne, en un mot, avec prédominance de souffrance phlegmasique dans l'un ou dans l'autre des tissus internes de l'organe. Si l'inflammation n'est pas enrayée par un traitement sévère, antiphlogistique et hydrargyrique, elle peut aboutir à l'ophthalmite (p. 300) et aux conséquences qu'est susceptible d'entraîner cette affection formidable.

La présence de la photophobie rend impraticable, dans de telles conditions, toute tentative d'exploration de l'œil avec l'ophthalmoscope.

2° *Rétinite chronique.* — L'hypérémie des vaisseaux rétiniens, très-constatable par le secours de cet instrument, en est le caractère pathognomonique (rétinite congestive). Elle se présente très-souvent à l'observation.

C'est surtout sur la continuité de la papille que vous reconnaîtrez au début la turgescence plus ou moins bornée des vaisseaux dont il vient d'être question, à cause de la surface blanche sur laquelle ils serpentent, et qui en accentue le relief. Il arrive fréquemment, à un degré plus avancé de l'hypérémie rétinienne, que non-seulement les vaisseaux habituellement constatables sont manifestement gorgés de sang, mais que d'autres encore, invisibles dans les conditions physiologiques, apparaissent à vos regards en donnant lieu à des arborisations multipliées. La papille est devenue plus rosée. Notons encore le pouls susceptible de se manifester quelquefois spontanément et sans une compression artificielle sur les plus gros vaisseaux, et surtout sur les veines variqueuses (p. 63). A mesure que le mal s'accroît, la congestion devient plus forte dans les tubes vasculaires qui sillonnent le reste de la membrane nerveuse; leurs anastomoses se multiplient; le fond de l'œil présente un aspect d'un rouge vif. Constamment d'ailleurs, à ce

degré de la maladie, la choroïde sous-jacente participe à la souffrance qui nous occupe (rétino-choroïdite). La conjonctive est habituellement injectée. Si, dans quelques cas, le malade n'accuse que de la kopiopie, un peu de trouble de la vision et une certaine sensibilité des yeux à la lumière, il peut offrir, dans d'autres, la perception de scotomes étincelants et les symptômes qui font partie du cortége des amauroses sthéniques ou hypérémiques (p. 613).

Certains épiphénomènes sont susceptibles de compliquer la forme pathologique qui vient d'être décrite, et de lui imprimer des caractères spéciaux qu'il est important de connaître.

Exsudats de la rétine. (Pl. XII, fig. 1.)—La rétinite, dite *exsudative*, que je rencontre fréquemment chez les syphilitiques, est caractérisée par le développement de produits plastiques d'épaisseur variable, parfois manifestement saillants et plus ou moins étalés sur la surface de la rétine. Leur coloration est d'un blanc jaunâtre. Ils surgissent, dans quelques cas, entre deux vaisseaux rétiniens. Nous avons déjà dit que le signe capital à l'aide duquel on appréciait si un exsudat était localisé sur la choroïde ou s'il siégeait sur la rétine, c'est que, dans le premier cas, l'obstacle était borné par les vaisseaux rétiniens visibles au-devant de lui, tandis que, dans le second, ces mêmes vaisseaux se glissent sous lui pour se laisser découvrir de nouveau dès qu'ils ne sont plus cachés par l'amas morbide. Ce caractère, d'ailleurs, est sujet à quelques restrictions susceptibles de jeter du doute dans le diagnostic différentiel. Elles dépendent de la présence possible de vaisseaux témus, de nouvelle formation, qui peuvent recouvrir à la longue le produit pathologique.

J'ai vu quelques élèves confondre ce dernier avec le staphylôme postérieur, quand il occupait les limites de la papille. L'erreur n'est guère possible si l'on a égard aux symptômes exposés p. 635.

Œdème de la rétine. — Les auteurs se montrent peu explicites sur le sens véritable qu'il faut donner à cette qualification. S'agit-il d'une infiltration du tissu rétinien par un liquide, sous l'influence d'un obstacle dans la circulation [1], ou bien la rétine est-elle soulevée par une couche légère de fluide qui donne lieu à une sorte d'empâtement local? C'est à cette dernière induction que semble conduire l'assertion de ceux qui comparent l'œdème de la rétine au chémosis séreux. Quoi qu'il en soit, le caractère capital qu'on lui a assigné est la substitution d'un trouble aqueux, d'une teinte opaline, à la coloration d'un rose franc de la surface rétinienne. Ce symptôme, qu'on a associé à quelques rétinites et à des choroïdites, me paraît être plus particulièrement le partage de l'amaurose albuminurique. M. Ricord professe que l'œdème rétinien peut être le résultat de la médication iodique, de même que l'œdème de la glotte, les congestions sé-

[1] M. Schauenburg, professeur à l'université de Bonn, fait intervenir comme cause de la rétinite la turgescence de sa trame sous l'influence de bourres ou de bouchons encombrant une partie des vaisseaux rétiniens (embolies). C'est ce qu'il appelle *rétinite bouchonneuse* ou *embolique*. Ce même phénomène peut se manifester dans la choroïde; Virchow l'a également constaté dans les reins et dans la rate. (Consultez à cet égard les *Annales d'oculistique*, t. XXXV, p. 181.)

reuses du cerveau et certaines ophthalmies dites catarrho-œdémateuses, et signalées p. 213. On l'a fait figurer également dans le cortége symptomatique de quelques amauroses syphilitiques, ce que je n'ai jamais constaté. Quoi qu'il en soit, l'œdème de la rétine nous semble une manifestation pathologique plus rare qu'on ne l'a généralement admis, et nous aurons à fournir à cet égard une donnée digne d'intérêt au point de vue du diagnostic différentiel. (Voy. section IV, art. 2.)

Hémorrhagie de la rétine.—La rupture des vaisseaux de la rétine peut donner lieu à des épanchements hémorrhagiques. Nous avons vu que le système vasculaire choroïdien était plus fréquemment le siége d'un tel accident, le sang stagnant ensuite entre la choroïde et la rétine, ou bien encore perforant cette membrane pour se loger au-devant d'elle ou pour faire irruption dans le corps vitré. L'apoplexie de la rétine (rétinite apoplectique) peut se constituer subitement ou venir compliquer d'autres variétés de la rétinite ou de la rétino-choroïdite. Nous l'avons constamment rencontrée dans l'amaurose albuminurique.

Les ecchymoses qui nous occupent sont plus ou moins copieuses, et n'existent que dans une région ou se multiplient plus ou moins; elles affectent des configurations variées. Si dans quelques cas la rétine est comme piquetée par des points rouges, dans d'autres, infiniment plus communs, cette membrane offre des taches plus accentuées, des plaques, des nappes. etc.; le quart, le tiers du fond du globe peuvent être envahis par une suffusion de ce genre. Rouges ou d'un brun rougeâtre au début, ces obstacles, après avoir graduellement pâli et diminué, se résorbent ou laissent à la place qu'ils occupaient un dépôt fibrineux d'un blanc grisâtre, parfois une plaque diversement bigarrée. Dans quelques circonstances on rencontre çà et là des caillots qui ne paraissent avoir subi aucun changement, tandis qu'on constate dans d'autres points des plaques constituées par des foyers incomplétement résorbés. Toutes les régions de la rétine sont susceptibles, d'ailleurs, d'être envahies par de telles collections. Une tache de ce genre peut occuper la papille elle-même, tantôt vers son centre, tantôt vers sa périphérie (apoplexie de la papille); cette disposition, parfois fort exiguë, peut échapper à l'exploration ophthalmoscopique à l'image renversée, et se révéler avec les caractères les plus manifestes dans l'examen à l'image droite. L'épanchement est susceptible de masquer la papille entière, ou bien encore de n'en occuper qu'une partie, se fusionnant avec une collection du même genre de la région limitrophe.

Les traits physiologiques qui se rattachent à ces extravasations sont en rapport avec leurs dimensions, leur siége et les conditions des lésions concomitantes. Dans certains cas la vision est éteinte, dans d'autres il y a interruption du champ visuel, phénomène qui s'associe quelquefois à une perversion plus ou moins forte de la vision excentrique. Chez un jeune homme qui s'est présenté à mes consultations cliniques, et dont l'œil droit, atteint d'une apoplexie déjà ancienne de la *macula*, est dessiné pl. VII, fig. 2, une tache couvrait les objets que contemplait l'organe affecté, mais la vision périphérique restait intacte. Il y aurait donc erreur à croire que l'apoplexie de la *macula* entraînât constamment la suspension absolue de la fonction visuelle.

De la rétinite pigmentaire ou pigmenteuse. — Dans cette forme pathologique,

la rétine est imprégnée d'une certaine quantité de pigment. Elle a, quant à ses caractères ophthalmoscopiques, la plus grande analogie avec la choroïdite atrophique; toutefois, dans la rétinite dite pigmenteuse, les stries, bandes et collections diverses de pigment ont un siége plus rapproché de l'observateur, et les couches noires auxquelles il donne lieu viennent masquer plus ou moins les vaisseaux rétiniens. Le docteur Mooren, auteur d'un travail sur la rétinite pigmenteuse [1], invoque, comme cause locale de cette altération, un dérangement de la nutrition du nerf optique et de la rétine; la gêne de la circulation engendrerait une inflammation chronique de cette dernière membrane, et, comme conséquence, la transformation de la matière colorante du sang en pigment.

Quand on réfléchit que la choroïde offre, aux limites du tissu rétinien, une source toute naturelle de matière pigmentaire, je ne comprends guère qu'on aille chercher ailleurs l'origine de celle qui figure dans la constitution de la rétinite pigmenteuse; la transformation, admise par M. Mooren, me semble donc très-problématique. Il y a lieu de croire, d'après moi, que le mal débute dans la choroïde, des cellules pigmenteuses perforant la couche des bâtonnets, se déposant dans les divers éléments de la rétine, se plaçant même au-devant de sa substance. Au demeurant, la rétinite pigmenteuse, qui parfois d'ailleurs s'associe au staphylôme postérieur, à des exsudats, à des désordres de toute sorte dans la choroïde et dans la rétine, ne me paraît autre chose qu'une variété de la rétino-choroïdite.

ÉTIOLOGIE.—Les influences qui donnent lieu à la rétinite sont toutes celles qui président au développement des amauroses dites congestives. Nous signalerons plus particulièrement la lassitude de l'accommodation, dont il a été question p. 600, et sur laquelle nous reviendrons au chapitre XI. Maintes fois, chez les sujets qui avaient fatigué leurs yeux dans la contemplation longtemps soutenue d'objets petits et rapprochés, j'ai constaté des hypérémies du fond de l'organe visuel, et plus spécialement de la papille. Dans ces cas, le mal suit d'habitude une allure lente et chronique, par suite de la persistance de la cause qui lui a donné lieu, et en perpétue l'existence. Dans d'autres, il est de courte durée quand il provient, par exemple, d'une condition pathogénique peu grave, et qui n'a exercé sur l'œil qu'une influence passagère.

Les considérations qui viennent d'être établies s'appliquent également à la combinaison de la rétinite et de la choroïdite (rétino-choroïdite), forme complexe dont il a été souvent question dans ce travail. Les caractères symptomatologiques de cette maladie reposent sur l'appréciation des deux éléments qui la constituent, et dont l'un peut prédominer plus ou moins sur l'autre.

Nous terminerons par une réflexion pleine de justesse qui a été émise en notre présence par le docteur Follin : il s'agit des analogies qui existent entre les états pathologiques de la conjonctive et ceux de la rétine. Dans l'une comme dans l'autre, les vaisseaux peuvent être atteints d'hypérémie. Dans quelques cas, la conjonctive est soulevée par un épanchement séreux; chose semblable peut avoir lieu pour la rétine frappée d'œdème ou de décollement. Du sang est

[1] *Annales d'oculistique*, t. XLI, p. 21.

susceptible de s'épancher sous la conjonctive, comme il s'épanche également sous la rétine dans l'apoplexie de cette membrane.

TRAITEMENT. — La médication des congestions rétiniennes est, comme celle des congestions choroïdiennes, soumise aux règles thérapeutiques qui se rattachent aux amauroses sthéniques (p. 616). La cause qui a pu leur donner lieu devra être de la part du praticien l'objet d'une investigation sérieuse. (Voy. section V.)

Article 2. — Décollement séreux de la rétine (hydropisie sous-rétinienne).

La rétine, séparée de la choroïde, peut être soulevée par de la sérosité ou par du sang. Nous avons déjà traité du décollement sanguin (p. 649); l'hydropisie sous-rétinienne nous occupera dans cette partie de notre travail. (Pl. XI, fig. 1.)

CARACTÈRES ANATOMIQUES ET PHYSIOLOGIQUES. 1° *Hydropisie totale.* — Le fond de l'œil offre à l'observateur une surface opaline ou d'un gris perle. Elle est traversée par des replis sous forme de bandes, affectant le plus habituellement une direction horizontale, et présentant souvent un aspect nacré. Il n'est pas rare d'y rencontrer des mamelons, des bosselures très-manifestes. On peut suivre avec facilité sur le tissu détaché les vaisseaux qui y serpentent, s'y ramifient, et paraissent généralement d'un calibre plus fort que dans les conditions physiologiques. Ces vaisseaux semblent soulevés; ils se conforment d'ailleurs dans leur progression aux dispositions de courbure que fournit à la rétine le liquide qui la pousse en avant. La papille a disparu. Invitez-vous le malade à diriger doucement son œil en haut, en bas, sur les côtés, vous reconnaissez que le tissu rétinien oscille, tremblote (*retina tremulans*), sous l'influence du fluide qui vient l'agiter; la vacillation est surtout sensible quand, à la suite de ces mouvements, la cornée s'est arrêtée au centre de l'écartement interpalpébral. La vue, dans de telles conditions, est abolie.

L'hydropisie sous-rétinienne, arrivée à ce degré, est constatable à l'œil nu ou à la loupe, d'où il résulte qu'elle était connue avant la découverte de l'ophthalmoscope; mais ce n'est qu'avec cet instrument qu'on en vérifie les petits détails, qui sans son secours échappent à l'exploration. Elle est généralement plus facilement appréciable avec le réflecteur seul qu'avec le miroir associé à la lentille. L'éclairage oblique (p. 52) peut être utilisé dans l'examen des lésions de ce genre.

J'ai rencontré des décollements rétiniens qui devenaient invisibles à la longue, par suite d'une fausse membrane qui, sous l'influence d'une iritis lente, venait oblitérer la pupille. Le même effet peut être produit par l'invasion d'une cataracte, généralement molle dans les circonstances de ce genre. L'épreuve des phosphènes ne devra donc point être négligée, avant une opération de cataracte, quand on soupçonne la complication qui vient d'être signalée. Le corps vitré est très-sujet à se troubler, à se liquéfier; son oscillation, qui s'associe parfois à celle de la rétine, peut se combiner aussi avec celle de l'iris (iridodonésis). Rien de commun, dans les conditions qui nous occupent, comme la présence de corps flottants dans la masse hyaloïdienne.

2° *Hydropisie partielle.* — Elle envahit, sauf quelques exceptions, la région déclive du bulbe visuel. Il est aisé de la reconnaître à la teinte aqueuse qui occupe la portion décollée de la rétine, tandis que le reste du fond du globe conserve son aspect orangé. Lorsque, dans les cas de ce genre, vous prescrivez au malade de tourner son œil dans un sens, le champ pupillaire apparaît blanchâtre, car la partie détachée s'offre alors à vos regards; la pupille devient rose quand le sujet dirige le globe dans un autre sens, la partie saine se présentant à l'observation. La transition des vaisseaux de la région non décollée de la rétine sur la région décollée est très-palpable; la limite de séparation de ces deux régions est tantôt transversale, tantôt plus ou moins oblique; elle est souvent convexe, parfois ondulée. Le flottement rétinien est constamment moins prononcé dans l'hydropisie partielle que dans l'hydropisie complète; il est aisé d'en saisir les motifs. Il faut considérer comme exceptionnels les cas où la moitié externe ou bien la moitié interne de la rétine est détachée seule, de telle sorte que la partie saine et la partie malade soient séparées par une ligne verticale. Les localisations de ce genre, notées par M. de Graefe, ne se rapportaient guère qu'à des lésions d'origine traumatique, observation qui a trait également aux décollements supérieurs. J'ai vu le détachement de la moitié inférieure de la rétine associé à une choroïdite très-avancée et très-appréciable dans la moitié supérieure du champ pupillaire. Les profondeurs de l'organe montraient, chez ces malades, deux plaques très-manifestes. L'une, qui flottait, était d'un gris bleuâtre; l'autre, exempte de vacillations, était tachetée de macules brunâtres. Beaucoup d'hydropisies sous-rétiniennes partielles ne s'opposent pas à ce qu'on puisse découvrir la papille.

La méropie est le symptôme capital du décollement partiel de la rétine. Une sorte d'écran vient obstruer le plus souvent la portion supérieure du champ visuel (p. 77). Cet écran peut être nébuleux à un degré peu avancé de l'altération, puis devenir plus obscur, et finalement tout à fait noir. Dans quelques cas il est très-foncé de prime-abord, l'obscurcissement étant complet et soudain. Il y aura lieu le plus communément de joindre à la méropie le brisement des lignes droites et des modifications diverses dans l'aspect des corps, qui peuvent paraître tortueux (métamorphopsie), dirigés obliquement, etc. Si la limitation du champ visuel est unie par quelques rapports à celle que nous montre le mal apparent, très-souvent aussi la faculté de voir subit une perturbation qui ne semble plus en harmonie avec l'étendue du décollement. Il est facile de se rendre compte de ces conditions en réfléchissant que la partie non détachée de la rétine doit toujours être plus ou moins gênée et même plus ou moins altérée dans cette circonstance; ses vaisseaux s'hyperhémient, et le bourrelet séreux chevauche sur sa continuité à des degrés variables.

Un professeur qui m'a consulté, et que je trouvai atteint à l'œil droit d'un décollement partiel de la rétine, accusait la sensation d'une ondulation devant le globe affecté, quand il se livrait à quelque mouvement violent. L'oscillation était surtout marquée lorsqu'il remuait vivement la tête; plus il marchait vite et plus elle se faisait sentir. Le tremblotement était plus fort par un temps chaud que par un temps froid. Il était presque insensible au lever du malade. J'ai donné des

soins à un homme affligé de la même maladie avec coloboma de l'iris au globe gauche, et qui voyait de cet œil les objets doubles (p. 609).

L'hydropisie incomplète de la rétine peut devenir complète à la longue et se compliquer, dans sa marche progressive, d'ecchymoses, d'exsudats, de synchysis et de quelques autres désordres déjà mentionnés. Quand, dans de telles conditions, des paillettes de cholestérine viennent se loger entre la rétine et la choroïde (p. 594), on les voit, sous l'influence des mouvements du globe, flotter dans le liquide qui soulève la rétine et derrière les vaisseaux de cette membrane. Dans quelques cas les paillettes micacées semblent fixes, adhérentes. La spinthéropie rétro-rétinienne doit d'ailleurs être considérée comme très-rare.

ÉTIOLOGIE. — Les causes de l'hydropisie sous-rétinienne sont le plus souvent enveloppées d'un profond mystère. Je ne l'ai guère rencontrée que chez les adultes. M. de Graefe, qui la considère comme ayant pour point de départ le plus habituel une hémorrhagie de la choroïde (p. 649), paraît avoir observé quelques malades qui, au début de leur affection, survenue d'une manière subite, accusaient la sensation d'un obstacle d'un rouge de sang qui venait masquer l'aspect des objets; il devenait jaune en peu de jours, puis perdait tout à fait cette coloration. J'ai également noté cette condition étiologique; la figure I de la planche XI représente un cas de ce genre. Les plaies pénétrantes de la sclérotique, dans des régions surtout éloignées de la cornée, seraient, d'après M. de Graefe, une cause capitale du décollement rétinien, qui, dans l'espèce, ne surgit que quelque temps après la guérison de la solution de continuité scléroticale. La partie lésée se rétracte quand le tissu cicatriciel est venu réparer la brèche dont elle était le siége, et c'est sous l'influence de cette rétraction que se produit le décollement de la rétine. Un refroidissement subit paraît l'avoir engendré chez quelques malades. Parfois encore un érysipèle de la face en a été le point de départ. Il y a lieu, dans d'autres cas, de lui attribuer quelques-unes des causes qui donnent lieu à un grand nombre d'affections amaurotiques, et qu'on trouve consignées dans ce chapitre.

TRAITEMENT. — On conseillera contre les hydropisies sous-rétiniennes les ventouses sèches sur la région de l'épine, les ventouses scarifiées sur cette même région ou à la tempe, les dérivatifs intestinaux, les iodiques, les pommades cuivreuses (p. 122), le polygala de Virginie (p. 123), et surtout les mercuriaux. J'ai vu chez un malade la méropie diminuer comme par enchantement sous l'influence de la salivation hydrargyrique. La pommade de Gondret, appliquée au voisinage de l'œil et au sinciput, m'a paru utile. Les frictions, de huit en huit jours, derrière les oreilles et jusqu'à manifestation d'un léger écoulement, avec une pommade à l'huile de croton (p. 110), m'ont rendu des services réels. L'application d'un cautère au bras, les pédiluves additionnés d'eau régale, les frictions sur le front avec l'onguent napolitain et les ventouses scarifiées, périodiquement répétées, avec injonction de rester ensuite dans l'obscurité pendant vingt-quatre heures, ont été conseillés à l'un de mes clients par M. de Graefe. M. Coursserant m'a dit avoir pratiqué avec succès, dans un cas de ce genre, l'excision de l'iris. On recherchera avec la plus grande attention les conditions qui ont pu donner lieu à la maladie (suppression d'une sueur habituelle des

pieds, d'une dermatose, d'un flux hémorrhoïdal, etc.), et l'on agira en conséquence.

L'hydropisie sous-rétinienne doit être considérée comme l'une des plus graves de toutes les maladies susceptibles d'envahir l'organe visuel. Quand elle est peu étendue, peu abondante et d'une origine récente, elle peut guérir par l'absorption du fluide qui la constitue; mais de tels faits sont rares. On s'estimera fort heureux quand on aura réussi à arrêter le mal et à le faire rétrograder à un certain degré. M. de Graefe professe qu'une rétine radicalement décollée ne reprend jamais sa direction normale, de telle sorte que l'amélioration qu'on obtient, dans le traitement de l'hydropisie sous-rétinienne, ne concerne guère la portion de la rétine qui a été détachée, mais n'a très-probablement trait qu'aux parties qui l'environnent et qui ont éprouvé une modification salutaire.

Article 3.—Anémie de la rétine.—Embolie de son artère centrale.—Développement de fibres nerveuses à moelle.—Cysticerques.

On a plus particulièrement qualifié d'*anémie de la rétine* une disposition dans laquelle le nombre et le calibre des vaisseaux rétiniens ont subi une diminution notable. On la rencontre dans quelques vieilles amauroses cérébrales ou autres et dans des yeux atteints d'une impuissance congénitale des rétines, parfois compliquée de nystagme. Cet état coïncide avec la blancheur et l'atrophie des papilles et l'exiguïté des vaisseaux qui les sillonnent.

Quelques sujets, jeunes encore, et atteints de chloro-anémie, m'ont offert à l'ophthalmoscope une pâleur insolite des profondeurs de l'organe. Si les lèvres sont décolorées et blêmes chez les chlorotiques, pourquoi le fond de l'œil ne serait-il pas sujet à cette même mutation? La chlorose, toutefois, n'exclut pas les hypérémies intraoculaires, comme elle n'exclut pas les congestions qui se font dans d'autres organes.

En mai 1859, j'ai observé à l'hôpital Necker un homme de cinquante-cinq ans dont la vue, à gauche, jouissait de son intégrité physiologique, tandis qu'elle était radicalement éteinte à droite. La cécité, qui existait depuis deux années, s'était constituée soudainement. Sans offrir un aspect nacré, la papille de l'œil affecté était plus pâle que dans son congénère. On y voyait dans sa moitié inférieure, entre deux veines dilatées, une barre demi-courbe, une sorte de virgule blanchâtre qui gagnait manifestement le centre de la papille, point d'émergence des vaisseaux; elle était côtoyée par les deux veines dont elle suivait la direction. Quelques autres cordons de même teinte, mais moins appréciables à la vue, montraient un cours identique sous forme étoilée. Il y avait là probablement embolie de l'artère centrale de la rétine; telle fut d'ailleurs l'opinion du docteur Follin. Notons encore que le cordon inférieur était entrecoupé çà et là par des points d'un brun rougeâtre dont on peut attribuer la présence à des caillots desséchés. Dans deux observations de ce genre, qui ont été relatées par M. de Graefe, l'amaurose avait également surgi tout à coup à la suite d'une hématémèse, et fut incurable dans l'un et l'autre cas. Les caractères ophthalmoscopiques conduisirent M. de Graefe à conclure pour une embolie de l'artère cen-

trale de la rétine, tout en faisant quelques réserves, à cause de l'absence de vérification, car les malades ne sont pas morts.

M. Virchow s'exprime de la manière suivante sur un phénomène qui paraît rare dans l'espèce humaine : « Je trouvai, dit-il, autour de la papille du nerf optique, chez un malade où l'on s'attendait à trouver des altérations bien différentes, des stries blanchâtres, radiées, dans un point où d'ordinaire la rétine est transparente. L'aspect de cette lésion ressemblait à ce qu'on observe quelquefois chez les chiens et presque toujours chez les lapins. A l'examen microscopique, je trouvai que des fibres nerveuses à moelle s'étaient développées dans la rétine, tout comme chez les animaux dont nous venons de parler. En examinant ces fibres à partir des parties moyennes de l'œil jusque vers la papille, on les voyait augmenter de volume d'une manière insensible d'abord, puis on reconnaissait de la manière la plus distincte la sécrétion de moelle nerveuse dans leur intérieur. C'est une sorte de déformation qui restreint notablement les fonctions de la rétine. Cette fine membrane devient de plus en plus opaque, car la moelle empêche les rayons lumineux de la traverser. »

Un bon nombre d'observations démontrent que le cysticerque peut se développer derrière la rétine et s'entourer, comme dans le corps vitré, d'une ou de plusieurs membranes concentriques. On reconnaît le cysticerque rétro-rétinien à la présence au fond de l'œil d'une tumeur de forme ovale, parfois verdâtre ou d'un vert bleuâtre, et aboutissant à une partie allongée qui représente la tête de l'animal. Les vaisseaux rétiniens sillonnent la face antérieure de la protubérance, qui fait parfois une saillie très-manifeste dans le corps vitré. Tant que le cysticerque est vivant, des mouvements ondulatoires peuvent être aperçus sur la masse morbide; est-il venu à mourir, ces mouvements s'évanouissent, la poche se rétracte et s'affaisse, le cou devient moins distinct. Le diagnostic demande que la pupille soit largement dilatée par le sulfate d'atropine. Souvent d'ailleurs il devient vague ou impossible, par suite du trouble qui s'empare des milieux réfringents de l'œil. La production pathologique, ainsi localisée, ne détruit pas nécessairement la vision; le champ de celle-ci n'éprouve parfois qu'une limitation plus ou moins étendue, mais les désordres concomitants peuvent venir éteindre la fonction compromise.

N'y aurait-il pas lieu de tenter contre les cysticerques rétro-rétiniens les frictions longtemps continuées avec l'onguent napolitain camphré sur la région circumorbitaire? M. Guérineau conseille à titre d'essai l'application sur cette même région de vésicatoires qu'on panse successivement avec de la santonine et du calomel.

C'est dans les pays où le ténia est commun qu'on se tiendra en garde contre la présence du cysticerque comme cause possible du trouble des fonctions visuelles. La transformation des cysticerques en ténias a été en effet démontrée par Mœller (d'Altona), le docteur Küchenmeister et quelques autres observateurs [1].

[1] Consultez à ce sujet une note insérée dans la *Gazette hebdomadaire*, année 1856, p. 589.

Article 4. — Encéphaloïde de la rétine et du nerf optique.

L'affection dont nous abordons l'étude est désignée par Maunoir sous le nom de *fongus médullaire de la rétine*. C'est la *carcine médullaire* d'Alibert, le *sarcome médullaire* d'Abernethy, le *cancer mou* de quelques auteurs. La qualification de *fongus hématode*, que lui donnent plus particulièrement les médecins anglais (Ch. Bell, Hey, Lawrence, Wardrop), est évidemment impropre; synonyme de tumeur érectile, de telangiectasie, elle désigne une autre altération dont le système capillaire sanguin est le siége. L'encéphaloïde rétinien était bien connu avant la découverte de l'ophthalmoscope; toutefois, le secours de cet instrument permet d'en apprécier plus nettement les caractères, surtout au début; son intervention rend aujourd'hui à peu près impossibles les nombreuses erreurs de diagnostic dans lesquelles sont tombés à cet égard les praticiens les plus expérimentés.

CARACTÈRES ANATOMIQUES ET PHYSIOLOGIQUES. — Dans le principe, une petite plaque fixe, d'un blanc jaunâtre ou d'un gris jaunâtre, se montre dans la région rétinienne. Elle n'occupe d'abord qu'un point exigu, de telle sorte que le fond de l'organe n'est qu'incomplétement masqué par elle. Tantôt la papille est libre, tantôt elle est couverte plus ou moins par la dégénérescence (encéphaloïde du nerf optique). Peu à peu ses dimensions augmentent; à la longue, des lobules la rendent inégale et bosselée; sa coloration devient plus jaune, plus ambrée; une époque arrive où le produit morbide envahit la totalité du fond de l'œil. Vous y voyez alors une opacité qui brille comme une plaque de cuivre, et vous présente plus particulièrement cet éclat quand vous l'explorez à un demi-jour[1]. Tel est l'*œil de chat amaurotique* de Beer. La plaque mamelonnée est sillonnée de vaisseaux souvent visibles à l'œil nu; ce sont les ramifications de l'artère centrale de la rétine et des veines qui les accompagnent. L'ophthalmoscope démontre que ces vaisseaux sont saillants et plus ou moins refoulés vers le corps vitré dans la région de la rétine qui se porte dans ce sens. Cette membrane, toutefois, est exempte de ces ondulations que nous avons signalées comme l'un des principaux caractères de l'hydropisie sous-rétinienne.

Dans la première phase de la maladie, les autres parties constituantes de l'œil conservent généralement leur intégrité physiologique. La conjonctive n'est point injectée; l'iris n'a pas changé de teinte; la pupille continue à rester mobile. Parfois l'œil affecté devient strabique. C'est le strabisme convergent que nous avons presque constamment noté dans les cas de ce genre. Bien que le malade

[1] Le reflet métallique qui constitue l'*œil de chat amaurotique* a été attribué aux bosselures de la tumeur encéphaloïde; elles comprimeraient le corps vitré et lui donneraient une forme polyédrique ayant quelque analogie avec une plaque de réverbère. Nous ne saurions accepter cette opinion, par le motif que ce symptôme peut accompagner également de simples fausses-membranes. La coloration particulière du produit morbide et l'éclat des milieux de l'œil me semblent rendre un compte suffisant du reflet chatoyant.

n'accuse d'ordinaire aucune douleur, la lumière provoque souvent une sensation pénible. Quant à la vue, elle se détériore plus ou moins, suivant que le nerf optique est plus ou moins compromis, suivant l'étendue de l'obstacle, etc. Le *visus interruptus*, le *visus dimidiatus* ne sont pas rares dans les conditions qui nous occupent.

Malheur au praticien qui, confondant avec une cataracte l'opacité qui se montre au champ pupillaire, plongerait dans l'œil une aiguille destinée à la déprimer ou à la broyer! Des accidents terribles ne tarderaient pas à être la conséquence de telles tentatives.

La maladie suit-elle une marche progressive, la plaque mamelonnée s'avance de plus en plus vers l'iris; ses bosselures deviennent plus saillantes; ses ramuscules vasculaires plus confluents. Peu à peu le corps vitré se résorbe et le cristallin devient opaque. On prévoit les autres désordres susceptibles de s'associer à un mal aussi grave: turgescence variqueuse des vaisseaux conjonctivaux et sous-conjonctivaux, immobilité, irrégularité, dilatation et parfois contraction de la pupille, altération de la coloration de l'iris, adossement de ce diaphragme à la cornée, apparition d'hypopyons, d'hémorrhagies intraoculaires, dureté et augmentation de volume de l'œil, amaurose complète. Les douleurs, qui marchent communément de front avec les phénomènes inflammatoires, sont sujettes à des rémittences variées. A un degré encore plus avancé, le cristallin se résorbe et le fongus se met en rapport avec la cornée. L'exophthalmie devient très-forte alors, par suite de la distension que subissent les membranes pariétales de l'œil; cet organe, sorti de l'orbite, perd sa forme arrondie et devient inégal et bosselé; la sclérotique revêt une teinte bleuâtre, livide; la conjonctive se boursoufle; les paupières s'infiltrent. Les douleurs, à peu près continues, arrachent des cris au malade et le privent des douceurs du sommeil.

Plus tard enfin, la tumeur érode la cornée ou la sclérotique et fait irruption au dehors. Non comprimé dès lors, le champignon morbide croît avec rapidité et atteint le volume du poing et même au delà; il renverse les paupières et se replie au-dessus d'elles. Il se présente sous l'aspect hideux d'une masse mamelonnée, cérébriforme, d'un jaune rougeâtre, élastique, parcourue par de nombreux vaisseaux, offrant dans quelques points des ulcérations et des fistules qui fournissent de la sanie et du sang, dans d'autres, des croûtes brunâtres. Toutes les fonctions de l'économie sont alors troublées, les glandes salivaires, les ganglions lymphatiques des parties voisines sont enflammés, gonflés, et tôt ou tard la mort vient mettre un terme aux souffrances du malade.

La marche des désordres qui vient d'être exposée a motivé une distinction devenue classique: c'est la division des symptômes en trois périodes. La première, ou période du début, est la plus longue, car elle peut se prolonger pendant des années. Elle comprend le laps de temps durant lequel le fongus est visible au fond de l'œil sans changement dans la configuration de l'organe. Dans la seconde, le globe est déformé et a subi une augmentation de volume. La troisième commence à l'époque où la dégénérescence s'est montrée au dehors.

ANATOMIE PATHOLOGIQUE.—L'encéphaloïde rétinien ne serait pas constitué par de tissu cancéreux, suivant M. Robin: il résulterait, par suite d'une diathèse

spéciale, d'une hypergénèse des éléments anatomiques normaux de la rétine, parmi lesquels les myélocytes remplissent le principal rôle. Cette opinion a été énergiquement réfutée par M. Sichel. « En admettant, dit-il, avec M. Robin, que tout ce qu'on a regardé jusqu'ici comme des encéphaloïdes rétiniens, à la dernière période, n'auraient été que des pseudencéphaloïdes, des hypertrophies des myélocytes, c'est-à-dire que des productions simplement homœomorphes, comment expliquer alors la marche de la maladie, l'infection générale si évidente, la terminaison toujours funeste, la fréquence des récidives? Une pareille doctrine renverserait toutes les idées reçues sur les maladies cancéreuses, et rendrait impossible leur diagnostic et leur pronostic. » M. Sichel ajoute qu'il a communiqué des pièces récentes d'encéphaloïde rétinien à MM. Lebert et Mandl, qui y ont constaté les caractères micrographiques du cancer. Il résulte de ces dissentiments entre des micrographes distingués que cette question, insuffisamment élucidée, demande de nouvelles recherches. Dans quelques cas, le cerveau a été trouvé intact; dans d'autres, beaucoup plus nombreux, des altérations graves ont atteint plus particulièrement les parties de cet organe en relation avec l'œil et la tumeur encéphaloïde. Les fibres radicales du nerf optique, les couches optiques, les corps striés, les tubercules quadrijumeaux, la glande pituitaire, divers points des hémisphères, ont été trouvés tuméfiés et convertis en matière fongueuse.

ÉTIOLOGIE.—Aucun âge n'est à l'abri de l'encéphaloïde de la rétine; je l'ai, toutefois, plus souvent rencontré chez les jeunes sujets lymphatiques (p. 84). Mon expérience concorde à cet égard avec celle de la plupart des observateurs. Sur dix-sept exemples rapportés par Wardrop, dix appartiennent à des filles dont la plus âgée avait douze ans et la plus jeune quinze mois; cinq à des garçons dont le plus âgé avait treize ans et le plus jeune cinq; deux à des femmes de quarante-un à cinquante-huit ans.

TRAITEMENT. — On a proposé contre cette terrible affection les sangsues, les purgatifs, les antimoniaux, les iodiques, etc. J'ai entendu Rosas recommander à sa clinique le cautère au bras, les frictions mercurielles sur le front, le calomel et l'extrait de ciguë à l'intérieur. Ces moyens, disait-il, peuvent atrophier l'œil et réduire aussi par absorption et par atrophie la dégénérescence maligne, quand elle n'est encore qu'à ses débuts. Cette opinion me semble singulièrement hasardée. Si de tels expédients sont susceptibles d'enrayer les progrès du mal, ils me paraissent impropres à l'arrêter définitivement et à conjurer un dénoûment fatal.

J'ai relaté dans mon *Traité de l'amaurose* l'exemple d'une petite fille, mademoiselle Loiselier, qui, amenée pour la première fois à ma consultation en mai 1845, offrait à l'œil gauche une plaque profonde d'un rouge de cuivre. Auguste Bérard et d'autres praticiens avaient proposé l'extirpation du globe [1]. « Le doc-

[1] Je trouve dans mes notes la consultation qui fut remise au père de la malade par l'oculiste le plus en vogue à Paris à cette époque, et qui se prononce pour l'ablation de l'œil. Elle porte en titre : *Commencement d'encéphaloïde de la rétine; ophthalmie interne et externe.*

teur Dechambre, disais-je, médecin de la famille, adhéra à mon opinion sur l'opportunité de l'essai d'un traitement médical. Je le continuai jusqu'au 22 janvier 1846. Sous son influence, l'œil s'atrophia; exempte de toute souffrance, cette jeune fille, chargée du comptoir de l'établissement de son père, jouit de la santé la plus parfaite. » Je dois ajouter que j'ai revu plusieurs fois cette ancienne cliente, aujourd'hui mariée et mère de famille. Elle n'a jamais éprouvé la plus légère atteinte d'un mal qui avait suscité un très-fâcheux pronostic.

La donnée pratique qu'il faut tirer de cette observation, c'est que les chirurgiens, qui avaient proposé une mesure extrême, avaient commis une grave méprise de diagnostic. Que de fois, en effet, avant la découverte de l'ophthalmoscope, on a effectué l'ablation d'organes réputés cancéreux et qui n'étaient atteints que de décollements rétiniens ou d'autres affections non malignes du fond de l'œil[1]. Il y aurait erreur à croire, remarque sur laquelle nous ne saurions trop insister, que l'opacité à reflet plus ou moins chatoyant dénotât constamment le premier degré du fongus médullaire; dans quelques cas, le phénomène provient d'un produit plastique épanché entre le corps vitré et la rétine ou entre cette dernière et la choroïde, produit susceptible de subir une véritable organisation vasculaire. Des lésions traumatiques ont-elles donné naissance à une inflammation profonde, à un abcès sous-rétinien, à un hypopyon postérieur, la portion la plus ténue de la collection peut se résorber et le reste de celle-ci se transformer en un produit fibro-plastique d'aspect miroitant. Jaeger père m'a dit l'avoir vu se constituer chez plusieurs sujets à la suite de la gale, sans altération ultérieure dans la santé générale. Une dame, que j'observai à la consultation de ce professeur, offrait un œil de chat, qui disparut au bout de quelque temps derrière une capsule postérieure opaque. Le globe tomba peu à peu dans l'atrophie.

On professe généralement dans les cliniques que l'œil atteint de fongus médullaire doit être extirpé au plus vite; c'est la seule ancre de salut, dit-on, que l'art puisse offrir au malade. Fondés, au contraire, sur ce que le succès ne peut être permanent, Rosas et d'autres chirurgiens rejettent ici l'ablation du bulbe. Telle paraît être aujourd'hui l'opinion de M. Guersant, dont l'expérience fait autorité en ce qui concerne la pathologie chirurgicale de l'enfance. Me trouvant en consultation avec ce praticien dans le but de décider s'il y avait lieu d'extraire l'œil d'une jeune fille atteinte d'encéphaloïde au second degré, je tombai d'accord avec lui sur l'inutilité de cette opération dans l'espèce. M. Guersant m'a affirmé qu'il l'avait toujours vue échouer dans les cas de ce genre; quand même elle serait entreprise dans la première période, le mal se reproduit. Il est à

[1] On lit dans la *Lancette anglaise* (année 1854) qu'un enfant de cinq mois offrait les signes d'une iritis chronique. Le champ pupillaire contracta graduellement une teinte jaunâtre qui porta MM. Dixon, Bowman et Critchett à se prononcer pour l'existence d'un cancer encéphaloïde au début. Le globe fut extrait. La pièce anatomique, examinée par M. Clarke, ne présenta aucune trace de cancer; la teinte ambrée provenait d'un épanchement de lymphe plastique, de nature inflammatoire, déposé autour de la capsule cristalline.

peu près superflu d'ajouter que la jeune malade qui avait motivé cette discussion ne tarda pas à succomber. Une autre fois, l'existence bien constatée, chez un enfant de deux ans, d'un fongus médullaire de la rétine à l'œil droit m'avait déterminé à proposer l'extirpation du globe. La mère hésita; l'opération ne fut pas faite. Trois mois après, l'œil gauche était envahi par la même affection, et l'enfant mourut.

Au demeurant, comme l'ablation du bulbe ne guérit pas le malade, comme elle est suivie de récidive, tantôt dans le même œil, tantôt dans son congénère, qui en avait été exempt jusque-là[1], et comme enfin elle semble plutôt propre à accélérer la terminaison fatale, je crois qu'il vaut mieux s'en abstenir dans la très-grande majorité des cas, et insister, notamment au début, sur l'emploi des expédients médicaux précédemment signalés. Toutes les fois d'ailleurs que l'homme de l'art se décidera pour l'opération, il ne devra jamais dissimuler à la famille que ce n'est là qu'un pis-aller.

Article 5. — Altérations diverses de la papille optique.

C'est avec juste raison que la papille doit être l'objet d'une exploration minutieuse dans les examens ophthalmoscopiques. Non-seulement elle nous révèle des désordres localisés dans l'œil; elle peut encore nous mettre sur la voie d'autres troubles ayant pour siége des organes limitrophes.

Les conditions principales des lésions de la papille portent sur sa coloration, sur son volume et sur sa forme.

Nous avons vu que la papille pouvait contracter une teinte plus ou moins rouge, offrir des vaisseaux hypérémiés, variqueux; elle est parfois couverte d'une sorte de pannus général ou partiel. Tantôt cet état ne dénote qu'une souffrance congestive de l'œil, tantôt il est associé à une polyémie cérébro-oculaire. Quand on explore trop longtemps l'organe avec l'ophthalmoscope, les vaisseaux de la papille et ceux du fond de l'œil en général se congestionnent, de même que la conjonctive s'injecte par un examen prolongé. Plus les yeux s'adonnent à des travaux exigeant des efforts de vue, et plus l'hypérémie est prononcée aux vaisseaux papillaires; souvent chez les enfants nous rencontrons des papilles blanchâtres. Les extravasations sanguines de la papille ont été précédemment signalées.

Dans les amauroses cérébrales anciennes, les papilles sont communément blanches, comme tendineuses et sillonnées de vaisseaux ténus (pl. X, fig. I). Parfois on n'en rencontre que deux ou trois; dans quelques cas ils manquent complétement (anémie des papilles). On voit chez certains malades les veines des papilles développées, tandis que les artères se montrent grêles, fili-

[1] M. Mackenzie fait observer que la maladie se reproduit le plus souvent après l'extirpation de l'œil, parce que le nerf optique était probablement devenu malade avant l'opération, ou parce qu'il donne consécutivement naissance à une nouvelle production médullaire qui suffit pour remplir l'orbite dans l'espace de quelques mois ou même de quelques semaines.

formes. C'est là un commencement d'atrophie de ces derniers vaisseaux. (Voy. p. 64.)

Des papilles vraiment verdâtres se sont montrées plusieurs fois à notre observation. La cécité était toujours complète dans cette sorte de glaucome papillaire, qui dénotait à coup sûr une désorganisation radicale du nerf optique, comme nous le verrons d'ailleurs dans la section suivante. Le dernier malade de ce genre que j'ai présenté aux élèves de ma clinique était affligé d'une double amaurose, évidemment cérébrale, et qui me parut avoir pour origine une infection vénérienne.

La petitesse des disques papillaires, ne sera considérée comme morbide, et comme indiquant généralement une atrophie plus ou moins avancée des nerfs optiques, que quand elle sera associée à une détérioration des fonctions visuelles. L'anémie et une teinte nacrée des papilles se combinent habituellement avec leur diminution de volume. (Voir l'art. 1 de la section suivante.)

Quand les papilles s'échancrent, quand leur limitation devient irrégulière, il y a lieu de redouter l'invasion d'un staphylôme postérieur, bien que les déformations de cette sorte n'aient été qu'imparfaitement appréciées. Une accumulation de pigment sur les bords de la papille d'un œil sain paraît être une disposition physiologique (p. 63); elle s'associe, dans d'autres cas, à une complication de choroïdite atrophique.

L'excavation de la papille, dans le vrai glaucome et dans celui qui est qualifié d'optique (p. 644), est attribuée par M. d'Ammon à l'oblitération du nerf. Ce qui a lieu, dit-il, à l'extrémité intraoculaire de ce dernier se propagera le long du tronc vasculaire, dont le calibre diminue et qui s'atrophie; il y aura retrait du parenchyme du nerf optique, au centre de celui-ci, et les exsudats, qui s'épanchent dans l'espace occupé d'abord par le vaisseau oblitéré, étendront le travail d'atrophie et de dégénérescence aux fibres optiques centrales.

Le disque papillaire fait-il parfois saillie en avant? C'est ce que je crois avoir constaté dans quelques cas, sans être certain néanmoins si la protubérance était réelle ou s'il n'y avait là qu'une illusion d'optique. Les ophthalmologistes, d'ailleurs, ne sont pas d'accord sur cette question, qu'a abordée M. de Graefe devant la Société de biologie. On lit dans la *Gazette hebdomadaire* (numéro du 2 novembre 1860) : « Un individu hémiplégique, dément en grande partie, et atteint en outre d'une paralysie de la septième paire, de convulsions épileptiformes à retours périodiques, était affecté de cécité complète avec dilatation très-prononcée des pupilles. L'examen ophthalmoscopique donna les résultats suivants. La papille du nerf optique était bombée et formait en avant de la rétine une saillie irrégulièrement hémisphérique. Sa substance paraissait opaque, rouge, injectée et parsemée çà et là de petits foyers apoplectiques. Au pourtour de la papille, dans une étendue de 2 à 3 millimètres, la rétine était opaque, injectée comme la papille elle-même. La nécroscopie ayant été pratiquée, on trouva dans le crâne une tumeur sarcomateuse qui comprimait l'hémisphère opposé au côté paralysé. Les troncs des nerfs optiques étaient parfaitement sains, mais la papille était altérée; on y reconnaissait une infiltration séreuse et en même temps une hypertrophie du tissu cellulaire intersticiel; quant aux élé-

ments nerveux, ils avaient été comprimés, et avaient subi conséquemment une atrophie très-prononcée. Les mêmes phénomènes ophthalmoscopiques et les mêmes altérations de la papille optique ont été rencontrés par M. de Graefe dans trois autres cas, où, comme dans le précédent, une tumeur intracrânienne volumineuse comprimait et aplatissait fortement la masse encéphalique. C'est à cette compression de l'encéphale et à la stase veineuse qui en est la conséquence que doivent être rapportées, suivant M. de Graefe, l'infiltration séreuse, et plus tard l'hypertrophie des éléments celluleux de la papille optique et des parties adjacentes de la rétine. Quoi qu'il advienne de cette explication, les faits, quant à présent, paraissent indiquer qu'une relation existe entre l'état particulier de la papille optique dont il vient d'être question et la compression de l'encéphale déterminée par une tumeur intracrânienne volumineuse.

« Des altérations de la rétine et du nerf optique qui n'ont rien de commun avec les précédentes, mais qui, comme elles, peuvent amener rapidement la cécité, se rencontrent dans certains cas de cérébrite, alors même que cette affection présente l'évolution rapide propre aux maladies aiguës. Ici les lésions du nerf optique et de la rétine accusent un travail inflammatoire. La papille n'est pas seule altérée; le tronc lui-même est atteint dans toute son étendue. L'inflammation paraît débuter à l'extrémité cérébrale du nerf, qui la reçoit, si l'on peut ainsi dire, du cerveau et la transmet ensuite de proche en proche jusqu'à la rétine. Celle-ci est, en dernier lieu, bientôt envahie dans les parties centrales d'abord, puis à la périphérie.

« Cette rétinite diffuse, consécutive à une *névrite descendante*, produit, on le conçoit, très-rapidement une cécité complète, double ou unilatérale, suivant les cas. Tant que l'altération reste bornée à l'encéphale et qu'elle n'intéresse pas encore directement le nerf optique ou la rétine, il n'y a pas, à proprement parler, de cécité. Le seul trouble de la vision qu'on puisse observer alors, c'est l'hémiopie mono ou bilatérale. Il en est de même dans les cas où un foyer hémorrhagique ou toute autre lésion circonscrite siége, soit dans un des corps striés, soit dans une des couches optiques sans intéresser directement les nerfs optiques ou la rétine : en pareille circonstance il n'y a jamais cécité; l'amblyopie hémiopique mono ou bilatérale et symétrique s'observe, au contraire, très-communément. Ce dernier fait a depuis longtemps conduit M. de Graefe à partager l'opinion de Wallaston concernant la semi-décussation des nerfs optiques. »

L'observation clinique aura à vérifier les données qui précèdent et à tenir compte aussi de quelques documents que nous aurons à fournir en ce qui concerne l'intervention des affections cérébrales dans les troubles rétiniens.

Un affaiblissement de la vue, associé à du strabisme, a été attribué par quelques ophthalmologistes à une insertion anormale du nerf optique. Dans de telles conditions, a-t-on dit, la papille ne peut être constatée qu'en imprimant à l'axe optique une direction qui diffère de celle qu'on lui fait prendre dans les explorations habituelles. Sans révoquer en doute la possibilité d'une telle disposition, je dois ajouter qu'il y a là une subtilité de diagnostic qui me paraît réclamer encore la sanction d'observations ultérieures.

SECTION IV.

AMAUROSES EXTRAOCULAIRES.

Les variétés morbides dont nous avons à traiter dans cette section peuvent être divisées en cinq catégories : 1° Amauroses du nerf optique; 2° amauroses cérébrales; 3° amauroses spinales ou rachialgiques; 4° amauroses par altérations dans la cavité abdominale (amauroses ganglionnaires ou abdominales); 5° amauroses par altérations de la cinquième paire cérébrale, ou amauroses trifaciales.

Article 1.—Amauroses du nerf optique.

Ces amauroses s'établissent par un double mécanisme. Tantôt une tumeur, un obstacle quelconque, compriment ou tiraillent le nerf optique; tantôt il a été envahi lui-même par des désordres plus ou moins graves. L'observation démontre que la compression de cet organe est, toutes choses égales d'ailleurs, plus nuisible au jeu des fonctions visuelles que son simple allongement.

On peut ranger dans la première catégorie les amauroses auxquelles est susceptible de donner lieu la classe nombreuse des orbitocèles, soit que ces obstacles aient débuté dans l'orbite, soit que, primitivement formés dans les cavités circonvoisines, ils aient fait irruption dans l'enceinte orbitaire ou en aient refoulé les parois vers le globe. Purement mécanique, dans tous ces cas, l'affaiblissement ou la cécité amaurotique peut s'évanouir et la vision récupérer sa netteté dès qu'on est arrivé à reconstituer le bulbe dans ses limites primitives. C'est ce qui a fait dire à Delpech que, quelque délicate que soit ou que semble être la structure d'un nerf, et notamment celle du nerf optique, son tissu est capable d'éprouver un degré assez élevé d'allongement, qui engendre une suspension momentanée de ses fonctions, sans qu'il en résulte une lésion définitive de sa substance.

Je n'ai jamais diagnostiqué une amaurose scrofuleuse. Je ne la comprends que dans le sens d'une compression du nerf optique, chez un sujet lymphatique, par un engorgement partiel, par une subinflammation du tissu cellulo-adipeux de l'orbite dans un point plus ou moins circonscrit, avec ou sans altération osseuse. « J'ai rencontré deux fois la goutte-sereine scrofuleuse chez des enfants écrouelleux, dit Sauvages; après l'ouverture du cadavre, je trouvai une glande scrofuleuse sur les nerfs optiques. »

La seconde des catégories que nous avons admises comprend une foule de lésions qui peuvent être présumées, avec plus ou moins de probabilité, mais qui ne sont constatables que par l'investigation cadavérique. Nous citerons en première ligne l'atrophie des nerfs optiques; des tumeurs de toute sorte dans l'intérieur du crâne la produisent quelquefois. La coloration d'un blanc éclatant de la papille a été attribuée, dans de tels cas, à une dégénérescence fibreuse du nerf. Voici à cet égard les dernières données qu'a publiées M. d'Am-

mon[1]. Cette atrophie provient habituellement de la transformation graisseuse des fibres optiques et de leur névrilemme particulier, ou d'un défaut de nutrition résultant de la présence, à l'intérieur de la gaîne, d'exsudats fibreux qui compriment les vaisseaux capillaires ou de l'oblitération de ceux-ci par d'autres causes pathologiques. A tous les degrés de l'atrophie il existe des exsudats à l'intérieur de la gaîne fibreuse. La tête du nerf offre aussi des colorations morbides. Elle paraît blanche et comme encroûtée de dépôts calcaires dans la dégénérescence graisseuse des fibres optiques. Comme nous, M. d'Ammon l'a vue contracter une teinte verdâtre (p. 666). Il ne s'agissait pas alors, dit-il, de matières grasses; elles ne fondaient pas par l'action de la chaleur, comme cela arrive pour les fibres optiques qui ont subi la transformation graisseuse; toute la masse restait solide.

Ce qui a été appelé *hydropisie* du nerf optique consiste dans une collection d'un liquide gélatineux ou séreux entre le corps de ce nerf et sa gaîne fibreuse. Un homme de quarante ans, qui mourut d'une fièvre typhoïde à l'Hôtel-Dieu de Paris, était atteint depuis six mois, à gauche, d'une cécité qui s'était progressivement établie sous l'influence de céphalalgies attribuées à l'habitude de porter sur la tête de lourds fardeaux. Le docteur Gallereux, fendant la gaîne du nerf optique, trouva celui-ci réduit en suppuration dans une bonne moitié de son étendue. « Je ne doutai pas, dit-il, dans sa communication à la Société de médecine de Paris, que ce ne fût la cause de la cécité, et que l'amaurose ne dépendait point ici d'une paralysie primitivement formée dans la rétine. » Des adhérences morbides ont été constatées entre le nerf et sa gaîne, mutations provenant sans aucun doute d'un travail phlegmasique chronique. Les nerfs optiques ont encore été trouvés boursouflés ou hypertrophiés.

L'amaurose syphilitique peut provenir de la paralysie du nerf optique par obstacle mécanique. L'amaurose traumatique a été attribuée, dans quelques circonstances, à la blessure de ce même nerf.

Article 2.—Amauroses cérébrales.

Pour que le trouble de la vision, pour que la cécité même aient lieu, il n'est pas nécessaire que la texture du cerveau ait subi une modification importante. Il suffit, dans un grand nombre de cas, d'une simple turgescence, d'une plénitude anormale des vaisseaux de ce viscère, lesquels peuvent venir alors comprimer les parties nerveuses qui président à l'acte de la vision, d'où une perturbation dans son mécanisme (*amaurose cérébrale congestive*). L'hypérémie est active ou passive, suivant qu'elle s'établit par un afflux insolite du sang vers la tête, ou par un obstacle qui s'oppose à son libre retour de la tête vers le cœur. Les symptômes sont ceux de l'amblyopie ou de l'amaurose sthénique, unis à ceux de la polyémie ou de la congestion cérébrale. Nous rappellerons, comme se groupant dans la première catégorie, la photophobie, les photopsies, une sensation de plénitude au sein des globes, etc.; et dans la seconde, la pesanteur de tête, la

[1] *Annales d'oculistique*, t. XLV, p. 20.

somnolence, les bourdonnements d'oreilles, les vertiges, l'injection de la face et les battements pleins, durs, accélérés des tubes artériels. Des hypérémies choroïdiennes et rétiniennes et une injection des vaisseaux de la conjonctive et du tissu cellulaire sous-jacent sont souvent associées aux phénomènes précédemment signalés. Maintes fois j'ai vu un degré plus ou moins élevé de surdité coïncider avec la forme morbide qui nous occupe[1]. Parmi les troubles visuels qui s'établissent par congestion active, nous citerons les amauroses que sont susceptibles d'engendrer la pléthore, la suppression naturelle ou accidentelle des menstrues, celle de flux hémorrhoïdaux, d'hémorrhagies nasales, l'omission d'une saignée périodique, la répercussion de maladies cutanées, la brusque disparition d'une transpiration fortuite ou habituelle, les émotions morales, l'hypertrophie du ventricule gauche du cœur, une chaleur ou une insolation trop intense, le froid trop vif. Le docteur Grisolle fait observer que les sujets qui succombent, après avoir été exposés à une température de 30 à 40° centigrade ou à un froid de 8 à 15°, offrent surtout, comme désordre cadavérique, une forte injection de la pulpe cérébrale. L'auteur ajoute que le froid exerce peut-être une influence plus marquée sur la circulation cérébrale que la température contraire : des relevés statistiques faits à Paris, à Turin, en Hollande, ont démontré que les congestions encéphaliques avaient leur maximum de fréquence en hiver. Nous mentionnerons encore les congestions déterminées par l'opium, par l'abus des boissons alcooliques. Dans la catégorie ayant trait à la stase passive du sang à la tête se rangent les amauroses par lésions des cavités droites du cœur, par la présence de goîtres ou d'autres tumeurs du cou, qui compriment les veines jugulaires, etc. Le docteur Guillié dit avoir connu un juge qui ne pouvait serrer son bonnet de nuit trop fortement sans éprouver le lendemain un obscurcissement de la vue.

Parfois des épistaxis et d'autres évacuations sanguines, survenues spontanément, amendent d'une manière notable des amauroses par congestion cérébro-oculaire (p. 107). Lawrence cite l'exemple d'une fille de quinze ans, non encore réglée, et qui fut frappée d'amaurose sous l'influence d'une polyémie cérébrale. Deux ou trois saignées et des purgations actives n'avaient apporté pendant deux mois aucune amélioration aux yeux, quand les menstrues parurent. La malade, dès lors, fut rapidement guérie.

L'amaurose peut survenir dans une attaque d'hémorrhagie cérébrale (*amaurose cérébrale apoplectique*), tantôt aux deux yeux, ce qui n'a lieu que dans les épanchements très-graves et très-étendus, tantôt à un seul œil, ce qui est le cas le plus commun. Chez les hydropiques, chez les gens affligés d'ascite ou d'anasarque, une cécité rapidement établie, avec accidents cérébraux variables (somnolence, délire, résolution des membres, etc.), dénote avec quelque probabilité une apoplexie séreuse.

L'existence de tubercules encéphaliques est susceptible encore de donner lieu à l'amaurose (*amaurose cérébrale tuberculeuse*). Dans une observation

[1] Un bon nombre de causes propres à donner lieu à l'amaurose peuvent également engendrer la surdité. C'est donc très-judicieusement que le docteur Triquet appelle celle-ci une *amaurose de l'oreille*.

extraite de la pratique de M. Andral, et où la cécité était radicale, une masse tuberculeuse occupait dans toute sa hauteur la moitié interne du lobe gauche du cervelet. De ce fait et de plusieurs autres, M. Andral conclut que si l'amaurose, incomplète ou complète, peut exister au nombre des phénomènes engendrés par plusieurs espèces d'affections du cervelet; que si même, dans certains cas d'amaurose, on ne rencontre d'altérations appréciables que dans le cervelet, on ne saurait néanmoins établir que la perte de la vision soit due à la circonscription des désordres dans un point du cervelet qui soit toujours le même.

Le ramollissement, le cancer, les kystes du cerveau, rentrent dans le cadre étiologique de l'amaurose. Nous mentionnerons aussi les fongus de la dure-mère, les exostoses des parois du crâne, les anévrismes de l'artère basilaire et des autres artères intracrâniennes, si bien étudiés par le docteur Albers (de Bonn). La cécité de l'œil droit coïncide, dans certaines circonstances, avec des désordres du cerveau du côté gauche, et *vice versâ*. C'est ainsi qu'il y a quelques années, un homme, âgé de trente-trois ans, succomba soudainement dans une nuit à l'Hôtel-Dieu de Lyon. Il était affecté d'une amaurose complète à droite, laquelle s'était établie peu à peu, le malade accusant seulement une céphalalgie générale. L'autopsie révéla l'existence d'un noyau cancéreux logé dans la couche optique gauche. J'ai observé une jeune fille portant sur la partie gauche du front une tumeur osseuse d'un fort volume, et qui, par son empiétement sur les parois orbitaires du même côté, refoulait l'œil au dehors. La vue de cet organe se rapprochait de ses conditions naturelles; mais cette fonction était très-détériorée dans son congénère, qui conservait sa position normale. Parfois cependant les effets croisés n'ont pas lieu, et l'amaurose uni-latérale est accompagnée de lésions encéphaliques du même côté [1]. M. Mackenzie fait observer que si l'amaurose d'un œil est compliquée de surdité et d'engourdissement des muscles de la face du même côté, l'affection peut être attribuée à une tumeur adhérente à la face postérieure de la portion pierreuse de l'os temporal ou naissant du méat auditif interne.

Dans l'observation suivante, dont j'ai vainement cherché l'analogue dans les fastes de la science, un abcès des sinus sphénoïdaux m'a paru le point de départ des désordres.

Observation XLIV.— Le 20 septembre 1852, madame Foutlé me présenta tous les symptômes d'une congestion encéphalique. Elle pouvait se conduire à peine, voyait des

[1] Des faits pathologiques, propres à élucider quelques points en litige sur l'origine réelle et le mode d'entre-croisement des nerfs optiques, ont été classés par le docteur Longet dans les catégories suivantes : 1° Cas d'atrophie d'un nerf optique propagée en arrière du chiasma, dans le même côté ; 2° dans le côté opposé; 3° cas d'atrophie d'un seul nerf optique au-devant du chiasma, avec atrophie des deux nerfs optiques en arrière de ce point; 4° cas d'atrophie du nerf optique au-devant du chiasma seulement; 5° cas d'atrophie des nerfs optiques propagée jusqu'aux corps genouillés; 6° jusqu'aux tubercules quadrijumeaux. Suivant le même auteur, ces phénomènes pathologiques s'expliquent par un entre-croisement particulier de ces nerfs (p. 47). Dans quelques cas, ils ne sont pas réunis sur la ligne médiane.

étincelles et des mouches, et était tourmentée, dit-elle, par l'aspect d'une sorte de miroir qu'on agitait devant elle. Je prescrivis une saignée du bras, l'aloès, la crème de tartre avec la magnésie, des cataplasmes sinapisés aux jambes et les applications réfrigérantes.

Le 4 décembre suivant, la malade annonça qu'un phénomène insolite s'était manifesté chez elle, il y avait deux jours. Un grand bruit, qu'elle comparait à un coup de pistolet, s'étant inopinément produit dans sa tête, madame Foutlé rendit par la bouche et par le nez une quantité énorme d'un pus fétide et mêlé de sang. Dès le lendemain, la céphalalgie, la surdité, les douleurs névralgiques et les phénomènes amaurotiques s'étaient amendés comme par enchantement; ils avaient disparu huit jours après, et la malade pouvait enfiler une aiguille fine. Je l'ai revue en 1858. Il n'y avait point eu de récidive.

Demours annonce qu'il est habituellement consulté pour des enfants affectés d'amaurose complète par l'effet de convulsions qui ont lieu le plus ordinairement pendant la première dentition. « J'en ai plusieurs à mon observation, ajoute-t-il, dont aucun ne présente le moindre espoir de guérison. » J'ai rencontré moi-même un très-grand nombre de faits de ce genre. Le docteur Marchal a cité, dans sa thèse, l'exemple d'un enfant de quatre mois qu'il observa à ma consultation, et dont les yeux, normaux à l'époque de la naissance, furent frappés de cécité par suite de convulsions qui durèrent dix-neuf jours.

J'ai vu des lésions cérébrales ne donner lieu à des accidents amaurotiques qu'après avoir été précédées d'autres désordres paralytiques dans différentes parties de l'économie. Dans d'autres circonstances, une affection encéphalique crée, d'un côté, une amblyopie ou une amaurose, et de l'autre une paralysie des organes moteurs du bulbe. Des causes rhumatismales peuvent donner lieu à des phénomènes identiques.

J'ai été consulté par un bon nombre d'amaurotiques qui avaient complétement ou presque complétement perdu le sens de l'odorat. Chez certains d'entre eux, ce sens n'était que plus ou moins perverti. Pour mademoiselle Bourgine, l'une de mes malades, quelques fleurs avaient une odeur sulfureuse. L'association de l'amaurose et de la perte de l'odorat peut être rapportée avec quelques probabilités, a-t-on dit, à une tumeur située dans la fosse pituitaire ou sur la lame criblée de l'ethmoïde. Si cette proposition semble vraie dans quelques circonstances, elle ne l'est pas dans toutes. M. Rayer m'a affirmé qu'il avait autrefois constaté des amauroses liées à l'existence de tumeurs dans le corps pituitaire, sans altération aucune du sens de l'odorat. On a avancé qu'une hypertrophie, qu'une dégénérescence quelconque du corps pituitaire ne pouvait exister sans amaurose, à cause du contact de ce corps avec le point d'intersection des nerfs optiques. Cette théorie, qui paraît applicable au plus grand nombre des cas, ne doit pas être acceptée dans tous. Il n'est pas question, par exemple, d'accidents amaurotiques chez une jeune fille de dix-neuf ans, qui, morte d'une pneumonie, offrit au docteur Krimer une glande pituitaire hypertrophiée et dégénérée[1]. Dans trois cas de cancer du corps pituitaire, il y avait amaurose, au rapport de M. le professeur Andral.

[1] *Bibliothèque médicale*, t. LXXVIII, p. 239.

Prosper Alpin a dit que la cécité durant le délire était un signe de mort prochaine : *Si desipientes non videant, ipsis profecto haud longe aberit exitium.* Le fait suivant m'a offert une exception heureuse à la proposition ci-dessus énoncée.

Observation XLV. — Au commencement de 1844, une petite fille, qui m'est unie par des liens qui me sont chers, et alors âgée de vingt-deux mois, fut attaquée de méningite et devint aveugle. Les pupilles étaient dilatées; la tête était renversée en arrière; le délire durait depuis plusieurs jours; l'enfant poussait des cris aigus, ceux que Coindet a qualifiés d'hydrencéphaliques. Baron père fit poser des ventouses scarifiées aux apophyses mastoïdes et un vésicatoire à la nuque; la tête, préalablement rasée, était frictionnée toutes les deux heures avec une forte quantité d'onguent mercuriel; on appliquait des révulsifs aux extrémités inférieures; on administrait le calomel uni à la racine de jalap. La mort semblait imminente, quand, un soir, approchant la flamme d'une bougie des yeux de l'enfant, je la vis éternuer. Je déduisis de ce phénomène que de l'amélioration survenait, les rétines commençant à percevoir l'influence des rayons de lumière. Le lendemain, en effet, la malade donna quelques signes de connaissance, la cécité avait disparu et la convalescence ne tarda pas à s'établir.

L'amaurose est assez rare chez les aliénés atteints de paralysie générale; c'est chose commune de voir bon nombre de ces malheureux paralytiques arriver à la dernière période de leur maladie en conservant la vision dans un état d'intégrité parfaite. L'amaurose sthénique est beaucoup plus commune ici que l'amaurose asthénique, phénomène qui trouve son explication dans la fréquence des congestions encéphaliques chez les paralytiques. L'amaurose asthénique se montre surtout dans les cas où la paralysie se développe lentement et d'une manière pour ainsi dire insensible. Le docteur Baillarger a remarqué que beaucoup de sujets frappés de paralysie générale avaient l'une des pupilles plus dilatée que l'autre; parfois cette différence est très-considérable. C'est le plus souvent à une période avancée de la maladie que ce phénomène se manifeste; on l'a constaté vers ses débuts; il peut alors, dans certains cas, élucider le diagnostic [1]. M. Baillarger en a donné l'interprétation suivante. La paralysie générale est la conséquence d'une lésion des deux hémisphères; mais elle ne doit pas constamment se produire au même degré à droite et à gauche simultanément. Lorsque la différence est très-tranchée, il y a prédominance de la paralysie d'un côté du corps. Cette différence est-elle peu considérable, elle ne devient plus appréciable par une prédominance de la paralysie d'un côté ou de l'autre, mais elle peut encore être reconnue à la différence de dilatation des pupilles, dont la sensibilité plus vive révèle plus aisément que les autres organes les moindres altérations du cerveau. M. Dugué, ancien interne à la Salpétrière, m'a dit avoir rencontré quelques malades chez lesquels une pupille était un jour dilatée, tandis que le lendemain cette dilatation n'existait plus au même œil, mais régnait, au con-

[1] Cinquante-huit sujets ont offert d'une manière manifeste la disposition dont il s'agit sur cent individus atteints de paralysie générale, et examinés à Bicêtre dans le service de M. Moreau.

traire, dans son congénère. Elle ne s'opposerait pas à quelque mobilité de l'iris, d'après le même observateur.

Les principaux phénomènes ophthalmoscopiques qui accompagnent les amauroses encéphaliques ont été consignés déjà dans ce travail (p. 665). Un autre document me paraît offrir d'autant plus d'intérêt qu'il n'est relaté dans aucun traité d'ophthalmologie. La fig. 2 de la planche X représente l'œil droit d'un amaurotique âgé de vingt-deux ans; le malade, d'après les assertions du docteur Lejeune, qui l'a conduit à ma clinique et lui prodigue depuis longtemps des soins éclairés, offre les signes les plus incontestables d'une affection cérébrale. La papille optique se laisse deviner à peine; elle est masquée par un voile d'un gris blanchâtre; la suffusion couvre les vaisseaux rétiniens dans une grande partie de leur trajet et surtout dans la région papillaire. La vue est très-obtuse. L'œil gauche montre des phénomènes à peu près identiques. Un travail, récemment publié par notre chef de clinique, M. Anatole de Grandmont, tend à élucider le diagnostic de ce genre de désordres [1]. Une femme de trente-huit ans, aveugle depuis plusieurs mois, ayant succombé à l'hôpital de Lariboisière, par suite d'une affection céphalique, que le docteur Hérard avait qualifiée de tumeur cérébelleuse, M. de Grandmont, qui avait noté durant la vie des signes ophthalmoscopiques semblables à ceux que présente notre malade, retrace de la manière suivante les altérations constatées à l'autopsie. « On trouve une tumeur du cervelet située à gauche, à la partie antéro-inférieure. Elle repose sur le corps du rocher, et refoule vers la ligne médiane le lobe gauche du cervelet. Le chiasma des nerfs optiques est petit, grisâtre, mollasse; les nerfs eux-mêmes sont grisâtres, comme infiltrés, transparents, pour ainsi dire aplatis; les bandelettes sont étroites. La rétine présente un aspect œdématié; elle semble infiltrée dans toute son étendue, mais plus fortement, dans certains points, autour de la papille. De petits épanchements sanguins multiples sont dispersés dans toute l'étendue de cette membrane. Ces différentes pièces sont présentées à M. Ch. Robin, qui trouve la tumeur formée de tissu fibreux. Dans les nerfs optiques, les tubes nerveux ont disparu par atrophie; ils sont remplacés par un tissu composé d'une matière amorphe semblable à celle de la substance grise, et des noyaux dits myélocytes que l'on rencontre dans cette même substance de l'encéphale. L'altération remonte à 3 ou 4 millimètres en arrière du chiasma. La rétine doit sa demi-transparence, comme œdémateuse, à l'atrophie des tubes nerveux, tandis que la substance grise est plus épaisse qu'à l'état normal. Les vaisseaux capillaires sont chargés de fines granulations graisseuses. De petits épanchements sanguins sont disséminés çà et là dans la rétine. »

De ces faits il est permis de conclure que, dans quelques cas, on envisage à tort comme des œdèmes ou des suffusions plastiques de la rétine certains troubles du fond de l'œil associés à des amauroses nées sous l'influence d'une compression par des tumeurs encéphaliques; il faut tenir compte de la possibilité d'une atrophie des tubes nerveux, auxquels vient se substituer la substance grise hypertrophiée de la rétine.

[1] *Gazette des hôpitaux*, année 1861, p. 73.

TRAITEMENT. — La médication des troubles visuels qui appartiennent à cette catégorie rentre tout naturellement dans celle des maladies présumées qui leur donnent lieu.

Ce n'est guère que dans quelques amauroses d'origine cérébrale que je prescris les exutoires puissants à la nuque, comme le cautère et le séton; ils m'ont rendu, dans certains cas de ce genre, des services signalés. Une dame me racontait qu'une petite fille de sa famille devint aveugle, à six mois et demi, par suite de convulsions et d'hydrocéphalie. La lumière ne pouvait être distinguée des ténèbres. Demours, consulté, ordonna, entre autres moyens, l'application d'un séton à la nuque, et annonça que l'enfant recouvrerait peut-être la vue après la seconde dentition. Elle était également paralysée des deux jambes. Or, à sept ans et demi, la vision commença à revenir; elle se reconstitua à un tel degré que l'enfant pouvait enfiler une aiguille. Les jambes guérirent aussi, au point que son père ne la suivait que difficilement dans ses courses. La tête, naguère volumineuse et vacillante, reprit un volume normal. Le sens du toucher, qui s'était beaucoup exercé pendant la cécité, continua à rester exquis. A seize ans et demi, la jeune fille mourut d'une angine.

Chez les très-jeunes sujets surtout, atteints d'amaurose hydrocéphalique, les frictions sur le cuir chevelu avec l'onguent napolitain stibié (p. 110) me paraissent d'autant plus indiquées que l'absence de parois osseuses dans des régions du crâne assez étendues met l'expédient dérivatif et résolutif presque en contact avec le cerveau. Des pustules nombreuses surgissent à la tête sous l'influence de cette pommade, dont il faut longtemps réitérer l'application.

OBSERVATION XLVI.—Octavie Levaut, âgée de sept mois, de la commune de Suresne, près Paris, aveugle quand elle fut amenée à mon dispensaire, le 18 février 1851, commençait, le 10 mars suivant, à sourire aux caresses et aux agaceries de sa mère, ce qui ne lui était jamais arrivé avant le traitement. Explorant avec attention les conditions visuelles, le docteur Visinier, présent à la consultation, constata que les yeux suivaient quelques corps brillants qu'on leur montrait. La tête était couverte de points en suppuration et de croûtes. Nous conseillâmes de continuer avec persévérance l'emploi des frictions. « A l'époque où mon enfant succomba, à l'âge de treize mois et demi, me dit la mère, en novembre 1852, elle voyait bien, et portait ses regards vers tous les objets du côté desquels on sollicitait son attention. »

Le sublimé corrosif, sur l'efficacité duquel nous avons insisté dans le traitement des affections amaurotiques, peut encore être fructueusement employé chez les jeunes sujets. Il résulte de quelques observations de plusieurs praticiens, les docteurs Weisse et Rau entre autres[1], que des enfants considérés comme perdus, et chez lesquels existaient tous les symptômes dénotant un épanchement

[1] Un enfant de deux ans et dix mois, atteint de méningite aiguë (cécité, pupilles dilatées et insensibles à la lumière), fut traité par M. Weisse à l'aide de la glace sur la tête, d'un vésicatoire à la nuque et d'une solution de sublimé à l'intérieur (2 milligrammes de ce sel, de deux en deux heures). La guérison ne tarda pas à s'établir. L'enfant prit en trois jours 7 centigrammes de bichlorure de mercure. (Voir la *Gazette médicale*. Paris, 1851, p. 379.)

dans les cavités du cerveau, furent guéris rapidement par une solution de bichlorure de mercure. On peut formuler 5 centigrammes de ce sel pour 125 grammes d'eau distillée, à prendre par cuillerées à café. Le calomel à doses croissantes a été très-préconisé contre la méningite tuberculeuse par le docteur Rilliet (de Genève)[1]. L'iodure de potassium peut être administré même chez les enfants au berceau. La dose moyenne de ce sel est, à cet âge, de 25 centigrammes par jour; on peut aller à 40 ou 50 centigrammes. A une période plus avancée de la vie, à dix ans, par exemple, je prescris souvent de prendre deux fois par jour 25 centigrammes d'iodure de potassium dans une infusion aromatique; puis j'augmente la dose de 25 centigrammes toutes les semaines, jusqu'à un gramme et demi, 2 grammes même, dans les vingt-quatre heures.

Article 3.—Amauroses spinales ou rachialgiques.

Des phénomènes amaurotiques viennent-ils s'ajouter aux symptômes de la myélite, du ramollissement de la moelle épinière, d'une altération quelconque de celle-ci ou de ses annexes, il y a lieu d'admettre une corrélation possible, par l'intermédiaire du cerveau et du nerf optique, entre les désordres rachialgiques et les troubles fonctionnels de l'œil. La pression sur la continuité du rachis peut, dans des cas, fournir des indices utiles, en provoquant une sensation douloureuse, qui tantôt est locale, tantôt se fait sentir au loin. Dans certaines circonstances où une inflammation sourde régnait dans quelque partie de la moelle, on est parvenu à en déterminer le siége par l'expédient de Copeland, qui a proposé de promener sur le trajet de la colonne vertébrale une éponge imbibée d'eau bouillante; parfois alors, une douleur, ou tout au moins une impression désagréable, s'est exaspérée dans la région compromise, quand elle existait déjà, ou a surgi quand elle n'existait pas encore. Un fer chaud tend au même but. On a même conseillé, comme moyen d'exploration, de faire cheminer sur le trajet du rachis des corps très-froids. Les protubérances osseuses de la cavité vertébrale sont parfois associées à des tumeurs de même nature au dehors; l'infection syphilitique sera prise ici en considération. Y a-t-il déviation, carie des vertèbres, on les constatera par la vue et le toucher.

Il ne faut pas s'exagérer l'importance de l'intervention de la moelle épinière sur la production des phénomènes amaurotiques. Nous avons connu des sujets atteints de lésions bien caractérisées de cet organe, et qui jouissaient d'ailleurs d'une excellente vue. Les amauroses occasionnées par la débauche, par la masturbation, par la perte exagérée des liquides de l'économie, et qu'on a considérées comme des amauroses spinales torpides, n'ont pas, dans notre pensée, un point d'origine aussi borné. On ne saurait révoquer en doute que les préparations saturnines exercent une influence délétère sur la moelle épinière; mais cette influence ne se borne pas à la moelle vertébrale: elle sévit sur le système nerveux ganglionnaire et sur tous les centres nerveux.

[1] *Société médicale des hôpitaux de Paris* (séance du 14 septembre 1853).

Article 4. — Amauroses ganglionnaires ou abdominales.

C'est avec juste raison que la mutualité des rapports, qui existe entre l'appareil de la vision et les viscères contenus dans la cavité du ventre, a attiré l'attention des ophthalmologistes. Nous en avons journellement la preuve dans les nausées et dans les vomissements auxquels est susceptible de donner lieu la piqûre de l'œil dans les opérations de cataracte à l'aiguille, phénomènes attribués à la lésion des nerfs ciliaires. La femme d'un tailleur de Paris, nerveuse et hystérique, ne peut lire trois ou quatre pages de suite sans être prise d'envies de vomir. Les liens anatomiques et physiologiques doivent naturellement engendrer les liens morbides. Aussi est-il aujourd'hui bien constaté que des modifications survenues dans la cavité du ventre peuvent retentir sur le bulbe oculaire et donner lieu à l'affaiblissement, à la perte même de la vue. Les amauroses développées sous leur influence ont été nommées ganglionnaires ou abdominales; les perturbations visuelles de ce genre appartiennent au groupe des amauroses sympathiques de beaucoup d'auteurs.

Bien que les nerfs ganglionnaires de l'abdomen et les ganglions ophthalmiques ou ciliaires soient unis par des connexions anatomiques dont il est superflu de rappeler les dispositions, je crois que les amauroses abdominales des auteurs (*amauroses ciliaires d'Andreæ*) ne sont, pour la plupart au moins, que des amauroses sthéniques, par réaction congestive vers le cerveau et vers l'œil. Le lieu d'origine de ces états pathologiques est chose, toutefois, capitale dans l'espèce; car, la participation de l'encéphale et du globe n'étant alors que secondaire, leur souffrance étant subordonnée à celle des organes abdominaux, ce sont les conditions de ces derniers qu'il faut avoir en vue, pour diriger la médication en conséquence.

Un embarras des organes digestifs était invoqué par Scarpa comme cause prochaine de la plupart des troubles amaurotiques de la vision. Le professeur de Pavie fait observer que certains agents vénéneux, mis en contact avec l'estomac, font naître le vertige, l'affaiblissement de la vue, la cécité même. Ce qui démontre, continue-t-il, le point de départ de ces phénomènes, c'est qu'ils s'évanouissent quand les substances toxiques ne sont plus en rapport avec le ventricule : or l'expérience a prouvé qu'il peut se développer spontanément dans le tube alimentaire des stimulants capables de réagir sur les globes et de susciter les effets dont il s'agit. Fondé sur ces principes, Scarpa préconise contre la plupart des amauroses les évacuants, l'émétique surtout, à doses vomitives et souvent répétées. Cette médication a presque constamment échoué dans les cas où je l'ai essayée ou vu expérimenter par d'autres. Comme dans deux faits relatés par M. de Graefe (p. 659), une hématémèse précéda l'invasion d'une cécité amaurotique chez un malade de Lawrence et chez un autre cité par M. O'Reilly[1].

Certaines amauroses coïncident avec une hypertrophie, un engorgement, des tubercules au foie. « Dans leur état chronique, dit M. le professeur Andral, il

[1] *Annales d'oculistique*, t. XXIX, p. 50.

peut arriver que les affections du foie, en même temps qu'elles ne s'annoncent que par des symptômes locaux très-peu tranchés, produisent, par leur action sympathique sur les centres nerveux, une foule de phénomènes morbides dont on a raison de faire des névroses, en ce sens que leur siége est dans le système nerveux, mais dont l'affection du foie est le véritable point de départ. » Dans une observation publiée par le docteur Scherrer, de Baden-Baden, une amaurose coïncidait avec une tumeur d'un fort volume, située dans la région de la rate. En lisant avec attention le récit de ce fait, on ne tarde pas à se convaincre que la maladie oculaire était congestive, bien que son auteur la qualifiât d'amaurose torpide, liée, par voie de sympathie, à l'état pathologique des organes abdominaux[1]. Quoi qu'il en soit, les désordres du ventre et ceux des yeux se dissipèrent par les purgatifs, les fondants et les ventouses scarifiées au front et à la nuque.

La présence de calculs dans la vessie a été notée comme cause possible d'amaurose.

Observation XLVII. (Communiquée par le docteur Regnoli.)—Une femme de trente-neuf ans, aujourd'hui couchée à l'hôpital Necker (mars 1861), était atteinte d'un trouble considérable de la vue survenu huit jours après son dernier accouchement, qui fut très-laborieux. Sept mois après, des phénomènes dénotant l'existence de calculs urinaires déterminèrent la malade à entrer à l'hôpital Necker. La lithotritie ayant été pratiquée par le docteur Civiale, cette femme fut très-étonnée de l'amélioration qu'éprouvèrent soudainement ses fonctions visuelles, dans la soirée du jour de l'opération et après l'émission d'un grande quantité de débris calculeux. Sous l'influence d'une nouvelle expulsion de ceux-ci, la vision gagna beaucoup encore le lendemain. Une dernière élimination de graviers fut suivie, le quatrième jour, du rétablissement normal de la vue. Dans une exploration faite le cinquième jour par M. Civiale, ce praticien reconnut que la vessie ne contenait plus de calculs.

Les troubles amaurotiques associés à la présence des vers dans le tube digestif, à des affections des reins et à l'état de grossesse seront étudiés dans des articles spéciaux.

Article 5.—Amauroses trifaciales.

Si les deux premières propriétés, ci-dessus énoncées (p. 352), de la cinquième paire trouvent d'accord tous les physiologistes, il n'en est pas de même de la dernière attribution, celle qui a trait au concours fourni au nerf optique et à la rétine pour le jeu des fonctions visuelles. Le trifacial, d'après Muller, ne préside qu'aux impressions tactiles du bulbe, les impressions visuelles s'opérant par le nerf optique et par son expansion rétinienne. Quoi qu'il en soit des opinions qui ont été émises sur ce sujet, je crois qu'admettre la seconde propriété précédemment mentionnée, c'est admettre implicitement la troisième. Comment un œil, en effet, est-il apte à jouir de l'intégrité des perceptions visuelles, si quelque condition vient jeter du trouble dans ses éléments de nutrition ? Ainsi peuvent

[1] *Annales d'oculistique*, t. VIII. — *Gazette des hôpitaux*, année 1846.

s'expliquer quelques amauroses provenant d'une contusion, d'une dilacération d'origine traumatique, des nerfs frontaux [1] et sous-orbitaires, et d'autres cas d'amaurose, produite par l'irritation des filets alvéolaires du trifacial. Beer admet, comme chose très-exceptionnelle d'ailleurs, que le mouvement pathologique, ayant pour point de départ la carie d'une dent molaire de la mâchoire supérieure, est susceptible de réagir sur l'œil et d'y engendrer des désordres amaurotiques, opinion partagée par Andreæ et par d'autres oculistes (p. 98). Le professeur Trinchera racontait, en 1846, dans son cours au collége de médecine de Naples, qu'il avait donné des soins à un homme affligé d'une amaurose unioculaire, contre laquelle avaient échoué toutes les ressources. M. Trinchera, ayant découvert une dent molaire supérieure qui était douloureuse, l'arracha et délivra le malade de sa cécité. Cette cure fit grand bruit à Naples ; le docteur Hubsch, de qui je tiens le fait, a vu ce sujet qui confirma les assertions du professeur. Au rapport de M. Mackenzie, un homme privé de la vue à droite consulta le docteur Galenzowski, qui effectua l'avulsion d'une dent cariée de la mâchoire supérieure, afin de donner issue à une collection purulente de l'antre d'Highmore, laquelle s'était déjà frayé une route le long de la portion orbitaire du maxillaire. Grand fut l'étonnement du chirurgien, quand il trouva fixé à la racine de cette dent un long fragment de bois qui en traversait le centre : c'était un reste de cure-dent de bois. Neuf jours après, le rétablissement de la vision était complet. On a encore relaté quelques rares exemples d'amauroses guéries par l'ablation de tumeurs situées sur le trajet de la branche ophthalmique de Willis.

Je ne crois pas que, dans le plus grand nombre des amauroses consécutives à une blessure des régions péri-orbitaires, le trouble de la vision ou la cécité avait pour cause prochaine une irritation, un état pathologique quelconque de la cinquième paire. Dans ma pensée, les accidents provenaient, presque constamment, de désordres, que la cause vulnérante avait suscités dans le cerveau ou dans l'œil lui-même. L'affaiblissement traumatique des perceptions visuelles n'est, dans d'autres cas, que l'effet de l'éblouissement qui accompagne une mydriase (p. 393).

[1] Un homme, dont parle Demours, fut atteint d'une ophthalmie violente à un œil et d'une amaurose complète dans son congénère, peu de temps après l'extirpation, avec le bistouri, d'une loupe au cuir chevelu.

SECTION V.

VARIÉTÉS ÉTIOLOGIQUES.

Article 1. — Amaurose suite de la suppression du flux menstruel.

La cessation de l'évacuation périodique, cause de tant de maux chez la femme, doit occuper une place importante dans le cadre étiologique des affections amaurotiques. Bien que les congestions choroïdiennes et le glaucome soient loin d'être rares après l'époque de la ménopause, la cessation du flux menstruel est souvent plus grave chez celle qui n'a point encore atteint l'époque de la vie où la menstruation doit s'arrêter que lorsque l'écoulement tarit suivant le vœu de la nature. Nous rappellerons, passant sous silence bien des causes organiques d'aménorrhée, que la suppression menstruelle est susceptible de s'établir, chez les femmes non parvenues encore à l'époque de la ménopause, tantôt plus ou moins lentement, et par suite d'un état chlorotique de la constitution, secondé par l'habitation dans des lieux humides et malsains, par une vie sédentaire, par une alimentation insuffisante ou de mauvaise qualité, tantôt brusquement, par l'impression de certaines influences, sévissant au moment des menstrues ou à leur approche : la frayeur, le chagrin, la colère, l'administration d'un purgatif, l'exposition du corps à la pluie, à un vent glacial, l'immersion des pieds ou des mains dans l'eau froide. Le docteur Tilt a puissamment insisté sur le soin de veiller à ce que les jeunes filles ne soient pas surprises par la première époque menstruelle, sans avoir été prévenues de la nature de cette évacuation. On en a vu fréquemment, qui, par un sentiment de pudeur ou par simple frayeur, s'étaient efforcées d'arrêter le flux sanguin, le plus souvent à l'aide de lotions froides.

Observation XLVIII. — L'une de mes malades présenta cela de particulier que sa vue était bonne tant que le flux sexuel était remplacé chez elle par une hémorrhagie pulmonaire mensuelle. Cette femme ayant quitté depuis quatre mois la vie sédentaire, le flux anormal fut suppléé par une évacuation utérine qui n'apparut qu'une fois sans se reproduire, non plus que l'ancienne hémorrhagie, et la malade fut attaquée de maux de tête, de photophobie, de photopsie et d'un trouble considérable des perceptions visuelles.

Chez une autre, une amaurose, avec cécité complète, était survenue par l'effet d'un refroidissement, lors du temps des règles.

L'ophthalmoscope, dans la variété étiologique qui nous occupe, montrera fréquemment une hypérémie du fond de l'organe, associée à un état identique du cerveau. La cécité ou une méropie s'est-elle constituée soudainement, il y aura lieu de rechercher si l'on n'aurait pas affaire à une apoplexie de la choroïde ou de la rétine. Quand le mal est ancien, on pourra découvrir des troubles organiques dans ces deux membranes, une atrophie des papilles, entre autres, condition dont la valeur a été précédemment signalée.

TRAITEMENT. — S'agit-il d'accidents liés à la suppression du flux menstruel, chez des femmes exemptes de chlorose ou de quelque maladie organique de l'utérus, et non encore arrivées au temps de la ménopause, il ne faut point conseiller les emménagogues chaque jour, pendant tout le cours du mois. Les moyens ayant pour effet de déterminer le sang à se porter avec plus de force vers la matrice seront employés à l'approche de la période menstruelle. Interprète des idées du professeur Lallemand, que j'ai réalisées avec succès dans cette partie de ma pratique, le docteur Dufour fait observer avec raison (*Clinique de Montpellier*) que, dans les cas où la suppression produite par une cause quelconque existe depuis quelque temps, et a donné lieu à une irritation dans un organe, le mouvement fluxionnaire, qui entraînait le sang vers l'utérus, a été détourné vers l'organe irrité. Or, lorsque la nature se livre, tous les mois, à des efforts pour reconstituer le flux normal, une sorte de lutte s'établit entre la matrice et cette irritation, qui l'a toujours emporté, de telle sorte que la première, interrompue dans ses fonctions, a perdu de plus en plus de sa force, et a besoin d'être stimulée pour reprendre l'empire sur la seconde. C'est par les emménagogues qu'on parvient fréquemment à dominer cette inertie de l'utérus.

Lors donc que j'ai à traiter une amblyopie ou une amaurose de ce genre, et que je connais l'époque où le flux périodique tend à s'accomplir, je me contente, dans le courant du mois, de conseiller l'aloès, les pédiluves, les affusions froides, l'exercice, etc., et je concentre tout l'appareil des expédients emménagogues dans les quatre ou cinq jours qui précèdent la période. Je fais prendre, chaque jour alors, des pilules où je fais entrer l'aloès, la sabine, la rue, le safran, le seigle ergoté, etc. ; chaque jour aussi, ou tous les deux jours, j'ordonne l'application de deux ou trois sangsues à la région interne et supérieure de chaque cuisse ; je fais pratiquer, sur la face interne des membres pelviens, des frictions avec des mélanges stimulants ; je n'oublie pas les fumigations d'armoise ou autres vers les parties génitales. Cette médication est réitérée tous les mois, à la même époque. Parfois encore, après avoir recommandé les remèdes qui viennent d'être mentionnés, sauf les sangsues, je ne fais poser celles-ci, mais au nombre de douze ou quinze, que lorsque le flux n'a point apparu au temps prévu ou qu'il a été insuffisant. A-t-on perdu la trace de l'époque des règles, on choisit indistinctement, dans le mois, un laps de quatre ou cinq jours, et l'on se comporte alors comme il a été ci-dessus indiqué, et chaque mois, suivant le même mode.

Le moyen suivant, que je tiens d'un vieux praticien, a réussi plusieurs fois à ramener les règles. On applique, le soir, deux sangsues à la face interne et supérieure de chaque cuisse ou aux grandes lèvres. Le sang arrêté, on dirige vers le vagin, à l'aide d'un clysoir, une fumigation provenant de l'eau bouillante, ou d'une infusion aromatique. Dix minutes ou un quart d'heure après, on cesse la fumigation ; on applique sur chaque aine un emplâtre de poix de Bourgogne, et un cataplasme chaud sur les parties génitales. La malade se couche dans un lit bien bassiné, et on lui administre une infusion de safran ou de tilleul, ou toute autre boisson diaphorétique.

Quelques commères font placer de l'absinthe à la plante des pieds ; d'autres y

font mettre de la moutarde. L'ail pilé, sur cette même région, était conseillé par Sydenham.

L'électricité, dirigée vers les lombes, le bassin, les membres inférieurs, est considérée par des praticiens distingués comme l'un des moyens les plus puissants que l'art possède pour rappeler ou pour accélérer le cours du sang menstruel.

Une saignée du pied ou l'application d'un bon nombre de sangsues aux cuisses est indiquée quand une congestion cérébro-oculaire violente vient de s'établir subitement, par l'impression du froid ou par toute autre cause qui a arrêté la période. J'ai cité, dans mon *Traité de l'amaurose*, l'exemple d'une femme chez laquelle la vue était abolie, quand elle se reconstitua par suite d'une saignée du pied conseillée par le docteur Couronné (de Rouen) et qui eut pour résultat le rétablissement des règles.

Article 2. — Amaurose suite de la suppression d'hémorrhoïdes ou d'un flux hémorrhoïdal habituel.

C'est chez les hommes surtout, et après l'âge de quarante ou quarante-cinq ans, que cette cause d'amaurose sera plus particulièrement l'objet d'un examen spécial. Qui ne sait que les flux de ce genre, exhalés par la membrane muqueuse du rectum ou versés par des hémorrhoïdes internes, se renouvellent, chez quelques-uns, à chaque garde-robe, et, périodiques parfois, se manifestent avec autant de régularité que les règles. L'observation démontre que, si ces effusions sont susceptibles de cesser, sans que l'état de la santé en éprouve la moindre altération, il arrive aussi que leur disparition, tantôt sans cause appréciable, tantôt par des lotions de la région anale avec de l'eau froide, par des lavements astringents ou tout autre topique, peut engendrer des troubles graves. La congestion cérébro-oculaire, d'où l'amaurose, le glaucome, mérite d'occuper ici le premier rang.

TRAITEMENT. — Est-on fondé à croire que la détérioration des perceptions visuelles doive être rapportée à la suppression d'un écoulement hémorrhoïdal habituel, il devient indispensable de rétablir le plus promptement possible une hémorrhagie nécessaire, dans ce cas, à la conservation de la santé. Les sangsues en petit nombre, et souvent réitérées, à la marge de l'anus, les fumigations à l'aide d'un vase contenant de l'eau bouillante, simple ou vinaigrée, ou des infusions aromatiques, les ventouses sur la région du fondement, l'aloès, le soufre, tendront utilement au but désiré.

OBSERVATION XLIX. — Rivelet, peintre en bâtiment, était sujet à des flux de sang par le fondement qui n'existaient plus depuis plusieurs mois. Le 26 juin 1856, il n'accuse ni maux de tête, ni bourdonnements d'oreilles : il éprouve un vif sentiment d'engourdissement à la joue droite. Trouble d'abord, seulement à l'œil droit, la vue y a graduellement baissé et a fini par s'abolir. Rien d'anormal à l'ophthalmoscope. Il y a lieu de croire que l'amaurose est cérébrale.

Je prescrivis, dans plusieurs consultations successives, les sangsues au fondement, l'eau-de-vie allemande et les moyens que je jugeai les plus utiles pour reconstituer le

flux anal. Dès le 28 juin, le malade, qui venait de prendre des pilules d'aloès et de calomel, rendit par le fondement une grande quantité de sang. La vue s'était rétablie dans l'œil affecté le 5 juillet. Le 19, il pouvait lire les caractères ordinaires d'un livre.

Article 3. — Amaurose suite de la suppression d'hémorrhagies nasales ou d'une saignée habituelle.

Le *molimen* hémorrhagique des anciens auteurs se fait jour, chez quelques sujets, bien que communément à des périodes irrégulières, par la membrane olfactive, et sa suppression peut entraîner le trouble des fonctions visuelles. Cette condition étiologique nous a paru infiniment plus rare que celle qui a trait à la disparition des flux menstruel et hémorrhoïdal.

Observation L. — Le comte de Mirabeau fut subitement atteint, dans l'espace d'une demi-heure, d'une cécité complète. Une céphalalgie habituelle avait précédé cet accident; elle s'était ce jour-là déclarée plus forte au lever du malade. « Quand ma cécité momentanée s'est dissipée, écrivait celui-ci à Demours père, j'ai cru voir les objets à travers de la fumée, et je ne distinguais rien nettement. Maintenant je discerne fort bien, même de très-petits caractères; mais il semble que mes yeux étincellent par moments, et les objets me paraissent aussi par moments enflammés ou rendre des émanations électriques. Je ne puis donner une idée plus juste de cet effet bizarre qu'en le comparant à ces points de feu qu'on semble voir lorsqu'on se frotte vivement les yeux fermés. Peut-être est-il nécessaire de vous dire que j'ai été sujet jusqu'à ce printemps à des hémorrhagies terribles, au commencement de cette saison, et que je n'en ai point eu cette année. Cette attaque ne serait-elle qu'un engorgement de vaisseaux? »

Demours père pensa que les désordres visuels dépendaient en grande partie de la suppression des épistaxis. Il appropria son traitement à cette indication, et les accidents se dissipèrent.

Traitement. — L'application des sangsues en petit nombre, sur la membrane olfactive, et la scarification de cette dernière (p. 106) ne devront point être oubliées dans le traitement des hypérémies oculaires qui ont surgi à la suite de la disparition d'épistaxis. Celles qu'on aura lieu d'attribuer à l'omission d'une saignée habituelle réclameront généralement l'intervention des émissions sanguines, associées aux ressources de l'amaurose congestive. L'année d'après, le malade devra se tenir en garde contre un accident de même nature, qu'il cherchera à prévenir par des purgations répétées, s'il veut renoncer à se faire saigner tous les ans.

Article 4. — Amaurose suite de la répercussion de maladies cutanées.

J'ai vu l'amblyopie et même la cécité amaurotique, tantôt à un œil, tantôt aux deux yeux, avoir pour point de départ la suppression d'une éruption morbilleuse, qui n'avait point accompli ses périodes habituelles. Parfois aussi, l'amaurose s'est manifestée dans la scarlatine, le plus souvent sous l'influence d'un refroidissement, et a été fréquemment accompagnée de coma, de délire et de convulsions.

Des enfants sont devenus aveugles, après qu'on eut rapidement arrêté chez eux un suintement puriforme établi derrière les oreilles. Billard, qui considère cette sécrétion accidentelle comme favorable à la santé des enfants, range l'encéphalite au nombre des désordres qui peuvent résulter de sa brusque cessation. Cette proposition s'applique encore aux gourmes du cuir chevelu.

Observation LI. — J'ai rapporté dans mon *Traité de l'amaurose* l'histoire d'un malade, Mathis, qui, à la suite de la disparition subite d'une éruption dartreuse qui occupait la tête, les oreilles et une partie du cou, vit tout à coup, de l'œil droit (mars 1850), un corps filiforme de couleur noire. Le lendemain, ce corps, qu'il comparait à un cheveu, formait un demi-cercle; quelque temps après, le cercle était complet; l'obstacle s'étala plus tard à l'instar d'une fumée noire. Des scotomes étincelants tourmentaient en outre le malade, qui guérit parfaitement par les anticongestifs, les hydrargyriques et les frictions à la nuque et derrière les oreilles avec la pommade d'Autenrieth. La fumée noire qui semblait couvrir tous les objets contracta d'abord une teinte jaunâtre, puis finit par s'évanouir.

Observation LII.—Emile Lecerf, âgé de huit ans et demi, pour lequel je fus consulté au commencement d'août 1847, portait depuis longtemps au bras gauche un vésicatoire que l'on supprima, et qui s'était spontanément ouvert de nouveau il y avait deux mois. La plaie avait envahi une grande partie du membre supérieur. On conseilla, à l'hôpital Saint-Louis, de la fermer avec une pommade dessiccative; elle se réduisit de beaucoup en effet, mais le jeune malade, gai auparavant, devint morose, offrit souvent de la somnolence, éprouva de la faiblesse dans les jambes, et sa vue subit un grand trouble, accompagné de perception de mouches.

Par une application de sangsues au fondement, des sinapismes aux membres inférieurs, des fomentations réfrigérantes, des frictions entre les épaules avec la pommade stibiée, par la reconstitution du vésicatoire et par quelques minoratifs, nous eûmes la satisfaction de rétablir la vision chez cet enfant, à un point tel que le 25 août il lisait sans efforts, tandis qu'auparavant il ne pouvait distinguer les lettres.

Peu de temps après la guérison d'une gale, avec les pommades soufrées, l'un de mes malades éprouva soudainement des phénomènes amaurotiques à l'œil gauche [1]. Des faits analogues avaient été déjà notés par Beer et plusieurs autres auteurs [2]

Observation LIII. — Tabarin offrit cela de particulier qu'une amaurose de l'œil gauche, pour laquelle un oculiste avait conseillé déjà des vésicatoires au voisinage de l'orbite, décrut extraordinairement dès qu'un ulcère à l'une des jambes se reconstitua de lui-même. Or, cet ulcère, qu'il portait depuis sa jeunesse, et qui fournissait de temps à autre une sanie abondante, s'étant encore supprimé, de fréquents maux de tête et des douleurs de reins se manifestèrent, et la vue de l'œil gauche subit de nouveau une détérioration considérable.

Les affections amaurotiques nées dans ces conditions étaient jadis expliquées

[1] Voir, pour les détails de cette observation, mon *Traité de l'amaurose*, p. 178.

[2] *Annales d'oculistique*, t. XIV, p. 177. — *Journal des connaissances médico-chirurgicales*, décembre 1843, p. 251. — *Bibliothèque médicale*, t. XXXIX, p. 363.

par le transport, vers le siége de la vision, d'un principe spécifique mobile, du virus dartreux, d'une humeur salée et mordicante, comme le dit Saint-Yves. Soumise à l'empire d'un autre ordre d'idées, la médecine moderne invoque le déplacement métastatique de l'irritation.

La préexistence d'une phthiriase doit prendre rang dans le commémoratif étiologique des affections qui nous occupent et exercer une influence sur le choix des moyens à employer. Ce n'est pas sans quelque circonspection qu'il faut détruire la maladie pédiculaire du cuir chevelu, lorsque les insectes sont très-nombreux, et qu'existant depuis longtemps, ils ont, pour ainsi dire, acquis droit de domicile, la prompte suppression de l'irritation cutanée qui provient de leur présence pouvant avoir sur l'appareil de la vision, et bien certainement sur d'autres organes, des conséquences analogues à celles de la répercussion des dermatoses. Une jeune fille de neuf ans, dont la cécité était due à cette condition, guérit à mes consultations cliniques par un ensemble d'expédients dont les plus efficaces me parurent être les frictions stibiées sur le cuir chevelu et la reconstitution de la phthiriase (page 96) [1].

TRAITEMENT. — Combattre les métastases fâcheuses dans l'organe sur lequel elles se sont opérées et produire en même temps une excitation puissante dans la région que la maladie première a abandonnée, telle est la règle à laquelle il faut dans l'espèce avoir égard.

Les accidents visuels consécutifs à la suppression de la rougeole et de la scarlatine réclameront presque toujours la médication des amauroses cérébrales. Nous mentionnerons plus particulièrement les ventouses scarifiées, le calomel, les bains entiers, avec addition de farine de moutarde et les frictions irritantes sur toute la surface du corps. Les onctions sur le cuir chevelu, avec l'onguent napolitain stibié, ne devront pas surtout être oubliées dans les cas de ce genre (p. 110).

Les désordres semblent-ils liés à la suppression d'anciens ulcères aux jambes, il faut, d'après le conseil de Beer, appliquer sur le siége des cicatrices des sinapismes très-forts ou d'autres irritants très-énergiques. Si les plaies nouvelles n'entraînent pas une suppuration abondante, on y suppléera, suivant le même auteur, par les exutoires aux extrémités inférieures. L'application d'un vésicatoire à la jambe, sur le trajet des jumeaux, et celle d'un cautère à la cuisse, méritent d'être recommandées. Le professeur de Vienne conseille encore les bains sulfureux, les antimoniaux et les diaphorétiques.

Article 5. — Amaurose suite de la suppression d'une transpiration habituelle.

Dans le cortége étiologique des affections amaurotiques, j'ai signalé souvent la cessation, plus ou moins brusque, de la sueur des pieds, condition plus répandue que l'on ne le croit généralement (p. 97). Cette circonstance patho-

[1] J'ai relaté ce fait en 1846 dans le *Bulletin de thérapeutique*, et il a été reproduit bientôt après dans les *Annales d'oculistique*, dans l'*Encyclographie médicale* et dans plusieurs autres publications périodiques.

génique mérite d'autant plus d'exciter l'intérêt, que peu d'auteurs l'ont signalée à l'attention des ophmalmologistes.

Bien que les désordres visuels de ce genre soient susceptibles de revêtir à la longue la forme asthénique, les nombreux exemples que nous avons observés ont généralement offert le type congestif. Quant au fait de la suppression elle-même, elle s'établit tantôt sans cause appréciable, tantôt par l'application de topiques astringents mis en usage dans le but d'éloigner une incommodité dégoûtante, de guérir des engelures, tantôt enfin, et le plus souvent, par le refroidissement des pieds : pédiluves froids, marche sur les dalles, sur les carreaux, les pieds nus, etc. Un soldat (double amblyopie, anesthésie de la troisième paire droite) fut attaqué pour la première fois d'accidents du côté de la vue en prenant des bains de mer, sous l'influence desquels une sueur copieuse des pieds, à laquelle il était sujet depuis son jeune âge, disparut presque complétement. Chez un bon nombre de malades pauvres nous avons attribué la suppression de la transpiration des extrémités inférieures à la privation de bas.

Le fait suivant est relaté dans le travail, déjà cité, du docteur Clavé.

Observation LIV. — « Rustique, charpentier, vint au dispensaire de M. le docteur Deval le 12 août 1851. Quinze jours auparavant, la vue s'était abolie tout à coup, au point que les plus gros objets étaient à peine perçus. Un médecin l'avait fait saigner et purger. Le malade accuse des maux de tête, des bourdonnements d'oreilles; il dit apercevoir des points étincelants. Quand il regarde une bougie allumée, la flamme lui paraît déchirée. Il raconte que, depuis l'âge de quinze ou seize ans, il était sujet à une transpiration des pieds très-abondante, et que, voulant se délivrer de cette infirmité, il avait pris un jour des pédiluves froids et prolongés. Dès le lendemain, sa vue était troublée. Le traitement était tout indiqué.

« Au mois de novembre, il n'y a plus de maux de tête, plus d'étincelles; la flamme d'une bougie est naturelle; et tandis que, peu de mois auparavant, le consultant ne pouvait, à six pas, reconnaître un homme, il se livre maintenant à ses occupations, et peut lire même le soir. »

Nous ajouterons qu'au début du traitement Rustique ne voyait que les grandes lettres des enseignes, et encore n'en apercevait-il que la moitié. Les figures des personnes qu'il contemplait lui paraissaient noirâtres, comme si elles appartenaient à des mulâtres. Sous l'influence des moyens destinés à rappeler la transpiration des pieds et combinés avec les hydrargyriques, etc., les phénomènes morbides avaient complétement disparu le 31 janvier 1852, date de la dernière consultation. Rustique, toutefois, resta un peu moins presbyte qu'avant la maladie dont il venait d'être atteint.

Observation LV. — Chez Lambert, âgé de quarante-cinq ans, qui se présenta pour la première fois à la consultation le 22 novembre 1851, le trouble des perceptions visuelles était accompagné de quelques phénomènes dignes d'être notés. L'œil gauche distinguait les objets avec des dimensions plus volumineuses que celles dont ils étaient pourvus en réalité. L'œil droit apercevait une plaque noire qui se plaçait sur les corps que regardait le malade.

« Lorsque je suis allé vous consulter pour la première fois, dit Lambert lui-même dans une note qu'il rédigea sur mon invitation, j'éprouvais une grande difficulté à écrire. Je voyais à peine les lettres que je formais, et si l'une d'elles était manquée, il m'était impossible de la terminer : le trait que j'ajoutais se trouvait toujours à côté. Le soir,

au lieu d'une chandelle, j'en voyais trois, collées les unes sur les autres en bas, et dont les flammes se séparaient ensuite parfaitement. Dans les rues, chaque bec de gaz formait soleil. L'éloignement en augmentait le diamètre, de telle sorte qu'à une certaine distance tous ces soleils se réunissaient et formaient un embrasement général. Au milieu de chaque soleil il y avait une tache noire, qui grandissait aussi par l'éloignement. La plus proche avait les dimensions du fond d'un chapeau. » Lambert ajoute qu'il était en proie à une fatigue survenant avec rapidité dès qu'il tentait de se livrer à quelque travail exigeant des efforts de vision. Quand il écrivait, il voyait deux plumes au lieu d'une. Voulait-il ranger des chiffres sur une colonne, il ne pouvait y arriver : il les plaçait les uns d'un côté, les autres de l'autre.

Le malade était tourmenté d'un coryza chronique et d'un asthme dont les accès se renouvelaient toutes les nuits. Il ne trouvait contre eux quelque soulagement qu'en fumant, dans une pipe de terre ordinaire, un mélange de feuilles de sauge, de stramoine et de belladone.

En recherchant les conditions qui avaient pu engendrer de tels désordres, je demeurai convaincu qu'ils avaient pour source la suppression d'une sueur des pieds, à laquelle Lambert avait été sujet depuis son jeune âge. Dès qu'elle disparut, elle fut remplacée par des transpirations copieuses au cuir chevelu. Les cheveux tombèrent en partie; ceux qui restèrent devinrent étiolés et maigres. Des phénomènes amaurotiques surgirent presque en même temps; ils arrivèrent peu à peu au développement déjà signalé. Le coryza, l'asthme, dataient également de cette époque.

Il serait trop long de relater toutes les phases d'une médication compliquée, et qui dura plus d'une année. Tout en ayant recours aux mercuriaux, aux dérivatifs intestinaux et cutanés, et plus tard aux agents que l'expérience a démontrés les plus efficaces contre les amauroses torpides, je m'efforçai d'entretenir la transpiration des pieds, qui, ayant déjà commencé à reparaître dans les premiers jours de décembre 1851, se constitua dans les conditions qu'elle avait présentées jadis. Le coryza fut le symptôme qui s'amenda en premier lieu; peu de temps suffit pour sa disparition complète. L'asthme diminua à un point tel que les pipes devinrent bientôt inutiles, et que le malade finit par monter les escaliers sans essoufflement. Les phénomènes amaurotiques eurent le même sort. Lambert annonçait déjà, à la consultation du 15 avril 1852, que la flamme d'une bougie, jadis séparée, lui paraissait unique et homogène; que les becs de gaz lui semblaient disposés dans leur état normal. Il parvint à lire et à écrire avec facilité, et prit du service dans les bureaux d'une administration de voitures publiques.

Je me plais à citer, parmi les médecins qui ont suivi le traitement, le docteur Teillard, ancien membre de l'Assemblée nationale.

Un homme, âgé de 25 ans, dont parle Demours, avait depuis longtemps des sueurs nocturnes, qui cessèrent dans le courant d'un hiver. Il devint ensuite sujet à des vomissements, et son œil droit, qui s'affaiblit par degrés, finit par être frappé d'une amaurose complète. De plus, le droit interne fut attaqué de paralysie, de telle sorte que le globe était constamment dévié vers la tempe.

TRAITEMENT. — La médication des lésions de ce genre comprend une double indication à remplir : 1° rappeler la sécrétion diminuée ou arrêtée; 2° combattre les accidents visuels, d'après les caractères qu'ils présentent.

Les malades devront soigneusement se garantir de tout refroidissement des extrémités inférieures. Les chaussures en caoutchouc se sont souvent montrées

utiles. Nous leur recommandons de porter des bas de laine, extérieurement recouverts de chaussons de taffetas gommé, pratique que nous avons trouvée fort efficace, qui seule a souvent suffi et par laquelle nous commençons toujours. Il importe, d'après le docteur Mondière, de ne point appliquer les chaussons à nu sur la peau, la sensation de froid qu'engendre le contact du taffetas gommé avec le tégument cutané étant plus susceptible de chasser la sueur que de la rappeler. On peut faire saupouder la partie intérieure des bas de quelques pincées de farine de moutarde. Comme Ruete, nous prescrivons fréquemment, dans le même but, un mélange de deux parties de chaux et d'une partie de sel ammoniac; du chlorure de calcium se forme et le gaz ammoniacal qui se dégage se porte sur la peau qu'il stimule. La chaux et le chlorhydrate d'ammoniaque seront conservés séparément; on n'opérera le mélange qu'au moment de s'en servir.

Nous avons eu souvent recours à des frictions sur la plante des pieds avec un liniment dans lequel nous faisions entrer le camphre et l'ammoniaque.

Maintes fois encore nous avons prescrit les bains de sable chauds, qui ont réussi au docteur Mondière, dans des cas où d'autres expédients s'étaient montrés insuffisants. Comme lui, nous conseillons au malade de se couvrir les pieds et la région inférieure des jambes de plusieurs doubles d'étoffe de laine; ces parties sont placées dans un baquet qu'on remplit alors de sable aussi chaud qu'il peut être toléré. Il faut prendre de préférence ce bain le soir; il dure d'une demi-heure à une heure; puis le malade met des bas ou des chaussons de laine et des chaussons de taffetas gommé, et il se couche dans un lit bassiné.

Lobstein recommandait les bains de pieds avec la drèche. Dubois père prescrivait trois ou quatre pédiluves chaque jour, très-chauds et de cinq à six minutes de durée. Les bains de vapeurs aromatiques locaux ont encore été préconisés. Dans quelques localités de la France, les gens de la campagne cherchent à reconstituer la sueur des pieds arrêtée en interposant entre les bas et la peau des feuilles de lierre très-épaisses et peu perméables.

A l'accomplissement de la seconde indication se rattache l'intervention des éléments divers qui composent le traitement des affections amaurotiques en général. Nous ne saurions assez conseiller les mercuriaux et le sublimé surtout, qui se sont montrés si héroïques dans plusieurs cas de ce genre.

Article 6. — Amaurose suite de la suppression du mucus nasal, des lochies et du lait.

M. Mackenzie fait observer qu'une sécheresse inaccoutumée des narines est loin d'être rare dans la rétinite chronique et dans l'amaurose. On constate généralement, ajoute-t-il, une grande amélioration, quand la sécrétion de la membrane de Schneider se rétablit.

C'est à titre de complication de l'amaurose que nous avons presque toujours rencontré la circonstance qui vient d'être relatée; elle peut toutefois en être la cause occasionnelle, comme le fait suivant le démontre.

Observation LVI.—Chassan, âgé d'une cinquantaine d'années, d'un teint brun, d'une petite stature, avait coutume de priser depuis vingt-cinq ans, quand il renonça au tabac à cause des économies qu'il fut contraint de s'imposer. Il fut quelque temps après assailli par des maux de tête; sa vue se troubla; des mouches, des étincelles apparurent; les yeux devinrent sensibles à l'éclat du jour; l'argent, l'acier poli les éblouissaient. Ces accidents portèrent son médecin à lui conseiller l'application de quinze sangsues au fondement et des purgatifs.

Constatant, le 24 juin 1850, que les phénomènes congestifs étaient loin d'être éteints, je prescrivis l'aloès, la crème de tartre, les moyens, en un mot, destinés à remédier à la polyémie cérébro-oculaire. Depuis quelques jours d'ailleurs le malade avait repris l'usage de la poudre, à la cessation de laquelle il attribuait son affection.

Son état, bien que plus satisfaisant à la consultation du 6 juillet, laissait toutefois beaucoup à désirer. Chassan paraissait délivré des accidents congestifs, mais sa vue restait obtuse; il apercevait fréquemment, disait-il, des ombres qui passaient devant ses yeux; une figure blanche, regardée de côté, lui semblait appartenir à un mulâtre. Je mis en œuvre quelques-uns des éléments de la médication des amauroses torpides (teinture d'arnica, baume de Fioraventi, ammoniaque, etc.). Le 22 octobre suivant, je m'assurai, devant plusieurs confrères, que Chassan distinguait des petits caractères d'impression, tandis qu'auparavant il n'aurait pu reconnaître l'heure à sa montre; les mouches, les scotomes étincelants, l'altération de la coloration des objets avaient disparu. Il annonça que sa vue était presque aussi satisfaisante qu'avant la maladie qui l'avait conduit près de nous. Il pouvait lire alors plusieurs heures dans la journée sans fatigue [1].

Destiné à dégorger la matrice et à la ramener aux conditions dont elle jouissais avant la parturition, l'écoulement des lochies peut, par sa suppression brusque, engendrer des accidents fort graves, tels qu'une péritonite, un mouvement congestif vers l'encéphale, etc. Qui ne sait que la suspension de l'action organique qui préside à la constitution du flux lochial est susceptible de surgir par des influences variables : l'application des astringents sur les organes génitaux, l'impression du froid sur ces derniers ou sur les membres inférieurs, une affection morale vive et instantanée, etc.?

Il ne m'a jamais été donné d'observer des affections amaurotiques émanant de la cause que nous venons de signaler, cause invoquée d'ailleurs par Andreæ et plusieurs autres auteurs. Demours dit avoir vu plusieurs fois l'amaurose se produire après l'accouchement par l'arrêt des lochies, et guérir le plus habituellement par leur retour. Le docteur Hechler écrivait à M. Otto Rœhrig, qui nous a communiqué ce fait, qu'il eut l'occasion, étant à Varsovie, de donner des soins à madame Kr..., chez qui la vue se troubla, puis s'éteignit tout à fait, à la suite de la suppression de ce flux. Les fonctions visuelles ne se reconstituèrent qu'au bout de deux mois, sous l'empire de moyens médicaux et hygiéniques appropriés.

Admis par Andreæ, par Walther, par Weller et par quelques autres oculistes, le trouble de la vision, par suite de la suppression subite de la sécrétion laiteuse, n'a été constaté qu'un petit nombre de fois. Rarement, dit Demours, l'amaurose

[1] La guérison de cet homme s'est maintenue, d'après ce qu'il m'a dit lui-même, il y a quelques mois, à l'occasion d'une conjonctivite pour laquelle je lui ai donné des soins.

surgit parce que le lait a cessé de couler par les mamelles, soit à l'occasion du sevrage, soit par une suppression pathologique de cette sécrétion. Beer, qui a décrit cette forme, lui attribue, comme phénomènes symptomatologiques, ceux de l'amaurose par pléthore cérébro-oculaire : mal de tête violent, aversion pour la lumière, photopsie, détérioration de la vue qui peut aboutir à la cécité, contraction des pupilles, injection des vaisseaux de la conjonctive ; les seins, naguère gonflés par le lait, sont vides, flasques, pendants, exempts de douleur. Il a vu, dans de telles circonstances, des malades rester aveugles, bien que la sécrétion du lait eût été reconstituée au bout d'un laps de temps fort court et avec toute l'abondance désirée. Les topiques, appliqués sur les seins, occasionnèrent chez l'une d'elles des accidents inflammatoires et des abcès, pendant la durée desquels la faiblesse de la vue parut s'amender légèrement.

TRAITEMENT. — Les moyens indiqués dans l'observation LVI, les poudres sternutatoires (p. 623) et les expédients signalés à l'article 3 de cette section seront mis en œuvre dans les cas où l'on serait fondé à attribuer les désordres visuels à la cessation de la sécrétion olfactive. Pour rappeler le flux lochial, on prescrira les vapeurs simples ou aromatiques dirigées vers les organes sexuels, les cataplasmes chauds sur ces mêmes parties, les pédiluves irritants. Désormeaux recommande, dans le même but, l'application des sangsues à la région interne et supérieure des cuisses ou à l'intérieur des grandes lèvres, celle des ventouses ou des vésicatoires aux cuisses et la saignée du pied. S'agit-il de provoquer la sécrétion du lait qui a tari, on conseille les cataplasmes sur les seins, l'application sur ceux-ci de sachets remplis de plantes aromatiques, sèches, bien chauffées et saupoudrées de camphre (Beer), des frictions douces et fréquentes sur ces organes avec des flanelles chaudes et imprégnées de la vapeur du succin, du mastic, de l'oliban. Le sein sera donné à l'enfant ou à un jeune chien, ou l'on usera de moyens de succion artificiels.

Article 7. — Amaurose chlorotique.

Le trouble que la chlorose apporte dans toutes ou presque toutes les fonctions organiques se révèle, dans l'appareil de la vision, sous une forme d'autant plus digne d'intérêt, qu'un cortége de symptômes graves peut s'évanouir complétement sous l'influence d'une médication des plus simples. Vainement tenterait-on d'en triompher sans l'intervention des antichlorotiques. Ajoutons toutefois que, non traitée à temps par les remèdes opportuns, l'amaurose qui nous occupe peut à la longue devenir organique et résister aux ressources de l'art. Ainsi s'explique la persistance de la cécité observée chez quelques malades, même après la guérison de l'affection générale.

Aujourd'hui, d'ailleurs, toutes les questions qui se rattachent à cette dernière ont été parfaitement élucidées par l'analyse chimique et par l'expérimentation clinique. Rappelons que, fraîchement extrait de la veine et livré à l'impression de l'air atmosphérique, le sang se divise en deux parties : le sérum et le caillot, qui fournit de la fibrine et des globules dont le principe colorant ou *hématosine* contient 7 pour 100 de fer. Or, suivant MM. Andral et Gavarret, le caractère

fondamental de la chlorose et de l'anémie, qui se développe lentement, réside dans la diminution de la masse des globules, qui, d'une moyenne de 127 millièmes, peut descendre à 60, 50, 30 et même à près de 20 millièmes. En même temps que la quantité des globules décroît, celle du sérum augmente. Il résulte de ces altérations que le sang appauvri ne saurait plus, dans un assez grand nombre de cas, convenablement exciter l'appareil de la fonction visuelle.

La pâleur verdâtre, la bouffissure de la face, la décoloration des gencives et des lèvres, les migraines, le bruit de souffle aux vaisseaux carotidiens, la gastralgie, les palpitations, l'essoufflement, la leucorrhée, l'aménorrhée ou la dysménorrhée, l'œdème des extrémités inférieures, etc., sont-ils associés à l'extinction ou à un trouble de la vision, rien n'est aisé comme d'assigner à la maladie oculaire son caractère véritable; mais il n'en est pas toujours ainsi. L'expérience prouve qu'une fille peut avoir le teint fleuri, et être cependant affligée de chlorose; si celle-ci est si souvent méconnue, c'est qu'elle ne se révèle parfois que par un petit nombre des désordres fonctionnels qu'elle engendre. Dans les leçons cliniques que le professeur Trousseau faisait à l'Hôtel-Dieu de Paris, et dont le souvenir nous a plus d'une fois guidé dans l'exercice de notre art, ce praticien faisait observer qu'il en était de la maladie d'ensemble, de la maladie protéiforme, appelée *chlorose*, comme de la syphilis : un ou deux symptômes peuvent en trahir l'existence, de même qu'il suffit d'un seul chancre pour faire reconnaître une affection vénérienne.

L'amaurose chlorotique s'est présentée à moi, tantôt avec le type asthénique, tantôt avec le type congestif, associée, dans le dernier cas, à une fausse pléthore, à une pléthore par un sang séreux.

On lit dans le travail du docteur Marchal[1] :

Observation LVII. — Mademoiselle Virginie, âgée de vingt ans, femme de chambre chez l'un des plus célèbres homœopathes de Paris, était affectée depuis deux ans d'un trouble considérable de la vue. Elle se présenta, le 16 juillet 1849, aux consultations cliniques de M. Deval.

Inhabile à se livrer à des travaux de couture, elle était souvent tourmentée par des étincelles et des mouches; de la diplopie survenait de temps à autre. Des phénomènes chlorotiques étaient très-manifestes chez cette jeune fille. Ses règles étaient irrégulières, peu abondantes; le sang était pâle et pauvre; elle avait en outre des migraines, de la gastralgie, de l'essoufflement, des palpitations de cœur, de la leucorrhée et des appétits bizarres: il lui arrivait parfois de boire du vinaigre. On constatait aussi un bruit de souffle continu très-marqué dans les vaisseaux carotidiens. Elle avait été saignée plusieurs fois, ce qui l'avait momentanément soulagée; mais les symptômes amaurotiques avaient ensuite augmenté d'intensité.

L'idée d'une amaurose chlorotique dut dominer la médication. M. Deval ordonna des pilules ferrugineuses, un régime tonique, des lotions froides sur les yeux et les parties voisines, et la suppression complète de tout travail assidu.

Après avoir relaté les différentes phases de ce traitement, l'auteur ajoute : « Le 8 fé-

[1] Marchal, *Considérations sur le diagnostic et le traitement des affections amaurotiques*; thèse inaug. Paris, 1850, p. 23.

vrier 1850, la malade est bien réglée, le teint est coloré; il n'y a plus de souffle dans les vaisseaux du cou; la vue est très-bonne, bien que disposée à se troubler par un travail assidu. On cesse l'usage des préparations ferrugineuses. »

On trouve dans les annales de la science plusieurs faits analogues à celui qui vient d'être relaté.

Consultés pour une fille de 19 ans, qui était aveugle depuis l'âge de 14 ans, avec dilatation des pupilles et aménorrhée complète, Bouvart et Demours conseillèrent un opiat ferrugineux dont l'usage était remplacé, tous les dix jours, par un purgatif. « Les règles parurent promptement, ajoute Demours; la vue ne tarda pas à revenir, d'abord à l'œil droit, ensuite au gauche. J'ai vu, quelques années après, cette jeune personne très-clairvoyante. »

Cunier a également relaté l'observation d'une fille âgée de 17 ans, chlorotique, non réglée depuis onze mois, et chez qui les perceptions visuelles s'étaient affaiblies peu à peu, puis s'étaient complétement éteintes, d'abord à l'œil droit, puis à l'œil gauche. Ce praticien ordonna le sous-carbonate de fer, une cuillerée à bouche de vin de Séguin une heure après chaque repas, la tisane de houblon, de l'exercice et un régime fortifiant. Plus tard, on pratiqua, sur la région péri-orbitaire, des frictions avec l'huile strychninée. Ce traitement eut pour effet le rétablissement complet des fonctions visuelles.

TRAITEMENT. — La médication des désordres chlorotiques de la vue consiste presque tout entière dans l'administration du fer, justement appelé par M. Trousseau un médicament reconstituant. Il résulte des recherches du professeur Corneliani (de Pavie) que ce n'est, en général, qu'un mois après le début de la médication que la quantité du sérum diminue, tandis que le nombre des globules augmente.

Le tartrate de potasse et de fer, en pilules ou en sirop, mérite d'occuper le premier rang parmi les préparations martiales auxquelles on peut avoir ici recours. Je commence habituellement par la dose quotidienne de 50 centigrammes; j'arrive rapidement à 1 gramme et je ne dépasse presque jamais 2 grammes. M. Mialhe, qui accorde une préférence exclusive à ce sel, le considère comme de tous les composés ferrugineux celui qui atteint le mieux le but qu'on se propose, la régénération des globules sanguins. Au fur et à mesure, dit-il, que les éléments de l'acide tartrique sont transformés en d'autres produits par l'oxygène du sang, l'oxyde de fer, mis en liberté, se combine directement avec les éléments albumineux, pour concourir à la reconstitution des globules.

La question de savoir s'il vaut mieux avoir recours à des préparations martiales, solubles ou insolubles, ne doit point nous occuper ici. J'ai eu recours, avec les plus grands avantages, à la limaille très-pure, et qui devra surtout être exempte de cuivre, et au sous-carbonate de fer. Un opiat composé de 30 grammes de l'un de ces agents, 8 de rhubarbe, 2 de cannelle, 2 d'aloès succotrin et quantité suffisante de miel blanc, a parfois ramené les règles, au bout de 15 ou 20 jours. La dose est d'une demi-cuillerée à café, deux fois par jour, au début; de deux cuillerées plus tard. J'ai vu cet opiat causer des coliques dans le principe, et être ensuite parfaitement supporté. Quelques praticiens ont une

prédilection particulière pour le fer réduit par l'hydrogène, dont la dose moyenne est de 15 à 20 centigrammes le matin et d'une égale quantité le soir. D'après M. Quevenne, cette substance, bien qu'insoluble, est, de toutes les préparations de ce genre, celle qui introduit le plus de fer dans le suc gastrique pour un poids donné. Les pilules de Vallet, de 2 à 7 ou 8 par jour, suivant l'âge des malades, m'ont été utiles.

Je prescris habituellement le fer au commencement des deux principaux repas ; l'estomac en est moins fatigué ; l'assimilation du remède avec les aliments me paraît favoriser avantageusement son action sur l'économie. Je suspens, de temps à autre, les préparations martiales, pour les reprendre ensuite. Plusieurs médecins les conseillent à des quantités énormes ; je préfère les doses faibles, mais continuées longtemps. M. Mialhe fait observer avec juste raison qu'il ne suffit pas d'introduire du fer dans l'économie pour en régénérer immédiatement les éléments organiques, cette régénération ne pouvant s'effectuer que lentement et pour ainsi dire molécule à molécule.

Les purgatifs, les cataplasmes sinapisés aux jambes, les lotions froides sur les yeux et le front, les anticongestifs, en un mot, administrés prudemment, seront invoqués avec fruit, si les désordres semblent accompagnés d'une polyémie cérébro-oculaire. Quelques stimulants locaux et la pommade de Gondret seront recommandés, si la lésion oculaire offre un caractère de torpidité.

Article 8. — Amaurose suite d'évacuations sanguines exagérées, d'une déperdition immodérée de lait et de ptyalisme.

L'épuisement occasionné par les grandes évacuations, quelle que soit leur nature, peut donner lieu à des perturbations visuelles. Ces causes de débilitation générale auront sur l'organe de la vue d'autant plus de prise que le sujet sera plus âgé, plus chétif et plus affaibli, et que les yeux auront déjà présenté des symptômes d'amblyopie ou d'amaurose confirmée (p. 616).

Le vulgaire dit que les saignées affaiblissent la vue, proposition populaire que j'ai trouvée vraie dans bien des circonstances. L'enseignement déjà cité (p. 618) de Demours ne devra pas être perdu de vue dans la pratique.

Un jeune homme atteint de dévoiement et de fièvre fut, au rapport d'Arrachart, saigné deux fois au bras, dans un court espace de temps, et sa vue commença dès lors à se troubler. Une troisième saignée, pratiquée au pied, augmenta sensiblement l'affaiblissement de cette fonction. Immédiatement après une quatrième saignée du pied, la cécité était complète.

Walther dit avoir vu, pendant le choléra, l'amaurose surgir instantanément durant la saignée, et persister jusqu'à la mort.

J'invoquerai le témoignage de Carron du Villards, qui, après avoir avancé que les violentes hémorrhagies pouvaient donner lieu à l'amaurose, dit avoir traité, avec Lisfranc et Pariset, une dame affligée d'un carcinome utérin, et qui, après chaque hémorrhagie, devenait aveugle pendant plusieurs jours ; elle succomba frappée de cécité depuis quelques semaines. « C'est probablement, ajoute

l'auteur, les symptômes amaurotiques développés à la suite des évacuations sanguines qui font croire généralement que les saignées très-abondantes et répétées altèrent la vue, croyance que je partage, d'ailleurs, sous quelques rapports. »

Au nombre des accidents que peut déterminer l'hémorrhagie chez la femme, avant, pendant ou après l'accouchement, le docteur Cazeaux place la faiblesse de l'ouïe et celle de la vue. Il cite l'observation, relatée par Ingleby, d'une malade qui, devenue subitement aveugle sous cette influence, resta cinq jours sans pouvoir distinguer aucun objet, et ne recouvra la vue qu'au bout de six mois.

Ma pratique me fournit plusieurs faits du même genre. Une femme jouissait du plein exercice des fonctions visuelles, quand elle fit une fausse couche ; celle-ci fut suivie d'hémorrhagies utérines qui, pendant six semaines, se reproduisaient tous les deux ou trois jours. La malade tomba dans une langueur extrême, et éprouva une détérioration très-grande de la vision, à l'œil droit, tandis que celle-ci fut anéantie dans son congénère. Je constatai que ce dernier n'apercevait que l'ombre des corps qu'on agitait devant lui. Un ancien capitaine de la garde nationale parisienne, homme vigoureux et d'une haute stature, se sentant incommodé par le sang, se fit poser trente sangsues au fondement, sans l'assentiment d'un homme de l'art. Une telle pensée lui fut fatale. Sa vue, bonne jusqu'alors, subit une altération qui, plusieurs mois après, durait encore.

Il est digne de remarque qu'à moins que l'individu ne soit très-jeune et que l'émission sanguine n'ait été peu copieuse, la vision ne récupère que rarement le degré d'énergie dont elle jouissait auparavant, le sujet eût-il repris l'état primitif de ses forces. L'amaurose, d'ailleurs, n'est pas le seul accident que soient susceptibles d'engendrer les spoliations sanguines exagérées : en compulsant les écrits de Sydenham, de Van-Swieten, de Barras, de Loyer-Villermay, on y rencontre des exemples d'affections spasmodiques ou autres, reconnaissant une telle origine. C'est dans les pays chauds que les saignées amènent plus particulièrement la prostration. Le docteur Visinier m'a dit avoir constaté, à la Louisiane, plusieurs cas de fièvres intermittentes pernicieuses, ayant pour cause des évacuations sanguines.

L'intervention des pédiluves irritants a paru mauvaise chez quelques amblyopiques. Plusieurs d'entre eux se sont plaints que leur vue en était altérée. Leur nombre est tel que je ne saurais douter de la véracité de leurs assertions.

L'expérience démontre que des effets analogues à ceux qui viennent d'être signalés peuvent provenir d'une lactation prolongée. Lawrence a vu, dans la basse classe de la société, des femmes, qui allaitaient trop longtemps, tomber dans le marasme et devenir presque tout à fait aveugles. Une malade, qui a fréquenté mon dispensaire pour une lésion de l'œil droit, ne voyait plus, depuis plusieurs années, de l'œil gauche, qu'elle considérait comme perdu. Or elle me dit que la vision existait, bien que faible, dans cet organe, quand elle baissa graduellement pendant qu'elle nourrissait son enfant ; dix-huit mois après le début de l'allaitement, elle était abolie. Ces mêmes phénomènes morbides peuvent dériver de la galactorrhée, ou flux exagéré de lait, lequel reconnaît pour causes principales l'allaitement de plusieurs nourrissons à la fois, une trop vive stimulation des seins occasionnée par un enfant vorace, une constitution débile ou

ruinée par des maladies préexistantes, par un régime trop peu réparateur.

M. Mackenzie, qui paraît avoir rencontré un bon nombre de cas se rattachant à cette catégorie, a consigné dans un travail spécial [1] le résultat de ses observations. Le mal, d'après cet oculiste, peut n'envahir qu'un seul œil ; le plus habituellement, il attaque les deux yeux à la fois. Il est rare que de très-jeunes femmes en soient atteintes ; la plupart ont dépassé la trentaine et ont eu plusieurs enfants qu'elles ont nourris longtemps. Quand elles commencent à se plaindre de leurs yeux, elles ont presque toujours allaité depuis plusieurs mois, de douze à dix-huit ; la maladie peut surgir encore après le sevrage. Leur habitude extérieure indique un sang appauvri ; assez souvent elles ont été chlorotiques avant leur mariage ou affaiblies par des hémorrhagies ou des écoulements leucorrhéiques. Elles ont éprouvé une fatigue extrême, en nourrissant exclusivement leur enfant de leur lait et en le laissant prendre le sein, la nuit, pendant qu'elles dormaient ; plusieurs d'entre elles, privées d'une alimentation suffisante, ont eu recours, pour soutenir leurs forces, aux boissons alcooliques. Un excès de fatigue des yeux, employés à coudre ou à d'autres travaux exigeant des efforts de vision, le défaut de sommeil, des agitations morales, contribuent, avec la lactation contre-indiquée ou prolongée, à cet affaiblissement des fonctions visuelles.

L'amaurose, dans plusieurs cas de ce genre, dépend de la détérioration de l'économie, d'un état d'asthénie générale, et les globes ne présentent aucun symptôme morbide appréciable. Dans d'autres circonstances, les phénomènes indiquent une congestion des membranes profondes et les yeux sont parfois enflammés. L'ophthalmoscope, sous ces divers rapports, pourra utilement éclairer le diagnostic.

Le traitement consiste à arrêter la lactation, à fortifier l'économie par les toniques, les préparations martiales, un régime substantiel, l'exercice en plein air, et à ne soumettre les yeux à aucune occupation qui les fatigue. La présence des accidents congestifs est susceptible d'apporter dans la médication des modifications auxquelles tout médecin instruit saura se conformer. M. Mackenzie dit avec raison qu'il ne peut être ici question de saignée générale ; mais il y a quelquefois indication, ajoute-t-il, de tirer un peu de sang de la région des tempes, à l'aide de sangsues ou de ventouses scarifiées.

Beer et d'autres auteurs font figurer les salivations abondantes dans le cadre étiologique des affections amaurotiques. On sait que le ptyalisme s'associe aux différentes espèces de stomatite, soit que la membrane orale soit seule frappée de phlegmasie, soit que les accidents intéressent les os maxillaires ou d'autres parties limitrophes. Les maladies du pancréas sont accompagnées souvent d'une sialorrhée copieuse. M. Aerpel, praticien de grande expérience, a eu l'occasion de donner des soins à un jeune homme affligé d'un bec-de-lièvre très-développé à la lèvre inférieure ; il était survenu par suite d'un coup de fusil reçu à la chasse, et qui avait fracassé la mâchoire correspondante. Une forte quantité de salive ruisselait continuellement à travers l'orifice ; elle était surtout abondante pendant les actes de la mastication et de la parole. A la longue, une grande

[1] *Annales d'oculistique*, t. XXXI, p. 162.

prostration des forces s'établit ; les digestions devinrent pénibles et les vomissements fréquents ; le sujet finit par succomber. Or, pendant que l'affaiblissement général suivait son cours, la vue vint participer aux désordres ; trouble d'abord, elle s'éteignit complétement, avec les phénomènes de l'amaurose asthénique.

Article 9. — Amaurose suite d'excès vénériens.

L'influence, sur l'appareil de la vision, de l'abus des organes génitaux est assez importante pour demander ici quelques développements. Les ouvrages, sur l'onanisme, de Tissot et du docteur Deslandes, contiennent, à cet égard, des faits du plus haut intérêt, et plus propres à corriger certains jeunes gens que les conseils de leurs parents et de leurs maîtres.

Un médecin de Paris me disait qu'il avait, étant enfant, la funeste manie d'une masturbation effrénée. La vision s'abolit un jour chez lui, et resta dans cet état pendant plusieurs heures.

Le docteur Serrurier communiqua, il y a quelques années, à la Société de médecine pratique de Paris, le fait d'une cécité arrivée graduellement, dans l'espace de six mois, chez un jeune homme adonné à l'onanisme. Alarmé d'une telle conséquence, il fit trêve à cette habitude, mais était aveugle, quand ayant un jour été jeté à terre, hors de son cabriolet, il resta sur la place sans connaissance ; en reprenant ses sens, il s'aperçut qu'il avait recouvré la vue, qui se maintint depuis lors.

J'ai rencontré de ces malheureux jeunes gens chez lesquels les désordres paralytiques avaient pour siége principal la vue et les membres pelviens. Le teint de ces malades est habituellement blême et blafard ; leur regard est sombre ; leurs facultés intellectuelles, leur mémoire surtout sont émoussées. Ils sont maigres et se plaignent d'une grande prostration ; leurs mains et leurs pieds sont glacés. J'en ai vus qui accusaient des palpitations de cœur, des migraines, des douleurs aux oreilles, le long du rachis, etc. Les organes génitaux ont perdu de leur force et de leur vigueur. Plusieurs sont épuisés par un écoulement involontaire de la matière séminale.

Un amaurotique, âgé de trente ans, et qui m'a avoué s'être livré, pendant vingt ans, à l'onanisme, m'écrivait : « Vous voulez bien me dire que mon mal disparaîtra, si j'évite les causes qui ont pu lui donner naissance. Malheureusement, il est trop tard. J'ai renoncé à la détestable habitude de l'onanisme ; qu'est-il arrivé ? Par suite de l'affaiblissement des organes génitaux, j'ai des pollutions nocturnes, trois ou quatre fois par semaine. L'ébranlement nerveux étant le même que si les pollutions étaient volontaires, comment voulez-vous que je guérisse ? Indiquez-moi quelque moyen d'empêcher ces pollutions qui me tuent. Le lendemain, après cette perte séminale, je suis essoufflé et j'ai les jambes chancelantes. »

Si les jeunes gens, qui se livrent à ce genre de jouissances, usent rapidement leur vie et hâtent l'arrivée d'une caducité précoce, on prévoit ce qui peut arriver aux vieillards, dans des circonstances pareilles. Un sexagénaire, cité par Reveillé-Parise, eut fantaisie de vivre avec une jeune Italienne dont le tempérament était celui d'une Messaline. Il s'ensuivit une cécité, et la mort au bout de

huit jours. Il y a lieu de présumer qu'une congestion encéphalique a tué cet homme ; car si les afflux sanguins vers le cerveau sont habituellement légers dans ces occurrences, l'expérience démontre qu'ils peuvent quelquefois aussi devenir funestes.

Les anciens, qui regardaient la liqueur séminale comme une matière nerveuse, sous forme liquide, émanant du cerveau et de la moelle épinière, devaient en considérer la perte comme la source des accidents qui nous occupent. L'émission d'une once de cette liqueur, a-t-on dit, peut être évaluée à celle de 40 onces de sang. On pense généralement aujourd'hui que le fait de la spermatorrhée joue ici un rôle moins important que l'ébranlement occasionné par l'orgasme vénérien dans le système nerveux tout entier. Chez la femme, par exemple, l'émission du fluide déversé par les organes mucipares ne peut guère, bien que souvent abondant, rendre compte de la gravité des désordres. La moelle épinière est considérée par des praticiens comme spécialement intéressée dans les excès de ce genre ; aussi a-t-on depuis longtemps donné à des lésions qui en sont la conséquence le nom de consomption dorsale (*tabes dorsalis*), et la myélite leur a-t-elle été fréquemment attribuée. D'autres, qui ont prétendu que ces mêmes excès avaient une influence plus particulière sur le cervelet, ont émis quelques faits à l'appui de leur théorie. C'est ainsi qu'un garçon de treize ans, cité par Gall, et qui se livrait à l'onanisme avec fureur, fut atteint d'un trouble de la vision. Après avoir perdu la faculté de distinguer les objets, si ce n'est par l'angle interne des deux yeux, il finit par devenir aveugle. Or, pendant que ces désordres suivaient leur cours, les extrémités inférieures se paralysèrent. A l'autopsie, Gall trouva les deux lobes du cervelet remplis de pus ; la suppuration, toutefois, avait fait plus de ravages dans le lobe gauche que dans le lobe droit. Notons enfin que l'épuisement, qui résulte de la masturbation chez les jeunes sujets, donne prise au développement de certaines lésions auxquelles ils peuvent être prédisposés. C'est ainsi que tel enfant pourra plus aisément être affecté que tel autre d'une phthisie pulmonaire ou d'une entérite tuberculeuse, s'il est issu de parents tuberculeux.

L'exploration ophthalmoscopique des sujets porteurs de symptômes amaurotiques, par suite de pollutions nocturnes, m'a souvent offert des désordres localisés dans la choroïde. Parfois les dispositions pigmentaires caractéristiques de la choroïdite atrophique m'ont démontré que le mal était loin d'avoir une origine récente. Quelques indices précieux touchant l'acte de la masturbation ont été précédemment signalés (p. 84). Le phénomène, noté par M. Pétrequin, de la déformation de la pupille dans le sens de la racine du nez, ne tiendrait-il pas à une congestion choroïdienne plus particulièrement localisée dans le voisinage de cette région, sous l'influence d'une condition inexpliquée ?

TRAITEMENT. — Il consiste, avant tout, dans la soustraction de la cause qui a donné lieu à la maladie, et dans les moyens hygiéniques et thérapeutiques les plus propres à remédier à l'épuisement. Nous mentionnerons les lotions générales faites tous les matins avec de l'eau froide, les bains aromatiques, les bains de mer, les exercices gymnastiques, un air pur, une alimentation substantielle. Nous avons été à même d'apprécier plusieurs fois les bons effets qu'on retire,

dans des cas semblables, de la distraction des voyages. Nous avons conseillé avec avantage les préparations martiales associées à la gentiane, à la cannelle ou à d'autres substances fortifiantes. Les pilules de seigle ergoté et de camphre [1], à la dose d'une pilule soir et matin, nous ont réussi chez un jeune homme, pour arrêter des pollutions nocturnes qui étaient la conséquence d'excès solitaires. On a préconisé, pour le même but, le brômure de potassium (de 1 gramme à 1 gramme 1/2, dans un julep gommeux de 125 grammes, à prendre dans les vingt-quatre heures). J'ai vu, au Val-de-Grâce, avec le docteur H. Larrey, un Polonais affligé d'une cécité amaurotique par épuisement général et chez qui des pollutions du même genre furent utilement combattues par les douches ascendantes à l'eau froide vers le périnée et les parties génitales. Le malade se trouvait parfaitement aussi d'un drap mouillé qu'on lui appliquait, tous les jours, sur le corps, de la tête aux pieds, application après laquelle survenait une diaphorèse abondante. Les données qui précèdent ne sont, d'ailleurs, que des généralités susceptibles de modifications suivant les variétés individuelles. Les frictions excitantes vers les yeux et les autres remèdes locaux de l'amaurose torpide pourront également être efficaces; mais il ne faut procéder à leur application qu'après avoir vérifié, avec l'ophthalmoscope, les conditions de l'organe malade.

Article 10.—Amaurose rhumatismale.

Parmi les causes les plus fréquentes de la paralysie des nerfs de l'œil, il faut citer le froid humide, et son impression surtout, quand on sort d'un lieu fortement échauffé, les brusques mutations de l'atmosphère, les courants d'air, notamment lorsqu'on est en sueur, les lotions à l'eau froide de la tête ou de la face en transpiration, toutes les influences, en un mot, qualifiées de rhumatismales.

En décembre 1762, la marquise de Pompadour, après avoir pris froid dans le parc de Versailles, fut très-étonnée le lendemain, à son réveil, de ne plus distinguer que la moitié des objets qu'elle regardait de son œil gauche. En examinant une personne, dit Demours, qui relate ce fait, elle ne voyait ni la joue droite, ni le côté correspondant du nez. Il annonce que son père triompha de l'accident au bout de deux mois, en insistant sur les moyens capables d'exciter l'action du tissu cutané.

Beer paraît avoir rencontré l'amaurose rhumatismale chez des sujets qui, ayant la tête et le front en sueur, avaient ôté leur chapeau, et laissé leur tête longtemps à découvert.

Des malades ont été attaqués d'amaurose pour avoir quitté une perruque à laquelle ils étaient habitués depuis longtemps. Demours cite un fait de ce genre.

Bien que les phénomènes rhumatismaux soient si fréquemment inexplicables

[1] Poudre de seigle ergoté, 10 centigrammes ; camphre, 5 centigrammes M. pour une pilule.

(p. 87), l'invasion, par exemple, d'une hémiplégie faciale, à la suite d'un simple courant d'air, je crois, toutefois, que dans un bon nombre de cas, l'échange spontané d'un mouvement fluxionnaire, qui, abandonnant violemment l'organe cutané, envahit impétueusement aussi l'œil et souvent le cerveau, rend compte suffisamment de la production des désordres morbides. C'est ainsi qu'après avoir porté, par les plus grandes chaleurs de l'été, une charge de linge à la rivière et avoir plongé, toute mouillée de sueur, ses bras dans l'eau, une jeune fille dont parle Arrachart, saisie soudainement par le froid, fut frappée de cécité en moins d'un quart d'heure. Il cite encore l'exemple d'un jeune homme qui, ayant séjourné dans une pièce fortement chauffée par un poêle, en sortit tout en sueur; la transpiration fut arrêtée par l'impression de l'air froid; il se coucha avec un violent mal de tête, et le lendemain il se réveilla aveugle. Je trouve, dans la publication de Kleinert[1], le fait d'un garçon aux yeux délicats, qui, un quart d'heure après s'être frotté la face avec de la neige, fut atteint d'un tel trouble de la vision, qu'il ne pouvait reconnaître les objets, qui lui semblaient obscurcis par un nuage épais. Celui-ci et la céphalalgie qui l'accompagnait commencèrent à se dissiper au bout de quelques heures par le séjour au lit et sous l'influence de boissons chaudes, qui provoquèrent une diaphorèse abondante; il ne resta plus qu'une forte photophobie, qui s'évanouit graduellement à son tour.

Quelle que soit, d'ailleurs, l'idée qu'on voudra bien se faire du rhumatisme, voici ce qui résulte de mon expérience en ce qui concerne les variétés amaurotiques qui s'y rattachent.

Je suis fréquemment consulté par des rhumatisants qui se plaignent d'un trouble plus ou moins considérable de la vision. Je trouve assez communément les pupilles contractées; je les ai vues dilatées, dans quelques cas; elles sont parfois à bords irréguliers, par suite d'une iritis sourde et latente. Cette sorte de sujets souffrent notamment et voient plus mal à l'abaissement de la température, et quand le temps est humide et brumeux; baromètres vivants, ils signalent les vicissitudes de l'atmosphère. Notons que les douleurs rhumatismales se font principalement sentir la nuit. Le plus grand nombre de nos malades ont accusé un sentiment de froid à la tête, qu'ils couvraient beaucoup, et répugnaient aux applications réfrigérantes. L'invasion de l'amaurose rhumatismale peut être rapide, ce qui a lieu surtout quand le sujet a éprouvé la brusque impression de l'influence qui lui a donné lieu; c'est notamment chez les vieux rhumatisants que la maladie s'établit avec lenteur. Je l'ai plus fréquemment rencontrée aux deux yeux à la fois que dans un seul de ces organes.

Observation LVIII. — Madame Lacoste apercevait de l'œil gauche, le seul qui lui restât, des mouches, des étincelles et des festons lumineux. Sa faculté visuelle était sujette à des alternatives en bien et en mal. « C'est surtout, me dit-elle, quand les glaces me prennent sur la tête que ma vue est mauvaise. » Parfois, durant la nuit, les élancements qui surgissaient dans l'œil rhumatisé réveillaient la malade et s'accompagnaient d'un écoulement abondant de larmes. Elle ne souffrait presque jamais quand le temps était sec et chaud; dans les conditions opposées elle était tourmentée par des douleurs, principalement aux membres supérieurs et dans la région dorsale.

[1] Kleinert's *Repertorium*. Leipzig, 1836.

Observation LIX. — Madame Lemoine, aveugle et rhumatisante au plus haut degré, annonça, le 7 février 1848, que la veille elle avait horriblement souffert aux yeux, durant plusieurs heures, pour avoir stationné pendant quelque temps, le soir, près du jet d'eau du Palais-Royal.

Observation LX. — Atteinte de rhumatismes depuis quatre années, madame Chapet nous dit, le 25 janvier 1850, que le bras gauche s'était pris d'abord chez elle, puis la tête, puis l'œil gauche et ensuite l'œil droit. Elle annonça, le 15 février, qu'elle avait été en proie les jours précédents à des douleurs vives au cuir chevelu, pendant lesquelles sa vision avait gagné beaucoup; mais, ajouta-t-elle, ces douleurs passées, les yeux se sont brouillés de nouveau.

Observation LXI. — Madame Chapelle attribua son amblyopie et ses rhumatismes à ce qu'elle avait occupé un rez-de-chaussée humide. Une grande amélioration s'était manifestée dans son état depuis qu'elle habitait un logement plus salubre.

Une paralysie de la sixième paire gauche, et une amblyopie double, de nature rhumatismale, ne sauraient être, dans le fait suivant, l'objet d'un doute.

Observation LXII. — Le 6 janvier 1848, madame Chenut consulte, à l'Hôtel-Dieu, le professeur Roux, qui lui ordonna un séton à la nuque. Répugnant à s'y soumettre, elle vint me trouver et me fournit les renseignement suivants :

Une douleur très-forte surgit à l'épaule droite il y avait six mois; elle ne dura que vingt-quatre heures, du dimanche au lundi soir. Le mardi, la partie droite du front fut envahie par des élancements qui se perpétuèrent six semaines; après leur disparition, des souffances aiguës se manifestèrent à la mâchoire inférieure, à gauche. Dans une promenade, il y avait trois mois, la vue se troubla tout à coup, au point que les objets n'étaient presque pas distingués; madame Chenut ne ressentit plus dès lors les douleurs de la mâchoire. Son médecin avait eu recours aux émissions sanguines, aux vésicatoires et au calomel.

Je constatai une vision assez obscure pour empêcher la consultante de cheminer seule sans danger sur la voie publique. Un strabisme interne, associé à de la diplopie, régnait à gauche. La malade était très-sensible au refroidissement de la température, et recherchait la chaleur.

Schmucker rapporte qu'un homme, tourmenté d'une violente douleur de goutte à l'épaule droite, plaça sur cette région des linges imbibés d'eau froide. La douleur cessa; mais, douze heures après, la vision était abolie. Ce chirurgien se hâta de faire appliquer un large vésicatoire sur cette même épaule, administra l'émétique, et soutint quelque temps les effets de ces moyens; deux mois après, le malade avait recouvré la vue.

L'ophthalmoscope ne m'a révélé rien de bien concluant au point de vue des signes objectifs de l'amaurose rhumatismale. Dans quelques cas, le fond des yeux a paru offrir ses conditions normales; dans d'autres, j'ai constaté des hypérémies, des choroïdites, des déformations de la papille. On a prétendu que la membrane de Jacob jouait un rôle important dans la localisation de la forme morbide dont il s'agit, opinion qui cadre avec la pensée qu'on attache généralement au rhumatisme, si l'on adopte, quant aux fonctions de la couche des bâ-

tonnets, la théorie de Dalrymple et de plusieurs autres auteurs (p. 12). Toujours est-il que la méropie qui surgit soudainement, sous l'influence des conditions qui nous occupent, peut indiquer un décollement de la rétine.

TRAITEMENT. — Il faut associer ici à la médication de l'amaurose, suivant le type qu'elle présente, les moyens dont l'expérience a sanctionné l'efficacité dans le rhumatisme.

J'emploie souvent la teinture de semences de colchique, placée par Giacomini dans la classe des hyposthénisants cardiaco-vasculaires. Le docteur Worms, médecin de l'hôpital du Gros-Caillou, qui l'administre toujours contre le rhumatisme articulaire, à raison de 20 gouttes d'abord, de trois en trois heures, portant ensuite la dose à celle de 40 gouttes, trois ou quatre fois dans les vingt-quatre heures, a remarqué que l'usage de ce moyen, suivi avec persévérance, amenait la sédation du pouls [1]. Chez les sujets très-sensibles, dit-il, il détermine parfois une diarrhée assez marquée et des troubles passagers du sensorium; mais ils n'ont jamais de gravité, et cèdent promptement, soit d'eux-mêmes, soit à l'aspiration d'un peu d'ammoniaque liquide. L'extrait alcoolique d'aconit, seul ou combiné avec les mercuriaux, mérite d'être recommandé.

Les bains de vapeurs, simples ou aromatiques, que je fais prendre, autant que possible, à domicile, pour éviter le refroidissement, se sont montrés fort efficaces. Je les ordonne le soir, au moment du coucher; la chaleur du lit entretient ainsi vers la peau, après leur administration, un mouvement salutaire. Le docteur Bretonneau, ayant à traiter un strabisme récent de cause rhumatique, prescrivit avec succès des fumigations, au lit, avec une infusion de fleurs de sureau. Dans une observation dont m'a fait part le docteur Teillard, il s'agit d'un pâtre des Pyrénées qui, sous l'influence d'une pluie froide, sentit sa vue s'affaiblir, puis s'abolir tout à fait. Il était aveugle, quand il prit des bains de vapeur dans un établissement thermal. Au bout de quinze jours, il était guéri. Les bains sulfureux ne seront pas oubliés dans les cas de ce genre. J'ai observé, à Naples, des sujets qu'on avait amenés perclus de rhumatismes, et qui guérissaient miraculeusement par l'effet des eaux thermales, si puissantes et si abondantes aux environs de cette ville.

Je ne saurais assez recommander une calotte de flanelle, recouverte d'un bonnet de taffetas gommé. J'ai encore vu cet expédient utile dans quelques cas de surdité.

Les frictions sur toute la surface du corps, avec une brosse de flanelle ou avec une main de crin, pourront être conseillées. Les vésicatoires derrière les oreilles, etc., sont très-recommandés par Beer.

Les malades éviteront les applications réfrigérantes, qui ne pourraient point, d'ailleurs, être supportées; ils séjourneront dans un logement sec et exposé au soleil. Habitent-ils un pays humide et où règnent souvent des brouillards, une ressource héroïque consisterait à les diriger vers des climats chauds : c'est, malheureusement, un moyen auquel peu de gens consentent à se décider.

[1] *Gazette médicale*, année 1850, p. 470.

La thérapeutique de l'amaurose rhumatismale comprend encore, suivant quelques auteurs, le gaïac, la salsepareille, le soufre, le camphre, les poudres de Dower, l'esprit de Mindererus. Walther conseille le tartre stibié à doses vomitives.

Article 11.—Amaurose syphilitique.

J'ai relaté, dans mon *Traité de l'amaurose*, un grand nombre d'exemples d'amaurose syphilitique, et, depuis la publication de ce travail, plusieurs faits de ce genre se sont présentés chaque année à mon observation. Aux ulcères que le virus syphilitique produit sur la verge, à la bouche et à la gorge, aux végétations qu'il engendre sur le gland et à la marge de l'anus, aux adénites qu'il cause dans les régions inguinale et cervicale, aux dermatoses, habituellement non prurigineuses, qui peuvent en être la suite, aux tuméfactions, aux douleurs qui en sont les conséquences du côté des os [1], il est aisé de reconnaître qu'il est très-probablement constitué par un principe matériel, qui s'infiltre dans les détails les plus minutieux de l'économie. Rien d'étonnant, dès lors, que l'amaurose vénérienne soit loin d'être rare. Les médecins, surtout, qui exercent dans les grands centres de population, ne doivent point manquer de s'enquérir, sous ce point de vue, des précédents de leurs malades.

Bien que je rencontre quelquefois l'amaurose syphilitique à un œil seul, je l'observe cependant bien plus souvent aux deux yeux, qu'elle a envahis en même temps ou successivement. Il n'est pas rare que le mal soit à l'état d'amauroses complète d'un côté et d'amblyopie de l'autre. Le type est tantôt congestif, tantôt torpide. L'affection peut contracter l'allure de l'héméralopie.

L'amaurose syphilitique s'accompagne souvent des phénomènes assignés à la catégorie des accidents secondaires de la vérole; l'observation démontre, toutefois, que c'est dans la période des accidents tertiaires qu'elle doit plutôt trouver place. Je l'ai vue compliquée de surdité; elle peut être associée à la paralysie de la cinquième paire ou d'autres branches nerveuses, à des accès épileptiformes, etc. Mon ami, le docteur Sperino (de Turin), m'a dit qu'il avait fort souvent noté un certain degré d'exophthalmos, dans la variété morbide qui nous occupe, la proéminence, quand les deux yeux sont atteints, étant généralement plus forte dans l'organe par lequel la maladie a commencé. D'après cet observateur, il est facile de constater l'exophthalmos, dans la grande majorité des cas : dans quelques-uns, il faut examiner les deux yeux, après avoir invité le malade à fermer les paupières; de cette manière, la saillie de l'œil amaurotique est également appréciable au toucher. Parfois, le phénomène qui vient d'être signalé est venu corroborer mes soupçons au point de vue de la condition étiologique.

[1] J'ai constaté plusieurs fois, dans les cas de ce genre, une tumeur osseuse, faisant saillie, vers la cavité buccale, sur la région médiane de la voûte du palais. Allongée d'arrière en avant, elle comprend avec quelque régularité les deux os maxillaires. Ce symptôme de syphilis constitutionnelle a été désigné par M. Chassaignac sous le nom d'*exostose médio-palatine*.

L'existence d'une déformation de la pupille, par synéchie postérieure, chez un sujet amaurotique, milite pour une investigation minutieuse sur les antécédents du malade, l'iritis ayant pu surgir lors des accidents secondaires de la vérole, et l'amaurose se déclarer plus tard, comme phénomène tertiaire. J'ai vu également l'iritis envahir un œil dans le cours d'une amaurose syphilitique, et céder à la continuation du traitement général, fortifié par les moyens dont l'expérience a démontré l'efficacité contre les inflammations iridiennes, et avant tout les émissions sanguines.

Je me demandais autrefois si le venin syphilitique était apte à créer des désordres dans la substance de la rétine, comme il en crée de si remarquables au sein de l'iris. Y avait-il lieu d'invoquer ici l'opinion de Lallemand, pour qui le virus vénérien peut exercer une influence directe sur le cerveau? L'amaurose ne proviendrait-elle pas plutôt d'une compression du nerf optique ou d'une partie quelconque de l'encéphale par un obstacle osseux développé à la base du crâne? La rareté des autopsies, entreprises au point de vue de nous éclairer à cet égard, rendait cette question indécise; la dernière hypothèse, toutefois, paraissait la plus probable, à moins d'admettre avec Rosas que le trouble amaurotique peut provenir, dans de telles circonstances, tantôt d'une affection encéphalique, tantôt d'une dégénérescence qui a envahi les os crâniens. Tout est changé depuis la découverte d'Helmholtz, qui, dans l'espèce, nous montre souvent avec la dernière évidence les obstacles matériels de la perturbation visuelle, et nous met à même de suivre pas à pas les modifications que nos médications leur impriment.

Dans un bon nombre d'amauroses syphilitiques, en effet (rétinite syphilitique), la rétine offre des exsudats blanchâtres ou d'un blanc grisâtre, dont l'épaisseur et le mode de distribution sont variables. Tantôt le produit morbide rend invisible la papille entière, tantôt elle n'est masquée qu'en partie; dans quelques cas elle n'est qu'obscurcie, la matière épanchée étant peu épaisse, peu copieuse, et étalée sous forme d'une exsudation diffuse.

Observation LXIII.—Chez une femme de Boulogne, âgée d'une quarantaine d'années, dont le traitement commença à la fin d'avril 1859 à mes consultations cliniques, l'œil gauche a toujours été sain, mais l'œil droit se trouvait à cette époque dans des conditions déplorables, car quelques rares objets étaient seuls vaguement distingués, ou plutôt devinés, quand ils étaient présentés à la malade du côté du nez ou de la tempe droite. Le 10 mai, j'eus l'honneur de présenter cette femme à M. le docteur Follin, qui l'examina avec moi à l'aide de l'ophthalmoscope modifié de Liebreich (p. 69). La papille droite était plongée au fond d'un nuage d'un jaune grisâtre, d'une sorte d'amas bourbeux qui en cachait les dispositions principales et la débordait de toutes parts; les vaisseaux qui en émanaient étaient visibles en haut et en bas, bien que manifestement obscurcis. Je continuai la médication antisyphilitique à laquelle j'avais recours, et tels en avaient été les effets, le 18 juin suivant, qu'à l'hôpital Necker, où la malade fut explorée de nouveau par le docteur Follin et par de nombreux médecins, la papille était largement démasquée et n'offrait plus qu'une teinte nébuleuse. La vue avait repris son cours, mais était encore un peu trouble.

Observation LXIV.—Un autre malade, que j'examinai également avec les docteurs

Follin et Metaxas, était aveugle le 25 janvier 1859, tandis qu'il voit aujourd'hui pour lire et pour écrire. La rétine était masquée chez lui par une vaste plaque, d'un blanc grisâtre, qui dérobait la papille et une grande partie des vaisseaux du fond de l'œil aux regards de l'observateur. Cet homme, frappé d'amaurose syphilitique il y a cinq années, avec exostose à l'un des tibias, avait été infructueusement traité dans un hôpital, puis par moi, à l'aide des mercuriaux et de l'iodure de potassium. Tout semblait perdu, et ce malheureux se disposait à se faire admettre pour le reste de ses jours dans un établissement de bienfaisance, quand sa cécité s'évanouit sous l'influence d'un traitement complexe par la tisane de Feltz, l'iodure de potassium et le chlorure d'or et de sodium (p. 136). La vue devint tellement satisfaisante à cette époque que cet homme parvint à s'adonner le jour à ses travaux d'ébéniste, tandis qu'il donnait dans la soirée des leçons de dessin ayant trait à son art.

Dans d'autres cas, assez fréquents d'ailleurs, le siége des désordres est localisé derrière la rétine : c'est une *choroïdite syphilitique* qui se présente à l'observateur. Les productions plastiques par lesquelles elle se révèle ont été signalées déjà à l'attention du lecteur (p. 632).

Dans plusieurs amauroses syphilitiques, les amas d'exsudation manquent au fond du globe ; tantôt on n'y voit rien d'anormal, tantôt on y constate un degré plus ou moins élevé d'hypérémie. Je me suis souvent demandé si les rétino-choroïdites, qu'on découvre si manifestement dans quelques circonstances de ce genre, ne devaient pas être attribuées à un embarras créé dans la circulation de ces parties par une compression quelconque, probablement osseuse ; l'œdème sous-rétinien, qu'on a observé dans quelques amauroses syphilitiques, ne doit-il pas être rapporté à la même influence? Boerhaave a vu une amaurose unioculaire produite par une exostose syphilitique qui comprimait le nerf optique à l'entrée de celui-ci dans l'orbite : le nerf lui-même et le cerveau jouissaient de leur intégrité normale. Plusieurs auteurs allemands font observer que les sujets qui ont été rachitiques et scrofuleux dans le jeune âge, et qui, par la suite, ont été infectés de syphilis, sont plus particulièrement disposés à l'amaurose par altérations osseuses. M. Sperino explique le déplacement du bulbe dont il a été question plus haut par l'existence probable d'une périostite profonde de l'orbite (périorbitis chronique de M. Hamilton). Ne doit-on pas invoquer encore, comme complication possible dans quelques cas de ce genre, une infiltration avec hypérémie du tissu cellulo-adipeux de la cavité orbitaire? L'amaurose syphilitique compliquée d'atrophie de la papille, et surtout de surdité et de paralysies variables, doit conduire de prime-abord à la pensée que la maladie est d'origine cérébrale ou cérébro-spinale.

Il résulte des considérations qui précèdent que, dans l'état actuel de la science, la variété nosologique qui nous occupe, et qu'il ne faut pas confondre avec une mydriase syphilitique (p. 394), peut se diviser en deux formes principales : l'amaurose vénérienne oculaire, dont les caractères pathognomoniques nous sont révélés par l'ophthalmoscope, et l'amaurose vénérienne encéphalique, dans laquelle cet instrument trouve l'œil dans ses conditions normales ou n'y découvre que certaines particularités communes à toutes les amauroses cérébrales. Les principales lésions, d'ailleurs, qui

dans l'espèce occupent la cavité crânienne, sont des périostoses et des exostoses.

Toutes les fois que je puis raisonnablement attribuer une origine vénérienne à l'amaurose, je m'en réjouis au point de vue du pronostic, car la guérison s'accomplit quelquefois avec une rapidité qui tient du prodige. « La syphilis est une planche de salut, » disait Lisfranc. Mais il faut ajouter, par contre, que rien n'est commun comme les rechutes. Le malade doit en être prévenu et se hâter de recourir aux lumières de son médecin, dès que le moindre indice vient lui révéler la possibilité d'une récidive. Dans d'autres cas, on n'obtient qu'une amélioration dans les conditions visuelles, ou bien encore les progrès du mal sont enrayés, et il résiste ensuite avec une opiniâtreté désespérante aux meilleurs moyens mis en œuvre pour le combattre.

TRAITEMENT.—Je débute généralement par un traitement mixte qui se compose des iodiques et des mercuriaux (p. 134). Le sublimé corrosif surtout s'est montré d'un puissant secours. Dans son article *Névrose des sens, surdité, amaurose et aphonie syphilitiques*[1], le docteur Lagneau s'exprime de la manière suivante : « C'est principalement contre les symptômes de cette nature que le sublimé corrosif jouit d'une merveilleuse efficacité, de laquelle j'ai tiré le plus grand parti dans plusieurs cas vraiment désespérés. Van Swieten, de Haen, Storck et beaucoup d'autres célèbres médecins ne tarissent pas sur les éloges de ce remède, administré en pareille circonstance. » J'ai vu le sublimé réussir alors que l'iodure de potassium s'était montré insuffisant. Une femme aveugle, de Clichy-la-Garenne, put se conduire au bout de six semaines de l'usage de la liqueur de Van Swieten, tandis que l'iodure de potassium, employé plus d'une année à une autre consultation, n'avait amené aucun résultat. Les avantages que peuvent fournir, dans des circonstances pareilles, les pilules de Sédillot, le sirop iodhydrargyrique, le traitement de Zittmann et la triple association de la tisane de Feltz, de l'iodure de potassium et du chlorure d'or et de sodium ont déjà été précédemment exposés (p. 132). Le caractère congestif ou torpide de l'affection oculaire demande souvent encore quelques additions thérapeutiques qu'il est aisé de prévoir.

Article 12.—Amaurose pellagreuse. Amaurose pliqueuse.

La pellagre, qu'on rencontre en Lombardie, en Espagne et dans quelques-uns de nos départements (Aude, Haute-Garonne, Landes, etc.), n'est point une affection bornée à la peau; l'observation démontre que c'est une maladie générale qui mine profondément l'organisme entier, attaque les solides et les liquides, et présente, unis à une dermatose, des troubles de tout genre dans le système nerveux notamment et dans les organes de la digestion. Le sens de l'ouïe et celui de la vue participent souvent aux désordres. Aucune donnée ophthalmoscopique n'a encore été fournie à cet égard.

[1] Lagneau, *Traité des maladies syphilitiques*, 6e édition. Paris, 1828. Tome II, p. 327.

L'anatomie pathologique de la pellagre n'a rien offert jusqu'ici de constant ni de bien caractéristique. Dans un cas de ce genre constaté à l'hôpital de la Charité de Paris (service de M. Rayer), chez une fille de vingt-trois ans, cas dans lequel la malade succomba à une péricardite intercurrente, et ayant la vue très-affaiblie, on ne trouva à l'autopsie aucune altération pouvant expliquer les désordres qui avaient existé pendant la vie. La moelle était peut-être diminuée de volume, mais sans trace aucune de lésion. Dans une autre observation nécropsique faite par M. Hameau (*Thèse inaugurale*. Paris, 1853), nous signalerons un épanchement séreux dans les méninges cérébrales et rachidiennes, avec un ramollissement sensible de la substance du cerveau, et plus sensible encore de la moelle épinière, résultat qui rentre assez dans l'opinion émise par Requin, savoir : que les altérations de l'encéphalite superficielle généralisée sont ce qu'il y a de plus important à noter dans l'anatomie pathologique de la pellagre. L'héméralopie serait fréquente chez les pellagreux, d'après le docteur Roussilhe. S'il est vrai, comme on l'a dit, que le sang, dans la pellagre, offre une diminution de ses globules analogue à celle qui a été constatée dans la chlorose, cette condition explique jusqu'à un certain point l'invasion d'une amblyopie à type héméralopique. Le fluide sanguin appauvri ne produirait-il pas sur l'appareil de la fonction visuelle une excitation suffisante encore, en présence d'une lumière vive, pour que la vision pût avoir son cours, mais insuffisante le soir et dans les localités obscures? Tous les observateurs sont d'ailleurs d'accord sur ce fait, que la misère, un régime alimentaire insuffisant et les différentes causes de débilitation prédisposent à l'affection pellagreuse.

Il y a lieu de croire également que la plique polonaise est une maladie générale dans laquelle l'exhalation de la matière agglutinative qui entrelace les cheveux n'apparaît que comme un phénomène critique. Si les accidents prodromiques que cette dégoûtante affection entraîne sont parfois exempts de gravité, ne consistent, par exemple, que dans quelques douleurs de tête, dans quelques souffrances aux membres simulant le rhumatisme, il est des cas aussi où ils sont pourvus d'un grande véhémence et envahissent les fonctions les plus importantes. M. Szokalski[1] cite la sensibilité épigastrique, l'anorexie, les flatuosités, les coliques, les vomissements de matières bilieuses; tantôt une constipation opiniâtre a lieu, tantôt c'est une diarrhée fétide. Les urines déposent un sédiment rouge. L'odeur de la sueur infecte et le lit et le logis du malade; elle laisse sur son linge un résidu blanchâtre qui fournit une phosphorescence légère ayant de l'analogie avec le phénomène observé par MM. Biot et Becquerel lorsqu'on jette dans l'eau de la poudre de sulfate de chaux. Il n'est pas rare que le bourrelet hémorrhoïdal se tuméfie. Des névralgies, des paralysies même surviennent à une période plus avancée. Telle est d'ailleurs la variabilité des phénomènes qu'un praticien de grande expérience disait au docteur Szokalski qu'il n'y avait point un état pathologique, parmi les maux qu'on observe habituellement sur le sol polonais, qu'il n'eût rencontré durant le développement de la plique. Le feutrage des cheveux par une humeur visqueuse apparaît tôt ou

[1] Szokalski, *De la plique polonaise*. Paris, 1844.

tard. Certains trichomes ont 1 mètre et plus; la majeure partie est de quelques pouces [1].

Le docteur Kosztulski, qui a longtemps fréquenté les conférences cliniques de mon dispensaire, m'a assuré qu'il s'était plusieurs fois convaincu, dans sa patrie, que la dyscrasie pliqueuse était une cause d'amaurose. Elle se manifeste d'ordinaire lentement parmi les phénomènes prodromiques, et offre les symptômes de l'amblyopie congestive à allure sourde; la cécité peut être complète au moment de la manifestation du feutrage. Une invasion brusque de l'amaurose paraît chose assez rare. Le docteur Kosztulski, l'ayant vue subitement surgir chez un malade, ne songeait qu'à une simple congestion cérébro-oculaire, quand, quelque temps après, les accidents du trichome apparurent, suivis, quatre mois plus tard, de l'entrelacement des cheveux. Il eut aussi l'occasion de rencontrer une fois ce genre d'amaurose associée à un double exophthalmos assez considérable.

Quelques personnes, qui avaient habité la Pologne, m'ont dit aussi avoir constaté des phénomènes amaurotiques par suite de la section du trichoma. Le docteur Szokalski annonce qu'en ce qui concerne l'enlèvement des cheveux pliqués, les auteurs de toutes les opinions sont unanimes à cet égard, qu'il faut entourer cette opération de grandes précautions. La section de la plique doit s'effectuer peu à peu et à plusieurs reprises; la suppression, se faisant avec une lenteur que l'on gradue à volonté, n'offre dès lors aucun danger.

Article 13. — Amaurose épileptique et hystérique. — Amblyopie des hypocondriaques.

Les conditions morbides, quelles qu'elles soient, qui donnent lieu aux accès d'épilepsie, peuvent occasionner une amaurose, tantôt temporaire, tantôt permanente.

Toute attaque de cette terrible maladie est accompagnée d'amaurose. Alors les paupières sont le plus souvent largement écartées, bien qu'on les voie parfois entr'ouvertes ou même fermées. Presque toujours les globes sont fixes, tournés directement en avant, solidement maintenus dans cette position par leurs cordes motrices, en proie à une telle roideur tétanique que la pression du doigt ne peut faire dévier les yeux vers un autre sens. Les pupilles sont dilatées, très-rarement contractées; elles ont perdu toute mobilité; elles continuent à jouir de leur éclat primitif. La cécité est assez radicale pour que la lumière d'une bougie promenée devant les yeux ne produise aucune impression, et laisse les iris dans une inaction complète. Ces phénomènes s'évanouissent en même temps que l'accès, pour reparaître dans l'accès subséquent. Dans beaucoup de cas, un certain trouble règne dans les conditions visuelles, pendant un temps assez court, après les crises; mais lorsque celles-ci se sont produites à des intervalles rapprochés et ont été violentes, une amblyopie, une amaurose, presque con-

[1] Consultez, pour des recherches microscopiques faites par MM. Raciborski et Robin sur l'altération des cheveux qui accompagne la plique, la *Gazette médicale*, année 1859, p. 143.

stamment imparfaite, peut subsister hors de la période des attaques. Les amauroses complètes de ce genre sont assez rares, et ne surgissent guère que par suite d'accès pourvus d'une grande véhémence, notamment après les attaques apoplecto-épileptiques (Walther), circonstances dans lesquelles on a vu la cécité, survenue durant la crise, rester permanente.

C'est, d'après Beer, d'un mauvais augure, non-seulement par rapport à l'amaurose symptomatique, mais encore eu égard à la lésion principale, quand les désordres fonctionnels des yeux précèdent les attaques et continuent longtemps après elles. La perte définitive de la vision a parfois lieu, ajoute-t-il, après trois ou quatre de ces dernières; des malades même ont succombé au milieu de l'un des paroxysmes.

Dans les attaques d'hystérie, les paupières sont communément à demi fermées; les yeux ne sont pas fixes, mais roulent, au contraire, dans les orbites; la vision est presque constamment conservée. Des faits démontrent qu'une amaurose complète peut se manifester dans cette occurrence. Le docteur Visinier me racontait qu'appelé pour porter secours à une jeune fille hystérique, en proie ce jour-là à un accès plus fort que de coutume, par suite du chagrin qu'elle éprouva en apprenant la mort de son frère, il trouva les pupilles largement dilatées et la malade aveugle. Or, l'attaque dura toute la journée, avec des rémissions, pendant lesquelles la jeune fille annonçait qu'elle ne distinguait pas les personnes qui l'entouraient. Quelques hystériques accusent des douleurs plus ou moins vives, apparaissant à des intervalles irréguliers et sans inflammation extérieure appréciable, douleurs ayant leur siége dans les yeux (ophthalmodynie), et s'irradiant dans les ramifications de la cinquième paire. Nous noterons encore, parmi les symptômes que sont susceptibles de présenter ce genre de malades, la photophobie, le clignotement des voiles palpébraux, la myodésopsie, les hallucinations visuelles de tout genre. Souvent, d'après Lœbenstein-Level, l'obscurcissement de la vue, chez les hystériques, indique un nouvel accès plus fort que les accès précédents.

C'est dans un vaste service d'hôpital qu'on est surtout à même d'étudier la variété étiologique qui nous occupe. Parmi les observateurs qui ont le plus élucidé cette question importante de l'oculistique, nous citerons notre savant ami le docteur Briquet, dont les idées à cet égard sont trop pratiques pour être passées ici sous silence [1].

On a depuis longtemps reconnu que les femmes hystériques sont, dans quelques circonstances, en proie à des perturbations visuelles. Ces faits étaient considérés comme accidentels; l'on ignorait qu'ils fissent partie d'une loi générale. Chez les hystériques, tous les sens sont susceptibles d'être frappés d'anesthésie : la vue, l'ouïe, l'odorat, le goût peuvent être envahis, soit séparément, soit simultanément, par un affaiblissement qui va quelquefois jusqu'à l'anéantissement complet du sens. Mais il y a lieu de noter que les troubles paralytiques dont il s'agit ne surgissent pas de prime-abord; on ne les observe que quand il existe, depuis un laps de temps plus ou

[1] Consultez la *Gazette des hôpitaux*, année 1858, p. 378.

moins long, des phénomènes hystériques, et qu'après qu'une partie plus ou moins étendue du tissu cutané et des membranes muqueuses a été atteinte d'anesthésie. La torpeur paralytique des sens est donc un phénomène consécutif; il est fort rare qu'une anesthésie cutanée ne l'accompagne. Celle-ci s'est-elle étendue à la totalité de l'enveloppe tégumentaire, les organes des sens sont compromis des deux côtés; n'occupe-t-elle que l'une des moitiés latérales du corps, ces mêmes organes ne seront le plus communément atteints que d'un côté, celui où la peau est anesthésiée. Lorsqu'enfin l'anesthésie ne comprend que des parties restreintes de l'enveloppe cutanée, l'anesthésie des organes des sens sera rare. Dans la très-grande majorité des cas, elle atteint et le sens et la muqueuse ou la peau qui revêt l'organe de ce sens; elle peut donc collectivement porter sur le nerf destiné à la sensation spéciale et sur les éléments nerveux qui sont chargés de la sensation du toucher. On l'a vue se dissiper, soit d'elle-même, soit par l'intervention d'un traitement général. On l'a parfois fait disparaître presque instantanément par des stimulants spéciaux appliqués à la peau. Il est rare d'ailleurs que ces anesthésies n'aboutissent pas à la guérison, car les femmes âgées, jadis hystériques, n'en présentent presque jamais de traces.

Ce sont les yeux qu'on trouve le plus fréquemment atteints, d'après le même observateur. L'apparition de l'amaurose est généralement brusque; elle survient, soit après une attaque d'hystérie, soit après la disparition de quelque symptôme hystérique grave, ou après une vive émotion morale. Chez une jeune fille dont M. Landouzy a relaté l'histoire, la perte de la vision avait frappé les deux yeux subitement; il y a lieu de croire que l'anesthésie existait déjà à un certain degré, car la malade se plaignait depuis quelque temps de troubles visuels. Dans quelques cas, les malades distinguent le jour d'avec la nuit; mais le plus habituellement elles ne voient rien, et la pupille est dilatée et immobile. La conjonctive ne sent pas ordinairement le contact des corps: on peut toucher le blanc de l'œil avec le doigt ou avec la tête d'une épingle sans que le sujet en ait la conscience. L'amaurose hystérique dure de quelques jours à quelques mois; elle ne paraît pas avoir jamais persisté plus longtemps; elle se dissipe le plus communément aussi promptement qu'elle a paru. Une jeune fille, citée par M. Allègre, amaurotique et paraplégique tout à la fois, éprouva un jour une attaque d'hystérie et put se lever aussitôt, se promener dans les dortoirs de la Salpétrière et distinguer parfaitement les objets. L'amaurose, chez une autre malade, était survenue brusquement après une attaque, persista deux mois, puis s'évanouit après une seconde attaque. Il est enfin des malades chez lesquelles la cécité amaurotique se constitue à plusieurs reprises.

Chez les hypocondriaques, le désordre des fonctions visuelles n'est guère borné qu'à de l'amblyopie avec vision imparfaite, fautive, traversée par des scotomes. Lœbenstein-Level fait observer qu'aux vertiges, aux tintements d'oreilles dont ils se plaignent, il faut joindre souvent les étincelles, les mouches, la diplopie, l'aspect d'un crêpe noir devant les yeux; le regard est sombre, ajoute-t-il, l'albuginée est teinte en jaune, et des cercles bleuâtres encadrent les yeux. Les phénomènes de la congestion cérébro-oculaire sont généralement plus prédominants chez ces sujets que chez les hystériques; c'est ce qui a fait dire à

Walther que l'amblyopie des hypocondriaques était plus éréthico-congestive que l'amblyopie hystérique.

TRAITEMENT. — L'amaurose épileptique, devenue permanente, est presque incurable[1]. Un exutoire puissant à la nuque et les hydrargyriques peuvent être essayés. Que dire de la médication des troubles visuels susceptibles de s'associer à l'hystérie et à l'hypocondrie, si ce n'est qu'elle est liée à celle de la maladie principale. Deux filles, atteintes d'amaurose hystérique, et traitées, à Aix en Savoie, par le docteur Despine[2], furent guéries après une saison thermale et quelques séances d'électricité. Les courants électriques étaient appliqués aux lombes et autour du bassin; on les faisait ensuite passer d'une tempe à l'autre.

Article 14. — De l'amaurose dans l'albuminurie et dans le diabète.

La maladie de Bright (*néphrite albumineuse* de M. Rayer) se manifeste, durant la vie, par deux symptômes caractéristiques : l'existence dans les urines d'une certaine quantité d'albumine et la formation d'épanchements dans le tissu cellulaire et dans les cavités séreuses, d'où un œdème plus ou moins étendu, parfois l'anasarque, et d'où aussi des collections séreuses dans les plèvres, le péritoine, etc. Qui ne sait qu'on acquiert la certitude de la présence de l'albumine dans les urines par l'ébullition de ces dernières, ou en y versant de l'acide azotique ou un peu d'alcool; l'albumine se coagule et se dépose au fond du vase sous forme d'un précipité floconneux Mais il faut ajouter que l'albuminurie est loin d'être toujours une entité morbide; que, le plus souvent même, c'est un simple accident sécrétoire qui accompagne des maladies diverses, aiguës ou chroniques, telles que les fièvres éruptives, la scarlatine notamment, dans la période de desquamation, des lésions du cœur, du foie, etc. Au demeurant, dit le docteur Blot, l'albuminurie peut exister, même fort abondante, sans néphrite et sans désordre appréciable dans le tissu du rein; ce symptôme est fréquemment purement fonctionnel, chez les femmes enceintes, par exemple, où l'albuminurie paraît avoir pour cause une simple hypérémie rénale. L'auteur ajoute qu'il regrette de voir cette expression employée comme synonyme de *néphrite albumineuse*, de *maladie de Bright*, vice de langage qui a le grave inconvénient de perpétuer des idées erronées.

Bright, Addison, Simpson, M. Rayer, ont mentionné le trouble des fonctions visuelles comme se manifestant parfois dans le cortége symptomatique de l'affec-

[1] L'opinion suivante, professée par plusieurs observateurs, me paraît la plus acceptable. L'épilepsie a ordinairement son siége dans le cerveau, et probablement plus rarement dans la moelle épinière. Le siége de l'hystérie existe sur le trajet du grand sympathique et sur les ganglions et les plexus, qu'il concourt à former, le cerveau n'étant affecté que consécutivement, et ne l'étant pas toujours. Il résulte de là que l'épilepsie est très-difficilement curable ou incurable, tandis que le contraire a lieu pour l'hystérie, qui se dissipe quelquefois par les seuls efforts de la nature.

[2] *Annales d'oculistique*, t. XXVII, p. 18.

tion granuleuse des reins. Toutefois, c'est au docteur Landouzy (de Reims) que doit être attribué l'honneur d'avoir le plus insisté sur ce phénomène avant la découverte de l'ophthalmoscope. Dans une série de travaux publiés à partir de 1849, ce professeur avançait que l'amaurose, à des degrés variables, était presque constante dans l'albuminurie ; qu'elle l'annonçait, comme signe initial, avant l'invasion des autres accidents ; qu'elle s'évanouissait et reparaissait en même temps que le dépôt albumineux des urines. M. Landouzy disait à cette époque [1] que l'amaurose albuminurique et l'amaurose diabétique lui paraissaient dépendre du même genre d'altération primitive, c'est-à-dire d'une lésion du système nerveux ganglionnaire.

L'ophthalmoscope a singulièrement élucidé cette importante question de la nosologie ophthalmique. Il nous a appris que, dans les perturbations visuelles associées à l'albuminurie, on ne découvrait parfois rien de bien caractérisé dans les profondeurs de l'œil, la maladie ayant probablement alors sa source dans l'encéphale ; qu'il n'y avait, dans d'autres circonstances, qu'hypérémie des vaisseaux qui se montrent sur la papille optique et sillonnent la rétine et la choroïde, sans que cette condition présentât quelque trait qui pût être considéré comme pathognomonique ; que, dans une troisième catégorie de malades, on constatait une série de caractères spéciaux du plus haut intérêt, et qui devront être l'objet de notre examen (pl. XI, fig. 2). Presque constamment d'ailleurs la cornée et les humeurs de l'œil conservent, dans tous ces cas, leur transparence physiologique. Il y aurait erreur à croire que la vue fût constamment troublée dans l'albuminurie. Les observations de MM. Honoré, Michel Lévy, Martin-Solon et de plusieurs autres médecins estimés, observations dirigées d'une manière plus particulière vers l'organe de la vue, depuis la communication de M. Landouzy à l'Académie des sciences (8 octobre 1849), ont démontré que l'amaurose ne devait être regardée que comme une complication exceptionnelle de la présence de l'albumine dans le liquide urinaire. Deux malades, traités par le docteur Ancelon, n'ont offert aucune détérioration des fonctions visuelles ; ils ne cessèrent même de se livrer à la lecture pour charmer les ennuis du long repos auquel les avait condamnés la gravité de leur mal ; deux autres n'ont point parlé du moindre désordre du côté des yeux. Il y a mieux : chargé, pendant trois années, de recueillir les observations du professeur Fouquier, dont il remplissait les fonctions de chef de clinique, le docteur Marchal, qui habitait en cette qualité l'hôpital de la Charité, annonce que, dans les nombreux cas d'albuminurie qu'il eut l'occasion de rencontrer, il ne constata presque jamais l'existence d'un trouble visuel quelconque. (*Thèse inaugurale*, année 1850.) Nous citerons, par contre, le médecin suédois Malmstein, qui prétend avoir observé l'amblyopie onze fois sur vingt-quatre sujets atteints d'albuminurie, et M. Simpson, qui, la qualifiant de symptôme prémonitoire, lui assigne une importance toute particulière [2].

L'un des traits principaux de l'amaurose albuminurique est caractérisé par

[1] *Union médicale*, année 1850, p. 527.

[2] P. Lorain, *De l'albuminurie*, thèse pour l'agrégation. Paris, 1860, p. 31.

le développement, dans les éléments de la rétine, de taches blanchâtres ou d'un blanc jaunâtre et d'un aspect brillant, qui naissent sur diverses parties de cette membrane, souvent sur le trajet ou à l'extrémité des vaisseaux. Ces dégénérescences, de nature graisseuse, sont tantôt primitives, tantôt consécutives à d'autres altérations (Lecorché)[1]. Leur point originaire le plus commun paraît être le voisinage de la papille optique, où on les voit quelquefois disposées sous une forme circulaire. Peu à peu, les exsudats graisseux se rapprochent, deviennent confluents, se répandent dans toutes les directions et finissent par se convertir en masses dénuées d'uniformité et pourvues de la teinte précédemment indiquée. Le fond de l'œil alors est entièrement obscurci par elles, tandis qu'à l'origine du mal quelques portions de la rétine, jouissant de leur diaphanéité, permettaient encore d'apercevoir la choroïde sous-jacente. Je donne dans ce moment des soins à une femme qui, la première fois qu'elle se présenta à mes consultations cliniques, offrait au fond des globes des amas jaunâtres et disposés de telle sorte qu'on eût dit que la région rétinienne, y compris la papille, était barbouillée avec de la colle. Elle était alors enceinte de cinq mois. C'est surtout depuis l'accouchement que la résorption s'est activement effectuée dans les obstacles; aujourd'hui, les papilles sont entièrement démasquées, et les parties, naguère compromises, ont recouvré leur teinte rosée, sauf quelques points encore encombrés par des dépôts graisseux. La malade, jadis aveugle, ne conserve guère qu'un scotome fixe par rapport à l'axe de la vision, et qui donne lieu à une interruption du champ visuel. Les urines étaient très-fortement chargées d'albumine au début; elles en conservent à peine quelques traces[2].

Un second caractère de l'amaurose albuminurique, symptôme qui semble le plus souvent précéder celui qui vient d'être signalé, dérive de la présence de taches ecchymotiques sur la région rétinienne. J'ai rarement observé des suffusions hémorrhagiques étendues; celles-ci se sont le plus communément présentées sous forme de points rouges répandus çà et là au milieu des plaques graisseuses. Cet ensemble morbide donne lieu à un aspect bariolé qu'il suffit de n'avoir constaté qu'une fois pour reconnaître ensuite l'amaurose albuminurique. Ces bigarrures sont encore rendues plus marquées par l'addition de points plus sombres, souvent tout à fait noirs, qui semblent être des caillots desséchés, un bon nombre d'entre eux cependant nous ayant paru du pigment choroïdien plus ou moins déplacé, comme dans la rétinite pigmenteuse (p. 654).

Quand on réfléchit aux obstacles qu'opposent à la circulation des profondeurs de l'organe les amas qui viennent d'être signalés, et si l'on a égard aux infiltrations notées au commencement de cet article, et qui précèdent si souvent ou accompagnent l'amaurose albuminurique, on sera assez porté à admettre qu'un certain degré d'œdème de la rétine et des parties sous-jacentes doit s'ajouter à

[1] E. Lecorché, *De l'altération de la vision dans la néphrite albumineuse*, thèse inaug. Paris, 1858.

[2] M. Liebreich dit également avoir observé, chez quelques malades, la disparition insensible des plaques de graisse et des extravasations, le rétablissement de la papille et des vaisseaux, et même, dans un cas, le recollement complet de la rétine détachée.

la variété étiologique qui nous occupe. Parfois même, un œdème de la rétine, sans dégénérescence graisseuse de cette membrane, a été diagnostiqué dans la maladie de Bright. Tel était le cas d'un malade dont l'observation a été relatée par M. Heyman (de Dresde); ses pupilles étaient dilatées et immobiles; sa cécité était complète. L'exploration ophthalmoscopique montra une hypérémie des rétines et un bombement des papilles, qui avaient presque le double de leur volume habituel. M. Heymann pensa qu'il y avait probablement ici gonflement séreux des papilles. Le décollement de la rétine paraît rare dans l'amaurose albuminurique. L'exophthalmos, qui a été parfois noté, tantôt à un œil, tantôt aux deux yeux, est incontestablement lié à une infiltration séreuse du tissu cellulo-adipeux de l'orbite.

La forme pathologique dont il s'agit peut entraîner une suspension absolue de la vision ou un simple trouble amblyopique de cette fonction. Il est digne de remarque qu'on rencontre plus souvent, dans l'espèce, des interruptions que des diminutions du champ visuel. Parfois d'ailleurs les désordres rétiniens semblent trop bornés, chez les albuminuriques, pour rendre compte de la cécité, de telle sorte qu'il y a lieu d'invoquer une seconde source de perturbations dans les autres parties qui concourent à l'acte de la vision. M. Lecorché fait remarquer que l'amblyopie s'évanouit parfois après avoir duré un certain temps, pendant que la néphrite albumineuse continue son cours. Il peut arriver encore que les symptômes de celle-ci disparaissent sans que l'amblyopie subisse des modifications notables; l'amblyopie, dans d'autres cas, marche en même temps que le mal principal et dure jusqu'à la mort. M. Lecorché ajoute que, dans cette marche parallèle de l'affection principale et de l'affection secondaire, on ne constate point de rapports bien nets entre la gravité des accidents de la néphrite et l'intensité des troubles visuels. Chez la malade dont il a été précédemment question, j'ai soumis, dans toutes les consultations, les urines à l'acide nitrique et à la chaleur. Or, les médecins présents ont pu vérifier comme moi qu'il y avait constamment une proportion très-prononcée entre l'abondance de l'albumine urinaire et l'obscurcissement du fond des globes.

Quelques recherches micrographiques démontrent que la sclérose rétinienne albuminurique ne débute ni dans la couche des bâtonnets, ni dans la région la plus antérieure de la rétine; c'est entre les cellules encéphaliques (couche des cellules ganglionnaires) que se développe le dépôt graisseux, qui entraîne ensuite l'atrophie des cellules.

Parmi les conditions susceptibles de donner lieu à l'albuminurie, quelles sont celles qui engendrent des perturbations amaurotiques et celles qui ne déterminent aucun trouble de la fonction visuelle? Peut-on apprécier, en d'autres termes, la corrélation qui existe entre l'amaurose et l'albuminurie? Cette question est encore entourée des ténèbres les plus épaisses.

Il résulte de l'expérience de M. Simpson que l'amaurose albuminurique qui se manifeste pendant la grossesse est presque constamment suivie de convulsions éclamptiques. Dans d'autres cas, l'amaurose qui assaillit les femmes enceintes n'est point albuminurique, mais offre les allures d'une amaurose franchement cérébrale. Chez l'une de mes malades affectée suivant ce mode, la vue,

qui s'était abolie au septième mois de sa dernière grossesse, ne s'est plus reconstituée après l'accouchement. Il y a chez elle aujourd'hui atrophie très-prononcée des papilles, et le traitement, suivi jusqu'à ce jour (sublimé, pommade de Gondret, etc.), n'a abouti qu'à lui faire distinguer les ombres des corps, tandis qu'elle était auparavant plongée dans les ténèbres. La vision s'était également éteinte, chez la même malade, au septième mois de la grossesse précédente, mais avait reconquis, un mois après les couches, sa normalité primitive.

J'ai relaté, dans mon *Traité de l'amaurose*, l'exemple d'une actrice française qui habitait, il y a quelques années, Constantinople pour l'exercice de son art, quand, au cinquième mois de sa grossesse, elle fut frappée de cécité. Tous les moyens mis en œuvre se montrèrent stériles. On la croyait aveugle à jamais, lorsque, par la parturition, la maladie se dissipa comme par enchantement. Des faits de ce genre ne sont pas rares. Des femmes sont devenues aveugles à chacune de leurs grossesses, bien que, dans quelques cas, plusieurs années se fussent écoulées depuis leur dernier accouchement. L'épouse d'un pharmacien, citée par le docteur Santesson, fut, dans l'espace de dix ans, affligée d'amaurose complète aux deux yeux, pendant huit grossesses consécutives. Dans les premières, la vue se reconstituait une semaine après l'accouchement; un mois se passa, lors des dernières, avant le retour des perceptions visuelles. Une femme dont parle Portal devint amaurotique à sa première grossesse, sourde à la seconde, presque muette à la troisième. Dans une observation publiée par le docteur Macario, avant la découverte de l'ophthalmoscope, il s'agit d'une femme, déjà mère de trois enfants, et qui, arrivée au terme de sa dernière grossesse, ressentit, vers quatre heures du matin, une douleur vive à l'épigastre; sa vue s'abolit subitement. Deux heures après, elle fut attaquée de convulsions violentes, pendant lesquelles elle accoucha sans en avoir la conscience. Les convulsions éclamptiques ne se terminèrent qu'à minuit, huit heures après l'accouchement. A sept heures du lendemain matin, la malade avait recouvré la vue.

Des troubles de la vision ont été constatés à la suite de l'application de vésicatoires préparés avec les cantharides. Il résulte des observations de M. Landouzy[1] que l'amaurose, déterminée par l'albuminurie cantharidienne, se dissipe généralement dans l'intervalle de quelques heures à quelques jours. Un fait important à noter, c'est qu'elle peut subsister encore après la disparition de l'albumine urinaire.

Les perturbations oculaires, susceptibles de se manifester chez les diabétiques, demandent encore à être soumises à l'exploration ophthalmoscopique, qui, vu leur peu de fréquence, n'a fourni jusqu'à ce jour que des données incomplètes. Plusieurs de ces malades ont offert dans la région de la rétine des désordres analogues à ceux de l'amaurose albuminurique[2], mais il y aurait lieu de s'en-

[1] *Communication à l'Académie de médecine*, séance du 28 janvier 1851.

[2] J'ai vu, à l'hôpital ophthalmique de Londres, un malade de trente-trois ans, qui depuis quelques semaines remarquait une diminution considérable de sa vue. Il pâlissait et maigrissait beaucoup. Il urinait énormément. A l'examen ophthalmoscopique, je trouvai des taches ecchymotiques sur le trajet des vaisseaux; la rétine avait une couleur

quérir, dans de tels cas, des conditions des milieux réfringents. Il résulte des recherches de M. Mialhe que c'est aux alcalis contenus dans les liquides animaux que la diaphanéité des humeurs vitales doit être rapportée. « Dans l'affection diabétique, dit-il, le sérum du sang, au lieu d'être transparent, comme dans l'état de santé, est, au contraire, opalin, d'une apparence laiteuse, fait constaté par Rollo, Dobson, Mac-Grégor et Thompson. D'une transparence incomplète des humeurs de l'œil vient l'affaiblissement de la vue. Aussitôt que, sous l'influence des alcalis, le sérum du sang reprend ses qualités transparentes, la vue cesse d'être trouble et reprend son intensité physiologique. »

TRAITEMENT.—Dans l'amaurose albuminurique, les prescriptions curatives seront en grande partie réglées par la maladie à laquelle elle se rattache. Le type sthénique ou asthénique de la perturbation visuelle devra influer également sur les décisions du praticien. Les sangsues derrière les oreilles, les ventouses sèches ou scarifiées sur la région de l'épine, les exutoires à la nuque, les onctions sur le front avec les pommades mercurielles ou iodées, et à l'intérieur l'acétate de potasse, à la dose de 4 grammes par jour dans une décoction de chiendent (Secondi) pourront être ordonnés dans le premier cas. L'on prescrira, dans le second, le vin ou l'extrait de quinquina, les préparations martiales, la pommade de Gondret au voisinage des yeux et au sinciput, les onctions et les vaporisations stimulantes (p. 620). Les frictions sèches sur toute la surface du corps seront conseillées contre les œdèmes si communs dans les conditions de ce genre. L'usage interne de l'acide nitrique a été employé avec succès, chez une jeune fille atteinte d'amaurose albuminurique, par le docteur Ponti (de Parme)[1]. Le tannin, à la dose de 1 à 4 grammes par jour, a été préconisé comme anti-albuminurique par le docteur Garnier[2].

Sauf quelques indications locales qu'il est aisé de saisir, on combattra les troubles visuels, qui viennent compliquer la glycosurie ou le diabète sucré, par les ressources qui s'approprient le mieux à cette dernière affection, et qui ne se réduisent presque qu'à des modifications dans le régime du sujet. Quelques règles hygiéniques d'une haute utilité pratique ont été posées à cet égard par M. Bouchardat. L'un des principes les plus importants consiste dans la suppression, ou du moins dans une diminution considérable de la quantité d'aliments féculents[3],

d'un blanc sale et était œdématiée. Le chirurgien, d'après l'état de la rétine, diagnostiqua une amblyopie glycosurique. Il m'affirma, et M. le docteur Bader me l'assura depuis, que cette maladie est si rare à Londres qu'on ne l'observe pas plus de deux ou trois fois par an dans leur vaste hôpital. Malgré leurs caractères de ressemblance, on ne peut pas confondre l'amblyopie de cause albuminurique avec celle de cause glycosurique, tant qu'on peut faire l'analyse des urines. (Metaxas, *De l'exploration de la rétine*, etc., thèse inaug., année 1861.)

[1] *Annales d'oculistique*, t. XXXVIII, p. 165

[2] M. Garnier formule de 2 à 4 grammes de tannin, qu'on associe à 30 grammes d'eau distillée et à 30 grammes de sirop de quinquina. A prendre par cuillerées à bouche.

[3] Il résulte des recherches de M. Mialhe : 1° que la transformation de certains aliments en sucre n'est pas propre aux seuls diabétiques; qu'elle est la condition nécessaire de la digestion et de l'assimilation de ces aliments; 2° qu'elle a lieu par un ferment spécial

car la proportion de sucre que contiennent les urines des diabétiques est toujours en raison directe de la masse des substances féculentes ou sucrées qu'ils ont ingérées dans les vingt-quatre heures. Les aliments les plus usuels dont il faudra s'abstenir autant que possible sont le pain ordinaire, composé, soit de froment, soit de seigle, soit d'orge, les pâtisseries, les pâtes farineuses, les pommes de terre, les fécules d'arrow-root et autres fécules alimentaires, le riz, le maïs, les haricots, pois, lentilles, fèves, marrons, châtaignes. On défendra les confitures et les autres aliments ou boissons sucrés. L'usage du lait est défavorable; il en est de même de la bière, à cause de la dextrine qu'elle contient. On permettra les viandes de toute nature (sauf les foies et les morceaux gélatineux), les poissons, les huîtres, les œufs, les fromages. Le pain de gluten s'est montré un adjuvant fort utile dans un bon nombre de cas de glycosurie. Les vins rouges, les vieux vins surtout de Bourgogne et de Bordeaux, sont très-salutaires, et l'eau rougie est préférable à toutes les tisanes. On prescrira le café sans sucre; on peut toutefois y ajouter un peu d'eau-de-vie ou de rhum.

On conseillera aux diabétiques l'eau de chaux, le lait de magnésie, le bicarbonate de soude; en introduisant dans l'économie l'alcali qui fait défaut, ces agents, d'après M. Mialhe, tendent à rétablir les conditions normales des humeurs viciées et l'ordre naturel des fonctions assimilatrices. Les limonades, et en général toutes les boissons dites tempérantes, sont préjudiciables dans les cas de ce genre. En 1847, à l'époque des grandes chaleurs, un Italien, professeur de langues, tourmenté par une soif ardente, fit un usage immodéré de boissons acidules, de granits, de pastilles de citron, etc., sans éprouver de soulagement à la soif et à la sécheresse continuelle de la bouche. Le besoin d'uriner, qu'il ne ressentait que trois ou quatre fois par jour, devint de plus en plus pressant; les urines étaient très-copieuses et plus abondantes que la somme des liquides ingérés; il survint en même temps beaucoup de malaise, de la prostration des forces, de l'amaigrissement, un affaiblissement de la vue. M. Mialhe,

qui existe dans les humeurs salivaires de tous les animaux, ferment qui exerce sur les matières amyloïdes un pouvoir spécifique tout à fait semblable à celui qu'exerce sur l'amidon la diastase, ou principe actif de l'orge germé découvert par MM. Payen et Persoz, ferment enfin ou principe actif de la salive, que M. Mialhe appelle diastase animale; 3° que chez tous les animaux sans exception les matières féculentes, pour devenir absorbables et assimilables, doivent passer à l'état de saccharification, sous l'empire de cette diastase animale. Introduit sans cesse dans l'économie, ce sucre est destiné à la nutrition, but auquel il ne parvient que par sa décomposition dans nos humeurs; car on ne le rencontre chez l'homme sain dans aucune sécrétion. Une influence quelconque a-t-elle contrarié cette décomposition, a-t-elle rendu cette substance impropre à l'assimilation, elle se répand dans l'organisme, devient un corps étranger, et, comme tel, est rejetée par les glandes rénales et par les autres appareils sécrétoires. Le sucre a été, en effet, trouvé dans le sang, dans la sueur, dans toutes les sécrétions des diabétiques. Or l'influence, qui vient arrêter la décomposition dont il s'agit, est un défaut d'alcalinité dans les humeurs : aussi, chez les diabétiques, la salive, cessant d'être alcaline, rougit-elle le papier de tournesol. (Mialhe, *Nouvelles recherches sur la cause et le traitement du diabète sucré*. Paris, 1849.)

ayant analysé les urines, constata l'existence d'une affection diabétique. D'après ses conseils, le malade cessa toute boisson acidule, et se soumit à un traitement alcalin par l'eau de Vichy, le bicarbonate de soude et la magnésie calcinée. Vingt-quatre ou trente-six heures suffirent pour la disparition de toute trace de sucre dans le liquide urinaire, et la guérison ne tarda pas à s'effectuer.

Article 15. — De l'amaurose dans le typhus, dans le choléra et dans la convalescence de quelques maladies. De l'amaurose diphthéritique.

Beer, Reil et d'autres observateurs ont constaté des amauroses, passagères ou durables, par suite de typhus. Les désordres encéphaliques et autres, associés à cette affection, expliquent amplement l'invasion des accidents amaurotiques. La fièvre typhoïde est susceptible d'entraîner les mêmes conséquences. Delarroque père, très-compétent en ce qui concerne cette maladie, à laquelle il a consacré un traité spécial, m'a assuré qu'il y avait généralement trouvé les pupilles dilatées.

« Les médecins appelés à prodiguer des soins aux cholériques, dit le docteur Ancelon [1], ont observé tous les degrés de l'amaurose dans la période algide, en même temps qu'ils ont pu constater la présence de l'albumine dans le liquide urinaire, en si minime quantité que celui-ci se rencontrât dans la vessie. Sur quarante cholériques (épidémie de 1854), dans la période algide, nous en avons compté dix-sept complétement aveugles, onze distinguant vaguement les objets autour d'eux, six ayant un léger trouble de la vue, six n'accusant rien. Tous avaient la pupille très-largement dilatée et assez généralement peu sensible à l'action de la lumière. Tout rentrait dans l'ordre, du côté de la rétine, aussitôt qu'apparaissait la période de réaction, alors que, dans la sécrétion urinaire, de plus en plus abondante, disparaissait progressivement la quantité d'albumine caractéristique. »

Je rencontre souvent l'amblyopie et l'amaurose, à type le plus fréquemment asthénique, dans la convalescence d'affections aiguës ou chroniques qui ont porté dans l'économie une perturbation profonde, tant par les ravages que le mal a produits que par ceux qu'ont pu engendrer les émissions sanguines et les autres expédients mis en œuvre pour le combattre. Il faut surtout avoir égard à l'atonie, à l'affaiblissement, qui, dans ces circonstances, sont venus frapper nos organes; peuvent-ils, dans l'appareil de la vision, se traduire autrement que par les phénomènes de l'anesthésie rétinienne?

J'ai donné des soins à une femme qui, à la suite d'une pneumonie dont elle avait été traitée à l'hôpital Beaujon, avait la vue très-émoussée à gauche et presque abolie à droite.

Arrachart dit avoir vu plusieurs soldats qui furent attaqués d'amaurose, à la suite de fièvres intermittentes supprimées. Un homme dont parle Pinel fut atteint, pendant treize mois, d'une fièvre quarte opiniâtre; le rétablissement ne s'effectua que lentement. Passé ce terme, et n'étant point tout à fait guéri, il

[1] *Annales d'oculistique*, t. XXXIV, p. 244.

commença à apercevoir des bandes noires de l'œil gauche; elles allèrent croissant, de telle sorte qu'au bout de quinze jours cet organe était privé de la faculté visuelle. Notons que le docteur Kremers prétend avoir remarqué que les fièvres intermittentes étaient accompagnées de sensibilité dans la région d'une ou de plusieurs vertèbres, d'où l'on a conclu que ces maladies pouvaient dépendre d'une lésion de la moelle épinière, assertion dont la valeur est loin d'être démontrée, mais qui mérite toutefois l'attention des praticiens.

Un bon nombre d'observations de date récente démontrent que le croup et l'angine couenneuse sont susceptibles d'être suivis de phénomènes paralytiques, le plus communément à une époque assez éloignée de celle de la disparition des fausses membranes. Telles sont les paralysies dites diphthéritiques. Elles attaquent d'abord le voile du palais, puis l'organe visuel (amaurose diphthéritique), les membres inférieurs, les membres supérieurs et enfin les muscles du tronc et de la respiration. Dans les cas les plus nombreux de beaucoup, on n'a constaté que des phénomènes purement amblyopiques, fréquemment associés à de la presbytie et à de la diplopie. Quelle est la cause intime et quel est le siége de pareils désordres? Nous n'en sommes encore qu'à des suppositions. L'idée la plus admissible qui ait été émise nous paraît être celle de M. Maingault, adoptée par M. H. Roger, par M. Trousseau, par M. Giraud-Teulon et d'autres observateurs. Il y aurait ici infection générale, analogue à l'empoisonnement typhoïde, saturnin, à l'influence de tous les poisons dont l'action sur les centres nerveux est l'un des effets les plus ordinaires; l'intoxication diphthéritique embrasse toute l'économie et se révèle par un ensemble de symptômes dont la distribution peut varier, mais ne varie que dans une série numérique restreinte, qui donne, par la constance des réactions qu'elle provoque, la preuve de la spécificité de la cause. Dans le plus grand nombre des cas, le fond de l'œil n'a montré à l'ophthalmoscope aucune mutation matérielle qui pût rendre compte de la perturbation de la vue; quelques faits ont milité pour le diagnostic d'une paralysie de la rétine; d'autres, qui semblent les plus nombreux, pour une paralysie musculaire, d'où un défaut d'accommodation de l'organe. La mydriase bioculaire a encore été observée dans les conditions de ce genre (p. 392). Il est digne de remarque que les paralysies diphthéritiques ne se compliquent habituellement d'aucun trouble des facultés intellectuelles. Quelques-unes se sont dissipées à la longue sans traitement; d'autres ont cédé aux toniques, aux bains de mer, à la strychnine, à l'électricité, à une alimentation substantielle; il en est qui se sont montrées rebelles à toute médication. L'amaurose dite diphthéritique s'est évanouie le plus souvent avec rapidité. Elle est, dit le docteur Giraud-Teulon, plutôt inquiétante que sérieuse.

Article 16. — Amaurose vermineuse.

Si la présence des vers dans le canal intestinal détermine le plus habituellement la mydriase, elle est susceptible aussi d'engendrer une amaurose, le plus souvent incomplète, mais parfois complète. Vandermonde parle d'un enfant qui, ayant perdu la vue et la parole, rendit, à la faveur d'un émétique, et par le vo-

missement, un ver long d'un demi-pied; les purgatifs et les anthelmintiques ne tardèrent pas à amener un rétablissement radical. Chez un autre, traité par Wardrop, et qui était affligé d'amaurose et de surdité, ces symptômes se dissipèrent après l'expulsion de vers.

L'élément vermineux domine la pathologie de l'enfance. Aussi, est-ce chez les jeunes sujets, atteints d'amaurose non congénitale, qu'il faudra surtout songer à l'existence des vers dans le tube digestif, comme cause possible du trouble de la faculté visuelle, trouble qui a quelquefois ici une invasion brusque. Il y aura lieu de soupçonner cette condition étiologique, si le malade a le teint décoloré, jaunâtre, la figure bouffie, les yeux ternes, les paupières inférieures cernées par un demi-cercle plombé; s'il a plus de salive que d'habitude, et si l'on trouve le matin, sur son oreiller, ce fluide quelquefois écumeux; si le ventre est gonflé et l'haleine fétide; s'il y a du prurit au nez, à la gorge, au fondement, et surtout si le malade a déjà rendu des vers. Demandez si le sommeil est inquiet et interrompu par des rêvasseries; si l'enfant est en proie à des claquements ou à des grincements de dents, phénomène noté par des pathologistes modernes, et depuis longtemps par Avicenne : *Accidit habentibus vermes stridor dentium, præcipue nocte.* L'un de mes anciens aides, le docteur Hubsch, que j'ai trouvé fort habile à diagnostiquer les affections vermineuses, après les avoir observées à Naples en grand nombre, a insisté sur les conditions que peut présenter la langue dans cette circonstance. Elle offre assez souvent un enduit blanchâtre parsemé de points rouges. Les uns ont la grosseur d'une tête d'épingle, les autres sont plus petits; il en est qui sont réunis en groupe, de manière à former des plaques rouges qui se dessinent sur un fond blanc. Plus confluents vers les bords et l'extrémité de la langue, ils sont constitués par l'érection de ses papilles, sous l'influence de l'irritation dont elles deviennent le siége. Parfois, comme dans la chlorose, comme dans la syphilis, un ou deux symptômes mettent seuls sur la voie d'une cause si souvent méconnue des désordres morbides.

J'ai relaté, dans mon *Traité de l'amaurose*, l'exemple d'une jeune fille atteinte d'une double amblyopie dont on ignorait la nature, et que je guéris par les anthelmintiques, après qu'elle eût rendu, pendant plusieurs jours, une grande quantité d'ascarides lombricoïdes et vermiculaires. Les désordres visuels étaient sujets chez elle à des rémissions et à des exacerbations variables: tantôt la vue était fort trouble, tantôt elle permettait de distinguer des objets minutieux. Tout récemment encore, Albertine Foucard, âgée de sept ou huit ans, et que j'ai traitée à mes consultations cliniques, offrait depuis un mois une vision fort émoussée, avec impossibilité de lire ni d'enfiler son aiguille. L'expulsion, sous l'influence d'un vermifuge, d'un seul lombric d'un très-grand volume dissipa avec rapidité les accidents. L'ophthalmoscope avait montré chez cette jeune fille une hypérémie très-marquée de la rétine et de la choroïde.

Dans d'autres circonstances infiniment plus rares, l'amaurose est unioculaire, comme le fait suivant le démontre.

Observation LXV.—Marie Picard, âgée de sept ans, fut conduite à mes consultations cliniques, le 11 septembre 1856. Cette enfant, d'un tempérament lymphatique, et qui fut

affligée d'ophthalmies graves dans les premières années de sa vie, porte, non loin de la circonférence de la cornée droite, un leucome qui adhère à l'iris, et vers lequel la pupille est entraînée; toutefois, l'ouverture pupillaire, qui n'est pas plus dilatée que d'habitude, permet aux rayons lumineux de pénétrer au fond de l'œil. Le globe gauche est sain.

Au rapport de sa mère, Marie jouissait de la faculté de distinguer de l'œil droit tous les objets, quand on constata que cette faculté y était radicalement éteinte. L'enfant était borgne depuis huit jours. Je présentai à l'œil droit plusieurs objets, son congénère étant bouché ; aucun d'eux ne fut aperçu. Tous, au contraire, furent annoncés sans hésitation quand cessait l'occlusion de l'œil sain.

Interrogeant minutieusement la mère sur les causes possibles de la maladie pour laquelle on demandait mes conseils, je ne trouvai dans ses réponses aucune donnée capable de m'éclairer. Une allégation seule me frappa. Depuis quelque temps, l'enfant était fort agitée pendant la nuit; elle se réveillait souvent en sursaut, poussait des cris et versait des larmes. Bien qu'il n'y eût ici aucun signe d'une affection vermineuse, et que l'enfant n'eût jamais rendu de vers, je prescrivis, à titre d'essai, de prendre soir et matin, pendant trois jours, un paquet des poudres suivantes, dont la formule est de Hufeland :

Poudre de semen-contra.	2 grammes.
— de racine de jalap.....	30 centigrammes.
Calomelas.	5 centigrammes.

M. pour un paquet.
F. s. a. six paquets semblables.

La jeune malade ayant été ramenée le 18 septembre, la mère m'annonça que le premier paquet des poudres vermifuges avait été donné dans la soirée du 11, et qu'à la suite de l'administration du second paquet, le lendemain matin, une grande quantité d'ascarides lombricoïdes fut expulsée par les selles. La vue de l'œil droit fut explorée dans la soirée du même jour : elle était rétablie. C'est également ce que j'eus la satisfaction de vérifier moi-même en présence des docteurs Jean, Guyomar et de plusieurs autres médecins qui avaient examiné la malade dans la séance du 11. L'enfant vit de l'œil droit une épingle fine et d'autres objets minutieux. J'engageai la mère à continuer de temps à autre l'emploi des vermifuges.

C'est dans le cadre des amauroses ganglionnaires ou du grand sympathique qu'on a placé l'amaurose déterminée par la présence des vers dans les voies de la digestion; c'est en effet l'irritation du système nerveux abdominal, sous l'influence de la titillation continuelle occasionnée par ces parasites, qui en constitue le point de départ. Il me paraît toutefois hors de doute que le trouble des fonctions visuelles s'établit surtout par la souffrance du cerveau, qui vient participer aux désordres abdominaux, d'où des effets pathologiques divers : la céphalalgie, le strabisme, des accès épileptiformes, des accidents parfois qui peuvent devenir mortels. Mais comment se fait-il que la même cause n'entraîne pas toujours les mêmes conséquences, et que l'amaurose apparaisse si rarement dans cette circonstance, tandis qu'il est si commun, notamment chez les enfants, de rencontrer des quantités énormes de vers qui suscitent à peine quelques dérangements à la santé? Comme pour bien des choses en médecine, l'interprétation de ce phénomène se perd dans les secrets de la vie. Il paraît probable, d'après le docteur Duval (d'Argentan), que, pour donner lieu à la forme amauro-

tique qui nous occupe, les vers doivent être agglomérés sur un point particulier et non encore déterminé du tube digestif, de telle sorte que, se trouvant, par exemple, dans la région inférieure des intestins, ils ne produiraient aucune réaction vers les yeux et le cerveau, tandis que, fortuitement placés dans la partie supérieure, ils entraîneraient l'amaurose. Nous ajouterons que, dans la pensée des docteurs Roche et Sanson, les convulsions et les autres désordres sérieux, que les vers sont susceptibles d'engendrer, ne surgissent que quand ils ont fait irruption dans la cavité de l'estomac.

L'expérience clinique démontre que, chez les adultes aussi, l'amaurose peut avoir cette même origine.

Observation LXVI.— Un villageois était aveugle, avait les pupilles dilatées et éprouvait par intervalles des symptômes de fureur tels qu'on croyait qu'il avait été mordu par un chien enragé; c'était même l'opinion du chirurgien en chef de l'Hôtel-Dieu de Clermont-Ferraud, où cet homme fut conduit. On l'enferma dans une chambre basse destinée aux malades de cette espèce; ce malheureux, qui refusa constamment de prendre les aliments et les boissons qui lui étaient présentés, ne tarda pas à succomber. On trouva dans le canal intestinal de 160 à 180 vers de la longueur de 5 à 11 pouces, les uns vivants, les autres morts. Il fut facile de reconnaître, mais un peu tard, ajoute Delarue, qui relate ce fait, que les symptômes nerveux que cet homme avait offerts, ainsi que l'amaurose, n'étaient pas les résultats d'une cause rabique, mais provenaient de la seule existence des vers dans le canal intestinal.

Observation LXVII.—En 1846, le docteur Fournier-Duportail m'adressa l'une de ses clientes, chez laquelle, à une amblyopie très-prononcée se joignaient des atteintes de névralgie sus-orbitaire. Des lipothymies surgissaient de temps à autre; le sommeil était souvent troublé par des rêves sinistres qui réveillaient la malade et la jetaient dans une grande anxiété. Comme elle éprouvait des nausées fréquentes, quelquefois même des vomissements, je crus devoir faire entrer dans la médication, et comme agent purgatif, une mixture composée d'eau-de-vie allemande, de vin de colchique, de sirop de fleurs de pêcher et d'alcoolat d'anis; la malade dut en prendre tous les trois jours deux ou trois cuillerées à bouche. Quels furent son étonnement et le mien quand elle m'apporta, au bout de peu de jours, plus d'un mètre et demi d'un ténia qu'elle avait rendu par les selles, et dont personne n'avait soupçonné l'existence! Les indications, dès ce moment, devinrent précises, et j'appris que le médecin ordinaire de la malade s'y conforma, sans que j'en eusse connu les résultats.

Si la tâche du praticien est facile quand on lui présente les fragments d'un ténia comme pièce de conviction, il n'en est pas de même s'il est borné à rechercher l'existence du ver au milieu de symptômes plus ou moins vagues. Les troubles visuels qu'on a rencontrés le plus habituellement dans cette circonstance sont, d'après M. Legendre[1], la diplopie et une sensation de flocons, de mouches et de bluettes lumineuses; dans un cas même, on a constaté une cécité périodique. Nous noterons, parmi les autres phénomènes nerveux les plus fréquents, des attaques convulsives, participant quelquefois des caractères de l'épilepsie ou de l'hystérie, les vertiges, les lipothymies. L'appétit est inégal et par-

[1] *Archives générales de médecine*, année 1850.

fois insatiable. Il y avait, dans la moitié des cas, une sensation de piqûre ou de morsure à la région épigastrique. Rarement un des symptômes indiqués existe isolément; on les a le plus communément observés, au nombre de deux ou trois, chez le même sujet.

TRAITEMENT.—Toute la classe des anthelmintiques est applicable à la variété étiologique qui nous occupe. On prescrira plus particulièrement contre les ascarides lombricoïdes le calomel seul ou associé au semen-contra ou à d'autres vermifuges. Je formule souvent pour les jeunes sujets : Poudre d'écorce de racine de grenadier, poudre de fougère mâle, de chaque, 2 grammes; la dose est d'une pincée soir et matin dans un peu de miel ou de sirop. Nous avons employé avec le plus grand succès contre les ascarides vermiculaires, qui siégent particulièrement dans le rectum et sont le point de départ de l'habitude de la masturbation chez beaucoup de jeunes filles, les frictions avec l'onguent napolitain simple ou camphré autour du fondement et à l'orifice de l'intestin. On peut encore, dans les cas de ce genre, introduire fort avant dans le rectum une mèche enduite de pommade mercurielle; elle y séjourne trois ou quatre heures, puis on injecte dans l'intestin un verre d'une décoction de mousse de Corse, de semen-contra et de tanaisie, ou un demi-lavement d'une décoction de cascarille.

Il importe de recourir aux anthelmintiques aussitôt que possible, car, à la longue, les parties nerveuses chargées de percevoir la lumière peuvent s'être altérées sans remède, de telle sorte que l'éloignement de la cause morbifique ne suffit plus pour ramener la vue à ses conditions normales. Une jeune fille, aveugle depuis trois années, à qui Weller fit rendre une bonne quantité de lombrics d'un énorme volume, récupéra, au bout d'une semaine, assez de vue pour distinguer les dimensions des objets. Bien que les moyens les plus convenables eussent été continués avec persévérance, ils ne réussirent à amener aucun amendement ultérieur.

Article 17. — Amaurose saturnine.

Mentionnée sous le nom de goutte-sereine rachialgique dans la *Nosologie méthodique* de Sauvages, cette affection attaque de préférence les peintres en bâtiments, les ouvriers des fabriques de blanc de céruse et de minium, ceux qui passent au vernis la vaisselle de terre, les fondeurs de caractères d'imprimerie, tous les individus adonnés par état à la manipulation des préparations de plomb. Les vins frelatés avec les oxydes de ce métal ont parfois donné lieu à des accidents toxiques de ce genre. Il en est de même des cosmétiques saturnins dont quelques personnes font un usage habituel (p. 91).

Les effets généraux des substances saturnines sur l'économie animale sont aujourd'hui, d'ailleurs, bien connus des médecins. Que les molécules qui en dérivent pénètrent par les voies respiratoires, par les voies digestives ou par la peau, elles attaquent spécialement le système nerveux ganglionnaire, puis tous les centres nerveux jusqu'au cerveau. Le canal intestinal et le système nerveux ganglionnaire de cet appareil semblent primitivement le plus atteints: d'où les nausées, les vomissements, le défaut de sécrétion muqueuse intestinale, la con-

stipation opiniâtre, la dépression douloureuse du ventre vers la colonne vertébrale. Les douleurs névralgiques, l'engourdissement, la paralysie des membres, susceptibles d'arriver tôt ou tard, dénotent la souffrance du système nerveux rachidien. Le cerveau est-il plus gravement envahi, le malade peut tomber dans le délire et succomber avec des convulsions tétaniques.

L'observation démontre que la révolution dont le système nerveux est le siége est susceptible, dans de telles circonstances, d'entraîner un trouble plus ou moins grand de la vision, qui va parfois jusqu'à la cécité.

La détermination de l'essence de l'amaurose est chose facile, quand, ce qui arrive le plus habituellement, la paralysie rétinienne coexiste avec la colique des peintres; mais il n'en est pas toujours ainsi, l'amaurose pouvant être, dans quelques cas qui paraissent rares, l'expression unique de l'empoisonnement. Au rapport du docteur Tanquerel [1], le professeur Trousseau a rencontré à l'hôpital de Tours un sujet affligé d'amaurose saturnine, bien qu'il n'eût jamais été atteint de la colique; cet homme était ouvrier, depuis dix années, dans une fabrique de blanc de céruse; il guérit par le traitement de la Charité. Nous pouvons citer des faits dans lesquels la surdité et l'amaurose précédèrent l'invasion de la colique. Une femme de cinquante-sept ans, dont le docteur Rau (de Berne) a relaté l'histoire [2], jouissait du libre exercice des fonctions visuelles, quand elle se réveilla un matin frappée d'une cécité complète à l'œil droit; quatre jours après, elle était aveugle. Les pupilles étaient dilatées et immobiles; la lumière ne pouvait être distinguée des ténèbres; la malade accusait une violente céphalalgie et de la constipation. Or cette femme, peu avant sa cécité, avait teint sa chevelure, qui était grise, avec une substance noire composée de litharge et de chaux. Grâce à une médication énergique (calomel à doses purgatives, etc.), la malade put distinguer tous les objets au bout de huit jours, et les pupilles avaient récupéré leur contractilité physiologique.

Sous l'influence d'une colique métallique, des malades ont été frappés d'une hémiopie qui s'évanouit en même temps que les autres symptômes de l'empoisonnement. Chez un peintre en bâtiments, observé par le docteur Cullerier, deux atteintes de colique métallique, survenues à quatre mois de distance, furent accompagnées chacune de l'invasion d'une héméralopie.

La brusquerie de l'apparition de l'amaurose saturnine, qui en peu d'heures amène parfois la cécité, avec dilatation et immobilité des pupilles, et la rapidité avec laquelle elle cesse généralement, qu'elle soit complète ou incomplète, ce qui est le plus rare, forment les traits caractéristiques de cette variété morbide. Le terme moyen de sa durée paraît être de quatre à six jours. M. Tanquerel relate l'exemple d'un malade qui n'était plus, depuis plusieurs années, en contact avec le plomb, et qui fut de nouveau frappé de colique, d'encéphalopathie, de paralysie des membres supérieurs et d'amaurose. Le nombre des récidives de la colique ne semble pas influer sur la gravité de l'amaurose.

La forme amaurotique qui nous occupe s'accompagne parfois de strabisme.

[1] Tanquerel-des-Planches, *Traité des maladies de plomb*. Paris, 1839.

[2] *Annales d'oculistique*, t. XXXVI, p. 74.

Elle envahit communément les deux globes. Elle fut unioculaire dans un cas rapporté par le docteur Weiss, médecin de la marine anglaise. Après avoir préparé, pendant douze jours, des couleurs dans lesquelles entrait le blanc de céruse, et s'en être servi, pendant huit jours, pour peindre des cabines, un matelot fut pris d'une violente colique, dont les évacuants et quelques autres moyens le délivrèrent. Six jours après, survint une paralysie du bras gauche, suivie, au bout d'une semaine, de cécité complète à l'œil droit et d'un ptosis paralytique à la paupière supérieure de l'œil gauche, qui conserva une vision normale. Sous l'influence du calomel, du jalap, des lavements de séné, de l'extrait alcoolique de noix vomique et de quelques excitants dirigés vers les parties paralysées, la guérison s'établit après cinq jours de cécité de l'œil droit et huit jours d'hémiopie de cet organe.

TRAITEMENT. — Dans la grande majorité des cas, l'amaurose saturnine disparaît sous l'influence du traitement dirigé contre la colique qui l'accompagne : sulfate de soude dans du bouillon aux herbes ou dans un autre véhicule; lavements de sulfate de soude et de séné; une pinte par jour de limonade sulfurique (4 grammes d'eau de Rabel pour une pinte d'eau, avec sucre, quantité suffisante); opiacés. Quelques praticiens préfèrent encore le traitement de la Charité, dont l'efficacité a été sanctionnée par une longue expérience, et auquel ils attribuent l'avantage de donner lieu à une guérison solide et de mettre plus sûrement que les autres moyens à l'abri des accidents consécutifs. Si le trouble de la vision persistait, il faudrait continuer les évacuants et la limonade sulfurique, ordonner les bains sulfureux et avoir recours aux expédients de l'amaurose paralytique, sans oublier la strychnine et l'électricité. Cette médication serait applicable encore aux cas d'une amaurose surgissant après la disparition d'une colique qui a été traitée méthodiquement. On s'enquerra d'ailleurs des conditions de l'organe avec l'ophthalmoscope, mode d'examen qui paraît n'avoir guère été employé dans les circonstances qui nous occupent.

L'ébranlement que l'empoisonnement saturnin détermine dans tous les éléments nerveux de l'organisme a dû porter les nosologistes à associer les narcotiques aux agents destinés à éliminer et à neutraliser la substance toxique. Dans le traitement de la Charité, le malade prend tous les jours un bol de thériaque et d'opium. Ce dernier a été préconisé par Stoll, et, plus récemment, par MM. Triberti (de Milan), Bricheteau, Brachet (de Lyon), qui traite tous ses malades par l'opium associé à l'alun; Cayol surtout en a nettement précisé les indications cliniques. Le fait suivant, extrait de sa pratique, est trop instructif pour ne point être sommairement relaté.

OBSERVATION LXVIII. — Un peintre en bâtiments éprouve des tranchées et des vomissements; ses parents y voient une colique de plomb, dont il avait eu déjà des attaques : ils lui administrent 10 centigrammes de tartre stibié et le surlendemain un purgatif. De l'amélioration se manifeste. Les douleurs ayant reparu au bout de quelques jours, on va chercher un médecin, qui, diagnostiquant une gastro-entérite, ordonne vingt sangsues sur le ventre, des cataplasmes, l'eau de gomme et la diète; la persistance des accidents milite, les jours suivants, pour de nouvelles émissions sanguines. Le 21 juillet 1829, douzième jour de la maladie, les coliques s'étaient apaisées; mais cet homme,

languissant et faible, souffrait dans les jambes, dans les bras, dans le dos et dans la tête, quand tout à coup il perdit la vue et la parole. Apporté le lendemain à la Charité, il offre l'état suivant : Face pâle, pupilles dilatées et immobiles, cécité; trismus, léger opisthotonos, agitation des membres, et surtout des extrémités inférieures; pouls serré; ventre rétracté, décubitus dorsal. Les mâchoires ayant été entr'ouvertes de vive force, on fit avaler, dans une cuillerée de tisane, deux ou trois gouttes d'huile de croton, et l'on pratiqua avec celle-ci une friction autour de l'ombilic. Il en résulta, pendant la journée et dans la nuit d'après, quatre ou cinq évacuations aqueuses. De plus, on réussit à administrer du soir au matin, et dans une potion, 15 centigrammes d'extrait gommeux d'opium. Le 23, il y a du mieux; les pupilles sont moins dilatées. Cayol prescrit 40 centigrammes d'extrait thébaïque, à prendre dans les vingt-quatre heures. Le lendemain, ce jeune homme sort de sa léthargie; il parle, il voit; les pupilles ont recouvré leur contractilité; il ne souffre plus; il se plaint seulement de ne pas avoir fermé l'œil de la nuit. L'opium est ordonné aux mêmes doses que la veille. Le 25, le malade dit qu'il n'a point encore dormi; on diminue la dose du dernier remède, qu'on cesse le 29. A cette époque, sommeil, appétit, convalescence.

Cette observation donna lieu à une belle leçon clinique. Les conséquences qu'il fallait en déduire, d'après le professeur, c'est que la médication antiphlogistique n'avait pas été salutaire, pour ne pas dire plus, et que l'opium avait guéri. Les préparations opiacées, continua-t-il, dont on n'use jamais à très-hautes doses dans le traitement de la Charité, ne semblent être qu'un secours auxiliaire dans la première phase de l'intoxication. La réaction des centres nerveux est-elle générale, a-t-elle atteint le degré d'intensité qui constitue la fièvre (*fièvre nerveuse*, expression qui marque bien sa nature ou sa diathèse), les expédients sédatifs et antispasmodiques occuperont le premier rang. L'expérience a appris qu'il existait, dans les désordres nerveux de ce genre, une singulière tolérance pour l'opium, en présence surtout des contractions tétaniques des muscles; mais on ne peut en retirer de bons effets qu'en en élevant fortement la dose. Cayol ajouta qu'il l'eût portée au delà de 40 centigrammes par jour, si la diminution du mal ne lui eût pas démontré que la quantité qu'il employait était suffisante.

Article 18. — Amaurose suite de l'abus des alcooliques et de l'usage de l'opium, de la belladone, du sulfate de quinine et de quelques autres substances.

Alcooliques. — « Les expériences que nous avons entreprises sur des lapins auxquels nous avons fait avaler un scrupule d'esprit-de-vin rectifié, dit Giacomini, nous ont montré que ces petits animaux commençaient aussitôt par courir à droite et à gauche; quelques minutes après, ils avaient des mouvements convulsifs incertains ou paraissaient agités; ils se couchaient ensuite sur les jambes postérieures, la bouche béante et tournée vers le ciel; ils devenaient inquiets, haletants; au bout de quatre heures, ils tombaient dans une sorte d'assoupissement précurseur de leur mort. L'autopsie de ces petits cadavres a montré les méninges injectées, ainsi que la substance du cerveau et celle du cervelet; les poumons engorgés de sang; l'estomac et le canal intestinal phlogosés. » L'auteur place les alcooliques

dans la classe des hypersthénisants rachidiens ou spinaux, parce que leur action paraît, dit-il, se prononcer plus particulièrement sur le cervelet et sur la moitié antérieure de la moelle épinière. Les expériences de M. Flourens l'ont également porté à établir que l'alcool avait une influence spéciale sur le cervelet.

Qui ne sait que, chez l'homme, l'abus des boissons spiritueuses peut avoir aussi les effets les plus funestes, dont la manifestation la plus grave consiste dans l'ensemble des symptômes qui constituent le *delirium tremens*, le *délire* ou la *folie des ivrognes*. Le vin est bien moins apte à les produire que l'eau-de-vie, le rhum, le genièvre, etc. Aussi c'est dans le Nord et dans les contrées où l'on fait surtout abus des liqueurs fortes que le *delirium tremens* et l'amaurose, dite *crapuleuse*, sont d'observation la plus commune.

Observation LXIX. — Le docteur Visinier me racontait que, pendant son exercice dans la paroisse d'Ouest-Bâton-Rouge (État de la Louisiane), à une cinquantaine de lieues de la Nouvelle-Orléans, l'un de ses amis, grand amateur d'eau-de-vie, dont il buvait quelquefois jusqu'à trois bouteilles dans les vingt-quatre heures, fut graduellement atteint d'un trouble permanent de la vision; elle s'éteignit subitement un jour, pendant qu'ils cheminaient tous deux en cabriolet. L'amaurose affecta d'abord une allure franchement congestive, ce qui porta le docteur Visinier à conseiller les émissions sanguines, les pédiluves, les affusions réfrigérantes, l'onguent napolitain belladoné sur le front, etc. La période de torpidité s'étant établie, ce praticien fit mettre de nombreux vésicatoires volants au voisinage des orbites, et recourut à la strychnine en pilules et par la méthode endermique. La vue, qui était restée plusieurs mois abolie ou très-faible, se reconstitua à un point tel que cet homme finit par s'adonner aux agréments de la chasse et à ses occupations habituelles. Quand il lui arrivait seulement de se livrer aux alcooliques, ce qui formait exception dans sa manière de vivre, la vision se détériorait, et il apercevait des étincelles et des mouches.

M. Visinier, qui a constaté plusieurs cas de ce genre en Amérique, a vu l'amaurose crapuleuse se perpétuer pendant cinq ou six mois, bien que les malades se fussent astreints à un régime sévère. Il a connu plusieurs nègres chez lesquels une amaurose complète résista à tout traitement. Chez un noir du nom de Maréchal, qui avait largement usé de boissons spiritueuses, elle présenta le type de l'héméralopie.

Observation LXX. — Un habitant de Sanois, que j'avais opéré avec succès de la cataracte avec les docteurs Picard et Colin, aujourd'hui professeur au Val-de-Grâce, célébra, quelques mois après, le retour de sa vue par des libations copieuses. Un matin on le trouva étendu sur les bords d'un fossé, où il avait passé la nuit; il avait la langue paralysée; sa cécité était complète. Grâce à un traitement énergique dirigé par le docteur Picard, médecin de la commune (émissions sanguines, calomel, drastiques, vésicatoire au cou), les phénomènes morbides s'évanouirent, et cette imprudence n'exerça sur les suites de mon opération aucune conséquence fâcheuse.

Hormis le fait qui vient d'être relaté, nous n'avons jamais rencontré d'amauroses complètes ayant pour source certaine l'abus des boissons alcooliques; les amblyopies de ce genre se sont, au contraire, montrées dans notre pratique. Les gens qui en étaient affligés offraient, les uns une face colorée, d'autres un teint

blême et blafard. Leur haleine était souvent alcoolique et leur parole un peu embarrassée. Ils avaient les mains plus ou moins tremblotantes. Dormant mal et mangeant généralement peu, ils éprouvaient, le matin à jeun, des aigreurs, des nausées, des vomituritions. La céphalalgie, chez eux, était fréquente. Comme dans les amblyopies congestives et éréthistiques, j'ai remarqué que la vision était souvent ici meilleure à un demi-jour qu'à une lumière éclatante.

Narcotiques. Opium. Belladone. Tabac. — La cécité a été maintes fois notée dans le cortége des accidents toxiques produits par les agents narcotiques et narcotico-âcres; dans quelques cas même, cette cécité a persisté, tandis que les autres désordres avaient disparu plus ou moins. Des individus endormis par de prétendus sorciers, avec des breuvages contenant de la stramoine, furent, dit-on, longtemps privés de la vue. Chez d'autres, empoisonnés par l'opium, on a observé une insensibilité des rétines, qu'accompagnait le plus souvent le resserrement des pupilles, qui ne se dilataient qu'à l'approche de la mort. Les expériences de Lorry, de Monro, et celles plus récentes de M. Flourens, les ont portés à établir que l'opium et les diverses préparations qui en dérivent agissaient de préférence sur les lobes cérébraux, où ils produisent une effusion sanguine qui s'étend jusque dans les plus petits détails de leur masse. Giacomini place l'opium parmi les hypersthénisants céphaliques.

Employée à des doses toxicologiques, la belladone attaque l'appareil cérébro-spinal. D'après quelques observations de M. Flourens sur des animaux morts aveugles à la suite de l'empoisonnement par cette substance, elle exercerait une action spéciale sur les tubercules quadrijumeaux. Giacomini, qui la range dans l'ordre des hyposthénisants céphaliques, annonce que tous les animaux sont affectés par ses effets, sauf, dit-il, les chèvres, qui paraissent pouvoir les tolérer impunément. Dans la pratique ophthalmologique, on n'obtient presque constamment que des mydriases sous l'influence de l'usage de la belladone, et la cécité, qu'elle est susceptible de causer, est rare. Les yeux, chez deux enfants, furent, au rapport de M. A. Smith, insensibles pendant trois jours à la lumière la plus vive, état qui s'accompagnait de quelques secousses convulsives. Des effets analogues sont produits par de fortes doses de jusquiame.

Le tabac a été placé au nombre des substances les plus propres à engendrer des affections amaurotiques: l'habitude de fumer beaucoup congestionne à un haut degré, a-t-on dit, l'encéphale et les membranes internes de l'œil. Cette proposition est renversée par l'observation de chaque jour, plus forte que toutes les théories. Elle démontre que, si le tabac produit l'ivresse et le trouble de la faculté visuelle chez ceux qui n'en ont pas l'habitude, il ne donne lieu à aucun inconvénient, sous le dernier rapport, chez les gens qui y sont accoutumés. J'ai vécu avec de vieux marins qui avaient chiqué et fumé depuis leur enfance, et qui voyaient fort bien. En Allemagne, en Turquie, où l'on fume beaucoup, les amaurotiques sont-ils plus communs que dans les pays où l'on fume moins? J'ajouterai néanmoins qu'un médecin m'a assuré qu'à une époque où il faisait abus du tabac à priser, ses yeux étaient injectés et sa vue avait éprouvé une détérioration telle qu'il n'était plus en état de lire; des scotomes, comme des paquets de cheveux, lui apparaissaient de temps à autre. Dès que le tabac fut supprimé,

les accidents s'évanouirent. Si l'on rapproche le fait qui vient d'être cité d'une observation précédemment produite (p. 689), l'on arrivera à cette conclusion, que les idiosyncrasies sont inexplicables, tel individu supportant sans réaction une substance énergique qui incommode beaucoup un autre.

Vapeurs du charbon.—L'amblyopie m'a rarement paru devoir être rapportée à la vapeur du charbon, cause d'amaurose admise par Beer. J'en ai publié un exemple[1].

Seigle ergoté.—Placé par Giacomini dans la catégorie des hyposthénisants vasculaires artériels, le seigle ergoté a souvent engendré l'amaurose, incomplète ou complète, dans les épidémies d'ergotisme qu'on a observées dans la Sologne, l'Artois, la Picardie, l'Angoumois, etc. ; celles qui sévirent dans le moyen âge, du xe au xve siècle notamment, et qui sont connues sous les dénominations de *feu sacré*, de *mal des ardents*, de *feu Saint-Antoine*, etc., sont attribuées par des auteurs à l'ergotisme, qui se produit, comme on sait, quand la farine de seigle, mêlée à une quantité plus ou moins considérable d'ergot, est affectée à l'alimentation. La fréquence de l'héméralopie, qui a régné, au commencement de ce siècle, dans la maison des orphelins et dans celle de travail, à Berlin, a paru à l'oculiste Flemming devoir être rapportée au seigle ergoté contenu dans le pain destiné à ces établissements.

Je n'ai jamais observé d'exemple de trouble quelconque de la vision engendré par cet agent administré à titre de remède. Le fait suivant m'a été communiqué par M. Otto Rœhrig.

Observation LXXI. — Lors de son cinquième et dernier accouchement, madame Brown, âgée de trente-six ans, prit du seigle ergoté, d'après le conseil d'une sage-femme. L'accouchement eut lieu bientôt, mais la vue ne tarda pas à devenir confuse, puis s'éteignit tout à fait; quelques heures après, elle commença à se rétablir, et elle reprit peu à peu son énergie primitive. Chose remarquable, le même phénomène s'était manifesté chez cette dame, en Angleterre, lors de ses trois premières couches. Elle connaissait si bien l'effet que le seigle ergoté produisait sur l'état de sa vue qu'elle en prévint le médecin à son quatrième accouchement. Or l'ergot de seigle ne fut pas alors administré, et la vue ne subit aucun désordre.

Noix vomique. — « La noix vomique à hautes doses, dit Lœbenstein-Level, occasionne des vertiges, la céphalalgie, et souvent nous avons observé une amaurose passagère s'établir sous son influence. » Un homme, cité par Carron du Villards, ayant tenté de s'empoisonner avec cette substance, fut atteint d'une paralysie complète des extrémités inférieures et d'une amaurose au globe droit. Depuis dix années, ajoute-t-il, ces organes n'ont point recouvré leurs fonctions.

Iodiques.—Quelques sujets, soumis à l'administration de l'iodure de potassium, ont éprouvé des phénomènes amblyopiques, ce qui toutefois est rare. L'ophthalmoscope aura à rechercher s'il n'y aurait pas, dans les cas de ce genre, suffusion séreuse au fond de l'organe (p. 653).

[1] Voir mon *Traité de l'amaurose*, p. 279.

Soufre.—L'influence longtemps continuée des vapeurs de soufre peut engendrer l'amaurose, suivant les observations de Weller, qui l'a surtout constatée à Dresde chez les ouvriers adonnés à la fabrication des chapeaux de paille. Le docteur Furnari, qui dit avoir également rencontré l'amaurose sulfureuse chez un fabricant d'allumettes, et deux fois chez des blanchisseurs d'étoffes chargés de soumettre celles-ci à la vapeur du soufre enflammé, recommande, comme moyen prophylactique, dans les fabriques où l'on emploie le soufre, un bon système de ventilation qui puisse chasser les gaz délétères et renouveler l'air à volonté.

Sulfate de quinine. — Le sulfate de quinine ne paraît capable de produire des accidents amaurotiques que quand il a été donné à des doses élevées dans un court espace de temps, à la quantité quotidienne, par exemple, de 3 ou 4 grammes[1]. Je lis dans l'*Encyclographie médicale* (t. II, p. 358), qu'un rhumatisant, à qui l'on avait administré ce remède dans de fortes proportions, fut frappé d'amaurose, dont un traitement énergique et varié n'avait pas triomphé à l'époque de la publication du travail qui relate ce fait. Le docteur Ménière, médecin de l'institution des Sourds-Muets de Paris, a connu un enfant chez lequel une surdité de ce genre demeura complète pendant plusieurs années, et ne put être entièrement guérie.

La Louisiane offre une terre d'alluvion, plus basse parfois que le niveau des rivières, qu'on est obligé de contenir par des digues, et celui de l'eau des puits est très-rapproché de la surface du sol. Il résulte de cette disposition topographique que les fièvres intermittentes sont fort communes dans cette contrée marécageuse, et forment, pour ainsi dire, toute la pathologie du pays. Le docteur Visinier m'a dit y avoir plusieurs fois rencontré l'amaurose, due à de larges doses de sulfate de quinine administré contre des fièvres pernicieuses; il a vu la surdité s'établir seule, mais n'a jamais constaté l'amaurose sans la surdité. Celle-ci fut le symptôme qui se manifesta en premier lieu chez quelques-uns de ses malades; la cécité ne vint qu'ensuite. M. Broussard, l'un d'entre eux, était atteint d'une fièvre tierce, dont les accès n'avaient jusqu'alors offert aucun caractère pernicieux, quand, après l'un de ces accès, son état inspira des inquiétudes à sa famille. M. Visinier, mandé en toute hâte, trouva le malade sans connaissance et sans voix; le pouls était à peine sensible; bleuâtre aux extrémités, la peau était froide et couverte dans toute son étendue d'une matière visqueuse. Ce praticien fit prendre, dans l'espace de six heures, une potion contenant 4 grammes de sulfate de quinine; on administra, dans le même espace de temps, deux lavements additionnés chacun de 2 grammes du même sel; on fit sur toute la surface du corps des frictions avec un liniment contenant également 4 grammes de la même substance. La fièvre ne reparut pas les jours suivants, mais M. Broussard éprouvait une telle faiblesse qu'il pouvait à peine se remuer

[1] Nous avons dit (p. 127) que la propriété hyposthénisante du sulfate de quinine le rendait fort avantageux contre certaines phlogoses ophthalmiques. Les phénomènes de l'intoxication quinique, qu'on attribue généralement à la congestion du cerveau, ne seraient-ils pas dus plutôt, et comme le pensent quelques observateurs, à une anémie de ce viscère?

dans son lit; il se plaignait d'entendre un sifflement perpétuel qui le rendait sourd; sa vue était complétement éteinte, avec dilatation et immobilité des pupilles. Sous l'influence d'une médication tonique et d'un régime fortifiant, la surdité avait disparu deux mois après, mais la vue restait confuse. Ce n'est qu'à la longue qu'elle finit par reprendre toute sa netteté primitive. La durée de l'amaurose engendrée par le sulfate de quinine est généralement de quelques jours à plusieurs mois. Les cas de ce genre, explorés avec l'ophthalmoscope, n'ont rien offert de particulier.

L'usage immodéré et longtemps continué de quelques amers, tels que le houblon, le café de chicorée, le quassia amara, la centaurée, a été considéré comme cause d'amaurose par Andreæ, par Beer, par la plupart des oculistes allemands. Walther place dans cette même catégorie le vermout. Je n'ai jamais rien observé de semblable.

TRAITEMENT. — La cessation de l'habitude de l'ivrognerie est une condition capitale pour la guérison de l'amaurose crapuleuse. Les éléments qui composent la médication des amauroses congestives lui sont généralement applicables. Le docteur Teissier (de Lyon) a eu beaucoup à se louer, dans de telles circonstances, de l'administration à l'intérieur de l'ammoniaque liquide [1]. C'est à tort, d'après lui, qu'on s'est borné à considérer cet alcali comme utile seulement contre les ivresses faibles et passagères, cas dans lesquels on a cru devoir en expliquer théoriquement l'action, en admettant que, par sa combinaison avec l'acide carbonique, il donne lieu à la formation d'un carbonate d'ammoniaque. Ce remède peut offrir encore de grands avantages comme neutralisant d'une intoxication lente, pour combattre les accidents, même éloignés, qui sont produits par l'abus des liqueurs spiritueuses, ceux surtout qui sont caractérisés par des troubles de l'innervation. M. Teissier cite le fait d'un homme de quarante-cinq ans, qui, par suite d'excès de boissons, était tombé, depuis deux années, dans un état d'hébétude compliqué des hallucinations les plus étranges. Peu à peu sa vue baissa; le malade fut tourmenté par la perception de mouches; il était inhabile à se conduire. M. Teissier prescrivit l'ammoniaque à l'intérieur et fit pratiquer sur les extrémités inférieures des frictions ammoniacales, moyens qui, unis à quelques autres qu'il relate dans son observation, paraissent avoir été suivis de rétablissement. M. Teissier reproche aux doses trop fortes d'ammoniaque (de 1 à 2 grammes chaque jour, par exemple) de causer des hémorrhagies, un état de dissolution générale et un grand affaiblissement. Il convient, d'après lui, de ne pas dépasser la quantité quotidienne de dix à douze gouttes; à cette dose on peut en continuer l'usage sans inconvénient, pendant vingt ou vingt-cinq jours, et même davantage.

L'amaurose consécutive à l'influence d'une substance toxique ne réclame, dans la période de l'empoisonnement, que les secours qu'indique la toxicologie, suivant les divers cas (p. 155). Les émissions sanguines offriront fréquemment de grands avantages dans les troubles visuels causés par quelques poisons narcotiques, pour porter remède aux congestions encéphaliques qui les accompa-

[1] *Bulletin de thérapeutique*, t. XXXIX, p. 53.

gnent. Il en est de même des applications réfrigérantes sur les yeux et la tête. La détérioration de la vue persiste-t-elle après l'empoisonnement, on la traite suivant son intensité et suivant le type qu'elle affecte.

SECTION VI.

DE L'HÉMÉRALOPIE.

L'héméralopie (aveuglement de nuit, cécité nocturne, amblyopie crépusculaire de Sauvages, *visus diurnus* de Boerhaave) est une forme d'amaurose dans laquelle on voit dans la journée, tandis qu'on ne voit pas ou qu'on voit peu, tant que le soleil est sous l'horizon. Arrachart, Dujardin, Lazare Rivière l'appellent *nyctalopie*, expression qu'il faut mieux réserver à l'affection opposée. Les œuvres de Celse, de Pline, de Paul d'Égine, d'Alexandre de Tralles, témoignent qu'elle n'était point inconnue des anciens. Les sujets qui en étaient affligés étaient désignés, chez les Romains, sous le nom de *lusciosi* [1].

Cette affection curieuse a donné lieu à des opinions variées, souvent contradictoires, et les traitements proposés ont dû se ressentir des idées théoriques, et fréquemment erronées, mises en avant pour en interpréter la production.

Wenzel, qui explique l'héméralopie par un état d'anesthésie du nerf optique et par le resserrement exagéré de la pupille, de telle sorte, dit-il, qu'il ne vient pas assez de rayons lumineux sur la rétine et que cette membrane n'en est que peu ou point ébranlée, propose de recourir à un traitement énergique capable de produire dans l'organisation des secousses violentes. En voici l'effrayant tableau : saignées, ouverture même de la veine jugulaire ou de l'artère temporale; tartre stibié, à doses suffisantes pour donner lieu à de copieux vomissements; purgatifs en pilules et en lavements; séton à la nuque; cautère au bras; fumigations excitantes vers les yeux; sialagogues; sternutatoires.

Fidèle aux idées théoriques qui le dominent, dans presque toutes les formes amaurotiques qui se présentent à son observation, Scarpa attribue la cécité nocturne à un état saburral des premières voies. Les émétiques lui semblent dès lors l'expédient capital dont il faut invoquer le secours.

Le professeur Jüngken, qui voit dans la production de l'héméralopie des influences variées, telles que le rhumatisme, l'hystérie, l'onanisme, etc., conseille de la traiter d'après les causes présumées qui lui ont donné lieu. Présente-t-elle les allures d'une fièvre larvée, on administrera le quinquina.

Plus récemment, un chirurgien de marine, le docteur Guérin-Méneville, qui a étudié l'héméralopie à bord des bâtiments de la station des mers du Sud, a considéré cette affection comme le résultat d'une altération scorbutique du fluide sanguin. Il conseille les collyres stimulants et toniques, les boissons acidulées,

[1] Nonius, Fœstus, Varro et autres s'accordent à appeler *lusciosi* ceux qui ne voient point le soir, pas même à la lueur d'une lumière artificielle. (Arrachart, *loc. cit.*, p. 155.)

le suc de citron, l'eau ferrée et un régime substantiel; les marins héméralopes seront exemptés du service de nuit et des travaux les plus pénibles.

Les observations que nous avons recueillies sur l'héméralopie nous permettent d'établir que, bien que sa nature échappe souvent à la sagacité des médecins, il est toutefois un bon nombre de cas où les influences auxquelles elle est liée peuvent être très-suffisamment appréciées, d'où la possibilité de déterminer rationnellement les moyens les plus propres à la combattre.

Parfois, et ces exemples sont de beaucoup les plus nombreux, l'héméralopie consiste dans l'épuisement de la sensibilité de la rétine, par suite de l'exposition des yeux à une lumière très-vive, directe ou réfléchie, la membrane perdant, quand elle n'est plus impressionnée par elle, le ressort nécessaire à l'accomplissement de ses fonctions. Aussi, cette affection est-elle fréquente, sous les formes endémique et épidémique, dans les pays où le jour a beaucoup d'éclat, comme sous les tropiques, où nos marins l'ont souvent contractée, et où Telfort et Bampfield l'ont vue accompagner le scorbut, tandis qu'elle est rare dans les climats tempérés. Certaines causes, toutefois, presque toujours enveloppées d'un profond mystère, peuvent l'y faire naître. C'est ainsi qu'elle a sévi épidémiquement à Belle-Ile-en-Mer, à Montpellier, du temps de Sauvages; à Strasbourg, en 1762 et 1832; à Maussanne (Bouches-du-Rhône), en 1841. L'héméralopie congénitale, l'héméralopie liée à des maladies diverses, sont aussi des amauroses à type toujours asthénique dans le premier cas, presque toujours asthénique dans le second, et dans lesquelles l'excitation est trop faible, tant que le soleil n'éclaire pas l'horizon, pour que l'exercice des fonctions visuelles puisse avoir son cours. Dans d'autres circonstances, la cécité nocturne est une névrose intermittente à accès revenant le soir, et le docteur Pye, qui l'observa dans des localités où régnaient des fièvres paludéennes, l'attribua aux mêmes influences. On lit dans les *Lettres édifiantes* du père d'Entrecolles que l'héméralopie est commune en Chine, où la culture du riz demande de vastes inondations. La lésion n'est donc pas toujours identique. Tantôt idiopathique, tantôt symptomatique, elle est, dans quelques cas, une amaurose franchement intermittente. Ces questions, dignes de l'attention des ophthalmologistes, demandent ici quelques développements.

Pendant l'automne de 1847, M. Coquerel, chirurgien de marine, a été témoin d'une épidémie d'héméralopie à bord de la frégate la *Belle-Poule*, dans les parages de Madagascar. Une centaine d'hommes en furent frappés; la maladie était tout à fait essentielle. La cécité était incomplète chez le plus grand nombre, ceux qui en étaient atteints conservant encore la faculté de se guider sur le pont du navire, au clair de la lune; elle était telle chez quelques-uns qu'ils ne distinguaient pas à une courte distance la lumière d'un fanal. Tous, d'ailleurs, jouirent d'une excellente santé pendant la durée de leur cécité nocturne.

Quelques mots du docteur Coquerel expliqueront l'influence qui donna lieu, dans cette occurrence, à l'héméralopie :

« Celui, dit-il [1], qui n'a pas été témoin par lui-même du brillant éclat du so-

[1] Coquerel, *De la cécité nocturne* (thèse inaugurale). Paris, 1849.

leil des tropiques peut à peine se faire une idée des flots de lumière qui inondent tous les objets sous la zone torride; il faut de l'habitude pour pouvoir considérer un instant sans trop de fatigue les corps fortement éclairés par le soleil. Les matelots, et surtout les gabiers et les canotiers, sont exposés pendant tout le jour aux rayons directs du soleil le plus ardent, et à sa réflexion sur les eaux de la mer. »

Il est à remarquer que, dans cette épidémie, aucun officier ne fut atteint; chose semblable avait été notée déjà et l'a été depuis [1], dans des épidémies analogues, à bord des bâtiments de l'État. Dans un rapport adressé au conseil supérieur de santé de Brest par M. Fleury, chirurgien-major de la marine, celui-ci explique le fait dont il est question par les conditions qui, sous un grand nombre de rapports, ne sont pas les mêmes pour les officiers que pour l'équipage. Le quart que font les officiers étant beaucoup plus court que celui des matelots, il en résulte que les premiers sont moins soumis que les seconds à l'action du soleil projeté par la surface des eaux, par les voiles, par les corps métalliques de toute sorte, si brillants à bord des navires de guerre. Les uns ont la faculté de se garantir sous une tente, avantage dont les autres ne jouissent pas toujours. Les officiers, dans ces navigations, portent de grands chapeaux de paille; il en est même qui se munissent de conserves colorées; les matelots n'ont qu'une casquette sans visière ou un chapeau à bord étroit. Les hommes le plus exposés sont ceux qui, sous le nom de gabiers, sont chargés du service des voiles.

On lit, dans le traité de M. Mackenzie, qu'en juillet et en août 1834, l'héméralopie sévit dans deux bataillons d'un régiment prussien en garnison à Ehrenbreitstein et à Pfaffendorf. On crut que ceux qui en étaient affligés simulaient la cécité; on ne tarda pas à être convaincu du contraire. Les soldats, dans les marches et les évolutions nocturnes, trébuchaient et se heurtaient les uns contre les autres. Le chirurgien Hubner attribua la maladie aux chaleurs intenses de l'été, à la fréquence des exercices sur un terrain éblouissant et dépourvu d'ombre, où les soldats étaient soumis, en outre, à la réflexion des rayons du soleil par la surface du Rhin, à l'obscurité extrême des chambres qu'ils occupaient dans les fortifications, et qui rendait, quand ils en sortaient, leurs yeux plus sensibles à la lumière. Le fléau épargna deux compagnies des mêmes bataillons casernées dans une vallée voisine et logées dans des chambres bien éclairées et spacieuses.

Souvent l'héméralopie a régné parmi les corps d'armée en marche dans des pays couverts de neige, dont l'éclat affectait les yeux. Carron du Villards rapporte que son père observa un bon nombre d'héméralopes, dans les campagnes de 1793, chez les soldats piémontais qui bivaquaient nuit et jour sur des montagnes couvertes de neige; ils étaient tellement aveugles à la tombée de la nuit qu'on les réunissait par escouades pour les faire conduire par un individu sain. Des militaires couchant au bivac, dans l'hiver de 1834, furent affectés d'héméralopie. En les examinant durant la nuit, au moment où leur cécité était com-

[1] Aucun des officiers des bâtiments où nous avons servi n'a été héméralope. (Ouvrard, *Sur l'héméralopie observée à bord du* Lavoisier *pendant une campagne en Océanie*; thèse inaug. Paris, 1858.)

plète, on remarqua que leurs pupilles étaient dilatées et fixes, et la flamme d'une chandelle n'en amenait pas le resserrement. Le docteur Warthon pensa que la maladie résultait d'une débilité de la rétine, vivement impressionnée par l'éclat éblouissant de la lumière que projetaient les grands feux allumés dans le camp, et qui étaient réfléchis de tous côtés par les glaçons dont les arbres environnants étaient garnis.

Au rapport du docteur Coquerel, la cécité nocturne est fréquente à Cadix parmi les nombreux mendiants qui, par misère ou par paresse, passent les nuits dans les rues ou à la porte des églises. Cette ville est bâtie sur une langue de terre couverte d'un sable fin très-brillant, sur lequel le soleil darde, pendant presque toute la journée, ses rayons ardents, lesquels sont reflétés encore par les maisons blanchies à la chaux.

Ces documents confirment la proposition ci-dessus énoncée sur l'influence d'une lumière trop vive comme cause d'héméralopie. Si le jeu physiologique de la rétine est interrompu pendant la nuit, quand elle n'est plus sollicitée par cet agent, c'est qu'alors l'excitant n'est plus au diapason de l'irritabilité rétinienne.

Cette inertie de la sensibilité de la rétine, à qui les objets échappent, quand ils ne sont pas fortement éclairés par les rayons solaires ou par une forte masse de foyers lumineux artificiels, peut être, avons-nous dit, congénitale, et on l'a vue même se transmettre par voie d'hérédité. Dans un mémoire présenté par le docteur Florent Cunier à la Société de médecine de Gand, ce praticien relata le fait d'un boucher de Vendémian, près Montpellier, Jean Nougaret, né en 1637, et qui, héméralope lui-même, a légué l'héméralopie à ses descendants. Six générations ont été successivement frappées à la naissance des individus atteints, qu'ils séjournassent à Vendémian ou qu'ils se fixassent ailleurs; l'infirmité se propage beaucoup plus par les femmes que par les hommes; dès qu'un membre de la race s'en est trouvé délivré, il ne l'a plus transmise à ses enfants. Au rapport du docteur Stiévenart, l'aïeule maternelle de M. X....., décédée à soixante-quatorze ans, était affligée d'héméralopie. De ses dix enfants, cinq naquirent héméralopes. L'un de ceux-ci, la mère de M. X....., eut trois enfants, dont le premier et le dernier cessent de voir au crépuscule. M. X..... s'est marié deux fois. Un garçon qu'il eut de sa première femme est atteint de cécité nocturne; des quatre enfants qu'il eut de sa seconde femme, un seul hérita de l'infirmité de son père. L'oncle d'un libraire de Paris fut affecté d'héméralopie jusqu'à quarante-deux ans, époque à laquelle il devint aveugle.

Telle est l'héméralopie idiopathique. On peut même dire que quelques vieillards, fort avancés en âge, sont, jusqu'à un certain point, héméralopes, puisqu'une lumière, naturelle ou artificielle, très-vive, leur est nécessaire pour distinguer les corps qui les environnent.

C'est encore à la torpeur de la capacité sensitive de la rétine qu'il faut rattacher l'héméralopie produite par les causes susceptibles de donner lieu à l'amaurose en général (héméralopie symptomatique). Dans quelques cas, par exemple, elle a paru dépendre d'un embarras gastrique, d'où le succès des évacuants qu'invoque Scarpa dans trois observations de ce genre. On l'a vue se manifester par suite de la présence d'ascarides lombricoïdes dans le tube intestinal, et

même par l'effet d'une intoxication saturnine. On l'a observée dans la pellagre, dans le scorbut; il résulte des assertions du docteur E. Vallin que cette dernière maladie sévit cruellement sur nos troupes pendant la campagne de Crimée, et que l'héméralopie était le symptôme qui fatiguait le plus les soldats[1]. Le docteur Demeulemeester m'a relaté l'exemple d'une femme qui fut frappée d'héméralopie dans deux grossesses consécutives. Elle voyait parfaitement durant le jour; le soir, la vue était à peu près abolie, et la malade était inhabile à se conduire. A la première grossesse, la cécité se dissipa immédiatement après l'accouchement. A la seconde, dans laquelle elle fut délivrée par le docteur Demeulemeester, à la Maternité de Louvain, l'héméralopie ne s'évanouit que graduellement. Moins forte vingt-quatre heures après l'accouchement, elle s'affaiblit peu à peu et disparut complétement au bout de cinq jours.

L'amaurose syphilitique est susceptible aussi de s'associer à un degré tel d'engourdissement de la membrane sensitive, que les malades ne voient, bien qu'imparfaitement, que dans la journée, tandis qu'ils ne voient que peu ou ne voient presque pas lors de l'arrivée du crépuscule. Cette condition donne lieu à une forme héméralopique d'autant plus digne d'être mentionnée que je ne la trouve signalée nulle part.

Observation LXXII. — J'ai été consulté, le 5 décembre 1850, par un homme d'une trentaine d'années, représentant, à Paris, d'un des établissements industriels les plus importants de la province. La vue était anéantie au centre de la rétine droite; quelques objets étaient vaguement constatés par les côtés seulement de cette dernière. L'œil gauche permettait au malade de se conduire durant le jour, bien qu'avec difficulté; comme il avait de la peine à reconnaître les traits des personnes, il commettait sans cesse des erreurs qui lui étaient préjudiciables, et des impolitesses; la lecture n'était presque plus possible, à moins qu'elle n'eût lieu sur de gros caractères. Le soir, les fonctions visuelles offraient des conditions déplorables; ce jeune homme ne pouvait se livrer à aucune occupation; il ne distinguait pas, disait-il, un chien d'un chat; il n'osait sortir. Dans le jour même, la vue était tout aussi mauvaise dans des endroits sombres. Le malade avait été contraint d'abandonner sa position pour se confiner dans une petite ville.

Or, il avait été atteint, il y avait trois années, d'une syphilis, pour laquelle il avait reçu les soins éclairés d'un de nos plus célèbres spécialistes. La guérison parut certaine au bout d'un traitement mercuriel. Des maux de gorge et quelques autres accidents, auxquels on n'opposa aucune médication spécifique, apparurent une année après; ils furent suivis, au bout de six mois, d'un trouble de la vision à droite, avec perception d'étincelles et de mouches; puis, mais bien plus tard, d'une détérioration de cette fonction à gauche. Le 20 novembre 1850, le médecin, qui avait dirigé le premier traitement, fut d'avis que l'amaurose n'avait rien de syphilitique; j'ai sous les

[1] M. de Hubbenet, médecin en chef de l'armée russe en Crimée, a vu l'héméralopie se développer plus spécialement sous l'influence de mauvaises conditions hygiéniques. Elle a plus particulièrement surgi durant le carême; dès qu'il finissait et que les malades se nourrissaient de viandes, l'héméralopie cessait. M. de Hubbenet attribue la réputation que s'est acquise le foie de bœuf contre cette affection, dans les basses classes, à ce qu'il substitue à un régime débilitant un aliment riche en principes nutritifs. (*Annales d'oculistique*, t. XLIV, p. 293.)

yeux l'ordonnance qu'il rédigea, et qui indique l'application d'un vésicatoire à la nuque, la tisane de houblon avec le sirop de gentiane, et trois cuillerées à bouche par jour d'huile de foie de morue. Il faut noter que le sujet est lymphatique et affecté d'un certain degré d'ozène. Fondé surtout sur la marche qu'avaient offerte les accidents, j'opinai pour l'existence probable d'une influence syphilitique; le malade en avait la conscience; il me fut aisé de le décider à se soumettre à un nouveau traitement.

J'eus recours, pendant plusieurs mois consécutifs, à la liqueur de Van Swieten, à l'iodure de potassium, aux pilules de chlorure d'or et de sodium, à la tisane de Feltz, aux onctions hydrargyriques sur le front et les tempes, etc. Le 7 janvier 1851, le malade annonça qu'il pouvait se conduire le soir. « Auparavant, dit-il, dès que la brune arrivait, j'étais perdu : je me heurtais contre les chaises et les tables; une voiture m'eût écrasé si j'avais eu l'imprudence de sortir seul; je n'apercevais les gens sur les trottoirs que quand ils étaient sur moi; aujourd'hui, n'eussé-je que l'œil droit, je me conduirais. » Le 18 du même mois, je constatai des progrès énormes. Les objets, regardés de l'œil droit, semblaient couverts d'un brouillard; mais cet organe put lire de très-petits caractères, bien qu'avec quelque peine. L'œil gauche offrait presque ses conditions primitives. Rentré dans sa maison de commerce, ce jeune homme se livrait aisément à ses occupations. L'amélioration continua en février et les mois suivants, à un point tel que le malade se maria, jouissant du libre exercice des fonctions visuelles.

Observation LXXIII. — Mon respectable ami le docteur Delarroque me racontait qu'un de ses clients, contraint, par le mauvais état de ses yeux, de quitter le service militaire, distinguait pendant le jour les corps de grande dimension, mais était aveugle le soir et ressemblait à un idiot. Cet homme avait été plusieurs fois infecté de maladies syphilitiques; la dernière vérole datait de cinq années. Delarroque prescrivit l'iodure de potassium, la tisane de Feltz et des frictions aux extrémités inférieures avec l'onguent mercuriel uni au sulfure de chaux (4 grammes de ce dernier et 32 grammes d'onguent napolitain, pour huit frictions), addition qui tendrait à prévenir la salivation, d'après son expérience. La vue se rétablit au bout de vingt-cinq jours; le traitement fut, par prudence, continué jusqu'au cinquantième jour.

Une dernière forme de l'héméralopie, avons-nous dit, est une névrose intermittente à accès revenant au déclin du jour. Remarquez que, dans l'héméralopie proprement dite, la cécité, bien qu'apparaissant le soir, n'a pas lieu dans un local vivement éclairé par une lumière artificielle; elle se manifeste pendant le jour, si les sujets se placent dans un lieu sombre. Dans l'amaurose intermittente, au contraire, qui peut être héméralopique, si les accès se montrent à la tombée de la nuit, la privation de la lumière ne règne que durant l'accès, les malades jouissant, pendant l'apyrexie, de l'exercice des fonctions visuelles, qu'ils soient dans un lieu clair ou dans un endroit sombre. Les cas de ce genre, d'ailleurs, sont des plus rares. Le docteur Stœber, qui admet la distinction qui vient d'être émise, a relaté l'exemple d'une femme qui commença par devenir aveugle au moment du coucher du soleil. Plus tard, les accès changèrent d'heure, revinrent au milieu du jour (nyctalopie), et, de quotidiens qu'ils étaient, se convertirent en tierces; ils affectèrent, en un mot, l'allure des fièvres périodiques. Le sulfate de quinine ne tarda pas à en triompher. J'ai rapporté, dans mon *Traité de l'Amaurose*, l'observation d'une juive qui devenait depuis quelque temps aveugle vers l'heure de midi; elle se couchait le soir, ne pouvant guère distin-

guer que la lumière d'une chandelle ou celle du feu; le matin, à son réveil, elle jouissait d'une vue parfaite, et éprouvait seulement un sentiment de pesanteur et de roideur dans les paupières supérieures. Ces phénomènes se renouvelaient régulièrement tous les jours à la même heure. Après avoir essayé sans succès des onctions stimulantes sur les régions voisines des orbites, de vésicatoires aux tempes et de l'usage interne du fer, le docteur Austin tenta le quinquina, dont il fit précéder l'emploi d'un émétique. Les quatre premiers jours, cette médication n'eut aucun effet sensible; au cinquième jour, l'accès ne vint qu'à trois heures; il retarda successivement de plusieurs heures. Cette femme fut entièrement guérie en moins d'un mois. Demours parle également d'une amaurose qui, tous les deux jours, ôtait au malade le pouvoir de se conduire; ses pupilles étaient alors doublées de diamètre; il ne voyait presque rien pendant le paroxysme, qui durait depuis le commencement du jour jusqu'à la fin de la nuit suivante. Le quinquina ne parut avoir ici aucune influence. L'affection s'évanouit avec une telle lenteur, dans l'espace d'une année, que les progrès de la guérison ne purent être appréciés d'une manière exacte.

L'ophthalmoscope a peu éclairé la question qui nous occupe. Chez quelques sujets atteints d'héméralopie par suite d'amblyopie torpide, c'est-à-dire voyant encore assez bien dans la journée, mais voyant peu le soir, j'ai constaté un certain degré d'atrophie des papilles optiques. Dans l'héméralopie syphilitique, on recherchera si le fond des globes ne présente pas des exsudats signalés p. 703. S'agit-il d'une cécité nocturne qui s'est établie pendant la grossesse, on s'efforcera de découvrir dans les profondeurs de l'œil les signes ophthalmoscopiques de l'albuminurie.

TRAITEMENT. — Les expédients qui réussissent le mieux contre les affections amaurotiques en général se sont montrés stériles dans l'héméralopie produite par l'éclat des rayons solaires. M. Coquerel annonce que les évacuants, préconisés par Scarpa, n'ont procuré aucun avantage dans l'épidémie de la *Belle-Poule*: ils fatiguaient les malades; force fut d'y renoncer. Les vésicatoires placés près des yeux, qu'a recommandés Bampfield, n'ont été d'aucun secours dans cette épidémie. Vainement aussi on a posé des sétons, dont on a entretenu la suppuration pendant plus de quinze jours. Le principe, *sublata causa, tollitur effectus*, n'a jamais été plus justement applicable qu'à ce genre de maladie; le retour en Europe, quand il s'agit d'héméralopes embarqués à bord des navires, s'est montré un remède souverain dans cette circonstance. Bampfield a rencontré plus de trois cents cas de cécité nocturne sans qu'il en fût résulté quelque altération permanente de la vision. Même observation a été faite par le docteur Jobit sur les bâtiments de la station des Antilles; il n'a vu une héméralopie invétérée aboutir à une amaurose incurable que chez trois vieux marins. Pendant les stations dans les parages où règne l'héméralopie, on prendra toutes les précautions possibles tendant à soustraire les matelots à l'intensité des rayons solaires: tentes sur le pont, recommandées par M. Fleury; coiffures ombrageant plus les yeux que celles dont nos marins font usage; diminution, autant que possible, au milieu du jour et au soleil, des exercices qui ne sont pas rigoureusement indispensables.

L'héméralopie liée à la présence d'une amaurose, dont les conditions ont été précédemment exposées, sera combattue d'après son type et ses causes présumées. L'amaurose véritablement intermittente réclamera les antipériodiques, qu'il sera toujours utile de faire précéder des évacuants. Dans les cas où les préparations de quinquina ont été insuffisantes, Walther et quelques autres oculistes conseillent l'arsenic. Je ne connais aucun fait à l'appui de l'efficacité de cet agent dans de telles circonstances. Les applications, autour de l'orbite, de vésicatoires qu'on panse avec le sulfate de quinine ont encore été recommandées.

Vapeurs azotées. — Elles jouissent depuis longues années d'une vogue populaire contre l'héméralopie. Nous reproduisons à ce sujet le fait suivant, déjà consigné par nous dans l'*Union médicale*[1].

Observation LXXIV. — Le 30 mars 1858, Charruel, demeurant à Belleville, amena à mes consultations cliniques son fils Hippolyte, âgé de dix ans et demi. Cet enfant, habituellement bien portant, était affligé depuis une quinzaine de jours d'une affection qui inspirait des craintes sérieuses à sa famille. Pendant dix jours environ, sa vue avait graduellement baissé, seulement le soir; trouble d'abord, elle subit peu à peu un telle détérioration que l'enfant devenait aveugle à la tombée de la nuit. Il ne reconnaissait aucun des objets qui l'entouraient, à moins qu'ils ne fussent vivement éclairés par une lumière artificielle; il les voyait alors, mais d'une manière vague et confuse. Dans la rue, il ne pouvait se conduire. Le matin, tout rentrait dans l'ordre: la vision redevenait normale. L'ophthalmoscope ne révéla aucune condition morbide.

Mes investigations sur les influences qui auraient pu donner lieu à cette héméralopie ne me conduisirent à aucune donnée capable d'en fournir une explication satisfaisante. Le père affirma que son enfant était exempt de toute habitude d'onanisme. Il n'avait pas rendu de vers. La localité qu'il habitait était saine et privée d'humidité. Aucune personne de sa famille ni de son voisinage n'était devenue héméralope. Je pris quelques informations sur les dispositions de l'école où travaillait l'enfant; je demandai si, à la place qu'il y occupait, il n'était pas exposé à l'éclat d'un mur reflétant fortement les rayons solaires. La réponse fut négative.

En présence d'une nullité aussi complète d'éléments étiologiques, sur quelle base fonder une thérapeutique rationnelle? Je me décidai pour la prescription de pilules de sulfate de quinine, d'extrait de valériane et d'extrait gommeux d'opium, me retranchant ainsi derrière la périodicité du mal, mais assez peu convaincu de l'efficacité de mon remède.

Le 6 avril, l'état est stationnaire; pas de fièvre; pas de céphalalgie: rien du côté du tube digestif. Les pupilles offrent leurs dispositions normales. L'enfant continue à devenir aveugle le soir, tandis que, durant le jour, il s'adonne sans efforts et sans aucune gêne à ses occupations habituelles.

C'est alors que je me décidai à mettre en œuvre un expédient dont on a préconisé les merveilles, et qui, en supposant qu'il fût impropre à soulager, ne pouvait nuire. Je recommandai de soumettre les yeux du jeune malade à l'action de vapeurs émanant d'une décoction de foie de bœuf, d'après le mode qu'indique Dupont dans un document qui sera produit tout à l'heure. Quel fut mon étonnement, le 8 avril, quand on m'annonça que la cécité s'était à peu près évanouie après la seconde application des vapeurs, ap-

[1] *Union médicale*, année 1858, p. 310.

plication qui, faite soir et matin, durait chaque fois de dix minutes à un quart d'heure. Le 10 du même mois, le père me ramena son enfant, plus pour me remercier que pour demander mes conseils, car la guérison était complète. On avait continué à pratiquer deux fois par jour les fumigations azotées. Je recommandai de les continuer encore quelque temps et seulement le soir, de crainte de rechute.

Je lis dans le *Dictionnaire de l'industrie* (Paris, 1795, t. IV) : «Les Chinois sont très-sujets à cette maladie. On dit que, pour la guérir, ils font cuire un foie de mouton enveloppé d'une feuille de nénufar, après l'avoir saupoudrée de salpêtre; on met le tout dans un pot, qu'on remue souvent, ayant sur la tête un grand linge qui pend jusqu'à terre, afin que la fumée qui s'exhale du foie ne se dissipe point, et que le malade la reçoive entière.»

Dupont rapporte que ce fut un vieux soldat qui indiqua à ses camarades le remède suivant, lorsqu'il y eut, en 1762, une si grande quantité d'aveugles de nuit à Strasbourg :

«Les soldats, dit-il, font cuire une tranche de foie de bœuf, pesant environ une demi-livre, dans un pot de terre de grandeur telle qu'il soit complétement rempli par quatre livres d'eau. Lorsque le foie est cuit, comme pour le manger, et que la vapeur est d'une chaleur supportable, ils portent le pot sur leur lit, et, inclinant la tête de très-près, ils se font jeter une couverture par-dessus eux, de manière à y être exactement enfermés avec le pot. Ils y restent jusqu'à ce que le bouillon ne produise plus de vapeurs, ou que la gêne de la respiration les oblige d'en sortir. En général, une seule application suffit pour les guérir radicalement.

«J'ai connu des soldats entêtés qui n'avaient voulu rien faire pendant trois semaines; je l'ai même quelquefois souffert, afin de savoir si le remède serait aussi efficace pour une maladie ancienne que pour une récente. Je n'y ai pas observé de différence; et à présent que je crois avoir fait toutes les épreuves nécessaires à ma conviction, je fais administrer de force le même traitement. Il existe actuellement au régiment plus de deux cent cinquante hommes traités de cette manière.»

Peu de temps après la publication de notre travail, la rédaction de l'*Union médicale* reçut du docteur Foussagrives, médecin en chef de la marine à Cherbourg, une communication de laquelle il résulte que la supériorité des fumigations de foie de bœuf a été plus particulièrement constatée par la médecine nautique, appelée, par la spécialité de son ministère, à combattre fréquemment l'héméralopie. «Dès 1852, dit-il[1], nous en parlions dans les termes suivants : Tous les moyens préconisés contre cette névrose (applications répétées de vésicatoires autour de l'orbite, purgatifs, vapeurs d'ammoniaque, strychnine par la méthode endermique, etc.) ont montré, les uns après les autres, leur inefficacité absolue. Je recourus alors aux fumigations de foie de bœuf; dès la première fumigation, il y eut une amélioration notable, et au bout de quinze jours la guérison était complète. Le remède est vulgaire, mais il a une suffisante compensation à ce défaut : il guérit. Il est assez difficile de se rendre compte de l'action

[1] *Union médicale*, année 1858, p. 363.

de ce singulier médicament; je crois que, par des essais comparatifs avec les principaux éléments qui le constituent, on arriverait à la détermination de l'élément qui est actif. Il est rationnel de supposer que c'est la bile, et je m'en serais assuré en traitant d'autres malades au moyen de fumigations faites avec le liquide de la vésicule, si les cas ne m'avaient pas fait défaut [1]. » Il résulte, d'ailleurs, des recherches de M. Fonssagrives que tantôt le foie et tantôt le fiel de certains animaux ont été recommandés contre l'héméralopie par un grand nombre d'anciens auteurs : Hippocrate, Paul d'Égine, Ætius, Actuarius, Marcellus, et plus tard Ambroise Paré [2]. Cette affirmation continue et traditionnelle de l'utilité de l'emploi du foie contre les maladies des yeux, depuis l'esturgeon biblique du vieux Tobie jusqu'au fiel de crocodile d'Ambroise Paré, n'a-t-elle pas quelque chose de très-remarquable?

Dans l'opinion du docteur Baizeau [3], l'on arrive aux mêmes résultats avec des décoctions de mauve ou de plantes aromatiques, et même avec de simples fumigations aqueuses, d'où il résulte que la vapeur d'eau constitue le seul élément actif de la médication. « Pour mon compte, dit un ancien chirurgien de marine, le docteur Neboux [4], j'ai appliqué à plusieurs reprises à des yeux héméralopes la vapeur d'eau simple ou émolliente sans en retirer d'autres effets qu'un peu d'amélioration chez un petit nombre d'individus, et je n'ai jamais employé la décoction de foie de bœuf sans obtenir la disparition de l'héméralopie. Ma conviction est donc bien arrêtée : c'est au foie de bœuf qu'est due la bonté de la médication. Dans les longues campagnes maritimes, où le foie de bœuf manque souvent, il serait à désirer que l'on pût conserver en flacons un médicament anti-héméralopique d'une efficacité aussi bien reconnue. » Un héméralope, soumis pendant trois jours, par le docteur Bruschini, à l'évaporation méthodique de l'eau chaude, qui fit pleuvoir de la tête et de la face une sueur excessive, n'obtint aucun soulagement. Après une expectation de quatre jours, le même expédient fut réitéré vainement durant trois autres jours consécutifs, quand la substitution des vapeurs de foie de bœuf à celles de l'eau simple guérit le malade. Deux séances suffirent [5].

Par la publication de notre travail, nous avons été assez heureux pour provoquer les communications qui précèdent, et qui s'accordent sur l'efficacité d'un expédient à peu près tombé dans l'oubli, car nous ne l'avons vu conseiller dans aucune consultation ophthalmologique, et il n'en est pas question dans plusieurs traités d'oculistique de date récente. Bien qu'empirique, ce moyen si simple, et devenu populaire en Russie, en Pologne et dans un grand nombre d'autres contrées, ne devra donc pas être perdu de vue dans la pratique.

Traitement par l'huile de foie de morue. — Dans une épidémie d'héméralopie

[1] *Histoire médicale de la campagne de la frégate à vapeur l'*Eldorado. Paris, 1852.

[2] Dum coquitur (hepar hircinum), vaporem oculis apertis admittere jube. (Paul d'Egine.)
Aliqui hepar coquunt, et oculos super elatum vaporem detinent. (Ætius.)
Jecur hircinum comede, et dum coquitur, vaporem oculis excipe. (Actuarius.)

[3] *Union médicale,* année 1858, p. 383.

[4] *Bulletin de thérapeutique,* t. LV, p. 416.

[5] *Gazette médicale*, année 1858, p. 759.

que le docteur Despont (de Mauvezin) observa dans la localité où il exerce, ce praticien dit avoir obtenu de nombreux et prompts succès avec l'huile de foie de morue brune, qu'on administre à l'intérieur à la dose de deux cuillerées à bouche par jour, ou même d'une seule cuillerée le matin à jeun [1]. On évite une récidive, d'après l'auteur, en faisant continuer l'usage du remède pendant cinq ou six jours après la cessation de la maladie. Deux sujets, qui en avaient cessé l'emploi dès le troisième jour, ont éprouvé une rechute qui a cédé à la première cuillerée d'huile.

Traitement par les cabinets ténébreux. — Cet ingénieux procédé du docteur Netter, médecin-major à l'hôpital militaire de Strasbourg, est fondé sur ce fait d'observation qu'un sujet enfermé dans une localité obscure arrive, au bout d'un certain temps, à un état de vision extraordinaire, car il n'y a guère de lieu absolument privé de lumière. Les héméralopes, comme les autres hommes, obéissent à cette loi; il leur faut seulement un laps de temps plus long pour récupérer l'exercice de la fonction émoussée. Cela posé, la cécité nocturne étant l'inaptitude à voir dans l'obscurité, quelle que soit d'ailleurs l'heure de la journée, il ne saurait plus y avoir d'héméralopie, si la vision redevient possible quand le sujet est soumis à cette influence.

M. Netter et quelques médecins sous-aides et infirmiers s'étant enfermés dans un cabinet où l'obscurité était profonde, les résultats suivants furent constatés. Dans le premier quart d'heure, vision nulle; cécité véritable; personne ne peut apercevoir ses propres mains. Au second quart d'heure, les murs apparaissent vaguement et semblent graduellement blanchir; toute sorte d'objets, lit, chaises, etc., se dessinent ensuite confusément, puis mieux; l'on distingue finalement tous les corps les uns d'avec les autres, et l'on reconnaît très-bien chacun d'eux. Dans les troisième et quatrième quarts d'heure, la vue gagne avec une rapidité extraordinaire, et l'on arrive à compter l'heure à une montre. Il a été généralement remarqué qu'on activait les progrès des perceptions visuelles en changeant de place dans le cabinet et en regardant de côté et d'autre. Cette expérience, tentée une première fois, plaît et amuse; répétée plusieurs fois le même jour, elle cause de l'ennui et du malaise. Quelques-uns éprouvent une sensation pénible à la tête, des nausées, des vomissements même.

A l'hôpital de Strasbourg, où un très-grand nombre d'expériences concluantes ont été faites, M. Netter condamne les soldats héméralopes à séjourner dans un cabinet noir. Ils y restent d'une à trois ou quatre heures, rarement au delà de vingt-quatre heures, c'est-à-dire jusqu'à ce qu'ils puissent distinguer les objets qui les environnent. Dès que ce résultat a été obtenu, le malade est considéré comme guéri, et l'on constate, en effet, que, la nuit venue, la cécité ne se reproduit plus.

[1] *Union médicale*, année 1858, p. 425.

CHAPITRE X.

MALADIES DES NERFS DE L'ŒIL ET DE SES ANNEXES.

SECTION I.

PARALYSIES.

Article 1. — Généralités. — Troubles visuels dans l'ataxie locomotrice progressive. — Application du caustique à la paralysie des nerfs moteurs de l'œil. — Emploi des verres prismatiques.

Les paralysies, dont nous abordons l'étude, existent tantôt isolées et tantôt comprises dans une association mutuelle (paralysies complexes). Les dispositions anatomiques des nerfs qu'elles intéressent nous donnent, avec la précision la plus rigoureuse, la clef des désordres morbides. C'est à la paralysie des troisième, quatrième et sixième paires qu'on trouvera plus particulièrement liés le strabisme et la diplopie qui en dérive (p. 608). Dans de telles circonstances, et en supposant que les rétines jouissent de leurs propriétés physiologiques, les deux images fournies par le corps fixé ne sont presque jamais également nettes et tranchées. L'une, qui en est la représentation fidèle, est distincte (image vraie), tandis que l'autre, qui n'est pour ainsi dire que l'ombre de la première, est obscure et vague (image fausse). C'est l'œil sain qui donne l'image vraie, l'image fausse étant fournie par l'organe lésé. Quelques malades, toutefois, perçoivent à un égal degré la sensation des deux images, de telle sorte qu'ils se trouvent dans l'embarras, eu égard à la détermination de celle qui représente réellement l'objet. « Ces deux jeunes filles se ressemblent beaucoup, et sont probablement jumelles, » se dit un jour l'une de mes clientes, en rencontrant dans la rue un pensionnat de demoiselles. Or, il ne s'agissait que d'une seule et même personne, et la diplopie provenait d'une paralysie de la sixième paire, survenue subitement, et dont j'eus la satisfaction de guérir cette dame, mère d'un de nos confrères.

La déviation oculaire a lieu le plus ordinairement vers l'angle interne ou vers l'angle externe. On en appréciera l'intensité en promenant horizontalement un objet devant les yeux du malade, après l'avoir invité à suivre cet objet sans changer la direction de la tête. On doit explorer aussi le degré possible de rapprochement de la cornée de la commissure interne ou de la commissure externe, en enjoignant au malade de regarder fortement, suivant les cas, soit en dedans, soit en dehors. S'agit-il, par exemple, d'une paralysie de la sixième paire, l'af-

fection sera d'autant plus complète que la cornée chevauchera moins largement, avec moins de liberté, vers l'angle externe.

Dans l'espèce, la diplopie s'explique par la brusque interruption de l'harmonie des axes optiques, les deux yeux, dans l'état normal, ne percevant une image unique que parce que les deux images se fusionnent, c'est-à-dire se forment sur deux régions rétiniennes associées et accoutumées à agir ensemble. Or, il y a disparition instantanée de la double vue, dès qu'on ferme un œil, que ce soit l'organe sain ou l'organe malade. La saillie plus ou moins forte du nez peut influer sur la diplopie, un nez très-protubérant dérobant, dans certaines directions, à un œil la vue d'objets qui seraient distingués sans la présence de cet obstacle.

Il est digne de remarque que les deux images sont croisées dans la paralysie de la troisième paire. L'œil gauche est-il strabique en dehors, par suite de cette paralysie, l'image qu'il fournira sera située à droite de celle que donnera son congénère. Les images sont synonymes, au contraire, dans la paralysie de la sixième paire. Si nous supposons un œil gauche frappé de cette maladie, et louche conséquemment vers le grand angle, l'image fournie par cet organe sera à gauche de celle que fournira l'œil sain.

Vient-on à placer devant l'œil qu'a respecté la maladie une plaque de verre colorée en bleu, en violet, en rouge, en jaune, et invite-t-on le malade à contempler avec les deux yeux un corps vivement éclairé, comme la flamme d'une bougie ou d'une lampe, une image sera distinguée dans cette coloration, tandis que l'autre en sera exempte. C'est surtout dans les diplopies douteuses, dans une paralysie présumée de la quatrième paire, par exemple, que ce procédé offre de grands avantages de précision, en ce qu'il accentue fortement l'image vraie et l'image fausse. Il sert d'abord comme moyen de diagnostic, puis comme critérium pour faire connaître les progrès de la médication.

J'ai rencontré des sujets qui, après un temps généralement long, finissaient par ne plus voir double, alors même que la déviation oculaire n'avait subi aucune modification sensible. Cette particularité trouve son explication dans l'habitude que l'on contracte alors de ne regarder les objets que d'un œil, d'où il suit que son congénère tombe graduellement dans l'inertie, et que la sensation que le premier transmet au cerveau absorbe et abolit la sensation beaucoup plus faible que le second perçoit. Aussi les louches, dès le début de la vie, et qui ont oublié les sensations du premier âge, ne se plaignent-ils jamais, ou presque jamais, de diplopie. « Toute la différence qu'il y a entre les personnes qui louchent dès leur enfance, dit Saint-Yves[1], et celles à qui ce défaut arrive dans un âge plus avancé, est que les premières ne voient pas double, comme il arrive aux dernières. »

Les influences étiologiques, qui président à la constitution de ces paralysies, peuvent être, en thèse générale, ramenées aux trois chefs suivants : causes cérébrales, rhumatisme, syphilis. Eu égard au mode d'action de leurs causes, ces paralysies peuvent encore être divisées en centrales et en périphériques.

[1] Saint-Yves, *Traité des maladies des yeux*. Amsterdam et Leipzig, 1767, p. 124.

Les conditions morbides du cerveau sont des foyers hémorrhagiques, des anévrysmes, des kystes, des tubercules, des tumeurs de toute sorte qui compriment les nerfs à leur origine ou dans leur trajet. On peut invoquer encore des ramollissements, des désorganisations lentes, qui siégent dans l'intérieur de la cavité crânienne. Une simple turgescence vasculaire, artérielle ou veineuse, dans le crâne, paraît capable d'engendrer ces paralysies. N'est-il pas aussi permis de supposer que d'un travail congestif pourront naître des épanchements séreux ou plastiques qui compriment, vers son origine, le tronc nerveux frappé d'inertie? C'est en triomphant de ces produits que les hydrargyriques, si utiles dans ces occurrences, procurent très-probablement la guérison. Une paralysie de ces nerfs, surgissant dans le cours d'une fièvre typhoïde ou de toute autre maladie grave, indique une complication encéphalique.

La nature rhumatismale des lésions qui nous occupent se déduit de la constatation d'un rhumatisme qui affecte ou affectait une région quelconque de l'économie, ou de la détermination d'une cause rhumatismale à laquelle vient d'être exposé le malade. Tels sont une atmosphère chargée d'humidité, un vent froid reçu sur la face, l'habitude de dormir, pendant les chaleurs de l'été, la fenêtre ouverte et exposé à des courants d'air.

Le diagnostic des paralysies vénériennes se fonde tout entier sur la recherche des accidents syphilitiques antécédents ou coexistants. La présence d'une exostose visible à la tête doit conduire à penser qu'une exostose interne comprime très-probablement certains nerfs crâniens. La médication spécifique sera surtout ici la pierre de touche du diagnostic, car, si le mal est vénérien, il arrive souvent qu'il s'amende et parfois même disparaît avec une rapidité qui tient du prodige.

Parmi les causes des paralysies qui nous occupent, il en est une fort importante, que les ophthalmologistes ont passée sous silence; nous voulons parler de l'influence, quelle qu'elle soit, qui donne lieu aux phénomènes de l'*ataxie locomotrice progressive*. Signalée pour la première fois par M. Duchenne (de Boulogne) [1], cette altération, si souvent confondue avec un rhumatisme, a été maintes fois observée depuis la description qu'il en a faite, sans qu'on soit encore édifié sur le point de départ réel des désordres. La nullité complète des éléments nécropsiques a dû naturellement conduire les observateurs à ranger cette singulière maladie dans la classe d'un bon nombre de lésions fugaces quant à leurs conditions anatomiques : on en a fait une névrose. C'est une névrose spasmodique, d'après M. Trousseau, caractérisée par un manque d'aptitude de coordination des mouvements volontaires, compliquée souvent de troubles de la sensibilité, et quelquefois de perte du sens musculaire de Charles Bell.

Les trois principaux traits symptomatiques de l'ataxie locomotrice sont :

[1] Consultez, pour une description complète de cette maladie, l'ouvrage de M. Duchenne, portant pour titre : *De l'électrisation localisée*, 2e édit. Paris, 1861. — Voir encore les leçons faites en 1861 par M. Trousseau à l'Hôtel-Dieu. (*Union médicale*, t. IX, p. 178, 229 et 306; *Gazette des hôpitaux*, année 1861, nos 36 et 37.)

1° la destruction progressive de la coordination des mouvements volontaires [1]; 2° des paralysies transitoires ou permanentes; 3° des douleurs considérées comme pathognomoniques. « Fulgurantes, dit le docteur Duchenne, mobiles, erratiques, très-circonscrites, térébrantes, et accompagnées d'hypéresthésie cutanée, ces douleurs, qui parcourent toutes les régions du corps, sont caractéristiques; on les a vues quelquefois constituer à elles seules la première période, pendant plusieurs années, une fois pendant quinze ans. Elles doivent donc tenir l'observateur en garde contre l'ataxie locomotrice progressive, bien qu'isolées, elles n'aient pas plus de valeur dans le diagnostic de cette affection que le strabisme compliqué d'amblyopie ou d'amaurose. La réunion de ces douleurs avec le strabisme ou avec l'amaurose acquiert une bien plus grande signification, sans être encore un signe pathognomonique de l'ataxie locomotrice; c'est, en effet, sous cette forme que se présente, en général, la première période dont nous étudions le diagnostic. » Les pertes séminales involontaires et l'incontinence nocturne de l'urine doivent encore être notées. Les paralysies oculaires, dont nous avons plus particulièrement à nous occuper, sont celles de la sixième paire, qui semblent les plus fréquentes, et celles de la troisième. Il est digne de remarque que ces paralysies, susceptibles de surgir dans la stade prodromique comme dans la période d'état de la maladie, sont fréquemment fugaces. Nous citerons, par exemple, une paralysie de la sixième paire qui disparut soudainement au bout de huit jours de durée. Un bon nombre de sujets offrent des troubles amaurotiques variés, tantôt à un œil, tantôt aux deux yeux. Quelques yeux, frappés de cécité, ont été trouvés atteints d'atrophie de la papille optique. Une mydriase peut se montrer encore à une période plus ou moins avancée du mal, et parfois à ses débuts. L'ataxie entraîne quelquefois l'anesthésie de la cinquième paire. Elle respecte presque constamment les facultés intellectuelles. Elle n'apparaît guère enfin que dans l'âge moyen de la vie et se montre beaucoup plus souvent chez les hommes que chez les femmes. Il est à peu près superflu d'ajouter que le pronostic de la lésion est très-grave. M. Duchenne avance, toutefois, qu'elle peut rétrograder; qu'il ne conserve aucun doute à cet égard. Sa durée est essentiellement variable. Quelques ataxies ont, dit-on, duré quinze ou vingt ans, puis ont contracté tout à coup une allure sérieuse.

Les considérations précédemment exposées nous mettent sur la voie des indications curatives généralement applicables aux paralysies des nerfs de l'œil. Tantôt antiphlogistique (émissions sanguines, réfrigérants, pédiluves, sinapismes, purgatifs, mercuriaux, etc.), tantôt stimulant (strychnine, extrait alcoolique de noix vomique, électricité, etc.), le traitement réclame, dans quelques circonstances, l'intervention d'agents antidyscrasiques.

Nous avons déjà signalé (p. 624) les avantages de l'ingénieux appareil électro-

[1] Les ataxiques vous diront qu'ils ont une boule de caoutchouc en guise de semelle, et qu'ils bondissent, alors même que leurs pieds sont solidement fixés et bien à plat, comme s'ils étaient mus par un ressort élastique. (Trousseau.) Quand la maladie a atteint les membres supérieurs, les fonctions de la main sont sujettes à des anomalies fort bizarres.

dynamique dont nous faisons depuis quelque temps usage. Il est généralement admis dans la pratique que l'électricité est indistinctement applicable dans les conditions qui militent pour son emploi, quelle que soit la source d'où elle dérive. Nous devons, toutefois, ajouter qu'il résulte des expériences de M. Duchenne (de Boulogne) qu'une différence existe entre l'électricité qui arrive aux organes par le courant du premier ordre (courant inducteur, extra-courant, courant d'induction de la première hélice) et celle qui leur est transmise par le courant du second ordre (courant d'induction de la seconde hélice). L'une agirait plus particulièrement sur la contractilité, tandis que l'autre aurait une influence spéciale sur la sensibilité. Il suit de là qu'il y a lieu de recourir au courant du premier ordre dans une paralysie motrice, tandis qu'il faut employer le courant du second ordre dans une paralysie sensitive (rétine, etc.). Or, comme ces deux genres de paralysies peuvent se trouver associées l'une à l'autre, les deux ordres de courant seront alors réunis pour les combattre.

La belladone à faibles doses a invoqué quelques succès comme moyen sédatif des douleurs associées à l'ataxie locomotrice. M. Duchenne, qui a employé fructueusement contre elles la faradisation cutanée, considère l'électricité comme l'un des expédients les plus salutaires contre les phénomènes paralytiques susceptibles d'accompagner l'ataxie. Elle a réussi, dans sa pratique, à triompher de paralysies oculaires et de diplopies qui s'étaient montrées rebelles aux médications antérieures.

Dans son *Traité du strabisme*, publié à Berlin, en 1842, et qui, à notre grand regret, n'a point été traduit dans notre langue, Dieffenbach dit avoir retiré de brillants succès d'une opération fort simple, applicable à quelques strabismes par défaut de contractilité musculaire : je veux parler de la cautérisation de la conjonctive scléroticale, sur le trajet du muscle frappé d'inertie, du côté opposé conséquemment à celui vers lequel la déviation a lieu. Le caustique indiqué par Dieffenbach est la pierre infernale. Il enseigne de s'en abstenir, quand le sujet est enclin aux inflammations ophthalmiques. La difformité cesse parfois, dit-il, après une seule cautérisation. Deux applications suffirent, dans la pratique du chirurgien de Berlin, chez une fille de vingt ans qui louchait en dehors depuis son enfance.

Des données si encourageantes, formulées par un homme d'une telle valeur, m'engagèrent à répéter ses essais. C'est ce que j'ai fait, nombre de fois, pour les paralysies des troisième et sixième paires cérébrales, et j'ai déjà consigné, dans mon *Traité de l'amaurose* et dans plusieurs publications périodiques [1], les résultats heureux que ce procédé m'a fournis.

Il arrive quelquefois, à la suite de la paralysie de la troisième ou de la sixième paire, supposée guérie, que l'œil, naguère compromis, n'apporte plus son tribut dans l'accomplissement de la vision générale, cet œil se déviant, d'une manière sensible à peine, pendant que son congénère fixe seul les corps qu'on lui présente. Il est facile de constater ce phénomène.

[1] *Gazette des hôpitaux*, année 1847, p. 49 et 73. — *Union médicale*, année 1854, p. 3 et 6.— *Annales d'oculistique*, t. XXII, p. 186.

Supposez qu'il y ait eu, chez un sujet, paralysie de la troisième paire droite, affection qui a disparu, l'œil étant conséquemment redressé. Placez un objet en face des yeux du malade, et invitez celui-ci à le fixer. Puis, masquez l'œil droit à l'aide d'un corps opaque, d'un morceau de carton, par exemple, et dites au consultant de continuer à regarder l'objet de l'œil gauche. Cela fait, couvrez l'œil gauche et démasquez brusquement l'œil droit. Si celui-ci était un peu dévié, il se rapprochera subitement du centre de l'écartement des paupières, pour contempler l'objet qu'on lui présente; il y a rupture de l'harmonie des axes visuels; cet œil ne fixait pas, simultanément avec l'autre, dans l'acte de la vision générale. S'il ne bouge pas, au contraire, quand vous le découvrez, l'autre œil étant toujours bouché, il n'y a pas désharmonie des axes.

Il faut surtout chercher la source du phénomène qui vient d'être signalé dans l'habitude qu'a graduellement contractée l'œil sain de supporter seul le poids des fonctions visuelles, tandis qu'une langueur fonctionnelle s'est emparée de son congénère. « Ne voulant plus travailler, disait un jour Rosas à sa clinique, il abandonne toute la besogne à son voisin et va se promener. » L'enseignement qui résulte de ce fait clinique, c'est qu'on doit éviter, autant que possible, durant la paralysie, le trouble de l'harmonie de la vision bi-oculaire; le malade s'efforcera de diriger son regard de manière à faire simultanément travailler les deux globes, à éviter, en un mot, la diplopie. Sous ce rapport et comme moyen de gymnastique, en outre, pour les cordes musculaires affectées, l'oblitération plus ou moins répétée de l'œil sain, pendant que l'œil malade reste découvert, présente des avantage réels[1].

Les verres prismatiques ne sont employés que depuis peu d'années pour corriger la diplopie qui résulte des déviations des globes, permettre ainsi l'exercice de la vision bi-oculaire et favoriser le rétablissement de l'innervation en souffrance. En optique, on appelle prisme triangulaire un corps transparent terminé par deux surfaces planes formant un angle variable. L'intersection des deux faces se nomme arête. La troisième face ne sert pas; elle est habituellement dépolie. Les prismes sont construits suivant le même mode pour les besoins de l'oculistique; toutefois, ils sont munis d'une forme circulaire, ce qui leur donne de l'analogie avec un verre de lunette ordinaire.

Les prismes ont pour propriété, comme on le sait, de dévier vers la base le rayon lumineux qui traverse les deux faces. Placez devant votre œil gauche un verre prismatique à base tournée du côté de la tempe correspondante, vous verrez double en regardant le même objet avec vos deux yeux. L'image vraie sera perçue par l'œil droit; l'image fausse, celle qui sera constituée par les rayons lumineux traversant le prisme, se trouvera déviée vers la droite. Les rayons, en effet, partis de l'objet se rapprochent de la base du prisme, après leur réfraction, comme nous l'avons indiqué; mais l'œil voit l'image dans le prolongement des rayons réfractés, c'est-à-dire vers l'arête du prisme.

S'agit-il, par exemple, d'une paralysie de la sixième paire gauche (strabisme en dedans), si l'on place devant l'œil affecté un verre prismatique, la base en

[1] J'ai décrit, p. 627, le petit appareil que j'emploie dans les cas de ce genre.

dehors, l'image fausse se trouve ramenée sur l'image vraie, à condition que l'angle du prisme soit convenablement choisi. Il suit de là que les deux globes ne voyant qu'une seule image, l'œil dévié pourra s'exercer, sans qu'on soit contraint de boucher son congénère. Ce moyen n'empêche pas de continuer l'application du traitement antiparalytique jugé utile. A mesure que le strabisme diminue, on a recours à un prisme de degré moindre. Il faut donc, pour les besoins de la pratique, être muni d'une série de verres prismastiques à angles dièdres variables (de 1 à 20 degrés).

Il n'y a pas lieu de s'exagérer l'importance de l'expédient qui vient d'être mentionné et qui n'est pas toujours d'une application facile. Nous avons guéri, d'ailleurs, un très-grand nombre de malades atteints de paralysies oculaires, sans l'intervention des verres prismatiques.

Nous nous occuperons successivement des paralysies des troisième, quatrième, sixième et septième paires cérébrales. La description de l'anesthésie de la cinquième paire, qui appartient à un autre ordre physiologique, sera plus méthodiquement exposée à la suite des paralysies des nerfs moteurs.

Article 2. — Paralysie de la troisième paire.

Caractères anatomiques et physiologiques. — Cette affection s'annonce par les symptômes suivants : chute de la paupière supérieure (blépharoplégie) ; anéantissement des mouvements du globe en haut, en bas, en dedans ; strabisme divergent, par la persistance de l'activité de la sixième paire, qui se rend au muscle droit externe. Le ganglion ophthalmique, frappé à son tour, à cause de la souffrance du filet nerveux qui aboutit à son angle postérieur et inférieur, la communique aux nerfs ciliaires, qui se répandent dans l'iris, d'où l'inertie de ce diaphragme (*iridoplégie*) et la dilatation de la pupille (*mydriase*). Plusieurs sujets nous ont dit que l'œil compromis leur paraissait plus volumineux que son congénère, et tendre à sortir de l'orbite. Cette sensation était due à une sorte d'ophthalmoptose, très-souvent visible pour l'observateur, et qui provient du relâchement paralytique de presque toutes les cordes musculaires qui contribuent à maintenir le globe en place.

La double perception d'un objet que le strabisme engendre n'a lieu, dans cette paralysie, que quand on refoule vers le sourcil le voile supérieur morbidement abaissé. Tant que, dans sa dépression, il masque la pupille, l'œil sain reste seul chargé des fonctions visuelles, et il n'y a pas de diplopie. Il suit de là que la guérison de la blépharoptose, sans celle de la déviation du bulbe, devient souvent, pour les malades, la cause d'une infirmité permanente. Chancelants et gênés dans leur marche incertaine, pris de vertiges, d'envies de vomir, ils se voient contraints, pour se délivrer de leur diplopie, de fermer l'œil affecté.

Les conditions symptomatiques ci-dessus notées éprouvent des modifications en plus ou en moins d'intensité, qu'il est aisé de prévoir, suivant que la paralysie intéresse complétement tous les rameaux de l'oculo-moteur, ou n'y sévit qu'à des degrés inégaux. Il peut arriver encore que, tous les cordons n'étant

pas atteints, l'intégrité subsiste dans le jeu des organes auxquels les filets sains se distribuent. J'ai rencontré de ces lésions sans blépharoptose ou sans mydriase; on n'avait affaire, dans d'autres circonstances, qu'à la blépharoplégie ou au strabisme. Quelques mots sur ces particularités.

La chute de la paupière supérieure par la paralysie de son élévateur, et sans participation des muscles voisins à cette dernière, est assez rare pour que des médecins ne l'aient jamais constatée. Admise par Demours, elle a été observée par Auguste Bérard, par plusieurs oculistes, et par moi-même, avec les caractères les plus évidents.

M. Mackenzie l'a vue surgir des deux côtés, chez un homme qui avait marché toute une journée la tête couverte d'un chapeau mouillé, l'ayant laissé tomber dans une rivière.

Deux cas de blépharoplégie, sans autres accidents paralytiques concomitants, ont été publiés par nous au tome XXIII des *Annales d'oculistique*. Dans le premier, il est question d'un professeur sujet aux rhumatismes, et souffrant encore de douleurs à la jambe gauche, quand il éprouva l'influence d'un vent humide et froid; le lendemain matin, l'élévateur de la paupière supérieure droite n'obéissait plus à la volonté, par suite de sa paralysie. Madame Rousseau, sujet de la seconde observation, attribua la blépharoplégie dont elle était affligée à gauche à un coup de parapluie reçu au-dessus du sourcil, du même côté.

Le ptosis paralytique se distingue, d'ailleurs, du simple prolapsus que détermine le relâchement de la paroi palpébrale externe, par la difficulté ou l'impossibilité, de la part du sujet, d'ouvrir l'œil, quand un repli de la peau a été transversalement soulevé avec les doigts ou avec des pinces, le voile se relevant, au contraire, sous l'empire de la volonté, par l'intervention de cet expédient, lorsque sa chute n'est liée qu'à l'allongement et à l'exubérance de son enveloppe tégumentaire. Celle-ci est, d'ordinaire, polie et sans rides, dans le premier cas; elle est flasque et horizontalement plissée dans le second.

Le sourcil du côté affecté n'est pas en harmonie, chez quelques malades, avec celui du côté opposé; il est entraîné plus ou moins en haut, de telle sorte qu'au lieu de se trouver au niveau à peu près de l'arc supérieur de l'orbite, il dépasse la hauteur ordinaire de ce dernier d'un centimètre parfois, ou d'un centimètre et demi. Il faut attribuer ce changement de position du sourcil aux efforts énergiques qu'effectue l'occipito-frontal, pour remplir les fonctions du muscle élévateur dénué de contractilité. Ce sont ces efforts instinctifs qui ont conduit le docteur Chapponnier à imaginer, dès 1817, un petit appareil [1] qui, s'adaptant à la paupière supérieure, dont il rapproche le bord libre du bord adhérent, vient suppléer au releveur par l'occipito-frontal, les contractions de celui-ci se transmettant au voile paralysé, et le portant en haut sans qu'on soit obligé d'y employer la main. On pourrait affecter au même usage la pince élastique du Dr. Sichel (pl. IV, fig. 4), entre les branches de laquelle on engage un repli suffisant de la peau palpébrale. Cet instrument, très-léger et d'un petit volume, a la forme d'une pince courbe; il fonctionne à l'instar d'une

1 *Bibliothèque médicale*, t. LX, p. 134.

serre-fine; il est en acier; on peut encore le fabriquer en argent. M. Mackenzie accorde la préférence à l'appareil du docteur Mackness, dans lequel une pièce d'ivoire, en segment de cercle, est ajustée à l'une des extrémités d'un ressort de montre long de 25 centimètres environ. Le ressort repose sous les cheveux, du front à l'occiput, et le morceau d'ivoire, qui s'applique sur la paupière, pour la maintenir relevée, est tellement étroit qu'il se trouve à peu près caché dans les plis palpébraux. Comme les paupières, ajoute l'auteur, ont besoin de se fermer de temps à autre, dans le but d'absterger l'œil, le malade acquiert facilement l'habitude de lever son appareil pour le replacer ensuite. On fournit, d'ailleurs, au ressort la coloration des téguments, ce qui en dissimule très-avantageusement l'aspect.

Dans d'autres circonstances, le défaut d'innervation ne frappe que les filets de la troisième paire, qui se rendent au droit interne, d'où le strabisme divergent paralytique, beaucoup plus commun que la plupart des praticiens ne le pensent. Diffenbach fait observer que le peu de fréquence du strabisme convergent, après que le droit externe a été taillé, démontre que la divergence de l'organe provient rarement d'une contraction contre nature du muscle abducteur, qu'elle dérive presque constamment d'un état paralytique, à des degrés variables, du droit interne. Ce chirurgien allègue, comme confirmation de la même proposition, qu'il est rare qu'aussitôt après la section du droit externe, dans le strabisme divergent, l'œil regagne parfaitement le grand angle, tandis qu'à la suite de la division du droit interne, dans le strabisme convergent, non-seulement le globe récupère d'ordinaire, à l'instant même, sa rectitude normale, mais souvent encore se laisse entraîner trop fortement vers la tempe. Ajoutons que ces particularités ne tiennent, dans l'opinion du docteur Bonnet (de Lyon), qu'à ce que les deux obliques concourent, avec le droit externe, à porter la cornée en dehors. Le rameau de l'oculo-moteur, destiné à imprimer la contractilité au droit inférieur, est-il isolément paralysé, l'œil ne peut rouler en bas, d'où la diplopie, quand le sujet regarde dans ce sens, la cornée du globe compromis restant alors placée un peu plus haut que celle du congénère. A la limitation des mouvements du bulbe en haut, à la double vue et à une position plus basse de la cornée, quand le malade porte le regard en haut, il faudra ajouter la blépharoplégie, si la paralysie a envahi toute la branche supérieure de la troisième paire, c'est-à-dire l'ensemble des rameaux destinés à l'élévateur du globe et à celui de la paupière supérieure.

ÉTIOLOGIE. — Les causes les plus communes de la paralysie qui nous occupe ont été signalées dans l'article qui précède.

Rouf (de Boulogne), l'un de mes malades, attribua la paralysie de la troisième paire droite, dont il était atteint, à une chute sur les pieds, d'un endroit élevé, accident arrivé quelques jours avant l'invasion de la maladie. Chez un marin, observé par le docteur Curling, une double paralysie de l'oculo-moteur s'était progressivement développée à la suite d'un accès d'épilepsie. Carron du Villards a rencontré cette paralysie sur plusieurs sujets, dans une épidémie de typhus qui sévit en Italie en 1817 et 1818. Un malade, qui en était attaqué du côté droit, offrit au docteur Malherbe (de Nantes) un abcès enkysté dans le lobe moyen de

l'hémisphère droit du cerveau. Il y avait un anévrysme de l'artère communicante cérébrale postérieure gauche, dans un fait publié par Ch. J. Hare, une apoplexie du pédoncule cérébral, dans un autre du docteur Stiebel. Bignan, sujet à une transpiration habituelle des pieds, fut atteint de paralysie de la troisième paire droite, après avoir marché sur des carreaux, les pieds nus. « Madame ***, dit Guérin (de Lyon), s'était imprudemment servie d'une pommade, pour dessécher une dartre; la pommade n'eut que trop l'effet qu'elle en attendait : la dartre disparut. A cette époque, madame *** fut attaquée d'un strabisme; rien ne fut plus effrayant pour elle; les objets lui paraissaient doubles, et l'un de ses yeux était tourné d'un côté, l'autre de l'autre. Un simple emplâtre vésicant, appliqué sur le lieu qu'occupait la dartre, y rappela l'humeur que je prévoyais s'être portée sur l'un des muscles des yeux, et le strabisme disparut. »

Le fait suivant tend à confirmer une donnée d'observation signalée par Lisfranc et que nous avons mentionnée page 622.

Observation LXXV. — Le 5 mars 1855, j'ai été consulté par Mlle Brunet, atteinte depuis deux mois d'une paralysie complète de la troisième paire droite. Des maux de tête violents en avaient précédé l'invasion. J'eus vainement recours aux anticongestifs de toute sorte, quand survint tout à coup une névralgie intermittente de la cinquième paire du même côté. Les crises étaient quotidiennes et duraient deux ou trois heures. Les pilules de sulfate de quinine, d'extrait d'opium et d'extrait de valériane en triomphèrent au bout de trois jours. L'amendement des phénomènes paralytiques ne tarda pas dès lors à se faire sentir, et quelques semaines après la guérison était complète.

Une fleuriste dont m'a parlé le docteur Nérat fut prise d'une paralysie de l'oculo-moteur, après avoir longtemps manié et tamisé du blanc de céruse. Chez une coloriste, traitée par Requin d'un strabisme divergent et d'autres accidents paralytiques graves, ces désordres furent attribués à la mauvaise habitude de beaucoup de personnes de cette profession de mettre les pinceaux dans la bouche. Ainsi se trouve, chaque jour, avalée une certaine quantité de blanc de céruse, à laquelle, toute minime qu'elle est, l'économie ne peut s'habituer. Les drastiques et les bains sulfureux réussirent à triompher de l'intoxication chez cette malade.

Les exemples de paralysie de la troisième paire, par suite d'influences rhumatismales et vénériennes, figurent en quantité très-considérable dans nos observations. Affligée d'une paralysie complète de l'oculo-moteur droit, madame L..., chez laquelle je constatai des antécédents syphilitiques, n'avait point encore épuisé 20 centigrammes de sublimé que la paupière supérieure était relevée et que l'œil avait récupéré la liberté de ses mouvements. Ici, comme dans les amauroses de ce genre, rien n'est fréquent comme les rechutes, et deux ans après avoir guéri cette femme de sa paralysie de l'oculo-moteur, je l'entrepris pour une hémiplégie faciale qui céda de même aux antivénériens.

Notons un fait cité par le docteur Canstatt, fait unique dans les fastes de la science : celui d'un jeune homme qui, s'étant confiné dans un cabinet, où il épiait une femme en tête à tête avec son amoureux, fut contraint de loucher

très-fortement en dehors, de l'œil droit, pendant longtemps. Cette excentricité eut pour conséquence l'impossibilité de diriger le globe droit en dedans, la diplopie et la mydriase.

TRAITEMENT. — Nous avons signalé les principales ressources à mettre en œuvre contre la paralysie de la troisième paire en général (p. 745) et contre la mydriase (p. 396). Certaines données, plus particulièrement applicables à la blépharoplégie et au strabisme divergent paralytique, demandent encore quelques développements.

BLÉPHAROPLÉGIE. — Les frictions sur le voile affecté et sur les régions qui entourent l'orbite, avec des liniments camphrés, l'éther, l'huile essentielle de térébenthine, une solution alcoolique de strychnine, ont rendu quelques services dans cette occurrence. Le docteur Saint-Martin (de Niort) a employé contre une blépharoplégie rhumatismale le dernier alcaloïde introduit par inoculation, suivant le procédé de M. Lafargue (de Saint-Émilion). Ayant réduit 2 centigrammes de sulfate de strychnine en une pâte molle, avec une très-petite quantité d'eau, il effectua, à l'aide de la lancette, dont l'extrémité était chaque fois trempée dans la solution, douze inoculations sur le voile affecté. L'opération fut réitérée six jours de suite. Dès le quatrième jour, la paupière avait acquis un peu de mobilité, et à la fin du traitement le malade la relevait avec presque autant de facilité que celle du côté sain.

Boyer prescrivait les fumigations avec le gaz acide sulfureux. Il avait été amené à cette médication par le hasard. Je l'ai entendu relater à sa clinique l'histoire d'un malade qu'il avait infructueusement traité, et qui, après avoir quitté l'hôpital, cherchant un soir son flambeau dans l'obscurité, mit à sa bouche, en guise de cigare, une allumette incandescente. La paupière se releva bientôt après. La vapeur sulfureuse, à laquelle Boyer attribua ce résultat, et dont il conseilla la continuation, acheva la cure.

Un liniment composé d'un gramme d'huile de croton et de 16 grammes d'huile d'olives a été conseillé par le docteur Campanella. Jüngken recommande de faire un mélange exact de parties égales d'emplâtre diachylon simple et de tartre stibié, puis d'en couler une couche épaisse sur un morceau de toile ou de peau fine; on coupe de ce sparadrap une pièce large de 3 centimètres environ et longue de 7 centimètres, et on la colle horizontalement sur la région qui correspond à l'arc supérieur de l'orbite, les sourcils ayant été préalablement rasés avec soin. Cet auteur insiste sur la nécessité de maintenir le remède en place jusqu'à ce que la peau soit profondément attaquée, précaution sans laquelle, dit-il, il ne serait d'aucune utilité; on panse ensuite avec du cérat simple. Jüngken, qui accorde une grande confiance à ce moyen dans le ptosis paralytique seulement, car dans celui par allongement des téguments, c'est à l'excision de ces derniers qu'il donne la préférence, affirme qu'une simple application a parfois complétement triomphé du prolapsus, même dans les cas les plus invétérés. Les sourcils croissent de nouveau après la guérison de la plaie.

J'ai souvent employé contre la blépharoplégie la pommade ammoniacale, que je place non-seulement sur la région du sourcil qui correspond au voile paralysé, mais encore sur la paupière elle-même. L'application doit être réitérée plusieurs

fois. Les résultats heureux que j'en ai retirés m'expliquent un beau succès que mentionne Wenzel. Affligée depuis longtemps d'une double blépharoptose, contre laquelle avaient échoué Van Swieten et de Haën, Marie-Thérèse d'Autriche était contrainte, pour pouvoir distinguer les objets, de soulever les paupières supérieures avec le doigt. Wenzel rapporte que son père obtint la guérison de cette infirmité à l'aide d'un mélange de parties égales d'eau de chaux et d'ammoniaque, dans lequel on trempait des compresses qu'on appliquait sur les parties malades.

La forme morbide dont il s'agit a encore été combattue par des opérations sanglantes. C'est ainsi que, dans une circonstance où toutes les médications s'étaient montrées stériles, Ware se décida à découvrir le muscle élévateur, et à y porter un bouton de feu. Hunt (de Manchester) veut qu'on raccourcisse le voile en retranchant un ample lambeau de téguments sous le sourcil et jusqu'en face des commissures, et en réunissant la plaie par quelques points de suture entrecoupée, afin de mettre sous la dépendance des tractions de l'occipito-frontal la paupière privée de l'assistance de son muscle releveur. L'idée peut être ingénieuse, mais il faudrait prendre garde que son application ne donnât lieu à un lagophthalmos plus funeste que la lésion à laquelle on a voulu remédier. Dieffenbach affirme que le procédé suivant lui a fourni des résultats très-satisfaisants. La paupière supérieure ayant été complétement retournée, on accroche avec une petite airigne double, au delà du bord orbitaire du tarse, toute l'épaisseur des parties molles de l'organe, si ce n'est la peau, puis on excise transversalement le fragment saisi dans l'étendue de 6 ou 8 millimètres. Le pansement consiste à amener à coaptation les lèvres de la plaie sous-cutanée, au moyen de deux fils déliés que l'on fait pénétrer de la muqueuse à la peau; les ligatures, formant anse sur la première de ces membranes, sont nouées au-devant de la paroi externe de la paupière sur un petit cylindre de toile.

Dans les cas, fort rares d'ailleurs, où une blépharoplégie incurable étant complète des deux côtés, la vision est interceptée par le double obstacle placé devant les globes, et dans ceux où la blépharoptose étant complète d'un côté, l'autre œil est frappé de cécité, n'y aurait-il pas lieu de recourir à l'opération suivante, que recommandent les docteurs Denonvilliers et Gosselin? On pratique une double incision, circonscrivant un V, dont la base regarde en bas et dont le sommet correspond au tiers supérieur de la paupière affectée, de telle sorte que la solution de continuité offre assez d'ampleur pour découvrir une partie suffisante de la cornée, vis-à-vis de la pupille. Les deux incisions comprendraient toute l'épaisseur de la paupière, afin de produire un coloboma artificiel qui permettrait la vision et serait limité en haut et de chaque côté par une portion du voile suffisante pour protéger le globe. Le muscle élévateur vient-il plus tard à récupérer son action, rien n'est aisé comme de faire cesser la difformité par l'opération applicable au coloboma palpébral.

STRABISME DIVERGENT PARALYTIQUE.—*Cautérisation de la conjonctive sclérotícale.* —Cette opération n'est réclamée que par les cas qui militent pour une médication stimulante. Je crois l'avoir pratiquée le premier en France dans les circon-

stances de ce genre. Voici le fait dans lequel je l'ai mise pour la première fois à exécution avec un succès inespéré.

Observation LXXVI. — Le 25 septembre 1846, je fus consulté par un tailleur du nom de Delille, chez lequel la paupière supérieure gauche pendait depuis un mois au-devant du globe. Quels que fussent ses efforts pour l'élever sans le secours du doigt, ces essais restaient stériles. Après l'avoir repoussée vers l'arc correspondant de l'orbite, je découvris un strabisme divergent très-développé et un peu de mydriase. L'œil ne pouvait être amené à l'adduction; il ne se dirigeait ni en haut ni directement en bas; les mouvements seuls en dehors, et ceux en dehors et en bas, étaient possibles, ces derniers se manifestant quand on engageait le malade à regarder en bas.

Une paralysie de la troisième paire ne pouvait être l'objet d'un doute. Dans ces vestiges de mobilité du globe, je vis la confirmation des idées du docteur Bonnet sur l'action si controversée du grand oblique, qui, comme nous l'avons dit déjà, entraîne la face antérieure de l'œil en dehors et en bas. Abandonné à lui-même, en présence de l'incapacité nerveuse des autres muscles intraorbitaires, si ce n'est du droit externe, le grand oblique restait dans la sphère d'action qui lui est propre.

Comme la paralysie s'était montrée brusquement sous l'influence de quelques douleurs de tête qui ne s'étaient pas encore tout à fait évanouies, la pensée d'un travail congestif au cerveau dut dominer la médication; mais ce fut vainement que nous eûmes recours aux antiphlogistiques, aux dérivatifs et aux hydrargyriques.

Le 31 octobre, nous passâmes à la pommade ammoniacale, qui fut appliquée d'abord au-dessus du sourcil gauche, puis, les 5, 7, 12, 14, 19 et 23 novembre, sur la paroi externe de la paupière supérieure. L'amélioration marcha bientôt à grands pas, à un point tel que, le 26 novembre, la blépharoplégie s'était presque complétement évanouie, la paupière ayant récupéré sa mobilité normale.

Nous nous étions flatté que les conditions de contractilité des muscles de l'œil se bonifieraient en même temps que celles de ce voile, ce qui n'eut pas lieu. Le succès survenu amena même une infirmité pénible. Le strabisme divergent n'engendrait la diplopie que lorsqu'on élevait avec le doigt la paupière paralysée, l'axe visuel de l'œil compromis ne se trouvant point alors en harmonie avec celui du globe congénère. Or, la pupille gauche ayant été découverte par la disparition du ptosis, le phénomène des doubles images resta permanent. Le malade trouvait du soulagement à couvrir l'œil gauche d'un bandeau.

Je crus utile d'appliquer le procédé de Dieffenbach.

Le 26 novembre, je portai le bout d'un crayon de pierre infernale sur la conjonctive, dans deux points isolés et placés l'un au-dessus de l'autre, sur le trajet du droit interne. Dès les premiers jours de décembre déjà, les mouvements du globe, auparavant abolis dans plusieurs directions, avaient récupéré une petite partie de leur énergie, la cornée commençant à se porter un peu vers la commissure interne et vers les parois supérieure et inférieure de l'orbite.

Comme la réaction était évanouie, le 7 décembre nous fîmes une application nouvelle et plus étendue du caustique, lui donnant une configuration en demi-lune, à convexité tournée vers le grand angle.

Troisième cautérisation le 15. A cette époque, quand on invitait le malade à regarder en dedans, le limbe de la cornée n'était plus séparé de la caroncule que par une bandelette étroite de sclérotique.

La quatrième cautérisation fut effectuée le 28 décembre; la cinquième et dernière le 2 janvier 1847.

Bien qu'à peu près guéri, Delille se présenta longtemps encore à notre consultation. La diplopie, qui se manifestait de temps à autre, fut chez lui le symptôme qui dura le plus longtemps, par suite du reste d'atonie qui dut se prolonger dans le plus grand nombre des cordes musculaires. Nous nous efforçâmes de la corriger par la gymnastique oculaire. Plusieurs fois dans la journée le malade mettait un bandeau sur l'œil droit, et ne se livrait qu'avec le gauche aux occupations de son état.

Observation LXXVII.— Duvivier, attaché à la boucherie Lepron, rue Saint-Honoré, me consulta le 27 avril 1850. Il était affligé depuis la veille d'une paralysie complète de la troisième paire droite. Elle me parut avoir sa source dans une congestion encéphalique. Le globe était presque tout à fait couvert par la paupière supérieure immobile; la mydriase était énorme.

Je conseillai une forte saignée du bras, des sinapismes, des affusions réfrigérantes et l'usage quotidien de pilules d'aloès et de gomme-gutte.

Un vésicatoire derrière l'oreille droite et la continuation des autres remèdes furent recommandés le 29 avril.

La persistance de la douleur de tête milita, le 1er mai, pour l'application de ventouses scarifiées sur la région de l'épine. Les émissions sanguines, les purgatifs, le calomel, etc., furent conseillés sans succès jusqu'au 23 mai.

Comme tous les signes de congestion vers la tête s'étaient évanouis à cette dernière époque, je passai à la pommade ammoniacale, qui fut appliquée de deux jours l'un jusqu'au 13 juin. La pupille droite alors avait à peu près récupéré ses dimensions normales; la paupière supérieure était relevée; le strabisme divergent persistait toujours.

Je crus opportun d'opposer à ce dernier symptôme le procédé de Dieffenbach, qui fut appliqué dans trois séances. Le globe était redressé le 28 juin, et la diplopie n'existait que quand le malade regardait fortement en bas, ce qui le gênait beaucoup dans ses occupations. J'en conclus que le droit inférieur seul restait frappé d'un peu de paralysie. Je portai le caustique sur le trajet de ce muscle, derrière la paupière inférieure.

Duvivier n'étant plus revenu à ma consultation, je me trouvais dans l'incertitude sur le résultat qu'avait eu la dernière opération à laquelle il s'était soumis. Fort désireux de le connaître, je me rendis le 13 juillet au lieu de son travail; j'appris de lui que sa guérison était complète. Toute trace de diplopie avait disparu.

J'ai revu plusieurs fois cet homme. Il n'y a jamais eu apparence de rechute.

Le raccourcissement qui provient de l'élimination des escarres dans la conjonctive et le fascia sous-jacent doit entrer en ligne de compte dans la guérison du strabisme et de la diplopie; mais je considère cet effet comme inférieur à celui qui résulte de la stimulation des nerfs paralysés. Le lecteur aura dû remarquer, dans l'observation relative à Delille, que, quoique les cautérisations n'aient porté que sur le trajet du droit interne, elles ont agi néanmoins avec autant de vivacité sur les droits supérieur et inférieur, tandis que, dans l'autre observation, ce dernier seul n'en a éprouvé, dans les premières tentatives, qu'une influence incomplète. C'est que l'excitation qu'on imprime à un cordon nerveux ne se concentre pas uniquement sur lui, mais s'irradie aux ramifications limitrophes. La cautérisation de la cornée, dans la mydriase, fonctionne d'après le même mécanisme.

Le strabisme divergent réclame plus particulièrement ce procédé, d'après Dieffenbach, à cause de la paralysie ou de l'état atonique voisin de la paralysie

dans lequel l'adducteur se trouve très-fréquemment dans cette circonstance. Il est applicable encore aux strabismes peu prononcés, et dont le faible degré s'harmonise peu avec l'exécution de la ténotomie; maintes fois Dieffenbach y a eu recours comme moyen auxiliaire des sections musculaires. Il commande quelques précautions qui ne manquent pas d'importance.

1° Il faut démasquer largement les parties sur lesquelles on doit opérer. Pour cela, le malade étant assis, on glisse sous la paupière supérieure la portion crochue d'un élévateur plein, qu'on rapproche plus ou moins du grand ou du petit angle des paupières, suivant que la cautérisation doit être effectuée sur le trajet du droit interne ou sur celui du droit externe. L'instrument est confié à un aide, debout derrière le malade. L'opérateur abaisse lui-même le voile inférieur.

2° On doit absterger, au préalable, la place qui va être mise en rapport avec le caustique, pour ne pas avoir une cautérisation diffuse, par le mélange de la pierre infernale avec le fluide lacrymal.

3° L'attouchement effectué, enlevez le surplus du caustique avec une petite éponge imbibée d'eau salée, et plongez immédiatement le globe dans un verre d'eau, afin que le nitrate ne se propage point au delà des limites qu'on veut lui assigner, et n'engendre l'opacité du miroir, et surtout le symblépharon.

4° Souvenez-vous enfin de la position exacte du muscle sur la continuité duquel la cautérisation doit porter. Elle sera faite plus près de la cornée dans le strabisme externe que dans le strabisme interne (p. 26).

Les fomentations réfrigérantes suffiront pour amoindrir les effets de la réaction, que j'ai toujours vue exempte de gravité. La cautérisation est réitérée, si on le juge utile, dès que l'inflammation causée par la tentative précédente s'est évanouie, c'est-à-dire, d'ordinaire, au bout de sept ou huit jours.

Article 3.— Paralysie de la quatrième paire.

Cette maladie, d'une appréciation difficile, a été plus d'une fois confondue avec l'amaurose. Elle est rare dans son état isolé. On l'a, dans quelques cas, observée compliquant une paralysie de la troisième paire ou d'autres nerfs de l'œil.

CARACTÈRES ANATOMIQUES ET PHYSIOLOGIQUES.—Il semble résulter des dispositions du grand oblique, innervé par la quatrième paire, que ce muscle porte la cornée en bas et en dehors, et qu'il concourt en outre à la rotation du bulbe sur son axe antéro-postérieur. Un certain degré d'élévation de la cornée, qui montre quelque tendance à se diriger un peu en dedans, et un arrêt dans le balancement de l'œil sur l'axe précédemment indiqué, doivent donc être les signes pathognomoniques de la paralysie du nerf pathétique. On peut les rattacher aux chefs suivants :

1° En faisant contempler au malade un corps directement situé devant ses yeux, on constate parfois que le bord libre de la paupière inférieure est plus rapproché de la partie correspondante du limbe kératique dans l'organe sain que dans l'organe affecté.

2° Si le malade incline alternativement la tête d'un côté à l'autre, pendant qu'il a les yeux fixés sur un objet, vous apercevez que l'œil compromis reste im-

mobile, c'est-à-dire ne suit pas les mouvements de circumrotation de son congénère.

3° Caractérisée par la superposition des deux images, la diplopie s'évanouit si l'on penche la tête du côté opposé à celui de la maladie. (Longet. Szokalski.)

ÉTIOLOGIE. TRAITEMENT. — Les causes et le traitement de la paralysie du trochléateur sont les mêmes que ceux des autres nerfs de l'œil. Un mal de ce genre, de nature vénérienne, céda, dans la pratique de M. de Graefe, à 60 grammes d'iodure de potassium, qui furent administrés dans l'espace de deux mois.

Article 4. — Paralysie de la sixième paire.

CARACTÈRES ANATOMIQUES ET PHYSIOLOGIQUES. — Le strabisme convergent, la diplopie et l'impossibilité ou la difficulté de porter l'œil dans l'abduction constituent les caractères pathognomoniques de la paralysie de la sixième paire, beaucoup moins commune que celle de la troisième. J'ai vu des exemples de ce genre, dans lesquels la cornée conservait la faculté de se placer au centre de l'écartement inter-palpébral, et de se porter même beaucoup plus loin, vers le petit angle, la paralysie du droit externe étant faible, et ce muscle étant peut-être secondé dans ses efforts par les deux obliques, si l'on admet, sur le mode d'action de ces muscles, la théorie de Bonnet (p. 29). Peut-être aussi, et comme on l'a supposé, les digitations externes du droit supérieur et du droit inférieur, s'implantant en dehors d'une ligne qui partagerait le globe en deux moitiés latérales, contribuaient parfois à en empêcher la face antérieure de rouler tout à fait vers la caroncule. Quoi qu'il en soit, la diplopie n'existait, dans ces cas, que quand les deux yeux étaient simultanément dirigés du côté du muscle frappé d'inertie, l'organe sain gagnant le grand angle, tandis que son congénère ne pouvait cheminer vers la commissure externe. Nous avons expliqué déjà (p. 392) la condition anatomique de la mydriase, qui peut exceptionnellement s'associer à la paralysie qui nous occupe.

ÉTIOLOGIE. — Madame Lar, employée à la Régie des tabacs, fut atteinte de paralysie de la sixième paire droite, huit jours après une chute sur la queue du sourcil du même côté. Un militaire en fut soudainement attaqué, après avoir longtemps regardé à travers une lorgnette de spectacle. Une congestion, liée à un retard menstruel, lui donna lieu chez l'une de mes malades. Cette circonstance pathogénique, ainsi que la suppression d'un flux hémorrhoïdal habituel, avait été notée déjà par Plenk et par Kortum.

OBSERVATION LXXVIII.—Chez M. T....., paysagiste distingué, qui me fut adressé, en mars 1849, par les docteurs Delarroque et Déramond, une paralysie de la sixième paire gauche avait une origine rhumatismale. Cet artiste habitait depuis quatre années, aux mansardes, un logement glacial dont il avait essuyé les plâtres; son lit était adossé à un mur humide et froid; il avait maintes fois éprouvé des douleurs aux membres inférieurs; avant l'invasion de la paralysie du droit externe, la région massétérine du côté droit avait offert une roideur douloureuse qui dura huit jours et faisait souffrir le malade dans l'acte de la mastication.

M. Badin d'Hurtebise, auteur d'une dissertation assez complète sur la paralysie de la sixième paire, annonce que, bien qu'il n'en possède pas d'observations, il croit devoir admettre que l'action d'un courant d'air, l'impression de l'air froid, qu'on a si souvent vus engendrer des paralysies de la septième paire, pourraient également donner lieu à l'affection qui fait l'objet de son travail. Le siége profond de la sixième paire, continue-t-il, et le peu d'étendue des parties auxquelles elle se distribue, la rendent plus réfractaire que d'autres à l'influence de ce dernier ordre de causes.

Nous sommes en mesure d'ajouter la sanction des faits à l'opinion de l'auteur de cette dissertation.

Observation LXXIX. — Leguay, qui nous consulta, le 8 novembre 1847, pour une paralysie de la sixième paire gauche datant de quelques jours, avait reçu sur la face l'air provenant d'un carreau cassé.

Observation LXXX. — Madame Masson, limonadière, était sujette à des douleurs rhumatismales, mais sa vue avait toujours été bonne. Vers le milieu de juin 1849, le jour d'un grand orage, se trouvant en transpiration continuelle, par suite de la chaleur et d'un surcroît de travail, elle fut contrainte de descendre très souvent de sa boutique dans une cave humide. De la céphalalgie et du frisson survinrent le soir, et le lendemain elle voyait double. Nous constatâmes une paralysie de la sixième paire gauche.

J'ai vu plusieurs malades chez lesquels cette même paralysie avait pour origine évidente une affection vénérienne. L'un d'entre eux, qui en était atteint, après avoir été soigné d'un chancre induré par le docteur Ricord, offrait encore une adénopathie de la région cervicale postérieure, des plaques muqueuses à la face interne des lèvres et une syphilide papuleuse. Il obtint un prompt rétablissement par la liqueur de Van-Swieten, suivie de l'emploi de l'iodure de potassium.

Traitement. — Il est subordonné aux principes formulés page 745. La cautérisation conjonctivale vers l'angle externe (pages 746 et 753) peut recevoir ici une application utile.

Observation LXXXI. — Pendant le cours de 1850, je traitai, à mes consultations publiques, Ary, teinturier, demeurant à Puteaux, et affecté d'une paralysie de la troisième paire gauche. Il guérit par les émissions sanguines et les autres éléments de la médication antiphlogistique.

Il se présenta de nouveau, le 19 août 1852, avec une paralysie de la sixième paire du même côté, datant de quatre semaines. Elle offrait le type congestif. Le malade avait été saigné et purgé. Je conseillai les dérivatifs intestinaux et cutanés, les affusions réfrigérantes, les hydrargyriques, etc., et, comme tout travail congestif appréciable semblait avoir disparu le 30 août, je prescrivis des frictions sur la région péri-orbitaire avec un mélange d'alcool de mélisse et de strychnine.

Bien que les conditions morbides fussent moins graves le 27 septembre, le strabisme convergent se maintenait. Je cautérisai sur le trajet du muscle droit externe gauche. Cette seule cautérisation guérit le malade.

Ary revint encore le 13 octobre 1853, atteint cette fois depuis peu d'une paralysie incomplète de la sixième paire droite, dont l'invasion avait été précédée pendant quatre

ou cinq jours d'une céphalalgie intense. J'ordonnai les antiphlogistiques, le calomel, etc., traitement qui n'eut aucun succès, car la paralysie était complète le 25 octobre. J'attribuai cette circonstance à ce que le malade s'était soigné avec négligence et avait continué ses travaux.

Les drastiques, les mercuriaux, les sangsues au fondement, les ventouses sur la région vertébrale, les affusions réfrigérantes, les bains de pieds et de jambes avec la moutarde et le savon noir, etc., furent conseillés infructueusement jusqu'au 3 novembre. Je passai alors à la cautérisation, qui fut réitérée le 19 du même mois et le 3 décembre. L'œil, à cette époque, commençait à rouler assez largement vers la tempe droite.

Le 3 janvier 1851, le strabisme avait disparu complétement; il n'y avait plus trace de diplopie, quelle que fût la direction des yeux.

Observation LXXXII.—Le 15 mars 1853, mademoiselle Anna Mancy annonça qu'elle était atteinte depuis 1840 de rhumatismes qui avaient, dit-elle, parcouru tout le corps. Elle souffrait surtout aux changements de temps.

La malade offrait un strabisme convergent à l'œil droit et de la diplopie. La déviation, dont l'origine remontait à six semaines, s'était établie peu à peu. La malade avait été saignée et purgée deux fois. Je diagnostiquai une paralysie rhumatismale de la sixième paire droite.

Le traitement, jusqu'aux premiers jours de mai, se composa des éléments suivants: tisane de bourrache, avec la teinture de semences de colchique; bains sulfureux; frictions au voisinage de l'orbite avec des mélanges stimulants; vaporisations ammoniacales et éthérées vers l'œil; infusion chaude de fleurs d'arnica, avec addition, au moment d'en faire usage, de sous-carbonate de soude et de chlorhydrate d'ammoniaque, pour fumigations vers le globe, etc. Tous ces moyens avaient été employés sans succès.

Le 7 mai, cautérisation avec la pierre infernale sur le trajet du muscle droit externe. Le 9 du même mois, la malade m'apprit que, dès le soir même du jour de la cautérisation, la cornée gagnait l'angle temporal des paupières. La guérison ne tarda pas à avoir lieu d'une manière aussi complète que possible, et elle a persisté depuis lors.

Observation LXXXIII. — Dans la nuit du 8 au 9 mars 1853, M. le baron T...., diplomate hollandais, en congé à cette époque à La Haye, sortit d'un bal et se rendit à pied à sa demeure. Le temps était humide et froid. Le lendemain matin, M. T.... était atteint d'un strabisme convergent gauche et voyait double. Les émissions sanguines, les pédiluves irritants, les purgatifs, etc., s'étant montrés sans effet jusqu'au commencement d'avril, le malade, alarmé de sa position, quitta la Hollande et vint à Paris demander mes conseils. Il me consulta pour la première fois le 12 avril 1853.

Les rhumatismes dont M. T.... est affligé depuis longues années, l'influence qui donna lieu à la lésion oculaire dont il était atteint, la résistance de cette même lésion aux antiphlogistiques, l'absence de signes de congestion cérébro-oculaire me portèrent à diagnostiquer une paralysie de la sixième paire gauche, de nature rhumatique. J'eus recours à quelques-uns des expédients relatés dans l'observation précédente; aux douches de vapeurs, aromatiques d'abord, puis sulfureuses, à la pommade ammoniacale, aux ventouses sèches, à l'électricité, etc. Tous ces moyens amoindrirent la difformité, mais furent impuissants à la guérir.

Le 21 mai 1853, j'effectuai la cautérisation conjonctivale sur la région du muscle droit externe gauche. Cette même opération fut réitérée le 8 juin, et trois fois encore à des époques ultérieures. M. T...., qui a quitté Paris pour se rendre à un établisse-

ment thermal, à cause des rhumatismes qui le tourmentaient, est aujourd'hui exempt de strabisme, et l'œil gagne largement l'angle externe.

C'est aux strabismes paralytiques, sans lésion cérébrale évidente, qu'est plus particulièrement applicable la cautérisation de la conjonctive scléroticale. Telle me parut être l'essence de la forme pathologique que nous offrent les deux observations qui précèdent. Quant à d'autres faits de strabisme paralytique, dans lesquels la cautérisation a réussi, bien qu'il ait eu pour point de départ probable une congestion vers le cerveau, resta-t-il dans l'encéphale, après la disparition de la polyémie, quelque obstacle séreux ou plastique, d'où la persistance de l'inaction musculaire, et est-il permis de supposer que sa résolution s'est établie sous l'empire de l'excitation à lui transmise par les cordons nerveux ébranlés? Admettra-t-on qu'un tel produit ou quelque turgescence vasculaire n'ayant plus lieu, les nerfs ne continuaient à être atteints de paralysie qu'à cause de l'inaction où ils avaient été quelque temps plongés? A ces questions il faut répondre, avec Sydenham, que ce n'est pas par la connaissance des causes qu'on triomphe de certaines affections, mais par la connaissance d'une méthode thérapeutique convenable. Or celle qu'a sanctionnée ici l'expérience consiste, en général, dans les émissions sanguines, les révulsifs et les antiplastiques, en présence d'un travail congestionnel évident; dans les excitants, les antiparalytiques, quand ce travail n'existe pas ou a paru s'éteindre. La cautérisation conjonctivale mérite, dans cette dernière catégorie, une large part.

La pratique du docteur Hille (de Dresde) vient confirmer l'excellence de cette méthode[1]. Deux de ses malades atteints d'une paralysie de la sixième paire lui durent une guérison complète.

Article 5. — Paralysie de la portion dure de la septième paire (nerf facial).

Caractères anatomiques et physiologiques.—Les travaux de Charles Bell et des physiologistes modernes ont démontré sans réplique que la portion dure de la septième paire était l'élément incitateur des mouvements de la face. Si son état paralytique mérite de figurer dans le domaine de l'oculistique, c'est que l'un de ses principaux symptômes a pour siége les voiles palpébraux. Une perte d'équilibre résulte, en effet, de la paralysie de l'orbiculaire des paupières et de la persistance de l'activité de l'élévateur du voile supérieur; les paupières ne se rapprochent plus l'une de l'autre; l'œil reste largement ouvert. Soumise, dès lors, à l'influence continuelle des agents extérieurs, la conjonctive peut s'enflammer; on a même vu la cornée devenir le siége de désordres graves, bien qu'un grand nombre de malades échappent aux accidents qui viennent d'être signalés et conservent, durant une longue série d'années, l'organe visuel dans son intégrité à peu près normale. Un larmoiement fort incommode les tourmente, toutefois, par suite de l'abaissement plus ou moins marqué de la paupière inférieure, de l'extroversion de son point lacrymal et du trouble survenu dans la progression régulière des larmes.

[1] *Annales d'oculistique*, t. XXV, p. 100.

Les mouvements d'élévation et de froncement du sourcil, ceux de clignement, qui rapprochent et éloignent alternativement les paupières l'une de l'autre, sont abolis dans la paralysie du nerf facial. Si, dans le sommeil, la pupille est couverte par la paupière supérieure, c'est qu'alors le globe est dirigé en haut, mais la paupière inférieure continue à demeurer déprimée et pendante. Quant à la discordance des deux moitiés de la face, à l'obliquité de la bouche, à la dépression de la commissure des lèvres du côté malade, aux autres symptômes, en un mot, de la paralysie qui nous occupe, ils sont assez connus pour que nous nous dispensions de les décrire. Le sentiment est intégralement conservé dans la partie affectée; l'impression des corps excitants, du froid, du chaud, etc., est sentie normalement, comme sur la moitié saine de la face.

On admet généralement que la rétraction de la luette, du côté non paralysé, indique la participation du voile du palais à la paralysie. On invoque, à cet égard, les rapports que le filet supérieur ou crânien du nerf vidien (grand nerf pétreux superficiel d'Arnold) établit entre le nerf facial et le ganglion de Meckel ou sphéno-palatin, lequel donne des filets aux muscles péristaphylin interne et palato-staphylin, élévateurs du voile du palais. Les partisans de cette théorie sont d'avis que, dans le cas de déviation de la luette, la cause matérielle de l'altération du facial se trouve dans l'aqueduc de Fallope, et avant l'endroit où ce nerf fournit des filets qui contribuent à animer les muscles de la luette, tandis que l'absence de distorsion de cette dernière indiquerait que le siége du mal existe en dehors du conduit osseux. La question dont il s'agit est loin encore d'être résolue [1]. Dans l'opinion du docteur Debrou, la déviation de la luette, fait assez commun chez les personnes saines, n'est très-probablement qu'une coïncidence dans l'hémiplégie faciale. Il semble même résulter d'expériences tentées sur les chiens par cet observateur que la septième paire reste étrangère aux mouvements du voile du palais, qui seraient, au contraire, sous l'influence du nerf glosso-pharyngien.

ÉTIOLOGIE. — Quelques sujets ont été attaqués d'hémiplégie faciale à la suite d'une émotion vive, d'un transport de colère, d'un étourdissement accompagné ou non de perte de connaissance ou d'une chute. C'est plus particulièrement chez les vieillards que cette paralysie dénotera, avec quelques probabilités, une hémorrhagie du cerveau. Un ramollissement de ce viscère peut lui donner lieu, bien qu'il soit prouvé que l'hémiplégie centrale, limitée à la face, est infiniment plus rare qu'on ne le pensait autrefois. L'expérimentation clinique m'a démontré que souvent l'orbiculaire des paupières n'était pas paralysé dans l'hémiplégie de cause cérébrale; il résulte même des observations du docteur Duchenne (de Boulogne) que toute hémiplégie faciale, dans laquelle l'orbiculaire des paupières est paralysé, ne doit point être rapportée à une lésion du cerveau, mais dépend uniquement d'un état pathologique du nerf facial. Cette supposition est infirmée par plusieurs de mes observations. Dans des faits publiés par M. Duplay [2],

[1] Consultez à cet égard le Mémoire du docteur Davaine sur la *paralysie de la septième paire*. (*Gazette médicale*, année 1852.)

[2] *Union médicale*, année 1854, p. 409.

il y avait également lagophthalmos paralytique, bien que l'autopsie eût révélé la présence d'altérations cérébrales.

Quelques-uns de mes malades, porteurs de cette paralysie, ont accusé un degré plus ou moins élevé d'otorrhée. Un enfant de dix-sept mois, mort à l'hôpital Necker, avec une paralysie faciale gauche, qui existait depuis un mois, montra à l'autopsie une carie du rocher, du côté gauche, les parties intérieures de l'os étant presque totalement détruites. Dans la pensée du docteur Deleau, la paralysie essentielle du nerf facial serait fort rare, et la cause prochaine de cette maladie résulterait le plus souvent d'un étranglement du tronc du nerf, dans son passage à travers l'aqueduc de Fallope. L'auteur en trouve la preuve dans la fréquence de l'hypercousie, symptôme qui appartient à l'otite interne; de là l'indication de traiter activement cette otite. M. L. Ch. Roche professe également qu'à l'exception des cas où le nerf facial est comprimé, coupé ou détruit, après sa sortie du trou stylo-mastoïdien, la paralysie isolée des mouvements d'une joue a son point de départ dans une lésion anatomique de l'oreille interne, lésion dont elle n'est qu'un des symptômes et qui est presque toujours de nature phlegmasique. Si cette proposition, ainsi formulée, est vraie dans quelques cas, elle me paraît par trop absolue, car j'ai donné des soins à un grand nombre de malades chez lesquels l'absence de douleurs d'oreille et la généralité des phénomènes symptomatiques indiquaient un manque de complication d'otite.

On me consulta en septembre 1856 pour Eugénie Valentin, âgée de neuf mois et demi, qui fut atteinte d'hémiplégie faciale gauche, deux jours après sa naissance, par suite du transport de l'enfant à la mairie de son arrondissement. Le temps était brumeux, et la femme, chargée du nouveau-né, dit à la mère que, dans la rue, elle en avait montré la figure découverte à un grand nombre de personnes. L'influence d'un courant d'air froid m'a paru la cause la plus commune de la paralysie dont il s'agit. Elle produirait probablement, suivant quelques auteurs, un gonflement inflammatoire de l'enveloppe du nerf, dans l'aqueduc de Fallope, d'où la compression de cet organe.

On a vu l'hémiplégie faciale avoir pour point de départ une tumeur, qui pressait le nerf entre l'apophyse mastoïde et la branche correspondante du maxillaire. Une dégénérescence cancéreuse de la glande parotide lui donna lieu dans une observation du docteur H. Bennett.

TRAITEMENT. — La paralysie est-elle récente et non associée à la présence d'une tumeur ou à une complication syphilitique qui milite pour des indications spéciales, il y aura lieu de recourir à un traitement antiphlogistique (sangsues derrière l'oreille qui correspond à la partie malade; purgatifs, calomel à l'intérieur, cataplasmes sinapisés aux jambes). Atteinte, le 29 octobre 1853, d'une paralysie complète du nerf facial gauche, avec céphalalgie violente et bourdonnements d'oreilles, madame Delavaquerie, de l'hospice des Incurables, fut traitée par nous à l'aide de ventouses scarifiées à la nuque, de sinapismes, d'affusions froides, de pilules d'aloès et de gomme-gutte. Le lagophthalmos avait à peu près cessé le 5 novembre, et la malade éprouvait une sorte de frémissement dans la joue gauche. Les mercuriaux et la continuation des anticongestifs triomphè-

rent de la paralysie, qui était dissipée à la fin de novembre. « Trois ou quatre fois, dit le docteur L. Ch. Roche[1], j'ai vu disparaître très-rapidement la paralysie de la joue, à la suite d'une ou deux applications de sangsues sur l'apophyse mastoïde. J'avais conseillé ces émissions sanguines bien plus pour combattre les douleurs d'oreilles, dont la paralysie était accompagnée, que dans l'intention et l'espérance de faire cesser cette paralysie elle-même; je m'y suis décidé surtout parce que j'en avais souvent éprouvé les prompts et bons effets sur moi-même. Le fait curieux, rapporté par M. Deleau, est venu me donner la clef de ces guérisons. Ce praticien distingué a fait disparaître quatre fois, chez la même malade, une paralysie des mouvements de la joue, au moyen de quelques ventouses scarifiées derrière l'oreille. Il a vu là la preuve que cette paralysie dépendait, en ce cas, de la compression du nerf moteur. »

Les frictions sur la partie affectée avec des liniments contenant du camphre, de l'éther, de l'ammoniaque, les douches de vapeurs aromatiques, sulfureuses, etc., dirigées sur la face, pourront avoir de l'utilité à une époque ultérieure de la médication. L'application de la pommade de Gondret, celle de vésicatoires, qu'on pourra panser avec de la strychnine, seront surtout avantageuses si on les effectue dans le voisinage du trou stylo-mastoïdien, car, dans ce point, l'on a simultanément prise sur les parties crânienne, auriculaire et cervico-faciale du nerf. L'électricité a invoqué des succès. Carpentier, l'un de mes malades, guérit en quelques semaines, par l'usage du dernier moyen. Je constatai même, plusieurs mois après son rétablissement, que les paupières du côté jadis affecté étaient plus rapprochées que celles du côté sain, le sujet paraissant atteint d'un certain degré d'atrophie uni-oculaire.

Il sera prudent de soustraire l'œil, pendant la nuit, au contact de l'air, par le collement des voiles palpébraux à l'aide d'une ou deux bandelettes de taffetas d'Angleterre. Dans le lagophthalmos très-prononcé et paraissant au-dessus des ressources de l'art, on a proposé de souder par la tarsoraphie une certaine partie du bord libre de la paupière inférieure à la partie correspondante du voile supérieur, vers l'angle externe, de produire, en un mot, une diminution de l'ouverture palpébrale béante, à la faveur d'un anchyloblépharon partiel.[2]

Article 6. — Paralysie de la cinquième paire.

Cette paralysie peut être centrale ou périphérique, totale ou partielle.

Caractères anatomiques et physiologiques.—Les phénomènes suivants signalent l'anesthésie, quand elle est complète.

Si l'on pique la peau du front, du côté affecté, on ne suscite aucune douleur, pourvu qu'on ne dépasse pas la ligne médiane. Dans l'autre moitié du front, la sensibilité reste exquise. La peau des paupières, du nez, de la tempe, de la joue,

[1] *Union médicale*, année 1858, p. 478.

[2] Voyez *Ectropion* (procédé de John France).

des lèvres, du menton sont insensibles aux excitations les plus énergiques ; certains sujets se sont coupés en tentant de se raser eux-mêmes. Si le malade se lave la figure avec de l'eau froide, il éprouve la sensation du froid sur la joue saine, mais ne l'éprouve pas sur la joue paralysée.

La conjonctive ne sent ni le contact du doigt ni la piqûre d'une épingle. On peut, sans développer aucune sensation, promener sur elle les barbes d'une plume, y déposer des substances irritantes.

La pituitaire du côté affecté, ainsi que la muqueuse de la moitié compromise de la cavité buccale, sont frappées d'une insensibilité complète.

Les faces inférieure et supérieure de la moitié malade de la langue peuvent être piquées sans que le patient en ait la conscience, pourvu qu'on ne dépasse pas la ligne médiane.

A sa base, vers les papilles du V, là où se distribuent la branche linguale du glosso-pharyngien et quelques filets du pneumo-gastrique (nerf laryngé), la muqueuse de la moitié affectée de l'organe sent vivement dès qu'on la pique. La moitié lésée de la langue ne perçoit pas la saveur du sel, de l'aloès ou d'autres corps sapides; mais les saveurs sont perçues par la base de l'organe, vers les papilles du V. (Jacquart.)

ÉTIOLOGIE. — La paralysie de la cinquième paire s'associe communément, quand elle est complète, à des affections généralement graves du cerveau. Quand elle est partielle et périphérique, elle reconnaît souvent pour cause une lésion traumatique, une contusion, par exemple, du nerf sous-orbitaire. Une influence rhumatismale a parfois encore été invoquée.

TRAITEMENT. — Il se fonde sur les règles thérapeutiques qui président à la médication des paralysies en général. Une femme couchée dans le service du docteur Robert, à l'hôpital Beaujon, et qui était atteinte d'une paralysie complète de la cinquième paire droite, par suite d'un coup de pied reçu sur la partie correspondante de la tête, fut guérie, dans l'espace d'une vingtaine de jours, par un traitement rigoureux, antiphlogistique et dérivatif. Chez un malade du professeur Andral, à l'hospice de la Charité, une paralysie complète de la cinquième paire droite, dont l'origine était probablement rhumatismale, céda à la galvano-puncture administrée par le docteur C. James, avec une pile à auges et des aiguilles en platine [1]. Le sujet distinguait à peine de l'œil droit la lumière des ténèbres. Après la quinzième séance, la vue avait recouvré ses conditions normales; à la suite de la trente-quatrième, la conjonctive, la pituitaire, etc., avaient récupéré leurs propriétés tactiles et la sensibilité se montrait aussi exquise du côté droit que du côté gauche. Des frictions avec des substances excitantes ont encore été employées avec succès dans quelques cas de ce genre. C'est ainsi que, dans la pratique de M. Andral [2], un homme, qui avait perdu depuis longtemps la sensibilité de tout le côté gauche de la face, la recouvra avec rapidité par des onctions sur la peau avec l'huile de croton. Le sujet parvint

[1] C. James, *Observation de guérison d'une paralysie complète de la face*, présentée à l'Académie de médecine le 20 octobre 1840.

[2] *Bulletin de thérapeutique*, t. I, p. 399, et t. II, p. 39.

même, dit-on, à lire de l'œil gauche, tandis qu'il était auparavant inhabile à distinguer les objets les plus grossiers.

Article 7. — Paralysies complexes. — Ophthalmoplégie.

Les documents précédemment exposés rendent facile la détermination des cas où plusieurs nerfs sont simultanément frappés de désordres paralytiques. La coexistence, par exemple, d'un ptosis et d'un strabisme convergent dénote une paralysie partielle de la troisième paire et une paralysie de la sixième. Une moitié de la face est-elle privée de sentiment et de mouvement, l'on a affaire à une paralysie de la cinquième paire et de la portion dure de la septième. A la suite d'une chute sur la tête et d'un violent étourdissement qui en fut le résultat, Jaquemet, l'un de mes malades, m'offrit les symptômes suivants, localisés seulement du côté droit : blépharoplégie, strabisme divergent, dépression de la commissure buccale, perte de sensibilité de la moitié de la face, surdité. Qui ne reconnaît dans ces désordres une paralysie des troisième et cinquième paires et une affection semblable des éléments moteur et acoustique de la septième paire? On a vu, dans quelques cas, un malade atteint d'une paralysie de la troisième paire, d'un côté, et de la portion dure de la septième, de l'autre, le sujet, dans cette circonstance, ne pouvant ouvrir un œil ni fermer l'autre.

L'ophthalmoplégie consiste dans la propulsion du globe par suite de la paralysie de toutes ou presque toutes ses cordes motrices. Cette affection est tellement rare que beaucoup d'oculistes paraissent ne l'avoir jamais rencontrée; il n'en est même pas question dans plusieurs traités d'ophthalmologie. Elle se borne presque toujours à un œil. Une apoplexie, une affection grave des centres nerveux est susceptible de lui donner naissance; sa cause, toutefois, paraît avoir été le plus souvent de nature rhumatismale. J'ai connu une dame qui fut frappée d'ophthalmoplégie double, par suite d'un refroidissement de la face, après avoir dormi, pendant la nuit, près d'une croisée ouverte d'une diligence. Les anticongestifs, l'électro-puncture, les antiparalytiques de toute sorte avaient été impuissants à la soulager et la malade y avait renoncé depuis six mois, quand son infirmité diminua, puis disparut tout à fait. Ses yeux, jadis fixes et hagards, sont aujourd'hui dans les conditions les plus normales. Dans l'espèce, la médication doit être basée sur les principes précédemment établis. Les heureux résultats qu'a fournis la cautérisation de la conjonctive, contre les strabismes paralytiques, doivent engager les praticiens à en tenter l'essai dans certains cas d'ophthalmoplégie opiniâtre.

SECTION II.

NÉVRALGIES. — AFFECTIONS SPASMODIQUES.

Article 1. — Névralgies faciales. — Névralgie ciliaire.

Les névralgies qui ont pour siége la cinquième paire cérébrale se présentent souvent à l'observation. Le tic douloureux de la face et les autres phénomènes pathologiques qui s'y rattachent ne demandent ici que peu de détails, car on les trouve décrits dans tous les traités de pathologie. La branche ophthalmique de Willis et la branche maxillaire supérieure du trifacial sont fort souvent plus particulièrement compromises. Les crises douloureuses se font-elles sentir dans le nerf frontal, la névralgie est qualifiée de *frontale* ou de *sus-orbitaire*; sévissent-elles dans les ramifications du nerf maxillaire supérieur, qui prend le nom du conduit osseux qu'il traverse, la névralgie est appelée *sous-orbitaire*.

Dans la première, la douleur part du trou sourcilier et se propage au sourcil, au front, à la racine du nez, à la paupière supérieure; elle s'irradie, dans la seconde, du trou sous-orbitaire vers la paupière inférieure, l'aile du nez, la joue et la lèvre supérieure. Fréquemment ces névralgies sont périodiques. Le type de l'intermittence s'est montré quotidien dans la plupart des cas très-nombreux qui se sont offerts dans ma pratique. La conjonctive, du côté affecté, est injectée pendant les crises; les paupières sont contractées; le larmoiement est abondant et la photophobie intense.

L'éréthisme de l'organe visuel, qui s'associe à ces souffrances franchement intermittentes de la cinquième paire, est un type de la forme pathologique dite *névralgie ciliaire*; cet éréthisme s'établit, en effet, en même temps que les perturbations du trifacial, n'existe que durant les paroxysmes et cesse avec les accès. On a décrit encore une névralgie ciliaire bornée à l'œil, c'est-à-dire n'affectant que les filets nerveux qui se rendent du ganglion ophthalmique au cercle ciliaire et à l'iris (ophthalmodynie, migraine ophthalmique, ophthalmie nerveuse de Lisfranc); la photophobie et des douleurs, parfois atroces, de l'organe visuel, sans inflammation appréciable, si ce n'est un léger degré de conjonctivite, en sont les traits caractéristiques. Dans ces cas, d'ailleurs, comme dans tous les désordres analogues de l'innervation, les phénomènes morbides sont sujets à des exacerbations et à des rémissions plus ou moins prolongées. Bien que l'existence d'une névralgie ciliaire pure ou idiopathique, qu'on rencontre surtout chez les sujets nerveux et les femmes hystériques et chlorotiques, ne paraisse pas devoir être révoquée en doute, je crois que cette forme pathologique, ainsi isolée, est infiniment plus rare qu'on n'a bien voulu le dire. La névralgie ciliaire est presque constamment symptomatique d'une congestion des tissus internes de l'œil, d'une hypérémie, par exemple, de la choroïde et de la rétine, chez les sujets qui abusent de leurs yeux, font usage de lunettes trop

fortes, etc. Plusieurs malades, chez lesquels on avait diagnostiqué cette névralgie, m'ont présenté des synéchies postérieures dénotant une iritis à marche insidieuse et lente. Des adhérences anciennes de l'iris, antérieures ou postérieures, peuvent encore donner lieu à des phénomènes de ce genre, par suite du tiraillement des nerfs ciliaires (p. 386). Quelques ophthalmies qualifiées d'intermittentes (p. 314), certaines perturbations visuelles désignées sous le nom d'amauroses périodiques, ne sont autre chose que des névralgies ciliaires.

TRAITEMENT.—Je ne saurais assez recommander, contre les névralgies faciales, les pilules du docteur Tournié (p. 298). Je formule souvent 50 centigrammes de valérianate de zinc et 5 centigrammes de sulfate de morphine pour dix pilules; la dose est de deux ou trois par jour. J'ai réussi à calmer plusieurs malades à l'aide de frictions avec un liniment composé de 30 grammes de baume tranquille et de 4 grammes de chloroforme, ou avec un autre dans lequel on fait entrer le laudanum de Rousseau, le camphre, le chloroforme et l'extrait de belladone, de chaque 1 gramme pour 50 grammes d'huile de jusquiame. La formule suivante m'a été utile : cyanure de potassium, 15 centigrammes, huile d'amandes amères, 2 grammes, cérat, 15 grammes. Je prescris parfois une pommade composée de 2 grammes de chloroforme, 5 centigrammes de cyanure de potassium et 15 grammes d'axonge. On a préconisé avec juste raison les vésicatoires ammoniacaux dont on fait suivre l'application du transport sur le derme dénudé de 1 à 15 centigrammes de sulfate ou de chlorhydrate de morphine. Nous mentionnerons encore les heureux effets obtenus par MM. Béhier, Hérard et plusieurs autres praticiens, à l'aide des injections sous-cutanées d'une solution de sulfate d'atropine (injections hypodermiques). La dose du sulfate généralement employée dans cette solution est d'un centigramme par gramme d'eau.

L'électricité s'est montrée salutaire dans plusieurs lésions de ce genre (p. 627). La résection des nerfs frontal et sous-orbitaire, résection à laquelle M. Jobert associe la cautérisation de la plaie avec un petit cautère chauffé à blanc, a invoqué quelques succès dans les cas rebelles. Souvent, d'ailleurs, les souffrances ne se calment on ne s'évanouissent définitivement que par l'amendement ou la guérison de la maladie soit générale (chlorose, syphilis, etc.), soit locale (iritis, choroïdite) qui les tient sous sa dépendance.

La médication des névralgies intermittentes est celle qui donne le plus de satisfaction au médecin, car il arrive presque constamment à en triompher, avec la plus grande rapidité, à l'aide des antipériodiques. Le succès des pilules suivantes m'a pour ainsi dire paru infaillible :

Sulfate de quinine.	1 gramme.
Extrait de valériane	2 —
— gommeux d'opium . . .	10 centigrammes.

Mêlez et divisez en 20 pilules. La dose est de 5 ou 6 dans l'intervalle des accès. On prend la dernière pilule une heure avant le moment où l'accès doit venir.

Le traitement de la névralgie ciliaire sera en harmonie avec les conditions qui

dominent la souffrance nerveuse, d'où la nécessité de recourir, suivant les circonstances, aux antiphlogistiques, aux antichlorotiques, aux antisyphilitiques, aux antipériodiques, etc. Le choix des moyens est quelquefois fort embarrassant, dans les cas où aucune indication bien déterminée ne se présente à l'homme de l'art qui se borne alors à conseiller banalement les antispasmodiques et quelques ressources tirées de l'hygiène. C'est plus particulièrement contre ces conditions mal définies qu'on a récemment proposé la section du cercle ou muscle ciliaire, suivant le procédé de M. Hancock (p. 648).

Article 2. — Nystagme. — Tétanos de l'œil. — Clignotement. — Blépharospasme.

Dans le nystagme, le globe oscille sous l'influence de mouvements involontaires et parfois désordonnés de ses muscles. Se porte-t-il alternativement et avec rapidité de droite à gauche et de gauche à droite (balancement latéral), les muscles droits, interne et externe, sont plus particulièrement le siége de la perturbation nerveuse ; roule-t-il de haut en bas et de bas en haut sur son axe antéro-postérieur, le nystagme atteint surtout les obliques. Les conditions principales dans lesquelles cette vacillation se produit ont été déjà précédemment signalées (p. 40). Je l'ai rencontrée chez les albinos, quand leurs yeux étaient exposés à une vive lumière. On l'a observée dans la chorée et dans d'autres maladies nerveuses, dans l'aliénation mentale, dans quelques fièvres typhoïdes associées à des accidents cérébraux. Plusieurs sujets, porteurs de nystagme et atteints, d'ailleurs, d'un certain degré d'amblyopie, m'ont offert une atrophie et une anémie des papilles (p. 659). Le nystagme est fort souvent congénital.

Dans le tétanos, dans le trismus, dans les affections convulsives des enfants, on voit quelquefois les globes frappés d'immobilité par suite d'une contraction spasmodique, d'une sorte de crampe de leurs cordes motrices. C'est ce qui a été appelé *tétanos* ou *fixité tétanique de l'œil*.

Dans le clignement exagéré des paupières, celles-ci se ferment et s'ouvrent alternativement et avec rapidité par une série de mouvements de contraction et de relâchement de leurs muscles. Une simple conjonctivite, la présence d'un cil, d'un corps étranger quelconque, peuvent donner lieu à ce phénomène. Des femmes nerveuses et hystériques, des enfants tourmentés par des vers sont sujets à ces mouvements désordonnés des voiles palpébraux. Le clignotement, qui dérive d'une conformation native, porte le nom de *tic congénital des paupières*.

Les voiles palpébraux sont convulsivement contractés dans le blépharospasme, de telle sorte que les yeux sont fermés aussi longtemps qu'il dure. Nous avons vu qu'il s'associait à la photophobie qui accompagne un bon nombre d'ophthalmies et surtout la kératite. Dans d'autres cas, il n'est que symptomatique d'une simple conjonctivite (p. 78), point de départ qui a souvent été méconnu, ce qui a donné lieu à de nombreuses erreurs de thérapeutique.

TRAITEMENT. — Quelques sujets, atteints de nystagme, ont été soumis à des sections ténotomiques ; la plupart d'entre eux ont plus perdu que gagné à de

telles tentatives, qu'il ne faut appliquer qu'avec la plus grande réserve. Chez certains malades, par exemple, on a constaté des strabismes, l'exophthalmos, etc., des résultats, en un mot, plus désavantageux que l'infirmité à laquelle on avait pour but de porter remède.

J'ai vu des occlusions spasmodiques des paupières céder aux moyens dirigés contre la conjonctivite qui les avait engendrées et en perpétuait l'existence.

Observation LXXXIV. — Un notaire était affligé d'un tel degré de blépharospasme, qui, de temps à autre, survenait chez lui tout à coup, qu'il lui était impossible de cheminer alors sur la voie publique. Maintes fois cette infirmité faillit lui devenir fatale, au milieu de l'encombrement des rues de Paris. Quand il était assailli par cet accident convulsif, il priait les personnes qu'il rencontrait de le placer en lieu sûr; dès que le spasme s'évanouissait, il continuait sa route. Plusieurs praticiens distingués l'avaient vainement traité par les antispasmodiques de toute sorte, quand il guérit comme par enchantement, grâce au conseil d'une commère qui le décida à faire usage du collyre appelé *eau de l'épicier* (p. 146). Ce résultat démontre que cet homme était atteint de conjonctivite; il suffit d'un simple collyre astringent pour en faire prompte justice.

Observation LXXXV. — Affectée d'une conjonctivite chronique avec hypérémie des papilles conjonctivales, madame de M..... était sujette à un blépharospasme qui a offert des phases très-remarquables. Pendant plusieurs mois, les yeux se fermaient très-régulièrement à sept heures du soir et s'ouvraient à quatre heures et demie du matin. Comme les topiques de tout genre, les antipériodiques, etc., avaient été essayés en vain, je résolus d'attaquer le mal par la scarification des paupières. Dans les premières séances, l'opération était suivie d'une occlusion qui durait une heure, quelquefois davantage; les paupières ne pouvaient s'ouvrir, quels que fussent les efforts tentés par la malade; au bout du laps de temps précédemment indiqué, elles s'écartaient tout à coup d'elles-mêmes. A l'époque où cette dame quitta Paris, le blépharospasme s'était évanoui sous l'influence des scarifications continuées durant plusieurs mois et secondées par l'emploi de collyres astringents faibles, car aucun topique énergique ne pouvait être toléré. Il ne se manifestait plus que pendant quelques minutes, quand je scarifiai les paupières supérieures. Les scarifications des voiles inférieurs n'entraînaient pas la production du blépharospasme.

Article 3. — Du phénomène connu sous le nom de souris. — Du tic non douloureux de la face.

Je suis fréquemment consulté pour une sorte de palpitations circonscrites dans l'une ou dans l'autre paupière, dans la supérieure notamment, particularité vulgairement désignée sous le nom de *souris*, parce que le mouvement qui s'effectue sous la peau a quelque ressemblance, dit Demours, avec celui qu'exciterait une souris cachée sous un drap de lit. Le malade sent lui-même sous le doigt ce frémissement passager et parfois fort incommode de quelques fibres de l'orbiculaire; il peut le voir également en se plaçant devant une glace. J'ai plus d'une fois noté que l'abus de l'organe visuel, surtout aux lumières artificielles, avait engendré ce phénomène. Il accompagne souvent les anesthésies rétiniennes, chez les sujets qui ont beaucoup fatigué leurs yeux. Ce tremblement, cette oscil-

lation s'étendent parfois aux muscles de la moitié correspondante de la figure. On a remarqué que l'agitation de l'esprit exaspérait habituellement cette affection. Les pathologistes localisent dans la portion dure de la septième paire tous ces mouvements morbides de la face, ainsi que ses mouvements normaux, volontaires ou involontaires. Bien que l'idée d'une névrose du nerf facial soit en harmonie avec les données les plus récentes de la physiologie, je puis citer deux faits dans lesquels une lésion de la cinquième paire paraît avoir été le point de départ du tic non douloureux. M. Page, pharmacien de Paris, m'adressa, en 1846, un tambour de la 4e légion de la garde nationale, en proie depuis trois années, et du côté gauche seulement, à la lésion dont il est ici question, et dont cet homme faisait remonter l'origine à l'avulsion d'une dent molaire de l'arcade supérieure correspondante. Les accès ne se manifestaient que rarement dans le principe, bien que tous les jours; le mal avait augmenté au point qu'ils se reproduisaient jusqu'à cinquante ou soixante fois dans la journée, souvent davantage. Une femme, à qui j'ai donné des soins, offrait à la région droite de la face ce tic, qui existait depuis quatre mois, et fut également attribué à l'avulsion d'une dent. L'un de mes malades, atteint de cette chorée partielle, avait été longtemps tourmenté par des douleurs rhumatismales. Je l'ai vue succéder encore à une névralgie faciale actuellement éteinte. Ce grimacement s'élève à un tel degré chez quelques sujets qu'il est rare que cinq ou six minutes se passent sans qu'il se manifeste.

TRAITEMENT. — Je ne crois pas, comme on l'a dit récemment, que le tic non douloureux de la face résiste avec une opiniâtreté désespérante à tous les moyens les mieux dirigés. Bien que la maladie ne soit que trop souvent rebelle à nos médications, elle peut cependant guérir. La pommade de vératrine, à doses graduées (p. 621), vient de me réussir à merveille chez un jeune homme affligé de cette infirmité depuis son enfance. Madame Peclet, malade de mon dispensaire, en a été complétement délivrée, dans le cours de 1860, par l'électricité. Au demeurant, les trois moyens qui se sont montrés les plus salutaires dans ma pratique, après de nombreux essais, sont la pommade de vératrine en frictions sur la région affectée, celle de strychnine et l'électricité.

CHAPITRE XI.

MALADIES DE L'ACCOMMODATION.

SECTION I.

DE L'ADAPTATION DE L'ŒIL AUX DIFFÉRENTES DISTANCES, ET DE L'ASTHÉNOPIE. — ÉPREUVE DE LA VUE OU ÉCHELLE TYPOGRAPHIQUE D'E. JAEGER.

Les rayons de lumière qui émanent d'un corps éclairé forment un cône dont le sommet est au point lumineux et dont la base vient tomber sur la cornée. Cette membrane réfléchit une partie de ces rayons qui lui impriment l'éclat dont elle est douée; le reste du cône, par lequel seul nous voyons l'objet, pénètre dans l'œil à travers l'orifice pupillaire pour aller impressionner la rétine, après avoir subi une série de réfractions. Le globe oculaire est donc une véritable chambre obscure; la pupille en est l'ouverture, le cristallin la lentille convergente et la rétine l'écran sur lequel se dessine l'image dans une position renversée.

C'est quand un objet de petites dimensions est situé à 25 ou 30 centimètres de l'œil que cet organe, lorsqu'il est bien conformé, le voit généralement avec le moins d'efforts. Cette distance est appelée *distance de la vision distincte*[1]. C'est là que nous plaçons communément le livre que nous nous proposons de lire, le papier sur lequel nous voulons écrire. Mais l'œil est pourvu de la propriété merveilleuse de s'ajuster à la perception de corps situés à d'autres portées que celle qui a été précédemment mentionnée. Cette faculté a reçu le nom d'*accommodation*.

Des théories nombreuses ont été imaginées pour en expliquer le mécanisme. Nous en signalerons quelques-unes avant d'exposer notre opinion sur cette question si débattue de la physiologie ophthalmique.

L'œil s'allonge, d'après Rohault, sous l'influence de la contraction des obliques pour la contemplation des objets rapprochés; les muscles droits donnent lieu à l'effet contraire.

M. Pouillet attribue l'accommodation à des mutations dans les dimensions de la pupille, qui se contracte pour la perception des corps rapprochés, qui se di-

[1] La région de l'accommodation moyenne, celle où les yeux peuvent supporter un travail soutenu sans trop se fatiguer, ont reçu le nom de *mésoroptre accommodatif*.

late pour celle des corps éloignés. Dans le premier cas, les rayons lumineux, qui tendaient à faire leur foyer derrière la rétine, passent par les parties les plus réfringentes du cristallin et se réunissent plus tôt, pour se concentrer sur la membrane nerveuse; dans le second cas, ces mêmes rayons, qui tendaient à former leur foyer devant cette membrane, traversent les régions marginales de la lentille, moins réfringentes que le centre, et l'image se fait plus loin sur la rétine elle-même. Cette hypothèse, qui est celle de Treviranus, a été réfutée par un bon nombre d'arguments qui l'ont fait rejeter par presque tous les observateurs.

« Dugès, dit M. Daguin [1], oppose à cette théorie des expériences qui prouvent que la vision à différentes distances ne dépend pas absolument de la grandeur de la pupille. Par exemple, on voit nettement, avec la pupille très-étroite, les objets éloignés quand ils sont très-éclatants, et avec la pupille très-large les objets rapprochés quand ils sont très-sombres. Vient-on à regarder au loin un objet brillant et à reporter brusquement ses regards sur un objet sombre rapproché, on peut voir, au moyen d'une glace, la pupille s'agrandir. On devrait aussi être myope au grand jour et presbyte le soir, puisqu'une vive lumière détermine le rétrécissement de la pupille, et chacun sait combien il est facile de voir à de grandes distances pendant les journées les plus éclatantes de l'été. »

Une grande part, dans la production des phénomènes qui nous occupent, est attribuée par Helmholtz au jeu de l'iris. Il y a lieu, d'après ce professeur, de noter les modifications suivantes dans l'ajustement de l'œil à de courtes distances : 1° la pupille se rétrécit; 2° le bord pupillaire de l'iris se porte en avant; 3° les parties périphériques de cette cloison reculent; 4° la face antérieure du cristallin se courbe plus fortement et son sommet se porte en avant; 5° sa face postérieure devient aussi un peu plus convexe, sans changer sensiblement de position. Le cristallin augmente donc dans sa partie médiane. Or, comme son volume doit rester constant, on peut conclure des deux dernières modifications que les diamètres transversaux de la lentille ont subi un certain raccourcissement.

D'après M. Max. Langenbeck, l'accommodation ne se ferait ni par les muscles droits ou obliques, ni par l'iris, ni par le cercle ciliaire; elle serait uniquement dévolue à l'action d'un organe spécial qu'il a découvert, et que d'autres ont vainement cherché : le muscle compresseur de la lentille ou accommodateur (*sphincter lentis, accommodatorius, tensor capsulæ lentis*). Il se compose de fibres circulaires qui existent dans les procès ciliaires, à la partie antérieure de la capsule cristalline.

Un grand nombre de physiologistes accordent aujourd'hui tous les honneurs de l'accommodation au muscle ciliaire (p. 16), opinion que réfute énergiquement M. Sappey, par ce motif que le cercle ciliaire n'est point un muscle. « Quelques écrivains d'Allemagne, dit-il, ont voulu voir dans le ligament ciliaire un véritable muscle, auquel ils n'ont pas craint de faire jouer un rôle important dans le phénomène de la vision. Au nombre de ces derniers, je dois surtout citer M. Brücke, qui prête à ce nouveau muscle la faculté de tendre sur le corps

[1] Daguin, *Traité de physique*. Paris, 1859, t. III, p. 589.

vitré la choroïde et la rétine. En soumettant une tranche mince du ligament ciliaire à l'examen microscopique, on remarque en effet des faisceaux de fibres lisses et parallèles, qui rappellent au premier abord les fibres du canal intestinal; mais ces fibres sont celles qui constituent les nerfs ciliaires. Lorsqu'on prend l'un de ces nerfs avant qu'il s'engage dans le cercle ciliaire, si on l'observe avec attention, on retrouve identiquement les mêmes fibres. Les micrographes, qui ont pris ces fibres pour des fibres musculaires, se sont donc étrangement mépris. Le cercle ciliaire n'est ni un ganglion nerveux ni un muscle : c'est un anneau de nature celluleuse. Les nerfs et les artères, qu'on observe dans son épaisseur, ne font que le traverser et ne composent qu'une petite partie de son volume; ses fibres propres le constituent essentiellement. »

Pour être conséquents avec eux-mêmes, les partisans exclusifs de l'ajustement par le muscle ciliaire ont dû nécessairement nier toute persistance de la faculté d'accommodation, après la soustraction ou la réclinaison du cristallin, dans l'opération de la cataracte. Ils se sont surtout fondés sur quelques recherches de M. de Graefe, qui l'ont conduit à conclure que, très-peu de temps après l'opération, les malades ont perdu la faculté d'adaptation ou n'en conservent que des traces. Cette assertion a été combattue au sein du congrès ophthalmologique de Bruxelles par M. Arlt, dont les arguments sont complétement conformes au résultat de mes observations. L'accommodation, a-t-il dit, peut avoir lieu sur des yeux privés de cristallin; les mesures instituées par Volkman et d'autres l'ont prouvé, à moins d'admettre que, dans ces cas, le cristallin se soit régénéré, ce qui n'est pas admissible (p. 578). Il est vrai que, chez beaucoup d'opérés de cataracte, on ne constate plus d'accommodation; mais il faut, pour la trouver, choisir des jeunes sujets de quinze à vingt ans. On ne peut donc tout expliquer par les mouvements et les changements de forme de la lentille. M. E. Jaeger, qui partage cette opinion, a vu l'accommodation se maintenir chez les malades opérés de cataracte, même après l'âge de cinquante ans.

Dans notre pensée, une large part de l'accommodation doit être dévolue au système musculaire extérieur de l'œil, l'action des muscles droits et obliques et celle de l'orbiculaire des paupières tendant surtout à modifier la forme générale de l'organe. Un autre muscle seconde le jeu des cordes motrices qui précèdent, au sein même de la coque ophthalmique : nous voulons parler du muscle ciliaire, qui semble principalement chargé de régler les mutations que la lentille subit dans l'adaptation de l'œil à la perception des objets aux différentes distances.

La théorie, qui attribue la plus grande part du mécanisme de l'accommodation au jeu des muscles qui enlacent le bulbe visuel, a été défendue avec un grand talent par Bonnet; elle l'a été récemment encore par un ophthalmologiste éminent, le professeur Arlt [1]. Les organes, qui impriment à l'œil des modifications qui l'adaptent à la vision des corps situés à des distances diverses, l'allongent d'avant en arrière, pour l'ajuster à la perception des corps rapprochés; ils le raccourcissent dans le même sens pour la perception des objets éloignés. Sous l'influence des pressions opposées, auxquelles les contractions musculaires sou-

[1] *Congrès d'ophthalmologie de Bruxelles*, session de 1857, séance du 14 septembre.

mettent les parois latérales de l'organe, celles-ci se dépriment les unes vers les autres; il suit de là que le bulbe passe de la forme sphérique à la forme ovale, qu'en d'autres termes, son diamètre antéro-postérieur s'allonge. Le corps vitré, organe essentiellement élastique, obéit aux pressions qu'il subit et s'allonge également avec la plus grande facilité, portant vers l'iris le cristallin, qui le coiffe en avant et s'éloigne ainsi de la rétine. Tels sont les mouvements auxquels l'œil se livre pour la vision des corps à courtes distances. Par quel mécanisme s'adapte-t-il à celle des objets éloignés? Rien n'est assurément plus simple. Dès que les contractions musculaires cessent, dès que les parois de la coque ophthalmique sont livrées à elles-mêmes, il suffit de l'élasticité dont elles sont douées et de l'expansion des liquides intraoculaires pour abolir la configuration ovalaire de l'organe et lui restituer la forme ronde.

Dans l'acte si délicat de l'accommodation, le muscle ciliaire, dont la nature musculeuse ne paraît guère sujette à être contestée, semble surtout destiné régler les variations de diamètre du cristallin [1]. La disposition déjà mentionnée de cet organe rend acceptables les données suivantes, admises par un bon nombre de physiologistes. Tandis que, sous l'influence des contractions dont ce muscle est le siége et de sa synergie avec la cloison iridienne (p. 17), ses fibres postérieures exercent une pression légère sur le corps vitré, sa portion antérieure, annulaire, refoule les bords du cristallin vers son centre. La face antérieure de la lentille se courbe plus fortement en avant, devient plus convexe; en d'autres termes, l'axe antéro-postérieur du cristallin augmente, la structure de cet organe lui permettant de se prêter à ce changement de forme. La zone de Zinn est relâchée par suite des contractions du muscle ciliaire, ce qui tend à seconder encore l'augmentation de convexité du cristallin. M. Béclard ne semble pas éloigné d'adopter l'opinion de M. Rouget, en ce qui a trait au rôle des procès

[1] Indépendamment de la synergie qui existe entre les mouvements des deux globes oculaires ou les systèmes des muscles extérieurs, il existe une seconde synergie entre les appareils ciliaires; ces deux synergies, ordinairement correspondantes, peuvent cependant être séparées, s'exercer indépendamment l'une de l'autre. Le cristallin, soumis physiologiquement à des lois réglées par les mouvements de convergence ou de divergence du globe, peut rompre avec cette domination du système musculaire extérieur, et exécuter des mouvements propres et indépendants de convergence et de divergence relativement à l'axe des mouvements de totalité du globe, des mouvements spontanés de latéralité interne ou externe dans son plan équatorial. Ce fait (nous avons le droit de ne plus dire cette hypothèse) perd le caractère de singularité qu'il présente au premier abord, quand on remarque que c'était, au contraire, une pure supposition (et que l'on faisait sans s'en apercevoir), quand on considérait le cristallin comme une lentille enchâssée dans une position invariable. Le cristallin n'est rien moins que soudé, que fixé. Il est suspendu dans un anneau que l'on sait aujourd'hui être de nature musculaire. Quel pouvait être l'objet d'une telle disposition, sinon de lui assurer une certaine indépendance de l'enveloppe de l'œil? Le globe est suspendu dans l'orbite sur un système musculaire; le cristallin est suspendu dans le globe sur un second système doué de contractilité comme le premier. (Giraud-Teulon, *Communication à l'Académie des sciences*, mars 1861.)

ciliaires dans l'acte de l'accommodation. Distendus par le sang, sous l'influence des contractions du muscle ciliaire, qui les placerait dans une sorte d'état érectile, ils représenteraient un coussin élastique destiné à répartir uniformément la pression du muscle ciliaire sur le pourtour du cristallin. On a dit encore que les changements de forme de ce dernier s'effectuaient avec d'autant plus de facilité que ses couches corticales étaient plus molles; on a même attribué la presbytie des vieillards à une densité trop grande de ces couches, qui s'opposerait à ces variations de courbure.

Quelle est, dans l'accomplissement de ces phénomènes, la part réservée à la cornée, et quel est le rôle dévolu à la pupille?

Il est généralement admis, contrairement à l'opinion de Bonnet, de M. Pravaz, de M. Vallée, que la cornée reste invariable dans l'acte de l'accommodation, et que l'excès de pression subie par l'œil, de la part de ses cordes motrices, n'augmente pas la courbure de cette membrane. On lit dans le *Traité de physique* de M. Daguin : « Des expériences faites par Young sur les yeux d'individus ayant très-bonne vue ont prouvé que de semblables modifications de courbures n'ont pas lieu. La tête de l'individu étant bien fixe, Young mesurait avec le micromètre focal d'une lunette la distance des images de deux bougies réfléchies par la surface brillante de la cornée, pendant que l'individu regardait successivement des objets placés dans la même direction, à des distances très-différentes. Dugès, de Haldat, MM. Senff et Helmholtz sont arrivés au même résultat. Enfin Young a pu voir nettement des objets situés à des distances différentes à travers un tube métallique plein d'eau, liquide à très-peu près de même réfrangibilité que l'humeur aqueuse, et dans lequel la cornée était plongée, ce qui annulait complétement l'influence de sa courbure. »

Les arguments qui viennent d'être mentionnés ont été réfutés par M. Foltz, professeur de physiologie à l'école de médecine de Lyon; il a signalé la source des erreurs dans lesquelles est tombé Young, et a entrepris sur ce point des expériences faites avec le plus grand soin, et qu'il serait trop long de reproduire [1]. Les corollaires suivants ont été posés par cet observateur : 1° Un changement physique dans la disposition de l'œil est la cause de l'accommodation. Celle-ci serait rendue nulle ou presque nulle par une cornée invariable; 2° Le changement survenu dans la disposition physique de l'œil porte presque exclusivement sur la courbure de la cornée; 3° Dans les grands mouvements d'accommodation, l'action de la cornée est complétée par un changement probable dans la longueur de l'axe du globe oculaire; 4° Il y a aplatissement de la cornée, quand la vue s'adapte aux objets éloignés; il y a augmentation de courbure, de cette membrane, quand la vue s'adapte aux objets rapprochés. « Il resterait à rechercher, ajoute M. Foltz, sous l'influence de quelle force s'accomplit le changement de courbure de la cornée. Nous pensons, avec plusieurs physiologistes, qu'il est dû à l'action des muscles oculaires, et chez certains oiseaux à l'action du muscle de Crampton. Ces muscles peuvent augmenter évidemment la convexité de la cornée. Quant à son redressement, il tient à l'élasticité naturelle des parties, et

[1] *Gazette médicale*, année 1857, p. 154 et 206.

surtout, selon nous, à l'action de la pression atmosphérique qui agit en sens inverse de l'action musculaire. »

Les variations de la pupille, associées à l'acte physiologique qui nous occupe, démontrent qu'il se compose d'éléments complexes. M. J. Béclard a émis, en ce qui concerne ces mutations pupillaires, une théorie qui rend un compte satisfaisant des phénomènes. Ce physiologiste fait observer qu'une expérience bien simple démontre que la grandeur de l'orifice pupillaire restant invariable, l'image des corps situés à des distances variées se forme nettement au foyer de la rétine. Cette expérience consiste à pratiquer dans une carte une ouverture un peu plus petite que la pupille; si l'on place cette carte devant le globe oculaire, aussi près que possible de cet organe, on observe également bien les objets placés à des distances diverses. (Voy. section IV, *Lunettes panoptiques.*) Ce phénomène révèle le véritable rôle de la pupille dans la vision. « Lorsque vous regardez par l'ouverture de la carte, dit M. Béclard, les objets éloignés ne perdent point leur configuration, qui reste nette; mais ils perdent beaucoup de leur clarté. Le but de la dilatation de la pupille dans la vision des objets éloignés, c'est de suppléer à la diminution dans la clarté des objets. La clarté des objets s'affaiblit, en effet, nécessairement avec leur éloignement; car la proportion des rayons lumineux envoyés à l'œil par l'objet diminue en proportion de la distance. En résumé, le champ de la vision augmente et diminue avec le degré de clarté des objets lumineux. Le champ pupillaire augmente quand un objet est peu éclairé, afin de recevoir la plus grande quantité possible de rayons lumineux; il diminue pour les objets plus rapprochés, pour que l'œil ne soit point blessé par une clarté trop vive; telles sont les véritables fonctions de l'iris. Cela est si vrai que, si l'œil se fixe sur un objet très-éloigné, qui est en même temps très-lumineux, la pupille, loin de se dilater, se contracte; et réciproquement, si l'œil se fixe sur un objet très-rapproché et très-peu éclairé, la pupille, loin de se contracter, se dilate. »

Des phénomènes de toute sorte viennent démontrer la part que prennent à l'accommodation les muscles qui englobent l'organe visuel.

Nous signalerons, avec M. Arlt, la myopie acquise, qui se développe progressivement chez les jeunes gens par suite d'une accommodation forcée et continuée longtemps; l'œil s'allonge d'avant en arrière, et à force de s'allonger ainsi constamment, il conserve cette forme. C'est ainsi que des sujets, primitivement presbytes, sont devenus myopes vers l'âge de quinze ou vingt ans. Nous avons vu que ce genre d'efforts secondaient puissamment le développement de la sclérо-choroïdite postérieure, dans lequel l'allongement permanent de la coque ophthalmique est tel qu'il s'accompagne d'une sorte de sac qui se prolonge vers le sommet de l'orbite. M. Arlt ne croit pas que l'iris ait quelque action sur les changements de forme du cristallin. Le rétrécissement pupillaire, la rétrogression de la partie périphérique de l'iris et la progression du bord pupillaire, qui accompagnent l'acte de l'accommodation, ne sont dans sa pensée que des phénomènes accessoires.

Si un excès de contraction des muscles oculaires est susceptible de donner lieu à la myopie, en allongeant par des pressions latérales et opposées le diamètre antéro-postérieur de l'œil aux dépens de ses diamètres transverses, la

presbytie doit résulter de conditions contraires, c'est-à-dire du relâchement musculaire. C'est ainsi qu'on peut expliquer celle qui surgit parfois chez les convalescents de maladies de longue durée. Nous citerons l'exemple d'une de nos malades, qui, frappée d'une amblyopie asthénique par l'effet d'hémorrhagies qui suivirent ses couches, et par l'effet aussi de sangsues nombreuses qui lui furent appliquées à la même époque sur les parois abdominales, ne pouvait encore, quatre mois après, distinguer les objets avec quelque netteté que quand elle les éloignait beaucoup de ses yeux, ce qui n'avait pas lieu auparavant. On a même vu dans ce cas la myopie se convertir en presbytie. M. Frestel dit avoir observé des phthisiques qui, à leur entrée à l'hôpital, se servaient de lunettes concaves d'un fort numéro ; à mesure que le mal faisait des progrès et que les forces musculaires diminuaient, ils employaient des numéros de moins en moins forts [1]. La presbytie, associée à la paralysie de l'oculo-moteur, trouve dans ce qui vient d'être dit une interprétation facile.

Chez un bon nombre de myopes qui avaient subi la section d'un ou de plusieurs muscles oculaires, la portée de la vue a augmenté dans les premiers temps au moins, ce qui s'explique par une expansion plus facile du globe, moins bridé par ses cordes motrices, d'où la diminution de son diamètre antéro-postérieur. Bonnet a surtout publié à cet égard des résultats fort curieux. Le 21 juin 1841, par exemple, on coupe les deux muscles petits obliques chez un séminariste myope, qui ne pouvait lire à plus de 38 centimètres, et ne reconnaissait point les personnes à plus de vingt-cinq pas. Le 6 août suivant, il lisait à 61 centimètres et avait récupéré la faculté de reconnaître une personne à soixante pas. Un huissier myope, qui avait subi la même opération, ne pouvait lire à plus de 13 centimètres de distance, tandis que, trois semaines après cette tentative, il lisait à 61 centimètres.

Considérez un ouvrier livré à la contemplation de corps petits et rapprochés de ses yeux, ne voyez-vous pas, surtout s'il est presbyte, qu'ils sont en proie à tous les phénomènes qui dénotent l'étranglement de l'organe par les cordes serrées qui l'enlacent? Les paupières sont fortement contractées, les globes sont tendus et rénitents. Vient-il à les détourner de l'objet de son travail, les voiles palpébraux s'écartent largement l'un de l'autre, et le sujet regarde instinctivement au loin, pour donner aux muscles oculaires un degré élevé de relâchement, seul remède au degré élevé de contraction qui motivait sa souffrance. Or, si les individus qui s'adonnent à ce genre d'occupations les continuent longtemps, leur vue se détériore par la concentration du sang que les contractions musculaires sollicitent dans les parties internes de l'œil; ils aperçoivent des étincelles, des mouches; ils deviennent finalement amaurotiques. Telle est la maladie accommodative dite *athénopie*, *kopiopie*; nous avons vu (p. 600) pourquoi les

[1] Taillant un jour, dans un amphithéâtre d'hôpital, un lambeau kératique sur le cadavre d'une femme morte phthisique, j'ai constaté que les cornées avaient subi chez elle un amincissement extrême; elles avaient pour ainsi dire l'épaisseur d'une feuille de papier. Cet amincissement de la cornée ne peut-il pas rendre compte de la diminution de la myopie dans certains cas?

presbytes y étaient plus particulièrement disposés. Les rétines, d'ailleurs, ne sauraient avoir chez les divers sujets une énergie vitale identique. De même que certains estomacs sont inhabiles à digérer certains aliments, de même que tel homme ne peut soulever un fardeau que tel autre, plus faible quelquefois en apparence, lèvera avec la facilité la plus grande, il est des yeux qui se refusent à l'exécution de certains labeurs exigeant de la part de ces organes une contention soutenue sur des corps petits et rapprochés. Nous avons connu des jeunes gens qui, voulant entreprendre un art mécanique qui les forçait d'exercer leur vue sur des objets ténus, étaient contraints, au bout de peu de temps, de renoncer à la profession, à cause de la fatigue à laquelle elle les condamnait. La vision se troublait chez eux par une assiduité plus ou moins longue; un brouillard venait l'obscurcir; les conjonctives s'injectaient, les yeux devenaient larmoyants; parfois même des douleurs se manifestaient au-dessus des orbites; force était de cesser le travail. J'en ai rencontré pour lesquels celui-ci était un vrai supplice; plusieurs heures étaient nécessaires, chez quelques-uns, pour que les yeux fussent remis de leur lassitude; d'autres, en se réveillant le matin, se ressentaient encore de la fatigue de la veille. Ayant souvent engagé des individus pourvus de cette disposition à adopter une profession exemptant d'une application soutenue, je les ai observés s'en acquittant sans aucune gêne, et conservant dans la suite les perceptions visuelles intactes aussi longtemps que ceux qui, primitivement, avaient joui d'une vue plus solide.

ÉCHELLE TYPOGRAPHIQUE DE JAEGER. (Voir la fin de cet ouvrage.) Elle se compose de vingt caractères d'impression, depuis le spécimen le plus petit, désigné par le n° 1, jusqu'à un modèle très-fort, qui porte le n° 20. Elle est utile à plus d'un titre. Elle sert à faire juger de l'intensité de la vision, de sa portée, et à fournir au praticien la faculté de préciser les modifications en bien ou en mal qui se produisent chez les sujets en traitement. Elle est en outre un précieux élément d'appréciation pour s'entendre entre ophthalmologistes. Quand on dit, par exemple, qu'une personne lit à une distance donnée le n° 4 de Jaeger, on est bien certain d'être compris par tous. C'est donc avec juste raison que l'échelle de Jaeger, que son auteur a construite en français, en allemand et en anglais, est devenue réglementaire parmi les oculistes. Les opticiens peuvent également y avoir fructueusement recours.

SECTION II.

MYOPIE (VUE COURTE, VUE BASSE).

La myopie est un défaut d'accommodation de la vue qui ne permet de distinguer nettement les objets qu'à une petite distance et en deçà des limites de la vision normale.

La théorie qui envisage la myopie congénitale comme une aberration de la

vision, dépendant d'une altération particulière de la rétine, a eu pour défenseurs Reveillé-Parise et quelques rares auteurs; mais elle est aujourd'hui abandonnée de tout le monde. Il est généralement admis que deux conditions capitales dominent la constitution de la myopie : les milieux de l'œil sont trop réfringents, ou bien cet organe offre trop de profondeur. Dans ces deux circonstances, les rayons lumineux qui émanent d'un objet éloigné et qui tombent peu divergents sur la cornée sont réunis avant de parvenir à la rétine; si le sujet rapproche beaucoup de ses yeux, souvent même d'un seul œil, les corps qu'il veut examiner, c'est dans le but de rendre plus grand l'angle formé par les rayons incidents, condition qui les dispose à se réfracter davantage; dès lors, le sommet du cône qu'ils forment après leur réfraction est concentré sur la membrane sensitive, phénomène essentiel pour la netteté de la vue. La myopie présente une intensité variable. Il n'est pas rare de rencontrer des myopes qui ne peuvent lire qu'en plaçant les caractères d'impression contre le nez, c'est-à-dire à une distance de deux ou trois centimètres.

CARACTÈRES ANATOMIQUES ET PHYSIOLOGIQUES. — Pour déterminer si un sujet est myope, présentez-lui un livre à la portée de la vision ordinaire. S'il est contraint pour lire de le rapprocher beaucoup de ses yeux, et s'il lit avec un verre concave à une distance plus considérable, la question est jugée. Les signes extérieurs propres à faire diagnostiquer la myopie sont loin d'être d'une appréciation facile. On a remarqué que les myopes avaient les cornées plus bombées et les chambres antérieures plus vastes que les presbytes, et que leurs yeux étaient plus gros et plus saillants que ceux de ces derniers. Toutefois, cet excès apparent de volume ne suffit pas pour motiver l'opinion qu'un sujet est atteint de myopie; il est des gens, par contre, dont les globes semblent doués de dimensions normales et qui cependant sont myopes. On a invoqué un épaississement trop considérable de la cornée, une augmentation de courbure du cristallin sur l'une de ses faces ou sur ses deux faces à la fois, de manière à le rapprocher de la forme sphérique, un excès de densité d'un ou de tous les milieux réfringents du bulbe. Je me demande si l'élément musculaire ne devrait pas figurer dans les données étiologiques de la myopie, tel sujet, par exemple, y étant plus disposés que tel autre à cause de la tonicité, de la rigidité plus forte des cordes motrices qui entourent l'œil, d'où un allongement insolite du diamètre cornéo-rétinien. Il est digne de remarque que ce vice, assez fréquent dans la jeunesse et dans l'âge mûr, diminue graduellement à mesure que les yeux s'aplatissent insensiblement par suite des progrès de l'âge, cette modification s'opérant surtout si l'organe n'a pas été par trop déformé par l'abus de verres d'une puissance exagérée. J'ai même vu des myopies faibles se convertir à la longue en presbytie et exiger l'emploi des verres convexes. Dans de tels cas encore, n'y a-t-il pas lieu d'avoir égard à une certaine dépression de la contractilité des muscles oculaires, d'où la diminution du diamètre antéro-postérieur de l'organe? Rien n'est commun comme de rencontrer des individus de cinquante ou soixante ans et au delà, et qui, dès qu'ils se disposent à lire, s'empressent d'ôter leurs lunettes ou de les élever contre le front. Tous ces gens sont de vieux myopes dont l'infirmité s'est corrigée par l'âge.

Privés de la faculté de distinguer ce qui se passe à une distance un peu éloignée d'eux, les myopes sont dépourvus d'expression dans le regard; celui-ci est hébété et vague. Ils ont habituellement la pupille dilatée et montrent une préférence marquée pour le demi-jour et les petits caractères.

ÉTIOLOGIE.—Si la myopie est fréquemment congénitale et parfois même héréditaire, elle peut être encore le symptôme d'affections plus ou moins graves (myopie acquise ou accidentelle). Nous mentionnerons le staphylôme pellucide de la cornée, l'hydrophthalmie, la scléro-choroïdite postérieure, les congestions choroïdiennes, des tumeurs de l'orbite qui compriment et déplacent le globe sans altérer autrement cet organe. On a vu la myopie se constituer sous l'influence d'une conjonctivite granuleuse et s'éloigner par la guérison de cette dernière (p. 74). Devenue myope en 1853, et uniquement au globe gauche, par l'effet d'une ophthalmie granuleuse, Anaïs Labadoux, l'une de mes malades, était redevenue presbyte de cet œil en 1854, à la suite du traitement auquel je la soumis, et qui la délivra de ses granulations. La perception d'étincelles, accusée par la malade à l'œil gauche seulement, me fit penser que cet organe avait été atteint d'un certain degré d'hypérémie rétino-choroïdienne.

La myopie ne se montre guère que dans les villes; les habitants des campagnes n'en sont qu'exceptionnellement atteints[1]. On ne la rencontre que très-rarement chez les peuples nomades. On l'a vue sensiblement s'amender chez des individus qui, dans de longs voyages, avaient graduellement habitué leurs yeux à voir de loin.

TRAITEMENT. — *Exercice méthodique des yeux.* — Quelques sujets, atteints de myopie congénitale, ont éprouvé un allongement marqué de leur vue par un exercice gymnastique longtemps continué et surveillé de telle sorte qu'il ne donnât pas lieu, par son application mal dirigée, à une congestion des membranes internes de l'œil. On fait asseoir le malade, l'occiput fixé contre le mur; on place devant ses yeux un caractère d'imprimerie disposé à une distance telle qu'il puisse être distingué sans fatigue; le patient procède à la lecture pendant un temps plus ou moins long, en continuant à conserver la position qui lui a été assignée, et en se reposant de temps à autre. Peu à peu, et dans les séances subséquentes, le livre est éloigné des yeux, et l'on arrive progressivement à la distance focale de la vue ordinaire. M. Mackenzie recommande de choisir autant que possible un livre dont les caractères soient nets et grands, et partout de mêmes dimensions; il insiste sur la précaution d'éviter toute augmentation rapide de la distance, la faculté d'adapter l'œil à la perception des corps éloignés ne s'acquérant que lentement. Les yeux, dans ces exercices, et pour les myopies très-intenses, seront armés de verres concaves, dont on diminuera progressivement la force. Il est rare que ce traitement réussisse, à cause de la grande patience que les malades sont contraints d'y déployer; avec une volonté ferme

[1] Il résulte d'une statistique dressée par M. Devot sur la myopie, considérée en France au point de vue de l'exemption du service militaire, que sur 3,295,202 jeunes gens examinés de 1831 à 1849 (dix-neuf années), il y en a eu 13,007 exemptés pour cause de myopie.

et du temps, il peut être fort salutaire, et mérite conséquemment d'être recommandé.

« J'ai corrigé quelquefois la myopie, dit Demours, en faisant prendre au myope une position fixe relativement à un livre dans lequel il pouvait lire à l'œil nu; sa tête était appuyée contre un mur sur un cahier de cartons très-minces ou de feuilles de papier très-épais, dont on supprimait une feuille toutes les semaines. Il lisait tous les jours pendant une heure, et les yeux s'accoutumaient ainsi peu à peu à se passer d'un secours étranger. » Des pupitres mécaniques ont été proposés pour le même but. Le professeur Berthold a donné à son pupitre correcteur le nom de *myopodiorthoticon*.

C'est surtout quand une myopie est constituée depuis peu qu'elle est susceptible de diminuer et de disparaître, si le sujet met fin à des occupations qui exigent des efforts de vue sur des objets petits et rapprochés des yeux, s'il fixe, sans le secours de lunettes, des corps éloignés, s'il fait des courses fréquentes en plein air, et surtout s'il substitue à un état sédentaire une profession qui autorise l'application des conditions hygiéniques qui viennent d'être signalées.

Compression du globe.—Le fait suivant me paraît digne de quelque intérêt.

Observation LXXXVI. — Le 8 septembre 1851, j'ai été consulté par un homme âgé de quarante-quatre ans, brun, bien portant, et qui m'affirma qu'il améliorait extraordinairement sa vue en exerçant une pression légère sur le globe, à travers la paupière supérieure. Le hasard lui avait fait découvrir cette particularité. Il visait parfaitement ainsi, au tir au pistolet, une mouche placée à trente-six pas, tandis qu'il ne la voyait que très-confusément sans ce secours. Le consultant ne venait que pour me demander s'il lui était permis d'adapter sans inconvénient à ses verres concaves une petite branche destinée à une compression momentanée du globe droit, et seulement pour les exercices au pistolet. « Je suis fort tireur, me dit-il, et sans cette compression je ne puis profiter de mon talent. » Il se plaça, en effet, devant une de mes fenêtres, se pressa l'œil droit et lut avec facilité, de l'autre côté de la rue, une enseigne que l'organe non comprimé n'apercevait que vaguement. Je crus prudent de l'inviter à s'abstenir de telles tentatives.

Cette observation restait enfouie dans mes cartons, quand quelques documents, publiés par le docteur Foltz (de Lyon), vinrent attirer de nouveau mon attention sur un fait que les auteurs ont passé sous silence.

On lit dans la *Gazette médicale de Paris* (année 1859, p. 88) :

« Le sujet atteint de myopie regarde un objet éloigné en clignant, c'est-à-dire en rapprochant les paupières supérieure et inférieure au-devant de la cornée transparente, de manière à recouvrir une certaine portion de cette membrane. Plaçant alors un doigt près de la commissure externe, au niveau du rebord orbitaire, il tire très-légèrement en dehors les paupières, de façon à les tendre comme un voile membraneux qui aplatit la cornée et raccourcit l'axe du globe oculaire. Aussitôt l'objet apparaît avec une netteté de contours extraordinaire, qui surprend le myope autant que le fait l'emploi d'un verre concave approprié à sa vue.

« La compression exercée sur l'œil par les paupières, dans cette manœuvre,

doit être très-légère; car si elle est exagérée, l'œil devient presbyte et la vue se trouble. On arrive rapidement par l'exercice au degré convenable de pression.

« Cette manœuvre si simple, non douloureuse, et parfaitement inoffensive, exercée par un myope sur son œil, lui rend les mêmes services qu'un monocle. Elle lui permet, en effet, de distinguer les bords nets et précis d'un objet éloigné, de lire une enseigne, un nom de rue, un numéro de maison, de voir les acteurs sur la scène, etc., aussi nettement qu'avec un lorgnon.

« Jusqu'ici, on peut se demander : à quoi bon cette manœuvre exercée sur l'œil, et qui exige, après tout, une certaine habitude pour être bien faite, lorsqu'on peut obtenir le même résultat avec un verre concave? Un peu de réflexion ne tardera pas à nous faire comprendre les avantages du nouveau procédé. D'abord, l'un des moindres est de n'exiger aucun appareil, quelque simple qu'il soit, et d'être constamment à la disposition du sujet qui en a besoin. Mais ce qui lui donne une grande valeur, c'est que non-seulement il est palliatif au même titre que les verres concaves, mais encore il devient par la suite curatif de la maladie. Son emploi, loin d'accroître la myopie, tend au contraire à la guérir. La théorie indique en effet qu'une pression légère, mais fréquemment répétée sur la cornée transparente, doit rendre à cette membrane une partie de la rétractilité naturelle à tous nos tissus, et que la pression exagérée à laquelle elle est soumise intérieurement chez les myopes lui avait fait perdre. On comprend dès lors que sa courbure non-seulement cesse de s'accroître, mais encore qu'elle puisse diminuer. Il en est de même du diamètre antéro-postérieur de l'œil, qui diminue par l'aplatissement de l'organe.

« A l'appui de ces idées je rapporterai l'observation suivante, qui m'est personnelle, et qui les confirme au moins en partie. Le travail de cabinet avait développé chez moi une myopie légère, qui m'obligeait à me servir, dans certaines circonstances, de verres concaves n° 18. En 1849, je ne pouvais distinguer à l'œil nu les lettres d'un livre tel que celui de Hufeland au delà de 50 centimètres. M'étant exercé à lire à distance, j'étais parvenu, après plusieurs années, à les distinguer à 65 centimètres; mais je ne pus aller plus loin jusqu'en 1857. Depuis cette époque, je me suis exercé avec la nouvelle méthode, et aujourd'hui je distingue les lettres du même livre à 75 centimètres et même à 80. Ma vue s'est donc notablement allongée.

« Si une seule observation suffisait pour légitimer des conclusions, je dirais que ce moyen constitue un traitement à la fois palliatif et curatif de la myopie. Il est palliatif au même degré qu'un verre concave, sans avoir l'inconvénient grave d'augmenter l'infirmité, et sans exiger d'appareil spécial. Il est curatif en soumettant l'œil à une gymnastique qui s'exerce au milieu des occupations ordinaires de la vie, sans arrêter le sujet un seul instant, et pour ainsi dire sans qu'il s'en doute.

« Plusieurs personnes à qui j'ai communiqué mon procédé en retirent journellement des services, auxquels viendra se joindre plus tard, j'ai lieu de l'espérer, le service plus important d'un allongement permanent de la vue. »

Nous reproduirons, comme donnée historique, un autre document qu'un

journal politique consignait, deux années auparavant, dans ses colonnes[1].

« La forme des yeux exerce une grande influence sur leur portée visuelle. Ainsi ils sont, en général, convexes chez le myope, aplatis chez le presbyte. On conçoit donc qu'on puisse modifier leur portée en modifiant leur forme.

« En exerçant sur l'un de mes yeux une certaine pression avec le pouce et l'index de la main correspondante, appuyés simultanément, l'un sur la paupière supérieure, l'autre sur la paupière inférieure, je parviens, dit M. Breton de Champ, à allonger considérablement ma vue, qui, dans l'état habituel, est très-courte. A cet effet, je me place devant un livre ouvert ou une affiche imprimée, à une distance double, triple ou quadruple de celle à laquelle je puis lire, ou même plus grande encore, de telle sorte que je n'aperçois plus les lignes du livre ou de l'affiche que comme des traces grisâtres, puis je presse l'œil doucement jusqu'à ce que les lettres paraissent noires. Si alors la vision est encore confuse, je change tant soit peu les points sur lesquels le pouce et l'index sont appuyés; et, après quelques tâtonnements, je parviens à voir distinctement et à lire, ce qui me serait impossible à cette distance en laissant mon œil dans son état ordinaire.

« Cette compression n'est nullement douloureuse et n'entraîne pour l'organe aucun dommage, pourvu qu'elle ne soit pas trop fréquemment répétée. »

Section du petit oblique.—La myotomie oculaire, appliquée à la myopie, a été préconisée par M. Bonnet; cette opération, dans l'espèce, repose sur les principes suivants. Quels que soient les muscles sur lesquels on fait porter la section, on amoindrit le soutien qu'ils prêtent aux parois latérales du globe; ces parois acquièrent la faculté de s'écarter davantage; l'œil peut dès lors s'aplatir plus ou moins, c'est-à-dire perdre l'accommodation qui ne lui permet que de voir des objets rapprochés. La ténotomie oculaire est donc susceptible de devenir dans la myopie un moyen d'amélioration et un moyen de guérison. Puisqu'on ne peut assurer *à priori* s'il vaut mieux couper les muscles droits que les muscles obliques, la préférence, qui doit être donnée à la section de certains de ces muscles, dépend de la facilité plus ou moins grande qu'on peut avoir à effectuer l'une de ces sections et des chances moindres d'accidents qu'elle entraîne. Si l'on a recours à la section des muscles droits, il faut couper les deux antagonistes, car la section d'un seul de ces derniers donnerait lieu au strabisme. M. Bonnet n'hésite pas à s'adresser au muscle le moins important de la série des cordes motrices de l'œil, le petit oblique, qu'il attaque dans sa portion extracapsulaire, opération moins vulnérante que si l'on coupait ce muscle à son insertion oculaire. Cette section peut être faite par la méthode sous-cutanée. Son auteur la décrit de la manière suivante :

« On peut se servir de deux ténotomes, l'un pointu et l'autre mousse; le premier pour piquer la paupière, le second pour glisser sur la paroi inférieure de l'orbite et faire la section du muscle. Quoique j'aie, dans le début, fait usage de ces deux instruments, je préfère aujourd'hui me servir d'un seul ténotome, assez pointu pour piquer la paupière, mais dont la pointe est assez arrondie pour ne

[1] *La Patrie*, numéro du 15 février 1857.

pas être arrêtée en glissant sur l'orbite. La lame de cet instrument a 4 centimètres de longueur et 3 millimètres de largeur; elle coupe dans l'étendue de 3 centimètres seulement, de telle manière que, lorsqu'il est enfoncé aussi profondément que possible, sa partie tranchante ne correspond plus à l'ouverture de la peau. Le malade est assis, la tête renversée en arrière et appuyée sur la poitrine d'un aide ou sur le dos d'un fauteuil; l'opérateur se place à droite du malade s'il agit sur l'œil du côté gauche; il pose l'indicateur de sa main gauche sur le milieu de la paupière inférieure, de manière que son ongle soit placé immédiatement au-dessus du rebord inférieur de l'orbite; avec ce doigt il repousse en arrière l'œil et la paupière, et met ainsi en relief le milieu du bord orbitaire inférieur. C'est au-devant de cet ongle, et immédiatement en arrière du rebord orbitaire, qu'il plonge le ténotome, tenu de la main droite, comme une plume à écrire. Cet instrument est poussé en bas jusqu'à ce qu'il ait rencontré la paroi inférieure de l'orbite; il est enfoncé ensuite dans cette cavité à une profondeur de 2 à 3 centimètres, en suivant une direction perpendiculaire à celle du petit oblique, c'est-à-dire oblique d'avant en arrière et de dehors en dedans; lorsque la pointe, qui ne doit jamais abandonner l'orbite, est arrivée jusque près de l'ethmoïde, l'instrument, qui a été ramené peu à peu à la direction horizontale, est reporté en avant, le tranchant dirigé dans le même sens. Lorsqu'on le sent au-dessus de la peau et que la pointe aboutit un peu en dehors du sac lacrymal, on doit nécessairement avoir accroché le muscle petit oblique, mais on peut ne pas l'avoir coupé. Pour en assurer la section, je tourne la lame, d'abord en bas, puis contre la partie antérieure du maxillaire supérieur, de manière à ce que le muscle, s'il n'est pas encore coupé, soit compris entre l'os et la lame de l'instrument, et qu'en retirant celle-ci on ne puisse manquer d'achever la section, si elle est encore incomplète. Lorsque j'opère sur le côté droit, je pourrais me placer à gauche du malade et tenir l'instrument de la main gauche; mais, comme je préfère me servir de la main droite, je me place à droite et derrière le malade, et j'opère comme sur l'œil du côté gauche. »

M. Bonnet ajoute que cette tentative donne lieu à une ecchymose de la paupière inférieure, dont les traces disparaissent habituellement du quinzième au vingtième jour. Elle ne suscite aucune inflammation, aucune suppuration; les mouvements du globe sont conservés dans leur intégrité. Quant aux changements dans la vue, le résultat est parfois immédiat; les malades s'écrient qu'ils voient plus distinctement. Dans quelques cas on ne peut apprécier les mutations que le lendemain. Pour la simplicité des suites, on ne peut comparer l'opération de la myopie qu'à celle de la saignée.

Né à une époque d'engouement pour les opérations strabotomiques, le traitement chirurgical qui vient d'être décrit n'a guère été appliqué que par son auteur. La myopie d'ailleurs, quand elle est essentielle, est généralement abandonnée à elle-même, les malades trouvant un soulagement suffisant dans les verres concaves; est-elle symptomatique de désordres réels de l'œil, on dirige la médication en conséquence. Toutefois, le procédé de Bonnet ne mérite pas d'être relégué dans l'oubli où vont se perdre un grand nombre d'innovations scientifiques. Il y aurait surtout lieu d'y songer dans les cas où l'on serait con-

sulté pour une myopie assez intense pour se rapprocher presque de la cécité. On a proposé, contre les raccourcissements visuels de ce genre, l'extraction du cristallin, dans le but d'éliminer du sein du globe le milieu doué de la plus grande force de réfraction; mais, sauf le staphylôme pellucide (p. 342), je ne connais aucune observation où la soustraction de la lentille ait été sollicitée comme moyen d'augmenter la portée de la vue.

Traitement de Turnbull (de Londres.) — Il consiste dans des frictions sur le front avec une teinture concentrée de gingembre, et dans quelques cas, avec celle de poivre. Ce moyen, d'après l'auteur, a été suivi des succès les plus signalés : des personnes dont la myopie était extrême auraient bientôt pu mettre de côté les verres concaves dont elles faisaient usage. M. Mackenzie, qui considère ces résultats comme éphémères, explique l'amélioration susceptible de se manifester dans cette condition par une forte contraction provoquée dans la pupille ; le myope voit mieux alors, comme s'il regardait à travers un trou d'épingle. Il suffirait, dit M. Mackenzie, pour obtenir le même phénoméne, d'introduire une goutte de vin d'opium entre les paupières.

Verres concaves. Il est à peine utile d'ajouter que les myopes n'ont besoin de verres concaves que pour distinguer les objets éloignés. Convenablement choisis ils auront la propriété d'imprimer aux rayons lumineux qui partent de ces objets la même incidence que s'ils émanaient de corps rapprochés. Or, l'œil pouvant s'accommoder pour la vue de ces derniers, le sommet du cône lumineux tombera sur la rétine et la perception sera nette.

SECTION III.

PRESBYTIE (PRESBYOPIE, VUE LONGUE, VISUS SENILIS).

Si une trop forte réfringence des milieux de l'œil et un allongement anormal de son diamètre antéro-postérieur semblent les deux dispositions essentielles sous l'influence desquelles la myopie se développe, celles de la presbytie, qui est la condition inverse, sont communément rapportées à une trop faible réfringence de ces milieux et à un raccourcissement du diamètre cornéo-rétinien. Les presbytes ne voient que confusément les petits objets rapprochés d'eux, parce que leurs globes sont dépourvus d'une puissance de réfraction capable d'en rassembler les rayons sur la rétine; le cône lumineux coupe cette membrane avant qu'ils se soient réunis à son sommet; les sujets éprouvent la nécessité d'éloigner les corps, pour que les rayons arrivent moins divergents à l'œil et que sa force de réfraction suffise à leur concentration régulière.

CARACTÈRES ANATOMIQUES ET PHYSIOLOGIQUES. — Les traits symptomatiques qu'on attribue généralement à la presbytie sont le peu de protubérance des globes oculaires, l'aplatissement de la cornée et l'amoindrissement de la capacité de la chambre antérieure. La pupille est habituellement contractée et pourvue de

beaucoup de mobilité. Invitez-vous le presbyte à lire un caractère d'imprimerie, celui d'un journal, par exemple, il l'éloignera de ses yeux à une distance plus grande que celle de la portée de la vision normale. Quelques-uns placeront le livre aussi loin que leurs mains peuvent reculer; on en rencontre même qui portent en outre la tête en arrière. Un verre convexe grossira le caractère et le fera distinguer franchement et à une distance plus faible; souvent même il le rendra visible quand il est de petites dimensions, tandis que, sans ce secours, les lignes sont confuses et n'apparaissent que sous forme d'ombres vagues. Le sujet, d'ailleurs, continuera à apercevoir avec netteté les corps très-distants; il verra les heures aux cadrans des monuments publics et les clochers qui s'élèvent aux limites extrêmes d'un vaste horizon. Les presbytes sont fatigués par une concentration des yeux sur des objets petits et peu éloignés; ils recherchent les gros caractères d'impression, et montrent de la tendance à se rapprocher des endroits éclairés et à fuir ceux qui sont obscurs. Ce vice fonctionnel, toutefois, est sujet à des degrés variables : on peut établir, en thèse générale, qu'il augmente par les progrès de l'âge, tandis que la myopie diminue avec les années. Habituellement, au début de la presbytie, la lecture d'une impression de moyenne grandeur est surtout pénible le soir, tandis qu'elle s'accomplit encore avec facilité durant le jour et à côté d'une fenêtre. Peu à peu l'infirmité s'accroît et contraint le sujet à porter lunettes; celles-ci sont rendues plus tard de plus en plus fortes, à mesure que décline la puissance réfringente des globes.

ÉTIOLOGIE.—Il y a lieu de considérer l'approche de la vieillesse comme la cause la plus commune de la lésion qui nous occupe. C'est, en général, vers l'âge de quarante-cinq ou quarante-six ans, quelquefois plus tôt, que les sujets commencent à constater les modifications fonctionnelles précédemment signalées. Leur condition anatomique dépendrait, d'après M. Bouisson (p. 13) et beaucoup d'auteurs, d'une insuffisance survenue dans la masse de l'humeur aqueuse, d'où l'affaissement de la cornée, qui perd en partie sa convexité normale; quelques-uns admettent en outre une diminution de l'humeur vitrée; d'autres invoquent comme disposition principale un aplatissement du cristallin. La dépression, qui surgit dans la force contractile des muscles oculaires, ne doit-elle pas encore jouer un rôle important dans la production de la presbytie des vieillards? Nous le croyons, et MM. Denonvilliers et Gosselin se montrent fort explicites à cet égard. « On ne connaît pas, disent-ils, de causes anatomiques à la presbytie. On a parlé, il est vrai, d'une diminution dans la réfringence des milieux, et en particulier d'un amoindrissement de la convexité du cristallin ou d'une fluidité plus grande du corps vitré; mais ces lésions n'ont pas été plus démontrées que les lésions en sens inverse de la myopie. Il nous paraît rationnel d'admettre que la presbytie est due à un affaiblissement des muscles, qui ne leur permet plus d'accommoder les yeux pour les visions à courte distance. »

On a cité, par contre, des cas où la presbytie avait décru, s'était même évanouie par les progrès de l'âge, de telle sorte que des sujets, qui avaient longtemps porté des lunettes, les abandonnaient pour apercevoir des objets vétilleux sans leur secours. On a interprété ce phénomène par l'allongement du diamètre antéro-postérieur de l'œil, sous l'influence d'une fonte partielle du tissu cellulo-

adipeux de l'orbite vers le fond de cette cavité, disposition qui permettait au globe, moins soutenu dans ce sens, de s'épancher en arrière par suite de la contraction de ses cordes motrices. On a encore invoqué une augmentation de densité du cristallin coïncidant fréquemment avec les débuts d'une cataracte sénile. Je serais assez tenté de partager ce dernier sentiment, bien qu'à cet égard je ne puisse fournir aucune donnée précise, car les cas dont il s'agit sont rares et n'ont été jusqu'à ce jour qu'insuffisamment appréciés.

L'éloignement du cristallin du champ pupillaire, par suite d'une opération de cataracte ou d'une lésion traumatique accidentelle, est une cause d'hyperpresbytie déjà signalée. Nous mentionnerons encore l'élimination partielle du corps vitré et certaines affections glaucomateuses (p. 643) et amaurotiques.

TRAITEMENT. DE L'HYPERPRESBYOPIE OU HYPERMÉTROPIE.—L'expédient le plus efficace auquel on a presque constamment recours contre les vues longues, contre celles surtout qu'entraînent les progrès de l'âge, est purement palliatif. Il consiste dans l'emploi de verres convexes, qui viennent suppléer à la réfringence qui manque à l'œil. La théorie suivante a été émise à cet égard par M. Giraud-Teulon : « Le verre convexe, appliqué à l'œil, éloigne virtuellement de lui les objets, et, sans changer leur angle visuel, il les fait ainsi paraître plus grands, en même temps que plus éloignés. Le verre concave produit l'effet absolument inverse; il les rapproche virtuellement et les fait paraître plus petits. » Quelques conditions auxquelles la presbytie est susceptible de s'associer, tantôt comme cause (p. 600), tantôt comme effet, peuvent militer pour des indications spéciales.

Il nous paraît utile de dire quelques mots d'une anomalie de la vue qui a reçu les noms d'*hyperpresbyopie* ou d'*hypermétropie* (Donders). L'œil, dans cette circonstance, a subi une modification telle qu'il ne voit distinctement ni les objets éloignés, ni les objets rapprochés. On corrige cette anomalie de l'accommodation à l'aide de verres fortement convexes, qui procurent la vision nette des corps situés à l'horizon. Dans de telles conditions, qui demandent singulièrement encore à être élucidées par des recherches cliniques, l'expédient qui sert de moyen de soulagement paraît aussi le meilleur expédient de diagnostic[1].

SECTION IV.

LUNETTES.

Ces précieux appareils d'optique étaient inconnus des anciens. On en a attribué l'invention à Roger Bacon, à Salvino, gentilhomme florentin, à Alexandre de Spina, dominicain, mort à Pise en 1313; elle devrait être rapportée à Sal-

[1] Consulter pour plus de détails, le travail de M. Giraud-Teulon (*Physiologie et Pathologie fonctionnelle de la vision binoculaire* : Paris, 1861): pag. 355.

vino si l'on en croit une inscription gravée sur son tombeau [1]. Quoi qu'il en soit, il résulte de recherches historiques faites à cet égard que l'origine des lunettes ne remonte pas au delà de la fin du XIIIe siècle ou du commencement du XIVe.

Les lunettes sont d'un usage si répandu, elles peuvent rendre tant de services quand elles sont appropriées au but qu'on se propose d'atteindre, être si nuisibles dans des conditions opposées, qu'on ne saurait être assez familiarisé avec les principales notions qui ont trait à leur emploi. Nous ne retracerons que celles qui présentent une utilité pratique, renvoyant, quant aux autres documents, aux traités de physique et à quelques ouvrages spéciaux [2]. En quoi consistent essentiellement les lunettes? Quand un praticien est consulté sur le choix de ces dernières, quelle conduite a-t-il à suivre pour indiquer à son client les verres qu'il doit adopter? Tel est le double point de vue sous lequel nous envisagerons cette question, qui mérite d'être considérée comme l'une des plus importantes de l'oculistique et de l'hygiène.

1° DES LUNETTES PROPREMENT DITES OU BÉSICLES.—C'est la forme la plus avantageuse et la plus commode. Dans son emploi, les verres sont solidement assujettis à la tête, dont ils suivent les mouvements, et les deux yeux, munis chacun de son verre, sont exercés d'une manière uniforme. La composition de ces appareils comprend deux parties : la monture et les verres.

DES MONTURES.—Celles-ci sont en argent, en argent doré, en or, en écaille, en corne, en fer ou en acier. Les montures en acier ont de la légèreté, de la solidité, et offrent l'avantage d'un prix modéré; aussi sont-elles d'un usage fort répandu. Dans quelques montures, le corps est construit en écaille et les branches sont métalliques.

Une monture se compose, 1° des cercles; 2° d'une partie médiane, dite *l'écartement;* 3° des branches.

On appelle *cercles* les deux cadres de même diamètre, destinés à recevoir les verres; ceux-ci sont reçus dans une rainure ou gouttière ménagée sur la circonférence intérieure de chaque cadre. Les cadres ont la forme ronde, et le plus habituellement la forme ovale, généralement considérée comme d'un aspect plus gracieux. Ils s'ouvrent vers le côté des branches pour l'introduction des verres, qui, une fois fixés, restent à demeure, par suite de l'implantation d'une vis, qui détruit toute solution de continuité dans cette partie de la monture.

On désigne, en terme d'optique, sous le nom d'*écartement des lunettes* (*pont* ou *selle* de quelques auteurs), l'arcade intermédiaire aux deux cercles, et qui vient se placer sur le dos du nez. Ses dimensions et sa forme varient suivant la conformation de l'éminence qui doit lui fournir un appui. On trouve chez les opticiens, et pour l'accomplissement de cette indication, trois sortes de montures : 1° la monture à K, configuration la plus usuelle, et destinée aux nez assez éle-

[1] On voyait encore, au XVIIe siècle, sur une pierre sépulcrale de l'église de Sainte-Marie-Majeure, à Florence, l'effigie de ce noble personnage, avec cette inscription en italien : *Ci-gît Salvino Armati, de Florence, inventeur des lunettes. Dieu lui pardonne ses péchés. Année* 1317. (Rognetta.)

[2] Voir, pour les *conserves*, la page 202 de cet ouvrage.

vés; 2° la monture à X, aux nez un peu aplatis; 3° la monture dite *à nez*, aux nez fortement arqués (nez à la Bourbon). Si vous placez la monture à nez, et par sa partie supérieure, sur un plan horizontal, l'écartement touche à ce dernier; un petit espace reste libre entre le plan horizontal et l'écartement dans la garniture à K; cet espace est plus grand dans la monture à X.

Destinées à fixer les lunettes aux parties latérales de la tête, les branches sont simples ou doubles (branches brisées). Les premières sont généralement adoptées par les femmes; les branches doubles peuvent, en effet, les gêner en pénétrant et en s'accrochant même dans leur chevelure. Dans les branches doubles, l'une de celles-ci, plus courte, s'articule avec l'autre et s'abaisse sur elle; cette petite branche se met en rapport avec le derrière de l'oreille, mode de soutien qui donne de la fixité à l'assujettissement de l'appareil et contribue à l'empêcher de vaciller sur la partie du nez qui lui sert de support. Quelques personnes, qui font usage de lunettes à branches simples, adaptent à l'extrémité libre de celles-ci des cordons qui se réunissent à l'occiput; elles remplacent, par cet expédient, la tige courte des montures à branches brisées.

DES VERRES. — Les verres destinés aux presbytes sont biconvexes (verres lenticulaires) ou plan-convexes; ceux destinés aux myopes sont biconcaves ou plan-concaves. Les verres biconvexes et biconcaves sont les plus usités; on leur donne une teinte faiblement azurée pour les yeux irritables. Les verres dits *périscopiques*, pour les presbytes comme pour les myopes, ont été surtout recommandés par Wollaston, physicien anglais. Ce sont des lentilles concaves-convexes, des ménisques convergents ou divergents, dont la face concave se tourne du côté de l'œil. On leur attribue l'avantage de permettre aux personnes qui en font emploi de distinguer plus nettement les objets placés obliquement, sans qu'elles soient contraintes de diriger la tête dans tel ou tel sens; les yeux jouissent des mêmes bénéfices de réfraction de tous les côtés, ce qui augmente le champ de la vision. Nous devons ajouter ici que nous avons connu des personnes qui avaient payé des lunettes fort cher, sous le prétexte, allégué par les vendeurs, qu'elles étaient périscopiques. Or, nous pûmes constater que les verres étaient biconvexes ou biconcaves.

Numérotage des verres. — Les verres de lunettes sont pourvus de forces différentes, indiquées par des numéros, qu'on trouve généralement gravés près du bord de chaque verre. Ces numéros représentent en pouces la longueur des distances focales; le système décimal, obligatoire en France depuis 1840, n'a pu se faire encore admettre dans ce numérotage [1]. Pour déterminer le foyer d'un verre convexe, il suffit de l'exposer aux rayons solaires, de lui opposer une surface opaque, comme une feuille de papier blanc, puis de reculer graduellement le verre jusqu'à ce que l'image lumineuse soit convertie en un petit point vivement éclairé. L'intervalle existant entre ce point et la lentille est la longueur

[1] M. Soleil fils a proposé une échelle numérique de verres de lunettes fondée sur le système décimal. (Voir la note qu'il a adressée à l'Académie des sciences, séance du 14 septembre 1857, dans la *Gazette médicale* de cette même année, p. 614.) Cette tentative est restée infructueuse jusqu'à ce jour.

du foyer. Le n° 36, par exemple, indique que cette distance est longue de 36 pouces. La classification des verres concaves se règle d'après la distance focale qu'aurait un verre convexe de même courbure. On sait qu'un verre concave fait diverger les rayons lumineux qui le traversent. Or, si, par la pensée, vous prolongez ces rayons en deçà du verre dans la même direction qu'ils suivent en divergeant au delà, vous arriverez à un point où ils se rencontrent et se réunissent. Ce point est le foyer.

Les numéros ou pouces qui établissent la division des verres se trouvent compris entre 100 et 1. Plus on se rapproche de l'unité, et plus le verre est fort ou d'une distance focale plus courte; plus, en d'autres termes, il est convergent ou divergent. La classification suivante est la plus généralement adoptée dans le commerce en France; nous l'avons dressée d'après des documents que nous ont fournis plusieurs opticiens et un fabricant distingué de verres de lunettes.

Verres convexes.—Quelques auteurs indiquent un n° 96 et un n° 80. Ces numéros sont inusités, et pour ainsi dire nuls. Le premier verre qui jouit de quelque puissance capable de concentrer utilement les rayons lumineux est le 72. Puis viennent successivement les n°s 60, 48, 36, 30, 24, 20, 18, 16, 15, 14, 13, 12, 11, 10, 9, 8, 7, 6 1/2, 6, 5 1/2, 5, 4 1/2, 4, 3 1/2, 3, 2 3/4, 2 1/2, 2 1/4, 2.

Tels sont les verres conveves, qu'on peut appeler réglementaires, car on les trouve chez tous les opticiens, et leur usage s'est généralisé dans la pratique. Les n°s 36, 30, 24 et 20 sont très-courants, pour me servir d'une expression commerciale.

Verres concaves. — Leur nomenclature comprend les numéros qui figurent dans la liste qui précède : de 72 (à peu près inutile) à 2. Les plus usités sont ceux du n° 12 au n° 4.

Les n°s 1 3/4, 1 1/2 et 1 (convexes et concaves) sont d'un usage fort exceptionnel comme correctifs des vues presbytes et des vues myopes. Un opticien me disait que depuis vingt années il n'avait vendu qu'une seule fois le n° 1 3/4 myope.

Si un numéro de l'échelle des verres convexes a sa contre-partie dans celle des verres concaves, il doit en résulter qu'un numéro de l'une doit neutraliser la puissance du numéro correspondant de l'autre. Pour déterminer si un numéro jouit d'une force quelconque, il faut donc l'associer à un verre de même valeur de l'échelle opposée, unir, par exemple, le n° 18 convexe au n° 18 concave. Si les deux verres adossés donnent lieu à un verre nul, c'est-à-dire si les objets contemplés à travers l'appareil, auquel on imprime des mouvements rapides de va-et-vient, sont vus naturellement et sans vacillation, c'est que les deux foyers sont égaux. La vacillation des corps dans les conditions opposées dépend du changement continuel de la localisation du foyer sur la rétine.

Choix des verres.—Les personnes qui éprouvent la nécessité de porter lunettes doivent, autant que possible, s'adresser à un ophthalmologiste capable de les guider dans leur choix, suivant certaines indications physiologiques et pathologiques. Rien n'est plus nuisible à la vue comme d'acheter des verres au hasard. Trop forts, ils peuvent déterminer des accidents précédemment signalés (p. 601) :

trop faibles, ils ne fournissent qu'un secours incomplet et ne s'opposent pas à la kopiopie, par suite d'une application plus ou moins prolongée.

Les deux expédients auxquels on peut avoir recours pour la détermination des lunettes, dont l'adoption doit être recommandée, sont le calcul et l'essai des verres eux-mêmes.

Se propose-t-on d'arriver au but par le calcul, on se conformera à la formule suivante, dont nous avons maintes fois vérifié la fidélité. On commence par déterminer quel est le point où le sujet lit avec le plus de facilité un caractère de moyenne grosseur, celui d'un journal, par exemple. On mesure la distance qui existe entre la racine du nez et l'objet fixé, et on la divise en pouces ou en centimètres. On détermine ensuite la distance qu'on se propose d'établir pour la lecture, la couture, etc., entre les yeux et les corps contemplés, et on la divise également en pouces ou en centimètres. Puis on multiplie ces deux nombres l'un par l'autre et l'on en divise le produit par leur différence. Le quotient qui résulte de cette opération indique le numéro ou distance focale du verre pour les presbytes comme pour les myopes.

Soit, par exemple, un presbyte qui lit à 60 centimètres, distance qu'il s'agit de réduire à 30 centimètres. On multiplie ces deux nombres l'un par l'autre, ce qui fournit 1800 centimètres, produit que l'on divise par la différence 30. Le quotient 60 (20 pouces), qu'on obtiendra, sera le numéro du verre dont le sujet devra faire emploi.

En un mot, voici la formule :

$$60 \times 30 = 1800.$$
$$1800 : 30 = 60^{1}.$$

Les optomètres sont destinés à mesurer avec la précision la plus rigoureuse la distance de la vision distincte. Ils sont fondés sur ce principe, que tout objet, situé en dehors des limites de cette dernière, paraît double, si on le regarde par deux petits orifices disposés de telle sorte que la distance qui les sépare soit moindre que le diamètre de la pupille; l'objet paraît simple quand il est placé dans le champ de la vue distincte. On peut se convaincre de cette vérité en répétant une expérience bien simple, celle de Scheiner. Si l'on pratique dans une carte, avec une épingle, deux trous horizontalement placés et séparés l'un de l'autre par la distance précédemment indiquée, et si l'on applique contre l'un des yeux les deux orifices, on verra double une petite ligne noire qu'on aura verticalement tracée sur un morceau de papier blanc; cette duplicité persistera tant que la raie sera très-rapprochée de l'œil. La ligne deviendra simple si l'on éloigne plus ou moins le papier, et, à une distance plus considérable, elle redeviendra double. Le phénomène des doubles images, quand l'objet est très-rapproché de l'organe, s'explique par ce fait que le cône lumineux, envoyé par la ligne noire, est coupé en deux parties par l'obstacle situé entre les deux trous; or, les pinceaux lumineux qui traversent les deux orifices rencontrent la rétine en deux points, d'où la diplopie, car leur foyer se forme derrière cette membrane.

[1] Pour convertir les centimètres en pouces, il suffit de savoir qu'un pouce est d'environ 3 centimètres.

Si, à mesure que la double raie noire s'éloigne de l'œil, l'interstice intermédiaire aux deux raies se rétrécit graduellement, les deux images se confondant ensuite en une seule ligne, c'est que les rayons lumineux, moins divergents, finissent par subir une réfraction qui, au lieu de les faire tomber, par leurs sommets réunis, derrière la rétine, les concentre, au contraire, sur cette membrane elle-même. Lorsqu'enfin la raie redevient double au delà des limites de la vision distincte, c'est qu'alors les rayons lumineux, trop convergents, éprouvent une réfraction insuffisante qui les réunit au-devant de la rétine, celle-ci n'étant plus impressionnée que par deux petits cercles de diffusion.

L'optomètre de Young se compose de deux tubes qui s'enfoncent l'un dans l'autre, de manière à ne former qu'un seul tube. L'une de ses extrémités, celle qui s'applique contre l'œil, présente deux petites fentes parallèles. A l'autre extrémité se trouve un disque qui offre une seule fente fermée par un verre dépoli, que l'on dirige vers la lumière. C'est quand cette dernière fente paraît simple, après qu'on a graduellement enfoncé l'un des tubes dans l'autre, que l'on a obtenu le point de la vision distincte. Ce point étant trouvé, on peut déterminer, par le calcul précédemment indiqué, le numéro le plus convenable. Young avait même dressé des tables qui précisaient le choix des numéros à adopter d'après les résultats fournis par l'optomètre. Cet ingénieux instrument, dont quelques rares opticiens font usage, ne s'est pas généralisé dans la pratique.

Le second des procédés que nous avons signalés, celui qui consiste à faire essayer des verres au consultant, ne devra jamais être négligé. M. Szokalski fait observer avec juste raison que, bien que le choix des lunettes par le calcul soit fort encourageant au point de vue théorique, il vaut mieux ne pas s'y fier entièrement; les erreurs auxquelles il expose démontrent que l'œil humain est supérieur à tout autre instrument d'optique, et jouit de propriétés qui échappent facilement au calcul. L'épreuve par les verres eux-mêmes demande qu'on soit muni d'une collection complète de ces appareils. Les boîtes à lunettes que les oculistes ont généralement à leur disposition présentent d'ordinaire des verres séparés, et qu'on adapte successivement à des montures d'essai, suivant les besoins de l'examen [1]. Je suis peu partisan de cette sorte d'attirail; il me paraît incommode et défectueux pour plus d'un motif. Les verres ne tiennent quelquefois que peu solidement aux montures, d'où il résulte que le consultant les brise en les laissant tomber à terre, ce qui expose à n'être muni que de collections incomplètes. On ternit facilement les verres en les saisissant entre les doigts. Souvent, quand on en a fait essayer plusieurs, on les place par erreur dans des cases qu'ils ne doivent point occuper, de telle sorte qu'on risque de les présenter à d'autres consultants en guise de verres que ces cases devraient réellement contenir. Généralement enfin, ce procédé est d'une application fort longue, par l'obligation où l'on se trouve de monter et de démonter les verres, de les replacer dans la

[1] Pour satisfaire aux besoins de la pratique, une boîte à lunettes doit contenir les pièces suivantes : 1° série de verres convexes; 2° série de verres concaves; 3° conserves de divers modèles, telles que verres fumés, etc. (p. 202) ; 4° collection de verres prismatiques (p. 747) ; 5° verres colorés pour accentuer, dans la diplopie, l'une des images (p. 743).

boîte, de les reprendre de nouveau, etc. Celui qui figure dans notre pratique, et dont nous ne saurions assez recommander l'adoption, est infiniment plus expéditif. Il consiste dans la réunion de tous les verres en huit groupes de faces droites, tenant les unes aux autres, de telle sorte qu'il suffit d'un seul instant pour dégager la paire dont il s'agit de faire l'essai. Quatre groupes sont destinés aux verres convexes et quatre autres groupes aux verres concaves. Voici d'ailleurs le tableau de cette disposition :

VERRES CONVEXES.

1er GROUPE. — Nos 72, 60, 48, 36, 30, 24, 20, 18.
2e GROUPE. — Nos 16, 15, 14, 13, 12, 11, 10, 9.
3e GROUPE. — Nos 8, 7, 6 1/2, 6, 5 1/2, 5, 4 1/2, 4.
4e GROUPE. — Nos 3 1/2, 3, 2 3/4, 2 1/2, 2 1/4, 2.

VERRES CONCAVES.

5e GROUPE. — Du no 72 au no 18.
6e GROUPE. — Du no 16 au no 9.
7e GROUPE. — Du no 8 au no 4.
8e GROUPE. — Du no 3 1/2 au no 2.

Êtes-vous consulté par un presbyte qui n'a point encore usé de lunettes, déterminez la portée de la vision en présentant un petit caractère typographique, puis faites lire avec un numéro du premier groupe. Le verre dont vous aurez primitivement à vous servir sera faible, le 48, par exemple; s'il paraît insuffisant, vous descendrez peu à peu à des verres plus forts; vous vous arrêterez à celui qui rend les caractères les plus nets, le plus franchement accentués, à la distance de la vision moyenne. Le sujet doit y trouver du soulagement et du bien-être; s'il tire les yeux, pour nous servir d'une expression vulgaire, c'est qu'il est trop puissant. N'oubliez pas surtout de répéter l'épreuve à un demi-jour. Engagez d'ailleurs le consultant à se servir chez lui des verres dont vous indiquez l'emploi, et à venir réclamer de nouveaux avis s'il n'obtient pas le secours qu'il est en droit d'espérer.

Le sujet a-t-il déjà porté des lunettes, vérifiez si le numéro qu'il a adopté n'est pas trop fort, en commençant par des verres plus faibles. Ces derniers sont-ils insuffisants, la puissance des lunettes que vous avez à conseiller doit-elle être supérieure à celle des verres dont on fait actuellement usage, descendez de plus en plus dans l'échelle, en vous conformant aux données précédemment exposées.

La même conduite est applicable au choix des verres concaves. Quand je suis consulté par un collégien qui ne voit point au tableau, je montre généralement le no 12 du 6e groupe, et je m'éloigne en plus ou en moins de ce numéro, suivant les conditions constatées.

On peut établir en principe que le procédé le mieux raisonné et le plus réellement scientifique pour la détermination de la force des verres consiste dans l'appréciation de leur numéro par le calcul et dans la preuve du résultat par l'essai des verres.

Quand deux yeux sont de foyer différent, on peut quelquefois les faire concourir tous deux à la vision commune en leur fournissant des verres d'inégale force. Tout récemment, par exemple, j'ai été consulté par un presbyte qui portait le n° 24 à droite et le n° 30 à gauche; en faisant lire alternativement chaque œil à la même distance et les mêmes caractères, je pus m'assurer que les deux yeux fonctionnaient effectivement ensemble. Cette association est loin de réussir toujours; dans un bon nombre de cas, les deux yeux, armés de verres différents, se nuisent réciproquement, de telle sorte que la vision générale y perd au lieu d'y gagner.

De l'emploi des lunettes à la suite de l'opération de la cataracte et de celle de la pupille artificielle.—Le groupe n° 3 est destiné aux presbytes forts et aux opérés de la cataracte pour voir de loin; le groupe n° 4 à ces derniers pour voir de près. Ces malades adoptent communément le n° 2 1/2, 2 1/4 ou 2 pour la contemplation des objets rapprochés, pour lire, etc., et le n° 5 pour apercevoir les objets distants. On donnera généralement dans de telles conditions, et pour voir de loin, le double du numéro du verre destiné à voir de près. On réglera d'ailleurs la force des verres d'après les effets qu'ils produisent sur les malades. Le n° 3 pour les corps rapprochés, le n° 6 pour les corps éloignés m'ont paru très-convenables chez un bon nombre de mes opérés. Dans d'autres cas il y a lieu de prescrire le 3 1/2 ou le 4 pour la première destination et le 7, 8, 9 ou 10 pour la seconde. Tous les myopes que j'ai opérés de la cataracte ont eu besoin de verres convexes comme ceux qui avaient été primitivement presbytes. L'époque la plus propice pour l'adoption de ces appareils a été précédemment signalée (p. 520). Tant que les yeux sont sensibles à la lumière, on se bornera à faire emploi des verres fumés (p. 204).

Les individus qui ont subi l'opération de la pupille artificielle, et chez lesquels le cristallin a pu être conservé intact, trouveront d'habitude dans les verres de convexité moyenne un secours salutaire (p. 389). Les verres à cataracte seront indiqués en cas d'absence de la lentille.

2° DE QUELQUES AUTRES INSTRUMENTS D'OPTIQUE USUELLE.—LUNETTES PANOPTIQUES. — LUNETTES STÉNOPÉIQUES OU STÉNOPÉENNES. — On donne le nom de *face à main brisée* à des lunettes articulées à charnière dans l'écartement de leur monture. Cette disposition permet aux cercles de s'accoler l'un à l'autre; les verres ainsi réunis rentrent dans une châsse aplatie qui leur sert de gaîne. On suspend cette dernière au col à l'aide d'un cordon, ce qui rend l'instrument très-portatif. On peut s'en servir à tout instant pour voir des objets avec promptitude, lire une adresse, une carte de visite; la face à main se développe, en effet, avec la rapidité de la pensée sous l'influence d'une faible pression sur un ressort latéral, tandis que la sortie des lunettes de leur étui et leur ajustement à la tête demandent une ou deux minutes. La *face droite* diffère de celle qui précède en ce que l'écartement de la monture n'est pas brisé, disposition moins commode que celle de la face brisée, par suite de l'obligation qui en résulte, pour la protection des verres, de recourir à une châsse plus longue. Les *pince-nez*, présent de nos pères, sont revenus à la mode, avec quelques modifications destinées à parer à certains inconvénients, tels que de gêner la respiration, de comprimer les na-

rines et de rendre la voix nasillarde. Quelques-uns portent des branches latérales très-courtes, qui les tiennent plus solidement assujettis; c'est ce qu'on appelle *pince-nez à branches*. Ces appareils rentrent dans la catégorie des binocles. Les lorgnons monocles sont connus de tout le monde. Les myopes, qui emploient sous cette forme un verre concave, y trouvent un grand secours pour apercevoir les corps éloignés. On leur a reproché, en ne favorisant que l'exercice d'un œil, de nuire beaucoup à son congénère. Rognetta dit avoir connu des personnes qui étaient devenues amaurotiques d'un côté, par suite de l'usage d'un lorgnon monocle, qu'elles n'avaient d'abord porté que par simple coquetterie.

Dans la lunette à laquelle le docteur Serre (d'Alais) a donné le nom de *panoptique* ou de *capillaire*, les verres dont est garnie une monture ordinaire sont remplacés par deux disques en cuivre noirci. Chaque disque porte une fente horizontale que recouvre une plaque mobile, maintenue elle-même par des coulisses et percée à son centre d'un très-petit trou. Il résulte de cette disposition que les deux orifices peuvent être ramenés vis-à-vis les axes des deux yeux de la personne qui se sert de cet appareil, quel que soit l'écartement qui les sépare. Les trous exigus de la lunette panoptique ne laissent pénétrer jusqu'à la rétine que les rayons directs qui émanent des objets fixés; un petit faisceau central passe seul par la perforation capillaire; arrêtés par le diaphragme opaque, les rayons excentriques sont exclus du champ qui reste à la vision, ce qui annule les effets de courbure de la cornée et des autres milieux réfringents, réduits uniquement à leur axe. Il suit de là que des sujets peuvent voir de petits objets et lire à des distances variées, tandis qu'ils ne le pouvaient sans ce secours, ou, ce qui est identique, sans l'intervention d'un trou foré dans une carte. Fondées sur le même principe, les lunettes *sténopéiques* ou *sténopéennes* de M. Donders consistent dans des coques qui emboîtent exactement l'organe visuel. La lumière arrive à ce dernier par un petit tube conique à base dirigée du côté de la pupille[1].

Il ne faut pas s'exagérer l'importance de ces appareils, généralement peu usités dans les cliniques ophthalmologiques. « La lunette panoptique, dit M. Serre, est l'instrument par excellence pour classer certaines altérations de la vue prises pour des amblyopies ou des cataractes menaçantes. Lorsque la vue est immédiatement rendue distincte, on a affaire à une perte de la faculté d'accommodation, et l'on élimine alors tout soupçon de cataracte ou de goutte-sereine. » Cette proposition nous paraît admettre des exceptions fort nombreuses. L'exercice de la vision centrale peut s'accomplir, par exemple, sous l'influence d'une lacune permettant le passage des rayons qui traversent le trou de la lunette panoptique,

[1] On lit dans les *Annales d'oculistique*, t. XXXVII, p. 274 : « On sait qu'une opacité incomplète de la cornée et une cataracte commençante nuisent souvent plus à la vue que les mêmes affections plus développées, en tant que la diffusion de la lumière qu'elles produisent dans le premier cas enveloppe tous les objets d'un nuage blanc et en rend les contours indistincts. M. Frœbelius publie les beaux résultats qu'il a obtenus dans de pareils cas de l'emploi des lunettes sténopéiques, invention du professeur Donders (d'Utrecht). »

bien que des stries très-nombreuses aient envahi la lentille cristalline. C'est ce que j'ai vérifié plusieurs fois par l'expérience.

Dans la mydriase, quelques appareils peuvent être utiles comme moyen d'amélioration provisoire de la faculté visuelle et comme agent curatif. Nous les avons signalés page 398.

Les *louchettes* ont été fort longtemps en vogue. Elles consistaient dans des coques hémisphériques creuses d'ébène, de cuir bouilli, etc.; qu'on ajustait à la tête par un bandeau en velours, en soie, en peau, etc.; chaque capsule était percée d'un trou correspondant à la situation naturelle de chaque pupille. On espérait que l'œil strabique regarderait par l'orifice et récupérerait ainsi, à la longue, sa rectitude; mais cette pratique fatigante ne pouvait être que stérile, rien n'empêchant le malade d'affecter un œil à la perception des objets, et le globe dévié de conserver, derrière cette machine, son habitude vicieuse. Plus incommodes encore, les tubes noircis étaient destinés à fonctionner suivant le même mode. On s'est aussi servi de coquilles de noix trouées; G. Bartisch et Solingen en recommandent l'usage. Ces appareils sont tombés dans un juste oubli.

CHAPITRE XII.

DE L'HYDROPHTHALMIE ET DE QUELQUES AUTRES AFFECTIONS MALIGNES ET NON MALIGNES DU GLOBE OCULAIRE.

SECTION I.

DE L'HYDROPHTHALMIE (HYDROPISIE OU HYDRANOSE OCULAIRE).

On a coutume de désigner par cette dénomination une augmentation de volume de l'œil, par suite de l'accumulation dans son intérieur de liquides pathologiques ou normaux, et surtout de l'humeur aqueuse[1].

CARACTÈRES ANATOMIQUES ET PHYSIOLOGIQUES. — L'accroissement progressif des dimensions du bulbe est le symptôme principal de l'hydrophthalmie. Ce phénomène est parfois peu appréciable durant un certain temps, surtout quand les deux yeux sont simultanément envahis. A une période plus avancée, la cornée distendue, amincie, protubérante, a acquis un volume insolite et qui peut s'élever au triple, au quadruple de celui d'une cornée normale. La sclérotique, qui

[1] Nous avons déjà parlé d'une hydropisie partielle localisée entre la rétine et la choroïde (p. 656). Au lieu d'être rétino-choroïdienne, la collection peut être sclérochoroïdienne, ce qui semble rare. M. Mackenzie décrit sous le nom d'*hydropisie sous-sclérotícale* l'accumulation d'un liquide séreux entre la sclérotique et la choroïde.

prend part à la distension, se renfle et contracte une teinte bleuâtre, due à la coloration de la choroïde sous-jacente. La pupille est le plus souvent dilatée. Le globe est dur, rénitent. Le sujet devient myope. Si la maladie n'est pas enrayée dans sa marche, les phénomènes morbides augmentent d'intensité, et une cécité s'établit, les désordres aboutissant tôt ou tard à la cirsophthalmie, à l'ophthalmite, à la phthisie du globe, après avoir occasionné de grandes souffrances. Il y a lieu de déduire des détails que nous venons d'exposer que l'hydrophthalmie n'est le plus communément que le résultat d'un travail lent et chronique des membranes internes de l'œil, et surtout de la choroïde, travail qui tend sans cesse, par ses effets, à désorganiser les éléments constituants de l'organe.

L'*hydrophthalmie antérieure* des auteurs (hydropisie de la chambre antérieure) est caractérisée par une augmentation de quantité de l'humeur aqueuse, d'où une saillie insolite de la cornée, l'agrandissement de la chambre antérieure et une distension des membranes pariétales, surtout dans le segment antérieur de l'organe. On a indiqué, comme condition anatomo-pathologique de l'*hydrophthalmie postérieure* ou *hydrophthalmie vitrée*, une hydropisie du corps hyaloïdien, avec accroissement de volume du bulbe, portant plus particulièrement sur l'hémisphère postérieur de ce dernier. Cette forme rentre aujourd'hui dans la sclérо-choroïdite postérieure (p. 639). L'hydrophthalmie générale ou mixte (buphthalmos, buphthalmie, œil de bœuf) a été notée comme la combinaison des deux formes précédentes. C'est à cette hydropisie générale que se rapporte la description qui précède des caractères anatomiques et physiologiques.

L'exophthalmie, due à une tumeur qui se développe lentement au fond de l'orbite et refoule le bulbe en avant, est le seul désordre qui puisse simuler l'hydrophthalmie. Toutefois, en explorant attentivement l'organe, on ne tarde pas à se convaincre qu'il est plutôt déplacé dans la première de ces conditions, et non augmenté de volume, et que la cornée conserve ses dimensions primitives. M. O'Beirne a insisté à cet égard sur les dispositions comparatives de la paupière supérieure comme élément de diagnostic différentiel. Dans l'exophthalmie, ce voile est généralement abaissé sur l'œil; il est souvent frappé d'œdème et même d'un certain degré de paralysie; parfois il offre une coloration livide et est sillonné de veines variqueuses. Dans l'hydrophthalmie, le globe est plus démasqué que dans l'état habituel, la paupière supérieure étant refoulée en haut et en arrière, et ne subissant aucune mutation dans son épaisseur ni dans sa teinte.

ÉTIOLOGIE.—L'hydrophthalmie se constitue le plus souvent sans cause connue. Elle est parfois congénitale. Je l'ai surtout rencontrée chez les enfants, et le plus communément à un seul œil. On l'a vue naître à la suite de la suppression de gourmes à la tête, etc., et après la variole, la scarlatine et la rougeole.

TRAITEMENT. — Les moyens généralement recommandés pour arrêter les progrès du mal sont les exutoires, les purgatifs, la scille, la digitale et surtout les mercuriaux. Un homme de quarante-quatre ans, atteint d'hydrophalmie avec cécité à l'œil droit, maladie qui fut attribuée à un refroidissement, fut rapidement guéri par M. O'Beirne à l'aide des sangsues, des vésicatoires au voisinage

de l'œil et du calomel poussé jusqu'à la salivation. La paracentèse de la cornée (p. 194) et la ponction de la sclérotique avec le couteau-lance (pl. III, fig. 1), entre le muscle droit externe et le muscle droit inférieur, ont parfois procuré du soulagement, et même rétabli momentanément la vision qui était abolie. Les documents précédemment exposés, plus particulièrement à l'article *Glaucome* (p. 645), démontrent péremptoirement qu'on a infiniment plus de chances de diminuer d'une manière durable la pression intra-oculaire par l'iridectomie. Le docteur Coursserant dit avoir eu fructueusement recours à la section du muscle ciliaire, suivant le procédé de M. Hancock (p. 648), chez un enfant de huit ans affecté d'une double hydrophthalmie qui remontait aux premiers jours de la naissance.

Lorsqu'enfin l'œil, définitivement perdu, ne constitue qu'une source d'accidents inflammatoires et nerveux, il faut le convertir en un tubercule destiné à être utilisé pour la prothèse. On pourra avoir recours à son amputation partielle (p. 377) ou au simple débridement de l'organe par une incision transversale, procédé décrit p. 334. Comparant le globe hydropique à un kyste fibroséreux, Bonnet a proposé d'effectuer avec un petit trocart une ponction dans la sclérotique, de solliciter l'évacuation des humeurs, puis de pratiquer dans la coque ophthalmique une injection iodée (teinture d'iode et eau distillée, de chaque parties égales, avec addition d'une petite quantité d'iodure de potassium). Ce procédé, dont je ne comprends guère les avantages sur les expédients généralement usités, n'a point été admis dans la pratique.

SECTION II.

MÉLANOSE DE L'ŒIL.

Plusieurs tumeurs, susceptibles de se développer à la surface de l'œil et dans sa cavité, présentent les caractères de la mélanose. On est à peu près d'accord aujourd'hui sur ce fait, que l'intervention de la matière mélanique dans une altération quelconque ne suffit pas pour en déterminer la véritable nature; on peut en constater la présence dans des productions bénignes (mélanose simple), comme dans des encéphaloïdes et dans des tumeurs munies de la cellule dite cancéreuse (cancer mélanique, mélanose cancéreuse), l'élément mélanique n'étant que le résultat d'une sécrétion pigmenteuse anormale, par suite d'une influence dyscrasique. Bien qu'il y ait lieu d'admettre en principe la proposition qui vient d'être émise, il existe toutefois un fait clinique qui, dans l'espèce, domine le pronostic : c'est la tendance de la mélanose à la récidive, soit dans le point d'où elle a été éliminée, soit dans d'autres régions de l'économie, de telle sorte que sa malignité, qu'elle agisse d'ailleurs en détruisant ou en déplaçant les tissus, ne saurait être révoquée en doute. Nous supposons ici une mélanose simple. Offre-t-elle souvent ce caractère dans l'œil humain? Nous invoquerons à cet égard l'opinion d'un savant micrographe. « Presque constamment, dit

M. Lebert[1], la mélanose de l'œil est cancéreuse chez l'homme. La mélanose non cancéreuse, si fréquente chez les chevaux, est très-rare chez l'homme; l'inverse a lieu pour la mélanose cancéreuse. »

Quelques excroissances conjonctivales ou sous-conjonctivales, plus ou moins fongueuses et parfois enkystées, contiennent un pigment noir, qui ne laisse aucun doute sur leur nature mélanique. Une tumeur de ce genre, qui fut isolée et extraite sans difficulté par M. Pamard, siégeait vers l'angle externe de l'œil droit, soulevait la conjonctive, à travers laquelle on apercevait une coloration noire, et avait la forme et le volume d'une grosse amande dépouillée de sa coquille. On la trouva constituée par un kyste mince, diaphane, qui renfermait une substance analogue à la cire noire dont les soldats se servent pour leurs gibernes. Une production mélanotique, qui fut extirpée sur le segment antérieur de la sclérotique par M. John Williams, ne tarda pas à repulluler, ce qui nécessita l'ablation du globe, bien que la vue fût encore conservée dans cet organe. La protubérance, qui était bilobée, avait envahi une portion considérable de la conjonctive et se propageait déjà à l'intérieur de l'organe. Le microscope n'y révéla aucun caractère cancéreux[2]. Des fongus mélaniques ont encore été constatés sur la cornée (p. 343).

Dans d'autres cas, infiniment plus graves, la mélanose oculaire émane des tissus internes de l'organe. La choroïde, source naturelle de pigment, paraît en être le point de départ le plus habituel. L'ophthalmoscope peut nous révéler aujourd'hui les caractères prodromiques de l'altération, quand elle est visible à travers la pupille. Après avoir donné lieu à des accidents amaurotiques, et en général à de la méropie d'abord, puis à la cécité, la tumeur noirâtre et plus ou moins inégale, que l'on aperçoit au fond de l'œil, se rapproche peu à peu de la cornée, comme le fait le fongus médullaire, et imprime à la sclérotique, distendue et bosselée, une teinte foncée et livide. La couleur de l'iris s'altère; cette cloison, parfois variqueuse, se met en contact avec la cornée; le corps vitré d'abord, puis le cristallin, qui devient opaque, se résorbent. Dans deux cas qui se sont montrés à mon observation, le fongus avait fait irruption au dehors par la sclérotique; des portions plus ou moins volumineuses de la tumeur se détachaient quelquefois d'elles-mêmes; une sanie, d'un noir foncé comme de l'encre de Chine, s'écoulait de temps à autre de sa surface. Chez l'un de ces malades, un cône noir, analogue à un morceau de charbon, proéminait à travers les paupières et refoulait vers la tempe la cornée cachée derrière les voiles palpébraux, et devenue opaque. J'excisai la tumeur pour la soumettre à l'analyse; elle ne tarda pas à récupérer son volume primitif, et l'extirpation du globe devint urgente. Dans quelques circonstances, l'excroissance pathologique perce la sclérotique, non-seulement à sa partie antérieure, mais encore sur les côtés et parfois près l'entrée du nerf optique.

TRAITEMENT.— Les productions mélaniques conjonctivales ou sous-conjonctivales seront enlevées suivant les principes consignés p. 318. Sont-elles intraocu-

[1] *Archives d'ophthalmologie*, t. I, p. 36.
[2] *Annales d'oculistique*, t. XLIV, p. 120.

laires, il y aura lieu d'essayer un traitement médical, quand surtout la vision n'est point encore éteinte. Les dérivatifs intestinaux et cutanés, les émissions sanguines dans les cas d'exacerbations congestives, les mercuriaux, les iodiques, seront prescrits pour enrayer les progrès du mal. Ces derniers sont-ils incessants, l'organe exophthalmique et frappé de cécité est-il le siége d'accidents nerveux et inflammatoires, il faut en effectuer l'extirpation. L'on étendra profondément la dissection dans l'orbite si, ce qui arrive quelquefois, la mélanose, cancéreuse ou non, a porté ses ravages dans le tissu cellulo-adipeux de l'enceinte orbitaire.

SECTION III.

ATROPHIE, PHTHISIE, LITHIASE ET OSSIFICATION DE L'ŒIL.

Une phlogose intraoculaire, le plus communément lente et sourde, une altération, qui passe souvent inaperçue, de la cinquième paire cérébrale (p. 352), peuvent porter une atteinte grave à la nutrition du globe, susceptible de subir alors une diminution générale, qui en constitue l'atrophie. Elle est, d'ailleurs, essentiellement variable, depuis le décroissement à peine appréciable du bulbe jusqu'à une réduction qui en sollicite le retrait au fond de la cavité orbitaire. Le ptosis ou chute de la paupière supérieure, qui s'associe à cette condition, dépend de ce que le voile n'est plus qu'insuffisamment soutenu par le globe. Un bon nombre d'yeux atrophiés présentent quatre dépressions, qui leur fournissent une forme un peu carrée et correspondent aux muscles droits. La détérioration visuelle, qui va souvent jusqu'à la cécité, est en rapport avec le marasme de l'organe et les désordres dont il peut être le siége : absorption du corps vitré et du cristallin, cataracte, concrétions calcaires, métamorphoses ossiformes, désorganisation de la choroïde, de la rétine, etc.

Quelques enfants naissent avec une atrophie d'un œil ou des deux yeux (microphthalmie congénitale). Plusieurs d'entre eux portent des atrésies pupillaires, indices d'une iritis intra-utérine, qui a dû nécessairement exercer une grande influence sur le développement du globe.

On a plus particulièrement réservé la qualification de *phthisie de l'œil* à la transformation de ce dernier en un tubercule ou moignon, par suite d'une destruction ulcéreuse de la cornée, d'une fonte purulente ou d'une lésion traumatique. Le terme *phthisie de la cornée*, en usage dans le langage ophthalmologique, désigne une cornée rapetissée, opaque et désorganisée par une suppuration de son tissu.

L'atrophie de l'œil est au-dessus des ressources de l'art. Quelques yeux, atteints de microphthalmie congénitale et cataractés ont gagné, dit-on, en volume, à la suite de l'opération qui les avait rendus à la lumière. Nous reviendrons sur la phthisie du bulbe, en traitant de la prothèse oculaire.

Le plus grand nombre des éléments qui entrent dans la constitution du globe

sont susceptibles d'offrir un travail de pétrification, c'est-à-dire de se transformer en un produit calcaire ou de se revêtir de concrétions calculeuses (ophthalmolithes). On peut y constater encore l'ossification, mode d'altération de tissu, en vertu duquel les parties constituantes de l'œil acquièrent la dureté et les autres propriétés physiques du système osseux (corpuscules osseux et conduits ou canalicules de Havers).

Nous avons parfois rencontré des obstacles crétacés incrustés dans la substance de la cornée; ils étaient constamment englobés dans les éléments constituants d'un albugo ou d'un leucome. La concrétion n'intéressait que la couche la plus antérieure du miroir, dans une observation de M. Bowman; il suffit de racler l'épithélium, avec un petit bistouri courbe, pour que l'obstacle se détachât, laissant la cornée munie de son éclat physiologique. L'analyse chimique y démontra du phosphate de chaux et un peu de carbonate de cette base.

Des cas de véritable ossification de la cornée ne se sont jamais présentés à mon observation. On en trouve des exemples dans les annales de l'art, en supposant que ces produits, qualifiés d'osseux par les auteurs, aient mérité cette désignation. Une lamelle osseuse, de forme ovale, à surface lisse et du poids de 10 centigrammes, fut rencontrée par Wardrop dans la substance d'une cornée qu'on avait fait macérer au préalable; le même œil offrit une incrustation osseuse logée entre la choroïde et la rétine. M. Bowman rapporte qu'une fille, qui souffrait beaucoup d'inflammation et de douleurs à un œil, fut immédiatement soulagée, après que ce praticien eût effectué, avec une pince, l'extraction d'un fragment osseux irrégulier engagé dans une tache kératique, et qui proéminait à nu au-devant de l'œil.

De toutes les pétrifications ophthalmiques, celles de la lentille sont bien certainement les plus communes (p. 465 et 594). Ses ossifications, dont on a cité quelques rares exemples[1], doivent être considérées comme très-exceptionnelles.

Des concrétions de nature calcaire ont été rencontrées dans le corps vitré. Un exemple d'ossification de cet organe est consigné au t. XXXI, p. 183, des *Annales d'oculistique* (Observation de Wittich), et un autre (Observation de John Kirk) dans la *Gazette médicale de Paris* (année 1854, p. 152). Une femme de 61 ans, qui avait été opérée, à l'œil droit et sans succès, de la cataracte, y avait souffert jusqu'à sa mort de douleurs vagues qu'on supposait arthritiques. L'œil gauche était sain. « Au globe droit, dit M. Spree[2], le corps vitré était changé en un os épais d'un demi-pouce, rond, solide, de la même forme que le corps vitré. Observé au moyen du microscope, on y trouva les corpuscules osseux, seulement un peu plus petits que d'ordinaire, et les conduits médullaires très-larges. Cette transformation du corps vitré ne consista donc pas seulement dans le dépôt d'une matière calcaire quelconque, mais dans la production d'un véritable corps osseux. »

Quelques yeux atrophiés ont présenté, dans la région rétinienne, une plaque

[1] Voir la p. 465 de cet ouvrage et les *Annales d'oculistique* (observation de M. Taylor), t. XXXIII, p. 95.

[2] *Annales d'oculistique*, t. XIV, p. 122.

cupuliforme, d'épaisseur variable, et parfois percée d'un trou pour le passage du nerf optique. Plusieurs de ces cas ont été qualifiés d'ossification de la choroïde; le plus grand nombre d'ossification de la rétine. Rognetta et d'autres observateurs ont prétendu que c'était aux dépens de la membrane de Jacob que se constituaient ces lamelles osseuses. Il me paraît probable que de telles métamorphoses, soit calcaires, soit osseuses, ont le plus souvent pour origine un processus inflammatoire de la choroïde, des exsudats, en d'autres termes, fournis par cette membrane chroniquement phlogosée; telle est, d'ailleurs, l'opinion de M. Arlt, de M. Hasner, de M. Bader et du docteur Follin. Dans quelques cas, la masse pathologique vient occuper la place du corps vitré résorbé, d'où la dénomination impropre d'ossification de la membrane hyaloïde, qui a été attribuée à certaines lésions de ce genre. M. Metaxas, qui donne la description, dans sa thèse inaugurale, de deux pièces qu'il a récemment observées au Musée ophthalmique de Londres, s'exprime de la manière suivante : « J'ai étudié ces pièces avec beaucoup de soin; j'ai vu d'une manière évidente que la rétine ne participait pas à la transformation cartilagineuse ou osseuse; cette transformation portait sur les produits inflammatoires situés entre la rétine et la choroïde. » Dans d'autres circonstances (p. 611), les corps logés dans la région rétinienne ne consistent que dans de très-petites masses, des espèces de granulations calcaires. Notons encore les concrétions lapidiformes susceptibles de se développer dans l'intérieur du nerf optique ou sur un point quelconque de son trajet.

Les atrophies vasculaires de l'œil par suite des progrès de l'âge, l'embarras créé dans la circulation interne du globe par des obstacles issus d'inflammations longues et opiniâtres, prédisposent à la lithiase de l'organe visuel. Qu'un travail phlegmasique ait engendré un exsudat au-devant de la choroïde, il se concrétera et durcira avec d'autant plus de facilité que l'absorption sera plus languissante, que la circulation capillaire sera moins active. Mais il y a lieu de tenir compte d'un élément, sans lequel ces métamorphoses seraient infiniment plus communes; nous voulons parler d'une disposition arthritique ou autre, d'une condition idiosyncrasique.

SECTION IV.

AFFECTIONS MALIGNES DE L'ŒIL.—EXTIRPATION DU GLOBE OCULAIRE.

Nous avons signalé déjà les indications chirurgicales qui ont trait à l'encéphaloïde rétinien (p. 663), et à la mélanose du bulbe visuel, dégénérescence susceptible de s'associer à l'encéphaloïde (p. 798). Ce dernier, dans des cas qui sont fort rares, a été rencontré dans des tumeurs sous-conjonctivales très-riches en vaisseaux sanguins [1]. Dans d'autres, l'œil devient le siége d'une production

[1] On trouve quelquefois l'encéphaloïde à l'extérieur de l'œil sous la conjonctive, où

squirrheuse, qui peut durer longtemps sans faire des progrès sensibles. Cette altération, qui parfois a son point de départ dans le tissu cellulo-adipeux de l'orbite et dans les paupières, peut également débuter dans la conjonctive oculaire et dans les parties adjacentes. Je l'ai presque constamment observée près de la cornée. Ainsi localisé, le mal montre, dans le principe, un ou plusieurs tubercules blanchâtres, très-durs, lardacés et le plus souvent très-adhérents aux tissus limitrophes. Si les progrès de la dégénérescence augmentent, la conjonctive devient variqueuse, le globe se creuse d'ulcères, les humeurs s'épanchent au dehors, la vue se perd, les parties limitrophes s'engagent et le malade succombe. Dans un cas de ce genre, que j'ai observé, il y a quelques années, le cancer conjonctival siégeait sur la région scléroticale, vers le bord inférieur de la cornée, qui commençait à être envahie. Je proposai l'extirpation du globe qui fut refusée. J'appris plus tard que le mal, après avoir produit de grands ravages, avait conduit le sujet au tombeau.

On peut admettre, comme donnée générale, que l'encéphaloïde débute dans les profondeurs de l'organe et marche de l'intérieur vers l'extérieur de l'œil, tandis que le contraire a lieu pour l'altération squirrheuse. La première de ces lésions se montre presque toujours chez les enfants, la seconde chez les adultes. Les dégénérescences malignes, quelles qu'elles soient, occupent-elles la surface de l'œil, et la vue est-elle encore conservée, il peut devenir opportun de les attaquer par l'instrument tranchant et le caustique. Toutefois, l'ablation du globe est préférable, quand on est fondé à croire que le mal a des racines profondes, quand il cause des accidents inflammatoires et nerveux intenses, et quand enfin l'on n'est plus en droit d'espérer la conservation de l'organe.

L'extirpation de l'œil est indiquée lorsque des tumeurs profondément logées dans l'orbite (lipomes, squirrhes, etc.), et qu'on ne peut extirper isolément, chassent le bulbe hors de cette cavité, et donnent naissance à des désordres qui menacent l'existence du sujet, si l'on n'y porte remède. Le globe est ici toujours plus ou moins altéré, et la conjonctive ordinairement couverte de lobules sarcomateux (exophthalmie fongueuse).

Quand une lésion traumatique a rompu une grande partie des liens musculaires et fibro-celluleux, qui fixent l'œil aux parois orbitaires, cet organe proémine au dehors, et pend quelquefois sur la joue (ophthalmoptose). S'il est meurtri, infiltré de sang, altéré à un tel point qu'il est perdu sans ressource, il faut

il prend la forme d'une tumeur vasculaire. Sa marche est tout autre que celle de l'encéphaloïde rétinien. Son aspect et son siége le distinguent aussi facilement de ce dernier qu'ils le font aisément confondre avec les tumeurs vasculaires..... Lorsque ces encéphaloïdes vasculaires de l'extérieur de l'œil s'étendent sur la cornée, ils y adhèrent par toute leur base, tandis que les tumeurs véritablement vasculaires se replient seulement sur cette membrane sans s'y souder de prime-abord, et plus tard encore se laissent soulever, du moins en partie, à l'aide d'un instrument mousse..... Il existe des tumeurs squirrheuses sous-conjonctivales vascularisées, très-semblables aux véritables tumeurs sanguines sous-conjonctivales et aux tumeurs encéphaloïdes sous-conjonctivales, mais s'en distinguant surtout par leur dureté. (Sichel, *Iconographie*, p. 564, 597, 614.)

en débarrasser immédiatement l'économie. Quelques coups de ciseaux suffisent pour le détacher entièrement.

L'idée d'extirper un globe désorganisé, pour triompher d'accidents sympathiques dans son congénère (p. 312) a été attribuée au docteur A. Prichard (de Bristol), qui la mit pour la première fois à exécution en 1851. Un document déjà fourni (p. 645) mérite d'être consulté à cet égard. Cette application chirurgicale est aujourd'hui très en vogue en Angleterre. On lit, dans un rapport du docteur Bader, que trente opérations d'ablation du globe ont été effectuées à l'hôpital ophthalmique de Londres, dans le cours d'un seul trimestre de 1857. Or, presque aucune n'a été entreprise pour une affection cancéreuse; le plus grand nombre avaient pour but, dans l'intention des opérateurs, de porter remède à un affaiblissement et à un trouble sympathique de l'œil opposé [1].

La destruction de la paupière supérieure par un ulcère, le feu, des substances corrosives, était jadis rangée au nombre des indications de l'opération qui nous occupe; privé, disait-on, de son abri naturel, l'organe visuel était voué à une perte inévitable. Les ressources blépharoplastiques ont, depuis quelques années, placé la chirurgie sous l'empire d'un autre ordre d'idées.

L'extirpation de l'œil ne doit point être pratiquée quand une affection cancéreuse est tellement avancée qu'une mort prochaine est imminente.

MANUEL OPÉRATOIRE.—Les diverses manœuvres qui se rattachent à l'extirpation du globe peuvent être divisées en trois catégories, suivant les trois conditions dans lesquelles on trouve les parties malades. Tantôt, comme dans le premier degré de l'encéphaloïde de la rétine, l'œil se meut avec liberté dans l'orbite, les tissus adjacents paraissant jouir de leurs dispositions normales. Tantôt la masse oculaire est entourée d'une altération telle des graisses de l'orbite qu'il y a lieu de vider plus radicalement cette cavité. Dans la troisième condition, l'une des paupières ou les deux paupières en même temps participent à la souffrance du globe.

PREMIÈRE CONDITION. (Œil doué de mobilité, les tissus adjacents conservant leurs dispositions normales.)—La manœuvre suivante, à laquelle j'ai eu fréquemment recours, est d'une exécution facile et très-expéditive.

Le malade étant couché et endormi avec le chloroforme, et les paupières ayant été écartées et fixées avec deux crochets pleins, de dimensions convenables, on implante dans la cornée une érigne simple (pl. I, fig. 6), on entraîne l'œil en haut, puis on divise, d'un angle à l'autre, avec le bistouri, les liens qui unissent le bulbe au voile inférieur. On prend ensuite des ciseaux courbes sur le plat, dont on engage la concavité sous l'œil; on coupe les attaches infé-

[1] Loquet, âgé de quarante-cinq ans, l'un des malades de ma clinique, avait la pupille droite complétement oblitérée par un produit pseudo-membraneux. La cécité de l'œil droit remontait à 1835. Je pratiquai d'abord (mai 1861) une pupille artificielle par excision à la partie inférieure interne de l'iris; puis, rencontrant un cristallin pierreux, j'en effectuai immédiatement l'extraction, après avoir agrandi la plaie de la cornée. Non-seulement un certain degré de vision se constitua dans cet organe, mais la faculté visuelle éprouva une amélioration très-notable à l'œil gauche, affecté de synéchie postérieure. Trois jours après l'opération, cette amélioration a été accusée par le malade.

rieures et latérales, en incisant le plus promptement possible le nerf optique; on termine par la division des connexions qui correspondent à la voûte orbitaire et de celles qui existent entre le globe et la paupière supérieure.

Procédé de Bonnet (de Lyon).—Le manuel opératoire, théoriquement recommandé par ce praticien dans son *Traité des sections tendineuses*, est aujourd'hui très en vogue dans les cliniques ophthalmologiques et digne de la réputation qu'il s'est acquise; il a pour but de conserver intacte, autant que possible, la capsule fibreuse dans laquelle l'œil est renfermé. « Après avoir écarté les paupières avec deux blépharostats, dit Bonnet, je couperais le muscle droit interne avec les mêmes précautions que dans l'opération du strabisme; puis, glissant des ciseaux à travers la plaie que j'aurais faite, et les faisant pénétrer entre la sclérotique, d'une part, et le fascia sous-conjonctival et les muscles de l'œil, je couperais circulairement tous les muscles droits près de leur insertion à l'œil. Après cette section, il ne me resterait plus qu'à diviser, aussi près que possible de l'œil, les deux obliques, puis le nerf optique. L'œil serait alors enlevé sans que j'eusse intéressé aucun vaisseau, aucun nerf, et sans que j'eusse pénétré dans les graisses de l'orbite [1]. »

DEUXIÈME CONDITION. (Œil dégénéré formant masse avec les tissus cellulo-graisseux qui l'entourent et qui participent à l'altération, cette dernière ayant parfois débuté par eux; connexions intimes entre les parties affectées et les parois orbitaires).—Placé comme dans les opérations qui précèdent, le patient est soumis au chloroforme. On sera pourvu des instruments suivants : 1° un bistouri droit à lame étroite; 2° un bistouri convexe; 3° un couteau à double tranchant, légèrement courbe sur le plat et muni, sur chacune de ses faces, d'une crête longitudinale médiane, qui se prolonge jusqu'à la pointe (pl. III, fig. 11); 4° une érigne (pl. I, fig. 6); 5° de forts ciseaux courbes sur le plat (ciseaux de Louis); 6° une pince à dissection; 7° deux blépharostats. Vous aurez, en outre, à votre disposition de l'eau froide, une seringue, des éponges et les pièces de pansement qui seront tout à l'heure indiquées.

Dans les cas les plus ordinaires, la manœuvre comprend cinq temps. Dans le premier, on divise la commissure externe; dans le second, on fixe l'œil; dans le troisième, on le sépare de ses adhérences périphériques; dans le quatrième, on coupe le pédicule musculo-nerveux, par lequel il tient encore au fond de l'orbite; dans le cinquième, on extirpe la glande lacrymale et les parties malades, ou présumées telles, qui ont échappé à l'action des instruments.

Premier temps. En prolongeant en dehors la fente naturelle des paupières, on a pour but de découvrir largement la tumeur, afin d'en rendre l'ablation plus facile. Il est surtout avantageux d'avoir recours à ce premier temps, lorsque la

[1] On lit dans le rapport précédemment mentionné de M. Bader que l'extirpation du globe est généralement pratiquée de la manière suivante à l'hôpital ophthalmique de Londres, dans les conditions surtout qu'il signale dans son travail. On coupe circulairement la conjonctive autour de la cornée; on divise ensuite les tendons des muscles au niveau de leur insertion à la sclérotique; on termine par la section du nerf optique. Le malade sort habituellement de l'hôpital au bout de quelques jours, et il est bientôt à même de porter un œil artificiel.

masse dégénérée est étroitement embrassée par les lèvres de l'ouverture palpébrale; on peut s'en dispenser dans les circonstances contraires. Sur le cadavre, et quand le globe n'a pas acquis des dimensions par trop considérables, il est aisé, après avoir tendu la peau vers la tempe, d'introduire sous la commissure externe et à plat un bistouri droit, qu'on fait filer horizontalement sous les téguments, dans l'espace d'un centimètre et demi environ, pour en tourner ensuite le tranchant en avant, et couper les parties de la pointe au talon; mais une telle manœuvre est parfois impraticable, lorsque la tumeur proémine très-fortement au dehors. Il faut alors diviser l'angle palpébral d'avant en arrière, avec un bistouri à tranchant droit ou courbe.

Deuxième temps. L'implantation préalable d'un crochet dans l'œil permet au chirurgien de le diriger à son gré, pendant la manœuvre. Beer, Jaeger, Rosas, etc., en ont adopté l'usage. D'autres préfèrent les pinces de Museux; quelques-uns la pique de Schmucker, sorte d'alène de cordonnier, qu'ils enfoncent dans la direction horizontale de l'organe; plusieurs le traversent par une ligature. On ne fixera le globe avec le crochet que dans le cas où il présente des parties assez résistantes pour offrir une prise solide à l'instrument, sans crainte que celui-ci se dégage en lacérant les tissus. La masse morbide est-elle, au contraire, sous forme d'un champignon mou et très-saillant, il suffit d'appliquer une pièce de linge sur la tumeur et de saisir cette dernière avec la main gauche. Si l'emploi de l'érigne a été jugé nécessaire, elle sera enfoncée dans l'œil de la main droite; puis le chirurgien la confiera à la main gauche, et se hâtera de continuer l'opération.

Troisième temps. Vous commencez par incliner le globe en haut, en portant vers le front la main armée du crochet ou en contact avec la tumeur. Les tissus qui unissent la paupière inférieure au bulbe ayant été ainsi tendus, vous saisissez le bistouri convexe de la main droite, vous en conduisez l'extrémité à l'angle interne, si vous opérez à gauche, à l'externe, si vous opérez à droite, et vous pratiquez, d'une commissure à l'autre, une incision, dont la direction est déterminée par celle de la rainure oculo-palpébrale inférieure. Cette incision tranche la conjonctive et les liens sous-jacents de la masse morbide. Dirigeant ensuite la tumeur en bas, en amenant la main gauche à la joue, vous portez l'extrémité du scalpel à l'endroit où avait commencé la première incision, et vous décollez par une section en demi-lune la paupière supérieure. C'est alors que vous remplacez le bistouri ordinaire par le couteau à deux tranchants, dont Jaeger et Rosas conseillent l'emploi, et qui offre plus d'un avantage. Sa courbure le rend très-propre à glisser avec facilité entre les parois orbitaires et la masse morbide; le double tranchant accélère la manœuvre; la double crête, qui fait pour ainsi dire l'office de deux doigts, écarte légèrement les tissus en sens opposés, et les prédispose à se laisser inciser. L'instrument ayant été enfoncé entre l'œil et le plancher de l'orbite, sa concavité tournée vers la tumeur qui aura dû être de nouveau entraînée en haut, vous la détachez inférieurement jusqu'aux environs du trou optique; cela fait, vous la renversez en bas et vous la séparez de la voûte orbitaire. Vous quittez alors le couteau pour prendre les ciseaux courbes. Faisons remarquer que comme il importe, en général, de vider l'orbite

aussi complétement que possible, l'instrument aura dû en contourner les os. Il faut recommander aux aides de ne tirer sur chacune des paupières qu'isolément, c'est-à-dire, quand le couteau chemine devant elle, la paupière supérieure devant être conséquemment accolée à la tumeur, pendant qu'on détache celle-ci en bas, *et vice versâ ;* car, si vous écartez simultanément les deux voiles, vous éloignez chacun de ceux-ci de l'instrument à une distance moindre que si vous les écartez l'un après l'autre. La précaution qui vient d'être indiquée contribue à démasquer les parties malades et à en seconder la section contre les parois osseuses.

Quatrième temps. A la suite de la manœuvre qui précède, le globe n'adhère plus au fond de l'orbite que par le nerf optique et les attaches des muscles droits, car les obliques ont été coupés dans la dissection circulaire. Pour en compléter la séparation, on engage dans la fosse orbitaire les ciseaux courbes, dont on tourne la concavité vers le globe; puis, dès qu'ils sont arrivés dans la région du trou optique, on les ouvre, afin de placer le pédicule musculo-nerveux entre leurs lames, et on le tranche avec promptitude. La tumeur, pendant ce mouvement, aura dû être légèrement inclinée du côté opposé à celui où a eu lieu l'introduction des ciseaux, qui servent aussi à rompre les autres adhérences qui pourraient retenir la masse morbide, et qu'on coupe à mesure qu'on attire celle-ci au dehors. Dans les exercices sur le cadavre, nous avons constamment vu Jaeger faire filer ses ciseaux jusqu'au fond de l'orbite, en en parcourant la paroi supérieure; Desault trouve plus commode de suivre la paroi externe; M. Velpeau prescrit d'entrer par le grand angle, ce que blâment Carron du Villards et d'autres opérateurs, à cause de la fragilité des os qui constituent la paroi nasale. Les deux premières voies me paraissent mériter, en général, la préférence. Les dispositions du bulbe dégénéré peuvent influer, d'ailleurs, sur notre choix, dans cette partie du manuel.

Cinquième temps. Pour extirper la glande lacrymale, on la saisit avec une pince, et on la détache à petits coups, avec les ciseaux courbes. Plusieurs chirurgiens veulent qu'on la respecte, quand elle n'est pas malade; son ablation, dans tous les cas, est recommandée par Chelius, Jaeger, Rosas, Sanson et la plupart des ophthalmologistes. Je partage la dernière opinion. Rien ne me garantit, en effet, que cet organe ne deviendra pas le point de départ d'une dégénérescence nouvelle; s'il s'atrophie, il devient inutile; aucune considération ne saurait donc militer pour sa conservation[1]. La glande extraite, l'opérateur explorera avec soin les parties molles restées dans l'orbite et les parois de cette cavité, à l'aide de la vue et surtout à l'aide du toucher, conduisant successivement sur les divers points le petit doigt ou l'indicateur. Tout le tissu cellulaire dont la consistance est altérée sera emporté avec les ciseaux, dont on seconde au besoin l'action par les pinces ou l'érigne. Il vaut mieux, en thèse générale, en extirper une

[1] On a dit que l'ablation de la glande lacrymale exposait à la lésion du cerveau, qui n'est protégé en ce point que par une lame osseuse très-mince. On a encore reproché à cette manœuvre de prédisposer à la carie et à la nécrose de l'orbite. Ces craintes me paraissent chimériques.

trop grande quantité que trop peu ; on en enlèvera surtout le plus possible, quand la maladie pour laquelle on opère est une orbitocèle cancéreuse. Si des parties indurées étaient fortement soudées aux os, il faudrait racler ceux-ci avec le scalpel, ou même avec la rugine ; on procédera notamment avec les plus grandes précautions lorsqu'on agit sur la paroi interne qu'on peut briser par le moindre effort. Quant à l'introduction du cautère actuel dans la profondeur de l'orbite, c'est là un moyen que le voisinage du cerveau rend trop dangereux, quand on l'applique surtout à la voûte de cette cavité, pour que nous en recommandions l'emploi.

TROISIÈME CONDITION. (Globe et paupières affectés.)—Quand les voiles palpébraux participent à la dégénérescence cancéreuse dont l'œil est atteint, il devient urgent de les enlever avec lui. L'on a le plus communément recours à cette opération, dans les cas où la maladie a débuté par l'un ou l'autre de ces voiles.

S'agit-il de ne sacrifier qu'une seule paupière, en même temps que le globe, le chirurgien, armé d'un bistouri à tranchant convexe, circonscrit les tissus palpébraux altérés par une incision en demi-lune, qui doit tomber sur des parties saines. Les adhérences du fragment ayant été détruites, si ce n'est celles qui l'unissent au bulbe, on emporte ce dernier suivant les principes développés ci-dessus, avec cette différence qu'on entraîne avec la tumeur oculaire le segment palpébral qui fait corps avec elle. Lorsque les deux paupières doivent être comprises dans l'extirpation, on les contourne, le long de la circonférence de l'orbite, par deux incisions semi-elliptiques, puis l'on continue l'opération comme dans le cas qui précède.

PANSEMENT. SUITES DE L'OPÉRATION. — Nous avons vu des chirurgiens introduire dans la fosse osseuse une toile fenêtrée graissée de cérat, et accumuler sur ce linge, comme dans un sac, des couches d'amadou et de charpie, plaçant ensuite des plumasseaux et des compresses sur les voiles palpébraux et terminant par de nombreux tours de bande. Un tel pansement est fatigant et douloureux sans profit. On applique sur la région de la blessure des compresses imbibées d'eau froide ou glacée; puis, quand le sang est arrêté, ou si l'écoulement de ce fluide se prolongeait par trop, l'on rapproche les bords palpébraux, et l'on place sur eux un petit plumasseau de charpie qu'on soutient par des bandelettes adhésives, de manière à clore exactement l'orifice palpébral. Rosas, qui a recours à ce mode de pansement, n'a presque jamais rencontré d'hémorrhagie qui le forçât de pratiquer le tamponnement de l'orbite. Le sang, en effet, qui s'épanche dans cette cavité, est arrêté par les paupières et par l'obstacle qui en bouche l'ouverture ; des caillots se forment, et sous l'influence, en outre, du décubitus dorsal, tout écoulement au dehors devient presque impossible. Dans le cas où l'on aurait jugé utile d'inciser la commissure externe, on la réunirait par la suture ou des bandelettes agglutinatives.

Le pansement auquel il faut avoir recours, à la suite de la dernière opération que nous avons décrite, consiste dans un linge fenêtré enduit de cérat, dont on recouvre les racines saignantes du voile ou des voiles extirpés. L'on applique ensuite des plumasseaux de charpie et une compresse longuette qu'on assujettit au haut de la tête, à l'aide de deux ou trois épingles.

Nous ajouterons ici quelques mots sur les moyens curatifs que réclament les principaux accidents qui peuvent succéder à l'ablation du bulbe. S'il survenait une hémorrhagie abondante, ce qui est rare, il faudrait tamponner l'orbite avec de l'amadou et de la charpie, exercer sur cette masse une pression modérée avec le monocle, et insister sur le décubitus dorsal. Jüngken prescrit de n'avoir recours au tamponnement qu'après avoir vainement tenté d'arrêter l'écoulement du sang avec de la glace que l'on introduit dans la cavité osseuse. Roux a effectué, dans des circonstances semblables, la ligature du tronc de l'ophthalmique; d'autres en conseillant la torsion; Carron du Villards rapporte que Lisfranc parvint à se rendre maître d'une hémorrhagie formidable, en plaçant sur l'artère une pince *valet à patin*, qui fut maintenue dans l'immobilité par la charpie et un bandage. Le perchlorure de fer ne doit point être oublié dans les accidents de ce genre.

Lorsque le cerveau vient à s'affecter, on emploie les émissions sanguines, les applications réfrigérantes sur la tête, les sinapismes, les purgatifs, le calomel, etc., imprimant à la médication un degré d'énergie proportionné à la force du sujet et à l'intensité des symptômes. Si la cicatrisation était entravée par un état d'atonie de la plaie, on devrait stimuler l'inflammation languissante par des injections dans l'orbite avec la décoction de quinquina, le vin miellé, la liqueur de Labarraque, l'alcool camphré, etc., y insuffler, à l'aide d'un tuyau de plume, de l'alun pulvérisé, comme le fait Rosas, cautériser avec la pierre infernale ou avoir recours à de la charpie enduite d'onguent styrax, de baume d'Arcæus, etc. Il peut enfin arriver, plus ou moins longtemps après l'extirpation de l'œil, que les douleurs se réveillent et que le cancer renaisse dans un point de la fosse orbitaire. Force est alors de recourir de nouveau à l'instrument tranchant ou aux caustiques. Dans quelques cas, les désordres sont tels que la seule ressource qui reste à l'homme de l'art est de chercher à calmer les souffrances par la ciguë, la jusquiame, l'eau de laurier-cerise, l'acide prussique médicinal, l'opium, etc., remèdes qu'on emploie et à l'intérieur et comme topiques.

Un homme sur lequel Lisfranc pratiqua, en notre présence, l'extirpation de l'œil à la Pitié, fut mis à la demi-portion de l'hôpital, aussitôt après l'établissement de la suppuration. Nous avons entendu ce professeur insister sur les dangers de l'abstinence chez les malades affectés de grandes plaies suppurantes. Si vous ne leur donnez pas quelques aliments, disait-il, leur corps sera, pour ainsi dire, obligé de vivre de sa propre substance, et vous aurez à craindre une résorption purulente.

Rosas et plusieurs autres auteurs recommandent d'établir une dérivation chronique, à la suite de l'ablation du bulbe, par l'application d'un exutoire au bras. Il ne peut y avoir qu'avantages à se conformer à ce conseil.

HISTORIQUE.—Les écrits des auteurs de l'antiquité ne contiennent aucun vestige de l'opération qui fait l'objet de ce travail. D'après les recherches de Jüngken et de Rosas, Alexandre Benedetti, chirurgien italien, fut le premier qui en fit mention dans un ouvrage intitulé : *Omnium morborum signa*, et publié en 1539. Georges Bartisch, oculiste de Dresde, qui écrivait en 1583, cernait le

globe et vidait l'orbite avec un couteau recourbé, sous forme d'une cuiller tranchante, dont on peut voir la représentation dans le traité de Pellier[1]. Chez un magistrat que Fabrice de Hilden opéra en 1596, ce chirurgien engagea la masse cancéreuse, qui proéminait fortement au dehors, dans un sac de cuir à coulisse, dont l'ouverture fut fermée par le serrement des cordons; armé d'un bistouri ordinaire, il coupa circulairement la conjonctive, le long des racines des voiles palpébraux, puis acheva la dissection avec un couteau courbe sur le plat et mousse à son extrémité; le malade guérit. Si, parmi les chirurgiens qui vinrent après Fabrice, il en est qui se conformèrent à ses préceptes ou à ceux de Bartish, d'autres eurent recours à des procédés absurdes et cruels. C'est ainsi que des opérateurs, après avoir divisé des yeux cancéreux ou réputés tels, par une incision cruciale, en excisaient successivement les lambeaux avec les ciseaux ou le bistouri, et que chez un habitant de Leyde, dont parle Bartholin, et qui succomba quatre jours après l'opération, le globe fut arraché avec des tenailles, d'après l'avis de l'anatomiste Jean Walœus.

Louis, dont le beau travail nous a fourni une partie de ces détails[2], recommanda le premier de couper le nerf optique et les muscles qui l'environnent, avec les ciseaux courbes sur le plat. Ces derniers, et un bistouri, avec lequel on dissèque la tumeur jusqu'au fond de l'orbite, composent l'appareil instrumental de cet opérateur.

On considère généralement Desault comme ayant eu le premier l'idée de la division préalable de la commissure externe. M. Velpeau l'attribue à Acrel.

Après avoir séparé l'œil de la voûte de l'orbite, à l'aide du bistouri, et taillé le pédicule avec les ciseaux courbes, Dupuytren renversait la tumeur vers la joue en la faisant basculer d'arrière en avant, puis achevait de la détacher avec le dernier instrument. Quand elle était très-saillante, Dupuytren engageait à plat, entre le globe et la partie moyenne de la paupière supérieure, un bistouri droit, en dirigeait le tranchant en avant, ponctionnait ce voile, et le fendait verticalement, de son bord adhérent à son bord libre. Ce procédé n'a obtenu aucune faveur. Bien qu'après l'opération, Dupuytren réunissait, par la suture entortillée, les deux moitiés de la paupière, la lésion de cet organe, destiné à fournir à l'orbite un opercule naturel, me paraît un inconvénient à éviter. Il ne m'est, d'ailleurs, nullement prouvé qu'un tel expédient démasque aussi largement les parties que celui de Desault ou d'Acrel.

Après avoir extirpé l'œil, Travers arrête l'hémorrhagie au moyen d'une éponge qu'il fixe dans l'orbite, et introduit, les jours suivants, dans cette cavité, des cataplasmes émollients enveloppés de mousseline.

[1] Pellier, *loc. cit.*, t. II, pl. XXVI, fig. 2.
[2] *Mémoires de l'Académie de chirurgie* (édition Fossone, t. VI, p. 495).

LIVRE III

MALADIES DES ANNEXES DE L'ŒIL.

CHAPITRE PREMIER.

MALADIES DE L'ORBITE.

Les affections dont nous traiterons dans ce chapitre se présentent sous forme de tumeurs, qu'on a qualifiées du nom générique d'*orbitocèles*. Elles offrent des variétés nombreuses dont le diagnostic est l'un des points les plus épineux de la pathologie ophthalmique.

Les orbitocèles prennent naissance dans le tissu cellulaire extérieur à l'appareil musculaire de l'œil ou entre cet appareil et le globe. Tantôt elles sont immobiles et parfois même soudées aux parois osseuses de l'orbite, tantôt elles jouissent d'une mobilité plus ou moins marquée. Constituées dans quelques cas par le développement anormal d'une partie organique contenue dans la fosse orbitaire, elles dérivent, dans d'autres, du dépôt d'une production pathologique. Elles peuvent être solides, molles, spongieuses, liquides, akystiques ou kystiformes. Quelles que soient, d'ailleurs, les conditions de ces tumeurs, il est permis d'établir que leurs caractères ne se dessinent avec quelque netteté que quand elles se développent de prime-abord près l'ouverture antérieure du cône orbitaire, ou, quand nées plus profondément, elles deviennent, en grossissant, sous-palpébrales. Mais, lorsqu'elles occupent le fond de l'orbite et que le déplacement de l'œil est le seul indice de leur existence, elles échappent fréquemment à nos sens, quelque exercés qu'ils soient, et leur nature ne peut être, le plus souvent, que soupçonnée, d'après quelques circonstances concomitantes.

Ces affections ont pour caractère spécial et commun de propulser le globe hors de sa cavité naturelle (exophthalmos ou exorbitisme), en le refoulant vers le point opposé à celui qu'elles ont élu pour siége. Tantôt directe, et tantôt oblique, l'extrusion peut exister dans les simples engorgements inflammatoires ou œdémateux, comme dans les tumeurs à marche lente et chronique. Il est facile de prévoir les autres accidents que sont susceptibles d'occasionner ces lésions. L'un des plus communs est l'amaurose; elle reconnaît ici généralement pour causes la compression et le tiraillement du nerf optique (p. 668). Une mydriase, dans

des cas plus rares, est rationnellement imputable à une compression du ganglion ophthalmique. Certains sujets deviennent myopes, d'autres presbytes, conditions qui, dans quelques circonstances, paraissent provenir du siége, de la forme ou des dimensions de la tumeur. Une myopie peut survenir quand l'obstacle est constitué de telle sorte qu'il presse plus particulièrement sur les parties latérales du globe, d'où l'allongement de son diamètre antéro-postérieur. La région postérieure de l'organe est-elle comprimée par une tumeur logée au fond de l'orbite et qui tend à chasser l'œil directement en avant, une presbytie peut s'établir par la diminution du diamètre antéro-postérieur. Notons encore la gêne et la difficulté des mouvements du bulbe, la sensation d'une pression incommode accusée par les malades, et, parfois, des douleurs vives, qui s'irradient dans la tête et les ramifications de la cinquième paire. Tant que les paupières continuent à ombrager l'œil, ce dernier n'est pas en général sensiblement altéré dans sa structure ni dans sa forme; mais, lorsque les voiles commencent à ne plus le soustraire aux influences extérieures, la conjonctive s'injecte et l'on peut voir survenir des ophthalmies de tous genres, le pannus, l'exophthalmie fongueuse, parfois même la perte de l'organe. Habituellement, les phénomènes morbides apparaissent avec lenteur, parce qu'ils sont liés à des affections presque toujours chroniques. Lorsque le bulbe est repoussé vers l'une des parois de la cavité qui le contient, une diplopie existe ordinairement dès le principe.

Les accidents dont nous venons d'esquisser le tableau peuvent surgir encore sous l'influence de lésions primitivement formées dans les cavités circonvoisines, mais qui, en se développant, ont fait irruption dans l'enceinte orbitaire, ou l'ont rétrécie, en en refoulant les parois vers le globe. Nous citerons les fongus de la dure-mère, les encéphalocèles; des abcès, des hydropisies, des hydatides, des tumeurs enkystées ou autres, des corps étrangers dans les sinus frontaux; des productions fibreuses, des masses fongueuses, des anévrysmes par anastomose dans l'antre d'Hyghmore; des polypes des fosses nasales. Quant aux opérations extra-orbitaires qui peuvent être nécessitées par quelques-unes des lésions ci-dessus énoncées (perforation des sinus frontaux ou du sinus maxillaire, pour l'évacuation de collections purulentes, extirpation de corps morbides, etc.), nous renverrons le lecteur aux traités généraux de chirurgie. Quelques affections de la glande lacrymale, dont nous parlerons au chapitre IV, peuvent être classées encore dans la catégorie des orbitocèles.

SECTION I.

OSTÉITE, CARIE, NÉCROSE, EXOSTOSE ET OSTÉO-SARCOME DE L'ORBITE.

CARACTÈRES ANATOMIQUES ET PHYSIOLOGIQUES. — Les parois osseuses de l'orbite sont susceptibles de s'enflammer dans une région plus ou moins étendue. La détermination d'une périostite franche, d'une phlegmasie primitive ou secon-

daire, uniquement bornée au périoste orbitaire, me paraît impossible dans l'état actuel de la science. Il y a lieu de penser que c'est à une ostéite superficielle que sont dus les décollements du périoste et les épanchements qui, s'accumulant sous lui, peuvent donner lieu à ces tumeurs, adhérentes à leur base, et qu'on a qualifiées de périostoses, d'hypérostoses, de nodus osseux.

Quelques observateurs admettent que c'est plus particulièrement par le périoste orbitaire (périorbitis aiguë) que les érysipèles de la face se transmettent au cerveau; on a cité des faits de ce genre dans lesquels il a été trouvé phlogosé, décollé et en suppuration dans sa couche profonde (abcès sous-périostiques). C'est à la périorbitis chronique qu'on a le plus souvent affaire. La syphilis en est peut-être la cause la plus commune (p. 704); l'exophthalmos, susceptible de se manifester chez les sujets entachés de vérole constitutionnelle, peut être dû en grande partie à cette complication. Il faut rechercher, dans de tels cas, s'il n'existerait pas en dedans des arcs supérieur et inférieur de l'orbite un gonflement dur et plus ou moins élastique. M. Hamilton fait observer que cette tuméfaction du périoste peut être assez considérable pour empêcher la paupière supérieure de se relever et de démasquer l'œil. Des douleurs, s'exaspérant par la chaleur du lit, sont susceptibles de s'associer à cet exorbitisme. Dans d'autres circonstances, et notamment chez les jeunes sujets lymphatiques de trois à quatre ans, beaucoup plus rarement chez ceux de douze à quatorze ans, d'après Jaeger, une ostéite à marche sourde est bornée seulement à une partie des surfaces osseuses.

La terminaison de l'ostéite orbitaire peut avoir lieu par résolution, par suppuration (carie), par mortification (nécrose) ou par induration permanente.

La possibilité de la résolution de ces tumeurs nous est surtout démontrée par les résultats merveilleux, dans l'espèce, du traitement antisyphilitique. Boyer parle d'un homme affecté depuis plus de dix années d'une exostose des parois du sinus maxillaire gauche; l'œil était repoussé en avant, le nez déjeté vers la droite, la narine bouchée, la voûte palatine un peu bombée; le mal était depuis longtemps stationnaire. Après avoir obtenu d'un homme de l'art une prescription pour une forte quantité de liqueur de Van Swieten, il se servit huit fois, chez différents pharmaciens, de la même ordonnance, prit ainsi, sans être guidé par un médecin, et dans l'espace de moins de trois mois, 7 grammes de sublimé corrosif, et eut le bonheur de guérir. La rentrée du bulbe dans ses limites naturelles, et la cessation de tous les phénomènes qui dépendaient de la tuméfaction osseuse furent les résultats de la disparition de cette dernière.

Bien qu'une carie puisse se développer dans une partie très-reculée de l'enceinte orbitaire, je l'ai plus souvent rencontrée dans la moitié antérieure de cette cavité et parfois le long de l'arc supérieur ou inférieur de l'orbite. La plupart des cas que j'ai notés avaient pour cause déterminante une contusion, et pour cause prédisposante une diathèse syphilitique, une constitution plus ou moins viciée. Par suite d'un coup de pied de cheval reçu à la face, un loueur de voitures fut atteint d'un abcès de l'orbite gauche, avec carie de la voûte de cette cavité. Quelques années auparavant, cet homme avait contracté une syphilis qui avait été tellement tenace que les maux de gorge, les douleurs ostéocopes, etc.,

n'avaient disparu qu'au bout de trois ans. J'ai connu une jeune fille lymphatique qui fut attaquée d'une carie de l'orbite trois mois après qu'elle se fut heurté le front contre l'angle d'une chaise. La tumeur ayant été ponctionnée, tout allait bien du côté de l'œil, quand l'enfant succomba dans le marasme et avec un abcès par congestion à l'aine droite, que Sanson attribua à une carie de l'os des iles. Lors de mon séjour à Vienne, Jaeger ouvrit une orbitocèle purulente, accompagnée d'une carie de la paroi supérieure de l'orbite, chez un militaire d'un teint blême, d'une constitution éminemment cachectique, et qui, quelques mois auparavant, avait eu la gale, puis un impétigo du cuir chevelu. Quoi qu'il en soit, la carie de l'orbite débute habituellement par une tumeur régnant le long de l'arc supérieur ou inférieur de l'orbite, tumeur circonscrite, plus ou moins élevée, élastique. Comme dans cette période du mal, elle est constituée par une saillie du périoste décollé et soulevé par un liquide sous-jacent, il n'est pas rare que des praticiens l'aient prise pour un kyste. Le globe est plus ou moins refoulé vers la partie opposée à celle qu'occupe la lésion osseuse. Chez la jeune fille dont il a été précédemment question, cet organe était déprimé à 8 ou 10 millimètres plus bas que son congénère, et la moitié externe du sourcil était portée en haut, la maladie ayant envahi la paroi supérieure de la cavité. La paupière qui lui correspond est communément frappée d'un certain degré d'œdème. Si l'affection, dont la marche est lente, est abandonnée à elle-même, la peau, qui la limite en avant, devient rouge, parfois violacée; la protubérance contracte une fluctuation plus ou moins marquée et devient culminante; elle s'ouvre enfin, passe à l'état fistuleux et donne issue à un pus sanieux, mal lié. Un stylet mousse, engagé dans l'orifice, trouve l'os découvert et rugueux; son extrémité traverse un mélange de parties molles et de parties dures qui forment la substance de l'os carié. Peu à peu la cavité se déterge, se couvre de granulations, se rétrécit et se cicatrise, le tégument externe de la paupière se rétractant en infundibulum vers l'os auquel il se soude. Ainsi se trouve souvent engendré l'ectropion ou le lagophthalmos, surtout quand l'abcès, abandonné à lui-même, a détruit une partie considérable du tissu cellulaire et a décollé la peau dans une grande étendue. On a vu la collection purulente se frayer une route vers la narine, vers l'antre d'Hyghmore. Son irruption dans la cavité crânienne a plus d'une fois causé la mort, d'où le principe d'ouvrir ces tumeurs d'aussi bonne heure que possible.

Les portions d'os que l'exfoliation fournit dans la carie de l'orbite se présentent sous forme de minces esquilles, qui sortent avec le pus du sein de la plaie. Les fragments nécrosés de quelque importance n'existent habituellement que par suite de lésions traumatiques graves, et surtout produites par des armes à feu. En exerçant ses ravages sur le système osseux, la lèpre en engendre souvent la nécrose, et c'est notamment à la face, et plus particulièrement à l'orbite, qu'on observe, d'après Carron du Villards, ces mutilations hideuses.

L'induration permanente des parois de l'orbite présente parfois la forme appelée *exostose éburnée*. Occupe-t-elle une partie rapprochée du rebord orbitaire, le toucher constate une saillie dure, arrondie, unie, parfois inégale, se continuant avec les surfaces osseuses limitrophes.

Quelques tumeurs faisant corps avec les os orbitaires et de consistance fongueuse, charnue, lardacée, etc., ont été trouvées munies d'éléments fibroplastiques, de médullocelles, de myéloplaxes, de vaisseaux, etc. C'est à ces tumeurs mal définies qu'on a imposé la désignation générique d'ostéo-sarcomes de l'orbite.

TRAITEMENT. — Il est digne de remarque que l'ostéite est généralement rebelle au traitement antiphlogistique. Une médication spéciale, dirigée contre la diathèse qui lui a donné lieu, et les hydrargyriques, fournissent le plus de chances de réussite. Un bon nombre de praticiens sont d'avis que, dans les suppurations osseuses, surtout celles de la face, le mercure, qui a pu convenir jusque-là, cesse habituellement d'être avantageux et peut même aggraver la maladie, notamment lorsqu'il engendre la salivation. Ce n'est pas, dit le docteur Ricord, qu'il faille toujours y renoncer dans cette circonstance; mais, ici plus qu'ailleurs, on doit en surveiller minutieusement l'emploi. Dans un cas d'exophthalmos, qualifié de syphilitique, j'ai vu ce praticien prescrire de prendre chaque jour trois verres d'une décoction de quassia amara, avec addition dans chaque verre d'une cuillerée à bouche d'un mélange de 500 grammes de sirop de gentiane et de 30 grammes d'iodure de potassium. Il conseilla en outre d'appliquer successivement des vésicatoires au front, à la tempe et derrière l'oreille, du côté affecté, et de les panser avec une pommade composée de parties égales d'onguent mercuriel double et de pommade épispastique. Tyrrell se loue beaucoup aussi des vésicatoires volants autour de l'orbite et des frictions avec la pommade iodée. Les jeunes sujets lymphatiques seront plus particulièrement soumis à l'administration du proto-iodure de fer.

Dès qu'une tumeur, appéciable à l'extérieur, fera soupçonner une carie de l'orbite, on se hâtera d'y plonger la lancette ou le bistouri et de vérifier avec le stylet les conditions du fond de la plaie. Il y aura lieu de débrider largement et profondément; l'incision suivra la direction des fibres de l'orbiculaire. Plus on s'éloignera, dans son exécution, du bord libre de la paupière, et plus l'on aura de chances d'éviter l'ectropion ou de rendre celui-ci moins préjudiciable à l'organe visuel. On fera coucher le malade sur le côté, pour faciliter l'écoulement du pus; on introduira journellement entre les lèvres de la plaie une petite mèche de charpie, qui tiendra l'ouverture béante jusqu'à la guérison de la surface osseuse. Le travail est-il languissant, on l'activera et on sollicitera la rapide exfoliation de l'os, en imbibant les mèches de laudanum de Sydenham, de teinture de myrrhe ou d'iode, d'un mélange de baume opodeldoch et d'huile de lin. On peut encore, si la guérison se fait trop attendre, toucher superficiellement l'os malade avec un crayon de nitrate d'argent introduit dans le foyer. Les injections d'une solution de sulfate de cuivre ont invoqué quelques succès.

Un fragment d'os nécrosé peut-il être séparé des parties limitrophes, ce dont on s'assure à l'aide d'un stylet boutonné qu'on introduit dans la fistule, il faut en délivrer l'économie par le débridement de l'orifice fistuleux, par des incisions méthodiques faites à la peau, par des mouvements qu'on imprime souvent au séquestre, par des injections, par tous les expédients, en un mot, que l'art nous indique.

L'extirpation des exostoses éburnées ou autres, qui se trahissent à l'extérieur par des signes appréciables à nos sens, est bien certainement le point le plus épineux de la thérapeutique chirurgicale des affections osseuses de l'orbite. Nous pourrions citer à cet égard quelques faits fournis par les annales de l'art: celui de Schott, qui, dans une exostose qui occupait les cinq sixièmes de la capacité orbitaire, creusa, pour ainsi dire, avec la gouge et le maillet, une orbite nouvelle; celui de M. Maisonneuve, qui, dans une opération qui dura plus d'une demi-heure, employa successivement la scie à molette de M. Charrière, celle de M. Martin, les pinces de Liston, qui se brisèrent deux fois sous les efforts réunis du chirurgien et des aides, un ciseau à froid, violemment percuté par un maillet [1]; une observation enfin de M. Stephenson, qui mit en œuvre la scie de Hey, des leviers, de fortes tenailles [2]. Malgré les succès annoncés par les auteurs de ces tentatives hardies, il ne faut en déduire des corollaires pratiques qu'avec réserve. Très-probablement, neuf fois sur dix, la nature ne secondera pas avec autant de bonheur les efforts de l'homme de l'art.

SECTION II.

INFLAMMATIONS PHLEGMONEUSES, ŒDÈME ET EMPHYSÈME DE LA CAVITÉ ORBITAIRE.

Article 1. — Phlegmon et abcès de l'orbite.

Le phlegmon orbitaire se présente tantôt à l'état aigu, tantôt à l'état subaigu ou chronique.

CARACTÈRES ANATOMIQUES ET PHYSIOLOGIQUES. — 1° *Forme aiguë.* — Il y a lieu de songer à une inflammation phlegmoneuse aiguë de l'orbite quand le malade éprouve, dans les profondeurs de cette cavité et dans la tête, des douleurs sourdes, pulsatives et un sentiment de tension et de plénitude derrière le globe. La fièvre, l'abattement sont d'ordinaire associés à ces symptômes. Les élancements douloureux peuvent devenir assez violents pour se propager à toute la partie correspondante de la face et priver le malade du sommeil. Poussé par l'obstacle placé derrière lui, l'œil quitte peu à peu sa position. L'exophthalmie est directe ou oblique. Les paupières sont rouges, œdématiées; la conjonctive oculaire est enflammée et boursouflée. Les mouvements des voiles palpébraux et ceux du globe sont gênés; parfois l'œil est comme fixe. Le malade se plaint souvent de photopsie; la vue se trouble; elle est rarement abolie. La phlegmasie aboutit à la résolution ou à la suppuration. Quand le dernier mode de terminaison s'établit, une tumeur fluctuante apparaît le plus communément vers le repli rétro-tarsien; elle s'ouvre et livre passage à un pus jaune et épais. L'évacuation s'effectue, dans quelques circonstances, au dehors des paupières, vers

[1] Consultez, pour les détails de cette observation, l'*Union médicale*, année 1853, p. 378, et le *Bulletin de thérapeutique*, t. XLV, p. 177.

[2] *Gazette médicale*, année 1855, p. 587.

le bord de l'orbite. Tous les symptômes se calment dès lors; le globe reprend sa position, et la guérison finit par être complète. Une telle issue n'est pas constante. L'œil peut se perdre par la suppuration de ses membranes et l'écoulement de ses humeurs; parfois les désordres phlegmasiques ont eu pour suites l'amaurose, le strabisme par adhérences; on a vu la mort survenir par une propagation de l'inflammation au cerveau ou le passage du pus dans la cavité crânienne.

La forme dont il est ici question est rare. Une remarque digne d'intérêt a été émise, en ce qui concerne son diagnostic, par le docteur Rambaud, ancien interne de M. Pétrequin. Sous l'influence du contact permanent de l'air et du mouvement phlegmasique, le chémosis séreux, qui englobe la cornée, est susceptible de se convertir en un chémosis phlegmoneux, de telle sorte qu'on peut être porté à croire qu'il s'agit, dans l'espèce, d'une ophthalmie purulente. De plus, si l'exophthalmie est légère, il est souvent fort difficile de la reconnaître, par suite de la présence de ce chémosis, qu'il soit d'ailleurs séreux ou inflammatoire, la tuméfaction qui en résulte dérobant à l'observateur la saillie de l'organe.

Le phlegmon aigu de l'orbite peut reconnaître pour causes toutes les influences capables de donner lieu aux ophthalmies. Il parut être produit par l'insolation chez l'un de mes malades. Chez un autre, âgé de quatre ans, il fut attribué à ce qu'on lui avait plongé la tête dans l'eau froide, pendant qu'il était en sueur. L'abcès s'ouvrit, sous la paupière supérieure, sept jours après l'invasion du mal; le pus qui s'écoula fut copieux; l'enfant sortit immédiatement après de l'accablement dans lequel il était plongé et recouvra l'appétit et le sommeil. Maintes fois, dans les érysipèles de la face, des collections purulentes se forment dans le tissu cellulo-adipeux de l'orbite. Nous citerons encore les contusions, les blessures par les armes à feu, par l'explosion des mines, et l'introduction des corps étrangers dans la fosse orbitaire. Chez un enfant d'un mois, cité par le docteur Roché, un abcès de cette cavité, avec exophthalmie, eut pour source un pédicelle d'avoine long de deux centimètres et demi; le jeune sujet couchait habituellement sur un oreiller et sur une paillasse remplis de balles d'avoine. Chez un autre malade, le docteur Teirlinck rapporta l'accident à l'avulsion d'une dent molaire de la mâchoire supérieure, l'irritation déterminée par cette opération s'étant propagée de l'alvéole au tissu cellulo-graisseux de l'orbite. Dans quelques circonstances, enfin, il y a ophthalmite (p. 300), soit que l'inflammation ait débuté par l'œil, soit qu'elle ait pour point de départ le tissu cellulo-adipeux de la cavité orbitaire.

2° *Formes subaiguë et chronique.*— Cette variété morbide, qu'on rencontre notamment chez les jeunes sujets strumeux et cachectiques, n'atteint qu'une portion du tissu cellulaire de l'orbite et peut, tôt ou tard, se compliquer d'ostéite et de carie. Quand l'inflammation siége profondément, il arrive presque constamment qu'on ne la reconnaît que quand une collection purulente s'est établie et fait saillie en dehors. Le mal est-il antérieurement placé, on constate, dans un point de l'une ou de l'autre paupière, un gonflement souvent mal circonscrit, à peu près indolore. Après être resté plus ou moins longtemps sta-

tionnaire et avoir fréquemment offert les caractères d'une induration de nature froide, la tumeur s'échauffe, devient douloureuse, pulsative, et l'abcès qui en résulte (abcès froid ou scrofuleux) se vide au dehors, laissant souvent après lui des cicatrices difformes.

TRAITEMENT. —L'extrusion du globe dépend-elle d'une inflammation aiguë du tissu cellulaire de l'orbite, il faut se hâter d'avoir recours aux émissions sanguines copieuses, aux mercuriaux, aux purgatifs, etc. Lorsque, la résolution du phlegmon n'ayant pu être obtenue, l'on reconnaît que la suppuration est établie, on doit lui fournir une issue, avec l'instrument tranchant, à l'endroit du grand pli conjonctival qui fait le plus de saillie. La paroi externe de l'une des paupières offre-t-elle une fluctuation qui dénote que la collection tend plutôt à s'évacuer par ce point, c'est là, et vers l'arc orbitaire correspondant, qu'on doit exécuter la perforation, en suivant la direction des fibres de l'orbiculaire. L'abcès vidé, on maintient, durant quelques jours, une petite pièce de linge fin ou une mèche de charpie dans l'orifice de la plaie, à moins que celle-ci ne s'ouvre au grand pli de la conjonctive, cas dans lequel une tente, placée à demeure entre le voile et le bulbe, ne pourrait être supportée. Il est bien entendu que si les accidents dépendent de la présence d'un corps étranger, la première indication sera d'en effectuer l'extraction.

La forme à allure sourde et chronique réclame l'intervention des topiques résolutifs (onguent napolitain associé au camphre ou au chlorhydrate d'ammoniaque; pommades iodées avec extrait de ciguë; pommades à l'oxyde noir de cuivre); on prescrira un traitement général en harmonie avec les conditions du sujet. La tumeur est-elle devenue le siége d'un travail suppuratif, on donne issue au pus, à la faveur d'une large incision qui pénètre jusqu'au fond du foyer morbide. Le traitement consécutif consistera dans l'emploi de topiques destinés à solliciter le dégorgement des parties; on s'efforcera plus tard de conduire la cicatrisation à bonne fin, et si le travail est languissant, on l'activera par la teinture d'iode, le vin aromatique, et, au besoin, par l'application des caustiques.

Article 2.— Hypérémie et infiltration du tissu cellulo-adipeux de l'orbite.— De la cachexie dite exophthalmique (maladie de Basedow).

Sous l'influence d'une polyémie cérébro-oculaire, quelques sujets peuvent être affectés d'exophthalmos par une turgescence vasculaire du tissu cellulo-adipeux de l'orbite. J'ai vu cet accident se constituer aux deux yeux et se dissiper avec rapidité par l'emploi des antiphlogistiques (p. 615).

Qui ne sait que la scarlatine engendre facilement des infiltrations aqueuses, telles que l'anasarque, l'ascite, l'hydrothorax, l'hydrocéphalie? Elles surgissent principalement en hiver, quand les malades ne se préservent pas avec soin de l'impression du froid. Parfois ces hydropisies consécutives attaquent la moitié, au moins, des convalescents. On a vu, dit Alibert, des épidémies dans lesquelles tous en étaient frappés.

Observation LXXXVIII[1]. — Joséphine Bouquin, âgée de deux ans et demi, fut conduite à mes consultations cliniques le 22 novembre 1848. L'œil gauche, chez elle, était doué de ses propriétés physiologiques. L'œil droit proéminait assez pour ne pouvoir être complétement masqué par les paupières; il était dévié vers la tempe. La conjonctive montrait à peine quelques traces d'injection. Bien que la vision fût conservée, la jeune malade avait un air étonné et hagard, par suite, bien certainement, de la diplopie, qui devait provenir de la désharmonie des axes visuels.

Justement alarmée de cet état, pour lequel une opération chirurgicale avait été proposée, la mère annonça que, dans la première semaine de novembre, sa fille avait été atteinte d'une scarlatine, qui avait parcouru ses périodes sans inspirer d'inquiétude. Lors de la desquamation, la face se gonfla, et l'on constata la protubérance du globe, après la cessation à peu près complète de cet œdème. Diagnostiquant un exophthalmos par infiltration du tissu cellulo-adipeux de l'orbite, je conseillai des bains de vapeurs à domicile, des frictions derrière les oreilles avec une pommade additionnée d'huile de croton, des onctions sur le front avec l'onguent napolitain camphré et les poudres de Plummer. Je prescrivis qu'on prît toutes les précautions nécessaires pour que l'enfant fût tenue chaudement.

Le 27, le globe paraît moins saillant; le strabisme divergent persiste, bien que plus faible peut-être. La cornée droite semble gagner sans obstacle le grand angle, quand l'autre œil se porte du côté de la tempe qui lui correspond.

Des éléments thérapeutiques analogues à ceux que nous avons précédemment cités, la tisane de bourrache, avec addition de teinture de semences de colchique, quelques minoratifs, etc., composèrent la suite de la médication jusqu'au 12 décembre suivant, époque à laquelle j'eus la satisfaction de constater une guérison radicale.

La disposition récemment décrite sous le nom de *cachexie exophthalmique* ou d'*exophthalmie cachectique* a donné lieu, il faut en convenir, à de bien étranges suppositions. Le docteur Stokes y voit une forme spéciale de névrose cardiaque. Dans son opinion, la maladie consisterait dans une altération fonctionnelle caractérisée par une excitation permanente du cœur et des artères du cou, à laquelle se joignent, comme épiphénomènes, l'extrusion des globes et le gonflement de la thyroïde[2]. M. Aran invoque une affection primitive du grand sympathique, théorie vers laquelle incline le professeur Trousseau[3]. Nous croyons que, dans les conditions qui nous occupent, l'exorbitisme doit être rapporté tantôt à une stase sanguine vers le réseau vasculaire de l'orbite, chez les sujets enclins aux congestions céphaliques ou sous l'influence d'une lésion quelconque capable de gêner la circulation de cette cavité, tantôt à un engorgement œdémateux de son tissu cellulaire, tantôt enfin à ces deux conditions réunies et en vertu desquelles l'enceinte orbitaire devient insuffisante à loger les parties

[1] Ch. Deval, *Observation d'un exophthalmos survenu après la scarlatine* (*Annales d'oculistique*, t. XXI, p. 139).

[2] Demours cite le fait d'une jeune fille, âgée de onze ans, dont l'œil gauche proéminait de trois ou quatre millimètres environ depuis trois années. « Elle a, dit-il, depuis sa naissance, une prédisposition à un engorgement de la thyroïde. Sa mère, qui a apporté en naissant la même prédisposition, a un goître depuis sa première couche. Il a augmenté après les deux suivantes, et a acquis le volume d'une très-grosse pomme. »

[3] *Gazette hebdomadaire*, année 1860, p. 834.

qu'elle contient dans son état habituel. Il y a lieu de remarquer, d'ailleurs, que plusieurs des malades de ce genre ont été trouvés atteints de désordres organiques du système circulatoire; d'autres étaient sous l'empire d'une chloro-anémie poussée à ses dernières limites, d'où l'expression d'*exophthalmie anémique* adoptée par quelques observateurs. Or, ces maladies ne sont-elles pas celles qui donnent lieu le plus souvent à des suffusions séreuses, tant générales que locales? A la longue, les graisses orbitaires s'hypertrophient, et s'épaississent dans une région plus ou moins étendue. C'est ce qui, d'ailleurs, a été vérifié par l'autopsie.

M. Robert Taylor, qui s'est livré à quelques recherches sur la forme pathologique dont il s'agit, a posé les corollaires suivants qui se rapprochent des données précédemment exposées. Elle serait liée, d'après lui : 1° à des maladies débilitantes où un grand épuisement a été engendré par des hémorrhagies; 2° à l'anémie; 3° à un état particulier du système nerveux, dans lequel il y a tendance aux spasmes des muscles du cou. Le résultat de tels spasmes serait un empêchement au retour du sang de la tête, qui produirait l'hypérémie de la glande thyroïde et la dilatation des veines de l'orbite, d'où l'exophthalmos. M. Taylor signale une circonstance digne d'être notée. Sur vingt-quatre cas, les femmes figuraient pour vingt et les hommes pour quatre. L'affection chez ces derniers était associée aux désordres les plus graves du cœur.

TRAITEMENT.—Quelle que soit la base de la médication mise en œuvre, il y aura souvent avantage à seconder la résorption de la sérosité épanchée dans les mailles du tissu cellulaire de l'orbite par l'établissement d'une compression douce et méthodique sur les paupières et le globe. On peut n'y avoir recours que pendant la nuit. L'on y renoncerait si elle fatiguait le malade, si elle paraissait, en un mot, plus nuisible qu'utile.

Article 3. — Emphysème de l'orbite.

Constituées par l'introduction et le séjour de l'air dans le tissu cellulaire de l'orbite, les tumeurs gazeuzes de cette cavité reconnaissent pour point de départ les causes qui peuvent donner lieu à l'emphysème palpébral dont nous parlerons dans le chapitre suivant et qui leur est associé à des degrés variables. Les symptômes de cette infiltration sont, outre le boursouflement et la crépitation des paupières, un exophthalmos plus ou moins prononcé, et qui s'exaspère sous l'empire de toutes les conditions qui font affluer l'air dans l'orbite. La principale d'entre elles est l'action de se moucher, en comprimant fortement les narines, quand une communication anormale s'est établie entre la cavité nasale et la cavité orbitaire.

Bénigne par elle-même, cette affection, fort rare d'ailleurs, n'emprunte sa gravité qu'à celle des désordres qui l'accompagnent. Il y aura lieu, dans quelques cas, d'ouvrir les téguments avec la lancette, pour livrer passage à l'air, jusqu'à ce qu'on ait obtenu la guérison de la maladie principale.

SECTION III.

TUMEURS ENKYSTÉES, LIPOMATEUSES, CANCÉREUSES ET SANGUINES DE LA CAVITÉ ORBITAIRE.

Article 1. — Kystes de l'orbite.

CARACTÈRES ANATOMIQUES ET PHYSIOLOGIQUES.—Ces tumeurs sont sujettes à des variations nombreuses, eu égard à leur enveloppe, à leur contenance, à leur volume, à leur forme et à leur siége. Leur marche est toujours lente.

La coque des productions de ce genre est tantôt mince, celluleuse, tantôt épaisse, fibreuse, comme tendineuse. Elle est parfois garnie d'incrustations calcaires. Ses adhérences aux parties limitrophes sont lâches ou serrées; elles seront surtout intimes, quand le développement de la maladie s'est associé à des compressions fortes et à des inflammations plus ou moins prolongées.

Le contenu peut être aqueux, limpide, jaunâtre, roussâtre, etc. (kystes séreux); cette condition est la plus fréquente. Dans certains cas, il est gélatineux, analogue au miel (mélicéris), à la bouillie (athérome), à du suif ou à de la graisse (stéatome). Quelques kystes contiennent des hydatides (kystes hydatiques), des poils, un caillot sanguin, etc. Plusieurs présentent un mélange de matières solides et de matières liquides. D'autres sont partagés en loges par des cloisons plus ou moins épaisses.

Il résulte de ces considérations que le point de départ anatomique des kystes de l'orbite ne saurait être constamment identique. Tantôt il existe dans le développement insolite d'une des mailles du tissu cellulaire, tantôt dans celui d'une glande sébacée, d'un follicule pileux (kystes dermoïdes), etc. Un fait curieux, relaté par Barne, démontre que le germe d'une dent peut en constituer très-exceptionnellement l'origine (orbitocèle dentaire). Il s'agit, dans cette observation, d'un jeune homme, qui portait, vers la paroi inférieure de l'orbite gauche, une tumeur qui refoulait l'œil en haut et donnait lieu à une exophthalmie progressive. On y trouva, à la suite de son extirpation, une dent et un amas de matière citrine.

La grosseur des kystes orbitaires serait habituellement celle d'un œuf de pigeon, d'après Scarpes. Nous en avons vu de plus petits; on en cite de beaucoup plus considérables. Ces productions sont communément sphériques ou ovalaires. Dans bien des cas, cependant, elles s'adaptent à la forme des parties avec lesquelles elles sont en rapport.

Plusieurs observateurs disent avoir remarqué que les kystes de l'orbite se montraient proportionnellement plus fréquents vers la voûte et vers le plancher de cette cavité que sur ses parties latérales. Delpech ayant fendu avec le bistouri, à travers la paupière inférieure, du côté gauche, un énorme kyste sous-oculaire, une forte quantité d'une sérosité citrine, quantité en désaccord avec le volume apparent de la protubérance, s'épancha au dehors, et le malade, âgé

d'une vingtaine d'années, succomba cinq jours après, en proie à des accidents encéphaliques. Il fut constaté à l'autopsie que le kyste se prolongeait, dans une profondeur de 8 ou 9 centimètres, au-dessous du lobe antérieur gauche du cerveau. La structure de ses parois était dans le crâne ce qu'elle était dans l'orbite; une sorte d'isthme formé par le trou optique le séparait en deux loges. Ce trou offrait plus de 12 millimètres de diamètre, changement qu'il avait évidemment éprouvé, dit Delpech, dans le temps de son état de mollesse. Le nerf optique avait disparu.

Les tumeurs enkystées de l'orbite, qui se montrent à l'extérieur par quelque point de leur surface, offrent au toucher une saillie généralement uniforme et qui résiste plus ou moins, suivant la consistance de la poche et de son contenu et suivant les conditions d'épaisseur et de densité des parties qui la recouvrent. L'exophthalmos, le strabisme, la diplopie, la kopiopie, l'amaurose, la gêne et la tension que le sujet éprouve, surtout dans les divers mouvements auxquels l'œil se livre, suivent les lois communes à la série des orbitocèles. J'ai entendu Auguste Bérard avancer à sa clinique que la ponction exploratrice, excellent moyen à mettre en œuvre dans le cas de doute, était loin d'être toujours infaillible. La sortie d'un liquide séreux, disait-il, tout en dénotant la présence du kyste, laisse encore dans l'incertitude sur son état de simplicité ou de complication. La poche est-elle multiloculaire, on pourra, avec le trocart, n'évacuer que le liquide d'une cellule, et la tumeur persistera, au moins en grande partie. Un paquet graisseux existe-t-il au-devant d'un kyste, le trocart ne saurait parfois donner issue à aucune goutte de liquide.

TRAITEMENT. — *Extirpation totale.*—Il y aura lieu de songer à l'ablation complète des tumeurs enkystées de l'orbite, quand leur siége superficiel et la nature de leurs adhérences permettent de supposer qu'on s'acquittera de cette tentative sans occasionner trop de désordres. Cette opération s'exécute en pratiquant sur la peau, le long du bord adhérent de la paupière, et parallèlement à l'arc osseux voisin, une incision à l'aide de laquelle on découvre la masse morbide, qu'on accroche avec une érigne ou des pinces, pour la disséquer avec le bistouri ou des ciseaux et l'amener au dehors. La tumeur fait-elle saillie vers le grand pli conjonctival, on peut l'attaquer par cette voie. La règle suivante a été posée par Auguste Bérard. Le kyste est-il logé entre l'élévateur de la paupière supérieure et le globe, si l'on vient à appliquer la pulpe du doigt sur la protubérance, pendant qu'on invite le malade à lever la paupière, on sentira manifestement les fibres du muscle qui font effort pour se contracter. La tumeur existe-elle entre l'orbite et le releveur, le doigt posé sur elle, pendant que le voile se relève, ne sent aucune des contractions qui figurent dans la condition qui précède. Or, comme il importe surtout de ménager l'élévateur de la paupière supérieure, on attaquera le kyste par la peau, s'il se trouve au-devant de ce muscle, tandis qu'on incisera la conjonctive, si la masse morbide passe derrière la corde musculaire. On peut encore, dans l'ablation d'un grand nombre d'orbitocèles, prolonger par une incision la commissure externe vers la tempe (p. 805), de manière à démasquer plus largement la circonférence orbitaire et renverser plus commodément les voiles palpébraux.

Quand l'extirpation d'un kyste volumineux a été effectuée par la peau, il ne faut pas tenter la réunion immédiate, attendu, comme le fait observer M. Velpeau, que le vide, laissé dans l'orbite, ne peut pas être rempli sur-le-champ et que les tissus, déchirés plutôt que coupés, ont besoin de suppuration. On pansera avec une mèche ou avec une tente enduite de cérat; on couvrira le tout d'un plumasseau; puis on appliquera une ou deux compresses, que l'on fixera par le monocle. Peu à peu, et sous l'influence du bourgeonnement, le fond de la cavité morbide s'élève; celle-ci se rétrécit, s'efface, et l'œil reprend graduellement sa position naturelle. Il sera souvent avantageux de continuer longtemps sur cet organe une compression méthodique. L'emploi de la suture, fortifiée par des bandelettes agglutinatives, ne doit être réservé qu'aux cas où le fond de la solution de continuité n'est pas très-étendu et où il suffit, pour le combler, que le globe rentre de lui-même ou ne soit contenu que par une compression légère.

Ayant à pratiquer l'extirpation d'une orbitocèle placée sous l'œil, Dupuytren coupa perpendiculairement la paupière inférieure, vers sa partie moyenne, disséqua les deux lambeaux, les renversa latéralement, enleva la tumeur, puis pansa la plaie par seconde intention. Les lèvres de la solution de continuité palpébrale furent affrontées plus tard comme dans l'opération d'Adams (voy. *Ectropion*). Ce procédé serait applicable encore aux kystes sus-oculaires. On l'a plus particulièrement recommandé dans les circonstances où il s'agit d'une orbitocèle très-volumineuse et profondément située. On peut lui reprocher d'exposer au coloboma.

Extirpation partielle.—Un kyste est-il enfoncé trop loin dans l'orbite, il vaut mieux, pour ne pas aggraver la vulnération, l'ouvrir, le vider et n'en exciser qu'une partie. L'expérience prouve que le reste de la poche peut s'exfolier, passer à l'atrophie, devenir le siége d'adhérences entre les deux parois subsistantes. Il arrive souvent qu'on a en vue, au début de la manœuvre, l'extraction de la totalité d'un kyste, tandis qu'on constate, pendant le cours de l'opération, que cette extirpation est impossible, et qu'il faut lui substituer l'excision, avec le bistouri ou les ciseaux, d'un lambeau aussi étendu que possible de la poche morbide.

Ponction.—Injections, etc.—Bien que l'extirpation totale ou partielle mérite d'obtenir la préférence dans tous les cas où son exécution est praticable, des succès ont été attribués à d'autres tentatives chirurgicales. Nous mentionnerons la ponction du kyste, avec le trocart, à travers la paupière qui lui correspond, ponction suivie d'une injection iodée. Quelques tumeurs de ce genre ont été guéries par la ponction avec le bistouri et par la cautérisation avec la pierre infernale ou d'autres caustiques. Dans plusieurs circonstances, on a ouvert le kyste avec l'instrument tranchant, et sa cavité, débarrassée de son contenu, a été maintenue béante avec des mèches. Parfois, dans de telles conditions, le sac a été détruit par la suppuration ou détaché par cette dernière.

Article 2. — Lipomes de l'orbite.

CARACTÈRES ANATOMIQUES ET PHYSIOLOGIQUES. — Quand une orbitocèle graisseuse est assez antérieurement placée pour être appréciable au toucher, elle se présente sous forme d'une protubérance molle, élastique, indolore. Parfois le diagnostic est épineux, la maladie pouvant être confondue avec d'autres tumeurs de l'orbite ; il serait susceptible d'être élucidé par une ponction exploratrice, dans les cas de doute sur la présence d'un kyste. Une circonstance conduira presque à coup sûr le praticien à la détermination de la lésion à laquelle il a affaire, même quand l'exophthalmos en est la seule manifestation symptomatique : c'est la présence si commune d'un grand nombre de lipomes sur divers points de l'économie. Les tumeurs adipeuses de l'orbite sont d'ailleurs fort rares.

TRAITEMENT. — Les iodiques, les mercuriaux, les résolutifs de toute sorte sont impuissants contre les productions de ce genre. Les accidents qu'elles déterminent rendent-elles urgentes des mesures propres à en délivrer le malade, il faut en effectuer l'extirpation, en débridant au besoin la commissure palpébrale externe.

Article 3. — Tumeurs cancéreuses de l'orbite.

La cavité orbitaire est susceptible d'être envahie par des dégénérescences malignes de toute sorte : l'ostéosarcome (p. 815), le squirrhe, l'encéphaloïde, associé ou non à des granulations mélaniques, des productions colloïdes ou gélatiniformes. Les affections qui nous occupent peuvent être, dans l'orbite, primitives ou consécutives, soit qu'elles y naissent d'emblée, soit qu'elles aient pour points de départ les paupières, les fosses nasales, etc., ou qu'elles se développent par repullulation après une ou plusieurs extirpations du mal. Tantôt, les tissus extraoculaires sont compromis seuls, le globe ne subissant qu'une influence uniquement compressive, d'où sa luxation, son inflammation, etc., tantôt il participe, dans des proportions variables, à la dégénérescence.

La diversité des tumeurs de ce genre, ou autres, qui peuvent se constituer dans l'enceinte orbitaire, leur siége dans des régions souvent profondes et inaccessibles à une investigation minutieuse, le gonflement des paupières, de la conjonctive, des tissus orbitaires, qui contribue à masquer la lésion principale, rendent généralement épineux et très-fréquemment incertain le diagnostic des orbitocèles cancéreuses. Que de fois, par exemple, on croit à une fluctuation vraie, tandis qu'il s'agit d'une fluctuation fausse dont un encéphaloïde est le siége! M. Demarquay fait observer que certains cancers sont tellement vasculaires que leurs battements et les bruits de souffle qu'ils font entendre en imposent aux praticiens les plus exercés. Dans une circonstance où il ne semblait y avoir aucun doute sur la présence d'une tumeur anévrysmatique, celle-ci offrant des pulsations et un bruit de souffle, que faisait disparaître la compression de

la carotide primitive, ce vaisseau fut lié par Lenoir[1]. La tumeur parut s'affaisser, mais la diathèse cancéreuse manifesta sa présence par des ravages formidables. Le sujet ayant succombé, l'examen cadavérique démontra le caractère véritable de l'affection orbitaire.

TRAITEMENT. — Le globe jouit-il de ses conditions normales et l'obstacle suspect est-il pourvu d'un volume médiocre, il est permis de tenter l'ablation de la tumeur seule, d'après les principes établis pour l'extirpation des kystes. Le bulbe visuel prend-il part à la dégénérescence, ou bien encore cette dernière a-t-elle acquis des proportions telles qu'elle a suscité dans le globe des désordres inflammatoires qui le rendent désormais impropre à la vision, il faut en faire le sacrifice et vider la fosse orbitaire (p. 805).

Dans cette cavité comme sur les autres points de l'économie, les affections cancéreuses repullulent avec la plus déplorable facilité, quelle que soit l'efficacité des moyens mis en œuvre pour conjurer ce désastre. On cite des cas de cancer de l'orbite pour lequel des malades ont été opérés huit ou neuf fois. Il y a lieu de faire remarquer, d'ailleurs, que l'affection marche plus vite quand elle est à l'état de récidive que quand elle est primitive. M. Droullin (de Lizieux) se vit contraint, dans une circonstance de ce genre, de comprendre dans la dissection l'œil et les deux paupières[2]. Comme, le quatrième jour, à la levée de l'appareil, les tissus du fond de l'orbite présentaient une mauvaise couleur, ce praticien couvrit toute la surface de la plaie d'une pâte de parties égales de chlorure de zinc et de farine, composition qui fut enlevée au bout d'une heure. L'escarre se détacha le douzième jour. La plaie, devenue d'un beau rose, marcha dès lors régulièrement vers la cicatrisation, qui fut complète au bout de deux mois. Pendant ce temps, les tissus de la périphérie de l'orbite s'affaissèrent peu à peu et cette cavité finit, pour ainsi dire, par disparaître. Le sujet recouvra une santé parfaite; une année après, il n'y avait point trace de récidive. Est-ce à l'emploi de la cautérisation que doit être rapportée, dans l'espèce, la permanence de la guérison? Le docteur Droullin, qui est porté à le penser, dit avoir remarqué que les récidives étaient moins fréquentes à la suite de l'extirpation des dégénérescences cancéreuses, quand on recourait à l'expédient signalé dans cette observation.

Article 4. — Tumeurs sanguines de l'orbite (orbitocèles hématiques).

§ I. — Tumeurs artérielles.

CARACTÈRES ANATOMIQUES ET PHYSIOLOGIQUES.— Il y aura lieu de songer à la présence d'une tumeur artérielle au sein de la cavité orbitaire, quand on constatera les phénomènes suivants. Les malades éprouvent des vertiges, des éblouis-

[1] Une femme, qui présentait les principaux symptômes d'un anévrysme de l'orbite, fut soumise par M. Bowman à la ligature de la carotide primitive. La malade mourut. On vérifia à l'autopsie qu'il n'existait ni anévrysme ni tumeur érectile. (Voir, pour les détails de cette observation, les *Annales d'oculistique*, t. XLIII, p. 113.)

[2] *Revue médicale* (décembre 1845).

sements, des tintements d'oreilles, dont les exacerbations sont liées à l'état de la circulation et à toutes les influences qui déterminent un afflux de sang vers la tête. Un bruit incessant de frémissement, de craquement, de crépitation, parfois même des battements tumultueux gênent le sommeil et peuvent même l'abolir presque complétement. Des pulsations, de plus en plus sensibles, se manifestent dans la région orbitaire. L'appréciation des conditions morbides trouvera, dans l'emploi du stéthoscope, un secours utile. La compression, exercée sur la carotide du côté affecté, diminue les pulsations et tous les accidents en général que le sujet éprouve. Les applications réfrigérantes lui procurent habituellement du soulagement. La conjonctive est injectée; les paupières sont souvent œdémateuses. La protrusion de l'œil, qui surgit tôt ou tard, est proportionnée, comme dans toutes les orbitocèles, au volume de l'obstacle.

Les tumeurs dont il est question peuvent être rapportées à deux catégories: 1° anévrysme du tronc de l'ophthalmique: 2° tumeurs érectiles de quelques observateurs, anévrysmes diffus [1], anévrysmes par anastomose, de John Bell.

La seule observation bien complète que nous possédons sur l'anévrysme du tronc de l'ophthalmique appartient à Guthrie. Les deux artères de ce nom étaient dilatées; les globes étaient saillants au dehors, bien qu'aucune tumeur ne fût appréciable à l'extérieur; la vision n'était que peu altérée. L'autopsie fit voir, des deux côtés, un anévrysme du volume d'une grosse noix. La veine ophthalmique, dont le calibre était considérable accru, avait subi une oblitération dans le point où elle traverse la fente sphénoïdale.

En présence de cette pauvreté d'éléments cliniques, est-il possible de tracer un tableau complet des caractères symptomatiques de l'anévrysme du tronc de l'ophthalmique? En supposant, d'ailleurs, que l'homme de l'art fût incertain sur la localisation réelle du mal, cet anévrysme ne pourrait guère être confondu qu'avec une tumeur dite érectile artérielle, circonstance de peu de valeur, puisque, dans les deux cas, le traitement est le même.

[1] M. Demarquay (*Traité des tumeurs de l'orbite*. Paris, 1860) rejette à peu près complétement l'existence de tumeurs érectiles artérielles, admise jusqu'ici dans l'orbite. Il ne s'agit presque jamais, dit-il, d'anévrysmes véritables; l'on a presque constamment affaire à la variété désignée par les anciens auteurs sous le nom d'*anévrysmes faux*, et qu'il est préférable d'appeler, avec M. Broca, *anévrysmes diffus*. Quand une artère, d'un calibre assez exigu pour ne pas causer une hémorrhagie en nappe, l'artère ophthalmique, par exemple, vient à se fissurer, le sang, qui s'extravase peu à peu, distend progressivement le tissu cellulaire ambiant, avec lequel ses caillots se feutrent et finissent par se confondre; il se sera formé, au bout d'un certain temps, une cavité peu régulière, quoique bien limitée, communiquant librement avec le canal artériel et recevant le sang à chaque pulsation. La tumeur donnera lieu à des battements et à des bruits stéthoscopiques divers; elle tendra à s'accroître indéfiniment. On a, en un mot, un *anévrysme diffus primitif*. M. Demarquay ajoute que les choses se passent exactement de la même manière s'il s'agit de la rupture d'un petit sac anévrysmal. Dans cette condition encore, il se forme un anévrysme diffus, qu'on peut désigner sous le nom de *consécutif*, pour rappeler son origine.

Les tumeurs qui appartiennent à la seconde des deux catégories précédemment signalées sont nombreuses dans les fastes de notre art; si leur diagnostic offre, en général, bien plus de certitude que celui de la variété pathologique ci-dessus décrite, c'est que, contrairement à ce qui a lieu pour cette dernière, elles sont susceptibles de se montrer à l'extérieur et de devenir ainsi accessibles à des moyens directs d'investigation. Dans les faits qui ont été relatés à cet égard [1], les tumeurs anévrysmatiques se sont frayé une voie au dehors, vers le pourtour de la cavité orbitaire, au bout d'un laps de temps qui a varié entre quelques semaines et des mois, et même des années, après la première apparition des symptômes. Tantôt aplaties, tantôt ovalaires, différant, en un mot, de forme et de volume, ces tumeurs sont susceptibles d'offrir des prolongements de conditions également variables. La production de ce genre, qui fut rencontrée chez un vieillard par le professeur Jobert, présenta cela de particulier qu'elle avait largement corrodé la partie orbitaire de l'os frontal. Au demeurant, le bruit de susurrus, les pulsations isochrones à celles du pouls et la cessation de ces battements, sous l'influence de la compression carotidienne, tels sont les trois symptômes qu'on a notés comme pathognomoniques de ces tumeurs artérielles de la cavité orbitaire.

TRAITEMENT. — *Compression digitale de la carotide.* — Cette pratique, dont l'efficacité semble problématique, est tellement simple, tellement innocente, qu'on ne saurait mieux faire que d'en tenter l'application, avant de recourir à des moyens énergiques. Les corollaires suivants ressortent à cet égard de quelques documents fournis par le professeur Gioppi (de Padoue) [2] : 1° la compression directe, exercée par le doigt, entre le cœur et la tumeur, qu'elle soit rémittente ou intermittente, est susceptible à elle seule de guérir un anévrysme; 2° elle peut être faite, dans la plupart des cas, par le malade lui-même; 3° il n'est pas nécessaire d'employer d'autres remèdes pour en seconder l'efficacité; elle est applicable là où un compresseur mécanique ne peut être utilisé; 4° cette compression est plus facilement supportée, parce qu'elle est moins douloureuse et n'irrite pas la peau, agissant seulement sur le tube artériel, sans empêcher le reflux du sang veineux; 5° elle ne saurait produire aucun accident. Ne réussirait-elle pas complétement, elle serait apte à modifier les conditions de l'anévrysme, en favorisant la circulation collatérale; 6° dès 1855, cette sorte de compression a été enseignée et adoptée, comme méthode préférable à toute autre, par M. Vanzetti (de Padoue). Appliquée ensuite plusieurs fois par ses élèves, elle a été couronnée de succès, chez un bon nombre de malades.

Méthode coagulante.—Elle mérite, à bien des titres, toute l'attention des praticiens. Si les faits, rares encore, de réussite, qui s'y rattachent, se multipliaient,

[1] Deux observations mémorables de Travers et de Dalrymple sont consignées dans la plupart des traités de chirurgie et d'ophthalmologie, ce qui me dispense de les reproduire dans ce travail.

[2] Anévrysme de l'artère ophthalmique, guéri par la compression digitale. (*Annales d'oculistique*, t. XL, p. 215.)

elle aurait des chances, sans nul doute, d'être acceptée comme méthode générale. Nous ajouterons, néanmoins, que si des chirurgiens rejettent les injections au perchlorure de fer dans les poches anévrysmales, c'est qu'ils reprochent au magma sanguin qui en résulte d'agir, dans quelques cas, comme un véritable corps étranger dont la présence irritante ne serait pas toujours tolérée par les malades.

Observation LXXXIX.— Le docteur Bourguet (d'Aix) a communiqué à l'Académie des sciences (séance du 19 novembre 1855) l'observation d'une jeune fille de douze ans et demi, atteinte à l'œil droit de tumeurs anévrysmales de l'orbite ; elles correspondaient aux branches frontale, nasale et palpébrale supérieure de l'artère ophthalmique. Une première injection d'une solution de six ou sept gouttes d'une solution de perchlorure de fer à 28° étant restée sans résultat, dix-sept ou dix-huit gouttes de cette même solution furent disséminées le lendemain dans la masse morbide. Sous l'influence de cette dernière injection, il se forma des caillots dans les points mis en contact avec le liquide coagulant; ces caillots s'étendirent de proche en proche et finirent, au bout de quelques jours, par remplir et oblitérer complétement les diverses portions dilatées de l'artère ophthalmique. Plus tard, la résorption commença à s'emparer de ces tumeurs. Un dernier examen, effectué dix mois après, démontra que le globe était rentré dans l'orbite; les saillies correspondant aux diverses tumeurs anévrysmales s'étaient effacées; la paupière supérieure jouissait de son épaisseur et de sa souplesse primitives, il n'existait plus le moindre battement; la difformité faciale avait disparu; la vision s'était rétablie; la guérison, en un mot, était complète, bien que la jeune fille se fût livrée pendant toute la belle saison aux rudes travaux de la campagne.

Le docteur Daniel Brainard, chirurgien américain, a proposé de substituer au perchlorure de fer le lactate de ce métal [1]. Une orbitocèle anévrysmatique, qui avait résisté à la ligature de la carotide primitive et à des ponctions répétées avec une aiguille triangulaire rougie au feu, paraît avoir cédé dans sa pratique (décembre 1852) à une injection dans la tumeur d'une solution filtrée de 40 centigrammes de lactate de fer dans 4 grammes d'eau distillée. La supériorité bien reconnue du perchlorure de fer, comme agent coagulant, doit le faire préférer à tous les expédients de ce genre.

Extirpation.—Dans les circonstances surtout où la faculté visuelle est abolie, on a conseillé l'extirpation des tumeurs qui nous occupent, en arrêtant ensuite le sang suivant les règles de l'art. On a cité à ce sujet l'exemple d'un jeune homme chez lequel Dupuytren procéda à l'ablation simultanée de l'œil et de l'orbitocèle. Une hémorrhagie abondante survint, mais on s'en rendit maître en tamponnant l'orbite avec de la charpie saupoudrée de colophane. Le malade guérit.

Ligature de la carotide.—La ligature de l'artère carotide primitive, du côté que les anévrysmes orbitaires occupent, jouit d'une efficacité qu'ont démontrée des faits nombreux de réussite [2]. Cette opération était à peine achevée, chez la malade de l'observation de Travers, qu'elle annonça qu'elle n'était plus tour-

[1] *Union médicale*, année 1853, p. 410.

[2] Voir, pour une observation de ce genre, extraite de la pratique de M. Herpin (de Tours), les *Annales d'oculistique*, t. XXVIII, p. 184.

mentée par le bourdonnement qu'elle éprouvait dans la tête. Deux ans après, il ne restait plus de la tumeur, vers l'angle interne de l'œil, qu'un noyau du volume d'un gros pois. Ayant examiné cette femme cinq années après l'opération, Hodgson la trouva dans un état de santé parfaite, bien qu'elle eût accouché trois fois depuis lors[1]. Le rétablissement était si complet qu'il n'était pas possible de découvrir quelque trace de la maladie dans la fosse orbitaire. Comme la tumeur avait surtout décru, cinq mois après la ligature de la carotide, sous l'influence d'hémorrhagies excessives qui furent amenées par une fausse couche et avaient déterminé des syncopes et une débilité extrême, Hodgson se demande si, dans des cas de ce genre, on ne favoriserait pas avantageusement la guérison par des émissions sanguines et un régime sévère.

Quelque grave que soit l'opération dont il s'agit, elle est conseillée dans les cas où les progrès du mal sont tellement étendus ou tellement rapides qu'une issue funeste semble inévitable. Une remarque de Sabatier mérite une mention spéciale. Ce praticien enseigne de ne pas trop compter sur le succès de tentatives de ce genre. Il fait observer, en effet, que la destruction et l'oblitération de la tumeur sanguine paraissent soumises à cette condition que le sang, après la ligature de l'artère principale de la partie, ne lui soit pas apporté en trop grande abondance par les communications anastomotiques, avant que le rapprochement et l'adhérence mutuelle de ses aréoles aient pu avoir lieu. Or, est-il toujours facile d'atteindre ce résultat? Chez un malade de Dupuytren, une tumeur érectile, qui occupait la conque de l'oreille droite, offrait des mouvements isochrones à ceux du pouls; la compression de la carotide primitive était seule apte à solliciter la dépression de la protubérance qui revenait à son état habituel, dès que la liberté était rendue au canal artériel. Dupuytren en ayant fait la ligature, la tumeur s'affaissa, cessa de battre, et perdit sa coloration foncée. Tout faisait espérer un succès décisif, quand, quelque temps après, le mal commença à reparaître; il finit même par acquérir une intensité à peu près égale à celle qu'il montrait avant l'opération. L'exécution du précepte d'Hodgson, le long usage des topiques réfrigérants, les sinapismes aux jambes, les purgations répétées, la digitale, ne fournissens-ils pas quelques chances de prévenir, après l'opération, ces résultats fâcheux? Quoi qu'il en soit, il faut reconnaître que la ligature de la carotide ne peut que diminuer l'afflux sanguin vers les tumeurs anévrysmales; leurs ramifications sont-elles nombreuses, elles échappent en grande partie à son action. Les injections coagulantes, au contraire, portent directement leur influence sur les détails les plus intimes du produit morbide, dont elles sollicitent l'oblitération par un mécanisme qu'il est superflu de rappeler.

§ 2. — Tumeurs veineuses.

C'est surtout chez les sujets jeunes encore qu'on a rencontré ces productions

[1] J. Hodgson, *Traité des maladies des artères et des veines*, traduction de G. Breschet. Paris, 1819.

variqueuses dans l'orbite. Molles, compressibles, sans battements, elles fournissent un sang veineux quand elles s'ouvrent, et présentent les caractères pathognomoniques des tumeurs veineuses en général. Elles sont superficielles ou profondes. Susceptibles, dans le premier cas, de contrarier les mouvements des paupières et du globe, elles peuvent, dans le second, donner lieu à une exophthalmie. Il arrive quelquefois qu'on croit qu'une saillie de ce genre n'est qu'antérieurement située, tandis qu'on découvre, par un examen attentif, qu'elle s'étend fort avant dans l'orbite.

TRAITEMENT.—Les excroissances érectiles veineuses de cette cavité ont été trop peu observées pour que leur traitement ait été soumis à des règles fixes. Allan Burns, le docteur Viguerie et quelques autres chirurgiens en ont entrepris l'extirpation avec succès, bien qu'elle eût entraîné des hémorrhagies copieuses dont on a fini néanmoins par triompher. Une malade citée par M. Velpeau a vu son état s'améliorer, au bout de huit années, sans qu'elle se fût soumise à aucune opération. Les seules tentatives chirurgicales que ce praticien conseillerait en pareil cas seraient l'acupuncture, avec lacération des mailles ou des aréoles vasculaires, ou bien l'emploi soit des épingles, soit de petits sétons multiples, si la tumeur était assez rapprochée de l'extérieur. Il ajoute, toutefois, que, dans l'espèce, ces remèdes seraient d'une efficacité très-contestable. Les beaux résultats, qui ont couronné l'application de la méthode coagulante, ne doivent-ils pas engager les praticiens à en faire l'essai, dans les circonstances de ce genre, quand les conditions de la dégénérescence militent pour qu'on en délivre le malade[1]?

§ 3. — Épanchement de sang dans l'orbite.

Les tumeurs sanguines par extravasation proviennent de la rupture de vaisseaux répandus dans la fosse orbitaire: c'est une ecchymose analogue à toutes les suffusions sanguines qu'on peut rencontrer sur les autres points de l'économie. Presque constamment les paupières y participent. Il n'est pas rare aussi que la conjonctive oculaire, soulevée par une infiltration de sang, encadre la cornée sous forme d'un bourrelet (chémosis hématique). Le globe est plus ou moins refoulé au dehors.

Les causes les plus communes de cette variété morbide sont des contusions, des lésions surtout par armes à feu, et l'introduction d'un corps assez aigu pour s'insinuer entre le globe et les parois orbitaires, comme un fleuret, une baguette de fusil, etc. On l'a vue avoir pour origine une fracture du crâne et des compressions exagérées sur la tête de l'enfant, dans un accouchement laborieux, par suite d'une viciation des diamètres du bassin, d'une tête trop volumineuse ou de l'application du forceps.

TRAITEMENT.—Les épanchements dont il vient d'être question seront combattus

[1] Voir, pour une observation de M. Alquié (tumeur vasculaire de la région frontale et orbitaire; guérison par les injections au perchlorure de fer), le *Bulletin de thérapeutique*, t. LVIII, p. 251.

par des fomentations réfrigérantes et additionnées de teinture d'arnica, et par les ressources d'une médication antiphlogistique plus ou moins énergique. Des débridements vers le grand pli de la conjonctive ou du côté de la face cutanée des paupières, au niveau surtout de l'arc inférieur de l'orbite, se sont parfois montrés avantageux. Cette voie peut être utilisée pour l'extraction des caillots avec la curette ou les pinces.

CHAPITRE II.

MALADIES DES SOURCILS ET DES PAUPIÈRES.

SECTION I.

DERMATOSES, KYSTES DERMOÏDES ET AUTRES MALADIES DE LA RÉGION SOURCILIÈRE.

La région du sourcil participe, dans un grand nombre de cas, à des inflammations érysipélateuses, impétigineuses, eczémateuses, etc., qui ont envahi l'enveloppe cutanée des paupières. Alibert rapporte qu'un jeune homme était atteint, aux voiles palpébraux et aux sourcils, d'une dartre pustuleuse qui déterminait une telle irritation des yeux qu'il ne pouvait supporter l'éclat du jour. Il est digne de remarque que cette dartre n'était jamais plus intense que lorsqu'il se livrait à une habitude solitaire sous l'empire de laquelle il avait le malheur de vivre. Les dermatoses de la région sourcilière seront traitées suivant les principes qui président à la médication des affections cutanées. Un malade adulte qui portait, aux paupières et aux sourcils, un impétigo chronique, reçut de Biett le conseil de pratiquer tous les soirs, sur les parties affectées, des onctions avec une pommade composée de 2 grammes de sulfure de mercure, 50 centigrammes de camphre et 30 grammes de cérat simple.

Des tumeurs de tout genre peuvent se développer dans la région du sourcil. Une petite loupe qui y était située et dont je pratiquai l'extraction fournit une concrétion calcaire d'un blanc grisâtre et du volume d'un gros pois. Il est assez fréquent d'y rencontrer des kystes dermoïdes provenant de l'oblitération d'un follicule sébacé ou pileux. Quand ils contiennent des poils, ceux-ci s'y montrent tantôt libres, tantôt implantés dans leur paroi interne. MM. Denonvilliers et Gosselin ont émis, en ce qui concerne ces kystes dermoïdes, quelques considérations qui en élucident la nature. Ces tumeurs se montrent de bonne heure; Lawrence croit qu'elles sont souvent congénitales; elles ne sont guère apparentes avant l'âge de sept ou huit ans, et, fréquemment les malades les gardent jusqu'à quinze ou seize ans, et même plus tard, avant de recourir aux conseils

d'un homme de l'art. Les progrès de l'excroissance sont lents; elle peut rester indéfiniment stationnaire, sans contracter un volume qui incommode le sujet. Elle est habituellement mobile, molle et fluctuante. La substance que la loupe contient est d'ordinaire visqueuse, jaunâtre, d'une consistance qui rappelle celle du sirop, du miel ou du suif. Elle renferme parfois des grumeaux blancs analogues à des grains de riz ou de semoule, et qui sont formés par des amas de lamelles épidermiques. Si l'on a égard à la présence assez habituelle de poils dans l'intérieur de cette sorte de kystes et à leur développement dans des régions où abondent surtout les follicules sébacés et pileux, on ne pourra guère se refuser à croire qu'on a affaire à des productions analogues à celles qui se montrent si souvent sur le cuir chevelu[1]. Quand leur adhérence au périoste existe, ce qui n'est pas constant, elle est due probablement à ce que le follicule oblitéré se porte du côté de l'os, auquel il se soude par un travail phlegmasique, à marche lente.

Dans d'autres circonstances, ce sont des tumeurs variqueuses ou anévrysmatiques qu'il s'agit de combattre. La position de la protubérance, sur un point éloigné du bord libre du voile supérieur, nous permet de l'attaquer par des moyens dont l'application, sur ce dernier organe, pourrait en entraîner le raccourcissement et l'extroversion. De plus, le voisinage d'un plan osseux se prête à des expédients de compression fort utiles dans quelques cas de ce genre[2].

Des brûlures, des plaies profondes, la variole, etc., peuvent occasionner la chute partielle ou totale des sourcils (*alopecia, madarosis superciliaris*). Cette alopécie est-elle incurable, Delarue conseille de peindre de la couleur des cheveux les parties privées de leurs poils, pour qu'elles absorbent comme auparavant, dit-il, les rayons lumineux qui viennent s'y rendre. D'autres ont recommandé de faire confectionner par un artiste habile des sourcils artificiels destinés à corriger une difformité souvent choquante. Dans les cas où les yeux avaient à subir une véritable incommodité par suite de cette disposition anormale, je me suis borné à conseiller des conserves colorées. Il y a lieu de faire remarquer, d'ailleurs, que la perte des sourcils est infiniment moins fâcheuse que celle des cils, les premiers protégeant moins que les seconds l'organe visuel. Dans d'autres circonstances, et sous l'influence des progrès de l'âge, d'une décrépitude prématurée causée par la débauche, de secousses morales vives, les sourcils deviennent blancs, soit partiellement, soit en totalité (canitie sourcilière).

Les poux et autres insectes, qui se logent dans la région des cils, peuvent se loger également dans celle du sourcil (*phthiriasis superciliorum*), où une surface plus velue et l'absence de la sécrétion lacrymale leur fournissent un gîte plus

[1] Le docteur Kerst a déduit de plusieurs faits qu'il a observés qu'il existe des rapports entre la nature des poils trouvés dans les tumeurs cystiques et celle des poils de la région où ces tumeurs ont pris naissance.

[2] Voir, pour une observation du professeur Malgaigne (guérison d'une tumeur anévrysmatique de la région sourcilière par les épingles à insectes et la suture entortillée), le *Bulletin de thérapeutique*, t. XXXI, p. 379.

commode. Quand des gens habituellement malpropres se plaindront de vives démangeaisons dans la région sourcilière, il faudra diriger l'examen à ce point de vue et prescrire, le cas échéant, des frictions avec de l'onguent napolitain ou des lotions avec une solution de sublimé, qui ne tarderont pas à faire justice de ces hôtes incommodes.

SECTION II.

INFLAMMATIONS DES PAUPIÈRES.

Article 1. — Blépharite érythémateuse. — Canthitis.

CARACTÈRES ANATOMIQUES ET PHYSIOLOGIQUES. — L'érythème des paupières (blépharite érythémateuse) est caractérisé par une rougeur légère, superficielle, irrégulièrement circonscrite de la paroi cutanée de ces voiles; il est souvent borné à une portion de leur face externe. Cet exanthème se termine en général rapidement, par résolution avec ou sans desquamation. Nous l'avons fréquemment constaté dans le cortége des accidents déterminés par la première dentition. Il constitue, avec les taches analogues du reste de la face, ce que les mères et les nourrices désignent sous le nom de *feux de dents*.

Toutes les causes irritantes externes (frictions stimulantes, chaleur vive, insolation, voisinage d'une plaie, d'un ulcère, etc.) peuvent donner lieu à l'érythème palpébral. L'écoulement des larmes, celui d'un flux catarrhal de l'œil sont susceptibles de le produire, surtout à la paupière inférieure, de même que le contact du fluide âcre, qui s'écoule des narines dans le coryza, engendre l'érythème de la lèvre supérieure.

Qui ne sait que le frottement incessant de deux surfaces contiguës, au-dessous des mamelles, aux aines, etc., donne lieu, chez les sujets surtout chargés d'embonpoint, à l'érythème connu sous le nom d'*intertrigo*. Or, chez quelques personnes dont la paroi externe de la paupière supérieure était lâche et plissée, j'ai vu cet érythème se manifester entre les plis cutanés et y être même accompagné d'érosions.

Les commissures palpébrales sont parfois le siége d'un travail inflammatoire, plus souvent chronique qu'aigu (rougeur érythémateuse, éruption herpétique, ulcérations de tout genre, etc.), blépharite angulaire qu'on a appelée *canthitis*. Celle-ci est dite *temporale* ou *nasale*, suivant qu'elle occupe l'angle externe ou l'angle interne.

TRAITEMENT. — L'érythème des paupières s'évanouit souvent sans traitement ou par quelques lotions adoucissantes ou astringentes et des soins de propreté. Dans ces cas et toutes les fois, en général, que je ne veux pas recourir à un topique répercussif actif, je prescris fréquemment des lotions avec de l'eau de laitue et de cerfeuil, additionnée, par verre de ce liquide, d'une cuillerée à café d'amidon. Les petites surfaces atteintes d'érythème intertrigo seront saupou-

drées de poudre de lycopode, de riz ou d'amidon. Les phlegmasies angulaires seront traitées d'après les règles générales de la médication des blépharites.

Article 2.—Blépharites érysipélateuse et phlegmoneuse.—Abcès et fistules des paupières.

CARACTÈRES ANATOMIQUES ET PHYSIOLOGIQUES. — Dans l'érysipèle des voiles palpébraux (blépharite érysipélateuse, *œdema calidum palpebrarum*), la coloration de la peau est infiniment plus foncée et plus profonde que dans l'érythème. Le tissu cellulaire sous-cutané est le siége d'un engorgement plus ou moins développé; les parties envahies sont en proie à un sentiment de tension et de chaleur vive. Tel est, très-fréquemment, le degré de la tuméfaction, surtout à la paupière supérieure, que les plis cutanés s'effacent et que le creux, interposé entre le bulbe et le sourcil, disparaît; l'œil reste alors fermé et ne peut être ouvert ou ne le peut qu'imparfaitement, même à l'aide du doigt. La conjonctive est injectée et soulevée d'habitude par un chémosis séreux.

Cet exanthème est-il l'effet de la propagation de l'érysipèle de la face aux voiles palpébraux, la blépharite suit les phases de l'affection principale. Dans d'autres cas, il n'est limité qu'aux paupières, et peut même n'en atteindre qu'une seule, sous l'empire de causes variées : impression de matières irritantes, piqûres de moustiques ou d'autres insectes, contusions, brûlures, influence de phlegmasies voisines, comme l'ophthalmite, la dacryocystite phlegmoneuse, etc. L'inflammation peut se terminer par résolution, la peau offrant souvent, dans de tels cas, une desquamation furfuracée ou des croûtes jaunâtres. La suppuration sera surtout fâcheuse, eu égard au raccourcissement du voile, si elle a entraîné avec elle une portion notable du tégument externe. M. Mackenzie fait justement observer que la phlogose érysipélateuse, qui se porte des paupières au tissu cellulo-adipeux de l'orbite, aboutit parfois à la constitution d'un abcès dans cette cavité et à un épanchement purulent dans l'intérieur de la capsule orbitaire; c'est là, ajoute-t-il, le mode le plus fréquent, peut-être, par lequel l'érysipèle de la face ou du cuir chevelu amène une issue funeste, la formation du pus dans l'orbite s'effectuant soudainement ou d'une manière lente et insidieuse. Il importe de noter, comme conséquence assez commune de la résolution ou de la suppuration, un empâtement du tissu cellulaire sous-cutané, et une sorte d'hypertrophie générale du voile altéré qui cause plus ou moins de gêne quant à la flexibilité de ses mouvements.

La *blépharite phlegmoneuse* des auteurs ne diffère guère de la blépharite érysipélateuse arrivée à un haut degré. Je l'ai observée surtout chez les enfants, le plus souvent à la paupière supérieure. On la reconnaît à la tuméfaction, d'un rouge foncé, de cet organe, qui devient comme globuleux et dont la mobilité est très-bornée ou abolie. Cette phlegmasie, dont la marche est généralement rapide, a une grande tendance à aboutir à la suppuration. Alors la tumeur se ramollit, devient fluctuante; puis la peau jaunit et se déchire. Les cas où l'abcès se fait jour par la paroi muqueuse sont assez rares.

Les *fistules des paupières* se montrent le plus communément vers le bord

adhérent de ces voiles. Comme elles sont généralement liées à une carie des parois osseuses de l'orbite (p. 814), il ne faut jamais négliger d'y introduire un stylet mousse pour vérifier les conditions des parties profondes.

TRAITEMENT.—Dans l'érysipèle et le phlegmon des paupières, les antiphlogistiques, les purgatifs et les résolutifs, parmi lesquels les onctions mercurielles méritent d'occuper le premier rang, réussissent parfois à provoquer la résolution de la phlegmasie. On extirpera les corps étrangers dont la présence peut entretenir les accidents. Lorsque l'abcès n'a pu être évité, on l'ouvre avec la lancette et parallèlement à la direction des fibres du muscle orbiculaire, afin que plus tard la cicatrice se cache dans les plis des téguments. Il est de règle de recourir à cette opération, aussitôt que la présence du pus se manifeste. Si l'on différait, la peau pourrait être largement décollée, la collection former une cavité spacieuse, circonstance dans laquelle la guérison ne s'établirait souvent qu'avec un raccourcissement du voile. Dans des cas où les yeux sont complétement fermés, par suite de la tuméfaction qu'a engendrée dans la paupière supérieure un abondant amas purulent, on voit fréquemment l'organe s'ouvrir comme par enchantement, dès que la lancette a frayé au pus une évacuation au dehors.

Le traitement des fistules palpébrales est subordonné à celui des maladies, presque toujours orbitaires, qui les ont produites et en entretiennent la présence.

Article 3.—Furoncle et anthrax bénin des paupières.—De l'anchylops et de l'aegylops.

CARACTÈRES ANATOMIQUES ET PHYSIOLOGIQUES.—La différence qui existe entre la blépharite furonculaire et l'orgeolet, dont il sera bientôt question, c'est que la première peut se manifester indistinctement sur une partie quelconque de la paroi cutanée des paupières, et offre généralement plus d'étendue en hauteur et en largeur, tandis que le second, affection de même nature, est borné au bord ciliaire.

OBSERVATION XC.— Une femme de vingt-trois ans, bien constituée et d'un tempérament sanguin, m'offrit récemment à l'œil gauche, seul malade depuis quatre jours, une conjonctive vivement injectée et soulevée par une suffusion séreuse. La paupière supérieure, augmentée de volume, ne jouissait que d'une mobilité obscure; sa surface externe était d'un rouge pâle; son bord libre était incliné vers le globe. Quelques élèves de ma clinique diagnostiquèrent un œdème, d'autres un érysipèle palpébral. Or, une tumeur dure, allongée, d'un rouge brun, existait sur la moitié temporale du voile affecté, au-dessus des cils; dès que j'y portai le doigt, la malade, par suite de la douleur qu'elle éprouva, porta vivement la tête en arrière. C'était un furoncle, point de départ des désordres.

Cette variété de blépharite peut aboutir à la résolution. La suppuration, toutefois, qui entraîne la sortie du bourbillon, est le mode de terminaison le plus

commun. L'apparition de l'anthrax bénin[1] aux voiles palpébraux est un phénomène rare. Il est reconnaissable à une tumeur inflammatoire dure, tendue, fort douloureuse, laquelle se couvre d'une escarre grisâtre. Plus tard, celle-ci se détache, entraînée par la suppuration abondante qui la baigne; la plaie qui lui succède se garnit de bourgeons charnus, puis se cicatrise.

Le phlegmon et le furoncle, localisés au grand angle de l'œil, dans les tissus qui recouvrent le sac, ont reçu la désignation commune d'*anchylops;* l'ulcération qui résulte de leur ouverture, sorte de fistule borgne externe, a été appelée *aegylops*. L'on reconnaîtra ce dernier en ce que les larmes et les liquides injectés dans les conduits lacrymaux ne refluent pas par l'orifice accidentel, et qu'un stylet qui y pénètre n'arrive pas dans la cavité du sac, mais chevauche dans les tissus ambiants. Bien qu'un gonflement phlegmoneux et œdémateux soit susceptible de se manifester dans la région lacrymale, avec empiétement plus ou moins considérable sur les parties voisines, mais avec intégrité du sac, cette condition est exceptionnelle néanmoins, la phlegmasie cutanée du grand angle dénotant presque constamment, dans son état aigu, une dacryocystite phlegmoneuse. L'on a parfois observé des érysipèles et des abcès, autour du sac, occasionnés par la présence de dents cariées aux alvéoles supérieures.

TRAITEMENT.—Les cataplasmes anodins et émollients, et, au besoin, un coup de lancette, composent à peu près toute la thérapeutique du furoncle des paupières. Les purgatifs et quelques dépuratifs seront indiqués, si, ce que j'ai plusieurs fois observé, cette affection se manifeste à la suite de l'apparition de tumeurs du même genre sur d'autres points de l'économie. J'ai vu des clous, à leur début, avorter par des frictions avec l'alcool camphré ou l'eau sédative de Raspail.

Les sangsues, l'onguent mercuriel, les cataplasmes, les dérivatifs intestinaux pourront être utilement invoqués dans le traitement de l'anthrax. Toutefois, l'expédient le plus digne d'être recommandé consiste dans une incision transversale, qu'il faut effectuer d'aussi bonne heure que possible, et qui divisera profondément la tumeur, même un peu au delà de sa circonférence. Si elle avait un fort volume, il serait prudent d'y pratiquer deux incisions s'entre-croisant à son centre. Ces débridements font cesser l'étranglement et les douleurs locales, secondent l'élimination des bourbillons et du pus, préviennent la gangrène des paquets celluleux dans lesquels elle n'est pas encore déclarée et tendent à abréger la durée du mal. On continuera l'application des cataplasmes émollients jusqu'à ce que l'escarre soit complétement détachée et que la plaie présente un aspect granuleux; l'on s'efforcera d'abréger autant que possible la durée du tra-

[1] Ce qu'on appelle un bourbillon doit être considéré comme le résultat de la mortification d'un petit paquet du tissu cellulaire renfermé dans l'épaisseur du derme. Par suite du gonflement et de l'étranglement des parties, une obstruction surgit dans les vaisseaux capillaires qui se rendent au fragment celluleux; la circulation s'arrête autour de lui, d'où son sphacèle. On comprend dès lors comment on peut faire avorter un clou en le fendant de bonne heure jusqu'à sa base. Quand le grumeau celluleux s'est mortifié, il devient un véritable corps étranger, pour l'expulsion duquel la nature se livre à un travail éliminateur; il suit de là que le bourbillon amène la suppuration. Plusieurs furoncles enfin confondus, agglomérés, forment l'anthrax bénin des auteurs.

vail suppuratif. Bien que la cicatrisation entraîne souvent une déformation considérable de la paupière, dont l'extroversion peut être telle qu'elle reste bridée par sa couche tégumentaire, en grande partie détruite, contre l'arc correspondant de l'orbite, cette issue funeste n'est cependant pas constante, et parfois les résultats de la guérison dépassent les prévisions de l'homme de l'art.

On combattra l'anchylops par les topiques que réclament le phlegmon et le furoncle des paupières. Un coup de lancette sera indiqué dans quelques cas qu'il est superflu de spécifier. Si un aegylops présentait les caractères d'un ulcère atonique et lent à se cicatriser, le meilleur moyen serait d'y pratiquer de temps à autre des cautérisations avec la pierre infernale. Quelques indications thérapeutiques peuvent être encore fournies par les conditions du sac ou des parties voisines.

Article 4. — Orgeolet (hordeolum).

Cette affection consiste dans un petit furoncle du bord libre de l'une ou de l'autre paupière. On le rencontre presque constamment au voile supérieur. Son siége est le tissu cellulaire qui enveloppe les bulbes et les glandes ciliaires (p. 22) et ces organes eux-mêmes.

CARACTÈRES ANATOMIQUES ET PHYSIOLOGIQUES.—L'orgeolet débute par une douleur tensive, lancinante, du bord palpébral envahi par une tuméfaction diffuse. Si l'on y applique la pulpe du doigt, on le trouve rénitent et sensible dans un point, tandis que les autres parties restent souples et indolores. Deux jours après, quelquefois plus tôt, une tumeur dure, d'un rouge foncé, apparaît; sa grosseur est généralement celle d'un grain d'orge ou d'un pois. La conjonctive est plus ou moins injectée, la sécrétion muqueuse augmentée; souvent les cils sont agglutinés au réveil. Parfois un chémosis séreux vient s'associer à une infiltration de même nature du voile affecté; j'ai vu un orgeolet de la paupière supérieure entraîner un œdème considérable de la paupière inférieure. Au bout d'un certain temps, de quatre à cinq jours dans quelques cas, la protubérance, devenue culminante, offre un point d'un blanc jaunâtre qui s'ouvre et livre passage à un peu de pus mêlé de stries sanguines et à un noyau central de tissu cellulaire désorganisé, qui constitue le bourbillon. La tumeur s'affaisse dès lors et s'évanouit graduellement, sans laisser une cicatrice appréciable. Quelques cils ne sont que très-exceptionnellement à jamais détruits dans des circonstances semblables.

Dans une autre forme, rare d'ailleurs, et qu'on n'observe guère que chez les sujets strumeux (orgeolet scrofuleux des Allemands), la tumeur, d'allure torpide et indolente, n'arrive à la suppuration qu'après l'emploi longtemps répété d'émollients et de maturatifs. Elle peut même passer à l'induration. (Voy. Grêlon.)

ÉTIOLOGIE. —Je rencontre plus particulièrement l'orgeolet chez des individus dont les paupières sont délicates, rosées, sujettes aux ulcérations marginales et à la lippitude. Il est quelquefois lié à une irritation du tube digestif chez des gens qui font abus d'aliments excitants et de liqueurs fortes; nous l'avons vu coïncider fréquemment avec un embarras évident des premières voies (orgeolet abdominal des Allemands). Une domestique, âgée de vingt ans, et qui était sans

cesse assaillie par des orgeolets, depuis seulement qu'elle habitait Paris, n'était sujette que depuis lors également à des digestions pénibles; elle en attribua le motif à la nourriture fortement animalisée à laquelle elle était soumise, contrairement à celle qui, dans sa province, lui avait été habituelle depuis son enfance. J'ai connu plusieurs phthisiques qui en étaient souvent incommodés; ils m'ont paru se manifester notamment lors de la fonte des tubercules pulmonaires. Demours cite l'exemple curieux d'une jeune personne affligée depuis trois années d'une affection pédiculaire du cuir chevelu; les insectes s'y multipliaient par crises, et chacune d'elles était précédée d'un orgeolet à la paupière supérieure, tantôt d'un œil, tantôt des deux yeux. Quelques femmes en sont périodiquement tourmentées à l'époque des règles (p. 315).

TRAITEMENT.—Lorsque l'inflammation n'est qu'à ses débuts, doit-on chercher à en favoriser la résolution par des remèdes? Scarpa, qui penche pour l'affirmative, recommande l'application du froid à l'aide d'un corps métallique, comme une clef ou une pièce de monnaie; Boyer conseille l'eau froide ou la glace. Ces essais me paraissent, en général, plus nuisibles qu'avantageux; s'ils peuvent dissiper quelquefois la phlegmasie, je les crois capables aussi de seconder l'induration de la tumeur. La terminaison presque constante de celle-ci étant la suppuration, je pense qu'il est plus prudent de la favoriser que de s'efforcer d'en provoquer l'avortement par les répercussifs.

Bien que je voie chaque jour des orgeolets qui arrivent parfaitement à maturité sans aucun topique, on atteindra, sans aucun doute, ce but d'une manière plus rapide et plus sûre, à la faveur de cataplasmes légers et tièdes, qui seront renouvelés plusieurs fois par jour. On pourra prescrire à cet effet la farine de graine de lin, le riz cuit dans de l'eau de guimauve, la pulpe d'une pomme cuite, recommandée par Dionis, ou un mélange de mie de pain et de lait, auquel quelques praticiens font ajouter un peu de safran. Le bourbillon s'échappe bientôt de lui-même, accompagné de la matière séro-purulente qui l'environne; s'il tardait par trop à être éliminé, il n'y aurait aucun inconvénient à activer ce résultat à l'aide d'une pression douce, qu'on pratique à la base du foyer morbide. Celse prescrit d'ouvrir la tumeur avec la lancette, dès que la suppuration est formée, de la vider de son contenu, puis d'appliquer sur la région malade, et jusqu'à guérison, du pain chaud ou de la cire chaude. Cette perforation artificielle est blâmée par plusieurs oculistes modernes; j'ajouterai néanmoins qu'il m'est parfois arrivé d'inciser, avec la pointe d'une lancette, des orgeolets qui, lents à se dégorger, après avoir évidemment atteint leur seconde période, entretenaient l'organe visuel dans un état pénible d'irritation. Dès que le fragment de tissu cellulaire mortifié était sorti, l'inflammation cessait comme par enchantement.

La tumeur menace-t-elle de passer à l'induration, il faut la fendre avec la lancette, puis porter au sein de la plaie la pointe d'un crayon de pierre infernale, auquel on imprime quelques mouvements de rotation sur son axe, dans le double but de convertir en escarre le tissu cellulaire induré et d'exciter une plus grande activité dans la partie malade. L'on a ensuite recours à des cataplasmes émollients, dont on continue l'application jusqu'à la chute de l'escarre. Quand le bourbillon, n'étant sorti qu'incomplétement, il subsiste au fond de la cavité

un petit paquet de tissu cellulaire qui contrarie la guérison, Scarpa prescrit de le toucher avec un pinceau imprégné d'acide sulfurique, pour que, sa désorganisation étant radicale, il se détache des parties vivantes et s'échappe au dehors. Il est presque exceptionnel de rencontrer des orgeolets qui militent pour ces applications du caustique.

Observation XCI. — Louise B..., âgée de dix-neuf ans, se présenta à mes consultations cliniques le 16 janvier 1847[1]. A la veille de ses règles, elle portait un orgeolet, cause pour elle d'un vif chagrin, non qu'elle en redoutât la gravité, mais parce qu'elle savait qu'une infirmité pareille l'attendait les mois suivants. Depuis trois années, et chaque mois, quelques jours avant l'époque menstruelle, des orgeolets, souvent fort douloureux, envahissaient ses paupières, tantôt à droite, tantôt, et le plus habituellement, à gauche; ils avaient quelquefois manqué d'apparaître, mais ils étaient constants depuis six mois et se terminaient presque toujours par suppuration. Je conseillai qu'on favorisât l'élimination du bourbillon avec des cataplasmes, et qu'on revînt le mois d'après, dix ou douze jours avant la période, pour la prescription d'un traitement prophylactique.

La jeune fille se présenta, le 9 février; exempte d'orgeolet à cette époque, elle attendait ses règles pour le 18 ou le 19. Je l'engageai de prendre jusque-là, et deux soirs l'un, 40 centigrammes d'aloès, et de se frotter soir et matin les quatre paupières, près des bords ciliaires, avec une pommade fortement chargée d'alun. L'évacuation sexuelle arriva, mais l'inflammation furonculaire manqua de paraître. En mars, en avril, les mêmes mesures furent couronnées du même résultat. L'aloès fut supprimé en mai; on continua seulement l'application mensuelle de la pommade astringente. Un temps assez long s'étant enfin écoulé sans encombre depuis le commencement du traitement, il me fut permis d'espérer que la fluxion périodique vers les yeux avait été déroutée et ne ferait plus d'apparitions nouvelles.

Chez une autre malade, âgée de dix-huit ans, des ophthalmies, fréquemment associées à des orgeolets, surgissaient lors de chaque période menstruelle. Or, dans l'espèce, les céphalalgies, les palpitations, l'essoufflement, la gastralgie, la leucorrhée, la dysménorrhée, dénotaient une chlorose qui réclamait l'intervention des ferrugineux, d'où le principe de chercher à régulariser par des moyens convenables l'évacuation périodique, quand on a quelque raison d'envisager comme source de la récidive des orgeolets une menstruation pénible et irrégulière.

Article 5.—Charbon des paupières (anthrax malin, pustule maligne).

Cette affection gangréneuse se déclare plus particulièrement sur les parties du corps habituellement découvertes, comme les mains, le cou et principalement le visage. Elle est le résultat de l'absorption par la peau d'un virus spécial. Parmi les animaux domestiques, d'après les observations du docteur Bourgeois (d'Étampes), les herbivores, et surtout le mouton, l'espèce bovine, le cheval et l'âne, paraissent seuls aptes à transmettre le virus charbonneux, comme à en

[1] Ch. Deval, *Sur l'orgeolet périodique et sur les moyens de le prévenir*. (*Abeille médicale*, t. IV, p. 188.—*Bulletin de thérapeutique*, t. XXXIII, p. 81.)

ressentir l'influence. La laine, les peaux, en général, des animaux qui en ont été atteints peuvent conserver longtemps la propriété de déterminer le mal. Les pâtres, les bouchers, les maréchaux ferrants, les mégissiers, tous les individus adonnés par leur profession au contact de ces animaux ou de leurs dépouilles sont plus particulièrement exposés à la pustule maligne. Certains insectes, après avoir sucé les sucs putrides de bêtes mortes ou malades, sont susceptibles, en venant se reposer sur l'homme, de lui transmettre l'affection charbonneuse.

CARACTÈRES ANATOMIQUES ET PHYSIOLOGIQUES. — Lorsque la maladie a envahi les paupières, celles-ci deviennent le siége d'une tuméfaction érysipélateuse qui s'étend à une partie notable de la face. Les cartilages tarses ne sont jamais attaqués, d'après M. Bourgeois; le plus souvent même il arrive qu'au milieu des désordres qui l'environnent l'œil conserve son intégrité primitive, la conjonctive n'étant qu'injectée, infiltrée ou ecchymosée. Quant aux phénomènes que présente le mal capital, nous les résumerons en peu de mots. Après un temps d'incubation qui varie d'un à deux ou trois jours, on aperçoit sur le point inoculé une petite tache d'un rouge brun qui ressemble à une morsure de puce; à cette tache succède bientôt une vésicule contenant une sérosité roussâtre ou de couleur fauve. Le plus souvent le malade ne peut résister au désir de se gratter et déchire l'ampoule. Telle est la première période; sa durée est de quarante-huit heures environ. La partie phlogosée s'élève sous forme de tubercule; son centre offre un enfoncement ardoisé ou noirâtre constitué par la portion de peau sur laquelle reposait la vésicule primitive, et qui a été convertie en une escarre sèche et solide. Cependant d'autres vésicules se déclarent; la tuméfaction, d'un rouge livide, gagne de proche en proche; le sujet est en proie à de la fièvre, à de la céphalalgie, à une soif intense; si le mal n'est pas enrayé, les phénomènes d'absorption se manifestent par des nausées, des vomissements, l'assoupissement, le délire et enfin la mort. Dans les conditions les plus heureuses, la peau revêt une coloration d'un rouge plus vif, la gangrène s'arrête, un cercle inflammatoire la circonscrit, la suppuration se constitue, le tissu mortifié se détache et tombe. La cicatrisation consécutive s'effectue rapidement, si les désordres ont été peu étendus; la suppuration est copieuse, au contraire, et se perpétue longtemps lorsque la gangrène a dévoré une masse considérable de parties molles. J'ai vu des malades chez lesquels les paupières avaient subi une destruction telle que les marges palpébrales étaient soudées d'une manière permanente aux rebords orbitaires.

TRAITEMENT.—Les caustiques sont généralement considérés comme les moyens les plus aptes à anéantir le foyer toxique, au début de la pustule maligne. Ils offrent aux paupières un inconvénient grave, celui de prédisposer à l'ectropion et au lagophthamos. Il y aura d'autant moins de danger d'y recourir, au point de vue d'une extroversion future, que la lésion gangréneuse est plus éloignée du bord libre.

Chez un corroyeur assailli, dans la région du sourcil gauche, par une pustule maligne, Lisfranc se hâta de recourir à l'intervention d'un petit bouton de feu et la guérison eut lieu sans difformité. La potasse caustique jouit encore, dans

l'espèce, d'une efficacité maintes fois constatée par le docteur Bourgeois, dans une pratique de trente années, au milieu d'une contrée où abondent les affections charbonneuses. M. Bourgeois, qui se sert autant que possible de potasse à l'alcool, la charge dans un porte-nitrate, si elle est en cylindre, ou la saisit à l'aide de pinces à pansements, quand elle est en tablette. Il ouvre les vésicules en promenant circulairement le caustique sur elles et sur l'escarre; celle-ci est-elle trop sèche ou trop épaisse, il en enlève quelques couches à l'aide d'une lancette bien affilée.

Le docteur Debrou (d'Orléans) a proposé d'aviver les bords palpébraux et d'en effectuer la suture, immédiatement après la chute des escarres. Leur réunion sera maintenue, pendant la formation des cicatrices, jusqu'à ce que le tissu inodulaire ait épuisé toute la durée de sa rétraction[1]. De cette manière, d'après ce chirurgien, on s'oppose au déplacement des bords de la plaie qui succède à la chute de l'escarre, et l'on conserve aux paupières leur étendue normale. M. Debrou recommande de ne pas donner lieu à un anchyloblépharon complet. On ménage près de chacune des commissures une petite ouverture qui, durant l'occlusion, livre passage aux mucosités et aux larmes; cette double ouverture est utilisée plus tard pour l'établissement d'une sonde cannelée sur laquelle on divise la ligne interciliaire sans danger de léser le globe. On lit dans la *Gazette hebdomadaire* (année 1860, p. 724). « Le succès a déjà consacré cette utile conception. Dans un cas où une large escarre, suite de pustule maligne, rendait imminente la formation d'un ectropion grave, M. Debrou fit la suture cinq jours après la séparation des parties mortifiées; cinq points furent appliqués, en respectant les commissures; la réunion immédiate s'ensuivit. La fusion fut détruite au bout de trois mois et demi. Le résultat, tout à fait satisfaisant, ne s'était pas démenti deux mois plus tard. »

Si les vertus de quelques moyens moins énergiques que le feu, la potasse caustique, le caustique de Vienne, le chlorure d'antimoine, etc., recevaient la sanction de l'expérimentation clinique, il y aurait là de grands avantages sous le rapport de l'attitude future du voile altéré.

Le docteur Payan (d'Aix) a recommandé une pâte caustique, qu'on prépare en délayant avec un jaune d'œuf, et jusqu'à consistance de pâte molle, une certaine quantité de sulfate de cuivre pulvérisé; l'on obtient ainsi un mélange de très-beau vert de feuille. Un morceau de diachylon, circulairement taillé et troué au milieu, est appliqué de telle sorte que la tumeur de la pustule maligne apparaisse à l'ouverture centrale; puis celle-ci est couverte d'un plumasseau de charpie chargé de la pâte vitriolique et l'on maintient l'appareil avec une compresse et une bande. « Nous ne pouvons pas dire, ajoute M. Payan[2], si aux dernières périodes de la pustule maligne, ce caustique serait suffisant; mais nous avons la conviction qu'il l'est dans la première et même dans le commencement de la seconde, et que, ne laissant pas après lui de cicatrice, on aurait tort d'en négli-

[1] Cet expédient est l'application à la maladie qui nous occupe d'un procédé proposé contre l'ectropion par le docteur Mirault. Nous en parlerons plus tard.

[2] *Bulletin de thérapeutique*, t. XXIII, p. 436.

ger l'emploi, surtout quand la pustule réside sur des parties habituellement découvertes. »

M. Caïfassi paraît avoir obtenu de beaux succès de l'usage de l'encens en larmes réduit en poudre, puis converti en une pâte avec de la salive ou avec un peu d'eau et de l'alcool. Cette pâte est étendue sur un morceau de linge, auquel on donne la forme la plus convenable et qu'on met en rapport avec la partie malade; on aura soin que la substance médicamenteuse dépasse en tous sens, d'un centimètre et demi environ, les limites de l'affection. Cette application est réitérée plusieurs fois à quelques heures de distance. Plusieurs praticiens recommandables, MM. Aran, Desmartis père et Vaillandet ont produit des faits à l'appui de l'efficacité de cette médication. Employé de bonne heure, dit M. Vaillandet, l'encens est susceptible de faire avorter en quelque sorte le travail de la gangrène ou d'en restreindre les ravages; il possède l'avantage de ne causer aucune douleur; son emploi peut généralement suffire, sans qu'il soit besoin de recourir aux caustiques potentiels ou au cautère actuel.

Le docteur Jacquinot, ancien chirurgien de la marine impériale, a été à même de vérifier les propriétés anticharbonneuses de la poix de Bourgogne ou poix blanche. On l'applique sur la partie malade, après l'avoir étendue sur un morceau de peau ou de linge. On renouvelle l'emplâtre soir et matin. M. Jacquinot insiste sur la recommandation de n'user que de poix pure et non associée à de la cire jaune, addition qui a lieu dans quelques officines.

Le docteur Marati (de Naples) a exclusivement recours aux frictions hydrargyriques largement pratiquées matin et soir. Il fait étaler de 100 à 125 grammes de pommade mercurielle par jour sur toute l'étendue des surfaces tuméfiées, et dit avoir presque constamment réussi à enrayer la marche des accidents, à circonscrire le mal, à favoriser la chute de l'escarre et à obtenir une guérison rapide.

Appliquées en grand nombre sur les parties affectées, les sangsues donneront lieu à une détente et à un dégorgement salutaires. Préconisées contre le charbon par Bayle et le docteur Regnier, elles seront plus particulièrement indiquées quand les paupières seront en proie à une tuméfaction inflammatoire intense.

A Paris, la pustule maligne ne se présente dans les hôpitaux que rarement; nous ne l'observons jamais dans nos dispensaires; elle est infiniment plus commune dans les campagnes. M. Mackenzie ne pense pas qu'elle ait été rencontrée en Angleterre.

Article 6. — Impétigo, eczéma et autres affections cutanées des paupières.

La face externe des voiles palpébraux peut devenir le siége de diverses éruptions non encore décrites et parmi lesquelles l'impétigo et l'eczéma sont sans contredit les plus communes. Il n'est pas rare de les voir associées à de la blépharite ciliaire et à une inflammation conjonctivale qui, offrant souvent les caractères de la conjonctivite lymphatique ou catarrho-lymphatique des Allemands, contracte parfois l'allure des ophthalmo-blennorrhées.

CARACTÈRES ANATOMIQUES ET PHYSIOLOGIQUES. — C'est surtout chez les enfants, et, en général, entre un an et trois ou quatre ans, qu'il est fréquent de rencontrer l'impétigo et l'éczéma impétiginodes des voiles palpébraux. Les pustules, qu'accompagne un prurit plus ou moins ardent, se rompent, et l'humeur visqueuse qu'elles laissent échapper se dessèche en croûtes jaunâtres qu'on a comparées à du miel concret. Telle est la mélitagre d'Alibert; *crusta lactea*, *crusta serpiginosa* de plusieurs autres auteurs. Les pustules subissent souvent avec tant de rapidité la transformation croûteuse, qu'on a quelque peine à en découvrir l'existence, et quand les croûtes sont constituées, elles acquièrent de l'épaisseur par la concrétion de l'humeur que les surfaces excoriées continuent à exhaler sous elles. Les paupières sont fréquemment occupées par un gonflement considérable. Il n'est pas rare que le système glandulaire s'engorge et se tuméfie dans la région parotidienne ou sous la mâchoire. Dans quelque cas, l'éruption est bornée aux voiles palpébraux; dans d'autres, elle envahit en même temps les tempes, le cuir chevelu, etc. Il arrive parfois enfin que les paupières participent à une dermatose qui couvre la figure d'une sorte de masque (*porrigo larvalis*). La rétraction, qui s'empare des téguments, donne très-fréquemment lieu à l'extroversion de la paupière inférieure. L'ectropion et le larmoiement qui en résulte disparaissent constamment, dès que l'enveloppe cutanée est revenue à son attitude primitive.

Dans l'éczéma non impétigineux, les vésicules contiennent un liquide moins épais comme séreux, la peau n'offrant presque pas de changement de coloration ou contractant une rougeur variable. Une desquamation se montre, par suite de la dessiccation des vésicules, ou bien celles-ci se déchirent, d'où des excoriations et un suintement plus ou moins abondant. J'ai vu la blépharite éczémateuse avoir pour source un écoulement irritant provenant de l'œil, de même qu'une leucorrhée chronique peut entretenir un éczéma dans les parties qui en subissent le contact.

Les docteurs Cazenave et Schedel décrivent sous le nom de *psoriasis ophthalmique* une dermatose caractérisée par l'apparition de petites squammes aux angles des yeux et aux paupières, qui deviennent tendues et éprouvent dans leurs mouvements de la gène. Tantôt, disent ces auteurs, elle existe seule; tantôt elle accompagne une disposition semblable de la face, et l'inflammation conjonctivale, qui lui est associée, est habituellement assez rebelle. C'est surtout chez les sujets lymphatiques et à peau délicate et fine, que je vois souvent les bords palpébraux et la région cutanée qui les côtoie occupés par une teinte rosée sur laquelle se dessinent des pellicules écailleuses blanchâtres, des exfoliations furfuracées et farineuses comme celles du pityriasis.

TRAITEMENT. — Si la brusque suppression des gourmes qui envahissent, chez les jeunes sujets, le cuir chevelu et les oreilles offre souvent des inconvénients graves, il y a par contre des avantages incontestables à les délivrer des éruptions dermatiques qui sont venues atteindre les voiles palpébraux. Les ectropions, les conjonctivites opiniâtres, qui en dérivent, fatiguent l'organe visuel ainsi prédisposé à devenir le siége de lésions plus fâcheuses et que les complications existantes ne sauraient qu'entretenir et qu'aggraver.

Quand les blépharites impétigineuses sont récentes, je recommande habituellement des lotions adoucissantes tièdes; je fais saupoudrer les surfaces excoriées avec la poudre d'amidon seule ou additionnée d'oxyde de zinc (15 grammes d'amidon pour 1 ou 2 grammes d'oxyde) et j'associe à ce traitement local quelques préparations dérivatives et dépuratives, un mélange, par exemple, de sirop de chicorée et de sirop de pensée sauvage. Les frictions derrière les oreilles, avec une pommade irritante, peuvent solliciter une révulsion utile. Je réussis souvent mieux, dans l'espèce, avec ces moyens simples qu'avec les topiques conseillés par les auteurs. Les croûtes tombent après un temps variable, laissant à découvert une surface rouge, d'où suinte une sérosité moins épaisse et qui forme des croûtes plus minces que celles qui les ont précédées. Quand la maladie tend à la guérison, les croûtes ne se reproduisent plus, la rubéfaction de la peau s'évanouit graduellement et reprend enfin sa coloration primitive. Quelque défigurés d'ailleurs qu'aient été les jeunes sujets porteurs de ce genre de désordres, on peut être rassuré par l'idée que ces excoriations superficielles ne laissent jamais de traces après elles.

La dermatose est-elle plus ancienne et plus tenace, les croûtes qui se détachent par plaques, pour mettre à nu une surface ulcérée d'un rouge livide, se reproduisent-elles avec constance, j'attaque plus énergiquement le mal, sans négliger les moyens les plus propres à améliorer la santé générale. Je mentionnerai comme topiques avantageux, dans de telles conditions, le cérat calaminaire ou de Turner, que je fais préparer avec 2 à 4 grammes de calamine en poudre pour 15 grammes de cérat ordinaire, et la pommade au précipité blanc (1 ou 2 grammes de celui-ci pour 15 d'axonge). Les pommades à l'oxyde rouge de mercure (1 gramme de ce dernier pour 15 grammes d'axonge) ont été employées avec fruit contre ces dermatoses, que Biett a souvent combattues avec la pommade de Farnier (p. 167). Il faut, avant leur application, faire tomber les croûtes à l'aide de cataplasmes ou en les ramollissant avec un corps gras : le beurre, le saindoux, la pommade de concombres, etc. Je suis parvenu à guérir plusieurs blépharites de ce genre en couvrant la paupière affectée d'une pâte préparée avec le sous-nitrate de bismuth et quantité suffisante d'eau.

Dans les éruptions croûteuses des lèvres, du nez et de la face en général, le professeur Trousseau est dans l'habitude de faire pratiquer une ou deux fois par jour des lotions avec de l'eau très-chaude, à laquelle on ajoute, par verre de liquide, d'une à trois cuillerées à bouche d'*eau phagédénique* [1]. J'ai vu Alibert prescrire, dans la période active de ces inflammations, une décoction de son, de feuilles de mauve et de têtes de pavot, et la remplacer plus tard par l'eau de Baréges affaiblie (une à deux cuillerées à bouche de celle-ci par verre de liquide).

S'agit-il, chez les adultes, de dermatoses palpébrales chroniques, on aura généralement recours aux remèdes dont l'efficacité contre les dartres a été vérifiée par l'expérience : lotions avec un mélange de 2 à 4 grammes de borax,

[1] Le dosage le plus habituel de l'*eau phagédénique* comprend 40 centigrammes de *sublimé corrosif* pour 125 grammes d'*eau de chaux*. Il faut agiter le mélange avant de s'en servir.

250 grammes d'eau distillée et 50 centigrammes d'essence de Portugal (Cazenave); eau de son additionnée, pour 250 grammes de liquide, de 2 à 6 grammes de sous-carbonate de soude. Rien n'est salutaire comme des lotions effectuées soir et matin, et après la chute préalable des croûtes, avec une solution de 15 centigrammes de bichlorure de mercure, 125 grammes d'eau distillée et 3 ou 4 grammes d'alcool de citron. Je recommande parfois encore, pour cette même destination, une liqueur composée de 10 centigrammes de sublimé, 25 centigrammes de chlorhydrate d'ammoniaque et 250 grammes de lait d'amandes. Les pommades ci-dessus mentionnées ou d'autres, dans lesquelles on fait entrer l'alun, le sulfate de fer, etc., peuvent être indiquées. J'ai vu chez une femme un vaste impétigo de la paupière inférieure complétement disparaître sous l'influence de cautérisations avec le nitrate acide de mercure. L'ectropion qui lui était associé s'évanouit; le voile ne subit aucune déformation; huit années après, la guérison durait encore. Il est à peu près superflu d'ajouter qu'un grand nombre de cas de ce genre peuvent militer pour la prescription d'une médication interne.

Article 7. — Affections syphilitiques des paupières.

Les ulcères syphilitiques qui envahissent les voiles palpébraux s'y montrent tantôt comme accident primitif, tantôt comme accident secondaire de la vérole. Chez une malade âgée de vingt-quatre ans, dont l'observation a été recueillie à ma clinique par le docteur Dupré[1], un ulcère, qui occupait presque toute la longueur de la paupière supérieure droite et la moitié environ de sa hauteur, se montrait sous forme d'une plaque d'une telle dureté que je crus tout d'abord que la paupière était retournée et qu'on voyait là le cartilage tarse. Cette plaque, d'un rouge grisâtre, fournissait une mucosité sanieuse et était côtoyée en bas par le bord palpébral, dégarni de cils. Sous l'influence de l'usage interne du sublimé, qui fut prescrit pour la première fois le 2 mai 1857, et de quelques moyens locaux, la cicatrisation était complète le 4 juillet suivant; quelques croûtes adhéraient seules au bord libre; les cils repoussaient, et toute trace de la maladie avait peu à peu disparu. Un autre malade m'offrit sur la région du sac droit un ulcère syphilitique nettement circonscrit, à fond comme fibro-cartilagineux, et présentant l'aspect d'un petit médaillon circulaire.

Les accidents du genre de ceux dont il vient d'être question ont pour origine le transport direct du virus contagieux sur la région où ils siégent. Un baiser d'une personne infectée en a été parfois la source; ce sera, dans d'autres cas, une serviette, une éponge ou la main entachée du même principe. M. Ricord a relaté l'histoire d'un avocat qui présentait à la paupière inférieure, vers le grand angle, une tumeur dure, rénitente, élastique, à surface rouge et granulée. Les ganglions péri-auriculaires et cervicaux postérieurs étaient tuméfiés; des taches exanthémateuses couvraient la surface du corps. Au grand étonnement du praticien qui accompagnait le consultant, M. Ricord établit ce diagnostic : chancre

[1] Dupré, *Des affections syphilitiques du globe oculaire*. Paris, 1857.

induré du grand angle de l'œil; adénopathie secondaire cervicale; roséole syphilitique. Or le malade se rappela qu'étant couché avec une femme, et après certains attouchements, il fut pris d'une vive démangeaison à l'œil, vers lequel il dirigea la main, et qu'il frotta pendant un temps assez long. La paupière n'était devenue malade que depuis cette époque.

On a vu des chancres contracter les allures des ulcères phagédéniques et dévorer graduellement la peau, le cartilage, la conjonctive, la paupière devenant la proie d'une destruction complète. Dans plusieurs des cas de ce genre, le péril ne fut conjuré que par l'appréciation judicieuse du mal et la prescription d'un traitement approprié. L'aspect extérieur de ces plaies étant essentiellement variable, c'est moins à leurs caractères propres qu'aux symptômes concomitants qu'on reconnaîtra la nature de la maladie.

C'est généralement sur l'enveloppe cutanée des voiles palpébraux, et assez communément vers leur bord libre, que surgissent les ulcères vénériens [1]. Je n'en ai jamais constaté l'origine sur la paroi conjonctivale, comme Lawrence paraît l'avoir observé. Un aegylops syphilitique a eu parfois pour résultat l'érosion du sac et la formation d'une fistule.

La paroi palpébrale externe peut être le siége de syphilides papuleuses, pustuleuses ou autres. On a encore mentionné une forme vénérienne qui semble fort rare : les condylomes des paupières, excroissances du bord libre, molles ou dures, et parfois sèches et crevassées.

TRAITEMENT.—Les ulcères syphilitiques des paupières réclament impérieusement l'administration des hydrargyriques à l'intérieur; nous prescrivons presque toujours le bichlorure de mercure dans des circonstances pareilles. Si la plaie est indolente, il peut devenir utile de la cautériser avec la pierre infernale, de la panser avec l'eau phagédénique affaiblie ou pure, avec la teinture d'iode iodurée (teinture d'iode et eau distillée, de chaque, 8 grammes; iodure de potassium, 50 centigrammes). Le vin aromatique, le vin au tannin (1 gramme de celui-ci pour 30 grammes de vin), un mélange de parties égales d'onguent napolitain et de cérat seconderont parfois avec avantage la cicatrisation de l'ulcère.

Si l'on rencontrait des condylomes palpébraux analogues à ceux qu'on trouve décrits dans les auteurs, rien ne serait plus indiqué que d'associer à un traitement spécifique l'excision des excroissances, avec des ciseaux courbes, et la cautérisation de leurs racines avec la pierre infernale.

[1] On lit dans le t. XLIV des *Annales d'oculistique* (document extrait de la pratique de M. Hutchinson) : « Quand la *tinea tarsi* a pour origine la syphilis, soit héréditaire, soit acquise, on peut d'ordinaire la reconnaître à cette circonstance, que de petites plaques ulcérées, à bords abrupts, s'étendent à partir des cils vers la surface cutanée des paupières. Ces ulcérations ont une forme irrégulière, et s'observent le plus ordinairement près des angles. Il résulte de leur présence que les paupières paraissent le siége d'une grande irritation et d'une grande altération. La *tinea tarsi* syphilitique est très-rebelle au traitement, à moins que l'on n'ait recours aux remèdes spécifiques. »

Article 8.—Altérations diverses de la face interne des paupières.—Phlegmon sous-conjonctival.— Abcès et autres maladies des glandes de Méibomius.

Nous avons déjà parlé de la blépharite muqueuse (p. 220) et de quelques-unes des altérations qui lui sont souvent associées : hypérémie des papilles, tuméfactions folliculeuses (p. 224), granulations (p. 223). Les excroissances, parfois pédiculées, qu'on rencontre sur la paroi muqueuse des voiles palpébraux, seront combattues suivant les principes exposés p. 318.

Le phlegmon sous-conjonctival débute par un sentiment de gêne et de tension à la face interne de l'une des paupières, le plus habituellement de la paupière inférieure. J'ai vu, dans des cas de ce genre, le bord libre des voiles palpébraux offrir à peine un peu de mucus, le matin au réveil. On constate enfin, sur la paroi interne de l'organe affecté, une petite tumeur rouge, sillonnée par des vaisseaux engorgés. Parfois la résolution s'en empare. Se termine-t-elle par suppuration, elle offre, vers sa partie moyenne, un point blanc, qui crève et donne issue au pus sous-jacent. Le phlegmon sous-conjonctival peut se dissiper sans traitement. Si l'évacuation de la matière purulente était longue à s'effectuer, on la solliciterait par un coup de lancette. La suppuration ayant été incomplète chez l'un de mes malades, une induration, qui persista, réclama pour sa disparition l'intervention d'une pommade rouge.

Une petite tumeur jaunâtre, qui se montre à l'orifice des glandes de Méibomius, sur l'arête postérieure du bord palpébral, peut dénoter un abcès de ces follicules. Les auteurs indiquent, comme caractère pathognomonique de l'obstruction de leur orifice, la présence d'une phlyctène sur la crête postérieure du bord ciliaire, tumeur qui résulte de l'accumulation du produit glandulaire qu'une membranule épidermique recouvre. Il suffit de la fendre avec une aiguille à cataracte pour que la matière sécrétée s'échappe au dehors. J'ai parfois observé sur cette même arête une ou plusieurs protubérances globulaires, un peu consistantes, avec coexistence sur la paroi muqueuse du voile, de raies jaunâtres qui correspondaient à ces tumeurs. J'ai toujours considéré ces cas comme des engorgements et des obstructions des follicules de Méibomius.

Il n'est pas rare de rencontrer à la face interne des paupières, et surtout de la paupière inférieure, des concrétions calcaires couvertes par la conjonctive, et dont la saillie, d'un blanc jaunâtre, donne lieu à de la gêne, à du larmoiement et à de l'irritation. Bien que ces corps m'aient parfois paru des particules pierreuses venues du dehors, chez des sujets, par exemple, attachés au service actif des chemins de fer, il y a lieu, dans d'autres cas, d'en localiser le siége dans les cryptes de Méibomius. Pour en délivrer le malade, j'ouvre la conjonctive avec l'aiguille falciforme de Rosas (pl. II, fig. 5), au-devant du calcul, et je l'expulse, au besoin, avec la curette de Daviel.

On a attribué aux glandes de Méibomius un rôle capital dans la constitution de plusieurs maladies palpébrales; ce rôle me paraît avoir été singulièrement exagéré. Le rang de premier ordre, qu'elles occuperaient dans la blépharite ci-

liaire, est-il suffisamment justifié? Jaeger père nous a fait plusieurs fois observer que l'orgeolet ne siégeait jamais dans les follicules de Méibomius, comme quelques auteurs l'ont écrit à tort.

Article 9.—Blépharite ciliaire.

Cette affection, qu'on rencontre à chaque pas dans la pratique, a encore reçu les noms de *blépharite glandulaire*, *glandulo-ciliaire*, *lymphatique*, *scrofuleuse*, *tinea palpebralis*. Elle envahit plus souvent la paupière supérieure que la paupière inférieure. Elle est bien moins commune chez les adultes que chez les jeunes sujets, et surtout chez les enfants lymphatiques. Nous en avons connu qui n'étaient parvenus à s'en délivrer que par les progrès de l'âge. Elle consiste dans une inflammation chronique des bulbes et des glandes qui constituent les racines des cils, processus morbide auquel prennent part la couche tégumentaire qui longe le bord palpébral et le tissu cellulaire sous-jacent. Les auteurs, qui ont imposé à cette variété de blépharite la qualification d'*ophthalmia tarsi* (*tarsal inflammation* des Anglais), se sont surtout fondés sur cette circonstance, que le travail pathologique se propage quelquefois au périchondre et à la substance du tarse.

CARACTÈRES ANATOMIQUES ET PHYSIOLOGIQUES. — Dans les cas les plus légers, le bord libre de la paupière présente un certain degré de rougeur et de tuméfaction. Celle-ci occupe tantôt toute l'étendue et tantôt une partie seulement de ce bord. Du mucus s'agglomère et se concrète sur les marges palpébrales, souvent agglutinées le matin par cette matière, qui contracte, pendant le sommeil de la nuit, une consistance épaisse.

A un degré plus avancé, le bord libre est d'un rouge plus vif; il acquiert parfois une teinte livide ou bleuâtre. Fréquemment on le trouve irrégulièrement engorgé et comme bosselé. Il devient le siége d'abcès (*blepharophthalmia pustulosa*) et d'ulcères (*lippitudo ulcerosa*). Les premiers présentent des tumeurs globuleuses d'où l'on voit s'échapper les cils; parmi les seconds, les uns sont à nu, les autres, plus nombreux, sont couverts par de l'ichor desséché sous forme de croûtes. Cet état est communément associé à une rougeur érythémateuse et à une desquamation furfuracée des parties cutanées voisines.

Nous avons signalé déjà (p. 37) les différences notables qui existent entre les croûtes de la conjonctivite catarrhale et celles de la blépharite ciliaire, quand elle est surtout invétérée. Celles-ci se montrent souvent sous forme de masses racornies et brunes; elles sont enchâssées à la base des cils, collés entre eux et réunis en paquets, de telle sorte que le malade ne peut s'en délivrer qu'en les humectant longtemps, en faisant parfois douloureusement saigner les paupières, et en entraînant fréquemment avec les produits morbides les cils arrachés au sol qui les supporte.

Au début de la blépharite ciliaire, la face interne des paupières devient légèrement rouge, et des vaisseaux injectés se portent vers le bord palpébral. A une période plus avancée, la conjonctive scléroticale peut être frappée d'un certain degré d'hypérémie. Il arrive quelquefois encore que les téguments du haut de la

joue soient irrités et excoriés par les mucosités et les larmes, d'où l'extroversion du bord palpébral inférieur.

Les malades affectés de blépharite ciliaire éprouvent, dans les parties phlogosées, un sentiment de prurit qui alterne avec de la cuisson et avec quelques élancements de courte durée. C'est aux démangeaisons qu'elle occasionne qu'est dû le terme de *gratelle des paupières* que lui donnent des anciens auteurs. Plusieurs sujets sont atteints de kopiopie.

Lorsque les bords palpébraux ont été le siége d'inflammations opiniâtres, ils peuvent se transformer en un bourrelet épais, dur, noueux, état désigné sous le nom de *tylosis*. Tantôt la tumeur est couverte de plaques rouges et d'excoriations garnies de croûtes ; tantôt, très-invétérée, elle est calleuse, blanchâtre et insensible. Souvent les cils normaux ont tous ou presque tous disparu dans la partie dégénérée, où l'on ne rencontre guère que des tronçons de cils et des pseudo-cils, dont la position, ordinairement vicieuse, contribue à irriter le globe. Le tylosis est partiel ou total ; ce dernier est parfois compliqué d'un entropion par recoquillement du tarse, surtout quand il affecte la paupière supérieure. Les malades en proie au tylosis sont atteints de larmoiement et d'une ophthalmie qui s'exaspère quand ils s'exposent au vent, à la poussière, etc. Privés des cils, leurs protecteurs naturels, froissés en outre par un corps rude et inégal, les yeux redoutent l'éclat du jour.

TRAITEMENT. — Les collyres au sulfate de zinc, au sous-acétate de plomb, la plupart des solutions astringentes, en un mot, qui réussissent contre la conjonctivite catarrhale, sont stériles, et souvent même nuisibles dans la blépharite ciliaire. Le collyre de borax peut être utile quand l'état de phlogose des parties semble contre-indiquer l'application de moyens énergiques. Les onctions pratiquées trois ou quatre fois par jour, sur le bord libre des paupières, avec la glycérine, méritent d'être conseillées. Le collyre au sublimé est, dans l'espèce, l'une des préparations les plus avantageuses. Je formule habituellement de 12 à 25 milligrammes de ce sel pour 30 grammes d'eau distillée, solution avec laquelle le bord palpébral est fomenté tous les soirs, et même soir et matin si elle est convenablement tolérée. L'huile de cade a encore été fructueusement employée (p. 161).

Les pommades rouges, douées de propriétés légèrement escharotiques, ne sauraient être assez recommandées (p. 166) ; elles suffisent souvent à elles seules pour l'accomplissement de la cure. Tantôt l'oxyde rouge de mercure figure seul dans les pommades que je prescris (de 10 à 25 centigrammes environ de cet oxyde pour 4 grammes d'axonge) ; tantôt j'y introduis des ingrédients divers. L'une de mes formules les plus faibles comprend 15 centigrammes de précipité rouge, 5 centigrammes de camphre et 4 grammes d'axonge ; l'une des plus énergiques se compose de 50 centigrammes de précipité rouge, 10 centigrammes d'oxyde de zinc, 10 centigrammes de camphre, 4 grammes d'axonge et une ou deux gouttes d'huile de roses. Cunier accorde la préférence à un collyre mou dans lequel il fait entrer de 10 à 40 centigrammes d'oxyde rouge pour 6 grammes d'axonge et une semblable quantité d'huile d'olives. Quelques oculistes substituent le précipité blanc au précipité rouge (p. 167). M. Arlt formule l'association des deux

ingrédients, c'est-à-dire de 5 à 10 centigrammes de chacun d'eux pour 4 grammes d'axonge. Le docteur Vignali m'a dit qu'il avait vu employer avec avantage, en Italie, contre quelques blépharites ciliaires, une pommade composée de 50 centigrammes de protoiodure de mercure et de 8 grammes d'axonge.

Le camphre est surtout utile pour calmer la sensation d'ardeur et de prurit qui accompagne les maladies de ce genre. L'oxyde de zinc tend au même but. C'est pour ce motif que Cunier conseillait souvent un collyre mou composé de 10 à 50 centigrammes de fleurs de zinc, 6 grammes d'axonge et 6 grammes d'huile, et ne passait au collyre mou de précipité rouge que quand la démangeaison s'était apaisée, ce qui peut arriver à la suite de deux ou trois applications de la préparation zincique.

L'emploi des pommades douées de quelque activité n'aura généralement lieu que le soir (p. 168); il faut veiller à ce qu'elles se mettent en rapport avec les points d'émergence des cils. C'est dans ce but qu'on ramollira au préalable et qu'on fera tomber les croûtes avec de l'eau tiède, si elles sont peu adhérentes, et avec un cataplasme émollient, si elles sont fortement soudées. Les pommades, sans cette précaution, n'auraient presque aucune prise sur le tissu malade, et ne viendraient que couvrir stérilement des incrustations inertes. Pour que ces préparations s'introduisent profondément dans les parties, il faut que le doigt, chargé des frictions, les effectue par des mouvements longtemps répétés de va-et-vient, ce doigt s'appuyant fortement contre le bord palpébral.

Quelle que soit la médication mise en œuvre, nous recommandons à nos malades de débarrasser chaque matin leurs paupières des sécrétions qui peuvent s'y trouver accumulées; ce décapage des cils (p. 165) seconde beaucoup les progrès de la cure. Les lotions seront pratiquées aussitôt après le lever, avec de l'eau aussi chaude qu'elle pourra être supportée; ce topique, d'après notre expérience, est l'un des meilleurs remèdes contre la lippitude ciliaire.

Les blépharites rebelles à ces moyens trouveront souvent dans les cathérétiques une ressource salutaire; rien n'est plus propre à modifier les conditions du sol pilifère ulcéré et à l'acheminer vers la guérison. Quelques oculistes se servent de teinture d'iode, de pommades très-concentrées de nitrate d'argent; je préfère une solution caustique de ce sel, le nº 3 mentionné p. 193. S'agit-il, ce qui arrive le plus souvent, de l'appliquer sur la paupière supérieure, invitez le malade à regarder en bas, et déprimez avec un doigt de la main gauche le voile supérieur vers le bord libre, de telle sorte que celui-ci chevauche et bascule un peu sur la marge ciliaire de la paupière inférieure, l'œil se trouvant fermé par cette manœuvre. Alors, le pinceau chargé du remède, et tenu de la main droite, est promené commodément et largement sur le bord palpébral, sans crainte que quelques gouttes de la solution pénètrent dans l'œil. Se détacheraient-elles de la partie qu'on cautérise ou du pinceau, elles ne pourraient tomber que sur la joue. La paupière ne sera abandonnée à elle-même qu'après avoir été plongée dans un vase rempli d'eau.

Cette opération serait insuffisante, dans un bon nombre de blépharites invétérées, si on ne lui associait pas une précaution préalable : l'avulsion des cils. L'observation démontre que, le plus souvent, ces appendices fonctionnent comme

de véritables corps étrangers qui perpétuent l'inflammation de leurs follicules. Tantôt il y a lieu de les extirper le long de toute la continuité du bord palpébral, ce que je pratique généralement en plusieurs séances, à trois ou quatre jours d'intervalle; tantôt on n'effectue cette avulsion que dans les points où l'on constate des érosions ou des follicules en suppuration et dans ceux où le bord palpébral est plus engorgé et plus rouge. Immédiatement après cette opération, et quelle que soit l'étendue qu'on lui donne, on cautérise suivant le mode précédemment indiqué. On peut même passer sur la paupière partiellement dénudée le crayon de nitrate d'argent, qu'on laisse assez de temps en place pour donner lieu à une escarre distincte; les pustules seront cautérisées isolément par l'introduction de la pointe du crayon dans chaque masse globuleuse. J'ai souvent exécuté cette opération, sur un même sujet, un certain nombre de fois pendant deux ou trois semaines de suite. Les résultats, qui sont susceptibles d'en émaner, consistent non-seulement dans la cicatrisation des ulcérations interciliaires, dans la disparition des engorgements, dans la cessation, en un mot, des désordres inflammatoires, mais encore dans la reproduction des cils, qui repoussent longs et touffus et dans une direction normale. J'ai vu cette reproduction modifier notablement la physionomie des malades. Chez plusieurs d'entre eux, examinés cinq ou six années après le traitement, la guérison se maintenait à merveille. Une fille, âgée de dix-huit ans, fut ainsi délivrée d'une blépharite hideuse, dont elle faisait remonter l'origine aux premières années de sa vie. Nous ne saurions assez recommander cette application à l'ophthalmologie d'un principe efficace au point de vue du traitement de la mentagre et de la teigne[1].

L'expédient qui vient d'être signalé sera employé avec avantage contre le tylosis avec ulcérations et irrégularités du bord palpébral. On aura encore recours, contre cette induration, à des cataplasmes chauds de ciguë et de saponaire, avec addition d'un peu de camphre, et à des onctions sur la paupière malade avec l'onguent napolitain et avec des pommades iodées. Rosas conseille des scarifications faites de temps à autre sur la région calleuse. Quelques procédés, dont nous parlerons en traitant de l'entropion et du trichiasis, peuvent être avantageux contre le tylosis associé à ces déviations anormales. Si l'induration ne cause qu'une gêne supportable, il n'y a souvent rien de mieux à faire que de la respecter. On arrachera de temps en temps les poils introversés, on fera porter des verres colorés et l'on recommandera au malade d'éviter le grand soleil et toutes les influences qui peuvent lui nuire.

Les pseudo-cils ou faux cils, qu'on rencontre si fréquemment dans les blépharites chroniques, émanent de bulbes altérés et devenus impropres à fournir des

[1] Le docteur Cramoisy a fait part à l'Académie de médecine (séance du 21 septembre 1858) de quelques recherches entreprises avec M. Robin, et qui lui ont démontré que la blépharite ciliaire n'était pas due à une végétation microscopique; ces observateurs pensent qu'il se passe entre le cil et son follicule un travail inflammatoire analogue à celui qui a lieu dans la pyorrhée alvéolaire. M. Cramoisy croit que l'arrachement des cils, répété un certain nombre de fois, suffit, sans cautérisation, pour assurer la guérison.

produits pourvus de la couleur et de la consistance des cils normaux. Il faut souvent un examen minutieux pour découvrir ces poils lanugineux, très-fins, se cassant avec facilité; leur ténuité, leur pâleur, leur peu de longueur, leur affaissement, que déterminent les mucosités et les larmes, sont les motifs pour lesquels ils échappent fréquemment à nos regards. M. Meininger a signalé une autre forme d'altération ciliaire encore peu connue et insuffisamment appréciée[1]. Ce praticien fait observer qu'un cil normal présente toujours un étranglement vers son collet; à partir de ce dernier jusqu'à l'extrémité inférieure du bulbe, la décoloration du poil est sensible chez les bruns comme chez les blonds; dans ces limites, il devient blanchâtre. Un mauvais cil, que M. Meininger appelle *trichorhize*, à cause de la ressemblance de son bulbe avec un rhizome horizontal, ne montre pas d'étranglement à son collet, qui offre, au contraire, dans ce point, un épanouissement sensible. De plus, au lieu de se décoller dans sa partie inférieure, il présente une teinte plus foncée chez les bruns comme chez les blonds. Le bulbe prend un accroissement considérable et se recourbe; toutefois, la direction de la portion aérienne des trichorhizes est d'ordinaire parallèle à celle de la partie correspondante des bons cils. M. Meininger insiste sur la nécessité d'arracher les trichorhizes à l'aide d'une pince épilatoire, maniée de telle sorte qu'on tire sur eux, suivant leur axe, sans les casser. Chez quelques personnes, ces mauvais cils ne repoussent plus après une première extirpation; ils se reproduisent chez d'autres avec une grande persistance, au point qu'il faut les arracher de mois en mois jusqu'à neuf ou dix fois de suite. Mais il devient habituellement sensible, à chaque opération, que les appendices arrachés ont fait un pas vers l'organisation normale.

Les blépharites ciliaires étant généralement considérées comme le résultat d'un vice de la constitution, on a conseillé contre elles les poudres de Plummer, l'éthiops antimonial, le chlorure de baryum, les iodiques, etc. Ces divers éléments de la médication des scrofules ne nous semblent guère avoir d'effets, quant à un soulagement immédiat; les ressources tirées de l'hygiène et le temps seront propres surtout à améliorer les conditions de l'organisme et à prévenir les récidives (p. 130). Une révulsion sollicitée derrière les oreilles s'est parfois montrée utile. Il en a été de même de l'application d'un vésicatoire au bras.

La blépharite ciliaire monoculaire est habituellement liée à une souffrance chronique des voies excrétoires des larmes, d'où il résulte que l'inflammation palpébrale ne peut guérir si l'on n'a point égard à la cause locale qui la tient sous sa dépendance et en perpétue la durée.

[1] *Communication à l'Académie des sciences*, 8 décembre 1856.

SECTION III.

ŒDÈME, EMPHYSÈME ET TUMEURS DIVERSES DES PAUPIÈRES.

Article 1.—Œdème des paupières.

CARACTÈRES ANATOMIQUES ET PHYSIOLOGIQUES.—Par suite du peu d'abondance et de la laxité de leur trame celluleuse, les paupières, comme le scrotum, le prépuce, etc., sont sujettes à l'infiltration séreuse (*œdema frigidum palpebrarum, hydroblepharon*). On la reconnaît à une tuméfaction blanche, uniforme, molle, qui le plus souvent conserve pendant quelques instants l'impression du doigt. Elle efface plus ou moins les plis cutanés des paupières, dont les mouvements sont gênés, abolis même entièrement dans certains cas. Le gonflement est parfois tel que le sujet ne peut voir.

J'ai été à même de vérifier la justesse d'une observation de M. Bowman, qui a mentionné, comme pouvant simuler l'œdème qui nous occupe, une tuméfaction dépendant, vers la paupière supérieure, de la protrusion de la graisse de l'orbite. Cet oculiste allègue, sous le rapport du diagnostic différentiel, que la tumeur graisseuse fournit généralement la sensation d'une grosseur isolée et habituellement développée sur le côté externe ou interne du globe, dans le tissu aréolaire qui entoure les muscles droits. Elle se laisse repousser dans l'orbite; vient-on à retourner la paupière, elle fait saillie sous la conjonctive, dans l'endroit où celle-ci se réfléchit sur le globe. Dans un cas de ce genre, M. Bowman s'est demandé si cette projection de la graisse orbitaire ne tenait pas à un engorgement chronique de la glande lacrymale, par suite duquel cette glande, devenue plus volumineuse, aurait déplacé et chassé vers l'extérieur une portion du tissu adipeux qui sert normalement de coussinet au globe de l'œil.

ÉTIOLOGIE.—Les causes de l'engorgement œdémateux des paupières sont tantôt locales, tantôt générales.

Tout travail phlegmasique de l'œil, de ses annexes ou des parties voisines de l'organe visuel est propre à amener l'œdème palpébral. Il s'associe souvent à l'inflammation de la conjonctive, alors elle-même soulevée par une infiltration sous-jacente, et nous offrant un chémosis séreux. Nous avons vu qu'il était généralement de très-mauvais augure quand il se manifestait à la suite de l'opération de la cataracte. Il peut surgir encore après l'extirpation du ptérygion, la strabotomie, etc. On le rencontre très-fréquemment dans la dacryocystite phlegmoneuse, dans la carie, la nécrose, les tumeurs, les corps étrangers de l'orbite, dans les plaies des paupières, et à la suite notamment des applications de sangsues sur ces voiles eux-mêmes ou dans leur voisinage. Une compression longtemps soutenue est susceptible de le produire : c'est ainsi que l'infiltration palpébrale a quelquefois été déterminée par le bandage appliqué à la suite de l'opération du bec-de-lièvre, et que des nouveau-nés la présentent en venant au monde.

Quelques personnes molles et lymphatiques offrent le matin, au sortir du lit, un œdème des paupières qui s'évanouit peu de temps après. Des femmes chlorotiques ou délicates, à la peau fine, aux cheveux blonds, en sont souvent frappées, sous l'influence d'un refroidissement, et quelquefois par l'effet seul de la présence des menstrues. Il peut accompagner l'anasarque et l'ascite.

TRAITEMENT.—L'infiltation liée à la présence d'un orgeolet, d'une plaie, d'une des causes locales précédemment signalées, ne réclame généralement aucun traitement spécial, et disparaît avec la condition morbide qui l'a fait naître. Nous signalerons, comme moyens résolutifs conseillés contre l'œdème des paupières, abstraction faite des causes qui lui ont donné lieu, les onctions avec l'onguent napolitain, les linges secs et chauds, les sachets de plantes aromatiques avec addition de camphre (p. 175), les frictions douces, recommandées par Beer, avec une flanelle fine, imprégnée de la vapeur de l'encens, du mastic ou du sucre. L'eau de chaux mêlée à un peu d'eau-de-vie s'est, dans quelques cas, montrée utile.

Des secours d'un autre ordre ont été proposés contre l'œdème qui nous occupe. Pellier veut qu'on pratique sur la région tuméfiée une longue incision avec un instrument bien tranchant, puis qu'on la fomente avec l'eau végéto-minérale ou avec l'eau de mauve animée d'alcool camphré; il cite à l'appui de cette opinion l'exemple d'un malade qui guérit, par de tels moyens et dans l'espace de douze jours, d'une affection de ce genre qu'il portait à la paupière supérieure depuis plusieurs mois. Rosas se montre avec raison peu partisan des scarifications sur les voiles infiltrés. Inutiles, dit-il, quand le mal date depuis peu, elles ne doivent être faites qu'avec la plus grande circonspection lorsque les téguments ont perdu une partie de leur vitalité par suite de la longue distension dont ils ont été le siége.

Article 2.—Emphysème des paupières.

CARACTÈRES ANATOMIQUES ET PHYSIOLOGIQUES.—Le boursouflement des voiles palpébraux peut être constitué par une accumulation d'air atmosphérique dans leur trame celluleuse, état morbide qui se manifeste par un gonflement sans douleur et sans changement de couleur aux téguments, gonflement élastique et crépitant sous le doigt, dont il ne retient pas l'empreinte. Dans quelques cas, la tuméfaction est liée à un emphysème plus étendu, qui coïncide avec une lésion des organes de la respiration; elle est bornée, dans d'autres, aux dépendances de l'organe visuel et aux parties limitrophes.

ÉTIOLOGIE.—On peut établir en thèse générale que les vomissements, la toux, l'éternument, les efforts de la défécation, ceux auxquels le malade se livre en se mouchant, ne déterminent l'emphysème des rideaux palpébraux que quand une communication s'est établie entre ces derniers et la fosse nasale correspondante, soit que la paroi externe de celle-ci ou la lame antérieure du sinus frontal ait été usée par la carie ou brisée par une violence externe, soit qu'il y ait eu déchirure du sac. Dans tous ces cas, l'air passe de la cavité olfactive dans l'épaisseur des paupières et même sous la conjonctive; on l'a vu s'infiltrer dans

la cavité orbitaire et donner lieu à l'extrusion momentanée du globe (p. 820). Le déchirement d'un des conduits lacrymaux par une vulnération de l'angle interne, et même, a-t-on dit, par suite d'un éternument violent ou de l'acte de se moucher, peut encore donner lieu au phénomène qui nous occupe.

Les cas du genre de ceux dont nous venons d'indiquer le mécanisme se présentent très-rarement dans la pratique, bien que tous les oculistes aient été appelés à en constater un certain nombre. Dupuytren donna des soins, à l'Hôtel-Dieu, à un homme, qui, frappé, à la poitrine et à la tête, par un éboulement de terre, vit se développer subitement, en se mouchant un quart d'heure après, un emphysème palpébral au côté gauche. La tuméfaction était assez considérable pour que l'œil fût complétement couvert. Le professeur pensa qu'il y avait eu fracture de l'os unguis ou de la lame plane de l'ethmoïde, et que si l'infiltration n'avait pas immédiatement suivi l'accident, c'est que les parties molles qui tapissent ces os n'avaient point été déchirées, tandis qu'elles le furent plus tard par la colonne d'air que le malade refoula vers ces tissus en se mouchant. Dans une autre observation, extraite de sa pratique, il s'agit d'un jeune homme qui reçoit une forte contusion au nez et qui n'est pris d'un emphysème des deux paupières, à l'œil gauche, que quelques heures après, dans les efforts auxquels il se livre pour se moucher. Comme la turgescence emphysémateuse eut l'un des côtés du nez pour point de départ, Dupuytren présuma que le cartilage avait été décollé du bord inférieur de l'os carré correspondant, et qu'il y avait en même temps dans ce point déchirure de la membrane pituitaire.

TRAITEMENT.—L'emphysème des paupières s'est parfois évanoui en peu de jours, sous l'influence d'applications résolutives, du repos et du soin pris par les malades d'éviter les secousses violentes et de ne point se moucher avec force. Les deux sujets traités par Dupuytren étaient rétablis au bout de cinq jours. La gravité de la vulnération peut prolonger néanmoins la durée de la cure. Dans un cas d'emphysème des paupières, récemment publié par le docteur Igonnet (de Sainte-Foi), et qui était lié à une perforation du coronal [1], il fallut six semaines pour obtenir l'oblitération de l'ouverture du sinus frontal.

Article 3.—Verrues et excroissances cornées des paupières.

CARACTÈRES ANATOMIQUES ET PHYSIOLOGIQUES.—Les verrues ou porreaux des paupières dépassent rarement les dimensions d'un pois-chiche ; élevées au-dessus de la paroi cutanée de ces voiles, elles suivent les mouvements de glissement qu'on lui imprime et ont habituellement la couleur de la peau. Elles occupent parfois les bords palpébraux. J'ai donné des soins à une jeune fille, chez laquelle un grand nombre de verrues surgirent aux paupières et sur la région du sac gauche, après que des excroissances semblables eurent envahi ses mains. Tantôt une verrue est fixée par un pédicule (*verruca pensilis*, verrue pendante) ; tantôt elle repose sur une base large (*verruca sessilis*, verrue plate). Chez un homme observé par le professeur d'Ammon, une verrue, développée sur le milieu de la

[1] *Union médicale*, année 1857, p. 502.

paupière supérieure, avait la forme d'un plumet. Une petite éminence la constituait au début; peu à peu les écailles épidermiques s'étaient allongées, en s'amincissant à leurs extrémités, au point de donner à l'ensemble de la tumeur l'aspect d'un panache. Son intérieur contenait des vaisseaux.

Comme Beer, j'ai rencontré quelquefois, surtout chez des femmes blondes, des verrues filiformes, blanches, tout à fait insensibles, et occupant plus particulièrement la paupière supérieure, vers le bord ciliaire. Le professeur de Vienne n'en a presque jamais observé chez les hommes. La variété de verrues décrites par M. Sichel au tome XX des *Annales d'oculistique* n'est peut-être que celle de Beer. M. Sichel, en effet, n'a constaté ce genre d'excroissances que dans le sexe féminin et chez les sujets lymphatiques; leur couleur est rosée, peu différente de celle de la peau, quelquefois un peu plus pâle; leur longueur est de 1 à 3 millimètres; elles procèdent par groupes de huit à vingt, qui se distribuent surtout aux paupières supérieures. Dans l'opinion de M. Sichel, quand des verrues isolées ou en petit nombre occupent les voiles palpébraux ou les parties voisines, elles se composent d'épithélium, de tissu cellulaire et de vaisseaux sanguins, et présentent les caractères généraux qu'elles offrent ailleurs, aucune cause générale ne pouvant en expliquer la production. Quand, au contraire, ces tumeurs se développent par groupes, elles se lient à une constitution lymphatique ou à une affection scrofuleuse; malgré plusieurs caractères qui leur sont communs avec les verrues proprement dites, elles en diffèrent en ce qu'elles sont le produit d'un développement anormal des follicules sébacés de la peau. Dans son état primitif, en effet, chacune de ces excroissances se montre sous forme d'une élévation jaunâtre ayant la configuration et la couleur d'un grain de millet; la pression en exprime une véritable matière sébacée. A leur dernière période, elles présentent un ombilic d'une couleur sale, qui diffère de la coloration du reste de leur surface; au bout de quelque temps, la substance, qui le constitue, se détache à son pourtour; la pression peut la faire sortir en prolongement cylindrique ou filiforme, de la même teinte grisâtre ou blanchâtre tirant sur le jaune. Plus tard enfin, ce filament s'échappe spontanément, la végétation contractant un aspect hérissé et inégal, ou bien encore le contenu de la tumeur se résorbe sans être éliminé. M. Sichel ajoute qu'il a souvent réussi, sans aucun traitement local, à opérer en deux mois environ, la guérison de ces fausses verrues, par l'emploi de moyens dirigés contre la diathèse lymphatique.

Des excroissances cornées ont encore été constatées sur la paroi cutanée des paupières. Chez un malade, cité par M. d'Ammon, la corne, qui existait au voile supérieur, s'était contournée en bas et avait 6 millimètres de diamètre. On reconnut à la loupe, à la suite de l'extirpation de la tumeur, qu'elle consistait en une masse homogène composée de lamelles juxtaposées. Le point où elle adhérait à la peau était occupé par une substance intermédiaire qui ressemblait à une glande sébacée épaissie.

TRAITEMENT.—On employait autrefois les sucs âcres et corrosifs de la joubarbe, de la grande chélidoine, le lait du figuier, etc., avec lesquels on touchait la superficie des verrues. On s'est encore servi de la poudre de sabine mêlée au miel, d'une solution concentrée de sublimé, de chlorhydrate d'ammoniaque, etc. Un

médecin m'a assuré qu'il avait guéri un bon nombre de ces tumeurs, en les faisant frotter avec des feuilles de chanvre. Suivant le docteur Blaschko, l'application, matin et soir, d'une pommade préparée avec 10 centigrammes de bichromate de potasse et 4 grammes d'axonge fait disparaître, en trois ou quatre semaines, les productions verruqueuses les plus invétérées. Je l'ai expérimentée sans succès chez une jeune fille qui offrait un chapelet de verrues sur le bord libre des quatre paupières, la paroi cutanée de ces voiles en présentant, en outre, sur d'autres points, un très-grand nombre. Quelques oculistes conseillent la cautérisation avec les acides sulfurique et nitrique, le beurre d'antimoine, etc. Le docteur Carron du Villards dit avoir eu recours avec succès à un procédé qui consiste à enfoncer au centre de la verrue une longue épingle, analogue à celle des entomologistes. L'on approche de la tête de l'épingle la flamme d'une bougie, jusqu'à ce qu'elle soit devenue rouge cerise ; bientôt la tumeur se flétrit, se gerce, et quand on retire la tige métallique, elle s'arrache avec elle, laissant un petit enfoncement qui se cicatrise avec facilité. Enfin la ligature à l'aide d'un fil ciré, d'une soie ou d'un crin, que l'on serre progressivement, de manière à interrompre toute circulation nutritive dans la tumeur, constitue un procédé populaire qui n'est applicable qu'aux verrues pédiculées. Nous le voyons conseillé par Maître-Jan, Saint-Yves, et presque tous nos auteurs.

Les moyens qui viennent d'être énumérés ne valent pas l'extirpation avec l'instrument tranchant. Si l'excroissance est munie d'un pédicule, on fait tendre par un aide la peau sur laquelle elle est assise, on saisit la tumeur avec une pince, on l'attire à soi, puis on la retranche d'un seul coup, le plus près possible de sa base, avec les ciseaux courbes sur le plat. L'hémorrhagie arrêtée, on touche la petite plaie avec la pierre infernale ; la cicatrisation a lieu bientôt et sans récidive. Il faudrait, si la verrue était plate, en circonscrire la base par deux incisions semi-elliptiques, l'enlever avec le bistouri et réunir, autant que possible, la solution de continuité par première intention, opération dans laquelle on ne doit pas perdre de vue le danger d'un ectropion par le raccourcissement que subit la face externe de l'organe. C'est avec des ciseaux que fut extirpée l'excroissance cornée dont il a été question plus haut ; la plaie fut ensuite cautérisée avec le nitrate d'argent. La guérison eut lieu au bout d'une quinzaine de jours, et deux années après, il n'y avait pas trace de récidive.

Article 4.—Grêlon (grain de grêle, GRANDO, HORDEOLUM INDURATUM).

CARACTÈRES ANATOMIQUES ET PHYSIOLOGIQUES.—On entend généralement par ces dénominations [1], le résultat d'un orgeolet, qui, troublé dans sa marche accidentellement ou par des essais intempestifs de résolution, ne s'est terminé ni par cette dernière voie, ni par suppuration ; alors, le paquet de tissu cellulaire altéré se transforme en une masse indolente qui peut contracter à la longue une du-

[1] Le grêlon est appelé par quelques auteurs *chalaze* ou *chalazion*, expression par laquelle d'autres oculistes désignent les kystes palpébraux dont nous parlerons à l'article 6.

reté très-considérable. Il apparaît au bord palpébral sous forme d'une tumeur irrégulièrement arrondie, de la grosseur d'un grain d'orge à celle d'un petit pois, et ordinairement sans changement de coloration aux téguments, quand le mal a une origine ancienne. L'on voit parfois deux nodosités semblables placées l'une à côté de l'autre, comme les grains d'un chapelet. La plupart des tumeurs marginales qu'on prend pour des kystes ne sont que des grêlons; sauf le milium et les phlyctènes des paupières, les tumeurs cystiques n'occupent presque jamais le bord libre de ces voiles.

TRAITEMENT.— Bien que le grêlon puisse être presque constamment supporté toute la vie sans aucune gêne, j'ai vu des tumeurs de ce genre qui faisaient assez de saillie vers le bulbe pour incommoder le malade. Cette circonstance et le désir qu'ont quelques personnes d'être délivrées d'une telle difformité sont cause qu'on est quelquefois dans le cas d'en entreprendre le traitement. La matière qui forme le grêlon est d'ordinaire tellement consistante, tellement compacte qu'il est presque toujours impossible d'en obtenir la résolution par des agents purement pharmaceutiques. Toutefois, avant d'en venir à un expédient opératoire chez les personnes qui répugnent à s'y soumettre, on ne risque rien de prescrire des frictions avec des pommades mercurielles ou iodurées, qui peuvent être additionnées de camphre, d'extrait de ciguë, etc. Dans le principe, d'après Beer, on se contentera de frotter la tumeur, très-souvent dans la journée, avec le doigt; plus tard, on fera des frictions avec l'eau de Cologne ou d'autres teintures aromatiques, qui seront ultérieurement remplacées par l'ammoniaque, et, en dernier lieu, par la teinture affaiblie de cantharides. Après chaque friction, la production morbide sera couverte d'un petit emplâtre préparé avec parties égales de diachylon et d'emplâtre de ciguë, et qui restera à demeure jusqu'à la friction subséquente. Ces essais, dit-il, peuvent avoir un double résultat. Tantôt le grêlon se ramollit graduellement, et son volume diminue jusqu'à ce que la résolution soit complète; tantôt la tumeur s'échauffe, rougit, devient sensible et plus grosse qu'elle ne l'était auparavant, phénomènes qui indiquent un travail phlegmasique profond et la transformation du grêlon en orgeolet. L'homme de l'art secondera cette tendance à la suppuration par des cataplasmes émollients et des agents maturatifs.

Au lieu de fatiguer l'organe visuel par ces essais, si souvent stériles, il sera généralement préférable d'attaquer le mal par des moyens chirurgicaux. Le grêlon offre-t-il un petit volume, on l'ouvre transversalement avec la lancette, et on le cautérise avec un crayon effilé de pierre infernale. Les cautérisations seront réitérées, au besoin, les jours suivants. Si la protubérance a des dimensions plus fortes, on peut en effectuer plus ou moins radicalement l'extirpation avec le bistouri. On aura soin de ménager le tarse, pour éviter une déformation du bord libre. Dans quelques cas, dès que le tubercule a été fendu par l'instrument tranchant, son contenu peut être facilement éliminé avec la curette. La précaution de toucher le fond de la solution de continuité avec le caustique est surtout avantageuse quand on a laissé en place une portion notable de l'excroissance. Rosas, Weller, etc., recommandent de considérer le grêlon comme

un *noli me tangere*, quand il coexiste avec une tumeur suspecte sur un autre point de l'économie.

Article 5. — Milium et phlyctènes des paupières.

CARACTÈRES ANATOMIQUES ET PHYSIOLOGIQUES.—Le milium est une petite tumeur qui occupe le bord libre de l'une ou de l'autre paupière, est grosse comme un grain de millet ou de chènevis, indolore, toujours stationnaire, et présente, renfermée dans une coque pelliculaire blanchâtre, une matière sébacée plus ou moins consistante et ressemblant souvent à du riz bouilli. Nous avons vu un milium dont le contenu était malléable et analogue à de la cire; un autre nous offrit un concrément pierreux. Le milium n'occasionne habituellement aucune incommodité ; il peut toutefois gêner, quand, ce qui est rare, il froisse le bulbe, dans les mouvements de la paupière. Les tumeurs marginales des voiles palpébraux se présentent, dans d'autres cas, sous forme de vésicules délicates et remplies de sérosité (*phlyctènes des paupières*). Nous lisons dans des auteurs allemands qu'il peut y avoir des rapports de causalité entre ces petites ampoules et une affection hémorrhoïdale, opinion qui nous paraît singulièrement hasardée.

TRAITEMENT.—Pour faire disparaître ces tumeurs, sans retour, il suffit de les fendre avec une aiguille à cataracte ou la lancette, d'en faire sortir le contenu et de réséquer l'enveloppe épidermique avec les ciseaux de Cooper. Il sera toujours prudent de toucher, avec la pierre infernale, le point qu'occupait le petit kyste, bien que des malades, chez lesquels cette précaution a été omise, aient le plus souvent guéri. Les productions sébacées, qui ressemblent au grain de millet et qu'on rencontre parfois encore sur la face cutanée des paupières, seront attaquées suivant le même mode.

Article 6.—Kystes et tumeurs tarsiennes des paupières.

Les tumeurs, désignées sous le nom de kystes ou de loupes des paupières, se montrent très-fréquemment dans la pratique. Elles sont superficielles ou sous-cutanées, profondes ou sous-musculaires.

CARACTÈRES ANATOMIQUES ET PHYSIOLOGIQUES.—1° *Kystes superficiels.*—Infiniment moins communs que les tumeurs profondes, ils siégent presque constamment à la paupière supérieure. Vous reconnaîtrez que la production morbide est logée dans le tissu celluleux qui sépare la peau du muscle orbiculaire, à une protubérance arrondie, plus ou moins élastique, flottant sous le doigt. La laxité de ses connexions est parfois telle que la tumeur, fatiguée pendant quelques jours avec les doigts, se luxe au point qu'elle peut être refoulée vers l'arc supérieur de l'orbite. Rosas donne même le conseil d'avoir recours à ces tentatives préalables pour en faciliter l'extirpation. Il est encore un moyen de diagnostic différentiel qui peut être de quelque utilité. Invitez le malade à fermer énergiquement les paupières, ou, si c'est un enfant, contemplez ces organes, pendant les cris du jeune sujet. Il résulte des contractions de l'orbiculaire que la tumeur

devient plus saillante, si elle est sous-cutanée, tandis qu'elle s'aplatit, si elle est placée derrière les fibres du muscle. Sphériques ou ovalaires, ne dépassant que rarement, au maximum de leur développement, le volume d'un gros pois ou d'un noyau de cerise, les kystes superficiels contiennent tantôt une substance athéromateuse, stéatomateuse, etc., plus ou moins concrète, tantôt un fluide variable et quelquefois glaireux comme du blanc d'œuf. Il peut arriver encore, bien que très-rarement, qu'un foyer sanguin, épanché sous le tégument palpébral par suite de l'impression d'une cause traumatique, sollicite les lamelles voisines à un travail qui les tasse, les colle, les épaissit, leur ravit leur perméabilité, d'où la production d'une tumeur enkystée. Tel était le cas d'un soldat, dont parle Marc-Antoine Petit, et qui portait, depuis trois années, à la paupière supérieure, qui couvrait entièrement le globe, une tumeur indolente ayant pour origine l'explosion d'un caisson. Elle était grosse comme une amande et de couleur violacée. Petit extirpa le corps morbide, dans lequel il reconnut un kyste celluleux contenant un caillot de sang, puis affronta les lèvres de la plaie par trois points de suture. Dix jours après, la paupière jouissait de la liberté de ses mouvements.

2° *Kystes profonds.* — Les tumeurs développées sous le muscle palpébral produisent également une saillie vers la peau, mais ne jouissent en général d'aucune mobilité ou ne se prêtent qu'à des mouvements obscurs, car elles sont soudées au tarse, disposition qui leur a valu, de la part des Anglais, le nom de *tumeurs tarsiennes des paupières*. C'est la tumeur meïbomienne de M. Walton, l'adénite meïbomienne, de M. C. Bendz, le chalazion de plusieurs auteurs (p. 857). Il est digne de remarque que les protubérances dont il s'agit surgissent presque constamment à une certaine distance du bord palpébral, tandis que le grêlon occupe le bord palpébral lui-même. Une circonstance qui fournit pour le traitement un indice utile, c'est que, si vous retournez la paupière affectée d'une tumeur tarsienne, vous trouverez fréquemment, sur la face interne du fibro-cartilage, aux limites du mal, une portion de la conjonctive plus rouge que ne l'est le reste de cette membrane, phénomène que vous ne rencontrez pas quand vous avez affaire à une tumeur sous-cutanée, car la muqueuse offre alors, dans le point qui répond au kyste, sa coloration naturelle. Dans un grand nombre de cas, une tache jaunâtre ou une légère excavation existe au centre de la plaque injectée de la conjonctive palpébrale ; un stylet aigu, qui franchit cette tache ou la dépression, tombe immédiatement dans la cavité de la tumeur. Les phénomènes qui viennent d'être signalés ont été interprétés d'une double manière par les pathologistes. Pour Jæger père et d'autres praticiens, les productions qui nous occupent ont pris naissance dans la couche celluleuse qui unit le muscle orbiculaire au tarse, et le point jaunâtre qu'offre la face interne de cet organe est la conséquence d'un amincissement partiel, d'une usure de son tissu, par suite de la compression qu'a exercée sur lui la masse morbide. Un grand nombre d'oculistes semblent se ranger aujourd'hui à l'opinion qui, considérant les glandes de Meïbomius comme enchâssées dans la substance propre du tarse (p. 21), envisage ces tumeurs comme une dégénérescence particulière d'un ou de plusieurs de ces follicules, condition associée à l'obstruction de leurs orifices.

Le tubercule, disent-ils, faisant corps avec le tarse, il en résulte que, si vous voulez l'extirper en totalité, vous faites un trou au fibro-cartilage, et quand vous avez commencé l'opération par la peau, vous pouvez percer la paupière de part en part[1].

M. Walton, qui s'est livré à des recherches spéciales, sous ce rapport, est arrivé à quelques conclusions dignes d'être connues[2]. Un peloton de substance sébacée endurcie se loge à l'intérieur d'un follicule de Meïbomius ; une quantité de matière liquide, plus abondante que de coutume, est sécrétée autour de l'obstacle. Le follicule s'obstrue et s'entoure d'une substance fibro-plastique, qui distend, sous forme de kyste, la loge fibreuse destinée à contenir l'organe. La tumeur peut donc être regardée comme un kyste fibreux dense, à l'intérieur duquel existe une couche de tissu fibro-plastique, abondamment pourvue de vaisseaux qui lui sont fournis par la tunique fibreuse. L'intérieur de cette seconde enveloppe est doublé par une troisième, pellucide et mince, qui contient un fluide puriforme, composé de globules de pus et de cellules d'épithélium chargées de graisse, et au centre duquel on rencontre une pelote arrondie de matière sébacée. On lit dans la onzième édition du *Dictionnaire de Nysten*, annotée par les docteurs Ch. Robin et E. Littré, que le chalazion est constitué par des éléments fibro-plastiques et plus souvent par des cytoblastions, de la matière amorphe, du tissu lamineux et des vaisseaux. Souvent, ajoutent les annotateurs, son centre offre un petit kyste provenant d'une glande ou d'une portion de glande de Meïbomius.

Qu'elles soient superficielles ou profondes, les tumeurs dont il est question dans cet article ne causent pas de douleurs, mais donnent lieu à une difformité désagréable, quand elles ont acquis un certain développement. Elles peuvent gêner le jeu du voile qu'elles affectent, en modifier la direction naturelle, et s'opposer à ce que le bulbe puisse être largement démasqué, lorsqu'elles occupent la paupière supérieure.

J'ai donné des soins à un homme qui portait quatre tumeurs tarsiennes à la paupière supérieure gauche, trois à la paupière supérieure droite et deux à la paupière inférieure de ce côté. Cet homme était depuis longtemps atteint de gastro-entérite. Je dois ajouter néanmoins que je n'ai pas trouvé dans ma pratique la confirmation de l'opinion de M. Mackenzie qui avance que les personnes affectées de ce genre de tumeurs présentent le plus habituellement un dérangement des voies digestives. Je les ai vues surgir à la suite de couches. Abandonnées à elles-mêmes, elles peuvent rester stationnaires, passer à la résolution par l'absorption de leur contenu, se vider par la face interne de la paupière ou se terminer par suppuration, la masse désorganisée s'évacuant le plus souvent avec le pus du côté de la paroi muqueuse. Il n'est pas rare, dans les deux derniers cas, qu'un petit fongus vasculaire surgisse consécutivement du

[1] Dupuytren a vu une femme chez qui, à la suite de l'enlèvement d'une tumeur de ce genre, la paupière était perforée, de telle sorte que, même dans son abaissement complet, la malade voyait fort bien par cette ouverture. (Dupuytren, *Leçons orales*.)

[2] *Annales d'oculistique*, t. XXXI, p. 185.—*Archives d'ophthalmologie*, t. III, p 157.

fond de la partie affectée et vienne faire saillie vers la face interne de la paupière. J'ai entendu dire à M. Velpeau qu'une dame, qu'il devait opérer de deux tumeurs de ce genre, fut prise d'une pneumonie, pendant laquelle elles disparurent d'une manière complète et durable.

TRAITEMENT.—1° *Kystes sous-cutanés.*—Quand ils sont récents et d'un petit volume, on peut en tenter la résolution par quelques-uns des topiques dont il sera question tout à l'heure. Ces remèdes échoueront presque toujours, d'où la nécessité d'effectuer l'extirpation. Pour la pratiquer on fait, au-devant du kyste, une incision transversale qui, n'intéressant que la peau, se prolonge, tant à droite qu'à gauche, au delà des bornes du corps morbide. Celui-ci ayant été découvert, on y implante un crochet ou une pince-érigne; rien n'est aisé, dès lors, comme de détacher la tumeur de ses adhérences et de l'extraire. L'introduction préalable de la pince-anneau de M. Desmarres (pl. IV, fig. 1) facilite beaucoup cette extirpation, comme celle des tumeurs plus profondément placées. Elle assure l'immobilité du voile, fournit un plan fixe au chirurgien, prévient la blessure du globe, empêche ou diminue l'écoulement sanguin si gênant dans de telles tentatives. Cet excellent instrument est une pince ordinaire dont les mors sont remplacés par une plaque et par un anneau, tous deux de forme ovale. Une vis de rappel rapproche de la plaque la partie fenêtrée de la pince. La plaque ayant été glissée sous le voile, dont la peau a été préalablement tendue, il suffit de frapper du bout du doigt la vis de rappel, pour que la paupière soit serrée entre les branches; la pression, d'ailleurs, peut être graduée comme on le désire. La tumeur est-elle peu volumineuse, on se contentera de n'introduire derrière la paupière que le tiers ou la moitié de la plaque; une pince, munie d'un anneau plus petit que celui de l'instrument de M. Desmarres, m'a paru souvent fort commode. Dans la modification de M. J. Ansiaux (pl. IV, fig. 2), la forme ronde de l'anneau et de la plaque a remplacé la disposition ovale, les branches étant entre-croisées de telle sorte qu'elles s'écartent dès qu'on les presse et se rapprochent quand elles sont livrées à elles-mêmes.

2° *Tumeurs sous-musculaires.*—Bien que les agents pharmacologiques ne nous aient qu'exceptionnellement réussi et ne nous inspirent guère de confiance contre cette sorte de tumeurs, nous pensons que, si elles ne sont pas invétérées et lorsque le malade surtout se refuse à l'application de ressources d'un autre ordre, l'on peut tenter l'emploi de quelques topiques. Nous ferons toutefois observer qu'on a cru, dans un grand nombre de cas, à une terminaison par résolution, tandis que la tumeur s'était vidée par un pertuis du côté de la face interne de la paupière.

Boyer employait les fomentations souvent répétées avec une solution aqueuse de chlorhydrate d'ammoniaque et un emplâtre composé d'un mélange d'emplâtre de savon et de diachylon gommé. « En mettant de la persévérance, dit-il, dans l'usage de ces moyens, nous sommes parvenus plusieurs fois à faire disparaître des tumeurs de cette espèce, que leur volume paraissait rendre peu susceptibles de se résoudre. » Demours prescrivait de frotter, matin et soir, la partie affectée, avec un mélange de salive et de sel marin pulvérisé finement. Le procédé suivant paraît lui avoir réussi. On fait fondre 3 ou 4 grammes de savon

blanc dans 250 grammes d'une forte infusion de fleurs de sureau et de mélilot; le malade trempe dans cette solution très-chaude une petite éponge, qu'il appuie sur la paupière, répétant cette manœuvre dix ou douze fois de suite, et la réitérant deux ou trois fois par jour. Les topiques, que nous conseillons le plus souvent, sont l'onguent napolitain camphré et des pommades contenant le calomel, l'oxyde noir de cuivre, le sel ammoniac. Une préparation composée d'iodure de potassium, de camphre, et d'extrait de ciguë, de chaque 50 centigrammes pour 10 grammes d'axonge, nous paraît digne d'être recommandée. Quelle que soit, d'ailleurs, l'efficacité de ces pommades, nous invitons le malade à s'en servir souvent, en frictions très-énergiques sur la face externe de la paupière affectée, comptant plus, dans l'espèce, sur la rupture de la tumeur en dedans que sur la vertu résolutive du remède.

Les deux principales ressources opératoires que l'art nous indique sont les caustiques et l'extirpation du produit morbide.

Caustiques.—On peut presque constamment détruire jusqu'aux derniers vestiges de la protubérance, en la fendant largement avec la lancette, en la débarrassant de son contenu par expression ou avec la curette de Daviel, et en promenant au fond de la plaie un crayon délié de pierre infernale (p. 193). J'attaque le plus habituellement la paupière supérieure par la peau, et la paupière inférieure par sa paroi muqueuse, en enfonçant profondément le doigt dans l'orbite, sous le voile, pour faire saillir la tumeur. On aura soin de mettre le globe à l'abri des atteintes du caustique par les expédients déjà signalés. C'est pour arriver plus sûrement à ce but que le docteur Malcorps (de Louvain) a proposé l'emploi d'un stylet, dont on a préalablement couvert le bouton d'une couche mince de nitrate d'argent. Après avoir fait fondre une petite quantité de ce sel, on y trempe le bouton de la tige métallique. La couche de pierre infernale s'y attache mieux, quand on a rendu la surface du bouton inégale et rugueuse.

Lorsque le malade répugne à l'intervention de l'instrument tranchant, on peut, d'après Demours, porter sur la peau, avec un brin de paille, une goutte d'acide nitrique, dont on réitère l'application les jours suivants, jusqu'à ce que le kyste soit ouvert. On le vide alors de son contenu, avec une curette; puis, on introduit, toutes les vingt-quatre heures, dans la cavité morbide, un peu de charpie enduite d'onguent digestif, et chaque fois qu'on change l'appareil, on touche le fond de la plaie avec le même acide. Ce procédé défectueux, dont une vieille pratique de Woolhouse paraît avoir donné l'idée [1], ne vaut pas la peine d'être réfuté.

Dans le cas où un kyste profond se manifestait par une tache jaunâtre à la paroi interne de la paupière supérieure, Dubois et Béclard touchaient fortement ce point aminci avec l'extrémité très-déliée d'un crayon de pierre infernale, et attendaient que le contenu de la coque morbide se fît jour au dehors, par l'ouverture résultant de la chute de l'escarre, ce qui arrivait habituellement au bout de quelques jours. Ce procédé leur a valu plusieurs succès.

Extirpation. — 1° *Manuel opératoire à la paupière supérieure.*—L'adhérence

1 Consultez Jüngken, *Augenoperationen*, p. 174.

intime de la tumeur au tarse nous impose l'obligation de ne l'enlever que partiellement, précaution sans laquelle on endommagerait gravement le fibro-cartilage. L'on fend en travers la peau et le muscle orbiculaire avec le bistouri, l'on accroche la masse morbide comme il a été indiqué ci-dessus, on l'isole suffisamment des tissus limitrophes, et on la retranche avec les ciseaux courbes sur le plat, au niveau de la surface antérieure du tarse. L'introduction préalable de la pince-anneau détermine la saillie plus prononcée de la tumeur, et rend la manœuvre on ne peut plus expéditive. J'ai toujours vu Rosas et Jaeger père placer derrière la paupière la palette de l'élévateur (pl. I, fig. 2). Le pansement consiste à rapprocher les lèvres de la division et à les maintenir dans cette situation avec une ou deux bandelettes de taffetas d'Angleterre (p. 184). Lorsque l'opération a été bien faite, le petit lambeau resté au sein de l'organe s'atrophie, contracte de nouvelles adhérences, et la cicatrice s'établit sans difformité.

Il est rare que, dans la condition qui nous occupe, l'excroissance puisse être commodément attaquée par la voie conjonctivale. On peut établir que, dans la généralité des cas, il faut enlever par la muqueuse les tumeurs tarsiennes de la paupière inférieure, tandis qu'il y a lieu d'extirper par la peau celles du voile supérieur. L'opération ne laisse après elle aucune trace apparente de la lésion qu'elle a nécessitée, quand le voile a été attaqué par sa paroi interne; faite par la peau, elle ne donne lieu qu'à une cicatrice linéaire, visible à peine, et qui se perd dans les plis des téguments.

2° *Manuel opératoire à la paupière inférieure.*—Bien qu'il soit très-facilité par l'enfoncement du doigt dans l'orbite, le long du plancher de cette cavité, de manière à ramener la protubérance au-devant de ce doigt, je préfère encore la pince fenêtrée, mais appliquée dans un sens opposé à celui de la manœuvre précédemment décrite. Je place, dans ce cas, l'anneau contre la paroi interne de la paupière inférieure, la plaque correspondant ainsi à la face cutanée; j'imprime un mouvement de rotation à la vis de rappel pour rapprocher l'une de l'autre les extrémités de la pince; le voile ayant été bien enclavé, je le retourne en portant en avant l'anneau. La tumeur se présente au chirurgien saillante et bien circonscrite. On confie alors l'instrument à un aide. Le reste de l'opération consiste : 1° dans l'implantation d'une double érigne (pl. I, fig. 7) au sein de la conjonctive et de la tumeur sous-jacente; 2° dans deux incisions semi-elliptique, l'une au-devant de l'érigne, l'autre derrière cet instrument, qui se trouve ainsi au milieu d'un fragment conjonctival ovalaire; 3° dans la dissection de l'excroissance en avant et en arrière, jusqu'à ses racines. On termine en coupant celles-ci avec le même bistouri ou avec des ciseaux courbes sur le plat. La crainte d'un entropion déterminé par l'ablation d'une petite partie de la membrane interne de la paupière est chimérique. J'ai opéré plus de cent tumeurs tarsiennes par ce procédé, et je n'ai jamais constaté cet accident.

Procédés divers (séton, ponction, énucléation).—Quelques praticiens disent avoir obtenu des guérisons en passant à travers la tumeur un corps étranger, qu'on laisse en place, en guise de séton. Le fil dont Mauchart traversait les loupes palpébrales était enduit d'une pommade irritante. Demours a eu recours, dans ce but, à une aiguille qu'il appelle *séton métallique*. Dans les circonstances les

plus heureuses, la matière que la tumeur renferme s'écoule peu à peu par les ouvertures qu'entretient la présence du corps étranger; la poche s'affaisse graduellement et s'oblitère par l'inflammation et la soudure mutuelle de ses parois. Ce moyen, presque constamment infidèle, est généralement banni de la pratique.

Lorsque le tarse offre vers sa partie muqueuse un point ramolli, il arrive quelquefois qu'on parvient à triompher de la tumeur adjacente en effectuant dans cet endroit une ouverture avec la lancette ou avec un bistouri étroit et pointu. Ce procédé, qui est loin d'être infaillible, nous a réussi. Il tend, mais d'une manière plus expéditive et plus certaine, au même but que celui de Dubois et de Béclard. J'ai guéri un grand nombre d'enfants par une simple ponction de la protubérance en dedans. C'est peut-être le meilleur procédé qui puisse être recommandé à cet âge.

M. Faber, ancien aide du professeur Arlt, nous a dit qu'il avait vu souvent ce praticien manœuvrer de la manière suivante, tant à la paupière supérieure qu'à la paupière inférieure. La tumeur est ouverte, par une seule incision, du côté de la conjonctive palpébrale, d'arrière en avant, et non transversalement, comme on le pratique le plus habituellement; puis on la vide vers l'œil par une forte compression bilatérale avec les doigts ou avec des pinces. M. Malgaigne fend la peau par une incision longue d'un centimètre environ et parallèle au bord libre de la paupière[1], ouvre le kyste, puis en évacue le contenu au dehors à la faveur de pressions exercées, tant en arrière qu'en avant, par des pinces, dont une branche est appliquée sur la paroi cutanée et l'autre sur la paroi muqueuse de la paupière.

Article 7.— Macules safranées des paupières (vitiligo des paupières de M. Mackenzie).

La qualification de *macules safranées*, que nous donnons à cette disposition anormale, nous paraît devoir être préférée, provisoirement au moins, à celle de *taches lipomateuses* sous laquelle elle a été désignée. La première expression sera éternellement exacte, puisqu'elle ne s'adresse qu'à un caractère physique extérieur, tandis que la seconde implique la connaissance intime d'une lésion dont l'essence est encore ignorée.

CARACTÈRES ANATOMIQUES ET PHYSIOLOGIQUES.—Les macules safranées se présentent sous forme de plaques indolores, de dimensions variables, d'un jaune de safran ou de rhubarbe, habituellement ovalaires, et apparaissant sur la paroi cutanée des voiles palpébraux. Pourvues d'un consistance un peu empâtée, elles forment de petites élevures, et sont, dans quelques cas, légèrement rugueuses à leur surface. Elles sont situées dans l'épaisseur de la peau, suivant M. Mackenzie ; l'épiderme qui les couvre paraît sain ; d'autres parties du corps (paume des mains, doigts, coudes, etc.) peuvent en être simultanément affectées. On les rencontre le plus souvent sur la paupière supérieure, au voisinage du grand

[1] *Archives d'ophthalmologie*, t. III, p. 155.

angle; il n'est pas rare qu'elles existent des deux côtés de la face. Il est digne de remarque qu'on observe le plus fréquemment ces excroissances sur des personnes atteintes d'une maladie du foie et notamment de son hypertrophie. « Dans ce dernier cas, dit le docteur Sichel[1], nous les avons maintenues stationnaires, et même nous avons réussi à les diminuer un peu, à l'aide de moyens thérapeutiques indiqués par l'affection principale. Cette coïncidence avec l'hypertrophie du foie, où l'on trouve cet organe comme infiltré d'une matière grasse, la couleur caractéristique et l'élévation de ces taches nous font supposer qu'elles sont formées par de la matière graisseuse. » M. Mackenzie dit également qu'elles accompagnent quelquefois la jaunisse, d'où la pensée que, comme certains cas de taches ou d'éphélides, dites hépatiques, elles sont susceptibles de se lier à une disposition morbide interne, à une lésion quelconque du foie ou des voies digestives.

Il nous a été donné de vérifier cliniquement l'exactitude des assertions précédemment exposées.

Observation XCII. — Sur un cadavre qui sortait des salles du professeur Andral, j'ai vu avec le docteur Hübsch, à l'amphithéâtre de la Charité, deux protubérances de la nature de celles qui viennent d'être décrites, et qui siégeaient, à chaque paupière supérieure, au-dessus du grand angle. Le malade venait de succomber à une affection hépatique.

Observation XCIII.—Une femme, couchée dans le service de M. Cruveilhier, à l'hôpital de la Charité, m'offrit, en 1847, et à la paupière inférieure droite, non loin du sac, une tumeur de même aspect. La malade prétendit que cette disposition lui paraissait avoir pour source des étincelles qui avaient atteint sa figure, pendant qu'elle allumait son feu. Or, on la traitait pour une maladie du foie, et ses conjonctives montraient une teinte ictérique.

Observation XCIV. — Madame Ronchot, atteinte de conjonctivite et d'amblyopie (juillet 1850), présentait sous chaque sourcil, non loin du grand angle, une vaste plaque ambrée formant relief. La malade me dit que les productions pathologiques, dont l'origine remontait à dix ou douze années, devenaient par intervalles le siége de picotements très-vifs; elle était sûre, dès lors, d'en voir accroître le développement. Elle était sujette à la constipation; ses membres, les régions circum-orbitaires, etc., offraient parfois une coloration ictérique. J'appris de son mari, en 1857, qu'elle était morte d'une affection de foie.

Observation XCV.— Madame Saunis (février 1853), qui montrait cette même disposition aux deux paupières droites, était souvent tourmentée par des maux d'estomac; ses digestions étaient pénibles; elle éprouvait de fréquentes douleurs dans la région des lombes. Cette femme annonça que ces taches cutanées existaient également chez sa sœur et sa nièce. C'est, me dit-elle, un apanage de famille.

Non-seulement le contenu de ces tumeurs n'a point encore été analysé, mais leur description elle-même n'existe dans presque aucun traité d'ophthalmologie.

[1] *Annales d'oculistique*, t. XV, p. 234.

La figure 1, planche VI, 3e partie de l'ouvrage d'Ammon, qui les représente, est élucidée par l'annotation suivante : « On voit ici, aux deux yeux, sur les côtés du nez, au-dessus du point lacrymal supérieur, une tache quadrangulaire, de couleur jaune. C'est un nævus congénital, ou mieux une coloration anormale et innée de la peau (*blepharo-dyschroea*). De telles productions sont un peu élevées au-dessus de la surface du tissu cutané ; elles ont une teinte tantôt claire et tantôt foncée. La position symétrique des taches représentées dans cette figure est remarquable. Elles ne sont pas toujours congénitales. M. d'Ammon en a rencontré de pareilles qui étaient survenues plus tard, dans le courant de la vie. »

TRAITEMENT.—Il n'est soumis à aucune règle fixe. M. Mackenzie prescrit les fomentations avec du vinaigre et de l'eau chaude ; il ajoute qu'on a retiré des avantages de l'application du nitrate d'argent. M. Sichel déconseille, au contraire, la cautérisation et même l'excision de ces tumeurs, qui tendent à repulluler, d'après lui, autour des cicatrices, d'où un aspect non moins désagréable et une gêne beaucoup plus sensible.

Article 8.—Affections cancéreuses et pseudo-cancéreuses des paupières.

CARACTÈRES ANATOMIQUES ET PHYSIOLOGIQUES.—De toutes les parties de la face, les paupières sont peut-être celles que les dégénérescences malignes envahissent le plus souvent. L'observation démontre que le voile inférieur en est plus fréquemment attaqué que le voile supérieur. Elles peuvent atteindre la commissure interne ou externe. Elles sont fort rares chez les enfants, plus prédisposés, par contre, au fongus médullaire de la rétine. Ce n'est guère qu'après l'âge de 40 ou 45 ans que j'ai rencontré les lésions qui nous occupent. Il faut se garder de les confondre avec des indurations de nature bénigne, telles que certains tylosis, qui peuvent se dissiper par un traitement topique approprié, au besoin secondé par une médication générale. Dans un bon nombre de cas, le diagnostic différentiel est épineux et jette le praticien dans l'incertitude eu égard à la véritable nature du mal qu'il s'agit de combattre. Gardez-vous de prendre pour des dénudations malignes des ulcères syphilitiques (p. 845), en général facilement curables par une médication spécifique.

Bien que le squirre, le cancer proprement dit, et l'épithélioma présentent des caractères communs, qui, pratiquement, permettent de les ranger dans la même famille, les observations micrographiques ont démontré les différences capitales qui existent entre ces altérations. Il y a, dans l'une, invasion par des produits nouveaux, par des éléments hétéromorphes ; les éléments de l'autre existent déjà dans l'économie ; ils sont homœomorphes. Le squirre est rare aux voiles palpébraux ; on y rencontre presque constamment l'épithélioma (pseudo-squirre, cancroïde, carcine tuberculeuse d'Alibert, cancer cutané des anciens auteurs). On distingue alors, le plus communément au bord libre ou près du bord libre de la paupière, une ou plusieurs élevures ou petites plaques, de la couleur de la peau et suivant les mouvements qu'on lui imprime. Comme la production épithéliale n'occupe d'abord qu'un point presque imperceptible,

le malade la prend pour une verrue et n'y attache aucune importance. Le diagnostic tend à acquérir quelque certitude, quand les tubercules grossissent, perdent de leur mobilité, par suite de la propagation de leurs racines aux tissus plus profonds, et se couvrent de quelques veinules dilatées et de varicosités bleuâtres. Parfois des années s'écoulent avant que l'affection gagne en étendue ou en profondeur. La période d'ulcération est susceptible de succéder à celle d'induration, à une époque plus ou moins éloignée de l'origine du mal. Il est digne de remarque qu'il n'est pas besoin que la masse hypertrophiée soit volumineuse pour passer à cette dégénérescence; des excroissances très-petites en deviennent quelquefois le siége. Toute cause d'excitation peut en susciter l'invasion. On doit placer en première ligne l'application inconsidérée de topiques âcres et irritants, et particulièrement de corrosifs, la malpropreté et les écorchures que les sujets déterminent eux-mêmes avec leurs doigts. On a vu des femmes chez lesquelles la maladie demeurait stationnaire jusqu'à la cessation des menstrues, époque à laquelle elle passait au second degré.

La marche des ulcères qui en résultent est sujette à des variations nombreuses. Ils peuvent rester longtemps indolores et ne pas contraindre le malade de renoncer à ses occupations; dans quelques cas même, ils se cicatrisent dans des parties plus ou moins étendues, ce qui donne lieu à un espoir trompeur de guérison. On en voit qui font des progrès dans quelques sens, tandis qu'ils s'arrêtent dans d'autres. Il est facile de prévoir les dévastations qui peuvent en être finalement la suite dans les tissus limitrophes, dans le globe et dans la cavité orbitaire. M. Mackenzie fait observer que le pronostic est un peu moins défavorable dans l'épithélioma que dans les variétés vraiment cancéreuses, dont l'origine est plus franchement dyscrasique; il ajoute, toutefois, que la première de ces lésions est sujette à des récidives fréquentes.

Caractérisé par des tubercules plus ou moins volumineux, irréguliers, d'une teinte rouge ou livide, et accompagnés d'un boursouflement du tissu cellulaire sous-cutané, l'éléphantiasis des Grecs est assez commun à Saint-Domingue, à la Guadeloupe, tandis qu'il est rare en France, la plupart des sujets qui en sont atteints l'ayant contracté ailleurs. Vient-il à envahir les paupières, il peut leur imprimer un volume énorme, ce qui n'exclut pas la possibilité d'une réussite par l'extirpation du mal, comme deux observations publiées par Carron du Villards [1] en fournissent la preuve.

TRAITEMENT.—Quand un épithélioma ou toute autre production suspecte sommeille sans incommoder le sujet, il faut la respecter comme un *noli me tangere*. Il y a lieu, dans d'autres circonstances, d'en délivrer le malade par les caustiques ou l'instrument tranchant.

Dans quels cas faut-il user des caustiques? Quels sont ceux qui militent pour l'intervention du bistouri? Le vague des recommandations consignées dans les auteurs démontre péremptoirement que, sur cette question, la chirurgie n'a point encore dit son dernier mot. Dans le choix de l'un ou de l'autre de ces expédients, on aura égard aux chances plus ou moins certaines d'une destruction

[1] *Annales d'oculistique*, t. XXXII, p. 253; t. XXXV, p. 129.

radicale du mal et aux mutations qui doivent probablement résulter de l'application de tel ou tel moyen, quant à l'attitude du voile affecté.

1° CAUSTIQUES.—La poudre du frère Côme, celle de Rousselot, composée de sulfure de mercure, d'oxyde d'arsenic, et de sang-dragon ont invoqué des succès. Nous préférons généralement l'intervention moins dangereuse du chlorure de zinc pur ou sous forme de pâte de Canquoin. Quel que soit l'agent choisi, il faut éviter avec soin, pendant son application, la corrosion du bulbe, quand cet organe est sain. Une plaque de corne qu'on fait glisser derrière la paupière, la pince-anneau recommandée pour l'ablation des tumeurs tarsiennes, ou tout autre appareil protecteur conviennent d'après les cas individuels.

OBSERVATION XCVI. — Un musicien ambulant, qui portait des ulcères très-étendus à l'une et à l'autre paupière, avec phthisie du globe, fut soumis par moi à l'application du caustique de Vienne. Peu de temps suffit pour que j'obtinsse une belle cicatrisation, accompagnée d'un anchyloblépharon, si ce n'est au grand angle, où un pertuis livrait passage aux larmes. Une rechute milita pour l'extirpation simultanée des paupières et du bulbe, ce qui malheureusement ne prévint pas une récidive.

Le sulfate de zinc a été recommandé comme escharotique par M. Simpson (d'Edimbourg). Une pâte épaisse, préparée avec ce sel pulvérisé et de la glycérine, ayant été appliquée par M. Mackenzie sur un ulcère siégeant près du grand angle de l'œil [1], on constata le lendemain qu'elle avait presque complétement détruit les bords calleux de la plaie devenue d'une belle couleur rose. Ce moyen n'avait d'ailleurs été suivi que de peu de douleur. A la suite de deux ou trois autres applications, on laissa la plaie se cicatriser. Un mois suffit pour la durée de la cure.

Fig. 25.

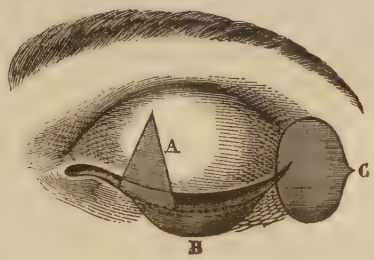

2° EXTIRPATION AVEC L'INSTRUMENT TRANCHANT. *Opération par l'incision en V* (fig. 25 ; A).—Elle consiste dans deux sections obliques qui, partant de la marge ciliaire de la paupière, se joignent sous un angle plus ou moins aigu, vers le bord adhérent de l'organe, en comprenant dans leur écartement toute la partie dégénérée. Comme elle offre le bénéfice de la réunion par première intention, on doit y recourir toutes les fois que les conditions pathologiques en permettent l'application, c'est-à-dire quand le mal ne s'étend pas assez, dans le sens du diamètre transverse de la paupière, pour qu'il soit impossible, après l'extirpation

[1] *Annales d'oculistique*, t. XLIII, p. 112.

du lambeau, d'affronter les lèvres de la solution de continuité, en les rapprochant suffisamment l'une de l'autre.

L'espérance de faire convenablement cicatriser, par la suture, les deux branches d'une incision en V ne saurait se réaliser ici dans la pensée de Bégin et Sanson, et elle doit être conséquemment bannie de la pratique. Nous avons vu trop souvent l'opération d'ectropion d'Adams et l'ablation en triangle de tumeurs cancéreuses couronnées de succès et n'être suivies que d'une cicatrice linéaire, sans coloboma, pour que nous ne considérions pas comme inexacte la proposition mentionnée ci-dessus.

Les instruments nécessaires, pour l'exécution du procédé dont il s'agit, sont des pinces à disséquer et un bistouri convexe sur le tranchant. Les ciseaux peuvent être utiles vers la fin de la manœuvre. Il sera toujours très-commode de fournir au couteau un point d'appui sur la palette de l'élévateur (pl. I, fig. 2), qu'on engage entre le bulbe et le voile affecté. On peut encore tailler le V avec des ciseaux droits bien tranchants et à pointes mousses ou avec ceux en bec de grue (pl. IV, fig. 3), et en s'aidant de pinces. Dans tous les cas, les deux sections par lesquelles on cerne la région malade intéresseront toute l'épaisseur de la paupière, en tombant sur les tissus sains, qu'on ménagera néanmoins le plus possible. Dans la suture, les épingles traverseront le tégument externe et les lèvres des deux lambeaux restants du tarse.

Opération par l'incision semi-lunaire (même figure ; B).—Elle est plus particulièrement applicable aux cas où le mal ayant rongé une portion très-étendue en largeur du bord libre, il y a lieu de penser que les lèvres de la plaie, qui doit résulter de son extirpation, seront trop distantes l'une de l'autre pour qu'une réunion immédiate soit exécutable. Pour effectuer cette résection avec le bistouri, on commence par établir derrière la paupière la plaque de l'élévateur, puis on extirpe les tissus affectés, en les contournant par une incision demi-circulaire, dont la convexité regarde le bord adhérent du voile. Si l'on veut opérer avec les ciseaux courbes sur le plat, on enlève un lambeau figuré suivant le même mode, leur concavité étant dirigée vers la fente interpalpébrale, et le bord libre ayant été saisi avec des pinces. On peut encore, au lieu de se servir de ce dernier instrument, passer à travers la paupière deux fils, dont l'un correspond à l'angle externe et l'autre à l'angle interne de l'œil. L'opérateur, qui tient les ciseaux d'une main, saisit, de l'autre, l'une des ligatures, tandis qu'il confie la seconde à l'aide.

Dans les 24 ou 36 heures qui suivent l'opération, on pratiquera des fomentations réfrigérantes, auxquelles on substituera plus tard l'application d'un morceau de charpie anglaise enduit de cérat et soutenu par une compresse et le monocle. Bientôt le fond de la plaie se couvre de bourgeons ; ses angles s'arrondissent et s'effacent ; sa partie moyenne se comble aux dépens du corps de la paupière et des tissus limitrophes, double mouvement par lequel les divers points de la solution de continuité viennent se ranger sur une ligne moins courbe, plus égale et plus unie. Lorsque la cicatrice est achevée, il n'y a parfois d'autre difformité que celle qui résulte de l'absence des cils. Pour qu'il en soit ainsi, il faut que la perte de substance ne soit pas très-considérable, qu'elle ne

dépasse pas, par exemple, la moitié de la hauteur de la paupière; dans le cas contraire, l'échancrure éprouvée par le bord libre ne disparaît pas complétement. Chez quelques malades que j'ai opérés suivant ce mode, la cicatrisation était d'ordinaire accomplie au bout de quinze ou vingt jours.

Dupuytren, qui finit par renoncer à l'incision en V, pratiquait la section semi-lunaire, dans tous les cas d'affection maligne du bord libre des paupières.

Extirpation aux commissures (même figure, C).—Toutes les fois que la dégénérescence est disposée de manière à pouvoir être comprise entre les branches d'une incision en V, à base tournée vers l'œil, ou entre deux incisions semi-elliptiques, avec possibilité de reconstituer par la suture l'angle palpébral altéré, il faut procéder à l'extirpation suivant ce mode. On s'est vu obligé, dans d'autres circonstances, de faire cicatriser la plaie par seconde intention.

Quelques dévastations très-étendues peuvent réclamer l'application de procédés blépharoplastiques dont il sera bientôt question.

Article 9.—Tumeurs érectiles ou télangiectasies des paupières.

CARACTÈRES ANATOMIQUES ET PHYSIOLOGIQUES.—Les voiles palpébraux peuvent devenir le siége de tumeurs constituées par une dilatation et un lacis inextricable de leurs vaisseaux capillaires, et dont les *nævi materni* sont le plus communément le point de départ. Tantôt aplaties, tantôt plus ou moins saillantes, parfois moriformes, les télangiectasies cutanées, c'est-à-dire limitées à l'épaisseur de la peau, sont le résultat d'une dilatation anormale des capillaires du derme. Ces altérations, qu'il ne faut pas confondre avec les nævi pigmentaires, ont d'ordinaire une couleur rouge ou violacée. Leurs dimensions et surtout leur teinte sont influencées par toutes les causes qui activent la circulation. Dans une seconde catégorie, le tissu sous-cutané est occupé par la lésion, d'où résultent des exubérances spongieuses, à large base, de diagnostic souvent obscur. On a donné le nom de mixtes à des tumeurs télangiectasiques qui intéressent la peau et le tissu aréolaire sous-jacent. Plusieurs sont orbito-palpébrales, c'est-à-dire ont pour siége et l'orbite et les voiles palpébraux. Une catégorie de ces productions morbides de texture principalement artérielle et qui, nées dans l'orbite, peuvent faire irruption vers les limites palpébrales de cette cavité, sont déjà connues du lecteur (p. 827).

Les attributs symptomatologiques de cette sorte de désordres appartiennent à la pathologie générale, ce qui nous dispense d'entrer dans de plus amples développements en ce qui les concerne.

TRAITEMENT.—Une télangiectasie superficielle et ne faisant pas de progrès sensibles ne réclame pas l'intervention d'une opération véritable, mais il y aura lieu de tenter contre elle quelques expédients doux et simples dont l'efficacité a été démontrée par l'expérience Le pire qui arrive est qu'ils aient été stérilement mis en œuvre. La persévérance sera surtout ici un gage de réussite. On a vu, d'ailleurs, des productions de ce genre disparaître à la longue par les seuls efforts de la nature.

Le soin de maintenir sur la partie affectée une bandelette enduite de collodion

ou d'y étaler de deux jours l'un une couche de cette substance a parfois suffi pour amener la guérison, par suite de la rétraction et de la compression sollicitées dans la région de la tumeur [1]. Nous mentionnerons encore une solution très-concentrée de sous-acétate de plomb qui pourra être remplacée par le collyre huileux formulé page 149.

Le docteur Mangenot a fait connaître la puissance d'un moyen qui lui avait été indiqué par une personne étrangère à la médecine. Le doigt, préalablement humecté, est plongé dans de la poudre de nitrate de potasse, puis on fait avec le même doigt quelques onctions douces sur la partie affectée. Une éruption, analogue à celle de l'*herpes labialis*, est habituellement le résultat de cette application. M. Mangenot a vu, sur l'un de ses enfants, un nævus congénital de la face disparaître au bout de huit jours. Les frictions n'étaient faites par la mère que durant le sommeil; on les pratiquait assez légèrement pour ne pas réveiller le jeune malade. Chez un sujet de douze ans, deux mois du même traitement réduisirent à une faible cicatrice une tumeur de 4 centimètres de diamètre et qui donnait lieu, par le frottement, à un suintement sanguin. On lit dans le *Bulletin de thérapeutique* (t. LVII, p. 141) que, sur trois malades soumis aux frictions nitrées par le docteur Tillieux (de Courtrai), deux guérirent d'une manière complète.

On a relaté quelques rares succès obtenus avec les applications de teinture d'iode. Un enfant, âgé de trois semaines, quand il fut présenté à M. Hutchinson, portait sur la face et sur d'autres parties du corps plus de 150 *nævi materni* d'une teinte rouge vif, bien circonscrits et comme découpés à l'emporte-pièce. La médication ne consista que dans des onctions deux ou trois fois par jour avec une pommade iodée. L'on en constatait déjà les bons effets au bout de quelques semaines. Six mois après, il ne restait plus qu'une douzaine de taches qui s'évanouirent avec rapidité par des applications d'acide nitrique.

Il résulte de quelques données cliniques qu'on peut triompher de certaines télangiectasies superficielles en les touchant avec un pinceau imprégné de collodion caustique (4 grammes de deuto-chlorure de mercure pour 30 grammes de collodion). Solide et de deux millimètres environ d'épaisseur, l'escarre se détache habituellement au bout de quelques jours, et la guérison du nævus aurait lieu avec une cicatrice exempte de difformité.

Privées dans presque toute leur étendue d'un point d'appui solide, les paupières ne se prêtent pas à ce que la plupart de leurs tumeurs érectiles puissent être combattues par une compression méthodique. Celle-ci n'est applicable que quand la position de la télangiectasie vers l'une des commissures, ou vers quelque autre point de la périphérie extérieure de l'orbite, nous met à même de la tenir aplatie contre la région osseuse correspondante. Souvent stérile et lente, en général, dans ses effets, elle agit en empêchant le sang d'affluer aux capillaires dont est composée la masse morbide qui, dans les circonstances les plus heureuses, s'affaisse et s'atrophie, sous l'influence de l'inflammation qui a soudé entre elles les parois de ses aréoles vasculaires. Quelques exemples de succès

[1] *Bulletin de thérapeutique*, t. XXXVIII, p. 426; t. XLII, p. 284.

nous autorisent à tenter ce moyen contre certaines productions érectiles d'un médiocre volume. On peut en seconder l'action en plaçant, entre la tumeur et l'appareil qui la comprime, un linge plié en plusieurs doubles et chargé d'un remède astringent, comme une forte dissolution d'alun.

Les progrès du mal sont-ils incessants, force est de recourir à des expédients plus énergiques.

On a conseillé de désorganiser ces excroissances vasculaires, en faisant naître successivement, sur plusieurs points de leur étendue, des inflammations ulcéreuses, par l'application de la potasse caustique. Quelle que soit la valeur de cet agent dans l'espèce, il y aurait de grands dangers à redouter, si l'on déposait à demeure des fragments de la substance corrosive dans les télangiectasies palpébrales; elle pourrait dépasser, en effet, les limites dans lesquelles on veut borner son action. Mieux vaut se conformer à la conduite de M. Bourgeois (d'Étampes), qui se contente de toucher les parties affectées avec la potasse habituellement montée sur un porte-nitrate; on la maintient en place sur un ou plusieurs points, jusqu'à ce qu'on ait obtenu, tant en longueur qu'en profondeur, l'escarre désirée; si les tissus ne s'humectaient pas sous l'influence du caustique, on pourrait les mouiller légèrement. C'est ainsi que M. Bourgeois a guéri, sans ectropion, des nævi tant à la paupière supérieure qu'à la paupière inférieure. Il fait oindre la surface cautérisée avec un peu de suif et continue les onctions jusqu'à la chute de l'escarre.

Ce n'est que quand la télangiectasie est munie d'une racine peu étendue qu'il est permis de l'étreindre par un fil noué circulairement à sa base. Il en est qui l'ont traversée par un double lien, pour en étrangler ensuite les deux moitiés avec chacun des chefs du fil. On peut y enfoncer encore quatre fils, crucialement dirigés de manière à en étreindre quatre lobes[1]. L'implantation de nombreuses épingles, qui traversent en sens divers les racines de la production morbide (procédé Lallemand), peut être associée à une striction effectuée sur les tiges métalliques à l'aide de fils entortillés. Ils impriment à la tumeur la forme d'un bourrelet saillant susceptible de se détacher au bout de quelque temps et d'être remplacé par une cicatrice.

Il n'y aura lieu de songer à l'inoculation vaccinale des télangiectasies que chez les sujets qui n'ont point été vaccinés ou qui n'ont pas été atteints de variole. On a proposé, pour les conditions contraires, les inoculations avec l'huile de croton ou avec le tartre stibié. Il faudra toujours, dans le choix des moyens, avoir en vue le degré probable de raccourcissement du tégument externe, qui pourra résulter de leur application. On se souviendra d'ailleurs que, si une très-faible rétraction est susceptible d'amener l'extroversion de la paupière inférieure, il en faut une assez étendue pour engendrer l'ectropion du voile supérieur. Le fait suivant, extrait de la *Gazette des hôpitaux* (année 1837), mérite à

[1] « L'expérience m'a démontré, dit M. Mackenzie, que les nævi des paupières, surtout ceux de la paupière supérieure, à moins qu'ils ne soient très-étendus, peuvent être traités par l'application de la ligature, sans qu'il y ait beaucoup à craindre de voir survenir l'ectropion. »

cet égard de trouver ici place. Un enfant de six mois portait trois tumeurs érectiles, dont l'une, saillante de quelques lignes, s'étendait depuis un pouce au-dessus de la racine du nez jusqu'aux limites inférieures des os propres de cet organe, et depuis l'angle interne des paupières d'un côté jusqu'à une ligne à peu près de la commissure correspondante de l'œil opposé. Lisfranc exécuta l'ablation du fongus, bien que plusieurs chirurgiens distingués la regardassent comme contre-indiquée. « La guérison a été obtenue, dit l'auteur de l'observation; mais un fait remarquable est le suivant : c'est que, pour enlever la tumeur située entre les sourcils et les paupières, il fallait faire une grande déperdition de substance, en laissant les os à découvert. Si l'on croyait qu'il en fût résulté une cicatrice difforme, l'on serait dans l'erreur; les sourcils n'ont été que très-légèrement rapprochés, et les paupières sont restées dans leur position normale. »

Les télangiectasies sous-cutanées seront plus particulièrement attaquées par les sétons multiples, les sétons caustiques, la cautérisation électrique et le procédé de Marshall Hall. Il consiste dans la lacération des aréoles vasculaires avec une aiguille à lance tranchante ou avec un ténotome, qu'on engage vers la circonférence de la tumeur, lacération suivie d'une compression à l'aide de bandelettes agglutinatives.

Le traitement des télangiectasies orbito-palpébrales rentre dans les données que nous avons fournies en traitant des tumeurs hématiques de l'orbite.

SECTION IV.

CHUTE DE LA PAUPIÈRE SUPÉRIEURE. — INTROVERSIONS ET EXTROVERSIONS PALPÉBRALES. — ADHÉRENCES VICIEUSES DES PAUPIÈRES.

Article 1. — Blépharoptose.

CARACTÈRES ANATOMIQUES ET PHYSIOLOGIQUES.— La blépharoptose (*ptosis*, chute de la paupière supérieure) est caractérisée par l'impossibilité dans laquelle se trouve le malade d'élever sans le secours du doigt la paupière supérieure pendante au-devant du bulbe. Elle est complète, quand le voile est abaissé à un tel point qu'il s'oppose entièrement à la vision; incomplète, lorsque la portion inférieure de la pupille restée libre permet encore un certain degré de vue. Dans le ptosis incomplet, et quand les deux yeux sont simultanément atteints, les malades portent la tête en arrière, lorsqu'ils veulent fixer les objets placés directement devant ces organes ou en haut.

La blépharoptose congénitale est rare. On a vu des familles dans lesquelles cette affection se transmettait par voie d'hérédité; tantôt tous les membres en étaient affligés, tantôt les hommes seulement ou bien les femmes; elle peut siéger, dans cette circonstance, à un œil ou aux deux yeux à la fois. Chez une famille sicilienne dont le docteur Alessi a publié l'histoire, les hommes seuls

offrent un ptosis incomplet unilatéral, plus développé vers l'angle externe que vers l'angle interne. Chose singulière, la lésion change d'œil à chaque génération. L'aplatissement des deux tiers externes de l'arcade sourcilière a paru à M. Alessi la cause de la difformité sur les personnes de cette famille qu'il eut occasion d'observer.

Le relâchement de la couche cutanée de la paupière (ptosis par hypertrophie de quelques auteurs) est, parmi les conditions morbides auxquelles peut être liée l'altération qui nous occupe, celle qu'on rencontre le plus communément. Elle est assez fréquente chez les vieillards (blépharoptose sénile). Les sujets d'une constitution molle y sont plus particulièrement prédisposés. Le ptosis succède parfois à l'œdème des voiles palpébraux. On l'a vu provenir de l'usage longtemps continué de cataplasmes ou d'autres topiques relâchants. Le signe pathognomonique de la blépharoptose par allongement des téguments, c'est que si vous soutenez entre le pouce et l'indicateur, ou avec une pince, un repli transversal constitué par la portion de peau surabondante, et qui pend souvent, sous forme de bourrelet, au-devant de la fente perpébrale plus ou moins fermée, vous rendez au muscle élévateur la faculté d'entraîner la paupière en haut; celle-ci retombe dès que le pli cutané est de nouveau abandonné à lui-même.

Le ptosis atonique, qu'on a qualifié de *graisseux* ou d'*adipeux*, est infiniment plus rare que la variété qui précède. L'allongement de l'enveloppe cutanée paraît avoir ici en grande partie pour source un développement insolite du tissu graisseux sous-jacent. M. Sichel fait observer que, dans cette forme, la masse que le muscle élévateur est chargé de mouvoir devient trop considérable pour sa force, sans toutefois que sa motilité soit sensiblement diminuée. Non-seulement, ajoute-t-il, le voile s'élève à peine et souvent même est tout à fait immobile, mais encore il offre des bourrelets ovoïdes transversaux plus ou moins étendus, lesquels sont produits par des pelotes de substance adipeuse exubérante qui s'est accumulée entre la peau et le muscle orbitaire.

Nous avons dit (p. 749) qu'une autre espèce de ptosis, la blépharoplégie, dépendait d'une paralysie du muscle élévateur de la paupière supérieure, et se distinguait de la forme cutanée par l'impossibilité de la part du malade d'ouvrir l'œil, lors même qu'un repli de la peau a été soulevé avec une pince. Nous nous servons souvent pour cette épreuve comparative de la pince à entropion d'Adams, dont le poids ne s'oppose pas à la libre action du muscle, si l'on a la précaution surtout de soutenir horizontalement l'instrument au-devant de la paupière. La pince élastique, décrite p. 749, est plus légère que celle d'Adams, et devrait même lui être préférée dans les cas douteux. Assistant à une consultation ophthalmologique, où l'on était indécis sur la nature d'une blépharoptose chez un malade, M. Lüer, fabricant distingué d'instruments de chirurgie, me disait qu'il improvisa sur-le champ une petite pince avec une épingle à cheveux de femme. Un repli cutané de la paupière fut engagé entre les branches de l'appareil, ce qui leva tous les doutes.

TRAITEMENT.—Il consiste dans la destruction de la partie excédante de la peau palpébrale. Georges Bartisch pinçait un repli de la couche externe de la paupière entre deux plaques de fer (presse de Bartisch), qui l'étranglaient fortement

et le faisaient tomber en gangrène, opération douloureuse et fatigante, que Leroy (d'Etiolles) a reproduite[1], mais qui ne s'est point accréditée dans la pratique. L'excision d'un fragment cutané, suivie de la réunion par première intention, est, sans contredit, le mode opératoire qui présente ici le plus d'avantages; il ne convient d'y avoir recours, dans les cas récents ou peu développés, qu'après qu'on a vainement essayé de rendre aux téguments l'élasticité qu'ils ont perdue, à la faveur de quelques agents pharmacologiques. C'est ainsi que nous avons retiré de fort bons effets de fomentations faites quatre ou cinq fois par jour, et chaque fois pendant un quart d'heure environ, avec des solutions d'alun.

RÉSECTION PARTIELLE DE LA PEAU PALPÉBRALE. *Appareil instrumental.*—Une paire de ciseaux et des pinces suffisent pour l'exécution de cette opération. Les ciseaux doivent être parfaitement affilés, pour que la section soit faite le plus promptement et le plus nettement possible. On peut se servir de ciseaux droits; j'emploie presque constamment les ciseaux genouillés ou à bec de grue (pl. IV, fig. 3). Les principales pinces proposées pour cette destination sont celles de Beer, de Himly, de Graefe père et d'Adams.

Les pinces à béquilles de Beer (pl. IV, fig. 6) se composent de deux branches parallèles, s'articulant comme celles d'une paire de ciseaux. Chacune d'elles tombe perpendiculairement sur une petite tige canaliculée sur la face par laquelle elle touche à celle du côté opposé, quand l'instrument est fermé. Le bord antérieur de chaque traverse est légèrement concave, pour qu'il puisse s'accommoder à la convexité du voile sur lequel il est destiné à s'appliquer.

Les pinces fenêtrées de Himly (pl. IV, fig. 7) ont une grande analogie avec celles dont se servait Lafaye[2]. Elles offrent deux branches soudées ensemble à l'un de leurs bouts, et pourvues chacune, vers l'extrémité libre, d'une ouverture en triangle, à travers laquelle on peut distinguer le repli cutané qu'on a engagé dans la cannelure qui résulte de leur rapprochement. Quelques pinces sont munies d'un coulant, disposition avantageuse, destinée à rendre ce rapprochement permanent, sans l'intervention d'une pression avec la main; d'autres en sont dépourvues.

Les pinces de Graefe (pl. IV, fig. 8) sont recourbées en arc de cercle dans leur tiers antérieur. Dans cet instrument, comme dans celui du professeur de Gottingue, le fragment saisi est proéminent dans le sillon, qui provient du rapprochement des deux branches.

Nous nous servons le plus communément des *pinces à bascule d'Adams*[3] (pl. IV,

[1] « Au moyen de deux petites pinces, courbées suivant une portion d'ellipse, dit Leroy (d'Étiolles), on fait un pli régulier à la paupière; on engage ce pli entre deux petites plaques, dont la courbe est en rapport avec celle du globe de l'œil; une vis en détermine le rapprochement, et la pression, graduellement augmentée, donne lieu à la mortification de la peau et à la réunion immédiate des bords de la plaie, sans opération sanglante et sans difformité. » (*Gazette des hôpitaux*, année 1834, p. 136.)

[2] L'instrument de Lafaye est représenté dans l'ouvrage de Pellier, t. II, pl. XXVIII, fig. 1.

[3] Elles sont représentées, sauf quelques modifications légères, dans le *Traité des maladies chirurgicales* de J. L. Petit. (Paris, 1790.)

fig. 5). Elles se composent : 1° d'une tige d'acier, ajustée par l'un de ses bouts à un manche d'ivoire ou d'ébène, et garnie à l'autre extrémité d'une traverse semblable à celle des pinces de Béer; 2° d'une seconde branche, ayant en longueur 1 centimètre de plus que la précédente, et pourvue de même d'une pièce transversale qui correspond exactement à celle du côté opposé. Cette seconde branche se meut à bascule sur la première, qui est immobile. Comme, abandonnées à elles-mêmes, les deux tiges restent dans un contact intime en avant, à la faveur d'un ressort interposé entre leurs deux moitiés postérieures, il suit de là que cet appareil offre l'avantage que le fragment, enclavé entre les traverses, demeure étroitement serré, et ne peut échapper, quels que soient les mouvements du malade, que quand on presse sur le bout postérieur de la branche mobile.

Manuel opératoire.—Il se compose de trois temps. Dans le premier, on prend la mesure du lambeau; dans le second, on l'excise; dans le troisième, on réunit les lèvres de la plaie.

Il est de la plus haute importance de déterminer avec soin les dimensions du fragment qui doit être enlevé : trop petit, il laisserait subsister la maladie, d'où la nécessité d'une opération nouvelle; s'il était trop grand, vous donneriez lieu à l'ectropion. Engagez donc entre les mors de l'une des pinces précédemment décrites un repli cutané plus ou moins considérable, suivant le degré de relâchement, et sans y comprendre les fibres de muscle orbiculaire; soulevez-le doucement, puis ordonnez au patient d'ouvrir et de fermer alternativement l'œil. Y parvient-il sans peine, le bulbe peut-il être masqué et démasqué comme dans l'état normal, le lambeau a le volume qu'il doit avoir. Dans la généralité des cas, l'on effectue transversalement ce repli vers la partie médiane de la paupière, et de telle sorte que la lèvre inférieure de la plaie, qui doit résulter de l'excision, soit à 2 millimètres environ du bord libre de l'organe. Couper trop près des cils serait se mettre dans l'impossibilité de faire la suture. Mais si l'excès de longueur des téguments se trouvait plus rapproché de l'un des angles, comme dans le fait cité par M. Alessi, c'est au siége même de concentration du mal que devraient être appliquées les pinces. Ces dernières ayant été confiées à la main gauche, quel que soit le côté où l'on opère, le chirurgien saisit les ciseaux genouillés de la main droite, et retranche le fragment d'un seul trait. Il faut avoir soin d'ouvrir les ciseaux largement, pour ne pas être obligé de couper en deux fois, les lames opérant toujours, pendant la section, un petit mouvement de retrait de gauche à droite.

Pansement. — L'hémorrhagie, qui en général est faible, ayant été calmée par quelques fomentations d'eau froide, on rapproche les lèvres de la plaie ovalaire, et l'on en effectue la coaptation par un, ou, le plus souvent, par deux points de suture entrecoupée (p. 185). L'on applique ensuite deux ou trois bandelettes étroites de taffetas d'Angleterre, qui, se rendant du sourcil à la joue, fournissent le triple avantage de contribuer au rapprochement des lèvres de la solution de continuité, d'éviter le tiraillement, l'arrachement des sutures et d'assurer à la paupière une immobilité qui favorise la cicatrisation de la plaie. Les bandelettes ne devront pas couvrir les fils, précaution sans laquelle l'ablation des ligatures,

lors de la levée de l'appareil, serait douloureuse et pénible, par suite de leur collement aux pièces emplastiques. On évitera le taffetas de couleur noire (p. 184). Un petit fragment de charpie anglaise enduit de cérat, et qu'on appliquera sur la région de la plaie, une compresse légère et une bande compléteront le pansement.

Dans le procédé adopté par Marc-Antoine Petit [1], Delarue [2], M. Velpeau, on soulève un repli du tégument externe, l'on en traverse la base par deux ou trois fils, puis on resèque la portion de peau soulevée; il ne reste plus, dès lors, qu'à nouer les ligatures mises en place au début de la manœuvre. Dans quelques opérations que j'ai effectuées suivant ce mode, je me suis aperçu qu'il gênait parfois plus qu'il ne secondait la manœuvre; les fils, après la résection, peuvent ne pas se trouver, par rapport aux lèvres de la plaie, dans des conditions de rapprochement ou d'éloignement aussi favorables que dans le procédé habituel; s'est-on aperçu que le lambeau réséqué est trop exigu et s'agit-il d'effectuer une résection supplémentaire, force sera d'enlever, plus ou moins complétement, les ligatures, si celles-ci ont été préalablement placées. Au demeurant, les chirurgiens n'ont pas trouvé assez d'avantages à un tel expédient pour qu'il pût se généraliser dans la pratique.

Les fils seront enlevés au bout de 48 heures, terme suffisant pour l'établissement d'une réunion adhésive [3]; l'on ne conservera, dès lors, sur la plaie, et jusqu'à ce qu'elle soit complétement cicatrisée qu'une bandelette de taffetas d'Angleterre, qui croise transversalement le voile supérieur. Il sera prudent de continuer encore à bander l'œil pendant quelques jours. L'engorgement léger de la paupière et, dans quelques cas, la faiblesse de son muscle élévateur, longtemps tiraillé et resté dans l'inaction, s'opposent souvent, dans le principe, à ce que le voile se soulève aussi bien que dans l'état normal; cet inconvénient disparaît habituellement plus tard. La cicatrice se cache dans les plis de la peau et est à peine visible.

L'on a reproché à la suture de donner lieu à des accidents inflammatoires; l'on a même été jusqu'à prétendre que la cicatrisation en était plutôt retardée que favorisée. Scarpa, qui la blâme énergiquement, se contente d'abaisser le sourcil vers la solution de continuité, par des bandelettes, ou à l'aide de compresses graduées et de plusieurs tours de bandes : « Si les chirurgiens, dit-il, ont cru devoir, dans ce cas, pratiquer la suture, c'est, sans doute, parce que les téguments se rétractent tellement, après la déperdition qu'ils viennent d'éprouver, que la paupière semble être entièrement dénudée; mais ce n'est là qu'une apparence trompeuse, parce que le sourcil n'est pas plutôt déprimé, que la paupière se recouvre, et que les lèvres de la plaie se mettent en contact immé-

[1] Marc-Antoine Petit, *Observations cliniques*. Lyon, 1815, p. 177.

[2] Delarue, *Cours complet des maladies des yeux*. Paris, 1820, p. 103.

[3] Les fils doivent être enlevés douze heures après l'opération, suivant Langenbeck; dix-sept ou dix-huit heures, d'après Weller; le second ou le troisième jour, d'après Rosas; le troisième ou le quatrième jour, d'après Chelius; le quatrième jour d'après Saint-Yves.

diat, sans qu'il soit nécessaire de les coudre. » Peu d'oculistes ont partagé les craintes de l'auteur qui vient d'être cité. La suture, en ce qui me concerne, m'a toujours paru à l'abri de reproches [1]. Une fois même et malgré mes recommandations, une dame, que j'avais opérée, ne se représenta à ma consultation que dix jours après. Je constatai une cicatrisation parfaite. Les fils étaient restés en place, ce qui ne donna lieu à aucun gonflement de la paupière.

Dans le cas où la paroi cutanée du voile supérieur serait doublée par des amas graisseux, on les exciserait avec l'instrument tranchant, après l'ablation du lambeau, puis l'on appliquerait les fils. Dans la pratique de quelques chirurgiens (Ph. Boyer, Richet), les ligatures sont remplacées par deux ou trois serres-fines.

Si la blépharoptose reconnaissait pour cause une tumeur développée dans l'épaisseur de la paupière, c'est contre elle que devraient être dirigées les ressources de la chirurgie. S'agit-il d'une blépharoplégie, on se conformera aux règles thérapeutiques formulées p. 752.

Article 2. — Entropion.

CARACTÈRES ANATOMIQUES ET PHYSIOLOGIQUES.—L'entropion consiste dans le renversement en dedans des voiles palpébraux. Il peut siéger aux paupières supérieure et inférieure en même temps, ou n'occuper que l'une d'elles. Il est total ou partiel, suivant qu'il affecte toute la continuité ou une partie seulement du bord libre; cette partie correspond le plus ordinairement à l'angle externe. Les conditions auxquelles il se rattache varient. Il importe, avant de traiter, de savoir apprécier la forme pathologique à laquelle on a affaire; un moyen, bon pour l'une, peut ne rien valoir pour l'autre.

Assez souvent, l'introversion dépend du relâchement de la paroi cutanée de l'organe. Si vous tendez, de bas en haut pour le voile supérieur, de haut en bas pour le voile inférieur, les plis que forme la peau, dans cette circonstance, vous ramenez le bord ciliaire dévié à sa direction naturelle. D'après M. Riberi, l'entropion des vieillards (*entropium senile*) trouve une cause puissante dans l'affaissement des rideaux palpébraux, par suite de la consomption partielle du tissu cellulo-graisseux de l'orbite.

L'entropion est parfois produit, à la paupière supérieure surtout, par une déformation du tarse, lésion ayant pour origine une blépharite opiniâtre. Des ulcères ont, dans ce cas, profondément corrodé la marge ciliaire du tarse et leur cicatrisation a fait naître, au bord de la paupière, un resserrement d'où est résulté à la longue le recoquillement ou l'incurvation du fibro-cartilage.

[1] Rosas conseille de ne pratiquer qu'un nœud simple à chacun des fils, afin qu'on puisse les desserrer facilement, ou qu'ils se desserrent d'eux-mêmes, s'il survenait dans les tissus une tension inflammatoire un peu trop forte. Il en fixe les chefs au haut de la joue, avec un morceau de taffetas d'Angleterre, maintient le voile étendu sur le bulbe par deux bandelettes qui se dirigent du sourcil à la joue, place en outre au-dessus de la plaie une autre bandelette qui se porte obliquement de la racine du nez à la tempe, puis ombrage la région blessée par une compresse qui flotte au-devant d'elle.

Transversalement rétréci, calleux, ce bord ne revient pas à sa rectitude anormale, quand vous refoulez vers l'arc orbitaire voisin la couche cutanée du voile, mais il reste tourné contre le bulbe.

L'entropion peut être entretenu par un état spasmodique de l'orbiculaire. Nous ferons remarquer à ce sujet que la portion palpébrale de ce muscle est limitée, dans la région des bulbes des cils, par un faisceau marginal qu'Albinus et Winslow ont décrit sous le nom de muscle ciliaire. Or, quelques ophthalmologistes professent que l'inversion des paupières dépend plus particulièrement ici d'une contraction anormale de la portion ciliaire du sphincter palpébral. Quoi qu'il en soit, il y a lieu d'établir que l'entropion spasmodique est presque toujours la suite d'ophthalmies éréthistiques accompagnées de photophobie prolongée. Les efforts d'accommodation auxquels des sujets se livrent, malgré cette condition, pour satisfaire aux exigences de leur profession, exaspèrent le spasme et aboutissent finalement à la contracture continue des orbiculaires. Une longue occlusion des yeux, surtout par des bandages serrés, prédispose à l'entropion spasmodique.

Dans d'autres circonstances, c'est le raccourcissement de la paroi conjonctivale qui donne lieu à l'enroulement en dedans du bord libre. C'est ainsi qu'on le voit quelquefois déterminé par l'impression d'agents corrosifs à la surface interne du voile, par l'extirpation d'une tumeur, avec déperdition considérable de la muqueuse. Le symblépharon peut se compliquer d'entropion. Une tumeur, qui presse d'arrière en avant sur les limites orbitaires du fibro-cartilage, est susceptible de le produire en faisant basculer, d'avant en arrière, le bord ciliaire de la paupière.

Les accidents principaux que l'entropion occasionne sont une ophthalmie chronique, avec larmoiement, flux muqueux abondant, photophobie, et souvent avec vascularisation et ulcération de la cornée. Cette affection agit sur l'organe visuel d'une manière plus fâcheuse encore que le trichiasis simple, car aux frottements exercés sur le globe par les cils dirigés en dedans, il faut joindre ceux que détermine le bord palpébral lui-même, engorgé, ulcéré, souvent garni de callosités. Dans quelques cas, peu fréquents d'ailleurs, la paupière, plusieurs fois roulée sur elle-même, forme un bourrelet qui contient dans son sein les poils ciliaires. Je vois souvent l'entropion accompagner la phthisie du globe. Il suffit alors pour le faire cesser de fournir un support aux voiles palpébraux, à l'aide d'un œil prothésique.

TRAITEMENT.—Les considérations qui précèdent sur les conditions pathogéniques de l'introversion des paupières nous tracent la route que nous avons à suivre dans l'exposition de ses moyens curatifs. Nous les diviserons en plusieurs groupes, suivant qu'ils tendent à obvier à l'un ou à l'autre des états morbides ci-dessus énoncés.

1° ENTROPION PAR RELACHEMENT DE LA PEAU PALPÉBRALE.—Quand l'allongement des téguments est peu considérable et surtout quand il n'est pas invétéré, il est permis de tenter l'emploi de topiques astringents et toniques. Toutefois, il est vrai de dire qu'ils se montrent presque constamment infructueux, d'où la nécessité de recourir aux moyens qui tendent à la destruction partielle des téguments

allongés. On en effectue le raccourcissement par la cautérisation ou l'instrument tranchant.

Cautérisation. Procédé d'Helling.—L'application du fer rouge sur la peau palpébrale, si en vogue dans la chirurgie arabe et pour laquelle Delpech avait une prédilection toute particulière, est aujourd'hui généralement abandonnée. Je puis citer des faits où elle a donné lieu à l'ectropion. Si la cautérisation potentielle s'est plutôt accréditée dans la pratique, c'est qu'elle est infiniment moins effrayante pour le malade et qu'on peut, d'ailleurs, en gouverner très-précisément l'action d'après le degré de la déviation. L'acide sulfurique concentré mérite d'être conseillé; son emploi pour cette destination constitue la méthode d'Helling. Carron du Villards a parlé dans son ouvrage d'une dame de Lyon qui, affectée depuis quatre années d'un entropion à la paupière inférieure droite, fut soumise par nous à ce procédé ; la guérison, obtenue à l'aide de quatre cautérisations, s'est maintenue d'une manière parfaite.

Le procédé d'Helling me paraît surtout salutairement applicable au voile inférieur dont le bord libre se retourne avec facilité en dehors, sous l'influence d'une faible rétraction sollicitée au-dessous de la marge ciliaire. Pour que la paupière supérieure introversée puisse être ramenée d'une manière permanente à son attitude physiologique, il faut d'habitude effectuer la destruction d'une quantité telle de l'enveloppe cutanée qu'on y arrive bien plus sûrement et plus rapidement avec l'instrument tranchant. Il ne sera donc ici question que de l'application du caustique au voile inférieur. Elle demande quelques précautions qui me paraissent importantes.

On fait asseoir le malade. Un aide, debout derrière lui, en contient la tête et soulève la paupière supérieure. Il sera prévenu qu'un violent blépharospasme surgit quelquefois au moment où la peau a été surprise par l'agent corrosif; il devra donc fixer solidement le voile dont il est chargé. Le chirurgien, assis devant le patient, assujettit et tire un peu en bas la paupière inférieure. Le malade doit tenir devant lui un vase dans lequel sera placé un verre rempli d'eau froide. Si, par hasard, malgré les précautions prises, l'acide pénétrait à travers la fente interpalpébrale, en suivant un plan incliné créé par le blépharospasme au voile inférieur, l'œil serait immédiatement plongé dans l'eau.

La peau palpébrale, dans le cas où le visage est en transpiration, sera au préalable, bien essuyée avec un linge sec. L'acide, sans cette précaution, se répandrait irrégulièrement, mêlé à la sueur et affaibli par elle, d'où une cautérisation diffuse et peu méthodique.

Pour éviter tout danger, la quantité du caustique portée sur la paupière doit être très-faible. Je me sers habituellement, pour cette application, d'un pinceau d'amiante ou d'une petite baguette de verre. Helling emploie un brin de bouleau dont l'extrémité est fendue en quatre; le professeur Riberi (de Turin) un fragment de paille, le petit tuyau qu'elle offre conservant vers son extrémité une gouttelette d'acide.

Le pinceau sera promené sur les téguments, à deux millimètres environ du bord libre et dans la direction d'un angle à l'autre. L'application sera réitérée à plusieurs reprises différentes séparées l'une de l'autre par une ou deux minutes.

L'opération est achevée lorsque la partie en combinaison avec l'acide est devenue blanche, et que la peau crispée tire légèrement en dehors le bord palpébral. La longueur et la hauteur de la région qu'on cautérise se règlent d'après l'étendue et le degré de l'introversion. Dès que l'action de l'acide s'est accomplie, on en enlève le surplus avec une petite boule de linge ou de coton; puis on lotionne la partie touchée avec de l'eau froide. Il n'y a aucun pansement à faire. Quelques fomentations réfrigérantes préviendront une réaction trop vive. Si, après la chute de l'escarre, le raccourcissement produit semblait insuffisant, il faudrait procéder à de nouvelles cautérisations, jusqu'au rétablissement permanent de la rectitude de l'organe. Une seule cautérisation m'a parfois suffi; dans d'autres cas, il en a fallu cinq ou six pour atteindre le but désiré.

Résection partielle de la peau palpébrale (procédés de Janson, de Brach, etc., coupes diverses).—La méthode d'Helling ne doit être mise à exécution que quand les conditions morbides de la paroi palpébrale externe permettent d'espérer qu'on pourra en détruire, en quelques cautérisations, la portion excédante. Mais si l'allongement est porté à un haut degré, l'excision des téguments, si bien décrite au livre VII de Celse, fournira des résultats plus prompts et plus sûrs. La peau surabondante ayant été enlevée suivant les principes exposés dans l'article qui précède, on réunira la plaie à l'aide de la suture entrecoupée; quelques opérateurs, qui préfèrent ici la suture entortillée, implantent les tiges métalliques avant la résection du lambeau. Le docteur Clot-Bey fait observer avec juste raison[1] qu'on aura surtout des chances de ramener efficacement la paupière supérieure à son attitude naturelle, si l'on pratique l'incision inférieure le plus près possible des cils. Quant à l'incision supérieure, ce chirurgien lui fait suivre une ligne droite, si tout le bord palpébral est également dévié, une ligne courbe, au contraire, si la déviation n'est que partielle, de telle sorte que le lambeau tégumentaire, compris entre les deux sections, soit surtout large au point qui correspond à l'introversion. Pour arriver à ce résultat d'une manière plus précise, le docteur Clot-Bey trace avec de l'encre l'incision supérieure, puis saisit le lambeau avec des pinces et le détache avec le bistouri.

Au lieu d'exciser les téguments parallèlement au bord libre de la paupière, comme on l'a fait depuis Celse, Janson (de Lyon) les réséquait perpendiculairement à ce bord, mode d'opérer que Lisfranc employait presque exclusivement à la Pitié. Après avoir formé un pli vertical aux dépens de la paroi externe de la paupière, ce chirurgien prescrivait à un aide d'engager l'une des extrémités de ce repli entre les branches d'une pince à disséquer, tandis qu'il en saisissait lui-même l'autre extrémité avec une pince semblable; le fragment, convenablement tendu, était retranché avec des ciseaux; la section s'étendait jusqu'aux cils. Lisfranc, qui avait ensuite recours à la suture entortillée, à l'aide de trois ou quatre épingles, les laissait en place jusqu'à ce qu'elles tombassent d'elles-mêmes, en lacérant les tissus; il obtenait de cette manière trois ou quatre petites plaies transversales, qui, en se cicatrisant, contribuaient, en même temps que la section verticale, à porter le bord libre en dehors. J'ai maintes fois pratiqué

[1] Communication de M. Larrey à la Société de chirurgie (19 octobre 1859).

très-commodément cette opération avec les pinces de divers modèles figurées pl. IV et précédemment décrites (p. 876).

Un bon procédé consiste à faire trois ou quatre excisions rayonnantes auxquelles on donne la direction de la section de Janson. Si les plaies sont de petites dimensions, la suture devient inutile.

Dans le mode d'opérer proposé par M. Brach[1], une incision transversale est faite d'abord aux téguments, vers l'arc supérieur ou inférieur de l'orbite, suivant qu'on agit à l'une ou à l'autre paupière. Puis, on pratique deux autres sections qui, n'intéressant également que la peau et convergeant entre elles, du bord adhérent du voile au bord libre, commencent chacune à l'une des extrémités de la solution de continuité horizontale, pour se terminer à une petite distance de la ligne des cils. Ces trois incisions, dont l'ensemble représente un triangle à sommet fortement tronqué, doivent être effectuées de telle sorte que la région cutanée comprise entre elles ait 12 millimètres environ à sa base et 6 millimètres à son sommet. Le lambeau ayant été détaché jusqu'à son pédicule voisin des cils, pédicule resté intact, puisque aucune incision n'y a été faite, on retranche, avec des ciseaux droits, à la base du fragment décollé et dans toute la continuité de cette dernière, autant de peau qu'il est nécessaire pour obtenir le redressement du bord palpébral, et l'on réunit par la suture la base nouvelle à la lèvre cutanée qui lui correspond. L'on peut encore, si on le juge utile, fixer par la suture les marges latérales du lambeau aux bords qui les avoisinent, à droite et à gauche. Ce dernier, suivant M. Brach, se cicatrise avec rapidité dans ses nouveaux rapports, sous l'influence du repos absolu auquel doit être soumis le malade et d'un appareil de pansement propre à empêcher les mouvements des paupières, et l'entropion, qui a disparu par la diminution qu'a subie la paroi cutanée de l'organe, ne pourra presque jamais se reproduire, à cause des connexions inodulaires qui s'établissent entre le lambeau et les parties sous-jacentes. Cet avantage rend, d'après lui, son procédé supérieur à l'excision par la méthode ordinaire.

L'expédient de M. Brach est loin de valoir celui qu'a décrit M. Desmarres et que nous avons appliqué avec le plus grand succès à la paupière supérieure. Après avoir formé à la peau palpébrale un repli vertical disposé de telle sorte qu'il soit plus large près des cils qu'à son extrémité opposée, on le tranche d'un coup de ciseaux, du sommet à la base. Cette dernière, située à un ou deux millimètres de la marge ciliaire, est ensuite transversalement réséquée d'un second coup de ciseaux. On opère très-commodément et d'une manière précise, en saisissant transversalement, avec des pinces et près des cils, un repli cutané qui doit comprendre toute l'étendue qu'on se propose de fournir à la base du triangle; un aide soulève un petit repli de peau qui doit en constituer le sommet. Cela fait, on procède de haut en bas, pour la paupière supérieure, au coup de ciseaux vertical. L'extirpation du lambeau ayant été intégralement effectuée, on se borne à réunir, à l'aide de la suture, les deux portions des lèvres de la plaie les plus rapprochées du sommet du triangle; le reste de la solution de conti-

[1] E. Zeis, *Handbuch der plastischen Chirurgie*. Berlin, 1838, p. 392.

nuité est abandonné à lui-même. Un seul point de suture suffit le plus habituellement. La guérison s'accomplit au bout de quelques jours.

2° ENTROPION PAR INCURVATION DU TARSE.—Les expédients destinés à remédier à l'introversion de la paupière supérieure, par racornissement de son fibro-cartilage, ont beaucoup exercé la sagacité des chirurgiens. Le problème était difficile, en effet ; désespérant même de le résoudre, Saunders a proposé l'extirpation du fibro-cartilage, opération qui n'a guère été exécutée que par son auteur et n'a trouvé aucun apologiste.

fig. 26.

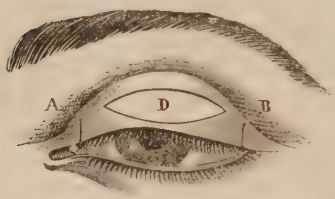

fig. 27.

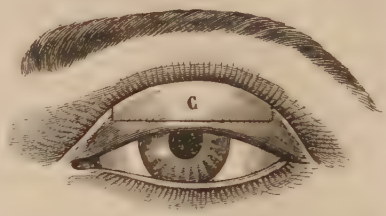

Procédé modifié de Crampton (fig. 26 et 27).—Nous décrirons ce procédé tel qu'il nous a été démontré par Jæger père et tel que nous l'avons pratiqué d'après les enseignements de cet illustre maître.

Les instruments nécessaires sont: une pince anatomique ordinaire; les pinces à bascule d'Adams (pl. IV, fig. 5); un petit bistouri convexe sur le tranchant, de forts ciseaux droits, à extrémité mousse.

Le manuel comprend quatre temps. Dans le premier, on fend partiellement la paupière par deux sections verticales; dans le second, on divise transversalement le fibro-cartilage ; dans le troisième, on retranche un fragment de la peau palpébrale ; dans le quatrième on fait la suture.

Les deux incisions verticales qui constituent le premier temps (fig. 26, A et B) sont successivement effectuées, l'une à une petite distance de la commissure temporale, l'autre en dehors du point lacrymal supérieur. On engage, à cet effet, le bord libre entre les branches de la pince anatomique, et l'on coupe le voile dans toute son épaisseur d'un coup de ciseaux, le long de la pince. Ces sections ne devront pas s'élever plus haut l'une que l'autre, tant du côté de la peau que de celui de la conjonctive. Elles seront longues de 4 à 6 millimètres.

Puis, on enclave le lambeau entre les traverses de la pince d'Adams qu'on tient de la main droite, et dont l'une presse contre la face cutanée du fragment, tandis que l'autre est en rapport avec sa face muqueuse. Il importe que les bords antérieurs des branches transversales de l'instrument soient au même niveau que les extrémités supérieures des deux incisions verticales. Cela fait, le chirurgien conduit les pinces vers le front, pour retourner complétement la paupière ; il les confie alors à sa main gauche, saisit le bistouri de la main droite, et réunit, par une section transversale, les extrémités supérieures des deux incisions verticales, extrémités qui, par le renversement du voile, sont devenues momentanément inférieures (fig. 27, C). Cette division horizontale doit intéresser la conjonctive et toute l'épaisseur du tarse incurvé; le couteau qui l'exé-

cute trouve un point d'appui sur le bord de la traverse en contact avec la paroi interne de la paupière. L'on retire ensuite les pinces, et l'on ramène l'organe à sa position naturelle.

La résection d'un repli cutané transversal (fig. 26, D), qui constitue le troisième temps, se pratique avec les pinces d'Adams et les ciseaux, suivant le mode décrit dans l'article qui précède. On termine en affrontant par deux points de suture les deux lèvres de la plaie ovalaire faite à la peau. Quelques bandelettes de taffetas d'Angleterre, un peu de charpie anglaise, enduite de cérat, une compresse et le monocle complètent le pansement.

Il est facile de saisir le mécanisme suivant lequel fonctionne ce procédé, pour corriger l'incurvation tarsienne. 1° Le lambeau fibro-cartilagineux peut être aisément éloigné du bulbe, en vertu de la mobilité que les trois premières sections lui assurent ; 2° il tend à conserver la direction qui lui a été imprimée, à cause du frein qu'oppose à une nouvelle introversion le raccourcissement de la paroi externe de la paupière ; 3° l'incision des fibres marginales de l'orbiculaire sollicite l'écartement de celles-ci et affaiblit les contractions dans la partie redressée.

Crampton (de Dublin) pratiquait vers chaque angle les incisions verticales ci-dessus indiquées, et maintenait ensuite le voile quelque temps relevé, à l'aide d'un crochet analogue à celui de Pellier, jusqu'à ce que les deux sections se fussent cicatrisées lentement. Guthrie, qui les associait à l'ablation d'un repli horizontal de la peau palpébrale, réunissait par deux points de suture les lèvres de la solution de continuité qui en était le résultat ; puis, à l'aide des fils de la ligature, fixés au-dessus du sourcil, il maintenait la paupière élevée et l'empêchait de se trouver en contact avec le globe. Elle restait dans cette position jusqu'à ce que les fils se fussent spontanément détachés. Le procédé aux quatre sections, dont l'application mérite surtout d'être recommandée, paraît avoir été imaginé par W. Adams.

Le tarse est-il raccourci et fortement recourbé par atrophie, on ne peut guère conserver d'espoir de le ramener à son attitude normale. Dans de telles circonstances, on arrachera les cils de temps à autre, pour diminuer autant que possible l'inflammation du bulbe. Toutefois, l'extirpation partielle du bord palpébral (procédé de Jæger) et mieux encore l'ablation de ce bord dans toute son épaisseur (voy. l'article suivant), me paraissent, dans l'espèce, les expédients qui méritent le plus d'être conseillés.

3° ENTROPION SPASMODIQUE.—*Collodion, serres-fines*, etc. L'on arrive parfois à vaincre la prédominance des contractions de l'orbiculaire à l'aide de tractions longtemps continuées sur ses fibres. On les distend de la sorte ; on leur ravit une partie de leur énergie contractile, d'où le redressement de la paupière. Une pratique qui m'a réussi consiste à déprimer souvent avec force le voile inférieur, son bord libre étant en même temps porté en dehors. Des introversions, même invétérées paraissent avoir cédé à un moyen si simple. « Il dépend du malade seul, dit Demours ; il faut qu'il consacre à cet essai trois jours et trois nuits, après lesquels on l'abandonne, s'il n'a pas réussi. Ordinairement, il faut moins de temps. Le malade, en se plaçant en face d'une glace, écarte, avec un

de ses doigts, la paupière affectée, en ayant soin de ne pas la laisser rentrer, lorsqu'il est obligé de changer de position, car cet échec ferait perdre, en grande partie, le fruit du temps précédemment employé. Il faut qu'il reste la nuit assis dans son lit, ayant toujours son miroir devant lui, et qu'à son réveil, s'il a été obligé de céder au sommeil, il reprenne sa paupière. Je ne crois point que personne ait indiqué avant moi ce procédé, qui m'a souvent réussi. J'ai vu son succès dépendre de l'intelligence du malade et de son envie de guérir; j'en ai vu qui, pour ne pas lâcher leur paupière, ne prenaient que des aliments liquides. Au milieu de beaucoup d'autres exemples, je trouve dans mon journal celui d'une dame de 70 ans, qui était affligée de cette incommodité depuis quatorze ans, et qui en fut délivrée, par ce procédé, en deux jours et une nuit. Dans cet intervalle, elle ne se laissa aller au sommeil qu'une seule fois, et ne dormit que deux heures. »

D'autres moyens tendant au même but, mais d'une application moins assujettissante, méritent d'être connus. Lawrence et Middlemore indiquent un fil métallique, double et vrillé, auquel on imprime la forme de la monture d'une paire de lunettes. La partie médiane de l'appareil s'appuie sur le nez, et l'une des branches est disposée de telle sorte qu'elle comprime la paupière inférieure dont elle renverse le bord libre en dehors. On a eu également recours à des bandelettes de taffetas d'Angleterre destinées à retenir le bord palpébral dans une rectitude continuelle. Un malade dont parle Demours et qui, depuis quatre années, était affecté d'un entropion à la paupière inférieure gauche, en fut délivré, dans l'espace de vingt jours, par les bandelettes emplastiques; Demours apprit, dix ans après, que cet homme n'avait éprouvé aucune nouvelle atteinte de cette infirmité Le collodion est propre surtout à rendre les plus grands services dans des circonstances pareilles. On promène un pinceau, imbibé de cette préparation, sur toute la longueur de la peau palpébrale, près du bord ciliaire; on donne à cette couche, dans laquelle nous comprenons habituellement les cils, 8 ou 10 millimètres de hauteur; le collodion se dessèche, et le racornissement, qui s'empare de la peau, retourne le bord palpébral en dehors. L'application de la couche est réitérée tous les deux ou trois jours, à mesure que la masse s'écaille et se détache. Pour qu'il n'en résulte qu'une modification légère dans l'aspect ordinaire de la face, on a proposé de colorer l'enduit avec de la cochenille. Des essais tentés avec des solutions éthérées de gutta-percha ou de caoutchouc se sont montrés infiniment moins favorables.

Des entropions ont cédé à un expédient qui consiste à maintenir, pendant un temps plus ou moins long, un repli cutané entre des serres-fines. Pour que ces petits appareils n'altèrent pas la peau, M. Goyrand recommande de les changer de place, en les appliquant tout près de l'endroit d'où on les a enlevés, toutes les 36 ou 48 heures[1]. Quand, après six ou huit jours, on retire définitivement les serres-fines, la peau et le tissu cellulaire de la paupière sont légèrement tuméfiés, mais le gonflement s'évanouit avec rapidité.

Ligature.—Le mode opératoire suivant, appliqué à la paupière inférieure,

[1] *Bulletin de thérapeutique,* t. XLIII, p. 77.

m'a parfaitement réussi, dans des cas d'entropions spasmodiques rebelles à des moyens moins actifs.

On engage entre les branches d'une pince à coulant ou d'une pince à entropion un repli tégumentaire transversal assez volumineux pour faire cesser l'introversion et l'on traverse, de haut en bas, la base de ce bourrelet par deux, par trois, par quatre, quelquefois par cinq ou six épingles à insectes (épingles de Carlsbad), qui doivent embrocher en même temps les fibres correspondantes de l'orbiculaire. Cela fait, on étreint, contre chacune des épingles, la portion cutanée saisie, au moyen d'un fil ciré qu'on dispose en 8 de chiffre autour de la tige métallique, comme pour la suture entortillée; les deux chefs du fil sont noués au-devant de l'épingle. On coupe avec de forts ciseaux les deux bouts de celle-ci, de manière à n'en laisser latéralement qu'une très-petite partie, sous laquelle on colle un fragment de taffetas d'Angleterre. On laisse les tiges métalliques et les fils tomber d'eux-mêmes. Après leur chute, on constate la formation d'autant de cicatrices adhérentes qu'on a placé d'épingles. Ces dernières, en effet, coupent graduellement le muscle qu'elles compriment et le tissu cutané; sous l'influence du froncement qu'on a fait subir aux parties, celles-ci se rapprochent et se soudent à mesure que la section s'avance vers l'extérieur; il se forme ainsi, d'arrière en avant, des brides inodulaires, à base profonde, qui maintiennent le redressement de l'organe. J'ai vu ce procédé, employé seulement à la paupière inférieure droite, ramener ce voile à son attitude physiologique, et agir efficacement aussi sur les paupières du côté opposé, dont le spasme s'évanouit, sans une seconde opération, et sous l'influence seule des conditions nouvelles de l'autre œil. Il m'est quelquefois arrivé d'enlever les épingles au bout de deux ou trois jours, pour ne laisser en place que les fils.

La manœuvre qui vient d'être décrite est analogue à celle de Cunier, si ce n'est qu'il excisait, après avoir placé les épingles, les saillies cutanées intermédiaires. Dans le procédé du docteur Gaillard (de Poitiers), une aiguille à suture, garnie d'un double fil ciré, est enfoncée de haut en bas, au-devant du bord ciliaire, dans l'épaisseur du muscle orbiculaire; la tige métallique pénètre à quelques millimètres de l'angle interne de la paupière et ressort à une certaine distance au-dessous; puis on noue ensemble les deux bouts du fil, en rapprochant les deux issues, l'une d'entrée, l'autre de sortie, de manière à tirer la marge ciliaire en dehors. Une seconde ligature est établie suivant le même mode vers l'angle externe du voile. Les fils sont laissés en place jusqu'à ce qu'ils se détachent d'eux-mêmes. Le professeur Rau (de Berne), qui a employé fructueusement cet expédient, n'a jamais dépassé le nombre de trois ligatures, en se conformant à la précaution de proportionner la distance qui sépare le point d'entrée et celui de sortie au degré de l'introversion palpébrale.

Section de l'orbiculaire.—Lorsque l'entropion est invétéré et que les contractions de ce muscle sont permanentes, il y a avantage, après avoir réséqué les téguments, à exciser un fragment du muscle, avec le bistouri ou les ciseaux, afin d'affaiblir l'action de cet organe.

La priorité de la section sous-cutanée de l'orbiculaire, dans les conditions pathologiques qui nous occupent, appartient à Florent Cunier; ce praticien,

ainsi que MM. Blackmann, Heidenreich, etc., disent avoir eu lieu de se louer de cet expédient, qui paraît, d'ailleurs, à peu près abandonné. M. Pétrequin insiste sur la recommandation de faire pénétrer le ténotome jusqu'au bord palpébral, précaution sans laquelle le résultat risquerait d'être incomplet, les fibres les plus rapprochées de la marge ciliaire étant surtout contractées dans la variété morbide dont il s'agit. Dieffenbach, qui a pratiqué la section sous-cutanée de l'orbiculaire à la paupière supérieure, conseille de placer une palette, convenablement recourbée, entre ce voile et le bulbe, précaution qui me paraît d'une grande utilité, en ce qu'elle met le globe à l'abri des atteintes du myotome et qu'elle facilite la manœuvre. Il faut, suivant le même chirurgien, appliquer, immédiatement après l'opération, de longues bandelettes agglutinatives, qui doivent serrer étroitement la paupière, pour prévenir l'extravasation d'une grande quantité de sang dans l'épaisseur de cet organe.

4° AUTRES FORMES D'INTROVERSION DES PAUPIÈRES. — L'entropion, qui dépend de la présence de cicatrices à la face interne de la paupière, doit être combattu par les moyens propres à en raccourcir la paroi cutanée, quand des tractions exercées sur cette paroi suffisent pour ramener en avant le bord libre ; l'incision des brides ne serait presque constamment suivie que d'une amélioration momentanée. Dans l'entropion accompagnée de symblépharon, l'on réussit souvent beaucoup mieux en raccourcissant la couche externe de la paupière qu'en coupant les adhérences.

Article 3. — Trichiasis.

CARACTÈRES ANATOMIQUES ET PHYSIOLOGIQUES. — La direction vicieuse des cils, anormalement inclinés vers le globe, porte le nom de *trichiasis* ou de *trichiase*, L'introversion accompagne tantôt l'entropion (trichiasis faux ou symptomatique) et tantôt existe sans aucun renversement de la paupière (trichiasis vrai ou idiopathique). Cette dernière forme fera seule l'objet de cet article. Il peut arriver encore que le bord libre du voile supérieur, au lieu de correspondre à celui de l'inférieur, descende plus ou moins bas, d'où il résulte que les cils de la paupière inférieure sont repoussés contre le globe, quand l'œil est fermé. Il est souvent aisé de constater, dans cette circonstance, que le bord ciliaire du voile supérieur forme, pendant son abaissement, une imbrication sur le voile inférieur qui peut être évaluée à 4 ou 5 millimètres et au delà. Ce n'est guère que dans les ophthalmo-blennorrhées, avec un fort boursouflement de la paupière supérieure, que j'ai rencontré la disposition qui vient d'être signalée.

Le trichiasis ne consiste habituellement que dans l'introversion d'une partie des appendices ciliaires. Il y a presque constamment entropion, quand la déviation s'étend à tous les cils d'un même bord palpébral. Les causes qui lui donnent naissance exercent leur action, tantôt sur le poil seul, après sa sortie, tantôt sur le bulbe pilifère ou derrière le point où le cil commence à se montrer à l'extérieur ; de là deux variétés, dont la distinction est importante.

L'altération, uniquement constituée par une direction défectueuse des cils, sans lésion à leurs racines, est fréquente dans les ophthalmies aiguës et chro-

niques, et même dans les inflammations les plus bénignes. On conçoit avec quelle facilité ces poils doivent se porter vers le globe, quand ils sont humectés par les larmes, agglutinés par du mucus et déjetés par des matières desséchées à leur base, sous forme de croûtes. L'on rencontre parfois cette première variété, qui est exempte de gravité, chez les malades qui se couchent sur le visage, pendant le cours d'une ophthalmie.

Dans la seconde, les tiges ciliaires ne sont recourbées en dedans que parce qu'elles s'échappent vicieusement du sol d'où elles émanent, soit que le bulbe pilifère se soit dévié de manière à présenter son orifice à l'œil, soit que le poil se soit frayé une route insolite, par suite d'un obstacle survenu dans sa voie naturelle. Les causes les plus communes de cette variété morbide sont les blépharites de date ancienne, avec déformation du bord palpébral par des engorgements, des hypertrophies, des cicatrices, des callosités, etc. Il faut tenir compte aussi d'un degré plus ou moins élevé de rétraction conjonctivale qu'un long travail phlegmasique a pu faire naître. L'on trouve souvent les cils dégénérés dans la trichiase (p. 851); des poils sains et des poils malades introversés émanent, dans un grand nombre de cas, d'un même sol pilifère.

Les sujets atteints de cette cruelle infirmité éprouvent constamment le sentiment pénible et douloureux auquel donne lieu la présence de corps étrangers dans l'œil. L'épaississement panniforme de la cornée en est l'une des suites les plus communes; l'obscurcissement est quelquefois limité à la moitié supérieure ou inférieure de cette tunique, suivant que la déviation existe en haut ou en bas. J'observe souvent des facettes, des ulcérations à la cornée ayant pour point de départ un ou plusieurs cils déviés et exactement accolés à la partie affectée du miroir. Implanté dans le conduit lacrymal supérieur droit et tourné vers l'œil, un cil donnait lieu à un état permanent de phlogose, chez Canuel, l'un de mes malades. Je l'arrachai et le trouvai muni d'un bulbe. Un bon nombre de phlegmasies oculaires ne sont rebelles que parce qu'elles sont entretenues par un trichiasis et que le traitement, au lieu d'être dirigé contre ce dernier, ne l'est que contre les maux qui en dérivent.

Il est une disposition susceptible de produire un mouvement fluxionnaire vers l'œil, et plus particulièrement le larmoiement, et que je ne trouve mentionnée dans aucun auteur : je veux parler de ce qui peut être désigné sous le nom de *trichiasis du grand angle*. On sait qu'entre les points lacrymaux et la commissure palpébrale interne, les cils ne sont constitués que par quelques poils rudimentaires et visibles à peine. Or, il peut arriver qu'existant plus ou moins nombreux et anormalement développés, ils soient déviés vers le globe et l'irritent d'une manière permanente. Leur contact avec les fluides qui viennent affluer au réservoir doit les prédisposer, d'ailleurs, à se recourber avec facilité. Tel était le cas d'un habitant de Carcassonne, au teint brun et aux cheveux noirs, qui m'a été adressé par M. Page, pharmacien de Paris. L'incommodité dont il était affligé l'avait déterminé à se faire poser un vésicatoire au bras. A l'œil droit, où il n'y avait que de l'éphiphora, j'arrachai deux longs cils introversés qui étaient logés entre les points lacrymaux et l'angle interne, tandis qu'à l'œil gauche, où il y avait et du larmoiement et une accumulation assez considérable de mucus

vers le sac, j'effectuai l'avulsion de sept ou huit cils implantés comme ceux qui précèdent.

L'existence d'une double rangée de cils, dont l'une conserve sa direction normale tandis que l'autre est inclinée vers l'œil, a reçu le nom de *distichiasis*. Quelques auteurs parlent encore d'un *tristichiasis*, et même d'un *tetrastichiasis*, c'est-à-dire de la présence d'un triple ou d'un quadruple rang de cils plus ou moins déviés. Lassus rapporte, d'après Gleize, qu'une femme portait à chacune des paupières, et depuis sa naissance, quatre rangées de cils qui ressemblaient à un sourcil. Elle perdit la vue, après avoir éprouvé les plus cruelles douleurs.

Il est digne de remarque que, bien qu'ils semblent placés sur une seule ligne, les cils sont irrégulièrement implantés sur la lèvre antérieure du bord palpébral. Ceux qu'on trouve recourbés en arrière dans le distichiasis n'appartiennent pas à une rangée supplémentaire d'appendices pileux ; ce sont les poils naturels qui ne sont inclinés vers le globe que dans la série la plus postérieure. Cette considération se rattache au tristichiasis, etc. Ne doit-on pas admettre encore la possibilité d'un déplacement de quelques bulbes ciliaires, sous l'influence d'une compression engendrée par une affection du bord libre et qui opère le refoulement de ces bulbes vers l'œil ?

TRAITEMENT.— Il arrive souvent que, par suite d'une blépharite ou d'une ophthalmie, quelques cils déviés et non associés à une implantation vicieuse peuvent être redressés à l'aide d'un stylet, de tout autre instrument mousse ou même avec le doigt. On les fixe, dans d'autres cas, avec le collodion, contre la surface cutanée voisine, et la nouvelle attitude qu'on leur imprime est apte à leur restituer leur direction primitive.

Les autres ressources les plus propres à porter remède à la trichiase sont : 1° l'arrachement des cils ; 2° quelques moyens de redressement pour la plupart fondés sur les procédés chirurgicaux de l'entropion ; 3° l'excision d'une partie de l'épaisseur du bord palpébral ; 4° l'extirpation de ce dernier dans toute son épaisseur. Après avoir déterminé les indications qui les réclament et le mode suivant lequel on les applique, nous mentionnerons quelques autres expédients que les résultats favorables qu'ils ont produits, dans certains cas, rendent dignes d'être connus.

1° ARRACHEMENT DES CILS.—L'instrument le plus usité pour exécuter cette avulsion est la pince représentée pl. 1, fig. 11. Chacune de ses branches se recourbe, à son extrémité libre, et aboutit à une surface plate et carrée, qui se met exactement en rapport avec celle du côté opposé, quand les deux tiges sont rapprochées l'une de l'autre ; de cette manière, le cil s'enclave entre elles, dans une grande partie de son étendue, et ne risque pas ou risque peu de se briser et de laisser, près de sa racine, un tronçon qui irriterait l'œil plus vivement que le poil tout entier et offrirait trop peu de prise pour qu'il pût être facilement extrait. Rien n'est plus aisé, d'ailleurs, que l'avulsion des cils, qu'on est appelé à exécuter journellement. On fait asseoir le malade ; on engage les pinces entre le pouce et l'indicateur de la main droite ; on éloigne du globe, avec un doigt de la main gauche, le bord palpébral sur lequel on doit agir ; on saisit les cils introversés, un à un et le plus près possible de leur point d'implantation, et on

les extirpe successivement par une traction forte et subite. Il faut avoir soin que le poil tombe perpendiculairement sur la ligne droite qu'offre l'extrémité de la pince; obliquement saisi, il pourrait se rompre. C'est pour rendre cet inconvénient moins fréquent que M. Lüer a donné une configuration en demi-lune à l'extrémité de chacune des surfaces qui terminent les pinces; le poil est ainsi convenablement enclavé, quel que soit le mode suivant lequel on l'aborde.

Lorsque l'introversion des cils ne provient que de conditions passagères, leur arrachement peut amener une guérison radicale, rien ne s'opposant à ce qu'ils repoussent normalement. Mais, si des modifications importantes sont survenues dans les dispositions du sol pilifère, l'avulsion ne procure habituellement qu'un soulagement momentané, les causes anatomiques de la déviation, dans lesquelles rien n'est changé, continuant à imprimer aux appendices nouveaux la direction vicieuse qu'elles donnaient aux anciens cils. Dans quelques cas néanmoins, qu'il faut regarder comme très-exceptionnels, les organes dans lesquels s'effectue l'élaboration du poil ayant été atrophiés ou détruits par les avulsions répétées, les cils cessent de se reproduire.

L'opération qui précède est indiquée, quand la déviation n'affecte que quelques cils isolés qu'on n'a pu redresser avec un instrument mousse; il arrive fréquemment, par exemple, qu'on soit dans l'obligation d'arracher des poils renversés contre le globe, pendant le cours d'une blépharite, après la guérison de laquelle les cils nouveaux contractent leur inclinaison naturelle. Dans les conditions plus graves d'introversion, qu'il s'agisse d'un entropion ou d'une simple trichiase, il faut encore avoir recours à l'avulsion des cils, comme moyen prompt de soulagement, toutes les fois que la volonté du malade ou toute autre circonstance s'oppose à l'exécution immédiate d'un procédé opératoire jugé plus favorable.

2° REDRESSEMENT DES CILS. — Quelques ressources propres à raccourcir légèrement la paroi cutanée de la paupière trouvent leur indication, quand des cils peu nombreux, qui ont été plusieurs fois extirpés, ont persisté à repousser vicieusement, ou quand, un trichiasis étant chroniquement étendu à une grande quantité de poils ciliaires, il suffit d'un renversement léger du bord libre en dehors, pour qu'on éloigne du globe ces appendices. Le procédé d'Helling (p. 881) m'a souvent ici rendu service. Celui de Solera tend au même but. Il consiste dans la cautérisation de la peau palpébrale, à 2 millimètres à peu près du bord ciliaire et parallèlement à la direction de ce dernier, avec un cylindre de potasse caustique enduit de gomme-laque; au moment de l'opération, on le taille comme un crayon de manière à n'en découvrir que 2 ou 3 millimètres vers la pointe. Comme pour l'entropion, on peut recourir encore à l'excision cutanée, généralement circonscrite dans d'étroites limites. Rien de plus avantageux, pour la réduction d'un ou deux cils introversés, comme de pratiquer, dans la région cutanée qui les côtoie et aussi près que possible des poils déviés, une petite excision verticalement ovalaire comme celle de Janson (p. 882), mais n'ayant à peu près que les dimensions d'une lentille. La plaie sera couverte d'un fragment de taffetas d'Angleterre; on l'abandonne parfois à elle-même. Nous manœuvrons habituellement avec des pinces et des ciseaux; on peut, comme le conseille

M. Desmarres, soulever le pli de peau avec la double érigne de Richter (pl. I, fig. 7), et le réséquer avec le kératotome.

Procédé du professeur Schauenburg (de Bonn).—Dans cet expédient (méthode dite par cicatrisation sous-cutanée), on se sert d'une aiguille à large fer de lance pour pratiquer à la base des cils, dans un sens opposé à leur inclinaison, des ponctions ayant en profondeur 2 ou 3 millimètres. Le nombre des canaux de ponction est variable, suivant la quantité des cils déviés. Cette opération fort rationnelle offre l'avantage d'établir la rétraction aux limites elles-mêmes du bulbe pilifère; elle ne saurait entraîner aucune difformité et mérite d'autant plus d'être expérimentée qu'elle a procuré des guérisons solides à son auteur.

3° EXCISION D'UNE PARTIE DE L'ÉPAISSEUR DU BORD PALPÉBRAL.—Ce procédé, qui appartient à Jæger père, s'est montré une ressource précieuse, pour délivrer le globe des aiguillons qui l'irritent, dans les dégénérescences profondes et étendues du bord libre. Nous avons dit que ce bord présentait deux crêtes : l'une postérieure, offrant le point lacrymal et les orifices de décharge des follicules de Meïbomius; l'autre antérieure, d'où sortent les cils. C'est la zone bornée par cette dernière crête qu'on extirpe, dans l'opération que nous allons décrire.

Les instruments dont Jæger se sert sont : 1° un bistouri convexe sur le tranchant; 2° une forte pince, pourvue, à l'extrémité de l'une de ses branches, d'une petite arête conique que reçoit un sillon creusé vers le bout de l'autre tige; 3° la plaque de corne qu'il a adaptée à l'élévateur (pl. I, fig. 2). Celle-ci, concave du côté qui doit correspondre au bulbe et convexe au côté opposé, est munie, sur cette dernière face et à une petite distance de son extrémité libre, d'une rainure transversale en arc de cercle, destinée à recevoir la lèvre postérieure du bord palpébral.

Manuel opératoire.—Le malade étant assis, la tête contenue par un aide placé debout derrière lui, le chirurgien procède à l'application de la lame de corne. Pour cela, et nous supposerons qu'on opère à la paupière supérieure droite, le chirurgien commence par soulever cette dernière, de bas en haut, avec le pouce droit, et glisse ensuite sous elle la palette tenue de la main gauche: dès qu'elle est introduite, la seconde phalange du pouce gauche est amenée sur la paroi antérieure de la paupière, à l'endroit des cils, et assujettit l'organe contre la face convexe de la plaque; la main droite quitte alors la paupière. Verticalement placée entre le pouce gauche, dont le dos regarde en avant, et les autres doigts de la même main posés, par leur région dorsale, contre la joue, la palette doit être disposée de telle sorte que son extrémité supérieure s'éloigne assez du globe pour que la partie du voile, qui correspond au bord libre, soit déployée sur l'instrument; l'aide entraînera les téguments vers le front, afin de seconder cette tension, qui facilite la manœuvre. Puis l'opérateur saisit le bistouri de la main droite et pratique sur les téguments une incision qui, distante de 3 millimètres environ du bord palpébral et parallèle à ce bord, commence au-dessus de la commissure externe et finit vers le point lacrymal supérieur. Cette section doit intéresser les tissus jusqu'à la face antérieure du fibro-cartilage. Cela fait, Jæger continue à maintenir la paupière étendue sur la plaque, et pendant que la plaie devient béante, sous l'influence des tractions exercées en sens opposés par

l'aide et par l'opérateur, celui-ci décolle à petits coups, avec le bistouri, la moitié supérieure à peu près du lambeau ; il retire ensuite la lame de corne, saisit l'une des extrémités du fragment, avec les pinces confiées à la main gauche, et achève de le détacher, avec le même bistouri, en rasant étroitement le tarse. La languette enlevée se compose de la peau, de quelques fibres du muscle orbiculaire, et des bulbes ciliaires avec leurs appendices. Si quelques cils subsistaient encore, après l'expulsion de la zone pilifère, il faudrait en extirper les racines, avec les ciseaux de Cooper, dont on tourne la convexité contre la paupière.

Le manuel adopté par Rosas diffère peu de celui que nous venons d'exposer. Ce chirurgien, après avoir établi sa plaque et effectué l'incision horizontale, livre la palette à un aide, engage l'une des extrémités du lambeau entre les mors d'une pince à disséquer saisie de la main gauche, et extirpe le fragment, d'un angle à l'autre, avec les ciseaux de Daviel, maniés de la main droite.

Suites de l'opération.—Des compresses imbibées d'eau froide sont appliquées sur la région affectée, les premières heures qui succèdent à l'opération. Le lendemain et les jours suivants, on la garantit de l'influence des agents extérieurs, à l'aide d'un morceau de toile qu'on laisse flotter devant les paupières. Rosas et Jæger abandonnent la plaie à la nature, sans aucun pansement. Si quelque cil naissant venait à poindre à sa surface, pendant le travail de la cicatrisation, il faudrait l'arracher et en désorganiser le bulbe, en touchant le lieu qu'il occupe avec un crayon pointu de pierre infernale, ou avec un fragment de potasse caustique (Chelius, Jæger, Rosas). On doit aussi réprimer, dans quelques cas, des granulations trop considérables, afin d'obtenir une cicatrice aussi nette que possible. Il est à peine utile de dire que, s'il s'agissait d'appliquer la résection du bord libre à un trichiasis partiel, le lambeau ne devrait être formé qu'aux dépens de la région de la paupière qui correspond aux cils déviés.

4° EXTIRPATION DE TOUTE L'ÉPAISSEUR DU BORD PALPÉBRAL.—Nous avons vu (p. 870) que quelques dégénérescences malignes des voiles palpébraux pouvaient militer, pour l'exécution de cette opération. En ce qui concerne l'introversion ciliaire ce procédé, généralement considéré comme applicable aux cas qui se prêtent à l'emploi de celui de Jæger, me paraît plus particulièrement devoir être invoqué dans les entropions par atrophie et forte incurvation du tarse. L'œil n'est presque jamais exposé au contact de l'air à la suite de ces délabrements si merveilleusement réparés par la nature. A la longue même, quelques sujets sont exempts de larmoiement.

PROCÉDÉS DIVERS.—Celse parle d'opérateurs de son temps, qui passaient à travers la peau, près du bord palpébral, et avec une aiguille, un cheveu de femme, dont ils nouaient ensuite les deux chefs, de manière à comprendre les poils déviés dans l'anneau qui résultait de cette ligature. Rhazès frisait les cils introversés avec une pince suffisamment chauffée. Bien que ce procédé soit loin de valoir le collement des cils avec le collodion, il vient d'être soumis de nouveau à l'attention des oculistes, par M. Anagnostakis (d'Athènes), qui a fait confectionner, à cet effet, un *friseur* par M. Lüer.

L'avulsion des cils combinée avec la cautérisation de leurs bulbes est chose

connue depuis longtemps. Une tige métallique très-déliée, qu'on a rougie au feu et dont on conduit la pointe à l'endroit où est logé le bulbe ciliaire, a paru à M. Champesme peu propre à cette cautérisation, l'instrument ne gardant pas assez longtemps le calorique, sous une masse aussi petite. C'est pour obvier à cet inconvénient qu'il a adopté un cautère qui présente une sorte d'aiguille, longue de 9 millimètres, et soudée postérieurement à une boule pleine, de 13 millimètres de diamètre, boule formant réservoir de chaleur à la branche cautérisante qu'elle supporte. Carron du Villards n'arrache pas au préalable les cils déviés ; il s'en sert comme guides, dans cette opération délicate. « On peut agir, dit-il, sur un ou plusieurs poils à la fois. On enfonce dans chaque bulbe, en suivant la direction du cil, une épingle d'entomologiste ; l'on doit au moins pénétrer à une ligne et demie ; puis, lorsque toutes les épingles sont implantées, on les réunit ensemble avec un petit nœud de fil d'argent bien recuit, et l'on saisit le groupe avec un fer à papillotes rougi à blanc. Immédiatement, les épingles blanchissent, les bulbes et leurs produits sont détruits. » Vacca Berlinghieri dit avoir triomphé de la trichiase, en détruisant les bulbes ciliaires mis à nu, tout en conservant la couche externe du bord libre de la paupière. Il commence par séparer le long de ce dernier, comme dans le procédé de Jæger (p. 892), une languette tégumentaire dont il respecte les limites ciliaires ; il découvre ainsi les bulbes pilifères qu'il excise, au moyen du scalpel ou des ciseaux, ou qu'il cautérise avec un pinceau imbibé d'acide nitrique ; cela fait, il réapplique le lambeau sur la plaie et l'y tient assujetti par une bandelette agglutinative. Les cils, dont les racines ont été détruites, tombent habituellement au bout de cinq ou six jours. Dans le procédé attribué par M. Mackenzie à James Hunter, le tartre stibié est porté par inoculation dans les bulbes ciliaires. Le but de l'auteur est de susciter dans le sol pilifère une inflammation pustuleuse comme celle de la variole, travail susceptible d'avoir pour résultat, comme dans cette dernière, l'alopécie des cils.

Les détails qui viennent d'être fournis témoignent des efforts auxquels se sont livrés les praticiens pour triompher d'une maladie qui fait le désespoir de tant de gens. Pensant avec juste raison qu'une préparation capable de détruire radicalement les poils déviés serait infiniment salutaire, M. H. Duval a jeté les yeux sur le dépilatoire de Martens que M. Dorvault considère comme agissant sur toutes les productions pileuses avec une netteté et une rapidité remarquables. Il serait même, à cet égard, bien supérieur aux dépilatoires de Plenk, de Delcroix et au rusma des Orientaux, préparations d'un effet incertain et d'un emploi dangereux à cause de l'arsenic qu'elles contiennent. M. Duval enduit le bord palpébral de sulfure sulfuré de calcium, après avoir suffisamment éloigné ce bord du globe oculaire ; le composé chimique est maintenu en place pendant cinq ou six minutes, puis on l'enlève avec un linge mouillé, et les parties sont lavées à grande eau. M. Duval a cité plusieurs faits de guérison qui lui sont propres et qui ne paraissent guère avoir éditié l'honorable praticien qui a rendu compte de ce procédé au tome XLVIII du *Bulletin de thérapeutique*. « Il y a quelques années, dit-il, l'une de nos clientes, jeune encore, voulut se débarrasser des vestiges de barbe dont son menton et ses joues étaient garnis ; du

sulfure de calcium fut préparé par M. Dorvault et appliqué le lendemain sur les parties. Après dix minutes de contact, la pâte épilatoire fut enlevée ; un érythème des plus intenses témoigna de son action topique, mais le poil follet avait seul été enlevé ; les poils véritables restèrent intacts. En présence d'un semblable résultat, cette dame ne renouvela plus sa tentative. Or, les cils présentent des bulbes bien autrement organisés que ceux de poils développés sur une peau fine et blanche. » En supposant, ajoute l'auteur, que la pâte épilatoire réussisse à provoquer la chute des cils, ceux-ci, reparus de nouveau, n'offriront-ils pas leur déviation primitive ? Le sulfure sulfuré de calcium a été stérilement appliqué par M. A. Quadri au traitement de la trichiase[1]. M. Schauenburg affirme aussi que le professeur Wutzer (de Bonn) rencontra de grandes difficultés en voulant détruire, avec le dépilatoire de Martens, les cheveux d'un nez fait avec un lambeau tégumentaire qui avait été emprunté à la tête.

Article 4. — Ectropion (ectropium, éraillement des paupières).

CARACTÈRES ANATOMIQUES ET PHYSIOLOGIQUES.—L'ectropion est le renversement des paupières en dehors. Il peut être total ou partiel, c'est-à-dire régner le long du voile tout entier ou n'en intéresser qu'une partie. Il peut n'atteindre qu'une paupière ou simultanément siéger en haut et en bas. La facilité avec laquelle on effectue artificiellement le renversement du voile inférieur, mal soutenu par son fibro-cartilage, explique celle avec laquelle l'ectropion peut s'y établir, et sa fréquence plus grande à la paupière inférieure qu'à la paupière supérieure.

L'extroversion est momentanée ou permanente.

Nous avons parlé déjà du renversement momentané qui peut surgir, à la paupière inférieure surtout, sous l'influence d'une dermatose limitrophe (p. 843). L'ectropion aigu (*ectropium inflammatorium*) est susceptible d'apparaître encore dans les ophthalmo-blennorrhées intenses, quand, devenue le siége d'une tuméfaction considérable, la conjonctive déborde les marges palpébrales qu'elle refoule en dehors. Dans l'un des dessins de M. d'Ammon, qui représente cette forme pathologique, il y avait coexistence d'une tumeur lacrymale, ce qui démontre, dit l'éminent professeur, que l'inflammation peut se propager de la conjonctive au réservoir des larmes. Chez les jeunes sujets atteints de conjonctivite puro-muqueuse, il n'est pas rare que les paupières se luxent en dehors, sous l'influence des cris de l'enfant qui sollicitent les contractions de l'orbiculaire, et la diminution de la fente inter-palpébrale. Par suite alors de l'éloignement qui vient séparer les marges ciliaires du bulbe visuel, le muscle ne peut guère étendre son action qu'aux limites orbitaires du fibro-cartilage. Parfois l'extroversion momentanée reconnaît pour cause les manœuvres de quelques parents qui, pour mieux nettoyer les yeux de leurs enfants, en retournent les paupières avec force, et implorent ensuite le secours de l'art, effrayés qu'ils sont de ne pouvoir ramener le voile supérieur à sa situation habituelle. Pour en effectuer la réduction, il faut engager le bord libre entre les pouces et les indica-

[1] *Annales d'oculistique*, t. LX, p. 193.

teurs; tirer sur la paupière, d'arrière en avant; puis refouler, de bas en haut, la conjonctive boursouflée, avec les extrémités des deux pouces, pendant qu'on fait basculer, de haut en bas, le bord ciliaire du tarse.

L'une des variétés les plus communes de l'extroversion chronique est l'ectropion sarcomateux, charnu ou végétant des auteurs (*ectropium sarcomatosum vel luxurians*). Il provient d'ophthalmo-blennorrhées qui ont déterminé l'exubérance de la conjonctive, à un point tel qu'elle forme une sorte de coin qui déplace la paupière et en éloigne de l'œil le bord libre. Tantôt la muqueuse palpébrale offre un aspect granulé; tantôt le bourrelet fongueux est pourvu de végétations de dimensions variables, confluentes ou discrètes, parfois très-coriaces. L'ectropion sarcomateux protopathique, de Graefe père, est caractérisé par une conjonctive exubérante, lâche, spongieuse, compressible, avec accompagnement de sécrétion copieuse et de douleur. Dans l'ectropion sarcomateux consécutif du même auteur, la chronicité du mal a imprimé à ses produits une consistance qui peut simuler celle du cartilage; de plus, un abaissement survenu dans la vitalité des tissus en a réduit la puissance de sécrétion et en a émoussé la sensibilité. Il arrive souvent que le contact de matières âcres et irritantes excorie la peau qui longe la marge ciliaire de la paupière; les ulcérations sont remplacées par de petites cicatrices, de telle sorte qu'à la cause capitale du renversement, il faut ajouter un certain raccourcissement du tégument externe. Tous les ectropions, quelle que soit leur cause, contractent à la longue la forme luxuriante, par l'exposition de la conjonctive à l'influence de l'air et des autres excitants extérieurs. Dans le renversement de la paupière inférieure, qu'on rencontre chez les sujets avancés en âge (*ectropium senile*), le relâchement et le boursouflement de la tunique muqueuse sont associés, le plus souvent, à une atonie paralytique de l'orbiculaire et à une distension des commissures palpébrales.

L'ectropion a très-fréquemment pour origine une déperdition de substance survenue à la paroi externe de la paupière. Nous citerons les brûlures, les affections charbonneuses, l'érysipèle passé à la suppuration ou à la gangrène, l'extirpation de tumeurs, sans la précaution de ménager convenablement la peau, l'ablation d'un lambeau trop volumineux de ce tissu dans l'opération de la blépharoptose ou de l'entropion, les excavations profondes, consécutives à une variole confluente, les ulcères de toute espèce, la carie de l'orbite, à la suite de laquelle une portion de la paupière se soude au pourtour de cette cavité (ectropion adhérent). C'est à cette catégorie que doit être rapporté l'ectropion produit par le *bouton* ou *pustule d'Alep*, maladie qui met d'ordinaire une année pour arriver à la cicatrisation, et se fixe souvent à la face. L'ectropion succède fréquemment à la résection de l'os maxiliaire supérieur. Toute plaie enfin qui, attaquant la face cutanée d'une paupière, vient à être remplacée par une cicatrice, avec rétraction de la peau, peut faire basculer le bord libre de l'organe et en mettre la paroi conjonctivale plus ou moins à découvert. Le raccourcissement ne se borne quelquefois pas aux téguments, mais intéresse encore le muscle orbiculaire.

La destruction de la commissure externe, par une lésion traumatique ou un ulcère, amène, dans quelques circonstances assez rares, l'extroversion palpébrale.

Dans d'autres, elle reconnaît pour cause une tumeur qui, développée dans l'orbite ou dans l'épaisseur même de la paupière, a fait graduellement dévier celle-ci de sa situation naturelle, à mesure qu'elle a augmenté de volume. Le globe, partiellement ou totalement dégénéré (staphylômes, fongus médullaire, etc.), peut lui donner lieu.

Rosas m'a dit avoir rencontré, à la suite d'ophthalmo-blennorrhées chroniques, des ectropions supérieurs produits par une hypertrophie et une extroversion du tarse, disposition que je n'ai jamais constatée. La paupière supérieure est alors saillante en devant et dépasse de beaucoup le bord libre du voile inférieur. L'opération d'Adams, que nous décrirons tout à l'heure, est considérée par le professeur de Vienne comme le meilleur procédé à employer dans de telles circonstances. Reil avait avancé déjà, vers la fin du dernier siècle, qu'un changement dans la configuration du tarse, cause assez fréquente d'entropion, pouvait le devenir aussi du renversement des paupières en dehors [1]. Nous signalerons encore l'ectropion lié à une condition spasmodique de l'orbiculaire, forme morbide contre laquelle on a conseillé la section de ce muscle. Nous avons donné des soins à un homme atteint de conjonctivite chronique et chez qui les paupières entraient de temps à autre dans une sorte de convulsion nerveuse, qui se manifestait souvent plusieurs fois dans la même heure. Ces organes se resserraient alors à l'instar des cordons d'une bourse; les bords orbitaires des tarses se rapprochaient, et les quatre voiles palpébraux, luxés en dehors, laissaient voir un large bourrelet muqueux.

L'ectropion est l'une des infirmités les plus choquantes et les plus incommodes. Une inflammation chronique du globe, qui devient douloureux et photophobe, le pannus, l'ulcération de la cornée, la perte de l'organe, peuvent en être les tristes conséquences.

TRAITEMENT.— L'ectropion, susceptible de surgir dans le cours d'une ophthalmo-blennorrhée suraiguë, s'évanouit, en général, à mesure que la diminution de la phlegmasie et la résolution de l'engorgement œdémateux tendent à ramener la conjonctive boursouflée à ses limites naturelles. J'ai activé, dans quelques cas, la réduction des paupières par des scarifications effectuées à leur face interne. L'excision même d'un repli muqueux peut être avantageuse, lorsque la saillie de la conjonctive a atteint un degré très-élevé et que les autres moyens sont impuissants à en triompher.

1° ECTROPION PAR EXUBÉRANCE ET RELACHEMENT DE LA CONJONCTIVE. — C'est de toutes les variétés d'extroversion chronique celle qu'on guérit généralement avec le plus de facilité. Les expédients opératoires qui s'y rattachent sont la cautérisation et l'excision de la tunique fongueuse.

Cautérisation.—Elle est plus particulièrement indiquée dans les cas où le renversement est peu considérable et le bourrelet conjonctival peu saillant. Les chirurgiens arabes, et plus tard Guy de Chauliac, Percy, se montrèrent grands partisans, dans cette occurrence, du cautère actuel, qui, de nos jours, est géné-

1 Consultez J. T. Dreyer, *Nova blepharoplastices methodus.* Vienne, 1831, p. 17 et 18.

ralement délaissé. L'acide sulfurique, adopté par Guthrie, le nitrate acide de mercure et le nitrate d'argent fondu sont les principaux caustiques potentiels que les auteurs recommandent. J'accorde la préférence à la pierre infernale, dont on peut mieux maîtriser et limiter l'action que celle des caustiques liquides. Le nitrate acide de mercure a toutefois triomphé dans quelques cas où le caustique lunaire s'était montré insuffisant.

La cautérisation se pratique de la manière suivante. Le malade étant assis, la tête fixée par un aide, l'opérateur renverse le voile altéré et l'éloigne fortement du bulbe, puis laboure, d'un angle à l'autre, les parties dégénérées, avec l'extrémité d'un crayon de pierre infernale, qu'il tient assez longtemps en contact avec les tissus pour donner lieu à une escarre. Il doit respecter le point lacrymal. Il évitera également la commissure externe, de crainte d'anchyloblépharon, et le repli rétro-tarsien, de peur d'un symblépharon; cette dernière précaution est essentielle. Cela fait, il quitte le crayon, lotionne soigneusement la région cautérisée avec une petite éponge ou un linge fin imbibé d'eau, y porte même, ce qui n'est point indispensable (p. 193), une solution de sel marin, puis, pendant que la face interne du voile continue à demeurer fortement extroversée, et que le malade dirige son œil dans le sens opposé, la paupière est plongée dans un vase rempli d'eau froide. La chute de l'escarre est abandonnée à la nature. Après son élimination et à mesure que la cicatrisation s'opère, la paroi muqueuse se raccourcit, et la paupière tend à reprendre sa direction normale. Si la première cautérisation n'a pas réduit l'extroversion, ce qui arrive presque toujours, on doit réitérer à plusieurs reprises l'emploi du caustique, dès que l'irritation engendrée par l'opération antécédente a disparu.

Excision. — La paupière est-elle fortement déviée par un bourrelet très-proéminent, dur, pourvu de végétations volumineuses, le sel infernal est insuffisant; les applications nombreuses qu'on serait forcé d'en faire prolongeraient la cure, enflammeraient l'œil, produiraient des cicatrices offensantes pour le bulbe; l'excision de la tumeur formée par la membrane muqueuse est un expédient plus certain et mille fois plus prompt. Pour la pratiquer, je me sers habituellement de deux pinces, dont l'une, que je tiens de la main gauche, saisit l'une des extrémités du bourrelet muqueux, tandis que l'autre, livrée à un aide, s'implante dans l'extrémité opposée du repli; cela fait, la racine de ce dernier est retranchée d'un angle à l'autre avec des ciseaux courbes sur le plat, tenus de la main droite, et dont la convexité est dirigée contre la paroi palpébrale. Les dimensions à fournir au lambeau devront être approximativement calculées d'après l'intensité de l'extroversion et le degré probable de renversement en sens inverse qu'exige la réduction de l'organe. Dans quelques cas où la conjonctive ne peut être convenablement soulevée, il suffit d'appuyer contre elle la face convexe de ciseaux courbes sur le plat et de couper ce qui dépasse les branches qui compriment le tissu.

C'est surtout quand il s'agira d'exciser un large segment de conjonctive qu'il pourra être avantageux de passer préalablement sous elle deux ou trois fils introduits à l'aide d'aiguilles courbes à suture, qu'on fait cheminer du bord libre au bord adhérent de la paupière. Trois pinces, au lieu de deux, destinées à sou-

lever le bourrelet, peuvent seconder commodément la manœuvre dans les circonstances de ce genre. Nous avons vu Jæger père procéder de la manière suivante à la paupière inférieure, sur laquelle on opère le plus communément. Le chirurgien harponne la partie médiane de la tumeur avec une érigne, qu'il confie à sa main gauche, la tend par quelques tractions modérées, et la détache avec un bistouri recourbé sur le tranchant, qu'il engage à plat sous la conjonctive exubérante, et qu'il fait cheminer d'un angle à l'autre, l'instrument étant tenu de la main droite. Il termine en coupant le lambeau près de l'endroit où la conjonctive se réfléchit sur le globe, et avec le même bistouri qui agit perpendiculairement sur la membrane.

L'intensité de la réaction ayant été modérée par des fomentations réfrigérantes, il suffira généralement, pour que les lèvres de la plaie se rapprochent et se cicatrisent, de replacer la paupière dans sa position naturelle et de tenir l'œil quelque temps fermé [1]. La pierre infernale pourra plus tard être d'un secours utile pour effectuer un raccourcissement plus considérable, si le voile n'était pas suffisamment redressé, ou pour réprimer des végétations fongueuses.

Fig. 28.

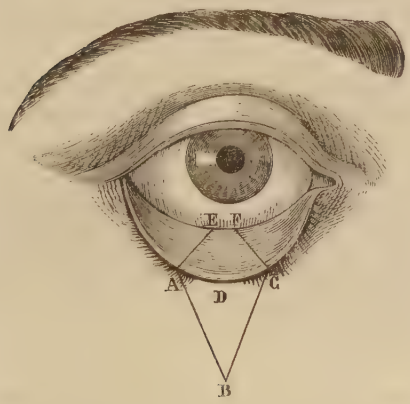

Fig. 29.

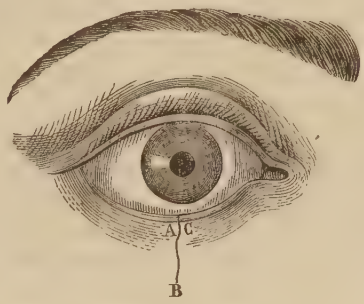

PROCÉDÉ DE W. ADAMS (fig. 28 et 29).—Lorsque la paupière inférieure est longtemps restée renversée et pendante, son fibro-cartilage, accoutumé par degrés à une disposition vicieuse, a éprouvé une certaine altération dans sa forme, et le relâchement des commissures palpébrales a contribué à donner un grand allongement au bord libre. Si, dans ces conditions, qu'on rencontre surtout chez les sujets avancés en âge, vous faites cesser momentanément l'extroversion en re-

1 Lisfranc était dans l'habitude de maintenir la paupière inférieure relevée au moyen d'une large bandelette de diachylon ayant la configuration d'un fer à cheval, et taillade sur divers points le long de son bord convexe. La concavité du fragment adhésif est destinée à s'appliquer contre le bord libre, tandis qu'une de ses cornes est collée à la partie moyenne du front, et que l'autre corne est fixée à la tempe du côté malade. Une ou deux bandelettes, et au besoin des compresses graduées, placées inférieurement, contribuent, dans quelques cas, à assujettir le voile dans une situation propice.

foulant en haut avec le doigt le voile affecté, vous voyez que son excès d'ampleur s'oppose à ce qu'il s'adapte convenablement à la convexité du bulbe. Ce mal, contre lequel la cautérisation et la résection de la conjonctive sont frappées d'une inefficacité presque absolue, faisait le désespoir des opérateurs, quand, en 1812, W. Adams indiqua le moyen de pallier avantageusement et de guérir même, dans un grand nombre de cas, l'infirmité dont il s'agit.

Dans cet ingénieux procédé, l'on a pour but de faire subir à la paupière une déperdition de substance en forme de V, et de réunir par la suture les lèvres de la plaie.

1° *Manœuvre avec les pinces et le bistouri.*—Armé d'un petit bistouri convexe sur le tranchant, le chirurgien commence par pratiquer sur les téguments, au-dessous des cils, deux incisions AB et CB (fig. 28), longues chacune de 12 ou 15 millimètres. Le sommet du V, qui résulte de la réunion des deux sections, regarde la joue, tandis que sa base comprend la région moyenne du bord palpébral. L'étendue de cette base aura 8 ou 10 millimètres environ; elle sera d'autant plus longue que le bord libre aura eu à subir un plus haut degré d'allongement. Si le voile inférieur du côté opposé est doué de ses dispositions normales, mesurez-en avec précision la marge ciliaire; l'excédant de longueur qu'offre le bord libre de la paupière malade, sur celui de l'organe sain, indique les dimensions à donner à la base du lambeau. Il convient, pour plus de sûreté, de tracer préalablement les deux incisions avec de l'encre.

Le chirurgien saisit ensuite la base du triangle au point D avec des pinces à dissection qu'il tient de la main gauche, et dont une branche s'applique, par son extrémité, contre la face cutanée, et l'autre branche contre la paroi muqueuse de la paupière. Pendant que cette dernière est maintenue dans l'extension par une traction modérée qu'on exerce sur elle avec les pinces, de bas en haut et un peu d'arrière en avant, pour que la région médiane du voile soit légèrement éloignée de l'œil, l'opérateur porte un coup de bistouri, de haut en bas et obliquement, dans AB, puis un autre dans CB, un troisième dans AB, continuant ainsi de suite ses incisions alternatives à gauche et à droite, jusqu'à ce que le fragment triangulaire soit entièrement extirpé. Le lambeau comprend toutes les parties constituantes de la paupière, depuis le tégument externe jusqu'à la conjonctive inclusivement. En effet, à la faveur du redressement de l'organe qu'ont effectué les tractions sur D, la portion moyenne du tarse qui était dévié s'est normalement placée derrière le triangle cutané ABC, les lignes AE et CF de la surface conjonctivale devenant parallèles, la première à AB, la seconde à CB; cela étant, les coups de bistouri donnés dans la direction AB ont divisé AE, et ceux portés dans la direction CB ont atteint CF.

L'hémorrhagie arrêtée, l'on procède à la coaptation des deux lèvres de la solution de continuité à l'aide de la suture entortillée. Deux épingles suffisent habituellement; on débutera par l'application de l'épingle supérieure (p. 185), qu'on placera très-près du bord libre, afin d'éviter le coloboma. On traversera, avec les tiges métalliques, toute l'épaisseur de la paupière redressée; l'on maintient en outre les parties à l'aide de bandelettes agglutinatives.

La fig. 29 représente le résultat de l'acte opératoire qui vient d'être décrit.

La région du voile où vous avez produit une perte de substance est remplacée, après la guérison, par une cicatrice linéaire verticale qui provient de la réunion de la lèvre cutanée AB à la lèvre CB; plus en arrière, AE s'est joint à CF. La paroi muqueuse a repris sa place et n'est plus visible. Devenu plus court, plus tendu, et conséquemment moins prédisposé à se renverser au dehors, le bord libre est intimement appliqué contre le globe.

2° *Manœuvre avec les pinces et avec les ciseaux droits ou en bec de grue* (pl. IV, fig. 3).—Tout ayant été disposé comme dans l'opération précédente, et le triangle ABC (fig. 28) ayant été marqué avec de l'encre, le chirurgien saisit les pinces de la main gauche, redresse la paupière avec cet instrument, comme il a été dit ci-dessus, prend ensuite les ciseaux de la main droite, en engage une lame entre le voile et l'œil, jusqu'au grand pli de la conjonctive, tandis que l'autre lame se met en rapport avec la peau, et exécute alors, de haut en bas et de droite à gauche, la section CB, qui comprend également CF. Cela fait, et continuant à tenir l'organe avec les pinces, il achève l'ablation du lambeau en le réséquant de bas en haut et de droite à gauche, suivant la ligne BA accolée à celle EA.

S'il s'agissait d'appliquer le procédé d'Adams à la paupière supérieure, on se comporterait d'après l'une ou l'autre des manœuvres que nous venons d'exposer. La plaque de l'élévateur, glissée sous le voile, prête ici un secours utile dans l'opération avec le bistouri.

Fig. 30.

Fig. 31.

PROCÉDÉ DE DIEFFENBACH. — Cette opération présente le précieux avantage de remédier à l'excès de longueur du bord libre, circonstance qui existe presque toujours dans les ectropions étendus et invétérés; elle met également à l'abri de la petite échancrure de ce même bord, qui a parfois succédé à la brèche en V d'Adams. Le résultat qu'elle fournit est parfois tel qu'on peut distinguer à peine les traces de la lésion traumatique. Elle est applicable à l'une et à l'autre paupière. Nous supposerons d'abord qu'il s'agisse de l'effectuer au voile inférieur du côté droit (fig. 30).

On commence par pratiquer, en dehors de l'angle externe et très-près de cet angle, trois incisions AB, AD et BD. La pyramide doit être disposée de telle sorte que sa base, longue de 6 ou 8 millimètres environ, soit au niveau de la commissure externe; on dissèque le lambeau cutané circonscrit par les trois sections, et on l'extirpe. Puis, on divise la commissure temporale par une incision transversale BC, qui fait suite à la limite supérieure de la plaie triangulaire; on détache la paupière en dehors; on en résèque le bord ciliaire, près l'angle externe, et dans une longueur qui équivaut à celle de la base de la pyramide. Cela fait, l'extrémité externe du voile est amenée dans ABD, la lèvre saignante du bord libre se mettant en rapport avec AB; l'organe redressé

et tendu est enfin fixé, dans cet endroit, à AB et à AD, par la suture entortillée.

Le procédé est d'une exécution tout aussi facile à la paupière supérieure (fig. 31) Ici, comme dans l'opération précédente, la pyramide A B D est située en dehors du petit angle; mais elle est disposée en sens contraire, de manière que l'incision B C, qui fend la commissure externe, vient aboutir à la lèvre inférieure de la plaie triangulaire. Le manuel, d'ailleurs, ne diffère pas de celui qui a été exposé ci-dessus.

2° ECTROPION PAR RACCOURCISSEMENT DE LA PAROI PALPÉBRALE EXTERNE.—Cette condition pathologique est, au point de vue du traitement opératoire, infiniment plus ingrate que celle qui précède. Quelques anciens chirurgiens se bornaient à diviser ou à réséquer les brides, d'où provenait l'extroversion palpébrale; il en est qui pratiquaient encore, sur la région non altérée des téguments, des incisions en sens divers. Celse recommande une section en demi-lune qui, pour la paupière supérieure, doit être disposée de telle sorte, sous le sourcil, que ses cornes tendent vers l'un et l'autre angle (*cutis incidenda est lunata figura cornibus ejus deorsum spectantibus*), tandis qu'elles doivent être dirigées vers les mâchoires, quand on agit à la paupière inférieure (*plagæ cornua ad maxillas, non ad oculum, convertenda sunt*). En s'efforçant ensuite de maintenir les limites de la division de l'écartement, à l'aide d'emplâtres, de crochets, de charpie interposée entre elles (Celse, Paul d'Égine), d'une plaque de plomb perforée, sur divers points, le long de ses bords, afin qu'il fût possible de l'adapter, par la suture, à l'une et à l'autre lèvre de la solution de continuité (Roland de Parme), les opérateurs, pleins de confiance dans les ressources de la nature, avaient en vue qu'un tissu de formation nouvelle viendrait combler la lacune existant aux téguments et rendre à la paupière son ampleur naturelle. Dans la seconde moitié du dernier siècle, Bordenave contribua beaucoup à discréditer la section des brides palpébrales. Dans l'impuissance où se trouve l'homme de l'art de restituer à la couche externe de l'organe la portion de tissu dont elle est privée, il doit, d'après Bordenave, enlever un fragment de la couche conjonctivale, pour rétablir l'équilibre entre les deux parois; lorsqu'on ne peut, a-t-on dit, élargir l'étoffe rétrécie d'un habit, et qu'elle est débordée par la doublure, c'est la partie excédante de cette dernière qu'il faut retrancher. Plusieurs cures heureuses démontrèrent à Bordenave que l'excision du bourrelet muqueux, appliquée avant lui, à d'autres formes d'ectropion, pouvait l'être également, avec succès, à quelques cas de renversement externe par des cicatrices. Bien que la plupart des chirurgiens modernes aient adopté ces vues et considèrent les opérations jadis en vogue comme incapables de produire une réduction permanente de la paupière, ce qui arrive effectivement dans la très-grande majorité des cas, il y aurait toutefois erreur à croire qu'il en a toujours été ainsi. Les exemples d'amélioration, de guérison même, par la section des brides du tégument externe, sont assez nombreux dans la science. Lisfranc, entre autres[1], a plusieurs fois eu lieu de se louer de son application.

[1] Consultez, pour les opinions de Lisfranc sur ce sujet, la *Gazette médicale*, année 1832, p. 547, et le *Bulletin de thérapeutique*, t. XV, p. 125, et t. XXVI, p. 13

Les actes opératoires qui nous paraissent mériter le plus de confiance, dans l'ectropion par rétraction de la peau, sont, dans les déviations légères, la cautérisation ou l'excision de la conjonctive palpébrale, suivant le vœu de Bordenave, et dans les cas plus graves, le procédé d'Adams, quelquefois tel que l'oculiste anglais le recommande, mais, le plus souvent, avec les modifications de Jæger. L'opération d'Adams ne donne lieu qu'à une diminution du diamètre transverse de la paupière, tandis que, dans les extroversions à un certain degré, on doit, pour obtenir une réduction durable, allonger le diamètre vertical qui est trop court; tel est le but de l'expédient de Jæger, dont il sera question dans l'article suivant. C'est également dans l'intention de remédier au vice de hauteur de la paupière que Dieffenbach préfère, au lieu du V d'Adams, un lambeau circonscrit par deux incisions semi-lunaires, dont les concavités se correspondent, d'où résulte, par le rapprochement des lèvres de la plaie, un allongement un peu plus grand de la solution de continuité verticale. Le procédé de Warton-Jones ou de Sanson, dont nous parlerons à l'article *blépharoplastie*, a encore, dans de telles circonstances, et surtout pour la paupière inférieure, une grande valeur pratique. Toutes ces ressources sont, en général, peu applicables, chez les jeunes sujets, les progrès de l'âge ramenant fort souvent les voiles légèrement raccourcis, à leurs rapports naturels.

3° ECTROPION ADHÉRENT PAR SUITE DE CARIE PÉRI-ORBITAIRE. *Section sous-cutanée des brides.*—Le fait suivant, d'un haut intérêt pratique, a été publié par le docteur Wilde, chirurgien de l'hôpital ophthalmique de Saint-Marc, à Dublin.

OBSERVATION XCVII.—Une jeune fille de quatorze ans portait à la paupière inférieure un ectropion, résultat d'un abcès scrofuleux, avec carie de l'os malaire; l'adhérence donnait lieu à une cicatrice déprimée. M. Wilde invita la malade à exercer plusieurs fois dans la journée des tractions en sens divers sur la paupière inférieure, afin d'imprimer un certain allongement au tissu compris entre la surface osseuse et la couche cutanée adjacente. Quinze jours après, il introduisit par une petite ouverture, à une distance d'environ 3 centimètres en dehors de la cicatrice, un bistouri à lame étroite et à double tranchant; l'instrument glissa sous la peau jusqu'aux limites externes de la bride; puis, tendant avec force les tissus situés au-dessus et au-dessous de cette dernière et les portant en avant, le chirurgien rasa avec la pointe du bistouri, en lui faisant décrire un demi-cercle, la surface de l'os malaire, de manière à rompre la cicatrice et à décoller la paupière. Cet organe ayant été ramené à son attitude normale, un fil fut passé à travers son épaisseur; la ligature, fixée au front, maintint ainsi le voile relevé. L'inflammation fut prévenue par des fomentations réfrigérantes, le voile conserva sa position, et deux semaines après, la difformité avait disparu. Plus tard, néanmoins, quelques cautérisations avec le crayon de sulfate de cuivre furent nécessaires pour restituer à la conjonctive, un peu luxuriante, ses dispositions normales.

Quelques oculistes, Cunier entre autres, ont retiré des résultats satisfaisants de l'expédient qui vient d'être décrit.

Procédé d'Ammon.—Il a la plus grande analogie avec la première phase de l'opération proposée contre le symblépharon par le même ophthalmologiste. On circonscrit l'adhérence, au moyen d'une incision circulaire; puis on décolle

par la dissection, de la surface sous-jacente, la lèvre de la division qui regarde la joue, quand on agit à la paupière inférieure, ou qui correspond au front, lorsqu'on opère à la paupière supérieure. Cela fait, on attire, avec des pinces, par-dessus la cicatrice qui reste en place (*insula cutanea*, Dreyer), le bord détaché, et on l'assujettit, par la suture, à la lèvre opposée, c'est-à-dire à celle qui se rapproche le plus de la marge ciliaire de l'organe. Dans le traitement consécutif, il faut mettre tout en œuvre pour obtenir une réunion par première intention et éviter la suppuration. Jusqu'à la cicatrisation, les voiles palpébraux devront demeurer rapprochés l'un de l'autre.

4° ECTROPION PAR DESTRUCTION TRAUMATIQUE OU ULCÉREUSE DE LA COMMISSURE PALPÉBRALE EXTERNE. —Si l'ectropion reconnaissait pour cause la division traumatique de la commissure externe, il faudrait effectuer la coaptation des lèvres de la plaie à l'aide d'un ou de deux points de suture fortifiés, au besoin, par des bandelettes emplastiques. L'opération, à laquelle Walther a donné le nom de *tarsoraphie*, serait utilement applicable aux déviations palpébrales liées à la corrosion de cette même commissure par un ulcère profond. Le fait suivant, extrait de sa pratique, indique le mode d'après lequel on l'exécute.

OBSERVATION XCVIII. — Un jeune homme, dont la difformité avait pour origine une blessure, avec perte de substance, à la région temporale gauche, se présenta à Walther dans l'état suivant. La commissure externe est fortement tiraillée vers la cicatrice; elle a perdu sa forme angulaire et offre celle d'un demi-cercle. Les deux paupières sont extroversées vers le petit angle; la conjonctive est tuméfiée et douloureuse. L'ectropion double disparaît quand les deux voiles sont ramenés l'un vers l'autre avec les doigts. Les cils les plus rapprochés de la commissure malade ayant été arrachés, Walther saisit avec une pince le bord libre inférieur, au point où il commençait à se renverser, puis fit avec un bistouri étroit une incision qui, s'étendant de bas en haut jusqu'à la tempe, intéressa toute l'épaisseur de la paupière, le tarse y compris, dans son tiers externe. Cela fait, une semblable section fut effectuée de haut en bas aux dépens de la portion correspondante du voile supérieur, section qui gagna l'extrémité temporale de la précédente. Le résultat de l'ablation du lambeau limité par les deux incisions fut, comme dans le procédé d'Adams, une déperdition de substance en forme de V, dont l'ouverture regardait le globe. L'écoulement de sang arrêté, l'on rapprocha les lèvres de la plaie, et on les maintint en contact par deux points de suture, qui traversèrent les fibro-cartilages, et par des bandelettes. Les fils furent retirés le cinquième jour, et le sujet ne tarda pas à jouir des bienfaits d'une opération aussi ingénieusement combinée qu'habilement conduite.

PROCÉDÉS DIVERS.—La description de trois expédients applicables à certaines formes d'extroversion palpébrale me paraît demander encore quelques détails.

Deuxième procédé de Dieffenbach (paupière inférieure.).—Muni d'un bistouri à lame étroite, le chirurgien pratique sur la peau, un peu au-dessus de l'arc inférieur de l'orbite et parallèlement à cet arc, une incision qui occupe les deux tiers à peu près de la paupière, à son milieu. Le lambeau semi-lunaire qui en résulte ayant été légèrement disséqué, on continue à faire pénétrer l'instrument, le long du bord orbitaire du tarse, jusqu'à ce que sa pointe ait perforé la conjonctive et apparu entre le voile et le bulbe; la dilatation de l'ouverture con-

jonctivale est alors effectuée, tant à droite qu'à gauche, jusqu'à ce qu'elle ait atteint la longueur de la plaie extérieure. Dans le second temps de la manœuvre, on introduit par la solution de continuité une petite érigne ou des pinces fines, on accroche le bord inférieur du tarse, qu'on attire dans l'ouverture externe par un mouvement de bascule, sous l'influence duquel la paupière est redressée, puis on enfonce, à travers la partie médiane des deux lèvres de la plaie, une épingle qui doit traverser non-seulement le tégument externe, mais encore la marge inférieure du tarse et la conjonctive qui lui est adhérente. Tous ces tissus sont immédiatement enclavés dans une suture entortillée. Cela fait, on place, suivant le même mode, deux épingles latérales ou même quatre, pour que les lèvres de la division soient amenées à une coaptation parfaite. Les fils posés, on coupe, près des anses que forment ces derniers, les bouts des tiges métalliques. Dès que l'opération est achevée, on a recours à des fomentations réfrigérantes. Dieffenbach a remarqué qu'il se formait habituellement, dans le principe, un peu de suppuration, mais que cette circonstance ne nuisait pas au succès de la cure. Les premières aiguilles sont enlevées le troisième jour, et les autres vers le cinquième ou le sixième.

Nous avons entendu Jæger exprimer sur le compte de ce procédé une opinion très-défavorable. Dieffenbach, Lisfranc[1] et quelques autres chirurgiens paraissent en avoir retiré des avantages à la paupière inférieure, sur laquelle il a été mis le plus souvent à exécution. Il se pratique en haut suivant les mêmes principes.

Procédé de M. Mirault, d'Angers (méthode par fusion temporaire des paupières).—Applicable aux cas d'extroversion par cicatrices bridées de la paroi palpébrale externe, ce procédé, qui a été exécuté pour la première fois par son auteur, en mai 1842[2], consiste : 1° dans la section des adhérences qui maintiennent les paupières captives; 2° dans la réunion de celles-ci par anchyloblépharon ; 3° dans la rupture des nouveaux liens artificiellement créés, après la cessation probable de la rétraction inodulaire. Cette méthode, dit M. Mirault, est fondée sur l'antagonisme de deux forces qui, agissant en sens contraire, se neutralisent réciproquement. Les paupières, après l'opération, tendent à se renverser de nouveau, l'une par le haut, l'autre par le bas. Si elles sont unies entre elles, pendant tout le temps que se fera sentir l'action inodulaire, la guérison des plaies pourra s'accomplir sans que les ectropions se reconstituent. Mais pour arriver au but désiré, il y aura lieu d'attendre un an au moins, avant de détruire l'anchyloblépharon. Le bénéfice de l'acte chirurgical serait à peu près perdu, sans cette précaution, puisque la cicatrisation des plaies faites aux voiles palpébraux les ramènerait graduellement à leur attitude vicieuse. M. Mirault ajoute que son expédient est destiné à remédier à l'extroversion simultanée des deux voiles; il peut s'appliquer, toutefois, au renversement d'une paupière seule.

Procédé de John France.—C'est l'application de la *tarsoraphie* (p. 904) à l'ec-

[1] *Gazette médicale*, année 1834, p. 827.
[2] *Annales d'oculistique*, t. XXV, p. 122.

tropion de la paupière inférieure, qui reconnaît pour cause l'inactivité de l'orbiculaire, par suite d'une paralysie de la portion dure de la septième paire. Parfois alors, et notamment dans les vieilles hémiplégies faciales, le voile inférieur s'affaisse, devient immobile et se renverse en dehors, inclinaison favorisée par le boursouflement de la muqueuse qui tend à l'éloigner du globe. L'expédient dont il s'agit provoque l'adhérence des deux paupières vers l'angle temporal (anchyloblépharon partiel); mais il a moins pour but de diminuer la fente interpalpébrale que de placer sous la dépendance de l'élévateur de la paupière supérieure, que cette opération suppose intact, les fibres affaiblies de l'orbiculaire qui entrent dans la constitution du voile inférieur. Après avoir rafraîchi, par l'excision, les deux marges palpébrales vers l'angle externe, et dans une étendue plus ou moins considérable, on réunit par la suture les surfaces avivées. La réunion ne tarde pas à s'accomplir par première intention. Dans quelques cas de ce genre, la difformité a été considérablement réduite.

Article 5.—Blépharoplastie.

La *blépharoplastie* ou l'*anaplastie palpébrale* est cette branche de la chirurgie réparatrice, qui a pour objet la restauration des paupières à l'aide d'un emprunt fait à des tissus plus ou moins éloignés de l'œil. Tantôt une paupière ou les deux voiles palpébraux sont détruits complétement; tantôt la mutilation n'est que partielle. Les cas les plus favorables à cette restauration sont ceux où la maladie a respecté le bord libre et le cartilage tarse. Graefe père paraît être le premier qui ait pratiqué la blépharoplastie, en 1809.

MÉTHODE INDIENNE.—Voici comment peut être caractérisé le procédé indien, imaginé, dès la plus haute antiquité, pour les réparations nasales : formation d'un lambeau à une petite distance de la partie mutilée : torsion du pédicule de ce lambeau, suivant son axe; formation, avec le pédicule, d'un pont placé au-dessus de la peau voisine de la solution de continuité ; section consécutive de ce pédicule.

Se propose-t-on d'appliquer cette méthode aux voiles palpébraux, on prend, avec un morceau de papier, le patron exact de la plaie qu'il s'agit de clore. Quand on a affaire à une lagophthalmie, cette plaie résulte de la section de la bride qu'on distingue à la paroi externe de la paupière. Cela fait, on trace, avec de l'encre, le modèle du lambeau, sur le côté du front, si l'on opère à la paupière supérieure, sur celui de la joue, si l'on agit à la paupière inférieure, et l'on a soin, afin de parer aux effets de la rétraction, de fournir au fragment réparateur des dimensions plus considérables que celles de la brèche destinée à le recevoir. Puis on le taille, avec le bistouri, respectant, près de la plaie palpébrale, la portion étroite de peau qui doit constituer sa racine; on le dissèque avec précaution; on le transporte vers l'œil, lui faisant exécuter un virement sur son pédicule; on le fixe enfin, par la suture entrecoupée, aux limites de la solution de continuité de la paupière. Les fils resteront en place pendant tout le temps que la nature emploie à l'agglutination des parties. Le pédicule est coupé, dès qu'on juge que les connexions nouvelles du fragment lui fourniront

assez de sang pour qu'il puisse, sans autre secours, participer à la vie commune. Quant à la surface saignante d'où a été extrait le lambeau, on doit, autant que possible, en seconder la cicatrisation immédiate.

Telle est l'entreprise chirurgicale qu'en 1829, Jüngken engageait ses collègues à soumettre au creuset de l'expérience [1]. Les deux exemples qu'il rapportait à son appui [2] étaient peu faits pour édifier en sa faveur. Jüngken avoue que ces tentatives échouèrent complétement (*in beiden Fällen misslang die Heilung gänzlich*); aussi abandonna-t-il plus tard la méthode indienne, pour adopter celle de Jæger, dont il eut beaucoup plus à se louer. Le docteur Jobert paraît avoir été plus heureux, chez une femme dont il restaura le voile inférieur droit, à l'hôpital Saint-Louis, en avril 1835 [3]. Le pédicule du lambeau fut ici retranché trois semaines après l'opération.

Fig. 32.

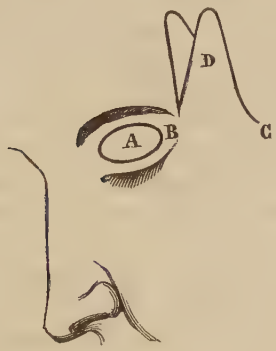

Fig. 33.

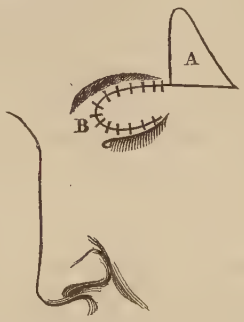

MÉTHODE DE FRICKE (fig. 32 et 33).—On commence par rompre les brides inodulaires qui maintiennent la paupière extroversée, ce qui doit être effectué d'une double manière. La cicatrice est-elle épaisse, dure, noueuse, on l'extirpe, en la circonscrivant par deux incisions semi-elliptiques. Est-elle mince et plate, on la fend par une section parallèle au bord ciliaire du voile, et qui doit être éloignée le plus possible de ce bord. Fricke fait observer que, bien qu'il soit désirable, sous le rapport de la mobilité future de l'organe, que l'on conserve intact le muscle orbiculaire, il ne faut point hésiter à le comprendre dans la division, quand il est intimement soudé à la cicatrice. La conséquence de l'acte préparatoire que nous venons de signaler est l'allongement normal de la paupière, sous l'influence du bâillement des lèvres de la plaie, allongement qu'il s'agit de rendre définitif, en comblant la solution de continuité par une pièce d'emprunt.

La figure 32 montre l'exécution du procédé de Fricke à la paupière supérieure. L'espace A, destiné à loger le fragment cutané D, ayant été préparé, et le voile ayant été déployé sur le globe et fixé dans cette position par un aide, on

[1] Jüngken, *Die Lehre von den Augenoperationen*. Berlin, 1829, p. 267.

[2] Préface du même ouvrage, p. 9 et 10.

[3] Cette opération est longuement décrite dans la *Gazette médicale*, année 1835, p. 405.

prend la mesure de la plaie, et l'on dessine le lambeau sur la tempe. Il doit être muni d'un ample pédicule et avoir, tant en longueur qu'en largeur, des dimensions plus fortes que celles de la solution de continuité palpébrale. On le disposera de telle sorte que son bord interne tombe à peu près sur la queue du sourcil correspondant, et que son bord externe se prolonge un peu en bas et en dehors, au point C. L'extension, que la lèvre externe reçoit dans le sens mentionné, a pour objet d'assurer au lambeau un virement facile, et de permettre qu'on effectue la coaptation, sans aucun froncement dans la pièce. Puis on taille le fragment, et on l'isole des surfaces sous-jacentes. Avant de le transporter au domicile qu'il doit occuper, on coupe le pont tégumentaire qui existe en B, et l'on y retranche autant de peau qu'il est nécessaire pour qu'on puisse imprimer au lambeau un libre mouvement de rotation sur son axe et fournir une place à son pédicule.

Le résultat de la manœuvre de Fricke est représenté fig. 33. B est le lambeau qui occupe sa position définitive, son bord interne ou antérieur ayant rejoint la lèvre inférieure de la plaie palpébrale, tandis que la lèvre supérieure de celle-ci s'est mise en rapport avec le bord externe ou postérieur du fragment. La plaie qui l'a fourni existe en A; elle offre à peu près la forme d'un triangle dont la base se trouve entre l'extrémité externe du sourcil et la partie correspondante du pavillon de l'oreille. La lèvre antérieure est plus courte que la lèvre postérieure. La première est presque verticale; la seconde se dirige obliquement de haut en bas et de dedans en dehors.

L'hémorrhagie arrêtée, on assujettit le lambeau par la suture entrecoupée, que Fricke recommande d'appliquer d'abord le long des limites supérieures. Il prescrit d'établir huit ou dix points de suture en haut, six ou huit en bas. La paupière est ensuite couverte de charpie mollette, que l'on soutient par des bandelettes agglutinatives.

Modification du docteur Gaillard (de Poitiers). Suture en pont.—Dans deux cas de blépharoplastie, pratiquée à la paupière inférieure et avec un grand succès par M. Gaillard (de Poitiers) [1], le lambeau fut transversalement taillé au-dessus du sourcil, du côté de l'œil affecté, et la solution de continuité qui le fournit fut réunie par la suture entortillée. Ce qui particularise encore le procédé du docteur Gaillard est la suture, dite *en pont*. Pour l'effectuer, et nous supposerons ici une paupière inférieure détruite avec conservation d'un simple bourrelet muqueux vers l'œil, l'on traverse de bas en haut, avec l'aiguille à suture, la peau de la joue, à cinq millimètres du bord de la plaie; puis, passant par-dessus celle-ci, l'on perfore, de bas en haut, le bourrelet muqueux. On place ainsi trois fils, qui croisent la plaie, et sous lesquels on engage le lambeau. Une petite compresse ayant été établie entre ce dernier et les fils, on fixe à la joue et au front, au moyen de bandelettes, les extrémités de chaque ligature, qu'on a soin de bien tendre. On obtient de la sorte une application exacte, un contact parfait,

[1] Rapport sur la *Chirurgie oculaire* de M. Ch. Deval, présenté à la Société de médecine de Poitiers par le docteur Gaillard, au nom d'une commission composée de MM. Quotard, de Morineau et Gaillard. (*Bulletin* n° 13 *de la Société de médecine de Poitiers*, année 1847.)

sans lésion ni tiraillement du fragment cutané. Dans un cas où il y avait conservation du bord ciliaire, l'un des bouts des ligatures traversa ce dernier, et les deux chefs de chaque fil furent attachés ensemble au-devant du lambeau.

MÉTHODE ESPAGNOLE. — Le professeur Hysern (de Madrid) a fait connaître, en 1834, une méthode nouvelle, qu'il a appelée *blépharoplastie temporo-faciale*. Le but que s'est proposé M. Hysern est de restituer au voile mutilé et la portion de peau qui lui manque et des cordes musculaires propres à en seconder la mobilité. Il forme, à cet effet, très-près de la brèche palpébrale et sur le côté de la face, un lambeau qu'il cherche à obtenir doublé de fibres provenant de l'orbiculaire. Les figures 3 et 4 de la pl. XXIX de M. Serre donneront une idée exacte des coupes de M. Hysern. Le professeur de Montpellier attache une haute importance à cette méthode, que je n'ai pas vu mettre à exécution en Allemagne, et qui, à ma connaissance, n'a pas été non plus expérimentée parmi nous [1].

Fig. 34.

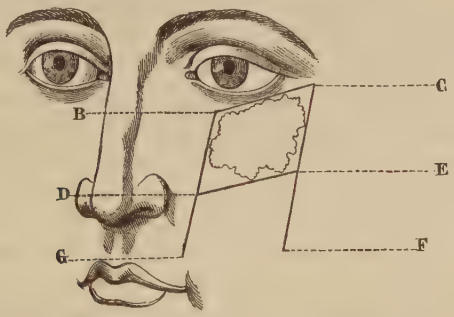

BLÉPHAROPLASTIE PAR GLISSEMENT DU LAMBEAU OU MÉTHODE FRANÇAISE (fig. 34).— Le fait suivant, extrait de l'ouvrage de M. Serre, indique le mode d'après lequel il conseille d'agir à la paupière inférieure. L'un des avantages les plus précieux que l'auteur attribue à son procédé est que le lambeau qui sert à réparer l'organe couvre toutes les surfaces dénudées, aucune plaie ne restant vouée à la suppuration.

OBSERVATION XCIX. — « Jeanne Teissonnière, âgée de cinquante-un ans, avait toujours joui d'une bonne santé, lorsqu'il se manifesta, sur la pommette du côté gauche, un petit bouton qui, après avoir été longtemps indolent, devint le siége d'un sentiment de démangeaison qui incommodait de plus en plus la malade, et l'obligeait à le gratter avec les doigts. Quinze mois après son apparition, ce bouton avait acquis le volume d'une cerise. C'est alors qu'un médecin, ayant jugé à propos de pratiquer plusieurs cautérisations, favorisa sans s'en douter les progrès de l'ulcère, à tel point que, lorsque la femme Teissonnière vint à l'hôpital Saint-Eloi de Montpellier, il avait au moins un pouce et demi d'étendue dans son plus petit diamètre. Sa forme était à peu près celle d'un quadrilatère, et son fond sale grisâtre, laissant s'écouler à chaque instant une matière ichoreuse, indiquait assez quelle était la nature du mal. Le mode opératoire à suivre

[1] Serre, *Traité sur l'art de restaurer les difformités de la face*. Montpellier et Paris, année 1842, p. 407.

était tout naturel. Je n'eus qu'à pratiquer une série d'incision BG, CF, BC, DE, de manière à enlever la totalité des parties ulcérées et à détacher en dessous, dans l'épaisseur de la joue, un lambeau carré DG, EF, auquel je fis subir un mouvement d'ascension qui ramena la ligne DE à la hauteur de la ligne BC. Quelques points de suture entrecoupée suffirent pour maintenir tous ces tissus en contact, et réparer ainsi la perte de substance que j'avais faite. Lorsque la malade sortit de l'hôpital, on voyait à peine sur sa figure trois cicatrices linéaires. Cette opération ne suscita pas le plus léger dérangement. »

PROCÉDÉ DE WARTON JONES OU DE SANSON. — Le mode opératoire suivant, que Serre attribue à Warton Jones et que Rosas et Ritterich désignent sous le nom de procédé de Sanson, n'est, à vrai dire, qu'une modification de *la méthode de glissement*. Il est applicable à l'ectropion par rétraction de la paroi externe de la paupière.

Supposez qu'une bride cutanée tire en bas la paupière inférieure. Le chirurgien, l'aide et le malade étant placés comme dans les opérations ordinaires, on tend le voile sur la palette de l'élévateur, qu'un aide maintient entre cet organe et le globe, puis on fait, de haut en bas, deux incisions qui, n'intéressant que la peau et débutant près des cils, vont se réunir au haut de la joue, sous un angle plus ou moins aigu. Il faut, en général, que la base du V soit large et que celui-ci comprenne dans l'écartement de ses branches la plus grande partie du bord palpébral. Le second temps du manuel a pour objet la dissection du lambeau. La plaque peut rester en place; on la retire, si on le juge plus commode. Le fragment ayant été engagé par son sommet entre les mors d'une pince, on le détache avec précaution jusqu'à une petite distance de la ligne des cils, d'où il résulte que le bord libre peut remonter à sa place naturelle. Dans le troisième temps, enfin, pendant que le lambeau est soulevé par un aide, on ferme, de bas en haut, dans une étendue plus ou moins considérable et au moyen de deux ou trois points de suture, une partie de la plaie qui provient de l'extraction du fragment. De cette manière, il ne reste plus, au-dessus de la portion verticalement réunie des deux lèvres de la solution de continuité, qu'une surface triangulaire rétrécie, dans laquelle le lambeau, qui a conservé ses dimensions, se loge lâchement, et avec laquelle il est destiné à contracter adhérence. Ce travail accompli, la couche externe du voile, qui n'est plus tendue, cesse, dès lors, de brider le bord libre. On favorise la cicatrisation du lambeau, dans ses nouveaux rapports, par la suture.

Fig. 35.

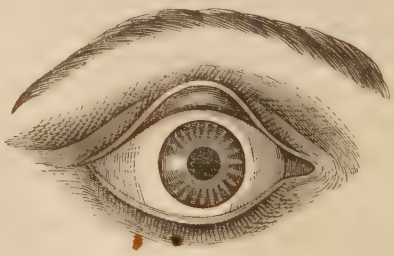

MÉTHODE DE JÆGER. — Lorsqu'un ectropion est lié à la présence d'une cicatrice,

qui a succédé à une déperdition de substance tellement considérable que le bord libre est bridé contre l'arc osseux voisin (fig. 35), il y a deux indications à remplir, suivant Jæger : la première, la plus capitale, consiste à allonger le diamètre vertical de la paupière, devenu trop court, la seconde à diminuer l'étendue du bord ciliaire, devenu trop long. C'est en décollant les parties molles des surfaces osseuses sous-jacentes, afin de refouler ces parties vers le globe et de les contraindre à conserver cette position, que le professeur de Vienne parvient à allonger le voile en hauteur; c'est en l'excisant, suivant le vœu d'Adams (p. 899), qu'il rétablit les dispositions normales du diamètre transverse.

Fig. 36.

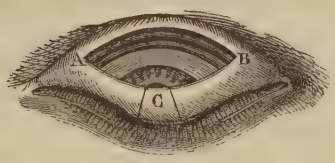

Fig. 37.

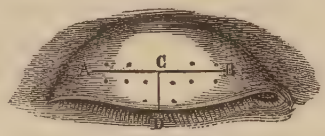

1° *Paupière supérieure.*—On commence par déterminer avec un fil la longueur du bord palpébral, du côté malade; on prend également la mesure de celui du côté sain; la différence entre les deux longueurs démontre la largeur du fragment qui doit être enlevé, pour que la paupière extroversée obtienne des dimensions convenables, eu égard au diamètre transverse. Le sourcil aura dû être rasé.

Puis l'opérateur engage le bord libre entre les branches d'une pince anatomique, tenue de la main gauche; il tire sur l'organe, afin de tendre la paroi cutanée raccourcie; prenant ensuite, de la main droite, un bistouri courbe sur le tranchant, il pratique, le long de l'arcade orbitaire, une incision A B (fig. 36), qui fend partiellement la paupière, depuis la cicatrice jusqu'à la conjonctive inclusivement. Si l'on avait quelque crainte de léser le globe, on introduirait sous le voile la palette de l'élévateur. De la section qui vient d'être effectuée résulte un trou, à travers lequel on voit le bulbe. Sa lèvre supérieure est constituée par les tissus frontaux, au-dessous du sourcil; la paupière, incomplétement détachée, et qui peut être maintenant abaissée sur l'œil, borne en bas l'orifice. C'est alors qu'à la faveur de deux incisions, exécutées de bas en haut, avec des ciseaux droits, et comprenant, comme dans l'opération d'Adams, toute l'épaisseur du voile, on retranche, vers le milieu de ce dernier, la portion excédante C. Jæger m'a dit que si, ce qui est fort rare, le bord palpébral n'avait éprouvé aucun allongement, il faudrait s'abstenir de la dernière partie de la manœuvre.

On passe ensuite au décollement des tissus destinés à suppléer au défaut de hauteur de l'organe. Pour cela, on soulève avec une pince la lèvre supérieure de la plaie, on glisse à plat un bistouri entre l'os frontal et les parties molles, et l'on détache celles-ci en imprimant à l'instrument des mouvements de scie. On doit éviter de blesser le périoste. Quant à la profondeur à laquelle il est nécessaire d'enfoncer le couteau, elle sera proportionnée au degré de déperdition de substance que la paupière aura subie. L'on procédera à un décollement assez

étendu, tant en longueur qu'en largeur, pour que la masse musculo-cutanée puisse rendre au voile une ampleur suffisante, en s'avançant vers lui.

Les lèvres de la solution de continuité verticale ayant été amenées à coaptation, au moyen de deux points de suture entrecoupée qui, placés l'un au-dessus de l'autre, doivent traverser les deux lambeaux du tarse, on fait descendre vers le globe les tissus sus-orbitaires détachés, de telle sorte que leur bord inférieur se rapproche des limites correspondantes du pont palpébral, l'orifice AB se trouvant ainsi effacé. Cela fait, la section transversale est à son tour réunie par la suture entrecoupée.

La fig. 37 montre le résultat de l'acte opératoire qui vient d'être décrit. La plaie linéaire AB a succédé à l'ouverture produite par la première incision; on voit les trous provenant de la mise en place de quatre points de suture. Le milieu de cette ligne horizontale reçoit, à angle droit, la plaie verticale DC, conséquence de la résection de la paupière, et munie de deux points de suture.

Il arrive quelquefois que la couche des parties molles délivrées de leurs liens, forme, dans son abaissement, une sorte de sac, dont les replis s'opposent à une coaptation parfaite. Jæger prescrit, dans cette circonstance, d'exciser, avec les ciseaux et les pinces, un lambeau plus ou moins volumineux de ces tissus. Il aura la forme d'un triangle, à base tournée vers l'œil, et sera retranché vis-à-vis de l'endroit où l'on a fait éprouver une perte de substance à la paupière. Il résulte de cette excision supplémentaire que la plaie n'a plus, comme tout à l'heure, la configuration d'un T, mais offre celle d'une croix, dont les bras sont constitués par la division horizontale, sa portion supérieure étant la suite de la résection des tissus frontaux, tandis que sa branche inférieure provient de la solution de continuité verticale de la paupière.

Modification de Jüngken. — Ce professeur ne troue pas l'organe de part en part, comme le fait Jæger; il commence par couper, d'une commissure à l'autre, le demi-cercle supérieur du grand pli de la conjonctive, avec un scalpel à tranchant convexe, confié à la main droite, pendant que le bord libre est saisi entre le pouce et l'index de la main gauche, ou avec des pinces. Cette section effectuée, le scalpel est remplacé par un couteau à extrémité arrondie et mousse (couteau de Leber). On le fait pénétrer, dit Jüngken, par la plaie sous-palpébrale, à 3 centimètres au moins de profondeur au-dessous des tissus sus-orbitaires, qu'on sépare de l'os frontal d'un angle à l'autre. Puis, la paupière, dont l'acte qui précède permet la translation au-devant du globe, est refoulée en bas et maintenue dans cette situation par un aide, afin que le chirurgien puisse juger de l'excès de longueur de son bord libre. Cette appréciation faite, on retranche avec des ciseaux droits et aux dépens de la totalité des couches de l'organe, un fragment triangulaire, dont la base intéresse le bord ciliaire. On termine, en réunissant la plaie verticale, qui dérive de cette excision, par la suture entortillée.

Pansement, traitement consécutif.—Seconder l'action des sutures, afin d'arriver aussi promptement que possible à une réunion par première intention, et repousser vers la paupière la masse décollée, tel est le double but qu'on doit se proposer dans le pansement. Jæger satisfait à la première indication, au moyen

de bandelettes de taffetas d'Angleterre, artistement disposées sur la région de la plaie ; il couvre ensuite celle-ci d'un plumasseau de charpie huilé. Ce professeur opère le refoulement des tissus sus-orbitaires vers l'œil, et la compression de ces mêmes tissus contre les parties osseuses, à l'aide d'une pyramide de compresses graduées appliquées sur le front, et qu'on fixe solidement en place par des lanières étroites de sparadrap, qui devront être assez longues pour faire le tour de la tête. Jüngken conseille de coller verticalement au front, en commençant près de la naissance des cheveux, le bout supérieur d'une longue bandelette agglutinative, de la tirer fortement en bas, pendant qu'on abaisse au-devant de l'œil le voile réparé, puis d'assujettir la pièce emplastique, le long de la joue correspondante, jusque sous la mâchoire. Il recommande de couvrir la région frontale, immédiatement après l'opération, d'une vessie remplie de glace.

On retirera peu à peu les fils des sutures, dès que l'état de cohésion des parties permettra cette ablation, et l'on continuera l'emploi des bandelettes. Les moyens contentifs, destinés à fixer les tissus décollés dans la position qu'on leur a assignée, devront surtout être maintenus longtemps, avec le plus grand soin.

2° *Paupière inférieure.* — Le manuel qu'a ici adopté Jæger n'est autre chose que l'opération d'Adams, à laquelle le professeur de Vienne ajoute le décollement des parties molles sous-orbitaires. Le lambeau en V ayant été réséqué avec le bistouri, d'après les indications signalées page 899, on détache, au-dessous des limites inférieures de l'orbite, une masse musculo-cutanée assez considérable pour que la paroi muqueuse de la paupière puisse se remettre en rapport avec la face antérieure du bulbe, et que les deux lèvres de la plaie triangulaire se touchent parfaitement, en se continuant sur une même ligne verticale; on réunit alors la solution de continuité, le long de cette ligne, par deux ou trois points de suture entortillée. La manœuvre de Jüngken consiste, comme à la paupière supérieure : 1° dans une incision qui tranche la moitié inférieure du grand pli conjonctival; 2° dans le décollement des parties molles de la joue, avec le couteau de Leber; 3° dans l'excision, avec les ciseaux, d'un fragment en triangle, à base supérieure, aux dépens de toute l'épaisseur de la paupière; 4° dans la coaptation des deux lèvres de la plaie longitudinale, par la suture entortillée. Un appareil contentif sera également mis en usage, pour l'accomplissement des indications ci-dessus énoncées.

MÉTHODE DE BONNET (DE LYON).—Dans cette création blépharoplastique, comme dans celle qui précède, le double but qu'on s'est proposé d'atteindre, c'est de restituer à la paupière la hauteur qu'elle a perdue par la destruction plus ou moins étendue de son tégument externe et d'en raccourcir le bord libre, qui a contracté un certain degré d'allongement. Le professeur de Lyon décrit sa méthode sous le nom de *froncement du bord libre de la paupière combiné avec l'avivement et la suture des angles formés par le bord palpébral plié en zigzag*[1]. Voici

[1] *Gazette médicale*, année 1847, p. 627. — Voyez encore même année, p. 693 (*Quelques mots sur la restauration des paupières, à l'occasion du dernier mémoire du docteur Bonnet*, par Ch. Deval).

sur quels principes est fondée l'opération dont il s'agit et qui est applicable aux deux voiles palpébraux.

Si, après avoir saisi avec une pince le bord libre d'une paupière renversée, l'inférieure, par exemple, on coupe la cicatrice de la peau par une incision parallèle au bord libre du voile affecté, la traction exercée sur ce bord permet de l'élever de près d'un centimètre. Que l'on réunisse alors par des épingles et dans une direction verticale les deux côtés de cette plaie, le bord ciliaire de la paupière offrira un prolongement de forme à peu près conique. Avivez ensuite l'un des côtés de ce prolongement angulaire, ainsi que le bord qui lui fait face ; réunissez ces deux parties entre elles au moyen de la suture, et vous obtiendrez tout à la fois l'augmentation de la hauteur de l'organe et le raccourcissement de son bord libre. Avant de procéder à l'accomplissement de la dernière partie de l'opération, on excisera la portion boursouflée de la conjonctive palpébrale.

Lorsque la peau a été détruite dans toute la longueur de la paupière, au lieu de produire sur le bord libre de celle-ci une seule saillie angulaire avec une pince, il vaut mieux en soulever deux saillies avec deux pinces. Il est plus facile alors de raccourcir le bord ciliaire, en réunissant par la suture les deux côtés de l'angle compris entre les deux points saisis.

MÉTHODE DE DIEFFENBACH.—De même que M. Serre, Dieffenbach a puissamment insisté sur les avantages qui existent à respecter, autant que possible, la conjonctive du voile ancien, pour en doubler la face oculaire du voile artificiel[1]. La paupière a-t-elle été détruite, on détache soigneusement, avec le bistouri, d'un angle à l'autre, cette membrane communément adhérente sous forme de valvule et on la dissèque jusque près du globe. La muqueuse, au contraire, a-t-elle été dévorée par la maladie, ou est-elle dégénérée à un point tel que sa conservation n'est plus permise, force est d'exécuter, sans son secours, la blépharoplastie, d'après la manœuvre dont nous allons exposer les détails.

1° *Paupière inférieure.*—On pratique d'abord sur la peau deux incisions AB, CB (fig. 38), commençant l'une vers l'angle interne, l'autre vers l'angle externe de l'œil, et se rencontrant, par l'extrémité opposée, sur la joue, au point B. En enlevant complétement le triangle, on substitue une plaie saignante et régulière aux ulcères, cicatrices ou autres produits morbides qu'il supporte. Puis, on passe à la construction du lambeau. Pour cela, on fait une incision horizontale CD, qui, se dirigeant de l'angle externe vers l'oreille, prolonge, le long de la tempe, la commissure palpébrale. La section CD doit être un peu plus longue que n'est large la portion manquante de la paupière, dans le point adjacent ; lorsque le voile a été totalement détruit, CD, destiné à former le bord de la

[1] « Un perfectionnement important, introduit dans la chéiloplastie et la blépharoplastie, c'est le soin que l'on prend à ménager la muqueuse pour en revêtir la surface interne de l'organe nouveau. C'est un puissant moyen de contrebalancer la tendance des lambeaux à se rétracter. M. Serre revendique ce procédé comme sien, tandis que Dieffenbach le réclame de son côté. On conçoit que ce revêtement n'est praticable qu'autant que la muqueuse est intacte. On peut, dans les circonstances contraires, y suppléer par des cautérisations méthodiques et réitérées au moyen du nitrate d'argent. » (Ad. Burggraeve, *Annales d'oculistique*, t. VIII, p. 143.)

paupière nouvelle, devra avoir une longueur plus grande que celle de la fente

Fig. 38.

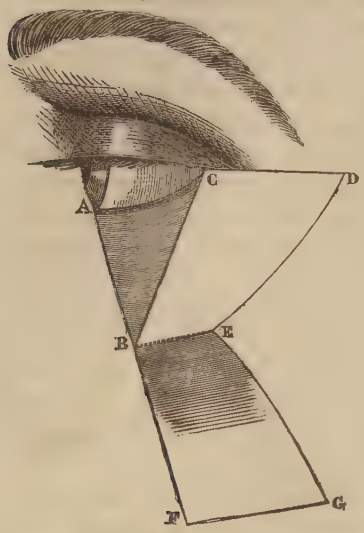

Fig. 39.

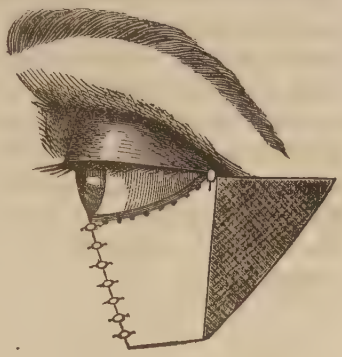

interpalpébrale. On effectue ensuite, de haut en bas, à partir de l'extrémité externe de la section transversale, une incision D E qui envahit la joue, et marche dans la direction des limites externes de la plaie triangulaire, dont toutefois on la rapproche un peu, à mesure qu'on s'avance vers le sommet de cette dernière. Le lambeau ayant été ainsi taillé, lambeau dont le bord interne est constitué par la lèvre externe de la solution de continuité triangulaire, on le sépare des parties sous-jacentes, à petits coups de bistouri donnés de haut en bas, jusqu'au côté B E, ou pédicule, qui doit rester adhérent; B F, E G représentent le fragment disséqué et renversé sur la joue. L'hémorrhagie arrêtée, on le transporte sur la plaie A B C, ce qui a lieu par un simple mouvement de déplacement latéral, sans aucune torsion imprimée au pédicule. De cette translation il résulte que la lèvre A B de la surface en premier lieu dénudée est mise en rapport avec le bord interne du lambeau, que le bord externe de celui-ci reste libre, limitant actuellement en dedans la partie saignante d'où il a été extrait, et qu'enfin le bord F G vient correspondre à l'œil. Il ne reste plus qu'à attacher la pièce dans la région qui lui a été assignée. Pour cela, on assujettit la portion F du fragment, du côté de l'angle interne de l'œil, au moyen d'un point de suture; si les conditions de la conjonctive en ont autorisé la conservation, on l'ajuste au bord supérieur du lambeau, à la faveur de quelques points de suture fins et entrecoupés; on fixe le bord interne de ce dernier au bord correspondant de la plaie triangulaire par la suture entortillée, à l'aide d'épingles à insectes; enfin il est parfois nécessaire d'établir également un point de suture à l'angle externe, pour empêcher le fragment transplanté de s'éloigner, dans cet endroit, de la paupière supérieure. La fig. 39 représente le résultat de l'opération qui vient d'être exposée.

Nous avons supposé, dans la description qui précède, qu'on avait à effectuer

la restauration d'un voile tout entier ; le manuel est susceptible de modifications légères, quand les débris de l'organe peuvent encore être utilisés. Lorsque, par exemple, une partie plus ou moins considérable de la paupière jouit de ses dispositions normales, vers la commissure interne, la section AB de la figure 38 ne doit pas débuter à l'angle interne de l'œil ; on la placera vers la limite externe du fragment palpébral non altéré, pour que ce dernier puisse entrer dans la confection de la paupière prothésique. S'agit-il d'appliquer l'expédient de Dieffenbach à un ectropion causé par un très-grand raccourcissement de la paroi externe, le bord libre subsistant encore, il est bien entendu que l'excision triangulaire préalable ne devra point emporter le bord palpébral, mais que c'est le long de ce dernier qu'on attachera, par la suture, la lèvre FG du lambeau.

Fig. 40.

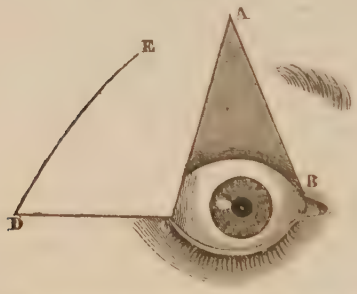

Fig. 41.

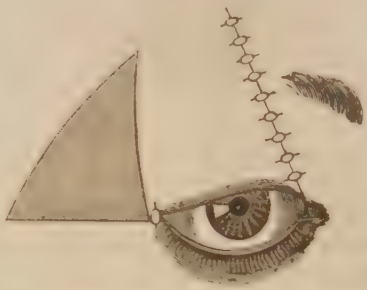

2° *Paupière supérieure* (fig. 40 et 41).—Après avoir procédé aux incisions AB et AC, incisions qui donnent lieu à un V, dont la base est tournée vers le globe et dont le sommet occupe le front, on extirpe le triangle de peau dégénérée que ces sections limitent. Cela fait, on taille le lambeau par l'incision CD conduite sur la tempe, et par celle DE. L'ayant disséqué, de bas en haut, jusqu'au pédicule EA, on l'entraîne sur la plaie CAB. Comme dans l'opération ci-dessus décrite, on unit DC à la conjonctive, quand on a pu la conserver intacte, et AC à AB ; un point de suture peut être utile au point D du lambeau qui correspond à l'angle externe. La lèvre ED borne en avant la plaie qui dérive de la soustraction du fragment d'emprunt. Cette plaie doit guérir par seconde intention, d'après Dieffenbach, et les granulations dont elle peut devenir le siége seront réprimées avec la pierre infernale, ce qui contribue à rétrécir la cicatrice. Il en est de même de la brèche en triangle qui succède à l'éloignement du lambeau, dans la réparation de la paupière inférieure.

MÉTHODE DU DOCTEUR FRANÇOIS (D'ABBEVILLE).—Dans sa séance du 21 septembre 1858, l'Académie impériale de médecine reçut, de la part du docteur François, communication d'une note sur un procédé autoplastique applicable aux dégénérescences du voile inférieur. Cet expédient est uni par une double analogie à celui de Dieffenbach précédemment décrit et à celui du docteur Mirault (d'Angers), dont les détails ont été exposés page 905. Le sujet dont M. François a entretenu l'Académie est une femme chez laquelle une affection maligne avait envahi toute l'étendue de la paupière inférieure. M. François disséqua ce voile,

en ayant soin de conserver le plus possible de fibres de l'orbiculaire et de la muqueuse palpébrale, puis transporta sur la partie dénudée, comme dans le procédé de Dieffenbach, un lambeau emprunté à la région voisine, vers les limites externes de la plaie. Assujetti par la suture dans le sens de sa longueur, le fragment fut encore fixé, suivant le même mode, au bord avivé de la paupière supérieure. Les ligatures ayant été enlevées au bout de cinq jours, la réunion était partout complète. «Dans cette opération, dit M. François, j'ai eu l'intention de donner à la nouvelle paupière d'abord une muqueuse, ensuite un point d'appui par les fibres du muscle orbiculaire, et peut-être quelques mouvements. La blépharoplastie ne serait plus alors un simple morceau de peau, comme le dit Vidal, puisque cette peau aurait quelques mouvements. Mais la question n'est pas jugée, la nouvelle paupière étant toujours soudée à l'ancienne. » M. François fait remarquer enfin que, dans la blépharoplastie, il n'était pas toujours facile de trouver un point d'appui à la nouvelle paupière. Or, aujourd'hui, ce point d'appui est trouvé dans la réunion des deux voiles palpébraux, et il est permis de le conserver indéfiniment.

APPRÉCIATION.—La méthode indienne proprement dite, appliquée à la restauration des difformités palpébrales, prédispose, plus que toute autre, au sphacèle du lambeau ; l'étroitesse du pédicule, qui ne peut admettre qu'un nombre très-limité de vaisseaux, et sa torsion, qui contrarie la circulation dans ces derniers, sont les causes principales de la gangrène. En supposant que le fragment se greffe dans ses nouveaux rapports, il arrive souvent qu'il s'y recoquille, qu'il se contourne sur lui-même en se contractant, au point de ne plus offrir qu'une bosselure informe entée sur la paupière ancienne. La peau, en effet, à laquelle on a fixé les bords du lambeau, est trop lâche et trop mobile, dans la région palpébrale, pour opposer quelque résistance à cette tendance au racornissement, de la périphérie vers le centre.

Dans la méthode de Fricke, le lambeau a beaucoup plus de conditions de vie que celui qu'on taille dans la méthode indienne proprement dite. Nous avons vu que sa racine était fort large, que les coupes de Fricke étaient combinées de telle sorte que le transport de la pièce sur la plaie palpébrale s'effectuait avec facilité et avec une torsion faible au pédicule, et qu'enfin la section consécutive de ce dernier ne venait point réduire aux vaisseaux de la cicatrice et priver de ses moyens de nutrition les plus puissants ce frêle fragment qui avait déjà subi tant de vicissitudes. Ce procédé est donc infiniment supérieur à celui dont nous avons parlé précédemment et auquel on a généralement renoncé; mais comme on trouve dans le domaine chirurgical d'autres modes opératoires qui l'emportent sur lui, nous ne voyons pas quelles sont les circonstances pathologiques qui pourraient engager les hommes de l'art à recourir à l'expédient du chirurgien de Hambourg. M. Zeis, d'ailleurs, annonce, d'après M. Peters, que Fricke a fait emploi de la méthode de Dieffenbach. Peut-on en conclure qu'il a abandonné la sienne ?

Je regrette de ne pas avoir en ma possession le travail du professeur Hysern y Molleras, pour juger, mieux que je ne puis le faire, de la valeur de la méthode temporo-faciale, dont presque personne ne parle. M. Serre, qui l'apprécie beau-

coup, ne cite aucun fait à l'appui. J'aurai peine à croire, jusqu'à plus ample informé, que ces quelques fibres mutilées que le chirurgien de Madrid conserve dans son lambeau, soient susceptibles d'apporter un secours de quelque importance à la mobilité de la paupière.

Pratiqué avec un plein succès par Rosas, par M. Dieulafoy [1] et par nous-même, le procédé de W. Jones ou de Sanson est d'une exécution aisée; nul doute qu'il ne soit appelé à rendre service dans quelques ectropions par rétraction du tégument externe, sans excès d'ampleur du bord libre, ou quand l'allongement de celui-ci n'existe qu'à un faible degré. M. Velpeau dit qu'on aurait tort de ne pas lui accorder la préférence, dans les cas où il paraît devoir suffire d'allonger la peau de quelques lignes pour redresser la paupière. Un jeune homme qui y fut soumis, au voile inférieur, par ce praticien, quitta l'hôpital, un mois après, la paupière relevée de huit millimètres. Un érysipèle, qui surgit le sixième jour, ne s'opposa point à l'agglutination des parties.

Les avantages capitaux de la méthode de Jæger, c'est qu'elle rétablit l'harmonie dans les dimensions viciées de la paupière et qu'elle en assure la mobilité. Elle réalise le vœu d'Adams, en diminuant le diamètre transverse de l'organe; elle réalise celui de W. Jones, en en allongeant le diamètre vertical; elle réalise celui d'Hysern, en en conservant l'élément moteur; comme dans la méthode française enfin, il y a simple glissement des tissus affectés à la restauration, et l'opération ne laisse pas après elle des surfaces dénudées qui doivent se clore par seconde intention. L'expédient de Jæger est donc un auxiliaire indispensable du procédé d'Adams, dans les raccourcissements à un haut degré de la paroi externe des voiles palpébraux; les insuccès des chirurgiens qui, dans des cas semblables, ont eu recours à l'opération du praticien anglais, sans lui associer la modification du professeur de Vienne, ne m'étonnent nullement; deux indications devaient être remplies, et ils n'ont satisfait qu'à l'une d'elles, pour négliger la plus capitale. On objectera la gravité de la vulnération. Je répondrai que les ressources antiphlogistiques ont limité l'inflammation dans de justes bornes, chez les malades soumis à cette opération, et les tentatives, d'ailleurs, par lesquelles on voudrait la remplacer sont-elles à l'abri d'accidents graves? Un individu que Sanson opéra par le procédé si simple et si peu vulnérant, dont on lui a attribué l'invention, n'a-t-il pas succombé à des désordres encéphaliques, par suite d'un érysipèle de la face? Des réussites nombreuses enfin viennent apporter leur sanction au mode opératoire qui nous occupe. Je regrette que les bornes de cet ouvrage ne me permettent point de rendre compte de deux observations, longuement détaillées, que M. Dreyer, ancien chef de clinique de Jæger, à l'Académie Joséphine, a consignées dans sa dissertation (p. 897). Chez l'un des sujets, dont il parle, et dont Jæger restaura la paupière supérieure, la longueur du bord libre du voile altéré dépassait de 8 millimètres environ celle du bord correspondant de l'œil opposé; chez l'autre malade qu'on opéra à la paupière inférieure, l'excédant de longueur de la marge ciliaire était de 14 millimètres. Jüngken annonce qu'il a eu plusieurs fois recours, avec le plus grand succès, à la

[1] *Archives d'ophthalmologie*, t. I, p. 153.

méthode de Jæger, telle qu'il l'a modifiée. Une jeune fille, qu'il guérit par ce procédé, avait les deux paupières droites tellement extroversées, par l'effet d'une chute, dans laquelle le côté droit de la face porta sur une plaque métallique incandescente, que les cils du voile supérieur touchaient au sourcil, et que le bord libre du voile inférieur était descendu au niveau de l'arc osseux correspondant.

Observation C. — Un Alsacien, ouvrier mécanicien, fut admis dans le service de Jæger en juillet 1838. Il était affligé, à la paupière inférieure gauche, d'un ectropion plus prononcé en dehors qu'en dedans, et qui reconnaissait pour cause un raccourcissement de ce voile, avec adhérence à l'os malaire, par suite de carie. Jæger pratiqua la résection de la conjonctive palpébrale, devenue luxuriante; ce ne fut que plusieurs jours après qu'il attaqua plus directement l'extroversion. Je ne décrirai pas l'opération qui fut faite; je crois avoir mis mes lecteurs en mesure de la deviner; je dirai seulement que le V fut excisé du côté de la moitié externe de l'organe, et que c'est vers cet endroit que porta le décollement des parties molles infraorbitaires. Quelques semaines après, le malade quitta la clinique, fort content de son sort. Je le revis à l'Académie Joséphine le 21 décembre de la même année, dans l'état suivant : les deux tiers de la paupière, du côté du nez, jouissent de leurs dispositions normales; le tiers externe seul se porte légèrement en dehors. Cette portion du voile est le siége d'une cicatrice cutanée qui est plate, presque linéaire, oblique de haut en bas et de gauche à droite. La région qu'elle occupe peut être élevée et déprimée à volonté, comme dans une paupière qui a toujours été saine. Le résultat a donc été admirable, puisque, d'une difformité hideuse il ne reste plus qu'une légère extroversion au petit angle. C'est pour cette dernière infirmité que le malade vient de nouveau consulter Jæger; il dit que les larmes s'écoulent quelquefois par là sur la joue, ce qui le gêne. Le professeur pensa que ce qu'il y avait de mieux à faire, c'était d'exciser un peu les tissus vers la commissure externe, et d'appliquer là un point de suture. J'ai simulé l'effet de cette opération, en pinçant transversalement entre le pouce et l'index un petit repli de la peau vers l'angle temporal; la paupière tombant faiblement en dehors, par suite d'un excès d'ampleur dans ce point, se redressait et obtenait son attitude naturelle. Telle était le peu d'importance de la difformité que Jæger engagea le malade à ne se soumettre à aucune tentative.

Dans la méthode de Bonnet, le chirurgien est à même d'imprimer au bord libre de la paupière le degré de raccourcissement qu'il a en vue de lui faire subir, mais tout n'est pas là. Dans les extroversions très-développées, la hauteur du voile affecté peut-elle être suffisamment allongée? Il est permis d'en douter. Quoi qu'il en soit, le chirurgien de Lyon affirme qu'en cas d'insuccès son procédé n'expose pas à l'aggravation de la difformité, avantage que sont loin de posséder la plupart des opérations blépharoplastiques.

La méthode de Dieffenbach est de toutes les créations de ce genre celle dont l'emploi est le plus susceptible d'extension; elle se prête à presque tous les cas de mutilation des paupières, et ne présente guère de difficultés sérieuses, en ce qui concerne le manuel. Le pédicule du lambeau est pourvu d'une largeur suffisante, et le transport de ce dernier, sur le lieu qu'il doit désormais occuper, s'effectue sans torsion; nous avons vu qu'il se faisait par un simple déplacement latéral, par une simple inclinaison du fragment. Serre reproche à ce procédé de créer une plaie pour en fermer une autre; je conviens que l'inconvénient est

sérieux, et bien que M. Zeis considère une telle circonstance comme propice, la cicatrice, dit-il, qui se forme sur la joue ou la tempe, maintenant le fragment tendu, j'aime peu la présence d'une plaie suppurante auprès d'un lambeau, sur lequel elle est susceptible d'exercer une fâcheuse influence. Le vice signalé peut être cependant parfois évité. Chelius a réuni par la suture la solution de continuité provenant de la soustraction de la peau, et dit avoir obtenu une guérison très-satisfaisante. « Je regarde, continue-t-il, cette modification comme très-importante, parce que, dans le cas où la plaie vient à se cicatriser par granulations, il se fait un froncement qui change considérablement la forme et la position du lambeau et occasionne une difformité de la paupière artificielle. » Enfin, des exemples multipliés ont démontré l'utilité de l'expédient de Dieffenbach. M. Zeis, témoin oculaire des faits qu'il rapporte, annonce que ce praticien agit parfois avec tant de bonheur qu'on avait peine à remarquer quelque différence entre les dispositions du voile restauré et celles d'un voile sain. Chez un jeune homme dont le bulbe était resté à découvert, par suite de la destruction des deux paupières, ce chirurgien les reconstitua l'une et l'autre; le résultat, dit M. Zeis, fut surprenant. Ainsi furent encore réparées des demi-paupières, et, dans quelques circonstances, une portion du voile supérieur et une partie de l'inférieur, sur le même sujet.

L'ingénieux procédé du docteur François (d'Abbeville) ne saurait être l'objet d'une appréciation définitive. Cette opération paraît n'avoir été pratiquée qu'une seule fois, et la malade qui y fut soumise n'était qu'à demi-guérie lors de sa présentation à l'Académie de médecine, puisqu'elle portait un anchyloblépharon qui devait être détruit plus tard. La construction de cet anchyloblépharon provisoire qu'a proposée M. Mirault (p. 905) et qu'ont mise à contribution M. Debrou (p. 841), M. Denonvilliers [1], etc., ne doit point être perdue de vue dans la blépharoplastie. Nous en connaissons déjà les motifs.

Il est, en matière d'autoplastie palpébrale, un principe dont l'homme de l'art ne doit jamais s'écarter, c'est qu'il faut profiter du moindre débri de la paupière qu'on répare, pour le faire concourir à la restauration. Ce n'est, d'ailleurs, qu'après avoir mûrement réfléchi sur les meilleures ressources à mettre en œuvre qu'on se décidera à une telle tentative. Le malade n'attend qu'un succès; il apprécie peu les difficultés d'entreprises aussi ingrates, et c'est, il faut en convenir, un cruel déboire pour le praticien que de le laisser mille fois plus hideux qu'avant l'opération. Chose semblable n'arrive que trop souvent quand celle-ci n'a pas été couronnée de réussite.

Serre fait observer qu'il y aurait erreur à croire que le lambeau d'emprunt se greffe avec d'autant plus de facilité qu'on le transporte sur la plaie à une époque plus rapprochée de celle du décollement. L'expérience a prouvé, dit-il, qu'immédiatement après son isolement, les parties molles qui le constituent entrent dans une sorte d'état spasmodique qui les rend peu propres à la réunion; d'une autre part, le sang qui, dans ce moment, coule des deux surfaces, qui vont être mises en rapport, s'interpose entre elles, les tient à distance, et trouble ou em-

[1] *Gazette hebdomadaire*, année 1856, p. 411.

pêche même le travail adhésif, tandis que huit, dix, douze ou quinze minutes après, lorsqu'à l'écoulement sanguin succède un léger suintement séreux, le moment de la réunion est arrivé.

Il convient que le lambeau soit doublé d'une couche de tissu cellulaire. Si l'on formait avec les téguments seuls le fragment destiné à la restauration, les troncs des vaisseaux qui alimentent la peau seraient retranchés, et celle-ci, réduite à des ramifications vasculaires déliées, ne pourrait continuer à vivre.

M. Denonvilliers établit comme règle générale de tailler les lambeaux de telle sorte que la cicatrice, qui doit les remplacer, soit perpendiculaire, autant que possible, à la direction dans laquelle la rétraction pourrait nuire au succès définitif. Grâce à cette précaution, le retrait inévitable du tissu cicatriciel sur lui-même, bien loin de détruire les avantages obtenus immédiatement, a pour effet d'étaler plus complétement le lambeau autoplastique, et contribue, par conséquent, à la beauté du résultat.

La suture entrecoupée doit être considérée comme le mode le plus avantageux d'assujettissement du lambeau. Les points de suture seront nombreux ; le fragment cutané, qui s'engorge plus ou moins, quelque temps après l'opération, donne lieu à des éminences et à des replis qui contrarieraient le collement de la pièce, si elle n'était pas suffisamment fixée sur toute l'étendue de ses bords. Le terme moyen pour l'ablation des fils est du troisième au cinquième jour. Le lecteur aura dû remarquer que la suture en pont, imaginée par le docteur Gaillard (p. 908), met à l'abri des vulnérations multipliées que le passage des fils fait subir au fragment cutané. A cet égard surtout, ce mode de pansement mérite d'être pris en considération sérieuse.

Le lambeau se gonfle-t-il par suite d'une congestion sanguine immodérée, il faut le scarifier (Dieffenbach) ou même appliquer, vers sa périphérie, une ou deux sangsues (Blandin, Lisfranc), de crainte de gangrène. Tous les auteurs conseillent d'y enrayer l'augmentation progressive du calorique par l'application des réfrigérants.

Un sujet, âgé de 61 ans, et qui avait été soumis à une opération blépharoplastique par M. Chassaignac, se représenta, sept mois après, à l'hôpital, avec une récidive du cancer, qui avait complétement respecté le lambeau. M. Chassaignac trouva dans ce fait la confirmation d'une opinion, émise par le docteur Martinet (de la Creuse), que les lambeaux autoplastiques sont réfractaires à la reproduction de l'affection cancéreuse.

L'érysipèle de la face est l'un des accidents les plus communs après les opérations blépharoplastiques ; aussi doit-on ne pas se livrer à quelque tentative de ce genre, s'il règne beaucoup d'érysipèles.

Article 6. — Anchyloblépharon et blépharophimosis.

CARACTÈRES ANATOMIQUES ET PHYSIOLOGIQUES. — L'anchyloblépharon est l'union contre nature des paupières entre elles. Quelques auteurs le distinguent en vrai et en faux, désignant par la première dénomination une véritable adhérence, et par la seconde, une agglutination momentanée des bords palpébraux, au moyen de matières muqueuses desséchées.

L'anchyloblépharon vrai, qui nous occupera seul dans cet article, peut être congénital, ce qui est très-rare, ou acquis. Nous citerons, en première ligne, au nombre des causes de l'anchyloblépharon accidentel, la variole et surtout les plaies des paupières occasionnées par le feu ou des agents corrosifs. L'inflammation du bulbe, qui provient de la lésion traumatique, donne lieu à une photophobie qui contraint les malades à tenir les yeux fermés; c'est alors que l'adhérence se forme. Le blépharospasme, qui accompagne certaines ophthalmies, favorise de même le développement de l'anchyloblépharon, quand les marges palpébrales sont en même temps excoriées.

L'occlusion complète de la fente des paupières n'a été observée que par très-peu d'ophthalmologistes. Quant à l'anchyloblépharon partiel, il siége assez ordinairement vers l'angle externe, point dans lequel les bords palpébraux sont plus rapprochés que partout ailleurs. Cette lésion, ainsi localisée, est surtout commune chez les vieillards; elle provient des excoriations palpébrales qui accompagnent l'ophthalmie sénile. Dans quelques cas, les deux paupières sont unies dans toute leur continuité, si ce n'est vers la commissure interne, où subsiste une ouverture qui sert à l'écoulement des fluides.

Lorsque l'anchyloblépharon est compliqué de symblépharon, tantôt le globe est immobile, tantôt ses mouvements ne sont que bornés. L'œil, dans cette dernière circonstance, entraine avec lui la partie adhérente de la paupière qui se plisse légèrement dans ce point; en outre, si l'anchyloblépharon est incomplet, on peut, à l'aide d'une sonde fine qu'on introduit dans l'ouverture qui sépare les deux voiles, déterminer l'étendue de l'espace qui reste libre entre eux et le bulbe. Les autres altérations susceptibles de s'associer à l'anchyloblépharon, et qui, le plus souvent, ont été produites par la même cause, sont des cicatrices aux paupières, le recoquillement des tarses, l'oblitération des conduits lacrymaux, la phthisie du globe, etc.

TRAITEMENT.—Il consiste dans la rupture de l'obstacle et dans l'emploi des moyens les plus propres à en prévenir la récidive. Le pronostic est meilleur, si l'on n'a affaire qu'à quelques brides filiformes ou rubanées, ou à une membrane mince, que lorsque les paupières sont intimement soudées l'une à l'autre. La guérison est difficile à obtenir, quand l'adhérence occupe l'angle externe, le rapprochement des bords palpébraux, vers la commissure temporale, favorisant la reproduction de la maladie. On devra avoir égard aux lésions concomitantes. Le symblépharon est une complication peu grave, quand la région scléroticale du globe est unie aux paupières par quelques liens faciles à diviser, le repli rétrotarsien de la conjonctive étant libre; le cas est plus fâcheux, quand la soudure intéresse ce repli (voir l'article suivant), quand les liens sont serrés et étendus et quand une partie de la cornée est comprise dans l'adhérence. Lorsque les conditions du bulbe ne permettent pas de songer à rétablir la vision par l'opération de l'anchyloblépharon, celle-ci peut être indiquée, si le malade désire porter un œil artificiel.

1° *Opération de l'anchyloblépharon partiel.*—On engage entre le globe et les voiles palpébraux, par la fente qui subsiste encore, une sonde cannelée, à laquelle on imprime la courbure qui s'approprie le mieux à la disposition des orga-

nes; on tend, avec cet instrument, les tissus morbides qu'on éloigne ainsi de l'œil, puis on les divise au moyen d'un bistouri étroit qu'on fait filer le long de la cannelure du conducteur. Pendant cette opération, la tête du patient sera fixée contre la poitrine d'un aide qui, dès que la sonde aura été mise en place, tirera vers le front la paupière supérieure, et entraînera l'inférieure vers la joue. Jüngken recommande, dans cette circonstance, le petit bistouri, qui a été utilisé pour l'achèvement du lambeau, dans l'extraction de la cataracte (pl. II, fig. 13); convexe et mousse sur le dos, concave et tranchant à l'autre bord, il est pourvu, vers son extrémité libre, d'un bouton qui s'oppose à la lésion des commissures, des conduits lacrymaux et du globe lui-même, si le couteau venait à quitter le sillon de la sonde. On peut se passer de cette dernière et n'avoir recours qu'à l'instrument du professeur de Berlin ou à des ciseaux à extrémité mousse, quand l'anchyloblépharon n'est constitué que par quelques brides. Si la membrane d'union est large, on doit la détacher en premier lieu du bord de l'une des paupières, puis la saisir avec des pinces et l'exciser, le long de la paupière opposée, avec des ciseaux.

2° *Opération de l'anchyloblépharon complet.*—Ce dernier est-il membraneux, on accroche le tissu d'union avec des pinces, on excise la portion saisie, puis on agit comme si l'anchyloblépharon n'était que partiel. Lorsqu'il est immédiat, c'est-à-dire constitué par une soudure intime, on conseille généralement de faire, vers l'angle externe, un pli vertical qui comprend les deux bords palpébraux; la portion supérieure de ce pli est confiée à l'aide qui soutient la tête, tandis que la partie inférieure est saisie par le chirurgien. Ce dernier coupe ensuite l'adhérence, dans l'étendue de quelques millimètres et en suivant la direction de la fente naturelle des paupières. L'ouverture faite, on y engage la sonde cannelée, et l'on se comporte comme dans la manœuvre ci-dessus décrite. Si la plupart des ophthalmologistes prescrivent de pénétrer ici du côté de la tempe, plutôt que par le grand angle, c'est que la saillie du nez, dans cette dernière région, contrarie toujours l'introduction des instruments derrière les paupières. Aucune règle bien précise ne saurait être formulée à cet égard; la perforation, qui constitue le premier temps du manuel, portera sur le point où les paupières soudées permettront qu'on les éloigne avec le plus de facilité du bulbe visuel.

Traitement consécutif.—Le point capital, après l'exécution des procédés qui viennent d'être décrits, est d'empêcher la reproduction du mal. Un très-grand nombre d'expédients ont été indiqués à cet égard. Le malade, a-t-on dit, s'abstiendra de dormir pendant les vingt-quatre ou trente-six premières heures; tant que les bords palpébraux ne sont pas cicatrisés, les personnes, chargées de lui donner des soins, ne le laisseront pas longtemps de suite livré au sommeil; s'ils s'agglutinent entre eux, on les décolle en les humectant, ou on les désunit avec un anneau, avec un stylet boutonné, ou avec tout autre corps mousse et poli. Le meilleur moyen d'atteindre le but qu'on se propose, consiste, d'après Jüngken, à tenir les paupières écartées avec des bandelettes agglutinatives; celles-ci sont-elles insuffisantes, il faut, suivant le même ophthalmologiste, traverser les téguments de chacun de ces voiles par une ligature qu'on y engage avec une aiguille à suture, et dont on fixe les deux chefs, à l'aide de bandelettes, au front pour la

paupière supérieure, à la joue pour la paupière inférieure. M. Boissonneau père, a proposé un œil artificiel, sans cornée, c'est-à-dire ouvert à son centre; son appareil, auquel il donne le nom d'*alexanchyloblépharon*, porte un prolongement en relief, avec bourrelet à gorge, destiné à s'interposer entre les bords palpébraux. Monteggia voulait qu'on les couvrît d'une feuille d'or. Ritterich (de Leipzig) étale sur la marge ciliaire de la paupière inférieure un fragment de la pellicule intérieure d'un œuf non cuit; on le dispose de telle sorte que sa couche humide soit appliquée sur le bord palpébral; on garnit surtout les parties les plus rapprochées de la commissure externe; puis Ritterich maintient les paupières fermées à l'aide de bandelettes de taffetas d'Angleterre, l'angle interne restant seul libre pour le passage des larmes. Une adhérence très-intime existe-t-elle vers la commissure externe, il vaut mieux, en général, d'après ce praticien, y fendre les tissus, comme dans le blépharophimosis, et avoir recours à la canthoplastie.

Je crois devoir surtout conseiller le collodion dont on couvre le bord libre du voile inférieur, dans la région où l'on a réséqué les brides. La couche cotonneuse y sera maintenue avec persévérance jusqu'à ce que la paupière supérieure soit cicatrisée complétement. Si de nouvelles adhérences venaient à se former, on les détruirerait avec un stylet mousse. On a aussi employé avec succès la cautérisation superficielle d'un des bords palpébraux avec la pierre infernale, tandis que le bord de la paupière opposée reste libre. L'escarre ainsi constituée et réitérée, au besoin, fait office d'un corps étranger qui s'oppose à une agglutination nouvelle.

Dans le vice de conformation fort rare qu'Ammon a désigné sous le nom de *blépharophimosis*, l'ouverture des paupières est tellement rétrécie que les malades sont obligés de se livrer à des contorsions pénibles pour distinguer les objets. On doit, dans cette circonstance, d'après ce professeur, fendre les tissus avec le bistouri, depuis la commissure externe jusque vers l'angle correspondant de l'orbite, puis décoller par la dissection la conjonctive de la région voisine, l'attirer sur les lèvres supérieure et inférieure de la plaie et l'y fixer par quelques points de suture. Pour que cette tentative (*canthoplastie*) soit couronnée de succès, il faut que chacun des bords du prolongement interpalpébral qui vient d'être pratiqué se cicatrise isolément avec le feuillet conjonctival mis en rapport avec lui. On prévoit toutes les difficultés et toute l'incertitude attachées à cet ingénieux procédé, qui, comme le dit avec juste raison le professeur Roser, n'offre pas, sur le vivant, les beaux résultats qu'on en attendrait d'après les essais sur le cadavre. La canthoplastie a pourtant réussi dans quelques cas. Un malade de M. Serre avait été atteint, à l'angle externe de l'œil gauche, d'une pustule maligne, pour laquelle on avait employé plusieurs fois la cautérisation avec la potasse caustique; le voile inférieur était entraîné en bas et un peu en dehors par les cicatrices, et les bords palpébraux étaient partiellement soudés entre eux, de telle sorte que la paupière supérieure obstruait la pupille et s'opposait à la vue. « Je pratiquai, dit le professeur, à la commissure externe des paupières, une incision transversale d'environ 3 lignes, qui permit immédiatement à la paupière supérieure de se relever et de mettre l'œil à découvert; à l'instant même, le ma-

lade y vit et me témoigna toute sa satisfaction. Mais comment maintenir ainsi les paupières dans un état d'isolement? Il me suffit, pour cela, de placer deux points de suture entrecoupée sur chacune d'elles, de manière à affronter la conjonctive palpébrale avec la peau. Ce que j'avais prévu arriva : la réunion se fit à merveille. »

Une autre ressource dans le phimosis des paupières, quand la fente de celles-ci n'est pas trop étroite, consiste dans l'excision d'un lambeau de peau, au voile supérieur, comme dans l'entropion. Chez quelques malades, l'exercice de la vision a été facilité, par l'exécution de cette opération, d'une manière notable.

Article 7.—Symblépharon.

Caractères anatomiques et physiologiques.—Le symblépharon est l'adhérence des paupières au globe. Il peut être occasionné par les brûlures, par la projection dans l'œil de substances corrosives, par toutes les causes, en un mot, susceptibles de produire une perte de substance ou des ulcérations dans les feuillets oculaire et palpébral de la conjonctive. Des cautérisations trop profondes et mal conduites, sur la paroi muqueuse de paupières atteintes de granulations, lui ont très-souvent donné naissance.

Dans le symblépharon complet, qui est fort rare, les deux voiles sont soudés au bulbe par la totalité de leur face interne. Lorsqu'il est partiel, tantôt l'adhérence existe entre une paupière et le globe, tantôt les deux paupières sont attachées en un ou plusieurs points à cet organe. Le symblépharon, qui n'intéresse que la région scléroticale, est moins grave que celui qui s'étend à la cornée; la vue peut être plus ou moins troublée, dans le dernier cas, et même abolie, si l'adhérence s'est faite en face de la pupille. Jüngken a connu un jeune garçon chez lequel, l'œil ayant été atteint par une parcelle métallique incandescente, la paupière supérieure se souda, près de son bord cilicaire, à la région centrale de la cornée, tandis que les autres parties du voile et du bulbe restèrent libres. L'on a attribué la rareté du symblépharon sur la tunique cornéale au suintement continuel d'un fluide à travers cette membrane. Dans quelques circonstances, l'union des parties entre elles est immédiate ; dans d'autres, le symblépharon est établi par l'intermédiaire d'exsudations fibro-plastiques, sous forme de filaments ou de cordons plus ou moins larges, d'une teinte blanchâtre ou rosée et d'une consistance variable. Il peut arriver que la bride entraîne vers le bulbe le bord ciliaire du tarse, disposition qui donne lieu à l'entropion. J'ai vu la diplopie émaner de la présence d'un symblépharon; elle ne se manifeste dans ce cas que dans certaines positions contractées par le roulement du globe dans tel ou tel sens.

L'adhérence complète des paupières à l'œil, constamment atteint, dans cette circonstance, de lésions qui suffisent à elles seules pour déterminer la cécité, est au-dessus des ressources de l'art; quelles que soient les tentatives auxquelles on se livre pour détacher les brides, l'adhérence se reconstitue. Chelius rapporte un fait qui démontre qu'il ne faut pas toujours désespérer d'un symblépharon qui comprend une partie considérable de la cornée. Un œil avait été

détruit à la suite d'une brûlure par la chaux vive ; son congénère offrait une pseudo-membrane qui l'unissait à la paupière supérieure et s'étendait à la moitié de la cornée ; la vue était abolie dans cet organe et la lésion déclarée incurable. Trois opérations successives furent nécessaires pour que le voile se maintînt décollé ; l'auteur prétend que l'usage de la teinture d'opium et d'une pommade iodée rendit à la cornée assez de transparence pour que le malade pût distinguer les objets, même d'un petit volume, tandis qu'auparavant il avait besoin d'un guide pour se conduire.

Traitement.—Ici, comme dans l'anchyloblépharon, la grande difficulté ne gît pas dans la destruction des adhérences ; le point le plus épineux est de s'opposer à leur retour. Or, le succès de la cure est dominé surtout par une condition d'une appréciation capitale. L'angle de réflexion palpébro-oculaire est-il libre (symblépharon antérieur d'Ammon, symblépharon tubulaire de M. Chassaignac), un stylet peut-il passer derrière l'adhérence, l'opération offre des chances de réussite. Les brides sont-elles serrées au contraire, la soudure intéresse-t-elle assez le repli rétro-tarsien pour qu'il n'existe, le long de celui-ci, aucun canal qui puisse livrer passage au stylet (symblépharon postérieur d'Ammon), le pronostic est mauvais, et l'opération incertaine et livrée aux chances du hasard, quoi qu'on fasse.

1° opération du symblépharon avec pertuis derrière l'obstacle.—La séparation du tissu anormal s'effectue avec le bistouri ou avec les ciseaux. Les pinces à disséquer et une sonde cannelée que l'on recourbe et que l'on fait filer derrière les brides peuvent seconder la manœuvre.

Il y aura moins de risque de voir la difformité se reproduire, quand, ce qui est fort rare, les deux points saignants sont assez distants l'un de l'autre pour que leur contact puisse être à peu près évité. Il faut, dans le cas contraire, s'y opposer par des moyens efficaces. L'un d'entre eux, qui a invoqué quelques succès, consiste dans la cautérisation de la paupière, avec la pierre infernale ; on réitère l'emploi du caustique, afin d'entretenir continuellement des escarres, jusqu'à parfaite cicatrisation du bulbe. Le procédé par ectropion artificiel de Cunier, dont il sera question tout à l'heure, ne mérite-t-il pas la préférence, surtout dans les grandes dénudations oculo-palpébrales ? Jüngken conseille les bandelettes agglutinatives, et, si elles sont insuffisantes, l'anse de fil (p. 923). On a recommandé d'empêcher l'opéré de dormir longtemps de suite ; il doit, a-t-on dit, mouvoir souvent les paupières et le globe et introduire fréquemment une tige arrondie entre les surfaces contiguës. On a prescrit l'établissement, entre l'œil et les voiles palpébraux, de corps étrangers de nature et de configuration variables. Un œil artificiel, enduit d'huile d'amandes douces, a été proposé par Demours ; une capsule en ivoire ramollie par le docteur Carron. C'est avec raison que la plupart des auteurs modernes déconseillent l'emploi de ces moyens irritants et douloureux, et que les mouvements des organes ne tardent pas souvent à déplacer.

2° opération du symblépharon avec absence d'un pertuis derrière l'obstacle.—Un grand nombre de procédés méritent ici une description spéciale. Plusieurs d'entre eux sont applicables d'ailleurs à l'autre condition précédemment mentionnée.

Procédé d'Amussat. Ce chirurgien coupait l'adhérence morbide, puis déchirait chaque jour la membrane pyogénique, en conduisant au fond de la plaie un stylet mousse et, au besoin, un instrument piquant ou tranchant. Cette pratique, a-t-on dit, doit être réitérée avec persévérance, jusqu'à ce que les lèvres cutisées de la solution de continuité ne puissent plus contracter entre elles une union nouvelle.

Procédé de Cunier. Cet oculiste accordait une grande confiance au collodion, avec lequel il engendrait provisoirement un ectropion artificiel[1]. L'adhérence ayant été divisée ou disséquée, suivant le cas, à l'aide des ciseaux ou du bistouri, Cunier disposait verticalement, en travers de la paupière affectée, un ou deux petits cordons, sur lesquels il appliquait immédiatement une bandelette de linge imbibée de collodion. Cette bandelette était placée sur la peau, le long du bord palpébral ; on y faisait, autant que possible, adhérer les cils. Une seconde bandelette imprégnée de collodion était établie sur la région frontale, si l'on avait opéré à la paupière supérieure, ou sur la joue, si l'on avait affaire au voile inférieur. Puis Cunier renversait la paupière, rapprochait les extrémités des cordons et les nouait en rosette. Une fois que l'extroversion était constituée, on pouvait la diminuer, l'augmenter, ou même la faire cesser momentanément, sans recourir à un nouvel appareil ; rien n'est aisé comme de défaire et de rétablir le nœud, en imprimant aux cordons le degré de tension que l'on désire. La paupière ayant été éloignée du globe, Cunier pratiquait sur les plaies des cautérisations et les pansements qu'il jugeait favorables à l'obtention d'une cicatrisation régulière et rapide. Trois malades paraissent avoir dû leur guérison à ce procédé, l'ectropion artificiel ayant été maintenu en moyenne pendant 8 ou 9 jours. Il faut, d'après Cunier, mettre l'organe à l'abri de l'air, à l'aide d'une compresse flottante. La tension des fils vient-elle à déterminer de la douleur, celle-ci s'évanouit habituellement par l'application d'un petit gâteau d'ouate, que l'on fixe à l'aide du monocle. Pour donner à l'appareil toute la solidité désirable, on place de temps à autre sur les bandelettes une couche nouvelle du liquide adhésif.

Procédé par inflexion de Dieffenbach.—Si le symblépharon affecte le voile inférieur, on fait une incision qui, de l'angle interne des paupières, se prolonge le long du nez ; on en pratique ensuite une seconde commençant à la commissure externe et descendant verticalement jusqu'au bord inférieur de l'orbite. La paupière, saisie avec une pince, est détachée du bulbe avec le bistouri ; de cette dissection résulte un lambeau quadrilatère qui contient le cartilage tarse. Les cils ayant été arrachés avec soin, on replie le fragment palpébral sur lui-même, d'avant en arrière, de telle sorte que sa face épidermique se mette en rapport avec le globe, son bord ciliaire reposant sur l'arc orbitaire inférieur. On fixe par quelques points de suture les deux moitiés du lambeau ainsi disposées ; les fils, qui en traversent toute l'épaisseur, sont noués au dehors. On contient, en outre, les parties par des bandelettes agglutinatives. Dès que la plaie du bulbe est guérie, on déplisse la paupière, en incisant les brides que présente sa paroi muqueuse, et on l'assujettit dans sa position naturelle par la suture entortillée ; elle guérit alors à son tour, sans se souder à la face correspondante de l'œil

1 *Annales d'oculistique*, t. XXIV, p. 186.

déjà cicatrisée. Dieffenbach paraît avoir réussi à détruire ainsi le symblépharon à la paupière inférieure. L'opération se pratique au voile supérieur d'après les mêmes principes, mais elle ne doit être faite que sur une seule paupière à la fois, suivant ce chirurgien.

Procédé d'Ammon. L'opération se pratique en deux séances.

On commence par tailler, aux dépens de toute l'épaisseur de la paupière affectée, dont les parties libres sont tendues le plus possible à l'aide de pinces ou d'autres instruments mousses qu'on a glissés derrière elles, un lambeau qui a la forme d'un V, dont le sommet regarde le pourtour de l'orbite et dont la base intéresse le bord libre du voile ; c'est la région adhérente au globe qui doit être comprise entre les deux sections. Puis on rapproche l'une de l'autre et l'on réunit par la suture entortillée les lèvres saignantes des lambeaux latéraux, dont la face muqueuse vient ainsi se mettre en rapport avec la paroi cutanée du lambeau médian, qui reste attaché au bulbe. Si ce fragment est garni de quelques cils, il faut effectuer l'avulsion de ces derniers. Les aiguilles à suture doivent être enfoncées assez profondément pour traverser les débris des fibro-cartilages existant au sein des fragments latéraux ; on retire les tiges métalliques au bout de quelques jours, quand ces fragments sont soudés ensemble. Si, après l'incision en V, les deux lambeaux sont trop distants l'un de l'autre pour pouvoir être amenés en contact, M. d'Ammon recommande de décoller les tissus du bord de l'orbite et des surfaces osseuses voisines, manœuvre après laquelle les deux segments de la paupière cèdent avec plus de facilité aux tractions qu'on exerce sur eux pour en affronter les bords. On doit, dans le dernier cas, diriger les pansements de telle sorte que les parties détachées soient comprimées contre les os sous-jacents, afin d'en solliciter le recollement. La cicatrisation achevée, on procède à l'extirpation du lambeau fixé à l'œil. Pour cela, les paupières ayant été convenablement écartées, on saisit le fragment avec des pinces, et on le détache avec le bistouri ou des ciseaux. Le but de l'inventeur de cet ingénieux procédé a été d'éviter la présence simultanée de deux plaies, l'une à la paupière, l'autre au globe. Comme, après la première opération, les bords en coaptation des lambeaux antérieurs sont accolés à la peau du lambeau postérieur ou oculaire, et qu'après la seconde, la région excoriée du bulbe se met en contact avec la face interne d'un voile cicatrisé, la formation d'adhérences nouvelles devient presque impossible. Ces résultats ont été constatés par M. d'Ammon, par le professeur Riberi, et par quelques autres chirurgiens dans des opérations entreprises avec réussite.

Procédé par double étranglement de M. Pétrequin. On conduit derrière l'adhérence une aiguille munie d'un fil double, de telle sorte qu'on puisse simultanément effectuer deux ligatures. On serre la première assez mollement, du côté de la paupière, pour n'opérer la section qu'à la longue ; on étreint fortement la seconde, du côté du bulbe, afin de couper bientôt la bride. On a de cette manière, sur l'œil, une plaie déjà fort en voie de cicatrisation, avant qu'aucune surface soit encore mise à nu sur la paupière, la ligature y étant occupée à diviser le lien morbide. Quant au moignon, très-exigu, qui se trouve compris entre les deux fils, il est inapte, par sa nature, à contracter aucune adhérence ;

dépourvu de vitalité, par suite de l'étranglement qu'il subit, il est destiné à tomber en s'atrophiant. Les brides sont-elles très-épaisses, on en effectue la section en plusieurs temps, et l'on pénètre chaque fois à une plus grande profondeur. M. Pétrequin immobilise, en même temps, l'œil par une compression méthodique, qui le met à l'abri de l'impression des agents extérieurs, prévient les mouvements de cet organe et ceux des paupières, et s'oppose au tiraillement des brides et à leur rupture trop rapide.

Procédé de M. Hays.—Ce praticien divise l'adhérence, passe, avec des aiguilles courbes, un certain nombre de fils à travers les deux bords de la plaie de la conjonctive oculaire, en rapproche très-exactement les lèvres et les réunit par la suture, de manière à obtenir une cicatrisation par première intention. C'est ainsi qu'il paraît être parvenu à triompher d'un symblépharon, qui, depuis huit années et par suite et de l'extirpation d'un ptérygion, soudait la paupière inférieure au globe, les mouvements de cet organe ne pouvant s'exécuter du nez à la tempe.

Procédé de M. Arlt.—Ce mode opératoire, qu'on a encore attribué à Ryba et au professeur Laugier, consiste à mettre en contact le globe oculaire, séparé des brides cicatricielles, avec la face cutisée du lambeau formé de ces mêmes brides et qu'on tient rabattu sur la face interne de la paupière.

L'opération suivante, pratiquée par M. Arlt, donnera une juste idée de son exécution. Il s'agit d'un malade porteur d'un symblépharon qui s'étendait du voile inférieur à la sclérotique et à la partie adjacente de la cornée.

Armé d'une aiguille à suture, M. Arlt fit pénétrer un fil derrière l'adhérence, près la portion inférieure du limbe kératique. Soulevée par ce fil, la bride fut détachée, avec le bistouri, de la cornée d'abord, puis de la sclérotique. Le lambeau obtenu fut saisi avec des pinces et traversé d'avant en arrière, sur chacun de ses bords et près de son extrémité supérieure, par les deux chefs d'un fil de soie, deux aiguilles ayant été affectées à cet usage. Le reste de la manœuvre consista à enrouler, de haut en bas, la fausse membrane, de telle sorte que la face, naguère antérieure, devînt postérieure, c'est-à-dire tournée contre le globe oculaire ; l'enroulement fut effectué par des tractions sur les deux chefs du fil, auxquels on fit traverser toute l'épaisseur de la paupière, à sa base, percée d'arrière en avant par les aiguilles. Ces deux chefs furent noués sur un petit coussinet de toile qu'on plaça sur la peau du voile inférieur, vers l'arc correspondant de l'orbite. La ligature fut retirée au bout de trois jours.

Procédé de M. Brulet (de Dijon).—Cunier attribue la priorité de cet expédient à Himly, qui finit, dit-il, par renoncer à son emploi.

Quand un conduit n'existe pas derrière la cicatrice qui constitue le symblépharon, le docteur Brulet enseigne de pratiquer, au préalable, un canal artificiel. Pour arriver à ce but, il traverse, avec une aiguille lancéolée, la base de l'adhérence, parallèlement à la direction de la gouttière palpébrale ; un fil de plomb, réuni par ses extrémités en forme d'anneau, remplace l'aiguille ; il est laissé à demeure deux ou trois semaines, c'est-à-dire jusqu'à ce que le trajet soit cicatrisé. L'on a soin, durant ce laps de temps, de lui imprimer chaque jour quelques mouvements de droite à gauche et de gauche à droite. Lorsque la

fistule calleuse présente des conditions de persistance qui conduisent à faire penser qu'elle ne se bouchera plus, on détruit le symblépharon, en le coupant dans la partie qui limite en avant le canal artificiel.

Appréciation.—Les auteurs des procédés qui viennent d'être décrits ont mis en avant des faits de guérison pour en démontrer l'excellence. Ces succès se sont-ils maintenus ? Il y a lieu d'en douter, pour un bon nombre, au moins, ce qui infirme singulièrement l'efficacité de beaucoup d'entre eux.

M. Sichel considère le procédé d'Amussat comme frappé d'une stérilité radicale. « Je l'ai vu échouer, dit-il, malgré de longs et de persévérants efforts, entre les mains de son inventeur, chez un malade que je lui avais confié, parce qu'il avait émis un pronostic favorable, alors que le mien était absolument négatif. »

Quelques documents extraits du *Bulletin de thérapeutique* (tome LII, page 326), édifieront le lecteur sur le compte du procédé qu'on attribue généralement à M. Arlt. « M. Laugier, y est-il dit, s'est rencontré avec ses prédécesseurs dans l'énoncé des principes et dans l'exécution. Mais ce qui importe beaucoup plus qu'une question de priorité, c'est de savoir le résultat définitif de cette opération. Le malade de M. Jarjavay paraissait, sinon guéri, au moins amélioré, après un mois. De même, dans l'opération pratiquée par M. Laugier, et dont ce chirurgien a communiqué les détails à l'Académie des sciences, l'opération avait été suivie de succès ; l'œil avait recouvré ses mouvements. Dans une autre opération pratiquée cette année par M. Maisonneuve, d'après ce procédé, le résultat immédiat fut aussi complet pendant plus d'un mois. Mais, à ces succès momentanés, nous avons malheureusement à opposer autant de récidives sur les mêmes malades. Revu, en 1856, à Bicêtre, par M. le docteur Vautrin, l'œil gauche du malade de M. Jarjavay était réuni à la paupière inférieure par une bride, large d'un demi-centimètre à la base, et dont le sommet, un peu plus étroit, s'insérait au-dessous de la cornée. Quant au malade de M. Laugier, la guérison ne s'est pas maintenue ; les adhérences se sont reformées, et la gêne de la vision est redevenue aussi grande qu'avant l'opération. Même récidive chez le malade de M. Maisonneuve.» Une réussite, due à ce procédé et qui ne s'était pas démentie au bout de trois mois, a été plus récemment annoncée par M. Warlomont[1].

Le procédé de Himly ou du docteur Brulet paraît avoir également fourni de cruels mécomptes. « M. Brulet, dit Cunier[2], cite deux succès. Ne s'est-il pas trop hâté de les publier ? N'aurait-il pas à s'adresser le reproche que nous nous sommes fait lorsque nous avons recherché les opérés avec lesquels nous avions obtenu, par la division combinée avec la cautérisation, une amélioration tellement considérable de la difformité, que M. Burggraeve s'empressa de la signaler comme un succès ? De ces succès et de quelques autres non moins encourageants, il ne subsiste presque plus rien. Dès que le travail de M. Brulet nous a été connu, nous avons essayé sa méthode ; le résultat définitif a été nul, absolument nul. »

[1] *Journal de médecine*, etc., de Bruxelles, mars 1860. *Annales d'oculistique*, t. XLIII, p. 99.

[2] *Annales d'oculistique*, t. XXIV, p. 188.

Le procédé de M. Hays ne me paraît fructueusement applicable qu'aux brides simples et étroites. Je pense avec le docteur Vautrin[1] que ce n'est guère que dans les cas légers que le procédé de M. Pétrequin présente des chances sérieuses de réussite.

Il résulte de ces considérations que la chirurgie ne nous offre encore aucun élément curatif digne d'être recommandé avec confiance contre les symblépharons étendus et accompagnés surtout d'une soudure intime au cul-de-sac oculo-palpébral. Les opérateurs devront se pénétrer des avantages et des inconvénients inhérents aux principaux procédés connus, et en diriger l'application suivant les conditions pathologiques qu'ils ont à combattre et les chances les plus probables de réussite.

DU SYMBLÉPHARON AU POINT DE VUE DE LA PROTHÈSE OCULAIRE.—J'ai été souvent consulté par des sujets porteurs d'un moignon compliqué de symblépharon, et qui désiraient approprier l'organe perdu à l'application d'un œil artificiel. La règle suivante me paraît devoir être suivie dans les cas de ce genre. Existe-t-il un espace quelconque derrière la bride, du côté du repli rétro-tarsien, coupez-la et faites immédiatement porter un œil d'émail pour prévenir la reproduction de l'adhérence. Celle-ci s'étend-t-elle vers le cul-de-sac, de telle sorte qu'un stylet ne peut glisser derrière elle, il faut la respecter, et c'est à l'artiste de combiner son travail en conséquence. (Voy. *Œil artificiel.*) Il est vrai que, dans les premiers temps, la disparition de l'obstacle rend la prothèse exécutable, sans qu'on ménage une échancrure à la pièce, mais celle-ci est graduellement chassée, à mesure que la bride se reforme d'arrière en avant, et l'émail finit par ne pouvoir plus être logé dans l'orbite.

Le 21 juillet 1858, M. Legouest présenta à la Société de chirurgie un militaire auquel il avait pratiqué une blépharoplastie pour détruire un symblépharon partiel et placer un œil artificiel. On lit dans la *Gazette des hôpitaux* (n° du 3 août 1858) : « Le procédé suivi a consisté à plonger un bistouri, d'avant en arrière, dans l'épaisseur de la cicatrice, qui fut parcourue par l'instrument dans toute sa profondeur, au-dessous de la paupière supérieure, et à tailler deux lambeaux, l'un externe, l'autre interne, constitués tous deux par moitié de l'épaisseur de la bride cicatricielle et par une portion de la conjonctive empruntée au moignon de l'œil. Les deux lambeaux, appendus verticalement à la face postérieure de la paupière, furent relevés l'un vers l'autre, appliqués par leur surface saignante sur la paroi interne du voile palpébral, dans l'espace nouvellement formé par la restitution de son extensibilité, et maintenus en place au moyen de bourdonnets de charpie introduits dans la cavité orbitaire, en assez grande quantité pour faire bomber la paupière. L'indocilité du malade ne permit pas, comme l'opérateur se le proposait, de réunir par la suture les bords de la perte de substance de la conjonctive oculaire qui avait fourni une partie des lambeaux ; néanmoins, un mois après l'opération, la cavité conjonctivale restaurée put recevoir un œil artificiel et le contenir sans douleur, sans gêne et avec soli-

[1] E. Vautrin, *De l'adhérence anormale des paupières entre elles et avec le globe de l'œil*, Thèse inaug. Paris, 1856.

dité. Cet œil, aujourd'hui, trois mois après l'opération, est devenu trop petit, et sera remplacé par un autre plus gros et plus en rapport avec la laxité des paupières. »

SECTION V.

DE LA CHROMHYDROSE ET DE QUELQUES AUTRES ALTÉRATIONS DES PAUPIÈRES.

Article 1.—Chromhydrose et éphydrose palpébrales.

La chromhydrose ou *chromocrinie* ne figure encore dans aucun traité d'ophthalmologie. Quelques cas fort rares de cette bizarre altération ont été observés en Angleterre, en Irlande et ailleurs ; Brest, toutefois, semble le lieu où elle se développe plus particulièrement. A quelle influence cette ville doit-elle ce fâcheux privilége ? Ce problème n'a point encore été résolu ; il y a là, il faut en convenir, quelque chose de mystérieux, qui excite vivement aujourd'hui l'attention du corps médical. M. Leroy de Méricourt, professeur à l'école de médecine navale de Brest, a décrit le premier la chromhydrose et a fait à cet égard une communication à l'Académie impériale de médecine (séance du 31 août 1858). L'altération consiste dans la sécrétion d'une matière colorante accidentelle à la surface de la peau ; elle se loge, sous forme d'une poussière très-ténue, dans les sillons aréolaires et dans les plis du tégument externe. Un linge blanc, mis en rapport avec la tache, se colore d'une nuance pareille ; le linge est-il imbibé d'huile, la substance colorante est entraînée, mais ne tarde pas à se reproduire. L'analyse chimique a démontré dans cet enduit la présence du carbone et du fer ; le chlore, tant à chaud qu'à froid, n'a aucune action sur lui. La chromhydrose, dans la majorité des cas, se localise aux paupières inférieures ; elle peut envahir les deux supérieures, une partie du front, des joues et s'associer à des taches analogues sur d'autres régions de l'économie. Le plus communément, une teinte noire ou d'un bleu foncé s'étend graduellement à partir de l'angle interne ; son intensité est sujette à varier ; elle est parfois assez foncée pour simuler l'application d'une couche de noir de fumée. Ce phénomène ne s'est montré jusqu'à ce jour que chez des filles ou de jeunes femmes (de 16 à 32 ans), presque toutes chlorotiques et hystériques ; M. de Méricourt l'envisage comme une expression symptomatique d'une perturbation générale causée par la diminution ou la suppression du flux mensuel ; il y a lieu de penser, d'après lui, qu'on a affaire à une sécrétion anormale de pigment accidentel provenant de la matière colorante du sang. La lésion une fois établie peut se perpétuer des années. Son traitement n'est soumis encore à aucune règle. M. de Méricourt recommande les expédients capables de régulariser la menstruation et de favoriser la circulation de la peau. M. Hardy, qui a également observé la chromocrinie à Brest, se demande si l'on ne retirerait

pas quelques bénéfices de l'emploi local des solutions d'alun, d'extrait de saturne, de tannin ou des pommades mercurielles.

A Paris, la chromhydrose n'a pas fait fortune dans quelques sociétés médicales ; à l'inverse des prophètes, a dit un savant et spirituel confrère, M. Fonssagrives, elle a eu un sort moins rigoureux chez elle que hors de son pays. On a supposé une supercherie chez les personnes pourvues de cette coloration, et tout récemment encore (28 mai 1861), l'Académie de médecine a refusé l'envoi du travail de M. de Méricourt à son comité de publication. Nous ajouterons que, depuis lors (juin 1861), M. Ch. Robin a saisi l'Académie d'une communication qui aboutit aux conclusions suivantes : 1° La substance colorante, qui constitue la chromhydrose, n'est point étrangère au corps humain. Il y a lieu de la rapprocher de la matière des urines bleues appelée *cyanourine* par M. Braconnot. Celle-ci se dépose également à l'état de granules ou corpuscules solides, au fond des vases contenant l'urine, en laissant toutefois à celle-ci une coloration d'un brun verdâtre ou bleuâtre. 2° C'est de l'orifice des glandes sudoripares qu'on voit sourdre les gouttelettes noires, qui se sèchent bientôt à la surface de la peau des paupières et des joues à la manière d'un vernis. On peut opposer à ces conclusions celles d'un rapport adressé par M. Béhier, le 10 juillet 1861, à la société médicale des hôpitaux, au nom d'une commission chargée d'examiner une dame expédiée à Paris par M. Leroy de Méricourt, comme offrant un spécimen authentique de chromocrinie. « Si tous les exemples de chromhydrose, dit M. Béhier, répondent à celui qui nous avait été envoyé comme type, on peut dire, à ce qu'il semble, que la réalité de l'existence de cette maladie n'est certainement pas encore bien établie. »

Demours mentionne une disposition qui lui paraît être, à tort d'après nous, une transsudation de la matière des glandes de Meïbomius partiellement détournée de ses couloirs naturels et passant à travers les pores du tissu cutané des paupières. « Il y a, dit cet auteur[1], une espèce d'exsudation de matière sébacée jaunâtre qui se rencontre très-rarement ; je ne crois pas qu'elle ait encore été décrite. La peau en est couverte entièrement, à trois lignes environ de la marge de la paupière inférieure, et à une ligne de celle de la paupière supérieure. On dirait que cette portion de la peau a été exposée à une fumigation résineuse. Cette cire est très-tenace et résiste aux lotions, même d'eau chaude, qui enlève aisément la chassie commune.» L'auteur ajoute que cette espèce d'affection, qui attaque ordinairement de jeunes personnes, est opiniâtre et ne demande pas de traitement.

M. de Graefe a signalé, sous le nom d'éphydrose palpébrale (*Schweisskrankheit*), la production sur la paroi externe des paupières, et plus particulièrement du voile supérieur, d'une couche de liquide qui se régénère aussitôt qu'il a été essuyé. M. de Graefe y voit une hypersécrétion locale des glandes sudorifères. Les causes de cette altération, fort exceptionnelle d'ailleurs, sont peu connues. Les onctions avec une pommade de goudron se sont montrées utiles dans un cas de ce genre.

[1] Demours, *loc. cit.*, t. I, p. 89.

Article 2.—Alopécie, canitie et phthiriasis des cils.

On désigne sous les noms d'*alopécie des cils*, de *ptilosis*, de *madarose ciliaire*; l'absence partielle ou totale des cils. Elle est temporaire ou permanente.

La madarose temporaire est habituellement occasionnée par des inflammations du bord libre des paupières, avec engorgements, indurations, etc., de cette partie des voiles palpébraux. Couverts de croûtes, d'obstacles divers, gênés dans leur évolution, les cils ne peuvent s'échapper du sol qui les fournit, et l'éruption n'a lieu que quand la cause qui la contrariait a disparu. Il en est ainsi de certaines plantes enfoncées sous la terre, lorsque celle-ci a été desséchée par un soleil ardent, et qui en surgissent, dès qu'une pluie a détrempé la croûte terreuse qui les recouvrait.

Les madaroses permanentes peuvent être le résultat d'une blépharite ciliaire associée à de longues suppurations du bord libre, à des ulcères ichoreux qui l'ont profondément corrodé, à des furoncles qui y ont souvent pris naissance; parfois encore cet accident est engendré par des brûlures, par la variole, par des influences, quelles qu'elles soient, qui ont radicalement détruit les organes générateurs des cils. J'ai vu certains sujets porteurs de belles rangées de poils ciliaires, qui étaient brusquement interrompues, en un ou plusieurs points, par un manque complet de ces poils dont la destruction était due à l'invasion de pustules varioliques. L'alopécie des cils peut s'associer à une alopécie générale. Des émotions morales ont quelquefois amené, dit-on, ce résultat, causé, dans d'autres cas, par une syphilis constitutionnelle. Y a-t-il chute de cils, par suite d'une affection aiguë, d'une fièvre adynamique ou ataxique des anciens auteurs, ces appendices repoussent presque toujours à une époque plus ou moins éloignée de la maladie.

La canitie ou blancheur des cils est communément l'effet de la vieillesse. Bornée à toute la rangée de ces poils ou à quelques-uns seulement, cette disposition peut être congénitale. Une femme, qui a fréquenté mes consultations cliniques, présentait une teinte blême sur la moitié supérieure de la joue droite, sur la partie médiane des paupières inférieure et supérieure et sur la portion adjacente de la région frontale. Les cils, et le segment du sourcil par lesquels cette plaque était interrompue avaient une coloration d'un blanc grisâtre, tandis que le reste de ces poils était d'un beau noir. Cette femme, ayant appliqué longitudinalement sa main droite sur la région décolorée, celle-ci en fut exactement couverte. Or, elle prétendit qu'elle cheminait, lors des événements de 1848, sur les bords du canal Saint-Martin, quand un homme armé la menaça de la jeter à l'eau. « Je suis perdue! » s'écria-t-elle en portant la main à la figure; on constata le lendemain que la partie touchée avait subi la mutation indiquée. Bien que de tels documents ne doivent être acceptés qu'avec réserve, j'ajouterai que deux personnes qui accompagnaient cette femme attestèrent la vérité de ses assertions.

Une dame, dont parle Demours, était enceinte de six mois et demi, quand elle entendit tomber et crier l'un de ses enfants. La vive émotion qu'elle éprouva

lui fit blanchir à l'instant même les cils du côté droit. L'enfant qu'elle portait cessa subitement de remuer ; onze jours après, elle fit une fausse couche.

Le *pediculus ferox pubis*, qui s'incruste profondément dans les tissus, peut se loger au bord libre des voiles palpébraux et entretenir une blépharite opiniâtre. « Il s'engendre, dit Guillemeau, par gourmandise, saleté, ordures, ou mauvais régime de vivre, de petits poux larges, qui molestent le poil des paupières. » On a encore rencontré sous ces voiles des vers qui y prenaient de l'accroissement et donnaient parfois lieu à des accidents graves. Un malade, dont parle M. Velpeau, présenta six énormes asticots logés entre la caroncule et l'extrémité interne de la paupière supérieure. Des parasites de ce genre occasionnèrent de tels désordres dans l'orbite, chez un homme qui s'était endormi près de Montfaucon, qu'on crut d'abord à une dégénérescence cancéreuse.

TRAITEMENT.—La dépilation momentanée, qui dépend d'une blépharite ciliaire, ne réclame d'autre médication que celle de cette derniere maladie. Je regarde comme plus nuisibles qu'utiles les applications spiritueuses et toniques qu'on a recommandées pour hâter la reproduction des cils. Les ressources propres à ombrager les yeux, à empêcher le clignement continuel, sont les seules à notre disposition contre les madaroses qui dépendent de la destruction des racines des cils ; l'art ne connaît aucun moyen d'en effectuer la régénération. Dieffenbach, il est vrai, a tenté de forer obliquement, avec une aiguille, un petit canal étroit à travers le bord libre, pour y implanter ensuite des bulbes ciliaires garnis de leurs appendices, bulbes nouvellement arrachés et conséquemment doués d'une grande vitalité, mais de tels essais ne paraissent pas avoir été suivis de résultats sérieux. Le conseil qui a été donné d'appliquer un enduit de couleur noire, le long de la marge palpébrale, est loin d'ajouter aux grâces de la physionomie, ne saurait soulager le malade et peut déterminer des érythèmes et d'autres irritations cutanées.

La phthiriase des cils guérira habituellement avec facilité par des soins de propreté et l'intervention de quelques topiques mercuriels.

Article 3.— Epicanthus ou épiblépharon.

Le professeur d'Ammon est le premier qui décrivit l'épicanthus et indiqua la manière de le guérir. Depuis qu'il le fit connaître, il a été observé par tous les oculistes. Il consiste dans un repli cutané, qui procède tantôt des deux côtés de la racine du nez, tantôt d'un côté seulement, ce qui est plus rare. Disposé de telle sorte qu'il est libre par ses deux faces, l'une antérieure, l'autre postérieure, ce repli, en forme de croissant, dont les cornes embrassent la paupière supérieure et la paupière inférieure, masque la caroncule, les points lacrymaux et une portion plus ou moins considérable de la région correspondante du globe oculaire. Toutefois, il ne dépasse pas habituellement de beaucoup l'angle interne. Nous rencontrons fort souvent l'épicanthus à l'état rudimentaire. Il suffit, dans ce cas, pour en exagérer les dimensions, d'exécuter quelques tractions, de dedans en dehors, sur le tégument externe des voiles palpébraux.

L'épicanthus n'offre par lui-même aucune gravité, mais il peut devenir in-

commode, quand il existe à un certain degré de développement. Dans cette circonstance, en effet, il s'oppose au libre jeu des paupières et gêne plus ou moins la vue, suivant l'ampleur de l'obstacle qui empêche parfois les rayons lumineux de pénétrer au fond de l'œil, dans les mouvements de rotation de cet organe en dedans. La face des individus ainsi affectés rappelle assez, d'après M. d'Ammon, la physionomie des Kalmoucks. Dans plusieurs des cas observés, le nez était épaté et sa racine beaucoup plus large et plus aplatie que dans l'état normal. On a vu cette difformité compliquée de ptosis, de strabisme interne et même d'atrophie du globe.

Tel est l'épicanthus interne. Qu'il soit double ou monoculaire, si vous soulevez, sur la racine du nez, un pli vertical du tégument externe, aussitôt l'épicanthus s'efface, par suite de la tension que vous imprimez à la peau du grand angle, qui n'était généralement exubérante et flasque que parce qu'elle ne trouvait pas, dans une saillie suffisante des os du nez, son soutien normal.

Cette difformité, ainsi constituée, est congénitale. Habituellement unilatéral, l'épicanthus, accidentel ou acquis, auquel M. d'Ammon a plus récemment donné le nom d'*épicanthis*, est le plus constamment le résultat de plaies qui ont suppuré et ont donné lieu à des brides, à des cicatrices entraînant vers elles la peau du grand angle, sous forme d'un soulèvement valvulaire, presque toujours dénué de cette régularité qu'offre l'épicanthus naturel. Mademoiselle Leprince, l'une de mes malades, portait à l'œil gauche un ectropion inférieur et un épicanthus, par suite d'une affection charbonneuse qui, dans son enfance, avait envahi la joue de ce côté et avait nécessité des cautérisations énergiques. Le sac anormal se remplissait continuellement de mucosités et de larmes.

Chez un sujet cité par le docteur Sichel, une valvule cutanée, semi-lunaire et verticale, couvrait à chaque œil la commissure palpébrale externe; les deux plis s'effaçaient, lorsqu'on tendait vers les tempes les téguments des paupières et de leur voisinage. M. Sichel attribua à un vice de conformation congénitale cette anomalie qui ne put qu'augmenter plus tard sous l'influence des contractions des muscles de la face. Il est digne de remarque que la difformité devenait visiblement plus saillante, toutes les fois que ces contractions se montraient plus énergiques. Tel est l'épicanthus externe, qui n'a été observé que très-rarement et pour lequel il ne me paraît pas qu'on ait jamais eu recours à un traitement chirurgical. On comprend, d'ailleurs, que des suppurations engendrées par la variole, des érysipèles, etc., puissent également le faire naître.

TRAITEMENT.—L'opération que M. d'Ammon a instituée sous le nom de *rhinoraphie* est destinée à porter remède à l'épicanthus double ou bi-oculaire. Il ne faut en faire usage que quand l'exubérance cutanée est assez gênante pour constituer une infirmité véritable, phénomène tellement exceptionnel que la rhinoraphie n'a été mise en pratique que par quelques rares oculistes.

Manuel opératoire.—On soulève verticalement, sur la racine du nez, un fragment de peau assez considérable pour effacer les deux croissants anormaux; engagé entre les branches des pinces à entropion, celles de Himly, par exemple (Pl. IV, fig. 7), ou celles de Graefe (même planche, fig. 8), ce repli est retranché avec de forts ciseaux, d'où une plaie ovalaire et verticale. Puis, les deux

lèvres de la solution de continuité sont réunies par la suture entortillée et soutenues plus tard par des bandelettes agglutinatives. Elle ne tarde pas à guérir et à être remplacée par une cicatrice linéaire.

Dans un cas d'épicanthus interne uni-oculaire, qui parut assez développé pour réclamer les secours de la chirurgie, Blasius saisit le repli falciforme avec des pinces et le réséqua avec les ciseaux et le bistouri. La réunion de la plaie s'accomplit par première intention, et il n'en subsista qu'une cicatrice unie et peu visible. Cette tentative serait peut-être applicable aussi à certains épicanthus accidentels ; mais il faudrait se demander, au préalable, s'il y a des indications suffisantes d'y avoir recours et si l'on ne risque pas de substituer à une difformité une autre lésion plus choquante et plus incommode.

CHAPITRE III.

MALADIES DE LA MEMBRANE SEMI-LUNAIRE ET DE LA CARONCULE LACRYMALE.

SECTION I.

DE L'ENCANTHIS.

On a coutume de désigner par le terme collectif d'*encanthis* l'inflammation et les tumeurs, quelles qu'elles soient, de la caroncule lacrymale et du repli semi-lunaire qui l'avoisine. Celse emprunte cette expression aux Grecs ; nous la trouvons consignée dans Maître-Jan et dans tous les auteurs, tant anciens que modernes.

CARACTÈRES ANATOMIQUES ET PHYSIOLOGIQUES.—L'encanthis se présente sous trois formes principales : l'*encanthis inflammatoire*, l'*encanthis fongueux* et l'*encanthis malin*.

1° *Encanthis inflammatoire.*—Le gonflement de la caroncule lacrymale et du repli semi-lunaire, leur teinte d'un rouge sombre, les vascularités dont ils sont entourés, les douleurs que le malade y éprouve, notamment dans les mouvements d'occlusion de l'œil, de l'œdème aux paupières, l'augmentation des sécrétions glandulaires et muqueuses, tels sont les signes caractéristiques de la phlegmasie de la caroncule et du repli contigu. Elle se termine souvent par résolution au bout de quelques jours. Dans d'autres cas, elle passe à une suppuration plus ou moins abondante, qui peut avoir pour résultat la consomption partielle (*rhyas*) ou la destruction totale (*rhacosis*) de la caroncule lacrymale.

Cette maladie reconnaît fréquemment pour causes les influences susceptibles

de donner lieu à la conjonctivite catarrhale qui lui est souvent associée. Dans d'autres circonstances, et c'est ce qui arrive le plus communément, d'après Beer, l'encanthis inflammatoire est produit par l'introduction de petits corps étrangers dans la substance de la caroncule, ou entre celle-ci et la membrane semi-lunaire, et par des piqûres envenimées. La présence d'une chique, d'un dragonneau a été citée comme cause possible de la maladie qui nous occupe.

2° *Encanthis fongueux.*—Cette seconde variété, dont la marche est constamment chronique, se présente sous forme d'une végétation fongueuse, très-souvent pédiculée, et susceptible d'atteindre le volume d'une aveline, d'un œuf de pigeon et même des dimensions plus fortes. Elle cause le larmoiement, en bouchant les points lacrymaux ou en les éloignant de leur direction naturelle ; quand elle est parvenue à un certain degré de développement, elle fait saillie entre les paupières, dont elle empêche le rapprochement, d'où l'irritation de l'œil et celle de la tumeur elle-même, par l'impression des excitants extérieurs. Elle peut contrarier plus ou moins la vision, en empiétant sur la cornée et en obstruant, dans quelques cas, le champ de la pupille.

3° *Encanthis malin.*—Tous les auteurs ont appelé l'attention sur la dégénérescence cancéreuse de la caroncule, forme assez rare, d'ailleurs[1]. Nous en dirons autant de la télangiectasie de ce corps, altération dont le lecteur peut voir un beau dessin dans le grand ouvrage d'Ammon ; l'excroissance formée de plusieurs lobes, constitués eux-mêmes par des granulations d'un bleu foncé, se propage du nez à la tempe, gagne presque la bouche, et recouvre la plus grande partie du globe oculaire.

4° *Variétés diverses.*—Des productions pierreuses peuvent se développer dans la caroncule lacrymale (*encanthis calculeux* ou *lithique*). Parfois, quand on presse ce corps entre les doigts, on y trouve de petits graviers. Peut-être, a-t-on pris, dans quelques cas, des corps étrangers venus du dehors pour des calculs nés au sein même de l'organe. Nous mentionnerons aussi l'*encanthis mélanique*, dont Wardrop, Riberi et d'autres ont fait connaître des exemples. Une femme, citée par Middlemore, avait vu, depuis quelques années, une excroissance, de couleur noire, se développer sur le repli semi-lunaire d'un de ses yeux et se propager peu à peu sur le globe ; elle avait les dimensions d'un gros pois, à l'époque où elle fut enlevée, à l'aide d'une érigne et des ciseaux. L'on trouva que la masse mélanique était simplement déposée dans le tissu cellulaire sous-conjonctival ; la coloration pigmenteuse se dissipa par l'immersion de la tumeur dans l'esprit-de-vin. D'après Carron du Villards, l'encanthis mélanique, forme assez rare chez l'homme, est, au contraire, très-commune chez les chevaux, sur lesquels cet oculiste dit l'avoir plusieurs fois rencontrée. Nous ne la trouvons pas mentionnée dans le livre de M. Leblanc, bien que ce travail soit plus particulièrement con-

[1] Chez un homme âgé de trente-quatre ans, qui fut opéré, en 1840, par le docteur Placido Portal (de Palerme), la tumeur extirpée pesait, dit-on, une livre et demie environ, et était lardacée et cérébriforme ; le mal ne tarda pas à récidiver, et le sujet mourut. Consultez, pour les détails de cette observation, les *Annales d'oculistique*, 1er volume supplémentaire, p. 1.

sacré aux maladies de l'appareil de la vision chez le cheval. M. Leblanc, qui signale, au nombre des causes des fongosités de la caroncule, les contusions de cet organe, avance qu'elles sont surtout fréquentes sur les bœufs et les vaches, qui sont très-exposés aux coups de cornes.

TRAITEMENT.—Quelques applications résolutives pourront triompher de l'encanthis inflammatoire à ses débuts. Si la phlegmasie est très-intense, la médication des ophthalmies aiguës devient applicable. La tumeur vient-elle à s'abcéder, on donnera issue au pus à la faveur d'un coup de lancette. Il faudra rechercher, avant tout, si les désordres ne sont pas liés à la présence d'un corps étranger, et l'on en effectuerait, s'il y a lieu, l'ablation. Les réfrigérants et les résolutifs suffiront, presque constamment, ensuite pour dissiper avec rapidité l'inflammation.

Les procédés opératoires qu'on a proposés contre l'encanthis fongueux sont : 1° la cautérisation ; 2° la ligature ; 3° l'extirpation avec l'instrument tranchant.

Les végétations très-peu développées de la caroncule peuvent être consumées par quelques cautérisations avec la pierre infernale ; on doit, en général, lui préférer l'excision, sauf à réprimer, avec le nitrate d'argent, les végétations qui pourraient renaître. Quant aux poudres cathérétiques dont quelques auteurs veulent qu'on saupoudre l'excroissance, je crois qu'elles méritent peu d'être conseillées ; infidèles contre le mal sur lequel on les applique, elles enflamment l'œil, en étendant leur action sur des tissus non destinés à en subir l'influence.

C'est par la ligature, que Purmann délivra un malade d'une tumeur grosse comme le poing, et qui pendait sur la joue, supportée, à l'angle interne de l'œil gauche, par une racine étroite ; celle-ci fut ensuite touchée avec un bouton de feu. L'excision l'emporte encore de beaucoup sur la ligature, moyen fatigant, douloureux, qui agit lentement et exaspère l'inflammation locale, pendant la durée de son application.

Si l'excroissance est petite, et surtout si elle est pédiculée, son extirpation est chose facile ; une pince ordinaire et les ciseaux de Cooper, dont on dirige la convexité contre le bulbe, en feront prompte justice. L'opération est plus délicate et plus compliquée, quand la masse morbide, de dimensions considérables, est munie d'une large base et de racines étendues. Dans une observation relatée par le docteur Rouault[1], un encanthis bénin était sondé à la conjonctive, jusqu'au limbe kératique, et adhérait amplement, en outre, à la paroi interne de la paupière supérieure. Force fut, pour en effectuer l'ablation, de démasquer préalablement la tumeur par une incision verticale faite sur ce voile et qui s'étendit depuis la commissure interne jusqu'à l'arc orbitaire correspondant. Les anciens oculistes étaient très-partisans d'une ligature par laquelle ils traversaient ce genre de tumeurs pour en faciliter l'extirpation. L'on préfère généralement aujourd'hui les pinces ordinaires et les pinces à griffes. Il sera souvent très-commode de se servir alternativement des ciseaux et du bistouri. L'aide, placé debout derrière le patient, se chargera de fixer et la paupière supérieure

[1] *Union médicale*, année 1854, p. 31.

et l'inférieure. Il ne saurait être ici question de ménager en plus ou en moins la caroncule, laquelle est comprise dans la masse totale de la dégénérescence ; tout doit être enlevé, en respectant le plus possible le globe, les conduits lacrymaux et la commissure interne. Si l'hémorrhagie consécutive dépassait les bornes ordinaires, on chercherait à l'arrêter par le tamponnement avec de la charpie, ou par le perchlorure de fer. Chez un ecclésiastique, dont parle Pellier, un accident de ce genre, à la suite de l'extirpation d'un encanthis fongueux d'un fort volume, faillit mettre le malade au tombeau.

Il est une circonstance dont il importe que les chirurgiens soient avertis, pour qu'ils s'efforcent de la prévenir, autant que possible ; c'est qu'après l'ablation du corps morbide, le tissu inodulaire, qui lui succède, peut créer, entre la paroi interne de l'orbite et l'œil, des connexions telles que ce dernier demeure comme bridé en dedans, ses mouvements d'abduction devenant bornés, parfois même impossibles.

S'il s'agissait d'extirper un encanthis cancéreux, on se conduirait suivant les principes indiqués ci-dessus. L'ablation effectuée, on recherche, avec le petit doigt porté au fond de la plaie, s'il n'existe pas en ce point des parties indurées, et, dans ce cas, l'on procède immédiatement à leur extirpation, à l'aide des ciseaux courbes et des pinces. Il est aussi très-important, dans le traitement consécutif, de détruire, avec l'instrument tranchant et les caustiques, toutes les productions qui pourraient inspirer quelque crainte.

SECTION II.

TRICHIASIS DE LA CARONCULE LACRYMALE.

Albinus a parlé d'un poil né sur la caroncule lacrymale, et pourvu de dimensions telles qu'il entretenait une ophthalmie très-aiguë, que l'on avait combattue par des émissions sanguines, des collyres de toutes sortes, les drastiques et même les cautères. Albinus vit la production pileuse et l'arracha, ce qui fit cesser tous les accidents. Chez un malade de Weller, deux poils caronculaires se reproduisirent après avoir été extirpés deux fois, et ne reparurent plus après la troisième avulsion.

Observation CI [1].—Madame C.. ..., demeurant à Paris, rue Rousselet, femme d'une cinquantaine d'années, brune, forte, d'une haute stature, d'un tempérament sanguin, vint à mon dispensaire le 28 février 1846. Un larmoiement dont elle se plaignait, à l'œil gauche, durait depuis dix-huit mois environ; la conjonctive était injectée, notamment vers le grand angle. Plusieurs praticiens lui avaient prescrit des collyres astringents qui n'avaient apporté aucune amélioration à son état. Je ne sais sous l'influence de quelle inspiration je m'armai d'une loupe; la cause de la maladie, que je vis parfaitement en-

[1] Ch. Deval, *Larmoiement chronique déterminé par un développement de poils sur la caroncule lacrymale.* (*Gazette médicale*, année 1847, p. 828.)

suite à l'œil nu, apparut soudainement à mes regards. Quatre ou cinq poils blancs, fins, lanugineux, étaient implantés sur la caroncule lacrymale; inclinés vers l'œil, ils le brossaient sans cesse, d'où un épiphora continuel. Je les arrachai avec la pince à trichiasis, ce qui parut amener un soulagement sensible; puis j'ordonnai un collyre de sulfate de zinc. Plus tard, je revis la malade, et je lui enlevai encore deux ou trois poils logés de même. Comme elle ne se présenta plus à mes consultations publiques, je fus fondé à croire que la guérison avait couronné mes tentatives.

La disposition pilogène de cette femme est chose ici digne de remarque. Elle porte ou pourrait porter moustaches, car elle a contracté l'habitude de couper ou d'arracher de temps à autre les poils qui viennent envahir sa figure. Lors d'une affection de poitrine, pour laquelle elle me dit avoir reçu les soins de M. le docteur Pidoux, elle négligea ce point essentiel de sa toilette, et devint, suivant son expression, effrayante à voir. « Elle a de la barbe jusque dans les yeux, » dit, d'un air narquois, un jeune étudiant qui assistait à la consultation.

Ne pourrait-on pas conclure de ce fait que les larmoiements qui surgissent chez les individus, dont le système capillaire est doué d'une grande énergie, peuvent quelquefois dépendre du développement excessif des poils courts, déliés et imperceptibles, dans l'état ordinaire, qui garnissent la caroncule lacrymale, et que, dans des conditions pareilles, le chirurgien attentif ne doit point oublier de porter son investigation sur cet organe ?

CHAPITRE IV.

MALADIES DE L'APPAREIL LACRYMAL.

SECTION I.

MALADIES DES ORGANES SÉCRÉTEURS DES LARMES (DACRYADÉNITE, INDURATIONS BÉNIGNES ET MALIGNES, FISTULES DE LA GLANDE LACRYMALE, DACRYOPS, LARMOIEMENT).

Si nous sommes journellement consultés pour des altérations ayant leur siége dans les organes excréteurs des larmes, celles des organes générateurs de ce fluide ne se présentent que très-exceptionnellement à notre observation et sont généralement d'une symptomatologie fort obscure.

Je n'ai jamais diagnostiqué une inflammation franche de la glande lacrymale (dacryadénite) ; je ne l'ai vue jamais non plus diagnostiquer dans une clinique ophthalmologique. La dacryadénite, a-t-on dit, peut être aiguë ou chronique. On a indiqué, comme traits principaux de la dacryadénite aiguë, qui peut, d'ailleurs, être occasionnée par une contusion, un refroidissement, etc.,

la présence d'une tuméfaction progressive au-dessus de l'angle externe de l'œil. Le sourcil est soulevé vers son extrémité temporale; la conjonctive est injectée; le tissu cellulo-adipeux de l'orbite participe plus ou moins à la souffrance du corps glanduleux; l'œil est sec (xérophthalmie); le sujet éprouve de la tension et des douleurs lancinantes dans la région compromise. Si la maladie n'est pas arrêtée dans son développement, le globe est poussé en avant et refoulé en même temps vers l'angle interne. Elle peut se terminer par résolution ou par suppuration, condition dans laquelle de la fluctuation se manifeste dans la tumeur, le pus s'échappant ensuite, tantôt vers le grand pli correspondant de la conjonctive, tantôt à travers la paroi cutanée du voile supérieur. La forme chronique de la dacryadénite a été plus particulièrement notée chez les sujets strumeux. Un gonflement indolent de la glande et un œdème, qui surgit de temps à autre à la paupière supérieure, la caractérisent. Parfois, en soulevant ce dernier voile, on constate par la vue et surtout par le toucher une saillie constituée par la glande accessoire (page 34).

En extirpant le globe, dans des cas d'affections cancéreuses, on a trouvé la glande lacrymale augmentée de volume et squirrheuse. On a encore cité des exemples dans lesquels la dégénérescence était bornée à la glande seule, d'où la nécessité d'en entreprendre isolément l'ablation. Dans la plupart des faits relatés, y avait-il squirrhe véritable, ou bien engorgement chronique, hypertrophie ou induration simple? L'admission de ces dernières conditions me paraît infiniment plus probable[1].

La fistule de la glande lacrymale (fistule lacrymale vraie) a été notée comme conséquence possible de la dacryadénite suppurative. Cette forme morbide très-rare n'est point décrite dans les anciens auteurs; Ad. Schmidt et Beer en firent connaître les premiers quelques observations cliniques et en indiquèrent le traitement chirurgical; elle a trouvé place dans les écrits plus récents de Chelius, Jüngken, Rosas, etc. Elle consiste dans un conduit accidentel qui aboutit, d'une part, à la gland elle-même, et d'autre part, à la face externe de la paupière supérieure, vers l'angle temporal de l'œil. Le plus souvent, l'orifice extérieur est tellement ténu qu'il est à peine visible; par là se fait un suintement de larmes qui humectent la face cutanée de la paupière, de manière que le malade y porte de temps en temps la main ou son mouchoir, pour essuyer ce voile.

On a rapporté des cas de lithyase, d'hydatides, de kystes de la glande lacrymale. Le dacryops est considéré par Benedict comme le résultat de la dilatation d'un conduit excréteur de la glande lacrymale; il serait ainsi à ce canal ce que la grenouillette est à l'un des conduits de Warthon. Je crois plutôt que le dacryops n'est qu'un kyste à l'intérieur duquel aboutissent un ou plusieurs des conduits excréteurs de la glande lacrymale. Il offre une protubérance globuleuse située dans la région de ce corps glanduleux; la pression la vide habituellement du côté de la face interne de la paupière supérieure; l'augmentation de la poche cystique, sous l'influence du larmoiement, a été considérée comme son sym-

[1] Voir, pour un cas d'*hypertrophie congénitale de la glande lacrymale*, les *Annales d'oculistique*, t. XXIII, p. 145.

ptôme caractéristique. Dans le *dacryops fistulosus*, un pertuis, parfois infundibuliforme, et livrant passage à des larmes pures, s'ouvre à l'extérieur, sur la paroi cutanée du voile supérieur.

On désigne généralement sous le nom d'*épiphora* le larmoiement actif qui s'associe à certaines ophthalmies et accompagne toujours la présence d'un corps étranger dans l'œil ; le *stillicidium lacrymarum*, ou larmoiement passif, dérive d'un obstacle au cours des larmes dans le conduit lacrymo-nasal. Il y a, dans l'un, hypersécrétion du fluide ; dans l'autre, ce dernier, versé physiologiquement au-devant du globe, n'est qu'insuffisamment absorbé. Une certaine quantité de sang peut se mêler aux larmes (*dacryohœmarrhysis* ; *lacrymatio sanguinea*), phénomène qui m'a toujours paru dépendre de la rupture de quelques vaisseaux de la conjonctive ou d'une tumeur fongueuse située au-devant de l'œil ou à la face interne des voiles palpébraux. Dans quelques cas, et plus particulièrement dans le scorbut et dans certains troubles de la menstruation, le sang paraît avoir sa source dans la glande lacrymale elle-même, mais comme le fait observer M. Mackenzie, on ne peut toujours décider si ce fluide provient de la glande lacrymale ou n'a pas la conjonctive pour point de départ.

TRAITEMENT DES FORMES QUI VIENNENT D'ÊTRE DÉCRITES.—Les purgatifs, le calomel, les saignées locales et les topiques mercuriels seraient les meilleurs expédients à employer, si l'on soupçonnait la présence d'une dacryadénite aiguë ; l'invasion de la suppuration peut rendre urgente l'intervention d'un coup de lancette, suivie de l'application de cataplasmes émollients. La dacryadénite chronique, l'engorgement hypertrophique de la glande lacrymale seront combattus par des onctions mercurielles, iodées, par des préparations dans lesquelles on fera entrer le chlorhydrate d'ammoniaque, l'oxyde noir de cuivre, le camphre, l'extrait de ciguë, par les agents résolutifs, en un mot, dont l'efficacité a été démontrée par l'expérience.

Travers, M. Anderson (de Glascow), M. Halpin, ont publié des faits d'ablation isolée de la glande lacrymale, affectée d'induration squirrheuse ou supposée telle. Elle se pratique d'après les principes précédemment exposés pour l'extirpation des kystes orbitaires. M. Halpin rase le sourcil, tire fortement la paupière en bas, et divise ce dernier dans toute sa longueur en laissant du côté du front la moitié environ de sa hauteur. L'incision, qui décrit une courbe à convexité supérieure, commence au-dessus du tendon de l'orbiculaire et se termine à douze millimètres environ au-dessus de la commissure externe. M. Halpin réunit les lèvres de la plaie par quatre ou cinq points de suture[1].

La dilatation préalable du pertuis morbide à l'aide de cordes à boyaux, et l'emploi consécutif d'injections irritantes (alcool ; solution de sublimé corrosif ; solution de potasse caustique), furent les premiers expédients dont usa Schmidt dans les fistules de la glande lacrymale ; comme ils restèrent infructueux, il cautérisa, à plusieurs reprises, l'intérieur du conduit anormal, avec un crayon de pierre infernale, et obtint ainsi la guérison, au bout de trois semaines. Beer recommande également de chercher à agrandir le tube capillaire, par l'intro-

[1] *Gazette médicale*, année 1846, p. 723, et *Annales d'oculistique*, t. XIX, p. 159.

duction fréquente du stylet d'Anel et par celle des cordes, puis d'appliquer le nitrate d'argent. Chez un paysan, dont la fistule s'étendait à cinq millimètres de profondeur, il porta avec rapidité, jusqu'au fond de l'ulcère, une aiguille à tricoter rougie à blanc, et en provoqua l'oblitération complète. D'après Jüngken, il faut dilater la fistule, comme l'enseignent Schmidt et Beer ; ce résultat obtenu, on fend, à droite et à gauche, avec une sonde cannelée déliée et un bistouri étroit et pointu, les parois calleuses du nouveau canal, de manière à le convertir en une espèce d'entonnoir, qu'on cautérise avec la pierre infernale ; l'escarre détachée, on dirige les pansements de telle sorte que les bords de la plaie soient maintenus dans un rapprochement aussi exact que possible.

La rareté des kystes lacrymaux doit rendre très-incomplets les préceptes destinés à l'accomplissement de leur guérison. Il n'y a qu'un moyen d'y arriver, a-t-on dit, c'est de créer à la face interne de la paupière supérieure une ouverture durable par laquelle les larmes puissent avoir un libre cours. M. Bowman, dans un cas de ce genre[1], traversa le dacryops en deux points, par une ligature dont chacun des chefs fut séparément introduit, avec une aiguille, de la paroi cutanée à la paroi muqueuse du voile supérieur; les deux extrémités du fil furent amenées à l'angle externe et maintenues fixées à la tempe, à l'aide d'un emplâtre adhésif. Au bout de quelques jours, on saisit avec des pinces la portion de peau à laquelle aboutissait l'orifice externe de la poche cystique, on la retrancha d'un coup de ciseaux, puis les lèvres de la plaie furent rapprochées avec deux serres-fines auxquelles on substitua, peu de temps après, des bandelettes agglutinatives. La solution de continuité de la peau guérit, dit-on, avec rapidité et le pertuis fistuleux de la conjonctive resta perméable. Le succès s'est-il maintenu? C'est ce que nous ignorons et c'est ce qui enlève généralement une grande valeur aux observations de ce genre. On lit, au tome XXXVI, page 269, des *Annales d'oculistique*, qu'un homme se présenta, en 1853, à l'hôpital ophthalmique de Londres, portant une tumeur élastique, indolente, qui se montrait aux regards dès qu'on soulevait la paupière supérieure. La protubérance, qu'on voyait également à l'extérieur sous forme d'une petite fève, correspondait aux conduits de la glande lacrymale. M. Walton renversa le voile supérieur, souleva, avec des pinces, la poche cystique ainsi que la conjonctive qui la limitait, et en effectua la résection. Un fluide légèrement louche s'épancha au dehors. Dans ce cas encore, on annonce une guérison complète.

Le traitement de l'épiphora et du *stillicidium lacrymarum* ne demande aucun développement, puisqu'il se rattache à celui de la maladie dont ils ne sont qu'une manifestation symptomatique.

[1] *Annales d'oculistique*, t. XLIII, p. 37.

SECTION II.

MALADIES DES ORGANES EXCRÉTEURS DES LARMES.

Article 1. — Cathétérisme. — Injections. — Dacryocystotomie.

§ 1. — Cathétérisme des points et des conduits lacrymaux.

Les instruments dont on se sert pour l'exécution du cathétérisme des points et des conduits lacrymaux sont le stylet d'Anel (Pl. V, fig. 7), et celui de Méjan (Pl. V, fig. 8). Ces cathéters sont d'argent, très-flexibles, et leur grosseur, qui n'excède guère celle d'une soie de sanglier, est à peu près égale dans toute l'étendue de la tige : ils offrent, dans la partie destinée à s'engager la première, une très-petite olive. La seule différence qui existe entre eux et qui n'a aucune valeur, quant au cathétérisme, c'est que, dans l'instrument d'Anel, l'extrémité opposée au renflement olivaire est munie d'un anneau, sans importance aucune, et que même beaucoup de fabricants suppriment, tandis que le stylet de Méjan est percé d'un chas, qui en fait une véritable aiguille; nous verrons que le procédé de Méjan commandait cette modification du stylet d'Anel. On trouve chez les fabricants d'instruments de chirurgie des cathéters en acier, qui, plus solides, plus résistants que les stylets d'argent, sont susceptibles de faciliter, dans quelques cas, les manœuvres de ce genre.

On doit se souvenir que les conduits lacrymaux se dirigent d'abord verticalement, et se portent ensuite de dehors en dedans vers le sac (page 24). La sonde aura donc à subir un changement de direction en harmonie avec cette disposition anatomique, et sans lequel on froisserait les parties, sans arriver à la cavité qu'on a en vue d'atteindre.

S'agit-il d'explorer le conduit inférieur, le malade s'assied en face d'une fenêtre bien éclairée. Placé vis-à-vis de lui, le chirurgien renverse légèrement en dehors la paupière inférieure, avec la main droite, s'il agit à l'œil droit, avec la main gauche, s'il manœuvre à l'œil gauche, et rend ainsi plus apparent le tubercule lacrymal. Tenant le stylet de l'autre main, entre l'index et le pouce, on en présente l'olive au point lacrymal, et on l'y enfonce directement de haut en bas. Après un court trajet dans le sens indiqué, on incline la sonde de haut en bas, pour lui imprimer une direction transversale, et on lui fait parcourir, de dehors en dedans, lentement et sans efforts, toute la continuité du conduit. Si la lumière de celui-ci est libre, le stylet chemine jusqu'à la paroi interne du sac, point où il s'arrête et où le chirurgien rencontre une résistance ; quand, au contraire, le petit tube est frappé d'atrésie, le cathéter aboutit, dans le conduit, à un obstacle qui s'oppose à sa progression ultérieure. Pour dégager la sonde, on exécute, en sens inverse, les mouvements que l'on a pratiqués pour l'introduire. La manœuvre doit être dirigée avec toute la douceur qu'exige la délicatesse des parties sur lesquelles on agit ; une légère traction, exercée de dedans en dehors sur le voile, étend le canal, suivant sa longueur, et facilite le glisse-

ment de la tige. Il faut aussi communiquer à cette dernière quelques mouvements de rotation sur son axe. Si le chirurgien n'est pas ambidextre, il n'y a aucun inconvénient à ce qu'il sonde le conduit inférieur droit avec la main droite. Il se place alors derrière le malade, dont il fixe la tête contre sa poitrine.

Le cathétérisme du conduit supérieur repose sur les même principes. La tête ayant été légèrement renversée en arrière, l'opérateur incline en dehors le bord libre de la paupière supérieure, avec le pouce gauche pour le côté gauche, avec le pouce droit pour le côté droit; de l'autre main, il introduit, de bas en haut, le bouton du stylet jusqu'à l'angle du petit canal; puis il élève un peu la main et fait glisser l'instrument, de haut en bas et de dehors en dedans, jusque dans la cavité du réservoir. On peut également, quand on agit à l'œil droit, se tenir debout derrière le malade.

§ 2.—Cathétérisme du canal nasal.

L'exploration de ce conduit peut s'effectuer par une fistule du sac ou par la narine; de là deux modes de cathétérisme, l'un par la voie supérieure, l'autre par la voie inférieure.

A.—CATHÉTÉRISME PAR LA VOIE SUPÉRIEURE.

On le pratique avec des sondes très-flexibles de baleine ou d'argent, terminées, comme les stylets d'Anel et de Méjan, par un renflement olivaire. On doit en avoir de différentes grosseurs. Le malade étant assis, le chirurgien saisit le cathéter entre l'index et le pouce, et l'introduit horizontalement, à travers le trajet fistuleux. Dès que le bouton a atteint la paroi nasale du sac, on donne à l'instrument une direction verticale, en conduisant vers le front le bout opposé à l'olive, et l'on cherche, imprimant à la tige quelques mouvements légers de rotation sur son axe, à en engager l'extrémité dans l'orifice supérieur du canal nasal, pour la pousser ensuite, peu à peu et sans violence, jusque dans la narine. La résistance que rencontre l'opérateur, le chatouillement et la sensation d'un corps étranger que le patient éprouve dans la fosse olfactive, indiquent que la sonde a gagné le plancher de cette cavité. Si l'on fait entrer un stylet par l'ouverture nasale antérieure, les deux instruments s'entrechoquent, épreuve confirmative presque toujours superflue.

Le canal est-il fermé, la sonde s'arrête en chemin, et une injection, faite dans le sac, reflue tout entière par la fistule. On ne doit pas se prononcer trop vite pour une atrésie du conduit nasal, quand le stylet, même le plus fin, n'a pu le franchir. Quelques oculistes conseillent de laisser à demeure la sonde de baleine, que l'on fixe aux lèvres de l'orifice fistuleux par quelques brins de charpie et un fragment semi-lunaire de taffetas gommé, et contre le front, avec une bandelette agglutinative et une bande. Le lendemain, on pousse une injection à côté du cathéter, après l'avoir débarrassé des liens qui le maintenaient en place, et il arrive quelquefois qu'on parvient à le refouler dans la narine.

B.—CATHÉTÉRISME PAR LA VOIE INFÉRIEURE.

L'introduction des sondes, pleines ou creuses, par l'orifice inférieur du conduit des larmes, était tombée depuis longtemps en désuétude, quand Gensoul (de Lyon) revint à cette idée, pour la réalisation de laquelle il fit subir aux instruments de Laforest des modifications importantes. « Pour sonder le canal nasal, avec des sondes appropriées parfaitement à la forme de ce canal, dit M. Gensoul, j'ai fait fondre du métal fusible de d'Arcet dans la fosse nasale, j'ai brisé les os, et alors j'ai obtenu les sondes avec la forme qui seule permet de les introduire, et cela, avec une facilité telle, que cette opération est beaucoup plus facile que le cathétérisme, dans le cas de paralysie de la vessie. »

Il nous paraît opportun de consacrer quelques détails au procédé opératoire de Gensoul; le travail du docteur Peiffer, ancien interne de ce professeur, à l'Hôtel-Dieu de Lyon, nous fournira, à cet égard, des documents utiles[1]. Si l'on exécutait ce cathétérisme avec des données incertaines, et surtout sans s'y être exercé beaucoup sur le cadavre, on risquerait fort, non-seulement de manquer l'orifice qu'on a en vue d'atteindre, mais encore de fracturer le cornet inférieur et de causer, dans une manœuvre pénible, d'autres accidents qu'il est aisé de prévoir.

Le cathéter plein de M. Gensoul est en acier; sa longueur totale est de 12 centimètres. On peut le diviser en trois parties: 1° le manche ou la plaque; 2° la tige, intermédiaire à la plaque et au crochet; 3° le crochet, ou portion naso-lacrymale. C'est dans la direction des courbures de cette dernière partie que gisent les différences qui existent entre la sonde destinée à la narine gauche (Pl. V, fig. 1) et celle pour la narine droite (même planche, fig. 2); ces dispositions n'ont pu être qu'imparfaitement rendues par le dessin. Si, après avoir placé le cathéter sur un plan horizontal, les deux faces de la plaque tombant perpendiculairement sur ce plan et le bec de l'instrument regardant en haut, vous voyez que la convexité médiane du crochet est tournée à droite, sa concavité à gauche, et que le bout de la sonde se porte de bas en haut, d'avant en arrière et de droite à gauche, vous avez affaire à un cathéter gauche. La convexité de la partie naso-lacrymale est-elle, au contraire, dirigée à gauche et sa concavité à droite, la sonde est faite pour la narine droite.

MANUEL OPÉRATOIRE. — Le malade doit être assis et tenir la tête élevée; il est presque toujours inutile de le faire tenir par un aide. Lorsqu'il est pusillanime, il suffit de lui faire appliquer le dos et l'occiput contre une muraille, pour l'empêcher de se retirer brusquement en arrière. Le chirurgien se place devant lui, debout ou assis. La manœuvre peut être divisée en cinq temps : dans le premier, on engage dans la fosse olfactive la portion crochue du cathéter; dans le second, on effectue la circumduction; dans le troisième, on procède à la recherche

[1] Peiffer (de Lyon), *Considérations sur la nature et le traitement des tumeurs et fistules du sac lacrymal;* thèse inaugurale. Paris, 1830.

de l'orifice inférieur du conduit ; dans le quatrième, on sonde ce dernier ; dans le cinquième, on retire l'instrument.

Premier temps (narine gauche). La plaque est saisie par ses deux faces, et de la main droite, entre le pouce, d'un côté, et l'index seul ou bien l'index et le médius, de l'autre. On présente le bec de la sonde à la narine, la plaque étant en bas, la tige suivant la verticale, l'avant-bras en pronation ; on soulève, en même temps, l'extrémité du nez, avec le pouce de la main gauche, afin d'amener à une position plus commode pour l'opérateur les ouvertures antérieures des fosses nasales ; cela fait, et sans modifier la direction du cathéter, on en engage le crochet dans la narine, jusqu'à ce que la tige soit arrêtée par la lèvre supérieure. Le chirurgien exécute alors un mouvement de traction de haut en bas, et s'assure que la portion crochue repose sur le plancher de la cavité où elle se trouve.

Second temps. On a pour but, ici, de contourner le cornet inférieur, afin que le bec de la sonde vienne répondre à la voûte qui offre l'ouverture dans laquelle il est destiné à pénétrer. Pour cela, la main gauche quitte l'extrémité du nez ; puis, le pouce et l'index de cette main saisissent la tige, près de l'orifice de la narine ; c'est ce point du cathéter qui deviendra le centre du mouvement de circumduction. La main droite continuera à rester chargée du manche, mais on la placera en supination. Cette circumduction est analogue au *tour du maître* du cathétérisme de l'urètre. Le demi-cercle qu'on fait parcourir à l'instrument, pivotant sur lui-même, s'exécute en conduisant la plaque du menton vers le front, c'est-à-dire d'abord de bas en haut et de gauche à droite, puis de bas en haut et de droite à gauche. L'avant-bras, en supination au commencement de ce temps, revient graduellement en pronation. Le bec de la sonde sillonne, en premier lieu, et de dedans en dehors, le plancher nasal, ensuite, de bas en haut, la paroi externe du méat inférieur, et arrive enfin sous la voûte du cornet.

Troisième temps.—On déprime la plaque du cathéter, communiquant ainsi à ce dernier un mouvement de bascule, dont le centre est vers le point de l'ouverture de la narine sur lequel s'appuie la tige, et on lui fait exécuter quelques légers mouvements de va-et-vient, jusqu'à ce que l'extrémité du crochet soit introduite dans l'embouchure inférieure du canal nasal. On sent qu'on y est parvenu, quand la sonde ne peut plus être ramenée en avant, ni refoulée en arrière.

Quatrième temps.—Pour engager plus profondément l'instrument, on abaisse encore le manche, tout en le ramenant de droite à gauche, vers la ligne médiane du corps, qu'il faut même dépasser un peu vers la gauche. Dès qu'on est arrivé au sac, on peut, par le toucher, et souvent même par la vue, constater derrière les parties molles du grand angle la présence de l'extrémité du cathéter.

Cinquième temps.—Le retrait de la tige métallique s'exécute en effectuant en sens inverse les mouvements indiqués pour son introduction. Les mêmes principes présideront au cathétérisme du conduit nasal droit, pour lequel on emploiera également la main droite, mais munie de l'autre sonde.

Je n'ai que très-exceptionnellement recours au cathétérisme inférieur formellement désapprouvé par Jæger, par Rosas et beaucoup d'autres ophthalmo-

logistes. Laforest lui-même[1] ne s'est point dissimulé les entraves qui viennent parfois contrarier les tentatives de ce genre. « Le plus communément, dit-il, les difficultés qui peuvent s'opposer à la facile exécution de cette opération viennent : 1° des variations qui se trouvent dans la situation du conduit ; 2° des différents degrés d'altération qu'il a pu souffrir ; 3° des proportions qu'il faut trouver entre ce conduit et la sonde ; 4° de la situation de la coquille inférieure du nez, qui est quelquefois si basse, qu'il peut arriver que, faute d'y faire attention, on passe par-dessus, au lieu de passer par-dessous, où se trouve l'orifice inférieur du conduit nasal. J'ai vu des sujets où cette coquille était si basse, qu'elle ne laissait, à la partie antérieure, qu'une ligne de distance, de son rebord inférieur à la partie de l'os maxillaire qui lui répond, et qui fait la voûte du palais. Dans d'autres sujets, elle était si recourbée, qu'elle formait plutôt, à la partie antérieure, un trou rond qu'une ouverture ovale, qui doit se trouver dans l'état naturel de cette coquille. Il faut observer encore que quelquefois la cloison du nez se porte et se voûte dans l'une des narines, appuie sur la coquille, la presse et l'enfonce, de manière que son rebord inférieur touche la portion de l'os maxillaire qui fait la séparation de la narine et du sinus maxillaire, de manière que la sonde a beaucoup de peine à y passer. » Il nous semble toutefois qu'on a par trop exagéré les difficultés de ce cathétérisme ; les conformations vicieuses du cornet et de la cloison sont choses exceptionnelles qui n'arrêteront presque jamais l'opérateur ; sur le cadavre, au moins, et pourvu qu'on ait acquis un peu d'habitude et qu'on manœuvre avec un instrument bien fait, il est rare qu'on ne fasse pas arriver, avec assez de rapidité, le bec de la sonde, jusque dans la cavité du sac.

Dans quelques cas, très-rares, d'ailleurs, les malades, qui ont été longtemps soumis à l'application de la méthode de Laforest, sont sujets à la production d'une tumeur gazeuse du sac lacrymal, qui se constitue plus particulièrement sous l'influence des efforts auxquels ils se livrent pour se moucher. La pression, dans de telles circonstances, sur les parois du sac, sollicite la sortie de l'air par les conduits lacrymaux. On a attribué ce phénomène à la destruction du repli muqueux, de l'espèce de valvule observée à l'orifice inférieur du canal nasal, et dont il a été question page 26.

§ 3. — Injections des voies lacrymales.

Il en est des injections comme du cathétérisme ; on peut les pratiquer par les points lacrymaux, par une fistule du sac ou par l'orifice inférieur du canal nasal.

1 Laforest, *Nouvelle méthode de traiter les maladies du sac lacrymal, nommées communément fistules lacrymales.* (Mémoires de l'Académie de chirurgie, édit. cit., t. III, p. 36.)

A. INJECTIONS PAR LES POINTS LACRYMAUX.

La seringue d'Anel, usitée pour exécuter ces injections, est ordinairement en argent, et se termine par un siphon délié, proportionné aux dimensions du petit tube dans lequel ce siphon doit s'engager[1]. Il faut, avant de s'en servir, vider par la pression la tumeur du sac.

C'est habituellement sur le conduit lacrymal inférieur que l'on agit ; il est un peu plus court que l'autre, et foré dans une paupière moins mobile que la paupière supérieure. On procède à l'œil gauche de la manière suivante (siphon droit). Le malade étant assis, le chirurgien, placé devant lui, renverse légèrement le voile inférieur, avec la main gauche, pour en tendre le bord libre vers la tempe et mettre en évidence l'orifice externe du conduit ; puis, tenant de l'autre main la seringue remplie d'eau ou d'un liquide médicamenteux, le corps de pompe entre le médius et l'index, le pouce dans l'anneau du piston, il engage perpendiculairement le siphon dans le point lacrymal. La canule ayant été introduite à 2 millimètres environ de profondeur, on abaisse la seringue vers la commissure externe, afin de lui imprimer une direction horizontale, les doigts annulaire et auriculaire venant alors s'appuyer sur la joue ; on enfonce encore le siphon plus avant dans le conduit ; on termine en pressant sur le piston, de droite à gauche, lentement et avec douceur. Dès que la matière de l'injection parvient dans la narine, il faut prescrire au malade d'incliner un peu la tête en avant, pour éviter la toux qu'exciterait la chute du liquide dans les voies aériennes. On se conformera aux mêmes principes pour la paupière inférieure droite, si ce n'est que l'instrument devra alors être confié à la main gauche, à moins qu'on ne se place debout derrière le patient. Les détails que nous venons d'exposer nous dispensent de parler des injections par les conduits supérieurs. C'est plus particulièrement à ces derniers que s'applique l'emploi du siphon courbe qui peut être encore utilisé pour les injections des conduits inférieurs.

Ce fut en 1713 que Dominique Anel, chirurgien français, fit connaître sa nouvelle méthode pour le traitement des tumeurs lacrymales ; l'un des premiers malades qu'il y soumit fut la duchesse de Savoie, aïeule du roi de Sardaigne, et, comme le fait observer Louis, une cure heureuse sur une princesse de ce rang devait naturellement donner du lustre à cette méthode, et la faire louer beaucoup au delà des bornes légitimes. Le procédé d'Anel consiste à désobstruer les voies avec un stylet (Pl. V, fig. 7) que l'on fait cheminer du point lacrymal supérieur au méat inférieur de la fosse nasale correspondante, et à pousser ensuite des injections dans ces cavités, à travers le point lacrymal inférieur. Les deux petits conduits lacrymaux sont désignés par Anel sous le nom de *cornes du limaçon*. Les oculistes qui vinrent après Anel se bornèrent presque généralement aux injections avec la seringue de ce chirurgien, en négligeant l'emploi de son stylet, auquel on reprocha d'exiger, pour son glissement

[1] Les fig. 5 et 6 de la planche V représentent les deux siphons (droit et courbe) démontés de la seringue d'Anel.

à travers toute la suite des voies lacrymales, une manœuvre laborieuse, et d'exposer à l'éraillement de la tunique qui les tapisse et aux fausses routes.

B. INJECTIONS PAR UNE FISTULE DU SAC.

Les boîtes qui contiennent la seringue d'Anel, et qu'on trouve chez tous les fabricants d'instruments de chirurgie, renferment, outre les deux siphons très-déliés qui appartiennent au dernier appareil, une troisième canule en argent et de moyen calibre. Elle se visse au corps de pompe de la même seringue. C'est ce siphon, qui fournit un jet assez volumineux de liquide, qu'on utilise pour les injections à travers une perforation morbide ou artificielle du sac. Elles sont, d'ailleurs, d'une exécution facile, et ne demandent, quant au manuel qui s'y rattache, aucun détail. On y a recours comme moyen d'exploration et comme moyen de traitement. On peut les pratiquer utilement encore à la suite de quelques opérations exécutées sur les voies excrétoires des larmes, comme nous le verrons tout à l'heure.

C. INJECTIONS PAR L'OUVERTURE INFÉRIEURE DU CANAL NASAL.

Les instruments dont se servait Laforest étaient : 1° une sonde pleine en arc ; 2° une algalie de même configuration, perforée à l'une et à l'autre de ses extrémités et munie d'un anneau vers le pavillon (Pl. V, fig. 4) ; 3° une seringue à siphon recourbé, et entouré, près de son orifice, d'une saillie en bourrelet. Le conduit ayant été désobstrué, de bas en haut, avec la sonde pleine, Laforest plaçait l'algalie et la laissait à demeure, en la fixant au voisinage de la narine, à l'aide d'un fil passé dans l'anneau et assujetti à la peau par un morceau de taffetas gommé ; elle servait de tube conducteur aux injections, avec des liquides appropriés, injections que le malade pouvait exécuter lui-même.

L'un des instruments les mieux combinés, auquel on puisse avoir recours, est la sonde creuse de M. Gensoul (Pl. V, fig. 3). Elle est d'argent, et analogue, pour les courbures et pour les dimensions, au cathéter plein de ce chirurgien. Perforée à l'extrémité de sa portion naso-lacrymale, elle présente, près de son autre ouverture, un anneau latéral. Un mandrin d'argent peut être mû dans la canule de l'algagie, jusqu'à l'orifice antérieur, qui est le plus petit. On procède à l'introduction de cet instrument, d'après les mêmes principes que pour la sonde pleine. La modification que M. Chassaignac a apportée à l'appareil de Gensoul consiste dans la situation de l'ouverture antérieure, qui est latérale dans celui du chirurgien de la Riboisière, c'est-à-dire pratiquée sur la convexité de la sonde, près de son extrémité. L'agent de propulsion auquel M. Chassaignac a recours est une simple pompe atmosphérique.

L'un de nos anciens professeurs de chirurgie, Verpillat, reprochait aux instruments généralement employés d'exposer par leur dureté à irriter, quelquefois même à déchirer douloureusement les parties. Il accordait la préférence à l'appareil suivant. On doit être muni d'un mandrin d'acier, recourbé et mousse comme le cathéter de Gensoul; sur cette tige métallique, dont le crochet n'a envi-

ron qu'un millimètre de diamètre, et qui offre, à l'autre bout, une plaque servant de manche, on fait glisser une sonde de gomme élastique, très-fine et un peu moins longue que le mandrin ; elle est percée à l'une et à l'autre de ses extrémités ; le bout qui doit entrer dans le conduit présente une ouverture moins grande que l'ouverture opposée du tube, et il est à bords très-arrondis. La canule ayant été montée sur son mandrin, et tous deux ayant été graissés de cérat, on engage l'instrument dans la fosse olfactive. Dès que l'extrémité du crochet, que la sonde creuse recouvre, est parvenue à l'embouchure inférieure du canal nasal, on maintient le mandrin dans l'immobilité, puis on fait glisser la sonde seule dans le conduit ; celle-ci ayant été placée, on y pousse des injections appropriées. M. Pirondi a également proposé des algalies en gomme élastique, mais elles se terminent, d'un côté, par une tête métallique, qui rend plus résistante la portion destinée à pénétrer la première dans le conduit, et à l'autre extrémité est également ajusté un tube en métal, pourvu, comme tous les instruments de ce genre, d'un petit anneau.

§ 4.—Incision du sac (dacryocystotomie).

L'on est quelquefois dans l'obligation de fendre le sac, pour attaquer plus directement la cause qui perpétue les désordres dans ce réservoir ; l'instrument dont on se sert généralement pour cet objet est un bistouri à lame étroite (Pl. V, fig. 16).

On doit s'assurer, avant tout, de la situation exacte de la paroi à inciser. Le rebord orbitaire du maxillaire, près du grand angle, et le tendon direct du muscle orbiculaire des paupières sont les guides les plus certains pour le choix du lieu de ponction. Il sera ordinairement facile de reconnaître la crête osseuse, en y promenant le doigt ; c'est là que gît la donnée anatomique la plus précise, celle qui dérive de l'attache musculaire étant sujette à varier, comme nous le verrons tout à l'heure. Dans l'état d'intégrité des parties, une ligne blanchâtre annonce le tendon du palpébral ; la turgescence des tissus peut l'effacer, mais il suffit habituellement d'une traction légère, exercée sur la commissure temporale, pour faire saillir la corde fibreuse.

Le malade étant assis, la tête contenue par un aide, le chirurgien, placé vis-à-vis de lui, applique le doigt indicateur de la main gauche vers l'angle interne de l'œil, pour reconnaître la lèvre antérieure de la gouttière lacrymale et l'origine du conduit nasal ; le médius et l'annulaire de la même main refouleront en dehors la commissure externe, s'il agit à l'œil droit ; le pouce sera chargé de cette traction, s'il opère à l'œil gauche. Armée du bistouri saisi comme une plume à écrire, la main droite le pose verticalement contre les parties, de telle sorte que son dos regarde la racine du nez, que son tranchant soit en avant et en dehors, et que sa pointe touche au tendon ; on exerce une légère pression sur celui-ci, avec le dos de l'extrémité de l'instrument ; on cesse ensuite l'extension sur la commissure opposée, et l'on pique le sac, immédiatement au-dessous de l'attache musculaire. La sensation d'une résistance vaincue et le dégorgement des matières, qui refluent au-devant de la lame, annoncent qu'on

est arrivé dans le réservoir. La ponction effectuée, on agrandit la plaie, en imprimant au couteau un mouvement de bascule, de haut en bas, d'arrière en avant et de dedans en dehors ; puis on le retire par la voie la plus courte. La section doit être parallèle à l'arc inférieur de l'orbite, et longue généralement de 7 à 8 millimètres.

Tel est le manuel, dans les cas les plus ordinaires ; il peut avoir à subir quelques modifications, eu égard au jeu de la lame par rapport à l'attache du palpébral, dans certaines circonstances qu'on doit regarder comme exceptionnelles. Il résulte des observations de Lisfranc que, chez les individus dont la racine du nez est aplatie et très-large, non-seulement ce tendon, mais encore l'angle interne des paupières empiètent tellement sur l'apophyse montante du maxillaire que la paroi externe du sac se trouve en dehors de la commissure, tandis qu'on rencontre ordinairement une disposition inverse chez les sujets dont l'espace interorbitaire est étroit. Il suit de là que, dans la première conformation, la ponction devra être pratiquée en dehors de la commissure interne, tandis que, dans la seconde, il faudra se rapprocher davantage de la ligne médiane du corps. Il est de règle que la section faite à la peau soit parallèle à l'ouverture des tuniques du sac ; si, durant la ponction, on entraînait vers la tempe le tégument externe, un manque de concordance pourrait exister entre les deux solutions de continuité, après la cessation des tractions. Nous avons dit que le tranchant du bistouri devait regarder en avant et en dehors, pendant qu'on ponctionne ; dans quelques circonstances, l'arcade sourcilière est tellement proéminente qu'elle force l'instrument à s'incliner un peu en bas. Si le tranchant était tourné directement en avant, non-seulement vous risqueriez de léser le rebord osseux qui limite la gouttière lacrymale, mais encore le nouvel orifice serait trop court et aurait une disposition vicieuse.

Lorsque la paroi externe du sac est fortement distendue par l'accumulation des matières, comme à l'apogée de la dacryocystite phlegmoneuse, on peut se servir, pour la fendre de bas en haut, d'une lancette ordinaire ou d'une lancette à abcès. L'on se conformera à la direction précédemment signalée.

Article 2.—Maladies des points et des conduits lacrymaux.

INFLAMMATION, FISTULE.—Quand on réfléchit à la fréquence des inflammations qui viennent atteindre la conjonctive et la membrane muqueuse qui tapisse le sac lacrymal, on est en droit d'admettre que le travail phlegmasique doit souvent envahir la membrane qui revêt les conduits lacrymaux. Il ne semble point en être ainsi cependant, et M. Voillemier explique cette immunité par quelques déductions tirées de la structure respective de ces organes [1]. La conjonctive est douée d'une épaisseur appréciable ; elle est unie aux tissus sous-jacents par des liens cellulaires qui lui permettent de proéminer plus ou moins quand elle est phlogosée ou infiltrée ; elle est riche en vaisseaux et munie d'organes sécréteurs. La muqueuse du sac est épaisse, spongieuse, très-vasculaire et pourvue de

[1] *Gazette hebdomadaire*, année 1855, p. 70.

glandes mucipares très-petites, mais fort nombreuses. La membrane, au contraire, qui garnit les conduits lacrymaux, est d'une finesse extrême ; le tissu cellulaire qui la double est très-serré ; elle est fort peu vasculaire et dépourvue de glandes mucipares. Il arrive quelquefois cependant que l'inflammation atteint les canaux et les attaque même isolément, comme j'en ai constaté récemment un exemple. Il s'agit d'une femme dont le conduit supérieur gauche laissa échapper, sous l'influence d'une pression que j'y exerçai, un filet assez copieux de muco-pus ; trois ou quatre minutes après, le même phénomène se reproduisit. La pression du conduit lacrymal inférieur n'amena, chez cette malade, aucun liquide anormal ; le sac était sain et la conjonctive douée de ses conditions physiologiques. « Il est essentiel, dit Guérin (de Lyon), de ne pas confondre la suppuration, qui sort de ces petits conduits, avec celle que fournit l'intérieur du sac lacrymal ulcéré. Celle qui sort des points lacrymaux et de leurs conduits est toujours en petite quantité et n'est jamais mêlée de larmes comme celle qui vient du sac ; d'ailleurs, celle-ci sort par une compression faite sur le sac même, et celle des conduits lacrymaux paraît, lorsque l'on comprime les bords des paupières qui concourent à former le grand angle. »

Ces conduits peuvent encore devenir fistuleux, à la suite d'une lésion traumatique ou d'une inflammation accidentelle de leurs parois et des parties limitrophes. Un stylet d'Anel, engagé dans le point lacrymal, sort alors, après un trajet plus ou moins long, par l'orifice anormal situé sur la continuité du canal et parfois taillé en bec de flûte ; les injections poussées dans le conduit s'échappent de même par la perforation. Un jeune homme en traitement à mon dispensaire offre deux conduits lacrymaux parfaitement distincts à la paupière supérieure droite ; tous deux aboutissent séparément au sac lacrymal et sont perméables au stylet d'Anel et aux injections. Placé à quelques millimètres en dehors du point lacrymal naturel, l'orifice accidentel est évasé, irrégulier, et comme déchiqueté. Nul doute ici sur la préexistence d'un ulcère fistuleux qui a fini par se garnir de callosités.

DILATATION KYSTIFORME.—On a vu, phénomène très-rare, les conduits lacrymaux convertis en un véritable kyste. Celui-ci, du volume d'une petite cerise, était constitué aux dépens du conduit inférieur, sur un cadavre observé par M. Béraud. La tumeur était libre de toute adhérence avec les parois du sac ; une soie de sanglier pouvait pénétrer dans le point lacrymal correspondant, mais elle était bientôt arrêtée par les limites externes de la poche cystique.

ATRÉSIE, OBSTRUCTION, STÉNOCHORIE. L'oblitération des conduits lacrymaux peut être congénitale ou occasionnée par des brûlures, des lésions traumatiques de tout genre, la variole, des suppurations plus ou moins prolongées. Dans quelques cas, l'atrésie est limitée à la partie antérieure du conduit ; elle peut même n'y être constituée que par une membrane délicate, qu'un stylet mince traverse avec facilité ; dans d'autres circonstances, l'obstacle occupe un point plus ou moins profond du canal. Ce dernier est susceptible d'être obstrué par des végétations polypeuses[1], des cils (page 889), des matières desséchées et con-

[1] On lit dans Demours : « Madame L. avait un petit fongus rougeâtre qui sortait par

crétées. Le rétrécissement des conduits lacrymaux est, dans certains cas, imputable à des brides qui opposent un obstacle à la progression des instruments explorateurs. Une tumeur, développée dans les parties voisines, peut rapprocher les parois des conduits et en rétrécir le diamètre.

EXTROVERSION DES POINTS LACRYMAUX.—Quand cette condition morbide est liée à un ectropion, elle est constatable au premier coup d'œil. Dans d'autres cas, elle peut échapper à l'exploration, si l'on n'y apporte une certaine attention. Capable de donner lieu à un *stillicidium* plus ou moins abondant, cette extroversion peut être liée à deux causes principales existant seules ou associées à une ophthalmie. Tantôt une phlegmasie chronique a envahi la portion de la conjonctive qui côtoie le point lacrymal et cette partie devient le siége d'une hypérémie et d'un épaississement qui suffisent pour effectuer le déplacement dont il s'agit; tantôt la peau est occupée par une affection eczémateuse ou autre, d'où une certaine rétraction et la luxation de l'orifice lacrymal. Cette déviation ne sera guère rencontrée qu'à la paupière inférieure dont le renversement a lieu sous l'influence de la cause la plus légère.

TRAITEMENT DES FORMES QUI VIENNENT D'ÊTRE DÉCRITES.—L'inflammation isolée des conduits lacrymaux, analogue à celle dont nous avons relaté un exemple, sera combattue par des topiques astringents et par les injections avec la seringue d'Anel. Il faudra, avant d'y procéder, vider la tumeur de son contenu par la pression.

S'agit-il d'une perforation fistuleuse, il est permis de l'abandonner à elle-même. Le point lacrymal congénère continuera à absorber une certaine quantité des fluides, et ces derniers ne peuvent-ils pas être aussi pompés par l'orifice accidentel, comme le démontre le procédé de M. Bowman.

Le cathétérisme forcé avec la seringue d'Anel a suffi, dans certains cas, pour vaincre des obstacles qui contrariaient le cours des larmes.

La lumière d'un conduit lacrymal est-elle bouchée par une membranule délicate, on peut, comme le conseille Chelius, la traverser avec un stylet et introduire, de temps en temps, au besoin, une sonde mousse dans le point lacrymal.

Un stylet à canule pour les rétrécissements des conduits lacrymaux, près de leur embouchure dans le sac, a été imaginé par M. Bowman, qui annonce avoir triomphé par la section de ces brides de larmoiements qui duraient depuis six mois à quatre années[1]. Un autre procédé du même opérateur est applicable à l'extroversion des points lacrymaux. Il est fondé sur cette considération qu'une exposition prolongée à l'air de la région qu'ils occupent peut à la longue l'épaissir, la dessécher, lui ravir ses attributs physiologiques; il suit de là que les larmes n'arrivent plus au sommet du mamelon lacrymal, mais affluent vers la

le point lacrymal inférieur; je l'enlevai d'un coup de ciseaux au niveau du point lacrymal, qui en était dilaté, et je portai sur la partie visible une petite pointe de nitrate d'argent. Les injections passaient dans la narine par le point lacrymal, même avant l'opération; en peu de jours tout rentra dans l'ordre naturel.

[1] Voir, pour la représentation de l'instrument et l'explication du procédé, les *Annales d'oculistique*, t. XXXIV, p. 141.

caroncule, d'où elles s'épanchent sur la joue. Quoi qu'il en soit de cette théorie, M. Bowman incise avec le bistouri, sur un petit stylet cannelé, le conduit lacrymal jusque près la caroncule. Tous les jours, on passe, le long de la paupière, tant dans le sillon produit que dans le tronçon du conduit naturel, un stylet mousse destiné à prévenir ou à détruire les adhérences plastiques, à empêcher les bords de la plaie de se cicatriser entre eux et à tenir le canal béant; on donne ainsi lieu à une sorte de cutisation de la partie fendue, et peu de temps suffit, d'après M. Bowman, pour que le nouvel orifice, situé à une petite distance de la caroncule, reste perméable aux larmes. Les résultats que fournit ce procédé ont porté ce chirurgien à conclure que les auteurs qui ont écrit sur l'appareil lacrymal ont attaché aux fonctions des points lacrymaux une trop grande importance. Quelques atrésies partielles des conduits lacrymaux, dans les cas surtout où l'oblitération ne s'étend pas trop avant dans ces canaux, pourraient militer encore pour l'exécution de cet expédient chirurgical.

Une atrésie complète de la totalité des conduits lacrymaux est au-dessus de la puissance de l'art, et les procédés imaginés par Monro, A. Petit, et d'autres, dans le but d'y porter remède, ne méritent aucune confiance. Le procédé de Monro consiste à fendre la paroi externe du sac et à faire passer dans l'épaisseur de la paupière, à l'endroit où siége le conduit lacrymal, une aiguille fine garnie d'un fil de soie ciré, qu'on laisse en place en guise de séton, après avoir retiré l'aiguille par l'orifice du sac. Le fil est maintenu dans les parties jusqu'à ce que le nouveau canal soit devenu calleux. Dans le procédé d'A. Petit, ancien professeur d'anatomie au Jardin des Plantes, on incise le sac du côté de la caroncule, et on place un corps étranger entre les lèvres de la solution de continuité, jusqu'à ce qu'elles soient revêtues de callosités.

Article 3.—Inflammation aiguë du sac lacrymal (dacryocystite aiguë, dacryocystite phlegmoneuse).

CARACTÈRES ANATOMIQUES ET PHYSIOLOGIQUES.—Cette altération, très-fréquente dans la pratique et qu'il ne faut pas confondre avec l'anchylops (page 386), s'annonce par de la rougeur, de la chaleur et des élancements douloureux dans la région du grand angle. Une tumeur, d'un rouge foncé, se déclare ensuite entre la racine du nez et la commissure interne ; le plus souvent, sa portion supérieure est séparée du reste de la protubérance par une dépression assez sensible, résultat de l'étranglement que fait subir au sac tuméfié le tendon direct du muscle orbiculaire, lequel croise, à angle droit, les limites antérieures de ce réservoir. Les douleurs sont d'ordinaire d'une acuité extrême, s'exaspèrent au moindre contact et s'irradient dans les fosses nasales et dans la tête. Les organes limitrophes participent plus ou moins à la souffrance du sac; la conjonctive est injectée, fréquemment atteinte d'un chémosis séreux. Je vois souvent les ganglions parotidiens engorgés. Quand la phlogose est arrivée à un haut degré d'intensité, la paupière inférieure et la joue sont quelquefois tellement protubérantes et rouges, que la tumeur, naguère circonscrite, se confond avec les parties gonflées qui l'environnent, et s'efface en perdant sa configuration réni-

forme ; l'altération revêt alors l'aspect d'un érysipèle. Il résulte de mes observations que, sur dix inflammations aiguës de la paupière inférieure, neuf, peut-être, ont pour point de départ une dacryocystite phlegmoneuse. Il est aisé de s'en convaincre en posant le doigt sur la région phlogosée. Tant qu'on presse sur la partie moyenne de la paupière, le malade n'accuse qu'une faible sensation douloureuse ; celle-ci devient très-vive aussitôt qu'on a gagné le grand angle, et le sujet, pour l'éviter, porte brusquement la tête en arrière.

La résolution peut arriver lorsque la phlegmasie a été attaquée à temps par un traitement énergique. Si la tumeur s'abcède, elle devient culminante, fluctuante, et finit par s'ouvrir et donner issue à des larmes, à des mucosités et à du pus (abcès lacrymal de quelques auteurs)[1]; alors, les souffrances se calment par la cessation de l'étranglement, et quand aucune complication morbide n'existe dans les voies lacrymales, l'inflammation décroît par degrés, la fistule se ferme et tout peut rentrer dans l'ordre physiologique. Mais lorsque le canal nasal est frappé de sténochorie, l'orifice fistuleux reste béant, ou, s'il se cicatrise, c'est en général, pour être suivi tôt ou tard d'une perforation nouvelle. On a vu, ce qui est fort rare, la gangrène atteindre la portion de peau qui correspondait à l'abcès lacrymal. Lawrence eut cet accident à déplorer chez une femme qui n'avait point consenti à ce que cet abcès fût ouvert.

ÉTIOLOGIE.—La dacryocystite phlegmoneuse est le plus ordinairement consécutive à une inflammation chronique du feuillet muqueux qui tapisse le sac, inflammation entretenue par des conditions dont il sera question tout à l'heure. L'une de mes malades, atteinte de dacryoblennorrhée, était assaillie régulièrement tous les mois, à l'époque des règles, d'une dacryocystite phlegmoneuse. Elle se manifeste, dans d'autres cas, sans être précédée de *stillicidium* ou de dacryoblennorrhée. Un coup sur la région de l'angle interne, une métastase, un refroidissement, etc., sont susceptibles de la produire.

TRAITEMENT. — Cette forme morbide réclame qu'on s'occupe, avant tout, de solliciter la résolution de la phlegmasie ; les évacuations sanguines et les topiques mercuriels conduiront le plus efficacement à ce but. On placera autour de la tumeur dix ou douze sangsues dont on fera largement couler les piqûres ; une saignée du bras, qui précédera ou suivra cette application, ne peut qu'être avantageuse, si l'inflammation est forte et la réaction intense. Il convient d'incorporer une certaine dose d'opium à l'onguent napolitain avec lequel on fait pratiquer, plusieurs fois par jour, des onctions sur les parties tuméfiées. On prescrira, comme adjuvants, le calomel à l'intérieur, les purgatifs, les pédiluves irritants. Si la suppuration ne peut être évitée, on a recours aux cataplasmes émollients ; puis, dès que l'abcès est formé, on l'ouvre avec la lancette[1]. L'on continuera les topiques émollients jusqu'à ce que le dégorgement soit opéré et que l'inflammation soit dissipée. Ce résultat obtenu, il sera sou-

[1] Il arrive quelquefois que la région du sac est occupée par une tumeur rouge qui n'aboutit franchement ni à la résolution ni à la suppuration. Un bon moyen, dans ce cas, pour activer le travail, consiste à fendre le sac d'un coup de lancette et à prescrire ensuite l'application des cataplasmes.

vent indiqué de recourir à une ressource plus radicale, pour prévenir les récidives incessantes d'accidents pénibles. Toutefois, chez quelques personnes atteintes de dacryoblennorrhée chronique, l'invasion d'un phlegmon du sac, suivie d'une suppuration abondante, peut constituer une crise salutaire. J'ai vu, dans des cas de ce genre, la poche lacrymale abolie, comme si l'on y avait appliqué les caustiques (voir l'article suivant).

Article 4. — Inflammation chronique du sac lacrymal (tumeur et fistule du sac lacrymal).

CARACTÈRES ANATOMIQUES ET PHYSIOLOGIQUES.—Peu de sujets, atteints d'une phlegmasie chronique des voies excrétoires des larmes, peuvent indiquer au médecin l'époque précise de son origine [1]. Ils n'éprouvent communément, pendant un laps de temps fort long, qu'un larmoiement plus ou moins copieux (*stillicidium lacrymarum*), qui s'exaspère surtout quand ils s'exposent à un air vif, à la poussière, à une lumière éclatante. Ce symptôme s'amende généralement beaucoup dans la belle saison pour devenir plus intense en hiver [2]. Dans quelques cas, la région du sac est le siége d'une sorte d'empâtement, d'un gonflement à peine appréciable. Plus tard, les larmes s'échappent des points lacrymaux blanches et muqueuses (dacryoblennorrhée), surtout quand le malade exerce une pression avec le doigt sur le grand angle, au-dessous du tendon de l'orbiculaire. Au début de cette seconde période, le flux est le plus souvent analogue au blanc d'œuf et ne devient qu'ultérieurement plus consistant et plus jaune. Quand le sac se laisse engorger à un plus haut degré, sa paroi externe se dessine sous forme d'une tumeur ovoïde, habituellement incolore, exempte de douleur, même au toucher (tumeur lacrymale) ; la pression en évacue également le contenu, soit par les points lacrymaux, soit dans la narine, si, pendant qu'on l'exécute, on a la précaution de comprimer les conduits lacrymaux, afin d'en interdire l'accès aux fluides. Cette manœuvre, qui a pour effet d'éloigner momentanément la cause matérielle de la distension, affaisse à l'instant le sac ; mais au bout d'une ou de plusieurs heures, une accumulation nouvelle le ramène par degrés à ses dimensions morbides.

J'ai été à même de vérifier plusieurs fois la justesse des observations de Saint-Yves, Demours, Rosas et de beaucoup d'autres oculistes qui, contrairement à l'opinion de Bichat, avancent que la tumeur lacrymale décroît ordinairement, durant le repos de la nuit, pour reprendre, après le réveil, son volume habituel. Un tel affaissement ne peut s'expliquer que par l'absorption des fluides agglomérés dans le sac, et par la chute dans la narine d'une certaine quantité

[1] Ces affections sont le plus communément unilatérales. Quelques observateurs, qui avaient remarqué qu'elles se montraient le plus souvent à gauche, ont attribué cette particularité à ce que c'est de ce côté du corps que la charpente osseuse est le moins développée.

[2] M. Desmarres place au nombre des causes susceptibles de produire le larmoiement l'*euryblépharon*, ou ampleur trop grande des voiles palpébraux par rapport au volume de l'œil.

de ces matières, le canal nasal n'étant que rarement tout à fait bouché; on doit considérer surtout que la source qui alimente le réservoir est, durant la nuit, presque entièrement tarie. « Pendant le sommeil, dit Ribes père[1], la sécrétion des larmes est en partie suspendue; aussi, quand on se réveille en sursaut, on n'aperçoit les objets que très-confusément; alors, on porte la main aux yeux, et en les frottant et les comprimant, on excite le mouvement des paupières, on réveille l'action de la glande lacrymale et les larmes coulent assez abondamment; elles sont bientôt épanouies sur le devant de l'œil, et les rayons de lumière vont peindre exactement l'image des objets sur la rétine. »

Un sentiment de sécheresse, dans la fosse nasale du côté affecté, fait quelquefois partie du cortége symptomatique de la forme morbide qui nous occupe, mais ce phénomène, considéré comme à peu près constant par la plupart des auteurs, me paraît, au contraire, fort exceptionnel.

Cette affection peut se maintenir plusieurs années, toute la vie même, dans un état stationnaire, par le peu d'intensité de l'irritation, céder aux moyens curatifs qui seront exposés tout à l'heure, ou guérir spontanément, chez les jeunes sujets, à mesure que le corps se développe, que le canal nasal s'élargit ou que la membrane muqueuse qui le garnit, acquérant plus de ton, cesse de mettre obstacle à la libre descente des larmes. Dans d'autres cas, des crises inflammatoires plus ou moins répétées se terminent par l'établissement d'une fistule permanente, le larmoiement diminuant, chez la plupart des malades, dès que le sac est ouvert à l'extérieur, car les fluides trouvent alors dans le nouvel orifice un écoulement que le conduit nasal ne pouvait auparavant leur fournir. Enfin, dans quelques circonstances rares, la nature leur fraye d'elle-même une route insolite vers le nez, par une perforation interne qui rend le canal inférieur inutile; nous verrons qu'une méthode chirurgicale est basée sur ce phénomène. « J'ai beaucoup d'observations de chute de l'os unguis, même sans carie, dit Demours; j'ai vu cette chute suivie de la liberté du passage des larmes, ce qui est, jusqu'à un certain point, un argument en faveur de sa destruction par un procédé opératoire. J'ai traité, il y a dix ans, un jeune homme de 25 ans, par de simples injections, pour une tumeur lacrymale du côté gauche. L'os unguis, après quelques injections, tomba par la narine; il me l'apporta. Cet os n'était altéré par aucune carie; mais il était seulement un peu corrodé à quelques points de son contour. Le conduit est resté libre. »

Il résulte des documents qui précèdent que l'inflammation des voies excrétoires des larmes peut se trahir par trois caractères symptomatiques: 1° larmoiement ou période du début; 2° dacryoblennorrhée ou période d'état; 3° fistule lacrymale ou période terminale.

Beer, et d'après lui, la plupart des oculistes allemands appellent *hernie du sac* (*hernia sacci lacrymalis; dacryocystocèle*) une tumeur que la pression surmonte et efface et qui se reproduit ensuite; pour eux, l'*hydropisie du sac* (*hydrops sacci lacrymalis*) est une protubérance, plus ou moins volumineuse, atteignant parfois le volume d'un œuf de pigeon, et qui, constituée par une véritable

[1] *Archives générales de médecine*, t. XXII, avril 1830.

poche sans ouverture, ne peut être vidée ni par les points lacrymaux ni par le conduit inférieur[1]. Cette dernière condition, que je rencontre quelquefois, doit cependant être considérée comme rare. Nous ajouterons que la plupart des auteurs français, et même quelques Allemands, n'attachent pas à l'expression d'*hydropisie du sac lacrymal* le sens que lui donnent Beer et ses élèves, mais entendent par là cet état dans lequel le sac se laisse distendre par un liquide transparent, composé presque uniquement de larmes, ce qui arrive quand celles-ci ne rencontrent pas dans le réservoir des matières assez épaisses pour troubler leur diaphanéité. Janin qui admettait la présence d'un muscle constricteur vers le milieu, et plus rarement vers l'orifice inférieur du canal nasal, expliquait la rétention du fluide lacrymal dans le sac, par l'éréthisme de ce sphincter. On sait aujourd'hui que le muscle dont Janin, Arrachart et quelques autres auteurs supposent l'existence, est un organe purement hypothétique, dont on invoquerait à tort l'intervention dans le mécanisme de la progression des larmes.

Il est toujours facile de reconnaître la fistule lacrymale aux symptômes qui l'ont précédée, à la nature des fluides qu'elle fournit, et par l'emploi de quelques moyens d'exploration. La sonde, en cette occurrence, gagne la cavité du sac ; elle reste hors de ce récipient, quand vous n'avez affaire qu'à une plaie résultant de l'ouverture d'un anchylops ou à toute autre lésion superficielle. La liqueur d'une injection, poussée dans les conduits lacrymaux, s'échappe, dans le premier cas, par l'orifice anormal ; elle ne dépasse pas, dans le second, la paroi externe du réservoir. Un liquide coloré, versé au grand angle, sort en partie par une perforation du sac ; il ne saurait en être ainsi, lorsque ce dernier n'est point perforé. Irritée par les matières qui s'échappent de la fistule, la peau qui entoure celle-ci est communément rouge, excoriée, garnie de croûtes et de desquamations ; le malade y éprouve une démangeaison pénible qui le porte à la gratter fréquemment ; il arrive souvent que le voile inférieur est le siége d'une extroversion partielle, par suite de la rétraction qu'ont subie les téguments altérés. Dans quelques circonstances, l'inflammation ayant disparu et l'ulcère complétement cicatrisé, un pertuis capillaire subsiste, à peine visible à l'œil nu et livrant passage à un suintement de larmes pures. C'est ce que j'ai notamment observé chez des jeunes sujets ; des parents même m'ont assuré que l'ouverture était congénitale.

La fistule lacrymale est distinguée, dans quelques auteurs, en *complète* et en *incomplète*. Ils entendent, par la première qualification, un ulcère qui aboutit à l'intérieur du sac et à la peau ; dans le second état morbide, les parois du réservoir se sont seules trouées, d'où résulte la stase des matières entre l'enveloppe fibreuse et le tégument externe, autant que dans le sac lui-même, phénomène qui ne subsiste pas longtemps, la peau ne tardant pas à s'amincir et à se perforer.

[1] La tumeur à laquelle donne lieu cet enkystement du sac contient presque constamment un mucus plus ou moins épais. On l'a encore désignée sous le nom de *mucocèle du sac lacrymal*.

Dans la généralité des cas, l'ouverture cutanée est située vis-à-vis de celle du sac, au-dessous du tendon du muscle orbiculaire des paupières, d'où il suit que les fluides peuvent se décharger immédiatement au dehors. Dans d'autres circonstances, l'orifice extérieur ne se trouvant pas en face de l'orifice interne, les matières sont obligées de parcourir un certain trajet dans les tissus circonvoisins, avant de franchir l'embouchure externe. Celle-ci existe parfois à la partie moyenne de la paupière inférieure; on l'a rencontrée près l'aile du nez et même sur la pommette. La peau peut offrir encore plusieurs pertuis plus ou moins éloignés les uns des autres, et d'où partent des canaux, superficiels ou profonds, qui se rendent à la solution de continuité du réservoir, devant laquelle il arrive quelquefois que la peau n'est point perforée ; souvent alors une pression exercée sur le foyer fait couler par tous les orifices en même temps, ou par quelques-uns d'entre eux seulement, les liquides que le sac contient. Pour apprécier les conditions de ces trajets divers, on se servira de sondes fines en baleine ou du stylet d'Anel ou de Méjan; on leur fera exécuter des mouvements légers de rotation sur leur axe, afin d'en faciliter le glissement. La fistule lacrymale, dans laquelle l'orifice cutané n'est point en parallélisme avec celui du réservoir, est appelée *fistule composée* par quelques auteurs qui donnent le nom de *fistule simple* à celle dans laquelle les deux extrémités du trajet anormal se correspondent exactement. Il y a lieu de croire que la fistule composée provient habituellement d'une fistule incomplète qui, quand les matières ont crevé le tégument externe, s'est convertie en une fistule complète.

Une carie de l'os unguis, par suite des ravages du travail phlegmasique, est un phénomène assez rare dans la tumeur comme dans la fistule lacrymale. Quand elle existe, le stylet trouve l'os ramolli et raboteux. Chez un sujet dont parle Jourdain dans son *Traité des maladies de la bouche*, l'os maxillaire supérieur ayant été corrodé par la carie, le sac s'ouvrit dans l'antre d'Hyghmore ; le malade guérit après l'avulsion d'une dent molaire. Le sac communique-t-il, par la perforation de la cloison naso-lacrymale, avec la fosse olfactive correspondante, la sonde, portée dans la fistule, gagne l'intérieur de la narine. Il arrive souvent que les lèvres de l'orifice fistuleux sont garnies de végétations fongueuses. La transformation des bords du trajet morbide en une substance épaisse et coriace, qui les rend presque insensibles au contact irritant des matières qui les parcourent, est encore l'une des complications les plus fréquentes de la fistule lacrymale.

DIAGNOSTIC DIFFÉRENTIEL.—Je n'ai rencontré que deux fois une production enkystée située au-devant du sac. L'on avait proposé dans l'un de ces cas l'établissement d'une canule en permanence[1]. La possibilité d'une telle méprise imprime quelque utilité aux considérations suivantes, eu égard aux traits différentiels des kystes du grand angle et des tumeurs lacrymales chroniques.

Le développement des productions enkystées peut s'effectuer sans trouble au cours des larmes, sans *stillicidium lacrymarum*. Le larmoiement est constant

1 Ch. Deval, *Note sur un kyste au-devant du sac lacrymal, guéri par la cautérisation avec le nitrate d'argent et les injections iodées.* (*Gazette médicale*, année 1849, p. 66.)

dans les lésions du sac ; il en marque le début ; il en est le compagnon fidèle, dans toutes leurs périodes, presque toujours au moins.

Les kystes peuvent être exempts d'inflammation du côté du globe et des voiles qui le couvrent. Les tumeurs lacrymales sont compliquées d'une certaine irritation dans ces parties. Les phlegmasies des bords palpébraux sont même tellement fréquentes dans cette occurrence, que Scarpa en considérait les sécrétions anormales comme la cause de la tumeur et de la fistule lacrymales. Qui ne connaît sa théorie du *flux palpébral puriforme?*

Les bourses enkystées refusent de se vider sous la pression du doigt. On sait que le contraire a lieu dans presque toutes les protubérances chroniques du réservoir des larmes.

Le jet de la seringue d'Anel s'épanche en flot par la narine, s'il s'agit d'une poche enkystée accidentelle. Dans les tumeurs lacrymales, il gagnera les cavités inférieures avec d'autant plus de difficulté que la sténochorie sera plus considérable.

Les kystes ne sont pas sujets à des variations journalières dans les conditions de leur volume. Nous avons vu que ces mutations étaient susceptibles de surgir dans la plupart des tumeurs lacrymales.

Il n'est qu'un cas, qui me paraît devoir, à juste titre, causer quelque embarras au praticien, c'est celui de la transformation du sac lui-même en un véritable kyste, par l'atrésie des trois conduits des larmes. Le cathétérisme et les injections par les points lacrymaux seront, à cet égard, susceptibles de fournir des documents utiles. Un kyste accidentel, en outre, jouira généralement d'une mobilité qu'on ne rencontrera pas dans un sac enkysté.

La région du grand angle peut être encore affectée d'excroissances morbides non enkystées. Tel était le cas du malade de M. Besson[1] qui offrait, à l'angle interne de chaque œil, une tumeur indolente, sans changement de coloration aux téguments, et paraissant avoir pris naissance sur le tendon de l'orbiculaire, auquel elle adhérait, avec cette différence qu'à droite le tendon direct la séparait en deux segments, disposition bilobée que présentent certaines tumeurs lacrymales, tandis qu'elle était située au-dessus de lui, à l'œil gauche. Les deux excroissances, qui furent extirpées à dix jours d'intervalle, étaient akystiques, d'un blanc grisâtre, entièrement fibreuses.

Une exostose de l'os unguis ou des autres parties osseuses qui limitent le sac pourrait, avec quelque inattention, être confondue avec une tumeur lacrymale. Presque constamment, dans l'espèce, la lésion sera d'origine vénérienne. C'est ce que, tout récemment encore, j'ai constaté, avec le docteur Barth, sur une dame chez qui tout tendait à éloigner le soupçon d'une cause de ce genre. Peu de temps suffit pour que la tumeur osseuse s'évanouît complétement sous l'influence des antisyphilitiques.

ÉTIOLOGIE. — Anel et J. L. Petit furent les premiers qui insistèrent sur la souffrance du canal nasal, comme complication à peu près constante qui entretient les affections chroniques du sac, et sur la nécessité de faire de ce conduit le

[1] *Revue médicale* t. IV, p. 171 (année 1832).

point de mire de nos efforts thérapeutiques. Le retard ou l'arrêt que subit la marche des fluides, par suite du rétrécissement du tube[1], donne lieu à l'encombrement de ce dernier par des matières qui peuvent s'y concréter, et à l'accumulation des liquides dans le réservoir supérieur, d'où la protubérance de celui-ci, l'exsudation de mucosités puriformes qui altèrent la transparence des larmes, et fort souvent l'abcès du sac et l'établissement d'une fistule. La phlogose, communément sourde et insidieuse, du feuillet muqueux dont sont garnies les voies lacrymales, est la source du boursouflement de cette tunique et des principales modifications morbides susceptibles de vicier les diamètres du canal nasal ; un point quelconque de cette membrane est-il enflammé, le tissu fibro-celluleux extérieur devient le siége d'une congestion active, qui rétrécit d'autant l'aire du conduit intérieur. Dans quelques cas, la production de la sténochorie date de l'époque d'une rougeole, d'une scarlatine, d'une variole, d'une ophthalmie suite de couche. Les coryzas fréquents, l'engorgement habituel des membranes muqueuses, chez les sujets lymphatiques, l'ozène prédisposent aux lésions qui nous occupent.

Bichat a nié la possibilité d'une oblitération du canal nasal, par l'adhérence réciproque de ses parois, à la suite d'ulcérations de sa membrane interne ; d'autres pensent que des brides, nées suivant ce mécanisme, peuvent y occasionner des rétrécissements, en amener même l'atrésie complète. L'observation clinique démontre la justesse de la dernière assertion ; plusieurs fois, en effet, bien que ce phénomène soit rare, le canal nasal a été trouvé converti en un cordon ligamenteux, sans trace aucune de perméabilité. C'est, d'ailleurs, un résultat analogue qu'on cherche à obtenir, au sein des voies lacrymales, par l'application de la méthode de Nannoni. La nature ne peut-elle pas spontanément effectuer dans le conduit nasal, au moyen d'une plaie suppurante, ce à quoi nous l'obligeons avec nos caustiques. Des concrétions pierreuses (dacryolithes), établies dans le réservoir ou dans le conduit nasal, sont capables d'occasionner la tuméfaction et l'érosion du sac, en irritant comme corps étrangers et en s'opposant à la descente des larmes. Nous mentionnerons encore la déformation des parois du tuyau osseux et leur rapprochement réciproque par une exostose, par un polype ou toute autre production morbide des fosses nasales ou de l'antre d'Hyghmore, par un écrasement des os, etc. Dans d'autres cas, l'orifice inférieur du trajet des larmes est bouché par un obstacle existant dans la narine, comme un calcul, un corps venu du dehors, etc. Chez une femme dont parle Weller, un noyau de cerise, arrêté à l'embouchure nasale du conduit, entretenait depuis près d'une année une dacryocystite, qui disparut après l'extraction du corps étranger.

TRAITEMENT MÉDICAL. — Dans la pratique d'un bon nombre de chirurgiens, les affections chroniques des voies excrétoires des larmes sont combattues d'emblée et sans aucun préliminaire par des expédients opératoires. Les élèves de Dupuytren doivent se souvenir que cet illustre professeur appliquait la canule dans

[1] Il est digne de remarque que la sténochorie a lieu le plus souvent à la partie supérieure du canal nasal, c'est-à-dire vers le point où il se continue avec le sac lacrymal. C'est dans ce point d'ailleurs qu'il est naturellement plus rétréci.

tous les cas, qu'il y eût tumeur ou fistule lacrymale, souvent même qu'il n'y eût qu'un simple *stillicidium lacrymarum*. Je pense que cette manière d'agir outrepasse les bornes d'une saine pratique. Y a-t-il lieu d'admettre qu'on n'a affaire qu'à une inflammation indolente, qu'à un gonflement plus ou moins torpide, sans complication d'un désordre trop profond, d'un rétrécissement organique trop dense, trop tenace, les modificateurs purement médicaux pourront, comme dans toute autre région de l'économie, triompher des conditions existantes. C'est ce que j'ai cliniquement démontré dans une série d'articles publiés dans l'*Union médicale*[1] ; moins le mal est invétéré et plus on aura de chances de réussir. Je dois toutefois ajouter que les succès sont rares dans les cas de ce genre. J'ai vu souvent aussi la dacryoblennorrhée céder aux agents pharmaceutiques, mais être remplacée par un larmoiement qui se montrait rebelle à toutes les ressources mises en œuvre pour le combattre. Il est digne de remarque que, quand la maladie s'achemine vers la guérison, elle suit une route opposée à celle qu'elle a parcourue pour s'établir. Les matières jaunes et épaisses contractent souvent avec rapidité la consistance du blanc d'œuf, et plus tard le sac ne fournit plus que des larmes.

Trois voies nous sont ouvertes pour l'application des topiques destinés à modifier les dispositions des organes malades : la voie nasale, la voie cutanée et la voie oculaire. Il faut y ajouter quelques autres moyens dont l'intervention, sur des points plus ou moins éloignés, est salutaire, et indispensable parfois pour le succès de la cure.

1° *Voie nasale.*—L'une des ressources les plus efficaces consiste dans les fumigations résolutives vers la fosse olfactive du côté affecté. Elles ont le double avantage d'agir sur la vitalité de la membrane muqueuse et de faciliter le glissement des fluides à travers la continuité des voies lacrymales, en diminuant la consistance des matières qui y sont agglomérées et en les décollant des parties auxquelles elles adhèrent. On les pratique avec une infusion de plantes aromatiques, telles que le sureau, la camomille, le thym, le romarin, la lavande, ou avec une décoction de feuilles de myrte fraîches, qu'on fait bouillir pendant un quart d'heure. Quand ces vapeurs ne produisent plus assez d'excitation, on ajoute au liquide d'où elles émanent une certaine quantité d'alcool : une cuillerée d'abord, puis deux ou trois cuillerées. On remplace quelquefois l'alcool par l'eau-de-vie camphrée. L'infusion ou la décoction ayant été préparée dans un vaisseau bien clos et à moitié rempli de liquide, on le couvre d'un entonnoir renversé, dont le malade dirige l'extrémité vers la narine, pendant quatre ou cinq minutes, dix minutes même ; cela fait, il se mouche fortement et il a la précaution de ne pas s'exposer à l'air. Les personnes obligées de quitter leur domicile de bonne heure feront bien de ne pratiquer les fumigations que le soir, au moment du coucher. Demours indique une cafetière munie d'un entonnoir dont le tuyau est enveloppé d'un morceau de papier roulé ; le bout du tube de papier est introduit dans la narine. Les vapeurs occasionnent-elles une congestion à la tête, de

[1] Ch. Deval, *Considérations cliniques sur le traitement médical des tumeurs et des fistules lacrymales.* (*Union médicale*, année 1849, nos 92, 93, 94 et 95.)

la céphalalgie, comme on l'a surtout observé chez des malades sujets aux migraines, force est d'y renoncer, ce qui est rare.

Le reniflement de liquides chauds ne sera point oublié dans les obstructions des voies lacrymales. On aura recours à l'eau chaude, à l'eau de guimauve, au lait aiguisé avec une infusion de safran, à l'infusion de sureau ou de camomille, à la décoction de feuilles de noyer. Une solution de manne dans du lait (de 2 à 4 grammes de manne pour un verre de lait) est souvent prescrite en Allemagne. On peut ordonner de priser un mélange de calomel et de sucre pulvérisé ; je débute habituellement par un ou deux grammes du premier pour huit du second. Le calomel agit ici par ses propriétés résolutives ; la sternutation, qui peut résulter du reniflement de la poudre, est propre à dégager les voies engouées. L'application plus ou moins répétée d'une ou deux sangsues dans la fosse olfactive du côté affecté ne manque pas d'utilité dans les dacryoblennorrhées chroniques. Des praticiens les conseillent une fois par semaine. L'on en retire même, suivant M. Mackenzie, des avantages notables dans la période du larmoiement, quand les signes extérieurs de l'inflammation ne sont pas de nature à attirer beaucoup l'attention. Quelques-uns recommandent les scarifications de la pituitaire.

C'est notamment quand les désordres des voies lacrymales dépendent d'un état pathologique de cette membrane, que l'intervention de topiques appropriés sur cette dernière rend les services les plus incontestables. Son inflammation chronique, ses ulcérations surtout et ses fongosités, dans l'ozène, ont été combattues avec succès par la cautérisation du méat inférieur, préconisée par Cazenave (de Bordeaux) et Bonnet. Ce chirurgien fait observer que, tandis que la plupart des muqueuses, comme celles du tube digestif et des bronches, sont soudées intimement aux tissus musculaires et fibreux sous-jacents, la trame celluleuse, qui unit la pituitaire aux os des fosses nasales, est lâche et se laisse pénétrer sans peine par la sérosité, toutes les fois que celle-ci y est appelée par une irritation. Or, si l'infiltration s'est propagée au canal nasal et y a produit une sténochorie, cause d'une tumeur ou d'une fistule lacrymale, ces accidents pourront guérir par la cautérisation indiquée. La résolution ne saurait rester limitée aux régions atteintes par le caustique, les cellules communiquant toutes entre elles ; la sérosité accumulée dans celles du méat inférieur se résorbant, la sérosité du conduit des larmes devra diminuer également et s'évanouir. Les fumigations détersives, le reniflement de la liqueur de Labaraque, étendue d'eau, celui d'une solution de sublimé et de nitrate d'argent cristallisé, l'aspiration de l'alun pulvérisé et d'une poudre composée d'oxyde rouge de mercure, de calomel ou de précipité blanc et de sucre, l'application d'une pommade au nitrate d'argent sur la membrane de Schneider, se sont montrés fort salutaires dans cette partie de ma pratique.

2° *Voie cutanée.*—Les frictions sur la région du sac et sur le côté correspondant du nez avec l'onguent napolitain et d'autres pommades résolutives sont à peu près le seul moyen à l'aide duquel on attaque le mal par la voie cutanée. L'on y incorpore le calomel seul ou uni au camphre, le précipité blanc, le proto-iodure de mercure, l'iodure de potassium ou celui de plomb. Les cataplasmes et les

sangsues, vers le grand angle, que quelques praticiens recommandent, appartiennent plutôt à la thérapeutique de la dacryocystite phlegmoneuse.

3° *Voie oculaire.*—Les oculistes les plus éminents de l'Allemagne (Beer, Chelius, Jæger, Rosas, etc.) me paraissent avoir banni, avec juste raison, de leur pratique les injections par les points lacrymaux avec la seringue d'Anel. Je ne les emploie presque jamais, si ce n'est pour quelques besoins d'exploration. Je ne nie pas les succès qu'on leur a attribués, mais l'expérience m'a appris que, presques constamment, ils étaient éphémères. L'introduction, fréquemment répétée, d'un corps aigu, dans des tubes si délicats, froisse et fatigue les tissus, éraille parfois et fait saigner la membranule qui tapisse ces conduits. Il vaut généralement mieux leur confier le soin de pomper eux-mêmes les remèdes destinés à modifier les conditions des voies excrétoires ; comme ils ne peuvent y pénétrer librement, à cause des matières qui obstruent le sac, on doit, au préalable, en solliciter le dégorgement. On évitera, autant que faire se peut, cette évacuation, par les points lacrymaux. Il est plus convenable de prescrire aux malades, quand, d'ailleurs, l'obstruction du canal nasal ne rend pas cette manœuvre inexécutable, de comprimer eux-mêmes, avec le doigt, le grand angle des paupières, afin que, les deux petits conduits lacrymaux étant bouchés, la colonne des matières soit refoulée vers la narine. On la voit parfois sortir de l'orifice antérieur de cette cavité ; d'autres fois, elle tombe dans la gorge et provoque la toux. Les collyres que je recommande journellement, dans les cas de ce genre, sont ceux de borax, de sulfate de zinc, de sulfate et d'acétate de cuivre, de sulfate de fer, de pierre divine, d'alun, de bichlorure de mercure, de tannin (voyez Collyres) ; on n'oubliera pas le nitrate d'argent, ce puissant modificateur des membranes muqueuses atteintes d'un surcroît de sécrétion. La décoction des feuilles de noyer et l'infusion filtrée de thé noir, avec ou sans addition de sulfate de zinc, méritent d'être conseillées (p. 161). Les instillations seront effectuées plusieurs fois dans la journée; on peut recommander aux malades d'imbiber de ces liquides une petite éponge qu'ils tiendront quelque temps appliquée sur l'angle nasal de l'œil. L'un des meilleurs expédients consiste dans des fomentations, le soir, au moment du coucher, avec une compresse fine imbibée d'une solution légère d'extrait de saturne. L'acétate de plomb neutre paraît avoir été employé avec succès contre les dacryoblennorrhées par M. Quaglino (de Milan). Une ou deux fois par jour et après avoir vidé le sac par la pression, M. Quaglino dépose avec un pinceau humide, sur le grand angle, une petite quantité de la poudre saturnine; les larmes la dissolvent et cette sorte de collyre ne tarde pas à pénétrer dans le sac.

Des pommades, dans lesquelles on incorpore à l'axonge, à l'onguent rosat, un grand nombre des sels qui forment la base des solutions indiquées, peuvent être employées avec avantage. On donnera la préférence au collyre de sublimé et aux pommades contenant du précipité rouge, chez les sujets atteints de blépharite ciliaire. Il faut se souvenir que, neuf fois sur dix peut-être, la blépharite monoculaire indique une souffrance des voies excrétoires des larmes.

4° *Moyens divers.* Les agents locaux, pharmaceutiques ou opératoires, sont fréquemment sans effet, quand on n'en seconde pas l'action par des remèdes

propres à rétablir la santé générale. En juillet 1830, une femme est atteinte, à l'œil gauche, d'une dacryocystite phlegmoneuse qui se termine par une fistule; admise dans l'un des hôpitaux de Paris, en septembre, elle est traitée par la méthode du séton, mais elle s'en lasse, au bout de trois semaines, et quitte l'hospice. En octobre, une inflammation suppurative frappe le sac droit de la lésion dont est affecté son congénère; la malade entre à l'Hôtel-Dieu, dans le service de Dupuytren, en janvier 1831. Une canule fut appliquée du côté gauche; on n'arriva à la placer qu'avec peine, car les parois du conduit nasal opposaient une grande résistance. Quelques indices ayant fait présumer une complication vénérienne, bien que la malade niât formellement le fait, on prescrivit un traitement antisyphilitique; deux mois après, l'orifice fistuleux était fermé à l'œil droit, qui n'avait été soumis à aucune espèce d'opération. Cette femme, à sa sortie de l'hospice, était débarrassée de son mal, tant à droite qu'à gauche.

Chez un bon nombre de jeunes sujets, j'ai obtenu des guérisons solides à l'aide des moyens précédemment indiqués et combinés avec des mesures appropriées à leur état diathésique. Je n'ai jamais recours chez eux aux ressources de la chirurgie. Boyer, qui pratiquait, dans le principe, l'opération de la fistule lacrymale chez les individus de tous les âges, réussit si peu chez les enfants, qu'il crut plus tard ne devoir plus l'entreprendre avant leur quatorzième ou leur quinzième année. « Souvent, dit Richerand par le simple développement des organes, ou par la destruction des écrouelles, la fistule cesse d'elle-même. J'ai observé plusieurs fois, à l'hôpital Saint-Louis, ces guérisons spontanées, sur des enfants auxquels on administrait les remèdes usités dans le traitement des scrofules. »

TRAITEMENT CHIRURGICAL.—De toutes les maladies, qui font partie du ressort de la pathologie externe, les tumeurs et les fistules du sac lacrymal sont peut-être celles qui ont donné lieu à l'invention du plus grand nombre de procédés chirurgicaux. On a préconisé tour à tour les injections par la voie supérieure (méthode d'Anel) et par la voie inférieure (méthode de Laforest, de Gensoul), la dilatation progressive du conduit nasal à l'aide de mèches (méthode de Méjan) et de corps étrangers de toutes sortes (procédés de Ware, de Bowman, etc.), sa dilatation permanente avec des tubes métalliques ou canules (méthode de Foubert, de Dupuytren), l'établissement d'une route nouvelle frayée aux fluides par la perforation de l'os unguis (méthode de Woolhouse) ou du maxillaire supérieur (méthode de Laugier), la suppression de l'appareil sécréteur (procédé de Paul Bernard) ou excréteur des larmes (méthode de Nannoni), etc. Ma pratique était autrefois limitée à l'application des moyens suivants : 1° expédients médicaux, dans quelques cas où il m'était rationnellement permis d'espérer un succès sans l'intervention de ressources d'un autre ordre; 2° dilatation temporaire par les cordes à boyaux et les clous de plomb, dans les conditions où le traitement médical avait échoué ou était jugé de prime abord insuffisant; 3° perforation de l'unguis, en présence d'une atrésie incurable du canal nasal; 4° abolition du sac à la faveur des caustiques, quand cette atrésie frappait et le dernier canal, et les conduits lacrymaux, le sac étant transformé en un véritable kyste. Frappé de l'infidélité de la dilatation temporaire, à la suite de mois et d'années employés

pour sa réalisation, j'ai simplifié ma marche, et je n'ai qu'à m'applaudir des résultats qu'elle me fournit. Aujourd'hui donc, je conseille un traitement médical dans les conditions déjà connues du lecteur; dans toutes les autres, je provoque l'abolition du sac.

SUPPRESSION FORCÉE DES VOIES EXCRÉTOIRES DES LARMES. — On a ici pour but de détruire la structure muqueuse des parois du sac lacrymal et de solliciter la soudure de ces parois entre elles. Deux voies y conduisent : 1° le fer rouge; 2° l'intervention des caustiques.

1° *Cautère actuel.* — L'abolition de la poche lacrymale avec le fer incandescent est loin d'être d'invention moderne. Telle était la pratique d'Avicenne, d'Albucasis, de toute la chirurgie arabe, si prodigue des moyens pyrotechniques. Celse recommande (livre VII, chap. VII) d'accrocher avec une érigne les tissus qui limitent l'orifice fistuleux, et de les emporter jusqu'à l'os, lequel doit être ensuite cautérisé avec le fer rouge. L'oblitération du trajet des larmes avec le cautère actuel était pratiquée dans la seconde moitié du siècle dernier par Laurent Nannoni (de Florence). Il se conformait, sous ce rapport, aux préceptes d'Ange Nannoni, son père, qui, généralisant la méthode qui nous occupe, employait, pour sa réalisation, la pierre infernale et les caustiques chimiques.

M. Desmarres, qui a fait un bon nombre d'opérations de ce genre, a conseillé pour leur exécution un cautère en boule, la tête de moineau d'Ambroise Paré. L'ayant appliqué plusieurs fois, j'ai été à même de me convaincre qu'il répondait pleinement au but qu'on se proposait d'atteindre. L'opération est d'ailleurs d'une facilité extrême, et se réduit à deux temps : l'ouverture du sac et l'ustion de ce réservoir.

L'incision du sac doit être plus longue que dans les cas où l'on se propose de procéder à l'introduction d'un clou, d'une canule, etc. M. Desmarres veut qu'on lui donne 3 centimètres environ, c'est-à-dire 1 centimètre au-dessus du tendon de l'orbiculaire, qu'il est urgent d'inciser, et deux centimètres au-dessous. Un débridement aussi étendu met à même de pratiquer une cautérisation large, radicale, sur toute la continuité de la poche affectée, et prévient les rechutes, qui se feraient souvent, sans cette précaution capitale, dans le cul-de-sac surtout, situé au-dessus du tendon du muscle. Après avoir ouvert le sac comme dans la manœuvre de J. L. Petit, je fais filer une sonde cannelée sous la corde tendineuse, et je la coupe, ainsi que les tissus qui la limitent en haut, en faisant glisser le bistouri sur le sillon du conducteur. On peut remettre la cautérisation au lendemain ou au surlendemain; toutefois, je préfère y procéder séance tenante : on satisfait ainsi à la juste impatience du malade, et l'on évite le gonflement des tissus que j'ai vu se manifester dans quelques cas à la suite de cette incision préalable. L'application du cautère ne sera faite, le malade étant couché, qu'après la cessation de l'écoulement sanguin.

Le fer sera rougi à blanc. Il est infiniment préférable qu'il soit chauffé sur des charbons ardents qu'à la flamme d'une lampe à esprit-de-vin. On s'est parfois vu obligé de recommencer l'opération avec le cautère chauffé aux charbons, une première tentative, avec le fer exposé à la lampe, s'étant montrée insuffisante.

Le cautère ne doit atteindre que l'intérieur du sac, dans sa partie qui limite

la paroi osseuse. La brûlure de la peau aurait pour conséquence des souffrances vives, et, ce qui est beaucoup plus à redouter, une cicatrice vicieuse et souvent l'extroversion de la paupière inférieure, vers le grand angle. Pour arriver au but, des aides maintiendront les lèvres de la plaie, largement écartées avec des érignes. Pendant que l'œil du patient sera couvert d'un linge mouillé, le chirurgien, qui tient le cautère de la main droite, le promène hardiment depuis la partie supérieure de la cavité béante jusqu'à l'entrée du canal nasal.

Dans les vingt-quatre ou trente-six heures qui suivent l'opération, on pratique des fomentations réfrigérantes. Plus tard on se contente de panser la plaie avec un linge enduit de cérat. La guérison a lieu au bout de deux ou trois semaines.

2° *Application des caustiques. Emploi de la pâte de Canquoin.* Bien que l'expédient qui précède ait fourni d'excellents résultats, il offre quelques inconvénients qu'il importe de signaler. Très-effrayant pour le malade, il ne saurait guère être présenté dans la pratique civile. Comment offrir à une dame, à une jeune personne du monde, de lui brûler ainsi la face avec le fer rouge, et quel triste déboire pour le praticien, si, après cette tentative encore inusitée, il avait à déplorer un sinistre arrivé dans l'un de nos hôpitaux : la mort par suite d'un érysipèle de la face ! La section du tendon du palpébral et la longue incision que le procédé réclame doivent plus prédisposer à une cicatrice difforme qu'une plaie moins étendue ; c'est ordinairement après l'emploi du feu que j'ai vu se constituer dans la région du sac un infundibulum souvent fort disgracieux. Ces motifs nous ont engagé à substituer au cautère actuel les caustiques chimiques, qui, bien maniés, procurent des guérisons tout aussi promptes et tout aussi solides. Dans presque tous les cas, aujourd'hui, je procède de la manière suivante[1] :

Incision méthodique du sac, le tendon de l'orbiculaire restant intact. Lavage à l'aide d'une éponge imbibée d'eau froide. Quand l'écoulement du sang a cessé, on prend un cylindre de pâte de Canquoin, n° 1 (page 191), de la grosseur d'une plume de corbeau, on en coupe un morceau long de 8 à 10 millimètres et on l'introduit profondément dans le sac par la solution de continuité. Celle-ci est ensuite recouverte de quelques brins de charpie retenus par un fragment de taffetas d'Angleterre, et l'œil est ombragé par le monocle. Le malade reçoit l'ordre de rentrer chez lui, autant que possible en voiture. La douleur cuisante qu'il éprouve s'amortit graduellement.

Vingt-quatre heures après, j'enlève le taffetas et la charpie, et j'entraîne au dehors les détritus de la pâte, avec la curette de Daviel. Même pansement. L'escarre présente une teinte d'un gris noirâtre, à bords parfaitement tranchés. La plaie est entourée d'une auréole rouge, quelquefois œdémateuse, qui se propage souvent à une assez grande étendue de la paupière inférieure ; elle pourrait, à première vue, en imposer pour de l'érysipèle, mais c'est là un simple effet de la cautérisation. Toutefois, il faut continuer à recommander aux malades d'éviter le refroidissement, car une inflammation érysipélateuse plus

[1] Voir la *Gazette des hôpitaux*, année 1860, p. 218.

étendue pourrait être le résultat d'une imprudence. Cet accident, au reste, toutes les fois qu'il s'est montré, a cédé à l'emploi des moyens les plus simples et n'a jamais nui au succès de l'opération.

L'escarre se détache au bout de douze ou quinze jours, et bientôt la chute des parties sphacélées est suivie de la cicatrisation, qui a lieu habituellement du dix-huitième au vingt-unième jour, quelquefois plus tôt. L'apparition d'un bourgeon sur la région de la plaie peut rendre utile la cautérisation ou l'excision du corps fongueux. Peu à peu, les téguments s'assouplissent et la cicatrice devient de moins en moins visible ; à la longue même, elle disparaît complétement. Les soins consécutifs ne se bornent guère qu'à garantir la plaie du contact de l'air, et à quelques verres d'eau de Pullna, si, comme je le constate quelquefois, la langue devient suburrale. Je fais revenir les malades à la consultation tous les deux ou trois jours. Telle est la simplicité de ce traitement, qu'opérée le 17 septembre 1859, une femme de l'hospice des Incurables ne reparut à ma clinique que trois semaines après, pour faire constater sa guérison.

La pâte de Canquoin a une action d'autant plus lente, plus graduelle, plus efficace, et, en même temps, d'autant moins douloureuse qu'elle a été préparée plus longtemps à l'avance. C'est là le résultat d'une observation pratique qui n'est pas sans valeur. On sait que cette préparation occasionne une douleur vive ; tout ce qui peut tendre à en modérer la violence doit être accueilli avec faveur. L'expérience a démontré l'influence favorable de ce genre de caustiques sur les altérations du tissu osseux. L'intervention de la pâte de Canquoin, dans les affections lacrymales, peut donc être salutaire, même quand elles sont accompagnées de carie.

On objectera peut-être, contre le procédé qui vient d'être décrit, un larmoiement que la persistance de la glande lacrymale doit rendre incurable, inconvénient, d'ailleurs, qui serait commun à tous les expédients qui se rattachent à la méthode dont il s'agit. Or l'expérience démontre que si cet écoulement subsiste quelquefois en assez grande abondance, il est assez faible, dans d'autres cas, pour ne pas incommoder le malade ; très-souvent même, il s'évanouit à la longue. Cette possibilité de la reprise du fluide lacrymal par les vaisseaux absorbants, en l'absence du libre jeu des tubes destinés à les pomper, est corroborée par les observations de tous les chirurgiens qui ont pratiqué cette méthode. Comme l'a fait justement remarquer M. Stœber, la cessation du larmoiement, après la destruction, comme après la guérison du sac, s'explique si l'on admet que, dans l'état normal, la sécrétion des larmes n'est pas assez abondante pour donner lieu à un écoulement permanent dans les narines, et qu'il n'y a larmoiement, dans les dacryoblennorrhées, que parce que l'irritation du sac se communique à la conjonctive et à la glande lacrymale et augmente la sécrétion de celle-ci. M. Tavignot dit avoir noté que le larmoiement avait souvent de la tendance à persister, quand la tumeur lacrymale était fort ancienne, la réaction sympathique du sac enflammé sur la glande ayant alors produit une habitude d'hypersécrétion qu'il fallait s'attendre à voir durer plus longtemps, mais non pas indéfiniment.

J'ai aboli un bon nombre de sacs avec le chlorure de zinc, auquel j'ai renoncé, car, infiniment plus énergique que la pâte de Canquoin, il est d'un maniement moins commode et plus dangereux et donne parfois lieu à des escarres plus étendues qu'on ne le désire. Pour l'appliquer dans les conditions qui nous occupent, on en place un fragment, de la grosseur d'un petit pois, dans un tuyau de plume long d'environ deux centimètres ; on met dans le tuyau, au-dessus du caustique, quelques brins de charpie ou un peu de papier mouillé ; le tout doit pouvoir être commodément expulsé au dehors, à la faveur d'un bâtonnet qui glisse dans le tube. Le sac ouvert et les parties ayant été bien abstergées, on enfonce la plume jusqu'à l'os unguis, le caustique étant tourné contre cet os ; on pousse le bâtonnet, pour que le chlorure d'abord, puis la bourre pénètrent dans le sac ; on dégage alors le tuyau et en dernier lieu le bâtonnet, qui, pendant la sortie du tube, a maintenu les deux corps étrangers contre la paroi interne du réservoir ; immédiatement après, une grande quantité de charpie est introduite dans la poche affectée, précaution destinée à empêcher le caustique mêlé aux larmes de cautériser les lèvres cutanées de la plaie. On bande l'œil et le malade reste dans cette position pendant une demi-heure. Ce temps écoulé, la charpie est enlevée et une seringue, prête à fonctionner, verse une grande quantité d'eau froide dans le sac et dans ses environs, pour prévenir encore la cautérisation des lèvres de la solution de continuité, point essentiel de la manœuvre.

La pierre infernale, recommandée par Lallemand et par un grand nombre de praticiens, ne me semble pas jouir d'une énergie suffisante pour l'accomplissement du but qu'on a en vue dans les circonstances de ce genre. Rosas, les docteurs Magne et Gosselin se servent du beurre d'antimoine ; M. Stœber emploie la potasse caustique.

PROCÉDÉS DIVERS.—Il est d'autant plus utile que nous exposions quelques autres expédients opératoires, qu'un bon nombre d'entre eux rentrent encore dans la pratique de chirurgiens distingués.

COMPRESSION.—Cette méthode, jadis fort en vogue (page 188), est à peu près tombée dans l'oubli. Il est une circonstance, néanmoins, où elle ne mérite pas la proscription qui pèse sur elle ; cette condition est l'atonie, le relâchement atonique du sac lacrymal (*dacryocystectasis*). Quand, en effet, cet organe a été le siége d'une tuméfaction prolongée, surtout chez quelques sujets de constitution débile et molle, ses parois, longtemps distendues, peuvent avoir perdu la faculté de revenir sur elles-mêmes, comme les parois abdominales restent flasques et ridées, après l'évacuation de la sérosité d'une ascite ou après des grossesses multipliées. Le réservoir, alors, se remplissant de larmes, le malade le comprime de temps en temps, pour le vider vers la narine ou vers l'œil ; il se voit contraint d'exécuter, avec le doigt, ce que les tissus accomplissent d'eux-mêmes, quand ils sont doués de leur élasticité physiologique. M. Mackenzie accorde ici la préférence aux compresses graduées, déjà conseillées par Laurent Verduc, et par-dessus lesquelles on place un petit coussin de cuir ; on les maintient avec une bande étroite qui fait le tour de la tête ; de cette manière, ajoute-t-il, la pression assujettit exactement les parties sur lesquelles on se propose d'agir, et

elle peut être accrue chaque jour. L'appareil de Fabrice et de J. L. Petit, précédemment décrit, ne serait-il pas plus commode et plus approprié au but qu'on veut atteindre? Je suis fondé à le penser, ayant essayé sur moi-même cet ingénieux instrument, dans l'intention d'en apprécier le mécanisme. Dans le cas cependant où le relâchement qui nous occupe constitue une infirmité trop gênante, il vaut beaucoup mieux ouvrir le sac et appliquer la pâte de Canquoin que de pratiquer l'ablation d'un lambeau de la paroi antérieure de la poche lacrymale, opération qui a été recommandée par quelques auteurs.

DILATATION TEMPORAIRE. *Procédés de J. L. Petit, de Méjan, de Desault, etc.*— J. L. Petit doit être considéré comme le père de la méthode qui nous occupe ; le travail dans lequel il la fit connaître est inséré dans les *Mémoires de l'Académie des sciences* de l'année 1734. « Il ne s'agit, dit-il, que de rétablir une machine hydraulique dérangée. Les larmes ne coulent point dans le nez ; elles tombent sur la joue ; elles sont retenues dans le sac lacrymal ; elles dilatent ce sac ; elles y causent tension, inflammation, rupture et fistule. La cause de tous ces effets est l'obstruction du siphon lacrymal. Pour détruire ces effets, il ne s'agit donc que de déboucher ce siphon ; puis les larmes couleront dans le nez, et alors plus de larmoiement, plus de rétention de larmes, plus d'inflammation, de rupture ni de fistule. »

J.-L. Petit ouvrait le sac, franchissait le canal nasal avec une sonde cannelée poussée jusque dans la narine, puis faisait glisser dans le sillon du dernier instrument une bougie conique, dont l'extrémité supérieure était munie d'un fil destiné à son extraction, lors des pansements. La bougie était changée tous les jours, jusqu'à ce que la guérison parût assurée. Modifiant, quelque temps avant sa mort, son appareil instrumental, J. L. Petit supprima la sonde cannelée, et fit établir sur l'une des faces d'un bistouri étroit et court, et près du dos, une gouttière, le long de laquelle il conduisait dans le canal un stylet mousse, qui était ensuite remplacé par une bougie. « Cette méthode, dit Bordenave, exige deux bistouris, dont la cannelure ne soit pas sur le même côté ; elle ne permet pas qu'on emploie indifféremment le même pour les fistules lacrymales des deux yeux, à moins qu'il n'y ait une cannelure sur chacune de ses surfaces. » C'est cette dernière disposition que l'on rencontre habituellement dans les bistouris cannelés qu'on trouve chez nos fabricants d'instruments (Pl. V, fig, 16) et dont quelques opérateurs se servent encore pour engager dans le canal nasal une sonde, ou un mandrin armé de sa canule, immédiatement après avoir fendu le sac. Toutefois, le bistouri cannelé, qui ne présente pas une utilité réelle, peut être très-bien remplacé par un bistouri ordinaire, à lame étroite.

Aux bougies de J. L. Petit, Méjan, chirurgien de Montpellier, substitua des mèches. Son appareil instrumental se composait d'un stylet aiguillé (Pl. V, fig. 8) et d'une sonde cannelée, forée vers son cul-de-sac. Il commençait par introduire le stylet pourvu d'un fil de soie, dans le conduit lacrymal supérieur, et lui faisait parcourir, de haut en bas, toute la continuité des voies lacrymales. Dès que la tige métallique avait gagné le méat inférieur, Méjan cherchait à en recevoir le bout dans le sillon de l'autre instrument insinué dans la narine ; il attirait ensuite ce dernier, d'arrière en avant, et faisait passer l'extrémité infé-

rieure du stylet dans le trou du conducteur; après quoi, amenant à lui la sonde cannelée, tout en refoulant, de haut en bas, la première branche, il entraînait au dehors le bout de celle-ci; le stylet était alors entièrement extrait, tirant après lui le fil dont était traversé son chas. Comme il fallait retrancher à chaque pansement la soie qui avait servi au pansement précédent, le fil, engagé la première fois, devait faire suite à une pelote, qu'on cachait sous le bonnet ou sous la perruque du malade. Le lendemain ou le surlendemain, Méjan attachait à la ligature saillante hors de la narine une mèche de quatre ou cinq brins de charpie, de la longueur du conduit nasal et enduite de basilicum ou d'huile d'amandes douces; une traction, exercée de bas en haut, la faisait monter jusqu'à l'orifice supérieur du canal; le séton était, en outre, garni à son extrémité inférieure d'un second fil, pour qu'il pût être retiré de la narine, au pansement suivant. La suite de la cure consistait dans le renouvellement quotidien de la mèche, qu'on chargeait de divers agents médicamenteux, et qu'on grossissait graduellement, par l'addition de nouveaux brins de charpie, jusqu'au volume d'une plume d'oie. L'on en continuait l'emploi, durant deux ou trois mois, parfois davantage, c'est-à-dire jusqu'à ce que le tube parût assez dilaté, le séton s'y élevant et descendant sans efforts.

Le procédé de Méjan, qui exempte d'une opération sanglante à la face, eut d'abord beaucoup d'apologistes; mais bien que modifié, sous le rapport de l'extraction du stylet, par Cabanis, Balayer, etc., il finit par être presque généralement abandonné. La difficulté de la pose du fil, les fausses routes auxquelles on s'exposait, surtout lorsque, comme le voulait Méjan, on substituait un stylet aigu au stylet mousse, dans le cas où celui-ci ne pouvait arriver à la narine, la douleur, l'inflammation de l'œil et des paupières, la déchirure du conduit lacrymal supérieur, qui étaient les suites presque inévitables de la présence du fil, furent les inconvénients principaux qu'on reprocha à ce mode d'opérer, et qui engagèrent la plupart des oculistes à revenir à la voie tracée par J.-L. Petit, tout en conservant la mèche dilatatrice du chirurgien de Montpellier. Le premier qui fit l'application de la combinaison des deux procédés paraît être Lecat.

La canule qu'employait Desault, pour mettre en place le fil conducteur, est d'argent, conique, légèrement recourbée, afin qu'elle puisse s'accommoder à la direction du canal nasal; coupée en bec de flûte, à son extrémité inférieure, elle est munie, près de son pavillon, d'un anneau latéral. Desault fendait le sac, avec le bistouri, faisait filer, le long de l'une des faces de celui-ci, un stylet mousse, qu'il conduisait jusqu'au canal nasal; dégageant alors l'instrument tranchant, il s'efforçait d'atteindre, avec sa sonde, le méat inférieur; cela fait, le bout supérieur de cette dernière était porté dans la canule, que Desault refoulait, de haut en bas, jusque dans la fosse olfactive. Il retirait ensuite la sonde, se servait d'un fort stylet, à extrémité bifurquée, pour entasser dans la cavité nasale et par la canule un fil de Bretagne non ciré, que le malade devait expulser de la narine, en se mouchant[1]; puis, la canule était extraite, et quelque temps après, on passait le séton, de bas en haut, à l'aide du fil.

[1] Lorsque les efforts du malade n'ont point réussi à chasser le fil, Boyer, qui avait

Pamard (d'Avignon) introduisit dans le procédé de Desault une modification importante. Il se servait d'un ressort de montre, stylet élastique terminé en bas par un petit bouton, tandis qu'à l'autre extrémité, il est percé d'un chas. Le tube ayant été introduit comme dans le procédé qui précède, Pamard faisait passer à travers sa cavité le ressort de montre, dont l'œil était garni d'un fil ; dès que la tige métallique avait quitté la canule, elle se déployait comme le ressort de la sonde de Belloc, et son renflement olivaire venait se présenter à l'orifice antérieur de la narine ; il ne restait plus, pour établir le fil dans le conduit nasal, qu'à retirer le stylet, de haut en bas, avec les doigts ou avec une pince, et la canule, de bas en haut, après quoi on plaçait la mèche. L'expédient de Pamard offre cela d'avantageux que, la canule, une fois fixée, on peut ordinairement terminer l'opération avec rapidité, tandis que, dans celui de Desault, il faut quelquefois un temps assez long pour l'expulsion du fil.

Dans la pratique d'un bon nombre d'opérateurs, la canule de Desault a été remplacée par un tube analogue qui présente une perforation latérale, son extrémité voisine étant arrondie et mousse. Il faut que l'ouverture inférieure regarde en avant, au moment où l'on pousse le ressort ; il est aisé de ne commettre aucune erreur à cet égard, l'orifice étant placé sur la même ligne que l'anneau qui avoisine le pavillon. La modification que nous venons de signaler offre le bénéfice qu'on ne risque jamais, avec un tel appareil, d'érailler la paroi interne du conduit nasal, inconvénient dont ne met pas à l'abri le bec de cuiller de celui de Desault. Qu'on emploie l'un ou l'autre de ces tuyaux métalliques, nous ajouterons qu'un fort mandrin en argent, mousse à son extrémité inférieure, et d'un volume tel qu'il remplisse exactement la canule, tout en glissant aisément dans son intérieur, fournit à la main une prise solide et rend parfois l'introduction de l'instrument plus facile. Quelques opérateurs ouvrent le sac, font glisser une sonde cannelée déliée sur le bistouri, retirent ce dernier, poussent la sonde jusqu'à la narine, introduisent dans son sillon un stylet aiguillé armé supérieurement d'un fil ; quand le stylet a atteint le méat inférieur, ils enlèvent l'instrument conducteur et cherchent à amener à l'ouverture de la narine le bout inférieur de la tige métallique, à l'aide d'une sonde cannelée ordinaire, conduite sous le cornet ; ce résultat obtenu, ils saisissent le stylet avec une pince, et l'entraînent au dehors, ainsi que le fil. Ce procédé nous paraît loin de valoir celui de Pamard. Je comprends peu également l'utilité de l'expédient imaginé par M. Manec, et qui consiste à perforer le sac, de dedans en dehors, à l'aide d'une petite sonde à dard, qu'on fait arriver jusqu'au grand angle, par l'orifice inférieur du conduit nasal, l'œil dont le dard est percé, près de sa pointe, servant ensuite à passer le fil.

Application des cordes.—Dans les auteurs allemands, les cordes à boyaux sont dénommées par les lettres de l'alphabet. Nous ferons observer, pour l'intelligence de leurs écrits, que la lettre *e* correspond au *mi*, ou chanterelle du violon, que la lettre *a* désigne la corde qui vient immédiatement après, c'est-à-dire le

fréquemment recours à ce procédé, poussait des injections dans la canule, ou allait chercher la ligature sous le cornet inférieur avec un crochet mousse.

la, et que la lettre *d* répond à la troisième corde, ou *ré*. Le *sol* (corde filée d'argent et non employée) est représenté par *g*. L'humidité dont les cordes se pénètrent les gonfle et en rend l'action des plus douces, ce qui est surtout avantageux à une époque où les parois du tube ne sont pas encore habituées au contact des corps étrangers.

1° *Procédé de la corde longue.* — Le malade étant assis, le canal nasal ayant été sondé et débarrassé des matières qui l'obstruent, à l'aide d'injections poussées à travers la fistule, le chirurgien prend la corde enroulée, en déploie un bout ayant à peu près la longueur de l'espace compris entre le menton et l'arc supérieur de l'orbite, tend ce fragment pour le redresser, en mâche un peu l'extrémité, afin de l'arrondir et d'éviter qu'elle n'éraille les parties, enduit la corde de cérat ou d'huile d'amandes douces, pour en rendre le glissement plus facile, puis l'introduit dans l'orifice fistuleux, horizontalement d'abord, ensuite de haut en bas. On la pousse peu à peu et sans efforts dans le conduit, jusqu'à ce que le malade la sente dans le nez; cela fait, on place quelques brins de charpie entre les lèvres de la plaie du sac, et par-dessus une petite pièce de taffetas d'Angleterre qui recouvre la fistule; quant à la portion encore enroulée, on l'enveloppe d'une compresse, et le tout est assujetti sur le front avec une bande. Le bout qui a pénétré dans la cavité nasale se recourbe sur lui-même en paquet, et il est parfois difficile de le dégager de la narine, immédiatement après l'introduction; mais, quand, une ou deux heures après, la corde a été ramollie par les fluides, il suffit de quelques efforts d'expiration, la narine du côté sain et la bouche étant fermées, pour que le fragment soit rejeté au dehors. Son extrémité sera fixée au moyen d'une bandelette de taffetas d'Angleterre sur la joue voisine, sur l'aile du nez ou sur la lèvre supérieure. Le chirurgien pourra charger de ce soin le malade lui-même.

Le lendemain, on détache le bout inférieur; on enlève le taffetas d'Angleterre attenant à la fistule, ainsi que la charpie; on fait quelques injections d'eau tiède; puis on déroule un nouveau morceau, aussi long que celui du jour précédent; on le redresse, on le graisse de même, et le malade le fait descendre à la place du fragment ancien par une traction qu'il exerce sur l'extrémité inférieure de ce dernier. Dès lors, la portion dégagée, et qui ne sert plus à rien, est retranchée, et le morceau récent est assujetti comme celui de la veille. Ce pansement, tout à fait exempt de douleur, sera réitéré tous les jours.

La corde à boyaux peut être chargée d'agents pharmaceutiques appropriés aux conditions morbides de la paroi muqueuse du conduit. Dans les cas les plus ordinaires, c'est-à-dire quand la membrane n'est que boursouflée, Rosas se servait d'une pommade composée de 20 ou 30 centigrammes de sucre de saturne ou de pierre divine et de 8 grammes de beurre frais, avec addition de 10 ou 15 gouttes de teinture d'opium. Quand, au contraire, la présence d'obstacles inégaux et résistants faisait soupçonner un bourgeonnement granuleux dans le canal, ce professeur employait une pommade de précipité rouge (de 20 à 50 centigrammes de précipité pour 8 grammes d'axonge ou de beurre), ou l'onguent citrin de la pharmacopée d'Édimbourg. Les injections qu'on effectue par la fistule peuvent aussi être rendues médicamenteuses avec l'acétate de plomb, le sulfate

de zinc, le sublimé corrosif. Quelques praticiens (Rau, Dubois) trempent, au préalable, les cordes dans une solution plus ou moins concentrée de nitrate d'argent (cordes nitratées).

La corde à laquelle on aura recours en premier lieu est la chanterelle du violon; on passera plus tard au *la*, puis au *ré*; on peut quelquefois débuter par le *la*. Jæger, Rosas et la plupart des Allemands recommandent de continuer l'emploi des cordes pendant cinq ou six semaines, et même deux ou trois mois, jusqu'à ce que le calibre du conduit ait à peu près récupéré ses dimensions premières, résultat qu'on peut regarder comme atteint lorsque la sonde traverse librement le tube, et que les injections, pratiquées par le sac, le malade inclinant la tête en avant, s'échappent en torrent par le nez. C'est alors qu'on passe à un moyen généralement considéré comme le plus propre à consolider la cure et à diminuer les chances d'une récidive : à l'application des clous.

2° *Procédé de la corde courte.* — Il est certaines conditions sociales qui s'opposent à l'établissement des cordes à boyaux suivant le mode que nous venons de décrire, car il est gênant et loin de présenter un aspect gracieux. Il fournit toutefois au malade l'avantage de pouvoir se panser lui-même. Rosas ne traitait pas autrement les gens de la campagne, qui ne pouvaient se rendre journellement à la ville pour y visiter le chirurgien. L'introduction, au contraire, de la corde courte exige ordinairement l'intervention de l'homme de l'art.

Pour déterminer les dimensions que le fragment doit avoir, on sonde la première fois le conduit avec un stylet de baleine, que l'on pousse jusqu'au plancher de la cavité nasale; la longueur de la portion engagée indique celle qu'il faut donner à la corde. Puis on recourbe et on fend en plusieurs lambeaux le bout qui doit rester en dehors; la bougie perd ainsi en longueur vers la partie destinée à être introduite; cette diminution est nécessaire, son extrémité inférieure devant rester distante de quelques millimètres du plancher de la narine. On redresse le fragment, on en mâche le bout, on l'enduit d'un corps gras; après qu'il a franchi le canal et est arrivé sous le cornet, on sépare les lambeaux de l'extrémité fendue, on rabat chacun de ceux-ci sur les bords de la fistule, afin que la corde, une fois fixée, ne puisse pas glisser en bas, et la plaie est enfin garnie d'une mouche de taffetas gommé. Un tel pansement ne donne lieu à aucune difformité, surtout si l'on a l'attention de choisir du taffetas de la couleur des téguments. La bougie sera renouvelée tous les jours, et l'on pratiquera chaque fois, avant de s'en servir, une injection appropriée. Dans quelques cas, les malades mouchent le bout de corde; nous en avons vu qui, l'ayant avalé, venaient en émoi implorer le secours de leur médecin. Quant à la durée de son application et aux autres détails qui se rattachent à son emploi, ils sont les mêmes que pour le procédé de la corde longue.

Application des clous. — Les tentes métalliques qu'on introduit dans le canal nasal sont désignées généralement sous le nom de clous, parce qu'elles offrent à leur extrémité supérieure un renflement aplati, semblable à la tête d'un clou ordinaire. Ce renflement, destiné à rester au dehors, empêche la tige de descendre trop bas dans la narine; il présente encore l'avantage d'exercer une pression sur la paroi externe du sac, qui ordinairement a été longtemps distendue;

en refoulant et maintenant déprimées les lèvres de la fistule, il prévient le gonflement et le bourgeonnement de ces lèvres. Le clou est appelé par Scarpa *stylet conducteur des larmes*; ce fluide, en effet, filtre vers le nez, le long de la tige métallique. Un clou d'argent a été longtemps employé par Ware, et depuis lui par un grand nombre d'opérateurs. Nous préférons le clou de plomb, qui n'agit pas seulement mécaniquement sur la tunique interne du canal, mais en modifie encore la vitalité par ses propriétés pharmaceutiques, car des combinaisons astringentes résultent du contact des molécules saturnines avec les fluides qu'elles rencontrent dans le conduit des larmes.

La fig. 9 de la planche V représente le clou plein en plomb, dont un grand nombre de chirurgiens allemands font usage. Le clou de Rosas, appareil dessiné au n° 10 de la même planche, ne diffère de celui qui précède qu'en ce qu'il est canaliculé à l'intérieur. L'orifice supérieur du conduit qui le parcourt suivant son axe est placé latéralement, c'est-à-dire au point où la tige forme coude. Il résulte de l'heureuse disposition de l'instrument de Rosas, que les mucosités et les larmes peuvent couler dans l'intérieur du tube métallique, et qu'elles ne s'accumulent pas dans le sac, quand l'orifice fistuleux est exactement bouché, inconvénient auquel expose parfois l'emploi du clou plein, les fluides étant obligés de filtrer entre la surface de ce dernier et les parois du tuyau nasal pour arriver à la cavité olfactive.

Les clous de plomb que l'on débite chez les fabricants ont d'ordinaire 30 à 35 millimètres de longueur. On ne saurait rien indiquer de précis relativement aux dimensions à leur fournir, quand on s'en sert; elles varieront suivant les exigences individuelles, et sous ce rapport le clou de plomb offre encore cela d'avantageux sur celui d'argent, que le chirurgien peut l'amincir ou le raccourcir lui-même. Il faut, en thèse générale, que la bougie puisse entrer avec facilité dans le conduit et le remplir exactement, sans en tirailler et sans en froisser les parois. Elle dépassera de quelques millimètres l'embouchure inférieure du canal. Si la tige était trop longue, et surtout si elle touchait au plancher nasal, la présence du corps étranger serait fort incommode et irriterait la pituitaire.

Les premières fois, la tente métallique sera posée par le chirurgien, qui l'enduira d'un peu d'huile; le malade apprendra bientôt à la placer lui-même. Le clou ayant été introduit, on en recouvre la tête, ainsi que les portions périphériques de l'orifice fistuleux, avec un morceau de taffetas d'Angleterre. Chaque jour, ou tous les deux jours, on ôte la bougie, pour la débarrasser des mucosités qui la souillent, et pour prévenir, d'après Scarpa, le dépôt d'une incrustation terreuse à sa surface; puis on la replace, après que les voies lacrymales ont été nettoyées par quelques injections d'eau tiède. Rosas ne trouve aucun inconvénient à ce que le malade la retire, durant un ou deux jours, lorsqu'il est enrhumé et que le corps étranger le fatigue; on maintiendra alors, dans l'intervalle, la plaie béante avec une petite mèche de charpie engagée entre ses lèvres. On continuera l'usage des clous pendant trois ou quatre mois; Scarpa, qui les faisait porter rarement moins d'une année, avance que plus on tarde à s'en débarrasser et plus la guérison est assurée. Dès qu'on a lieu de penser que le conduit nasal

est dans des conditions qui lui permettent de conserver son calibre, on supprime la tente saturnine, mais il ne faut pas que cette suppression soit brusque ; le cylindre sera d'abord ôté trois ou quatre heures par jour, puis une journée tout entière, quelque temps après, plusieurs jours. L'on fera enfin cicatriser la plaie du sac.

Procédé de M. Bowman.—Considérant avec quelle facilité et quelle innocuité on coupe le point lacrymal inférieur pour remédier au larmoiement causé par une extroversion de ce dernier, M. Bowman commença, en 1851, à traiter tous les cas d'obstruction de ce genre par la division du conduit lacrymal inférieur jusque près la caroncule; il est graduellement arrivé à ne plus guère appliquer que ce procédé. L'oculiste anglais professe qu'il est presque toujours possible de combattre mécaniquement ces obstructions, à travers le conduit lacrymal inférieur ou supérieur, en conduisant des stylets d'argent, de dimensions de plus en plus fortes, depuis le nouvel orifice artificiellement produit jusqu'au plancher de la cavité olfactive. On trouvera chez M. Luër, fabricant d'instruments de chirurgie, les six stylets gradués de M. Bowman ; ils sont ajustés deux à deux à une plaque médiane offrant, sur l'une de ses faces, les deux numéros qui représentent le calibre des sondes aboutissant à cette même plaque (pl. V, fig. 17.) On leur imprime d'ailleurs les diverses courbures jugées utiles pour en favoriser le glissement à travers la continuité des voies lacrymales. On reconnaît que la tige métallique a pénétré dans le nez en comparant la longueur de la portion enfoncée à celle de la narine mesurée à l'extérieur, et à ce que l'extrémité inférieure de l'instrument est venue se mettre en contact avec le plancher de la cavité olfactive. On le laisse quelques minutes en place, puis on le retire. Dans les cas les plus habituels, M. Bowman considère la guérison comme à moitié accomplie, dès que la plus forte sonde, le n° 6, a pénétré dans la fosse olfactive, après avoir parcouru toute la longueur des voies lacrymales ; il continue alors à réitérer plus ou moins souvent l'introduction du stylet, à des intervalles variables. Ce procédé, dit M. Bowman, offre l'avantage d'éviter l'ouverture de la peau, et il fournit un pertuis permanent par lequel on peut toujours revenir à la dilatation si le besoin s'en fait sentir ; la tige métallique s'engage derrière le tendon de l'orbiculaire, et se trouve très-commodément placée pour atteindre l'orifice inférieur du sac.

J'ai longtemps employé la dilatation temporaire par les cordes et les clous. Les récidives nombreuses que j'ai été à même de constater, tant dans ma pratique que dans celle de mes confrères, après des traitements fort longs et très-assujettissants pour les malades, m'ont fait renoncer à cette méthode, que je considère toutefois comme supérieure à celle de la canule. Quant à l'expédient de M. Bowman, il a été essayé avec des résultats variables par plusieurs chirurgiens. Il ne peut d'ailleurs conduire à une issue définitive, comme tous les procédés de ce genre, qu'après plusieurs mois de soins assidus.

La dilatation progressive n'est applicable, d'après Jaeger, qu'à la sténochorie du canal nasal, les fluides pouvant encore être normalement pompés au grand angle; l'atrésie du conduit nasal la contre-indique, suivant ce professeur. W. Adams et d'autres oculistes perforent avec le trocart les obstacles qu'ils ne

peuvent franchir par un moyen plus doux, conduite blâmée par Jaeger, qui insiste sur ce principe, sans l'observation duquel il n'y a, dit-il, aucun succès à attendre de la dilatation temporaire, savoir, qu'une obstruction du canal des larmes ne doit jamais être forcée avec un instrument aigu, que du sang même ne doit, autant que possible, jamais s'écouler de ce conduit dans la fosse olfactive.

DILATATION PERMANENTE. — *Canules et mandrins.* — Une canule, placée à demeure dans le canal nasal, fonctionne en même temps comme tige dilatatrice et comme conduit livrant passage aux larmes. Foubert paraît être le premier qui conçut, vers le milieu du siècle dernier, l'idée de l'établissement permanent d'un tel appareil dans le canal nasal.

La canule imaginée par Pellier père (pl. V, fig. 11) est sans bec de flûte et armée de deux bourrelets, l'un marginal, qui s'arc-boute contre le contour de l'orifice supérieur du conduit des larmes, l'autre moins proéminent, et situé à quelques millimètres au-dessous du renflement précédent. Cet appareil avait de 16 à 18 millimètres de longueur. Les bourrelets étaient destinés à empêcher le chevauchement du tube, en permettant à la paroi muqueuse de se resserrer dans leur intervalle.

Ce fut en 1812 que Dupuytren entreprit de réintégrer dans le domaine de l'art la canule tombée dans l'oubli. Celle qu'il fit construire (pl. V, fig. 12) est d'or ou d'argent, conique, légèrement recourbée, suivant sa longueur, pour qu'elle puisse s'accommoder à la forme du canal nasal; munie à son extrémité supérieure d'un bourrelet circulaire peu épais, qui prévient sa chute dans la narine, elle offre à l'extrémité opposée une coupe en biseau disposée de telle sorte que l'orifice inférieur est dirigé dans le sens de la concavité de la courbure. Dupuytren donnait dans le principe à ses canules, et pour les adultes, une longueur de 18 à 20 millimètres, plus tard, il l'éleva à 22 et à 25 millimètres, sur 4 et 5 millimètres de diamètre à la base, et alla même jusqu'à placer des canules plus longues.

Depuis que Dupuytren a remis la canule en honneur, plusieurs chirurgiens lui ont imprimé des changements plus ou moins heureux; c'est surtout la crainte de sa chute dans les fosses nasales et de sa réascension vers le grand angle qui a inspiré les modificateurs. On a dit qu'un tube à parois percées d'un grand nombre de petits trous serait moins sujet à se déplacer, à cause des prolongements que la membrane muqueuse fournirait à ces orifices; c'est sur cette donnée qu'est basée la construction de la canule de M. Van Onsenoort. M. Pétrequin a proposé de pratiquer à l'appareil, et vers son sommet, trois fentes de 4 millimètres à peu près de longueur; la canule serait ainsi divisée en trois lames tendant à s'écarter par leur élasticité, et qui, une fois en place, s'arc-bouteraient contre les parois du conduit et assureraient la fixité du tuyau métallique. On a objecté contre cette disposition qu'il y aurait à craindre que la tunique muqueuse, s'enfonçant à travers les lacunes, ne poussât des bourgeons dans l'intérieur du tube, qui pourrait s'en trouver obstrué sans remède. La question de savoir quel était le métal le plus avantageux pour la fabrication des canules a également occupé les hommes de l'art. L'or, et surtout le platine, sont les métaux qui nous offrent le plus de garanties, comme étant les moins altéra-

bles; l'argent ne mérite pas autant d'être recommandé; il est aujourd'hui prouvé que les canules faites de cette matière peuvent à la longue subir une réduction, se déformer et se briser. On a extrait des tubes de ce genre dont l'épaisseur avait diminué de moitié; d'autres ont été trouvés rompus en plusieurs pièces et partiellement convertis en une substance de couleur noire. La combinaison qui s'opère en cette occurrence est sans doute complexe; le sulfure d'argent doit y prendre la plus grande part; puis vient le phosphure d'argent; il faut encore avoir égard au cuivre que l'instrument contient. M. Chevallier, l'un de nos chimistes les plus distingués, aux lumières de qui je soumettais cette question, me disait qu'il serait curieux de rechercher quelle avait été la nourriture privilégiée des individus qui avaient porté des canules ainsi détériorées : s'ils mangeaient beaucoup d'œufs, qui contiennent du soufre; des cervelles, qui contiennent du phosphore. La profession que ces sujets exercent, si elle exige, par exemple, qu'ils soient exposés à la vapeur du soufre en combustion, aux émanations qui se dégagent des eaux sulfureuses, des matières stercorales, etc., nous fournirait peut-être des inductions plus positives. Le fait d'une maladie dartreuse, longtemps traitée par des préparations de soufre, serait encore une circonstance à noter.

Dupuytren se servait, pour l'introduction de la canule, d'une tige d'acier coudée à angle presque droit, mandrin représenté pl. V, fig. 13. C'est la portion effilée, qui termine la branche la plus courte, qui est destinée à pénétrer dans le tube; un peu recourbée comme ce dernier, elle doit pouvoir y entrer et s'en dégager aisément; cette même portion aboutit vers le coude du levier à un bourrelet qui presse sur le pavillon du tuyau métallique. L'autre branche se termine par un manche aplati sous forme de spatule. Comme la canule peut déterminer des accidents qui rendent son extraction indispensable, cette nécessité avait fait imaginer à Dupuytren l'instrument représenté pl. V, fig. 15. C'est un mandrin recourbé comme celui qui précède, mais dont la portion qui doit pénétrer dans la canule est fendue longitudinalement en deux tiges, terminées l'une et l'autre par un renflement en crochet. Elles sont accolées ensemble à la faveur d'un anneau coulant qui, remontant avec la plus grande facilité, leur permet de s'écarter en vertu de leur élasticité. Le sac ouvert, le chirurgien introduit dans la canule le mandrin bifurqué, dont les branches sont tenues rapprochées par la virole; à mesure qu'elles descendent, l'anneau coulant s'éloigne des crochets, car son volume s'oppose à ce qu'il s'engage dans le tuyau; quand enfin ils ont dépassé le bec de ce dernier, ils s'écartent l'un de l'autre, n'étant plus contenus par l'anneau, et ils vont se loger sous le rebord inférieur de la canule, qui est amenée au dehors lorsqu'on retire l'instrument. Le *mandrin dilatateur* de M. Charrière (pl. V, fig. 14) est une longue pince à branches croisées, et dont la portion inférieure est assez grêle pour pouvoir entrer dans la canule. Une pression, exercée sur les deux faces de la moitié supérieure de l'instrument, sollicite la disjonction des deux tiges inférieures. Ce mandrin offre le double avantage de pouvoir être affecté à l'introduction de la canule, quand il est fermé, et à son extraction, quand il est ouvert, c'est-à-dire lorsque les tiges inférieures, venant à s'éloigner l'une de l'autre au sein du tube, sous l'influence de la pres-

sion latérale qui s'opère au-dessus d'elles, elles compriment fortement et en sens opposé les parois internes de la canule, qu'on entraîne dès lors vers la plaie. Ayant eu plusieurs fois des canules à extraire, j'ai trouvé généralement plus de secours dans des pinces ordinaires que dans les instruments précédemment mentionnés. Elles sont souvent d'ailleurs d'une ablation très-difficile. J'ai vu le professeur Roux se livrer sous ce rapport à des efforts infructueux chez un malade qui quitta l'Hôtel-Dieu sans être délivré du tube métallique.

Manuel opératoire. — Dupuytren opérait de la manière suivante. Le malade étant assis, la tête contenue par un aide, le chirurgien s'assure de la position exacte de la paroi externe du sac, puis y plonge verticalement un bistouri étroit, suivant les principes déjà énoncés. Cela fait, il saisit le mandrin pourvu de la canule, la convexité de celle-ci étant tournée vers le manche, c'est-à-dire en avant et en dehors, prend la précaution préalable de fixer, avec le bout de l'index ou du pouce, le pavillon du tube contre l'épaulement circulaire du mandrin, afin que la canule n'échappe pas avant d'être entrée dans le conduit nasal, soulève légèrement la lame du bistouri, à l'aide de laquelle il comprime, d'avant en arrière, la lèvre postérieure de la plaie, de manière à déterminer le bâillement de l'orifice, et fait ensuite filer, le long de cette lame, le mandrin armé. Aussitôt que ce dernier a franchi l'embouchure supérieure du canal, on enlève complétement le bistouri et on enfonce le mandrin, par une pression modérée, jusqu'à ce que la canule ait entièrement disparu; le mandrin est enfin dégagé à son tour. Quelques gouttelettes de sang tombent d'ordinaire dans la cavité olfactive.

On a la certitude qu'une communication existe entre la narine et le sac, quand le malade, ayant fermé la bouche, ainsi que l'ouverture antérieure des fosses nasales, peut, à la faveur d'une forte expiration, rejeter par la plaie de l'air mêlé à des mucosités sanguinolentes. Le conseil qu'on donne de faire souffler le patient, pendant qu'il ferme la bouche et les narines, ne suffit pas pour faire reconnaître une erreur dans laquelle sont tombés des gens fort habiles : nous voulons parler de l'introduction de la canule dans le sinus maxillaire; lors même, en effet, que cette dernière est plongée dans le sinus, l'air s'échappe par son conduit à travers la solution de continuité du grand angle. Le meilleur moyen de s'assurer si le tube occupe le canal nasal consiste, suivant Roux, à pousser une injection dans la canule. Celle-ci siége-t-elle dans le trajet naturel des larmes, le liquide coulera immédiatement par le nez; s'est-elle, au contraire, frayé une route vers le sinus, la matière de l'injection ne sortira de la narine qu'après avoir rempli l'antre d'Hyghmore jusqu'à la hauteur de son ouverture de communication avec la fosse nasale.

L'opération achevée, Dupuytren recouvre la plaie d'une simple mouche de taffetas d'Angleterre, et les malades peuvent reprendre leurs occupations. Un ou deux jours suffisent pour sa cicatrisation.

Remarques. — *Accidents consécutifs.* — Les conséquences finales du mode d'opérer de Dupuytren, dont l'exécution est si rapide et le succès, il faut en convenir, si brillant d'ordinaire dans le principe, sont appréciées de la manière suivante dans les *Leçons orales* de ce professeur. «Le résultat général de la pra-

tique de M. Dupuytren, qu'il est vraiment curieux de connaître, réduira à leur juste valeur, mieux que l'histoire des faits isolés, les reproches adressés à son procédé opératoire. Le nombre des mandrins restés entre ses mains, après des opérations faites chez lui, le relevé des registres de l'Hôtel-Dieu, et ces deux sources, comparées aux renseignements donnés par les couteliers qui ont fourni les instruments, ont démontré que le nombre des personnes opérées de la fistule lacrymale par M. Dupuytren, suivant son procédé, depuis vingt ans qu'il le met en pratique, est annuellement de plus de 50, chez lui ou en ville, et de 100 à l'Hôtel-Dieu. Ce chiffre de 150, multiplié par 20 (les vingt années d'exercice de M. Dupuytren), donne un total de 3000 opérations. Sur ce total vraiment extraordinaire, et qui prouve combien cette maladie est commune, surtout quand on pense qu'il y a à Paris plusieurs autres hôpitaux où elle est également traitée, le nombre des guérisons a été de 9 sur 10, ou de 90 sur 100. Il n'est assurément aucune des autres méthodes connues qui puisse revendiquer une aussi heureuse proportion. »

En consultant mes souvenirs et mes notes recueillies à la clinique de Dupuytren, je vois que beaucoup de ses opérés portaient des affections lacrymales qu'on aurait eu chance d'attaquer avec succès par des moyens médicaux, et cependant la canule leur était inexorablement appliquée. Quant à la statistique ci-dessus mentionnée, elle me paraît entachée d'une grande inexactitude. Dupuytren, qui s'était tant exagéré les avantages de son procédé de prédilection, n'a pu suffisamment observer les nombreux malades qu'il avait ainsi traités, et il comptait très-probablement comme débarrassés à jamais de leur infirmité les individus qu'il avait perdus de vue, et chez lesquels des accidents ont pu se développer tôt ou tard, comme chacun de nous, en fréquentant les hôpitaux, a été à même de s'en convaincre. « Éclairé par une plus longue expérience, dit M. Velpeau, je me vois forcé d'ajouter aujourd'hui que les succès de la canule sont infiniment moins nombreux en réalité que je ne l'avais cru d'abord. L'erreur où sont tombés beaucoup de praticiens, sous ce rapport, tient à ce que, se croyant guéris le lendemain ou le surlendemain, la plupart des malades ne sont plus revus par le chirurgien. Tenant à savoir ce qu'ils devenaient, je les ai suivis ou fait suivre, autant que possible. J'ai vu de cette façon que la canule remontait très-souvent dans le sac lacrymal pendant les quatre premiers mois; qu'il s'en échappait un grand nombre par les fosses nasales avant la fin de la seconde année; que celles qui restent en place se dénaturent, se dissolvent, se déforment au point de ne servir à rien; qu'elle mérite presque tous les reproches que lui adresse Ware. »

L'emphysème des paupières a été parfois signalé à la suite du placement de la canule. Les névralgies faciales, la carie, sont, dans l'espèce, des phénomènes rares. La canule vient-elle à être obstruée par des matières muqueuses épaissies et desséchées, et par des dépôts de différente nature, les fluides peuvent être retenus dans le sac, d'où des désordres phlegmasiques dans cette cavité, et parfois l'établissement d'une fistule.

Il peut arriver que le tuyau métallique se déplace, soit qu'il remonte vers le grand angle, soit qu'il descende dans les fosses nasales. Dans le premier cas, des inflammations, des abcès, l'ulcération des parois du sac et de la peau peuvent

provenir de la saillie de la canule dans le réservoir. On combat, dans le principe, les accidents par les antiphlogistiques, les résolutifs, etc., dont on seconde l'action à la faveur d'une pression exercée à travers les téguments sur la portion supérieure de l'appareil, pour faire rentrer celui-ci dans le conduit d'où il a été expulsé; on doit aussi recommander au malade de maintenir la canule en place, en appliquant un doigt sur la région du sac, toutes les fois qu'il se mouche; mais lorsque sa présence est par trop irritante, et que la nature fait effort pour éliminer le corps étranger, force est de fendre le sac et de l'extraire. Si la canule tombe tout à fait dans la cavité olfactive, le malade en est quitte pour la rejeter en se mouchant: des désordres graves peuvent résulter de sa chute partielle. C'est ainsi qu'on l'a vue se faire jour à travers la voûte palatine et se présenter à l'intérieur de la bouche par son extrémité inférieure. Quand le tube métallique, partiellement descendu, engendre des accidents phlegmasiques dans la fosse olfactive, il faut chercher à en effectuer l'extraction à l'aide de pinces ou d'un crochet mousse, que l'on introduit par l'orifice antérieur de la cavité où il se trouve.

L'un des motifs de l'ascension de la canule, surtout dans les premiers temps, et nous ajouterons qu'on l'a vue remonter le lendemain, le surlendemain ou quelques jours après l'opération, existe dans la turgescence qu'elle a déterminée dans la tunique muqueuse qui tapisse le conduit nasal et dans les engorgements sous-jacents à cette membrane. On conçoit aisément que les tissus gonflés, qui pressent de toutes parts sur la circonférence du tube, doivent le faire glisser plutôt de bas en haut que dans un sens inverse, à cause du cône à base supérieure qu'il présente, et en second lieu parce que le bourrelet, qui s'arc-boute contre le rebord de l'orifice supérieur du canal, s'oppose à la fuite de l'appareil vers la narine. Nous supposons une canule dont les dimensions sont en parfaite harmonie avec celles des parties qu'elle est destinée à occuper; un tube trop fort est plus prédisposé peut-être à se laisser déplacer, par suite de l'inflammation plus vive qu'il fait naître dans des tissus irrités déjà et non habitués au contact de ce coin qui les comprime contre les parois osseuses; un tube trop grêle est aisément délogé, car aucun frein ne le retient en place. L'obstruction de la canule a été notée avec raison au nombre des causes possibles d expulsion vers le grand angle; l'appareil, en effet, agit alors à la manière des clous pleins, c'est-à-dire que les fluides descendent entre ses parois et celles du canal, d'où son oscillation et sa luxation consécutive.

Le glissement vers la narine dépend de ce que la canule employée est trop étroite et dépourvue d'un rebord supérieur assez saillant; quand ce glissement a lieu longtemps après l'opération, il peut tenir à une diminution de volume du tuyau, par suite d'une décomposition chimique. M. Malgaigne attribue la perforation, plusieurs fois constatée, de la cloison naso-buccale à l'excessive longueur de l'instrument choisi et à son bec de flûte inférieur, qu'il propose de supprimer, et que rejette aussi M. Velpeau. Nous ajouterons qu'il est parfois arrivé que la canule, tombant entièrement dans la narine longtemps après son introduction, a laissé les malades guéris par l'ampleur suffisante qu'elle avait imprimée au conduit nasal.

S'il est si important de ne placer à demeure que des canules exactement proportionnées aux dimensions des parties, je me demande comment Dupuytren pouvait toujours tomber juste, lui qui ne jugeait de ces dimensions qu'au vu du malade et sur des données conséquemment inexactes. C'est surtout dans les cas de rétrécissements très-développés qu'une telle manière d'agir devait entraîner des désordres; et que de fois il a dû arriver à cet opérateur, non certes par manque d'habileté, mais par un vice inhérent à son procédé, de déchirer avec son bec de flûte la membrane muqueuse, de glisser entre elle et les os! Au demeurant, les inconvénients qui viennent d'être cités ont singulièrement affaibli la vogue qu'un illustre patronage avait imprimée à la dilatation permanente, qui n'est guère mise en usage aujourd'hui que par quelques rares opérateurs.

ÉTABLISSEMENT D'UN CANAL ARTIFICIEL PAR UNE PERFORATION OSSEUSE. — *Procédés de Woolhouse, de Hunter, de Montain, de Reybard et de Laugier.*—L'on peut détourner le cours des larmes, soit en trouant l'os unguis à la partie inférieure de la gouttière lacrymale, soit en brisant la cloison qui sépare le sinus maxillaire du canal nasal. Dans le premier cas, les liquides se précipitent par le méat moyen dans la narine; dans le second, ils tombent dans l'antre d'Hyghmore.

Woolhouse semble être le premier qui ait eu recours à la perforation de l'os unguis dans un but véritablement physiologique. Après l'avoir découvert par une incision en demi-lune et en avoir ruginé la paroi externe, il forait l'os avec un stylet aigu, introduisait des tentes dans l'orifice osseux, et plus tard une canule, qu'il maintenait en place jusqu'à la cicatrisation des lèvres de la fistule interne; ce résultat obtenu, il garnissait celle-ci d'un tube métallique qu'il laissait à demeure, et fermait la plaie. Pour l'ordinaire, dit Sabatier, cette canule se détachait et tombait au bout d'un temps plus ou moins long; mais comme les bords de l'ouverture devaient avoir eu celui de devenir calleux, Woolhouse pensait que la guérison n'en était pas moins sûre et moins durable.

J. Hunter comprit avec juste raison que la voie nouvelle serait moins prédisposée à se boucher si l'on effectuait sur l'os une déperdition de substance nette et de forme circulaire. Il fit confectionner dans ce but un emporte-pièce, canule d'acier tranchante à l'un de ses bouts, et dont l'autre extrémité était adaptée à un manche. Comme l'intérieur de la canule se continuait avec un conduit régnant le long de l'axe du manche, cette disposition fournissait au chirurgien la faculté de porter un stylet mousse sur le lieu où devait être pratiquée la perforation, et de faire ensuite glisser l'emporte-pièce sur le stylet.

Les annales de l'art nous montrent un grand nombre de chirurgiens accorder la préférence à la perforation de l'os unguis avec le cautère actuel. Saint-Yves, plein de confiance dans ce mode d'opérer, annonce qu'après son exécution « l'œil demeure en tel état qu'il y a des personnes auxquelles on ne saurait presque s'apercevoir qu'elles aient eu de fistule lacrymale. »

Imaginés à une époque plus rapprochée de nous, les procédés de Montain (de Lyon) et de M. Reybard, de la même ville, rentrent dans les principes formulés par Hunter.

Le docteur Montain s'est servi, pendant de longues années, d'une canule à dents de trépan, obéissant aux mouvements de circumduction qu'on lui im-

prime au moyen d'une manivelle (trépan lacrymal). L'os unguis ayant été perforé en rond, Montain engage dans la brèche une bougie de corde à boyaux, qu'on assujettit au pourtour de la plaie extérieure à l'aide d'une bandelette agglutinative. Les pansements subséquents consistent à renouveler, une ou deux fois par jour, le diachylon et la corde, dont on augmente graduellement la grosseur, et à pratiquer dans le sac et dans la cavité olfactive des lotions avec des liquides appropriés. Mieux combiné que les divers appareils qui l'ont précédé, l'emporte-pièce de M. Reybard se compose de deux parties assemblées, mobiles l'une sur l'autre, et parfaitement distinctes par leur destination. L'une est une tige d'acier, montée sur un manche et terminée par un bouton à vis en forme de vrille ou de tire-bouchon; elle a pour usage, après avoir franchi l'unguis, d'offrir à ce dernier un point d'appui. L'autre partie est une canule tranchante, avec laquelle on détache le fragment osseux garni des membranes qui lui sont adhérentes; elle se meut sur la tige à l'aide d'un pas de vis, de telle sorte qu'on ferme et qu'on ouvre l'instrument en le vissant et en le dévissant alternativement. Quatre temps composent la manœuvre. Dans le premier, on fend le sac avec le bistouri, à la manière de J. L. Petit; dans le second, le perforateur ouvert est porté jusqu'à la partie inférieure interne de la poche lacrymale; dans le troisième, on imprime à la vrille un mouvement de rotation, de manière à la faire pénétrer à travers l'unguis, dans le méat moyen, de haut en bas, de dehors en dedans et un peu d'avant en arrière; dans le quatrième temps enfin, on coupe la cloison naso-lacrymale, en lui faisant éprouver une perte de substance dont les diamètres sont ceux de la virole tranchante. Pour cela, on saisit d'une main l'instrument par le manche, et pendant qu'on le tient dans l'immobilité avec l'autre main, on fait tourner la canule jusqu'à ce qu'elle soit vissée à fond. On incise ainsi, puis on amène au dehors une rondelle formée par les parties placées entre le tranchant de la canule et le bouton à vis, qui leur sert de support. M. Reybard, et plus récemment MM. Demarquay et Robert, ont obtenu des succès par l'application de ce procédé. Je ne l'emploie jamais, trouvant cette opération plus compliquée, plus vulnérante et moins sûre que celle à laquelle je donne la préférence.

Au lieu de frayer une route aux larmes dans la région de l'os unguis, M. Laugier a proposé de perforer la cloison du sinus maxillaire. Pour pratiquer cette opération, qu'il a fait connaître pour la première fois en 1830, ce professeur se sert d'un fort trocart sans canule, et recourbé à une petite distance de sa pointe. Le sac ayant été ouvert avec le bistouri, ce chirurgien fait glisser son instrument dans la portion supérieure du canal nasal, la pointe regardant en bas, et la convexité de la partie coudée étant dirigée en haut et en dedans. Elevant alors le manche, il tourne vers la racine du nez la convexité de la branche métallique, tandis que l'extrémité pointue va gagner la paroi externe du conduit nasal; puis il pénètre à travers cette dernière, et imprime à la tige quelques mouvements de circumduction sur elle-même, pour arrondir l'ouverture et mouler, suivant l'expression de M. Laugier, la voie sur cette tige; cela fait, on retire l'instrument. Cet expédient ne s'est pas répandu dans la pratique, et semble même tout à fait abandonné. « Je doute, dit M. Velpeau, qu'une pareille méthode

compte jamais de nombreux partisans. Rien ne prouve, en effet, qu'arrivées dans le sinus, les larmes en sortissent ensuite facilement, qu'elles n'y fissent pas naître des accidents, qu'il fût aisé de leur livrer une issue en perçant la voûte palatine. »

Nous avons, d'une part, une cavité spacieuse, ouverte et en avant et en arrière, cavité d'où les corps étrangers sortent avec facilité, que le malade nettoie sans cesse en se mouchant, dans laquelle il peut faire affluer des liquides, cavité enfin habituée, par sa destination naturelle, au contact des larmes; tandis que nous voyons, d'autre part, un antre à une seule ouverture, dont les conditions se prêtent mal au dégorgement des matières. Le lecteur a deviné quel serait notre choix entre les deux routes.

EXCISION ET CAUTÉRISATION DE LA PARTIE ANTÉRIEURE DES CONDUITS LACRYMAUX.— J'ai été consulté par des malades qui avaient infructueusement subi l'excision des conduits lacrymaux. Les bords palpébraux, chez un bon nombre, étaient devenus le siége d'échancrures difformes. J'ai vu cette excision ne rien produire d'avantageux au point de vue de la guérison de la dacryoblennorrhée, les mucosités et les larmes s'échappant comme ci-devant des tronçons des conduits. Chez une femme qui s'y était soumise, le sac était converti en un véritable kyste; je le ponctionnai, j'y portai le caustique Canquoin, et la guérison eut lieu au bout de quinze jours. L'excision des conduits me paraît donc devoir être rejetée de la pratique. M. Tavignot, qui a substitué à cette opération la cautérisation électrique avec la pile Grenet, m'a assuré que des affections lacrymales, traitées par ce moyen, cédaient habituellement en dix ou douze jours. Le sac vient-il à s'engorger après cette opération, les mucosités ne pouvant plus refluer par les points lacrymaux oblitérés ni par le canal nasal, plus ou moins rétréci, M. Tavignot l'ouvre d'un coup de lancette, comme dans la dacryocystite phlegmoneuse. J'ajouterai, comme donnée historique, que, dans la seconde moitié du siècle dernier, Quesnel, chirurgien de Saint-Malo, procédait à la cautérisation des conduits avec la pierre infernale. Le professeur Serra (de Bologne) cherchait à en amener l'atrésie avec un stylet incandescent.

CAUTÉRISATION DU CANAL NASAL.—La cautérisation des rétrécissements de l'urètre, suivant les vues de Ducamp et de Lallemand, a porté quelques opérateurs à appliquer, par analogie, cet expédient aux sténochories du canal des larmes. Le premier qui appela sur cette question l'attention des hommes de l'art est M. Harveng (de Manheim) [1]. Employée plus tard par M. Gensoul, par M. Bermond (de Bordeaux) [2], cette méthode n'a figuré dans la pratique que de quelques rares opérateurs.

EXTIRPATION DE LA GLANDE LACRYMALE.—Dans une brochure ayant pour titre : *Nouveau moyen de guérir les fistules lacrymales et les larmoiements chroniques* (Paris, 1843), M. Paul Bernard a proposé l'ablation de la glande lacrymale, opération qui, quelques années après, paraît avoir été tentée avec succès par le professeur Textor (de Würzbourg), dans un cas de larmoiement très-intense.

[1] Voir les *Archives générales de médecine*, t. XVIII, année 1828.
[2] Bermond (de Bordeaux), *thèse inaug.* Paris, 1827.

En admettant même l'efficacité du procédé, nous n'engagerons jamais les praticiens à en tenter l'application. Cette extirpation, en effet, est moins bénigne qu'on n'a voulu le dire; nous pourrions citer un exemple où elle a entraîné l'inflammation du tissu cellulo-adipeux de l'orbite et la perte de l'œil.

CHAPITRE V.

STRABISME.

CARACTÈRES ANATOMIQUES ET PHYSIOLOGIQUES.—On donne le nom de strabisme à la modification anormale qu'apporte dans la direction des yeux une dissociation de l'harmonie des axes optiques. Il est essentiel ou symptomatique. Il est convergent, interne ou nasal, quand la déviation a lieu en dedans ou vers le nez; divergent, externe ou temporal, lorsque le globe est entraîné vers la tempe; supérieur ou frontal (*strabismus sursum vergens*), quand l'œil est tourné en haut; inférieur ou jugal (*strabismus deorsum vergens*), lorsque cet organe se porte en bas. Le bulbe peut se dévier, en outre, dans des directions intermédiaires aux quatre types qui viennent d'être mentionnés, d'où résultent des variétés mixtes, des strabismes obliques.

Il y a des individus qui ne louchent que par intervalles, quand, par exemple, ils travaillent sur des objets d'un petit volume, surtout lorsque ceux-ci sont trop rapprochés de leurs yeux. Quelques enfants présentent momentanément ce phénomène, quand ils sont tourmentés par la dentition ou par les vers. D'autres sujets, beaucoup plus nombreux, louchent perpétuellement (*strabisme continu ou permanent*), soit que le globe affecté se redresse plus ou moins, dès que son congénère est soustrait à la lumière, soit, ce qui est assez rare, que l'organe dévié persiste constamment dans sa mauvaise direction (*strabisme fixe; luscitas*). Dans certains cas, les malades louchent tantôt d'un œil et tantôt de l'autre (*strabisme double alternatif*). Nous n'avons point encore rencontré le strabisme horrible (*strabismus horrendus*), dans lequel l'un des globes est entraîné convulsivement vers le front et l'autre vers la joue.

Le strabisme convergent est, sans contredit, le plus commun; il l'emporte même sous ce rapport, et de beaucoup, sur toutes les autres formes prises en masse. L'un des motifs mis en avant pour l'explication du phénomène est la convergence naturelle des deux yeux, d'où la facilité dont nous sommes doués de loucher en dedans quand nous le désirons, tandis que nous ne pouvons loucher à volonté en dehors; il est plus facile, en effet, d'exagérer une disposition naturelle que d'en prendre une contraire. On a aussi allégué la force du droit interne plus considérable que celle du droit externe. Une autre circonstance mérite encore de jouer ici un rôle : c'est la tendance de l'œil à se laisser instinc-

tivement entraîner vers le grand angle, quand un obscurcissement occupe le milieu de la cornée ou de l'appareil lenticulaire.

L'intensité de la déviation oculaire est variable. On peut à cet égard admettre avec Dieffenbach trois degrés dans le strabisme convergent. Dans le premier degré, une portion assez considérable de la région scléroticale est libre entre la caroncule et la cornée. Dans le second, le limbe de cette tunique touche au grand angle, et une petite languette de sclérotique peut être de temps en temps aperçue près du repli semi-lunaire. Dans le troisième, la cornée s'enfonce derrière la commissure nasale, dans quelques cas jusqu'aux limites internes de la pupille, parfois au delà. Tout l'iris peut même disparaître sous le grand angle et la sclérotique rester seule visible, difformité peu commune, mais qui néanmoins a été plusieurs fois notée. Ces trois degrés existent également dans le strabisme divergent. Dieffenbach fait observer que le troisième degré de la dernière altération est plus rare que le degré correspondant du strabisme interne.

L'altération de la vue de l'œil strabique est l'un des phénomènes les plus constants de la maladie qui nous occupe. On le rencontre dans toutes les espèces et à tous les degrés de cette infirmité. Peu de sujets en sont exempts; mais fort souvent les malades ignorent qu'un de leurs yeux est plus faible que son congénère, cet affaiblissement partiel n'ayant point apporté de trouble dans la vision générale. D'après Dieffenbach, les déviations en haut et en bas n'amènent habituellement dans la perception des objets qu'une perversion peu considérable. Ce chirurgien dit avoir rencontré des strabismes frontaux à un très-haut degré et compliqués parfois de ptosis, dans lesquels la vue n'avait subi aucune atteinte ou avait seulement éprouvé une détérioration de peu d'importance, abstraction faite, bien entendu, de l'obstacle que la paupière supérieure pouvait opposer aux rayons lumineux, quand la pupille était en grande partie obstruée par ce voile.

Tantôt le bulbe dévié est frappé d'amblyopie, tantôt il est atteint de myopie. Les verres concaves feront connaître l'espèce de désordre à laquelle on a affaire. Ils ne changent en rien le premier de ces états, tandis qu'ils améliorent le second.

L'amblyopie des yeux louches me paraît avoir pour cause principale la compression à laquelle la rétraction musculaire soumet le globe. Dans les strabismes intenses, cet organe est quelquefois visiblement aplati du côté de la corde qui l'étreint, pendant que le côté opposé de la sphère oculaire conserve son bombement naturel. Si l'on exerce avec le bout du doigt une certaine pression sur un œil sain, soudain la vue devient confuse, puis récupère sa netteté, dès que la compression cesse. C'est ce qui arrive le plus souvent dans le strabisme : la rapidité avec laquelle la section du muscle contracté bonifie la vision, dans un grand nombre de cas, nous le prouve. Chez quelques malades, cette amélioration ne s'établit que graduellement. L'inactivité plus ou moins grande, à laquelle est condamné le globe dévié, doit encore entrer en ligne de compte dans le décroissement de sa puissance visuelle.

La perversion de la vision, dans ces occurrences, est le plus communément signalée par un simple trouble. Les objets paraissent moins éclairés, quand on

les regarde avec l'œil strabique seul que quand l'œil sain les fixe; ils semblent couverts d'une teinte nébuleuse. Il est d'ailleurs digne de remarque que le degré de l'affaiblissement visuel n'est pas dans une harmonie constante avec celui de la déviation. En général, un œil qui louche peu voit mieux qu'un œil qui louche beaucoup; mais il est des cas dans lesquels un strabisme peu prononcé est compliqué d'une détérioration visuelle plus considérable que ne l'est, chez d'autres sujets, celle d'une déviation beaucoup plus forte.

La diplopie nous a paru rare dans les strabismes de date ancienne (p. 743). Sur près de trois cents strabismes examinés avec soin par Bonnet, ce praticien annonce ne pas avoir rencontré dix fois la diplopie avant l'opération. Dieffenbach prétend, au contraire, l'avoir observée chez un tiers à peu près de ses malades, mais elle n'était presque jamais permanente. Ce chirurgien dit avoir remarqué qu'elle se produisait surtout sous l'influence d'une agitation de l'âme, de l'invasion de quelque état maladif et au temps des menstrues.

Les ténotomistes se sont occupés de la question de savoir si le strabisme communiquait à la pupille quelques modifications particulières. Rien de précis n'a été établi à cet égard. Tantôt on trouve la pupille dans ses conditions naturelles, tantôt elle est agrandie, tantôt, ce qui a lieu plus rarement, elle est habituellement contractée. La dilatation de l'orifice pupillaire de l'œil dévié paraît, dans quelques cas, symptomatique d'un état amaurotique de l'organe. Nous avons dit (p. 748) par quel mécanisme la mydriase pouvait s'associer au strabisme divergent et au ptosis, et, dans quelques cas plus rares, au strabisme convergent (p. 392).

Nous signalerons encore un phénomène qu'offrent plusieurs louches, et qui consiste dans une tendance des yeux à se fatiguer promptement par une application un peu soutenue.

ÉTIOLOGIE. — Le strabisme est parfois congénital, ce qui est rare. On a rencontré des sujets qui étaient à la fois bègues et louches. Si cette infirmité remonte, le plus souvent, à l'enfance, c'est que la mobilité du bulbe, mal assurée dans cette période de la vie, peut contracter plus aisément dès lors une habitude vicieuse. Les dentitions laborieuses, les vers intestinaux, l'ophthalmie des nouveau-nés, etc., viennent en aide à la prédisposition existante.

Les déviations qui datent d'une maladie spasmodique, et les convulsions des enfants, doivent occuper ici le premier rang, rentrent dans la catégorie des strabismes appelés par M. J. Guérin *musculaires actifs*. « On a lieu de croire, dit Bonnet, que ce sont les muscles de l'œil qui ont ressenti l'influence de ces convulsions avant l'œil lui-même; car, d'une part, ces convulsions laissent à leur suite des pieds-bots, dont la cause est incontestablement une rétraction musculaire, et de l'autre la section des muscles raccourcis est suivie du rétablissement de la vue dans l'œil opéré, preuve que cet affaiblissement était subordonné à la contraction musculaire, que celle-ci était primitive, et tenait les autres phénomènes sous sa dépendance. »

C'est dans la même classe qu'il faut placer les strabismes par imitation, dont on ne saurait révoquer en doute le mode d'origine. Cette difformité a été rapportée chez quelques sujets à ce qu'ils avaient été confiés à la garde de personnes

louches. Si on l'a vue se perpétuer dans des familles, si Dieffenbach l'a rencontrée dans trois générations consécutives, si, comme l'avancent Carron du Villards et Weller, elle est endémique dans quelques contrées de l'Asie, c'est à l'imitation peut-être que doit être attribué le phénomène, bien que l'hérédité du strabisme, comme celle de toutes les maladies qui affligent l'espèce humaine, ne saurait être niée. L'habitude qu'ont quelques nourrices de tenir des jouets (hochets, etc.) trop près du nez des enfants, doit entrer encore dans le cadre étiologique de l'affection qui nous occupe.

Une seconde catégorie fort importante comprend les déviations qui se rattachent au *strabisme optique* ou *musculaire passif* de M. J. Guérin. Il en a été déjà question dans ce travail (p. 40 et 610).

Une femme de vingt-quatre ans, traitée par M. Velpeau, avait parié avec une de ses compagnes, à l'âge de quatorze ans, qu'elle regarderait fixement le soleil pendant trois minutes; elle le fit, mais devint louche.

Les strabismes paralytiques ont été précédemment étudiés (p. 742). Dans d'autres circonstances, avons-nous dit, c'est un produit anormal, existant dans l'orbite, qui donne lieu à la difformité, en refoulant le globe vers le point opposé à celui que l'obstacle occupe, tout en propulsant plus ou moins cet organe. Le bulbe, enfin, peut être retenu captif du côté de l'une des parois de l'enceinte orbitaire par des brides inodulaires qui ont succédé à une inflammation suppurative. On a appelé *strabisme ankylosé*, *ankylose de l'œil*, cette déviation fixe par adhérences.

La véritable nature de la lésion, qui vicie le plus communément la direction des yeux (strabisme idiopathique, essentiel, spasmodique), doit être considérée, d'après M. de Graefe, comme une disproportion entre la longueur moyenne des muscles oculaires. Mais, comment se fait-il qu'un œil, strabique en dedans ou en dehors, se redresse immédiatement, quand son congénère est soustrait à la lumière, ce dernier louchant alors à son tour, sous l'obstacle qui le masque et suivant le même mode que le globe actuellement redressé? Ce problème, d'une solution épineuse, peut, ce me semble, recevoir l'explication suivante. Les yeux, dans leurs mouvements, sont liés l'un à l'autre par le jeu simultané des muscles associés, le droit interne d'un côté combinant son action avec celle du droit externe du côté opposé. Dans les conditions normales et à l'état d'indifférence, les axes optiques sont parallèles. Ces mêmes axes, dans le strabisme, font entre eux un certain angle, à sommet antérieur dans le strabisme convergent, à sommet postérieur dans le divergent, angle qui se maintiendra d'une manière constante, en vertu de la loi précédemment énoncée, quelle que soit la direction que les yeux affectent. Ramenez au centre de l'écartement interpalpébral la cornée d'un globe louche en dedans, l'angle formé par les axes optiques devant persister, la déviation ne sera abolie dans le dernier œil qu'à la condition que l'autre globe soit à son tour strabique en dedans.

TRAITEMENT. HISTORIQUE. — Avant la découverte de l'opération dont vient d'être dotée la chirurgie, on avait imaginé mille moyens pour reconstituer l'harmonie des axes visuels. Leur grand nombre atteste assez quelle était contre le strabisme l'impuissance presque absolue de notre art.

Le malade, d'après Saint-Yves, s'établira, soir et matin, devant une glace, et pendant un quart d'heure, chaque œil devra s'efforcer de regarder directement la prunelle qui lui correspond dans le miroir. Le globe dévié ne peut atteindre ce résultat qu'en se rapprochant momentanément du parallélisme ; à la fin, dit cet oculiste, la vue se redresse.

Qui ne connaît les appareils désignés sous le nom de *louchettes* (p. 796) ?

Dans la seconde édition de son traité d'ophthalmologie (Berlin, 1836), Jüngken semble accorder quelque confiance, surtout chez les enfants, à une mouche de taffetas d'Angleterre qu'on applique sur le côté de l'extrémité du nez, s'il s'agit d'un strabisme divergent, et à la partie externe et supérieure de la joue, quand on a affaire à un strabisme convergent : sollicité par la couleur de cette mouche, l'œil se détourne, dit-on, de sa situation anormale. D'après Jüngken, il est nécessaire qu'elle soit collée tous les jours sur un autre point de la peau, afin que la gêne nouvelle et le prurit qu'elle cause, en se desséchant et se plissant, porte le malade à y diriger le regard. Il ajoute que ce moyen doit être continué plusieurs mois avec persévérance.

Un autre mode de gymnastique oculaire consistait à pendre à un mur un tableau noir, sur lequel on traçait une marque avec de la craie. Placé de profil auprès du tableau, le patient devait se livrer à des efforts continuels pour regarder le point blanc établi dans une direction opposée à celle de la déviation. Quelques-uns remplaçaient le tableau par un miroir. Dieffenbach avance que plusieurs des malades guéris par lui avaient assez gagné par l'application de ce procédé, pour pouvoir faire rouler le globe jusqu'à l'angle oculaire opposé à celui de leur strabisme, mais que l'organe rentrait dans sa situation première, sitôt après la cessation de l'exercice.

Buffon avait émis le principe que cette difformité était le résultat presque constant d'une trop grande inégalité de force entre les deux yeux ; que la vision par ces deux organes à la fois étant alors confuse, l'œil le plus faible se détournait instinctivement, pour laisser son congénère se charger seul de la perception des objets. Il concluait de là que le seul moyen de triompher du strabisme était de dérober à l'influence de la lumière, à l'aide d'un bandeau, l'œil le plus fort, pour fortifier en même temps par l'exercice l'organe le plus faible. Tel était le mode orthophthalmique qui inspirait, jusqu'à ces derniers temps, le plus de confiance. Dieffenbach dit avoir redressé plusieurs strabiques qui avaient eu la patience de porter, pendant des années, un tel bandage, sans la moindre amélioration.

Les choses en étaient là, quand Stromeyer proposa d'appliquer à cette infirmité la section des muscles de l'œil. Doit-il être considéré comme le premier qui ait conçu l'idée que la guérison du strabisme pouvait être obtenue par une opération chirurgicale ? On l'a nié. Voici quelques-uns des éléments de la contestation.

Le docteur Ribail a exhumé du recueil des travaux de l'Académie de Rouen (année 1743) une note de Lecat qui parle d'un charlatan, d'un faiseur de miracles, lequel était devenu, en peu de jours, dans cette ville, l'objet de l'admiration générale. « Il possédait, dit Lecat, un arsenal superbe d'instruments,

s'en servait avec dextérité, et faisait voir des portefeuilles garnis des certificats les plus avantageux et les plus authentiques. La porte de son hôtel était gardée par des soldats; il fallait des recommandations pour entrer chez lui, et les opérations se faisaient devant un cercle brillant de personnes choisies. La grande opération, la plus merveilleuse de toutes, était celle par laquelle il prétendait redresser les yeux louches. Avec une aiguillée de soie, il prenait une portion de la conjonctive de l'œil louche, vers la partie inférieure du globe, et, ayant fait une anse de cette soie, il s'en servait pour tirer à soi la portion de conjonctive qu'elle comprenait, et la coupait avec des ciseaux; ensuite, il mettait un emplâtre sur l'œil sain; l'œil louche se redressait, et chacun criait miracle. J'usai de la liberté qu'il m'avait accordée, en lui demandant le motif d'une opération qui me paraissait parfaitement inutile. Il me répondit qu'un œil n'était louche que parce que l'équilibre entre ses muscles était détruit; que pour rétablir cet équilibre, il ne s'agissait que d'affaiblir le muscle qui l'emportait sur les autres, et que c'était ce qu'il faisait en coupant un des filets nerveux qui se portaient à ce muscle trop puissant. » On a pensé que l'artiste dont il est ici question est l'oculiste anglais Taylor. Il exploitait alors le continent, où il voyageait précédé de nombreux piqueurs et traîné par une voiture à quatre chevaux richement harnachés; ses armoiries, dessinées sur les panneaux de son carrosse, portaient cette inscription : *Qui visum dat, vitam dat.* L'annonce suivante, extraite du *Mercure de France* (juin 1737), confirme cette opinion. « M. le docteur Taylor, oculiste du roi de la Grande-Bretagne, est arrivé, depuis peu, à l'hôtel de Londres, rue Dauphine, à Paris, où il se propose de rester jusqu'au commencement de juillet, après quoi il partira pour se rendre en Espagne. Il nous prie de publier les découvertes qu'il a faites de redresser les yeux des louches par une opération prompte, presque sans douleur et sans crainte d'aucun accident. » Ajoutons que le docteur Mouremans a fait part à la Société des sciences médicales et naturelles de Bruxelles, en mars 1841, d'un passage de la chirurgie de Heuermann, publiée en 1756, dans lequel nous remarquons cette phrase[1] : *Taylor hat auch vorgegeben das Schielen durch die Zerschneidung der Flächse von dem obern schrägen Augenmuscul zu heilen*; ce qui veut dire : Taylor a aussi prétendu qu'il guérissait le strabisme par la section du tendon du muscle oblique supérieur de l'œil.

De la proposition qui précède il n'y avait qu'un pas à faire pour arriver à la généralisation des sections musculaires nécessitées par le strabisme. Taylor en avait-il l'idée et la cachait-il? coupait-il les muscles qui occasionnaient la déviation, ou ne faisait-il qu'un simple simulacre d'opération, appliquant ensuite un emplâtre sur l'œil sain, pour redresser momentanément l'organe strabique, et être ainsi autorisé à réclamer son salaire? C'est ce que nous ignorons.

Bien que fort vague et n'indiquant aucun procédé opératoire, la phrase suivante, puisée par Florent Cunier dans une dissertation latine de Pierre Verheyden[2], mérite d'être citée : *strabones permultos ferro sanatos apud Anglicos vidi.*

[1] Voyez *Annales d'oculistique*, Ier volume supplémentaire, p. 257.
[2] *Dissertatio de præcipuis morbis oculi.* Louvain, 1767.

L'histoire de l'opération du strabisme a ses temps héroïques, dans lesquels la myotomie oculaire paraît avoir été imaginée, exécutée même sur le vivant, sans que les procédés suivis se soient transmis jusqu'à nous; elle était tombée dans l'oubli. A des époques plus rapprochées de nous, elle semble avoir été entrevue par plusieurs chirurgiens, dont les titres ne sauraient être acceptables pour l'établissement d'une priorité en faveur de leurs auteurs, car ils n'ont surgi qu'après que la découverte de Stromeyer eût attiré l'attention du monde scientifique. L'honneur de la priorité revient de droit à l'illustre chirurgien de Hanovre; il ne saurait lui être refusé.

C'est en 1838 que Stromeyer a fait connaître ses idées sur la section des muscles de l'œil[1]. La première application de la ténotomie oculaire a été pratiquée avec succès par Dieffenbach, le 26 octobre 1839, sur un enfant de sept ans atteint d'un strabisme convergent. Il fit part de ses tentatives, en février 1840, à l'Académie des sciences de Paris; lors de l'envoi d'une autre lettre adressée à la même Académie par le chirurgien de Berlin, dans la première quinzaine de mai de la même année, il avait redressé déjà plus de deux cents louches. Ce n'est que depuis cette dernière communication que l'opération du strabisme commença à être exécutée parmi nous.

INDICATIONS ET CONTRE-INDICATIONS.—Il ne faut opérer le strabisme que quand il est confirmé, c'est-à-dire quand il existe depuis longtemps. Toute déviation récente doit être traitée suivant la nature de la cause à laquelle elle semble liée. S'est-elle manifestée chez un jeune sujet, il y aura lieu d'avoir en vue la présence très-probable d'une complication vermineuse. On prescrira les anthelmintiques, même quand l'enfant n'aura pas encore rendu de vers. Maintes fois, dans les circonstances de ce genre, j'ai vu le strabisme s'évanouir avec une rapidité surprenante, sous l'influence d'une expulsion de lombrics dont on n'avait pas soupçonné l'existence.

Les strabismes qui se qualifient le mieux pour l'opération sont ceux qu'on a nommés idiopathiques, essentiels ou spasmodiques. Comme la très-grande majorité des déviations du bulbe présentent ce caractère, il en résulte que la plupart des louches peuvent être opérés.

Il est prudent de consulter l'état de la santé générale avant de procéder à cette tentative. Elle devrait être différée, si l'œil était frappé de phlogose. Il faut éviter le temps des menstrues. Le docteur Bonnet cite le fait d'une jeune fille atteinte d'un strabisme convergent double, et qui se soumit à l'opération, sans prévenir qu'elle était à l'époque de ses règles. Aussitôt après, celles-ci s'arrêtèrent, puis il survint une très-vive ophthalmie, accompagnée de chémosis.

La ténotomie est contre-indiquée lorsqu'un œil est atteint d'une cataracte centrale et de strabisme. Il en est de même quand on a affaire à une déviation que la nature a établie pour améliorer le jeu d'une pupille artificielle, d'une ouverture pupillaire déplacée par l'effet d'une synéchie antérieure, etc. (strabisme optique).

Opérer des sujets trop jeunes, c'est s'exposer, pendant la manœuvre, à des

[1] *Beitrage zur operativen Orthopädie.* Hannover, 1838.

embarras qu'on peut, à la rigueur, éviter avec le chloroforme (p. 186). Les difficultés seraient plus sérieuses s'il s'agissait, après l'opération, de recourir à quelques pratiques supplémentaires et à des expédients de gymnastique oculaire propres à en assurer la réussite [1]. Bonnet, qui signale la production du strabisme inverse comme le principal inconvénient qu'on puisse redouter après l'opération chez les enfants, conseille de ne couper, dans de tels cas, qu'avec les plus grands ménagements. Je crois que ce n'est guère qu'à dater de l'âge de huit ou dix ans, et quand la déviation dure déjà depuis longtemps, qu'il est permis de songer à la combattre par l'instrument tranchant. Trop de précipitation pourrait être suivie de regrets et de mécomptes, tandis que la temporisation n'offre aucun inconvénient, l'opération réussissant tout aussi bien plus tard.

La vieillesse ne contre-indique pas la myotomie de l'œil; dans la période extrême de la vie, toutefois, peu de malades se soucieraient de s'y soumettre. Dieffenbach l'a pratiquée avec succès jusqu'à l'âge de soixante-cinq ans; ses observations prouvent que la vue peut se bonifier chez les gens âgés, tout aussi bien que chez les autres malades; ce n'est que fort rarement enfin que les vieillards affligés de strabisme convergent, et délouchés par Dieffenbach, ont été atteints d'une déviation inverse consécutive. Le même auteur a remarqué que la plupart des sujets de cette catégorie présentaient, dans les tissus sur lesquels il agissait, une rigidité plus grande qu'on ne l'observe dans d'autres périodes de l'existence. La conjonctive étant moins élastique et plus dense, les parties sous-jacentes étaient plus fermes et plus étroitement unies au muscle rétracté; ce dernier lui-même était plus fibreux, fléchissait peu sous l'action du crochet mousse, et on le trouvait, dans la section, plus dur et plus résistant.

Si, dans quelques cas de strabisme interne, une ténotomie unioculaire suffit

[1] Nous devons plus particulièrement signaler l'emploi des *verres prismatiques*. On lit dans le traité de M. Mackenzie : « Le docteur Kurke a récemment conseillé de placer devant l'œil dévié une lentille prismatique dont la base, c'est-à-dire le bord le plus épais, est placée du côté vers lequel l'œil doit se diriger. Au moyen de cette lentille prismatique, l'image, qui se produit sur la rétine de l'œil qui louche, est dirigée de façon *à produire la diplopie*. Pour éviter cet inconvénient, le malade est obligé de mettre en action le muscle relâché, et, en persévérant ainsi à faire des efforts pour éviter de voir les objets doubles, il arrive, dans les cas légers, à se guérir de la difformité. » Quelques mots du docteur Giraud-Teulon offrent à cet égard un grand intérêt pratique. « Dire que le prisme, ou la lentille concave prismatique, que l'on peut avec avantage employer dans le même objet, est destiné à produire la diplopie, ce n'est pas dire assez : il faut encore en préciser le degré, c'est-à-dire la rendre gênante et *assez voisine* de la vision simple binoculaire pour provoquer chez le malade l'exercice de l'effort fusionnant. Dès que deux images sont assez physiologiquement pareilles et semblablement disposées pour que la fusion puisse avoir lieu, cette fusion s'exécute (Wheatstone). Or, elle s'exécute par un mouvement de synergie musculaire en sens opposé au strabisme existant. Le degré d'ouverture du prisme, son angle, devra donc être calculé par le tâtonnement (ce qui est facile avec une collection de verres prismatiques variant par degré ou demi-degré), de façon à amener l'image fausse tout près du point où la moindre volonté du sujet les amène à fusion. Tous les huit ou dix jours on change alors le prisme pour un autre d'un demi-degré moins obtus, et cela jusqu'à ce que, arrivé à un verre à faces parallèles, le malade ait la vue rectifiée. »

pour rétablir l'harmonie des axes visuels, ou pour amener au moins une amélioration qui satisfait le malade, il est d'autres conditions, et ce sont les plus nombreuses, où une seconde opération, dite de rectification, deviendra nécessaire à l'autre œil, frappé d'un certain degré de convergence. Cette proposition est tellement vraie que, toutes les fois que l'on s'adresse à moi pour une opération de strabisme, je ne manque pas d'annoncer que deux tentatives seront probablement utiles. La seconde opération sera entreprise un mois et demi ou deux mois après la première. Comme il est rare que le strabisme auquel on a affaire soit aussi intense que celui qui existait à l'autre œil, il ne faudra généralement se livrer qu'à des débridements peu étendus, pour éviter une déviation inverse.

SECTION DU MUSCLE DROIT INTERNE.—*Manuel opératoire* (œil gauche).—On sera muni des instruments suivants : 1° deux blépharostats, qui peuvent être remplacés par le dilatateur palpébral de Kelley-Snowden (pl. I, fig. 5), surtout quand on n'a à sa disposition qu'un seul aide; 2° l'érigne de Richter (pl. I, fig. 7); 3° une forte pince à dents de souris (pl. VI, fig. 1); 4° un crochet mousse (pl. VI, fig. 2); 5° une paire de ciseaux de moyenne force et très-légèrement courbes sur le plat. On sera pourvu, pour l'étanchement du sang, d'un fragment d'éponge et d'une pince-érigne pour le saisir, ou d'une pince *ad hoc*, dite *pince porte-éponge*. (Voir la partie inférieure de la fig. 4, pl. VI.)

Fig. 42.

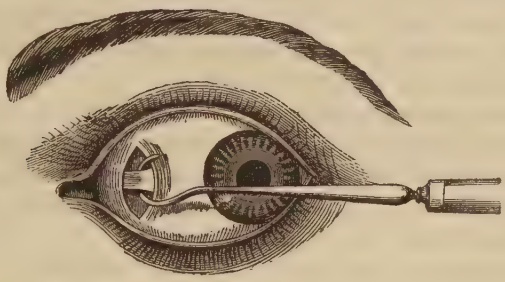

On fait asseoir le malade. Un aide, debout derrière lui, contient la tête et fixe la paupière supérieure. Un second aide déprime le voile inférieur.

La manœuvre peut être divisée en deux temps : 1° section de la conjonctive et du fascia sous-conjonctival; 2° incision de la corde tendineuse.

Premier temps.—Les paupières ayant été largement écartées par les aides chargés de l'élévateur et de l'abaisseur, et l'œil sur lequel on n'opère pas ayant été bandé, le chirurgien, placé vis-à-vis du patient, implante l'érigne double dans la sclérotique, à 2 millim. environ en dedans du limbe cornéal, et près de la partie qui correspond à l'insertion antérieure du droit interne (p. 26). Cette implantation est effectuée parallèlement au diamètre transverse du bulbe visuel; l'érigne, avec laquelle on entraîne un peu vers la tempe le globe déjà redressé par l'occlusion de son congénère, est confiée à l'un des aides. Cela fait, le chirurgien saisit, de la main gauche, avec les pinces, un repli de la conjonctive scléroticale, non loin du point précédent d'implantation; les deux instruments, établis sur la même ligne, doivent être distants l'un de l'autre de 2 ou 3 millimètres. Puis

l'opérateur incise verticalement le repli conjonctival, qu'il tient soulevé avec les pinces; cette section est effectuée par l'extrémité des ciseaux, dont la face convexe regarde le grand angle. La muqueuse et le fascia sous-jacent ayant été coupés, il faut, comme le conseille Dieffenbach, pratiquer dans la capsule fibreuse, vers le bord inférieur du muscle, une ouverture suffisante pour que le bout des ciseaux fermés puisse pénétrer entre cet organe et la sclérotique; on substitue alors au dernier instrument le crochet mousse.

Second temps (fig. 42).—C'est par les limites inférieures du tendon du droit interne, et dans le point où les ciseaux ont déjà ouvert une voie sous ce muscle, qu'on introduit le crochet mousse; désormais inutiles, les pinces que maniait le chirurgien sont dégagées des tissus, et le crochet est remis à la main gauche. Le reste de la manœuvre consiste dans le glissement d'une des lames des ciseaux, tenus de la main droite, entre la sclérotique et la corde tendineuse, et dans la division de cette dernière. Je prie le lecteur de remarquer que ce n'est pas sur la portion charnue du muscle que doit porter la section; le tendon seul sera incisé à petits coups, le plus près possible de son insertion scléroticale.

Quelques instants de repos ayant été accordés au malade, on vérifie le résultat obtenu. Si la cornée n'a pas gagné le centre de la fente palpébrale, condition sur laquelle nous aurons à revenir tout à l'heure, il faut reporter dans la plaie le crochet mousse, soulever quelques liens qui peuvent encore maintenir l'œil captif et en effectuer supplémentairement la division. On ménagera les tissus le plus possible. Ce n'est guère que dans les très-fortes déviations qu'il y aura lieu de débrider largement la capsule fibreuse.

L'opération sera pratiquée d'après le même mode à l'œil droit. Le chirurgien, dans ce cas, entraînera le globe vers la tempe avec l'érigne, tandis que la pince, qui forme le repli, sera confiée à l'aide. L'opérateur se servira préférablement d'une pince à coulant, dans le cas où il doit implanter lui-même les pinces pour les livrer ensuite à l'aide.

Pansement. Traitement consécutif.—L'opération terminée, on applique sur l'œil une compresse imbibée d'eau froide; je ne saurais assez en recommander l'occlusion, qui m'a rendu des services signalés dans cette circonstance (p. 189). On peut encore, à l'exemple de F. Cunier, réunir la plaie conjonctivale par un ou deux points de suture, qui sera pratiquée à l'aide d'une aiguille courbe et d'un fil. M. Desmarres, qui réserve plus particulièrement ce mode de pansement aux cas où le peu d'intensité d'un strabisme ferait redouter le danger d'une déviation inverse consécutive, recommande de passer les ligatures un peu loin des bords de la solution de continuité, afin d'éviter la déchirure de la muqueuse; il conseille de faire choix d'un fil assez gros, dont les chefs seront réunis par un double nœud, précaution destinée à faciliter les recherches lors de l'extraction des ligatures, celles-ci pouvant être couvertes par le boursouflement inflammatoire. Les fils seront coupés au ras de la plaie. Comme ils sont généralement très-bien supportés par le malade, il n'y a aucun inconvénient à les laisser deux ou trois jours en place. M. de Graefe les enlève au bout de douze ou trente-six heures.

Dans les cas les plus ordinaires, le traitement, après la myotomie de l'œil,

est fort simple. S'il est superflu d'astreindre le malade à des mesures thérapeutiques aussi rigoureuses qu'à la suite d'une opération de cataracte ou de pupille artificielle, il est aussi très-imprudent de le laisser livré à ses occupations comme dans l'état de santé : cette condescendance pourrait avoir des résultats funestes. Les fomentations réfrigérantes seront continuées pendant quelques jours sur l'œil opéré. Le malade évitera de l'exposer à l'air, à l'influence d'un feu ardent. Contrainte par l'exigence de ses maîtres de faire la cuisine dès le lendemain de l'opération, une femme dont parle Bonnet, et qui avait subi la section du droit interne, fut prise d'une ophthalmie violente. Dieffenbach ordonnait, durant les premiers jours, une diète rigoureuse et des purgations avec l'eau de Sedlitz, précautions qui ne sauraient nuire, mais qui nous semblent assez inutiles. Si, dans le principe, l'œil était fatigué par la présence de quelques filaments de membrane muqueuse et de tissu cellulaire, il y aurait lieu d'en effectuer l'excision.

Pratique de Dieffenbach, d'Amussat et de Lucien Boyer, de M. Velpeau, etc.— Méthode sous-conjonctivale.—Les divers modes opératoires qui se rattachent à la myotomie oculaire peuvent être divisés en deux catégories : 1° procédés par dissection; 2° procédés par section sous-conjonctivale. Tous ceux dans lesquels on divise les tissus qui limitent en avant le muscle, pour le découvrir et le couper ensuite, rentrent dans la première de ces catégories; le procédé de M. J. Guérin appartient à la seconde.

C'est à l'aide de deux crochets aigus que Dieffenbach formait, au préalable, le repli transversal. Ce repli est vertical dans le procédé de MM. Amussat et Lucien Boyer, et il est transversalement coupé, de telle sorte que la boutonnière qui en résulte est placée au-dessus du bord supérieur de la corde musculaire. Puis ces opérateurs font pénétrer dans la plaie l'extrémité d'un crochet mousse à deux branches (pl. VI, fig. 3); le muscle est ramené au niveau de la solution de continuité et divisé entre les branches du crochet. Cette combinaison a pour objet de respecter la portion de la conjonctive qui s'étend de la commissure palpébrale interne à la cornée, afin de laisser là un frein qui maintienne en place la caroncule; parfois, en effet, l'attitude de celle-ci est compromise par la direction verticale de la section, à cause de l'enfoncement qui peut se produire dans sa lèvre interne. « En opérant ainsi, dit M. Lucien Boyer, il se fait quelquefois aussitôt, au-dessous de la conjonctive, un thrombus qui serait assez long à se résoudre, à moins que l'on ne fasse immédiatement une contre-ouverture à sa partie inférieure. Cette contre-ouverture n'offre aucune difficulté; le crochet mousse, passé par la plaie supérieure, repousse légèrement la partie inférieure de la conjonctive et de la couche celluleuse, et il suffit d'un seul coup de ciseaux donné entre les deux branches modérément écartées. On dispose alors de deux ouvertures situées, l'une au-dessus, l'autre au-dessous du niveau du muscle. Par ce moyen, le repli semi-lunaire et l'angle de réflexion de la conjonctive sont respectés; la caroncule reste à sa place, et les deux cicatrices se cachent chacune sous la paupière qui lui correspond. Au moyen des deux ouvertures, on a toute liberté d'agrandir en haut et en bas, s'il en est besoin, le débridement de l'enveloppe celluleuse de l'œil, et, s'il le faut, on peut en venir à

pratiquer la section partielle des muscles droits supérieur et inférieur, sans plus de difficulté que par le procédé ordinaire. »

Le mode opératoire de M. Velpeau est infiniment plus expéditif. Ce professeur embrasse, entre deux fortes pinces à griffes, un épais repli formé par la conjonctive et par les tissus qui la doublent, repli dans la constitution duquel on fait entrer autant que possible l'attache tendineuse du muscle lui-même; puis la bride contenue entre les deux pinces est verticalement coupée avec des ciseaux mousses droits ou légèrement courbes sur le plat. « Si le muscle, dit M. Velpeau, a été convenablement saisi et embrassé d'abord, l'opération peut être terminée d'un seul coup. Ordinairement néanmoins, et avant de rien lâcher, il convient de reporter les ciseaux sur le fond de la première plaie, pour mettre nettement la sclérotique à nu. »

Baudens, aux opérations duquel nous avons très-fréquemment assisté, avait adopté un procédé qui nous a paru le plus vulnérant et le plus défectueux de tous. « Nous enfonçons, dit-il[1], d'un coup sec, une érigne à crochet unique, mais fort, dans l'angle de réflexion oculo-palpébral de la conjonctive, et un peu au-dessus du diamètre transversal de l'œil, pour saisir l'attache musculaire; prenant sur elle un point fixe, nous faisons effort comme pour redresser l'œil. Par cette manœuvre se dessine en relief bien senti, et traduisant une véritable corde, le muscle strabique. Nous passons sous lui (*de bas en haut*), sans toutefois chercher à l'embrasser en entier, un petit bistouri à double courbure sur le plat de la lame et large à son talon (pl. VI, fig. 4) : à double courbure, pour éloigner sa pointe du globe de l'œil, à mesure qu'il chemine; large à son talon, pour que l'incision des parties à diviser soit presque accomplie au moment où la lame de l'instrument est arrivée au bout de sa course.

« Dans ce premier temps opératoire, la gaîne est ouverte et une partie du muscle lui-même a été coupée. Nous engageons alors sous ce dernier notre crochet-bistouri, pour le soulever et le couper d'un seul coup de ciseaux. Cet instrument est tout simplement un crochet qui, en petit, représente assez bien l'aiguille à ligature artérielle de Deschamps, quant à sa disposition et à sa forme. Après le crochet vient un tranchant comme celui d'un bistouri; de sorte que, si l'on voulait, sans abandonner le muscle, il suffirait de le faire glisser au delà du crochet qui l'a soulevé pour couper totalement cette corde musculaire. »

En divisant les muscles de l'œil sous les tuniques membraneuses qui les recouvrent, et en pratiquant des ouvertures extérieures aussi petites que possible, et qui ne correspondent pas, après l'opération, au point plus profondément placé où la section musculaire a été faite, M. Jules Guérin a pour but *de soustraire la plaie au contact de l'air, de l'affranchir de tout travail d'inflammation suppurative, et de lui procurer, comme à toutes les plaies sous-cutanées, le bénéfice de l'organisation immédiate.*

Les deux instruments spéciaux qu'emploie M. Guérin sont un perforateur lancéolé de la conjonctive (pl. VI, fig. 5, p. 437), et un myotome, doublement coudé sur sa tige (pl. VI, fig. 6), dont la lame est à extrémité mousse, à tran-

[1] Baudens, *Leçons sur le strabisme*, etc. Paris, 1841, p. 24.

chant convexe et à dos concave. La forme de cet instrument, envisagé dans son ensemble, peut être comparée à celle d'une baïonnette, dont la portion aiguisée correspondrait à la lame du ténotome. L'opération consiste dans le soulèvement par deux érignes, et dans la région du muscle à diviser, d'un repli formé par la conjonctive et le fascia sous-conjonctival. L'une des érignes, la plus rapprochée de la caroncule, est confiée à un aide; l'autre, la plus rapprochée du limbe kératique, est tenue par le chirurgien. Puis ce dernier plonge le perforateur à la base du repli, la convexité de la lance tournée vers le bulbe. La ponction accomplie et l'aide continuant à tirer légèrement sur le repli, afin de faire bâiller l'orifice de la plaie, on engage dans la petite ouverture le ténotome, dont la lame glisse sous le fascia et va filer entre la sclérotique et le muscle, à 3 ou 4 millimètres à peu près de la plaie extérieure. Dès que le bord opposé du droit interne a été dépassé, on imprime au manche un mouvement de révolution sur son axe, qui a pour effet de présenter le tranchant à la corde musculaire que l'on coupe, pendant qu'une traction exercée sur le globe avec l'érigne, que tient le chirurgien, tend le muscle entre ses deux points d'insertion et seconde l'action du couteau. La section est annoncée par un bruit de craquement, le sentiment d'une résistance vaincue et un mouvement de l'œil qui cède dans le sens de la traction effectuée sur lui par l'érigne. On dégage le ténotome par l'ouverture conjonctivale, et il n'y a presque aucune apparence de plaie extérieure.

Dans les manœuvres d'amphithéâtre, je me sers le plus souvent, pour la section sous-conjonctivale du droit interne, de deux pinces à dents de souris avec lesquelles je forme transversalement le repli muqueux, à quelques millimètres au-dessous du muscle. L'une des pinces est tenue par un aide, l'autre par l'opérateur. Puis la base du repli est traversée, de bas en haut, par le perforateur, dont la concavité regarde en avant. On lui fera raser la sclérotique, avec les précautions de ne pas crever cette membrane, ce qui arrive très-souvent dans les tentatives de ce genre. Le reste du manuel, en ce qui a trait au maniement du ténotome, est conforme aux données précédemment exposées.

M. Sperino (de Turin) procède de la manière suivante. Le malade étant assis et les paupières ayant été écartées, le chirurgien implante une érigne dans la sclérotique, au point d'insertion du tendon; le globe peut être ainsi porté du côté opposé à celui de la déviation. Une incision, pratiquée parallèlement au bord inférieur du muscle, coupe transversalement la conjonctive et le fascia sous-conjonctival. Des ciseaux sont introduits dans cette ouverture, et on les fait cheminer de telle sorte qu'une des lames, qui rase la sclérotique, passe derrière la corde musculaire, tandis que l'autre lame vient se placer sous la conjonctive, au-devant du muscle, qui est ensuite coupé. Ce résultat est annoncé par le bruit de craquement et par la facilité avec laquelle le bulbe cède à l'action de l'érigne.

Quel que soit le procédé mis en pratique, la preuve que l'opération est complète est fournie par les circonstances qui suivent, sauf quelques exceptions très-importantes qui seront notées tout à l'heure : 1° la cornée a gagné le centre de l'écartement des paupières; 2° le bulbe peut se rendre avec liberté vers l'angle opposé à celui du côté duquel il était auparavant entraîné; 3° il ne peut être

ramené dans le sens de la déviation primitive, quelque effort que fasse le malade, ou il ne s'y porte que d'une manière très-bornée. L'intention des chirurgiens, qui décollent le muscle le plus près possible de son insertion, est qu'une matière fibro-plastique rattache à la sclérotique l'extrémité restée libre de l'organe, en arrière de ses adhérences primitives. C'est ce qui arrive le plus souvent, en effet, et ce résultat a été vérifié par l'autopsie.

Accidents consécutifs. Opérations secondaires. — Hémorrhagie. Peu de sang s'écoule habituellement durant la manœuvre; il s'arrête bientôt après l'opération, sous l'influence des applications réfrigérantes.

Ecchymose.—L'infiltration sanguine sous-conjonctivale est chose assez fréquente dans la myotomie de l'œil. L'ecchymose se borne communément au voisinage de la plaie; elle peut s'étendre plus loin, envahir même, ce qui est rare, toute la surface visible de la région scléroticale. Nous n'avons jamais vu les sections strabotomiques causer l'extrusion du bulbe, par suite d'une extravasation de sang dans les parties molles qui embrassent cet organe dans l'orbite. Dieffenbach en cite deux exemples, l'un après la division du droit interne, l'autre après celle du droit supérieur. Chez le malade qui fait l'objet de la dernière observation, l'opération n'avait offert aucune circonstance digne d'être notée, quand, dans sa visite du soir, Dieffenbach trouva la conjonctive fortement ecchymosée et le globe tellement proéminent que les paupières ne pouvaient plus le recouvrir. Une saignée et des fomentations froides, continuellement employées, le firent rentrer dans sa cavité, au bout de vingt-quatre heures. Huit jours après, la guérison était assurée.

Inflammation.—L'innocuité de l'opération du strabisme, sous le rapport de la réaction inflammatoire, est l'un des phénomènes les plus intéressants de la myotomie de l'œil; il est curieux de voir avec quelle tolérance la plupart des sujets supportent non-seulement la division d'un muscle, mais encore des sections multipliées, sans que des accidents phlegmasiques intenses viennent compromettre le succès de la cure. Souvent, la région seule de la plaie est occupée par une inflammation modérée, tandis que le reste de la conjonctive scléroticale présente à peine quelques vaisseaux injectés. Dieffenbach, qui a redressé plus de 1200 louches, annonce qu'une application de sangsues est à peine nécessaire une fois sur 50 malades, et l'ouverture de la veine une fois sur 150. Croire que la nature suit constamment cette marche bénigne et ne pas se prémunir contre des éventualités fâcheuses serait peu conforme aux principes d'une pratique éclairée. Dieffenbach, dont le livre est empreint du caractère de la loyauté la plus parfaite, cite des exemples d'inflammations formidables et qui n'eurent pas toutes une heureuse issue, exceptions fatales dignes de servir d'enseignements aux ténotomistes [1].

Bourgeons.—Rien n'est plus fréquent, à la suite des procédés par dissection, et surtout après la division du droit interne, que de voir naître, du sein de la

[1] Une dame appartenant à la haute société de Berlin, et qui fut opérée par Dieffenbach, perdit un œil. Nous pourrions enregistrer ici un résultat identique, arrivé dans la pratique d'un de nos confrères, par suite d'un phlegmon de l'orbite.

plaie, une masse fongueuse qui atteint une grosseur variable. Rouge d'abord, la végétation devient ensuite plus pâle et finalement d'un blanc rosé; molle au début, elle acquiert de la dureté en se développant, et se rétrécit à sa base. Elle irrite et incommode, en agissant comme corps étranger, et en s'opposant, dans certains cas, à l'occlusion de l'angle palpébral auquel elle correspond.

Dans quelques circonstances, d'après Dieffenbach, trois tissus peuvent simultanément concourir à la formation de la production morbide: 1° les lèvres de la plaie conjonctivale; 2° la couche fibro-celluleuse sous-jacente; 3° l'extrémité antérieure du muscle divisé, lorsqu'on en a laissé subsister un petit tronçon à la surface du globe, et que le bout postérieur s'étant rétracté, les deux parties de la corde musculaire sont assez distantes l'une de l'autre pour ne plus pouvoir se réunir par un tissu intermédiaire. Dieffenbach ajoute que, quand le muscle a été nettement coupé, au niveau de la sclérotique, il se retire en arrière et ne prend aucune part à la constitution de l'excroissance, dans laquelle on ne rencontre point de noyau résistant. La conjonctive et le muscle divisé sont étrangers au développement de la production polypeuse, d'après d'autres observateurs, qui la regardent comme le résultat de la vascularisation d'une portion du tissu cellulaire qui tapisse la sclérotique. Sa structure, dans la plupart des cas, nous a paru celle des bourgeons charnus des plaies; le tissu fibreux y dominera d'autant plus que la végétation sera plus ancienne.

Les malades ne manquent pas de s'adresser au chirurgien qui les a opérés, pour être délivrés de ce tubercule. Il convient d'accéder à leurs désirs, sans trop se hâter néanmoins; l'expérience prouve que, quand on attend que l'excroissance se soit resserrée à sa racine, on l'excise plus aisément et l'on a moins à redouter une récidive. Lorsque, après la section du droit interne, le muscle antagoniste entraîne un peu le bulbe en dehors, si l'on enlève de trop bonne heure, et trop profondément, avec l'instrument tranchant, une végétation développée vers l'angle interne, on rompt les connexions établies dans ce point et qui contribuent à y retenir le globe, d'où il résulte qu'on augmente encore la prépondérance d'action du muscle abducteur. L'alun, le sulfate de cuivre, avec lesquels on touche le produit morbide, et, s'il est plus consistant, une solution concentrée de nitrate d'argent, et, mieux encore, la pierre infernale sont les meilleurs moyens dont on puisse invoquer ici le secours. La compression, effectuée plusieurs fois par jour, avec le doigt, aura d'autant plus de chances de réussir, qu'elle sera commencée à une période plus rapprochée du début de l'excroissance.

Son extirpation est chose facile. Le malade étant assis, on lui prescrit de faire rouler le globe vers le point opposé à celui que le bourgeon occupe; on accroche celui-ci avec une pince; on insinue sous lui les ciseaux de Cooper, dont on tourne la convexité contre le bulbe; un ou deux coups de ciseaux suffisent pour détacher la masse fongueuse. S'il survenait un nouveau bourgeon, il y aurait lieu de réitérer l'application des moyens qui viennent d'être signalés. Dans quelques circonstances, l'excroissance tombe d'elle-même.

Redressement imparfait.—L'une des circonstances, qui fournit en faveur de la réussite de l'opération les plus heureux présages, est le redressement de l'œil,

avec impossibilité presque complète de sa part de se porter vers l'angle du côté duquel il louchait auparavant. Ce principe n'est point absolu; on a vu des myotomies stériles en apparence, au début, être couronnées d'un plein succès par l'exercice de l'œil, et par sa rotation fréquente vers le point opposé à celui où la section avait eu lieu. Dieffenbach annonce qu'il était autrefois très-inquiet, quand le globe ne quittait pas immédiatement sa position vicieuse; le détachant alors dans une plus grande étendue, il obtenait, en général, une direction plus conforme à ses désirs, mais ce succès, continue-t-il, arraché, pour ainsi dire, de vive force, était souvent suivi d'une déviation inverse. Chez beaucoup de malades, au contraire, la situation d'organes, qui avaient paru infructueusement opérés, se bonifia par degrés et devint normale, même plusieurs mois après l'opération. L'expérience lui a appris que, presque toujours, cette issue salutaire était le partage des strabismes internes; quand, au contraire, un œil qui louche en dehors n'a été qu'imparfaitement redressé, on ne peut se flatter autant qu'il récupérera sa rectitude naturelle (p. 750). La pratique de M. Velpeau confirme les idées qui viennent d'être émises. « Chez quelques sujets, dit-il, l'œil a continué de se tourner légèrement en dedans, quoique le muscle droit interne et ses aponévroses, quoique le bord correspondant des muscles droit supérieur et droit inférieur eux-mêmes eussent été positivement et nettement divisés. Je me hâte d'engager les praticiens qui rencontreront cet inconvénient à ne pas trop élargir la dénudation de l'œil de prime abord; ils s'exposeraient à faire naître soit un strabisme divergent, soit une éraillure des paupières, soit une exophthalmie, pour remédier à un inconvénient qui disparaît quelquefois de lui-même, et que l'on peut d'ailleurs attaquer autrement. J'ai vu l'œil qui était obstinément resté à un certain degré de convergence, pendant l'opération, reprendre soit dès le lendemain, soit au bout de quatre ou cinq jours, une position complétement droite. » Nous ajouterons que, quand un muscle est resté longtemps et fortement rétracté, l'extension qu'a eue à subir son antagoniste a dû créer dans celui-ci un état de demi-paralysie qui l'empêche de tirer librement à lui le globe de l'œil. L'opération ayant fait cesser cette distension, l'organe qui en était le siége reçoit la faculté de regagner graduellement sa puissance primitive.

Observation CII. — Le 8 janvier 1850, j'opérai d'un strabisme convergent gauche F. Bonneau (de Bérulle), âgé de quinze ans. Le globe ne se redressa pas, bien que le droit interne eût été complétement coupé. Je constatai, dès le lendemain, que la cornée était placée au centre de l'écartement interpalpébral; elle conservait toutefois encore quelque tendance à se porter vers le grand angle. Je prescrivis l'occlusion, souvent répétée, de l'œil sain. Le malade quitta Paris le 10 du même mois. J'ai sous les yeux une lettre qu'il m'adressa le 19 février suivant : « Vous me demandez, dit-il, si l'œil est redressé. Oui, monsieur, il est on ne peut pas plus droit, et toutes les personnes qui me voient disent bien qu'il est aussi droit que les leurs; l'opération a très-bien réussi. »

Un globe, louchant en dedans, n'a-t-il été qu'incomplétement redressé par la section radicale de la corde musculaire, il faut appliquer un bandeau sur l'œil sain, et placer devant son congénère un verre opaque dans sa moitié ou dans ses

deux tiers internes, et transparent du côté de la tempe. On a plus d'une fois constaté les bons effets de ce mode de gymnastique orthophthalmique, dont on comprend le mécanisme. Les prismes peuvent être encore utilisés dans les cas de ce genre (p. 994).

Enfoncement de la caroncule. — Une excavation subsiste, dans quelques cas, vers la commissure interne, après l'opération du strabisme convergent, creux dans lequel est enfoncée la caroncule lacrymale. Nous avons vu que c'était pour éviter cet inconvénient que MM. Amussat et Lucien Boyer avaient substitué une section transversale à la boutonnière verticale de Dieffenbach ; c'était également, en grande partie, pour l'éviter que F. Cunier avait recours à la suture conjonctivale.

On doit surtout, dans la manœuvre, s'attacher à prévenir cet accident, car une fois qu'il est produit il est difficile de le faire disparaître. Plus on s'éloignera de la caroncule, plus on ménagera les enveloppes de l'œil, et moins on aura à le redouter. La méthode sous-conjonctivale est évidemment celle qui y prédispose le moins.

Strabisme inverse consécutif. Exophthalmos.—L'un des accidents les plus fâcheux qui puisse succéder à la strabotomie est la déviation de l'œil dans une direction opposée à celle de la première infirmité. « Pendant qu'on se plaint, dit Dieffenbach, que l'opération du strabisme est inefficace, que le muscle coupé peut se rétracter de nouveau, après la cicatrisation, et rétablir la difformité primitive, je serais plutôt en droit de me plaindre que l'opération agit fréquemment beaucoup trop, et que le globe se dévie en sens inverse. » Cette déviation s'associe, en plus ou en moins, à un exophthalmos, avec dépression de la caroncule et agrandissement de la fente interpalpébrale.

Tous les strabismes inverses consécutifs qui se sont présentés à Dieffenbach avaient pris naissance après la section du droit interne, résultats conformes d'ailleurs aux données fournies par les ténotomistes. Un seul fait forme exception dans la pratique du chirurgien de Berlin (p. 750): Il cite, parmi les conditions auxquelles on a pu attribuer le développement du strabisme inverse, un débridement trop étendu de la conjonctive et des toiles fibro-celluleuses, l'excision d'une partie de la corde musculaire, et une divergence trop longtemps imprimée au globe, après l'opération, dans le but de prévenir une récidive du strabisme en dedans. Les yeux à fleur de tête y ont été plus particulièrement sujets. C'est dans les cas surtout où plusieurs muscles avaient été taillés que nous avons vu surgir le désastre dont il s'agit; aussi, nous sommes-nous toujours associé à ce précepte que, pour l'éviter, il fallait bannir les sections multiples des muscles, et se contenter du résultat, quelque imparfait qu'il fût, qui peut suivre la division d'un seul de ces organes. L'accident est susceptible de se manifester immédiatement après la section, ou plus tard; il est presque toujours accompagné de diplopie. Ce n'est pas sans affliction que Dieffenbach dit avoir vu plusieurs de ses guérisons les plus brillantes, et dans lesquelles les yeux avaient récupéré une rectitude parfaite, compromises, cinq ou six mois après, par l'établissement d'un strabisme externe.

Cet illustre praticien a soigneusement étudié la difformité secondaire qui nous

occupe, et a nettement formulé les indications thérapeutiques que chacun de ses degrés présente.

Lorsque l'inclinaison en dehors est faible et que le globe conserve encore la faculté de se mouvoir dans tous les sens, Dieffenbach prescrit à l'opéré de masquer l'œil sain et de se livrer à de fréquents efforts pour tourner le bulbe affecté vers le grand angle. Cette pratique, continuée quelques semaines, a parfois été couronnée de réussite. Dieffenbach ne mentionne pas les lunettes orthophthalmiques, mais l'expérience a démontré que l'usage d'un verre obscurci en dehors, et diaphane dans le point vers lequel il importe de ramener le globe, seconde efficacement, en cette occurrence, l'emploi du bandeau. Si la direction de l'organe ne s'améliorait pas, il faudrait, continue-t-il, porter avec un pinceau, plusieurs fois par jour, un peu d'extrait de saturne sur la conjonctive scléroticale, vers le grand angle. Cet essai reste-il infructueux, les attouchements avec la pierre infernale, dans le même point, peuvent rendre le service désiré (p. 755). C'est à l'excision de la conjonctive et du fascia qui la double, vers le grand angle, qu'il faut avoir recours, en cas de nouvel insuccès [1]; l'autre œil restera bandé pendant le travail de la cicatrisation, pour qu'elle s'opère avec le plus de raccourcissement possible.

La déviation est-elle très-prononcée et les mouvements du globe vers la caroncule sont-ils bornés, Dieffenbach veut qu'on combine l'excision conjonctivale avec la division du droit externe. Sans le frein inodulaire qu'on établit en dedans, il y aurait le plus souvent, dit-il, après la guérison de la section de l'abducteur, récidive d'un degré plus ou moins élevé de divergence.

Une autre circonstance, beaucoup plus grave, est l'établissement, plus ou moins longtemps après l'opération, d'un strabisme externe tel que le bulbe reste fixe ou presque fixe vers la commissure temporale, cas dans lequel les nouveaux liens, qui unissent le droit interne à la sclérotique, se sont rompus sous l'empire du retour de l'activité de l'abducteur, le premier de ces muscles n'ayant plus de prise sur la sphère oculaire. Il recommande ici de retrancher un ample lambeau de la conjonctive et de sa doublure fibro-celluleuse, du côté du grand angle, et de couper le droit externe. La section de ce dernier ayant été faite, on en entortille le bout antérieur d'un fil de soie, qu'on noue le plus près possible de la sclérotique. L'un des chefs de la ligature est retranché près de l'insertion tendineuse; avec l'autre chef, le chirurgien fait rouler l'œil assez fortement vers le grand angle pour produire un strabisme convergent artificiel. C'est à travers une double entaille, pratiquée au milieu d'un fragment de taffetas agglutinatif, que les tractions seront effectuées; cette pièce, ainsi que le fil, sera solidement assujettie sur le dos du nez du patient. Une déviation secondaire double a-t-elle nécessité que l'opération fût étendue aux deux bulbes, les deux ligatures seront tirées, à travers les deux fentes verticales et parallèles de la bandelette, jus-

[1] Les voiles palpébraux ayant été écartés à l'aide de l'élévateur et de l'abaisseur, le chirurgien soulève, avec des pinces, un fort repli de la conjonctive scléroticale, vers le grand angle, et le retranche de bas en haut, ainsi que le fascia, avec les ciseaux courbes sur le plat, dont la convexité regarde le globe.

qu'à ce que la convergence désirée soit obtenue ; puis on les noue ensemble au milieu du fragment agglutinatif collé au dos du nez. L'adduction forcée des globes et la tension imprimée aux fils s'opposent à ce que ces derniers touchent à la cornée; comme la direction des ligatures doit correspondre exactement à celle de la fente des paupières, leur présence n'empêchera pas l'occlusion de ces voiles. Quelques conformations particulières du nez des malades peuvent exiger qu'on y dispose une pyramide de petites pièces emplastiques destinées à maintenir élevée l'extrémité du fil, afin que celui-ci ne froisse pas le miroir de l'œil.

Dieffenbach prescrit de ne retirer la ligature, en la coupant avec les ciseaux, que vers le huitième jour; si elle se relâchait dans l'intervalle, il faudrait la tendre de nouveau avec les plus grandes précautions. Dans les cas les plus rebelles, ce ténotomiste ne se contente pas de l'excision d'un lambeau au grand angle; il fait profondément pénétrer ses ciseaux dans l'orbite, détache de ses connexions vicieuses le muscle rétracté, puis l'adosse de nouveau au globe, lequel est entraîné dans l'adduction à la faveur du fil. Il lui est même arrivé de maintenir les deux tronçons musculaires rapprochés quelque temps par un point de suture fine.

Si nous avons insisté sur ces opérations, c'est qu'elles paraissent avoir reçu entre les mains de leur auteur la sanction d'expérimentations souvent répétées, et que nous ne trouvons d'ailleurs dans aucun ouvrage français l'ensemble de ces préceptes dignes d'être connus.

La section du droit externe est-elle toujours utile dans les conditions de ce genre? Plusieurs faits cliniques, des exemples, entre autres, tirés de la pratique de M. J. Guérin, démontrent qu'elle est loin d'être indispensable. L'opération de M. J. Guérin peut être divisée en trois temps [1]. Dans le premier, on fait passer une anse de fil à travers la portion externe de la sclérotique [2], de manière à pouvoir solliciter mécaniquement, en tirant sur le fil, la rotation complète de l'œil vers le grand angle. Dans le second temps, on découvre, à l'aide d'une dissection de la conjonctive et de son fascia, le siége de l'opération pratiquée pour porter remède au strabisme primitif; on va à la recherche des débris du droit interne; on détruit les adhérences inodulaires qui existent entre ce dernier, les membranes qui l'enveloppent et le globe oculaire. Dans le troisième temps, on tourne le bulbe en dedans, et l'on applique le muscle et les membranes sur les parties du globe où l'on a en vue de les faire se greffer. L'opération terminée, on assujettit le fil sur le nez à l'aide de bandelettes de diachylon, en continuant à tenir l'œil dans l'adduction. Dans quelques cas, la ligature a pu être enlevée au bout de trois jours.

Récidive.—Bonnet considère la récidive du strabisme comme fort rare, si même, dit-il, elle existe; il est porté à croire que quelques chirurgiens n'en ont exagéré la fréquence que pour mettre leur réputation à l'abri, et justifier leurs insuccès vis-à-vis du public. « Quant aux hommes de bonne

[1] *Rapport adressé au délégué du gouvernement provisoire sur les traitements du docteur J. Guérin.* (Paris, 1848.)

[2] L'implantation du fil dans la sclérotique elle-même n'a offert aucun inconvénient chez les opérés de M. J. Guérin.

foi, continue-t-il, qui croient à la récidive, je ne peux me rendre compte de leur erreur qu'en admettant qu'ils ont pu regarder comme guéris, immédiatement après l'opération, des malades dont le redressement était imparfait, et qui ont été mal observés. » Si l'habile chirurgien de Lyon paraît avoir été assez heureux pour n'avoir jamais vu la reproduction de la même affection, après un premier redressement intégralement effectué, les autres ténotomistes ne peuvent tenir le même langage. Nous citerons M. Velpeau, qui a eu des récidives à déplorer chez plusieurs strabiques, une quinzaine de jours après l'opération, bien qu'ils eussent été parfaitement redressés par elle, la sclérotique ayant été soigneusement dénudée, de la limite du droit inférieur à celle du droit supérieur; il a même vu la déviation se rétablir après un laps de deux et quatre mois. Le traité de Dieffenbach contient beaucoup de faits analogues. Nous en avons nous-même observé plusieurs exemples.

On est toutefois forcé d'admettre que le retour du mal est chose exceptionnelle quand le droit interne, ayant été convenablement coupé, la cornée a gagné le centre de l'ouverture des paupières, avec impossibilité presque absolue de la part de l'œil de se tourner vers la commissure interne, immédiatement après qu'on en a rétabli la rectitude. Dieffenbach a une fois observé cet accident après la section simultanée du droit interne et du grand oblique. C'est le strabisme divergent qui a le plus récidivé, toutes choses égales d'ailleurs, dans la pratique du chirurgien de Berlin.

La réapparition du strabisme dépend d'une cicatrisation trop immédiate des deux tronçons musculaires, ou bien, lorsque le muscle a été coupé au niveau de la surface scléroticale, ou que le bout antérieur a été excisé, de ce que la greffe nouvelle s'est établie dans l'ancien point d'attache ou dans un lieu trop rapproché de l'insertion primitive. Si la déviation persiste, on ne peut y remédier qu'en réitérant l'opération. Celle-ci nous a montré les parties, qui avaient été blessées la première fois, étroitement soudées les unes aux autres par les tissus inodulaires; le repli conjonctival ne se formait qu'avec peine et que peu lâchement, sous l'influence des tractions exercées par les érignes; le muscle mis à nu, il fallait, en général, assez d'efforts pour glisser le crochet mousse entre la sclérotique et la corde musculaire; constamment la tentative nouvelle était plus pénible que l'ancienne. Dieffenbach, et beaucoup d'autres ténotomistes ont eu l'occasion d'exécuter une troisième fois l'opération pour une seconde récidive, entreprise qui a parfois réussi. Dans quelques cas de ce genre, le chirurgien de Berlin dit n'être parvenu à replacer le globe dans une position régulière qu'en associant à la myotomie une large excision de la conjonctive, ou une cautérisation souvent répétée de cette membrane vers l'angle opposé à celui de la déviation oculaire.

Vomissements.—Un malade, qui avait supporté sans se plaindre la section du droit interne à l'œil droit, nous a dit qu'il avait éprouvé, en rentrant chez lui, des vomissements assez violents, qui cédèrent à l'usage de l'eau de Seltz. Dieffenbach rapporte que plusieurs de ses opérés ont offert une forte propension au vomissement pendant la manœuvre; quelques-uns même vomirent immédiatement après l'opération; chez plusieurs d'entre eux, l'accident se renouvela plus

ou moins fréquemment dans la journée. Ce phénomène, que Dieffenbach a rencontré chez les enfants comme chez les adultes, se manifesta surtout chez ceux dont un strabisme convergent très-intense avait nécessité qu'on exerçât, avec le crochet mousse, de fortes tractions sur une corde musculaire roide et courte, avant d'en effectuer l'incision.

SECTION DES AUTRES MUSCLES DE L'ŒIL. SECTIONS MULTIPLES.—Les considérations qui précèdent rendent superflus les détails que nous pourrions donner ici sur la manœuvre réclamée par les sections des muscles droit externe, droit supérieur et droit inférieur. Les principes ci-dessus mentionnés leur sont applicables, sauf les modifications d'exécution manuelle qui sont liées à la position de ces organes, et qu'il est aisé de prévoir.

On n'a presque jamais effectué la myotomie du droit supérieur ni celle du droit inférieur, dans le but de porter remède aux strabismes frontal et jugal, la première de ces déviations étant fort rare et la seconde étant plus rare encore. Chez les nombreux malades qui se sont confiés aux soins de Dieffenbach, ce ténotomiste n'a rencontré qu'une seule fois le strabisme inférieur.

Jusqu'à ce jour, la division du grand oblique n'a été pratiquée, à ma connaissance du moins, que comme moyen auxiliaire d'autres sections strabotomiques (p. 30). Celle du petit oblique, pour remédier à la myopie (procédé de Bonnet), a été décrite p. 783.

Je cherche vainement, dans les travaux sur le strabisme, quelque règle sur laquelle tout le monde tombe d'accord, en ce qui concerne les sections multiples des muscles de l'œil.

La division du droit interne a-t-elle été insuffisante pour redresser un globe atteint de strabisme convergent, et s'agit-il de compléter le redressement par quelque section supplémentaire, un bon nombre de chirurgiens taillent le quart, le tiers, la moitié des insertions oculaires du droit supérieur et du droit inférieur, dans les parties qui avoisinent le muscle adducteur ; ils divisent, au contraire, les portions de ces mêmes muscles, qui côtoient l'attache du droit externe, si la section de celui-ci, dans un strabisme divergent, n'a pas ramené la cornée au centre de l'écartement interpalpébral. Bonnet, qui blâme la dernière pratique indiquée, prescrit d'agrandir la plaie de la conjonctive et de son fascia jusqu'auprès des droits supérieur et inférieur, et, en cas de non-redressement, de couper le petit oblique, chose vicieuse, d'après M. Phillips, qui n'a jamais vu la division de ce muscle faire disparaître la divergence de l'œil, alors qu'elle avait résisté à la section du droit externe. M. Baudens enfin, qui a poussé l'exécution des sections multiples jusqu'à couper cinq muscles sur le même œil, s'exprime de la sorte : « On pourrait objecter que la section des muscles droits, externe, supérieur et inférieur, devrait toujours remédier infailliblement à la déviation externe, et que dès lors la division du petit oblique deviendrait nulle. Eh bien ! non : dans des cas où nous avions coupé d'abord les trois muscles, nous avons vu quelquefois persister une déviation en dehors et en haut, que nous ne sommes parvenu à vaincre qu'après avoir coupé le petit oblique. Voilà des vérités pratiques dont la priorité nous appartient, et que, j'espère, on ne nous contestera pas. »

Au demeurant, les indications les plus précises, que nous offre l'état actuel de la question du strabisme, consistent à couper le muscle droit, agent de la déviation, et à appliquer, en cas de redressement incomplet, les ressources de gymnastique orthophthalmique précédemment signalées. Quant à l'opportunité de la section des muscles obliques, dans le strabisme, nous renvoyons le lecteur à ce que nous avons dit p. 30.

LIVRE IV

VICES DE CONFORMATION ET LÉSIONS TRAUMATIQUES DE L'ŒIL ET DE SES ANNEXES. PROTHÈSE OCULAIRE.

CHAPITRE PREMIER.

VICES DE CONFORMATION.

SECTION I.

ALBINISME. ANOPSIE. CYCLOPIE. AUGMENTATION ET POSITION ANORMALES DES YEUX.

Le manque congénital de pigment, qui constitue l'albinisme (*leucose, leucopathie*), n'intéresse pas seulement la peau et les poils; l'iris et la choroïde y participent également; c'est ce qui rattache cette anomalie au domaine de l'oculistique. Des observateurs admettent que les cellules choroïdiennes, où est logé le pigment, continuent à subsister, dans de telles circonstances, mais sont vides de molécules pigmenteuses. L'albinisme, d'ailleurs, n'est point le partage de certaines races d'hommes, comme quelques personnes le pensent; on l'a observé chez des individus de nations et de races différentes; les êtres qui offrent cette décoloration sont presque toujours issus de parents qui ne présentent aucune anomalie de ce genre. On a même vu une mère et un père noirs avoir des enfants portant tous les traits des nègres, mais les cheveux crépus et blancs, comme de la laine cardée, et la peau blanche; c'est ce qu'on appelle *nègres blancs* ou *nègres albinos*. On rencontre, en outre, l'albinisme chez un grand nombre d'animaux (souris, lapins, chiens, chevaux, etc.).

Observation CIII. — En 1851, j'ai plusieurs fois présenté, dans mes consultations cliniques, un albinos âgé de douze ans, Onésime Moureau, qui a été montré en public, et habitait alors avec sa mère dans une voiture stationnant dans la plaine Montparnasse. Quelques documents sur les dispositions qu'offre ce sujet indiquent la part que prend l'organe visuel à cette décoloration générale. Sa peau est délicate et blême, ses lèvres sont épaisses; ses cheveux, très-abondants et très-fins, flottent sur les épaules et ont le luisant et l'éclat de la soie; les sourcils et les cils ont la couleur blanche et la ténuité des cheveux. Les iris sont pâles et légèrement violacés, les pupilles rouges; vivement contractées à un jour un peu vif, elles sont alors tout à fait immobiles. A une lu-

mière éclatante surtout, les globes sont en proie à un mouvement ondulatoire continuel (nystagmus). Cet enfant ne peut se conduire au grand jour, dont l'éclat éblouit ses yeux; il marche alors la tête inclinée sur la poitrine, et porte sur la voie publique un grand manteau qui couvre sa tête, dans le double but de la soustraire aux regards de la foule et de le protéger contre l'impression de la lumière. A une demi-obscurité, à la tombée de la nuit, et lorsque le temps est couvert, il distingue tous les objets, ceux même d'un petit volume; mais il est obligé de les rapprocher beaucoup de ses yeux. Les verres concaves ou convexes ne bonifient en aucune manière les perceptions visuelles. La myopie, dans cette circonstance, ne tient pas évidemment à des conditions anormales dans les propriétés réfringentes de l'œil; c'est à une cause toute vitale, à une impuissance visuelle qu'il faut attribuer le phénomène.

Le défaut du pigment choroïdien, d'où il résulte que la rétine est trop vivement impressionnée par la lumière, explique parfaitement, dans de tels cas, la photophobie, le nystagme et l'état quasi amaurotique de l'organe visuel. Les verres fumés, d'une teinte foncée, et les appareils, destinés à garantir les yeux de l'éclat du jour, doivent être conseillés, dans le double but d'atténuer un mal incurable et de l'empêcher d'aboutir à de plus grands désastres.

L'anopsie ou *anophthalmos* est l'absence congénitale d'un œil ou des deux yeux. Ce vice de conformation s'est parfois trouvé associé à d'autres déviations organiques (bec-de-lièvre, absence des extrémités, etc.). Tantôt, monstruosité fort rare, les orbites et les yeux manquent tout à fait; tantôt, et le plus souvent, les cavités orbitaires peu modifiées, ou même pourvues de leur configuration et de leur ampleur normales, renferment des yeux à l'état rudimentaire ou plus ou moins détruits. Il y a lieu de croire que l'anopsie est presque constamment le résultat d'une maladie qui a frappé un œil ou les deux yeux à une époque peu avancée de la vie intra-utérine.

Il est digne de remarque que les paupières, le système lacrymal, les annexes de l'œil, en un mot, et même le nerf optique, l'artère ophthalmique, etc., peuvent exister plus ou moins intégralement, dans de telles circonstances. On a vu des cas dans lesquels le globe était remplacé par une petite masse informe à laquelle venaient s'insérer les muscles oculaires. Chez une petite fille, âgée de neuf ans, le docteur Williman [1] a constaté, dans chaque orbite, une conjonctive d'apparence normale et qui, après avoir tapissé la face interne des voiles palpébraux, se réfléchissait sur un petit corps résistant caché au fond de la cavité osseuse. Il était très-probablement constitué, d'après cet observateur, par les débris rudimentaires de la sclérotique.

La *cyclopie* ou *monopsie*, vice de conformation dont la dénomination a été empruntée à la Fable, a été rangée par Breschet dans l'ordre des *agénèses*, genre *symphysie*, c'est-à-dire dans les monstruosités par défaut de développement et par union ou confusion des parties. On l'a souvent rencontrée dans l'espèce humaine, mais plus fréquemment chez les animaux (veaux, agneaux, porcs, etc.). Une éminence, ayant quelque analogie avec une trompe d'éléphant, se détache habituellement des os propres du nez, chez les cyclopes; c'est à cause de cette disposition que Geoffroy Saint-Hilaire leur a donné le nom de *rhinencéphales*.

[1] *Annales d'oculistique*, t. XXI, p. 91.

La partie orbitaire de la face est l'une des premières qui se dessinent dans l'embryon; on constate d'abord l'existence de sa portion interne, plus tard celle de l'externe. Le développement régulier des groupes orbitaires est soumis à celui de la région médiane qui les sépare. L'ethmoïde, les fosses nasales, en général, ont-ils subi un arrêt dans leur formation, il en résulte cette conséquence inévitable que les deux cavités orbitaires se rapprochent et se confondent sur la ligne médiane, les deux yeux se fusionnant d'ordinaire plus ou moins de manière à simuler un seul œil. Il est néanmoins des cas fort rares où il existe un globe unique normalement conformé; cette disposition doit être considérée comme la monopsie la plus complète. L'un des derniers exemples connus de cyclopie est celui dont a fait part, en janvier 1858, le docteur de La Mardière, à la Société de médecine de Poitiers[1]. Chez ce fœtus, qui vint au monde vers le sixième mois de la grossesse d'une femme primipare, le nez manque absolument; sur la ligne médiane, à la hauteur ordinaire des yeux, on aperçoit une ouverture unique, surmontée de deux sourcils. Le repli palpébral supérieur est légèrement échancré vers sa partie moyenne; mais au milieu de l'inférieur surtout, on voit parfaitement les vestiges des deux paupières inférieures, qui ne sont séparées que par un intervalle d'un à deux millimètres. Le rudiment informe du globe est évidemment constitué par la fusion des deux yeux.

Les conditions nombreuses qui se rattachent à cette curieuse déviation organique ont motivé la division de la cyclopie en cinq séries :

1re *série*. Deux orbites et deux yeux, les deux organes de la vision étant très-voisins l'un de l'autre, ce qui donne à la physionomie des sujets ainsi conformés quelque analogie avec celle de certains singes.

2e *série*. Une seule orbite, avec deux yeux très-rapprochés, sans être confondus l'un avec l'autre.

3e *série*. Commencement de fusion des deux globes. Elle s'effectue d'arrière en avant, de telle sorte qu'il n'existe en arrière qu'un seul nerf optique, une seule rétine, une seule choroïde, une seule sclérotique, tandis qu'on rencontre antérieurement deux cornées, deux iris, et habituellement deux cristallins.

4e *série*. Existence d'un globe unique dont le diamètre transversal est plus allongé que le diamètre antéro-postérieur.

5e *série*. Elle est caractérisée par la présence d'un seul œil, doué de ses attributs physiologiques et existant à l'exclusion des éléments de son congénère. Un fait de cyclopie de ce genre a été communiqué, en avril 1859, à la Société de biologie, par le docteur Sappey. Ce praticien fait observer que dans aucun des différents degrés précédemment énoncés de la cyclopie, même dans la monopsie la plus complète, on ne paraît pas avoir rencontré jusqu'à présent la fusion des paupières.

D'après le docteur Vrolik (d'Amsterdam), les lésions encéphaliques qu'on observe dans la cyclocéphalie occupent presque exclusivement les hémisphères cérébraux[2]. Les deux plus générales sont la diminution de volume des hémi-

[1] *Bulletin n° 27 de la Société de médecine de Poitiers* (avec une planche).

[2] Rapport de M. Davaine à la Société de biologie, sur un ouvrage de M. Vrolik, publié

sphères et leur réunion en un seul, condition qu'on a considérée comme l'origine probable de la difformité oculaire. Des amas liquides ont été constatés dans quelques crânes de fœtus monopses. Il résulte de ces dispositions que ces êtres ne peuvent guère vivre. Le cyclope de M. de La Mardière ne vécut que quelques minutes; celui de Weber (de Leipzig), représenté dans le grand ouvrage de M. d'Ammon (deux cornées, deux iris, deux cristallins, une sclérotique, un nerf optique, etc.), mourut également au bout de quelques heures. Schön n'a pu citer qu'un seul cas de cyclopie dont le sujet était âgé de dix ans (Cornaz). M. Vrolik admet encore les conséquences suivantes, qui découlent de ses recherches.

1° L'œil, dans la monopsie, peut être dépourvu d'un nerf optique.

2° Les nerfs olfactifs peuvent exister, contrairement à l'opinion généralement reçue, soit distincts l'un de l'autre, soit confondus en un seul cordon.

3° La trompe est un élément de l'appareil nasal. Elle est presque constamment formée par les os propres du nez modifiés, par des cartilages et la peau; on y trouve assez souvent une petite cavité et quelques vestiges des cornets et de la cloison.

4° Les parties inférieures de la face, la langue exceptée, participent toujours plus ou moins à l'atrophie des régions supérieures.

Bien que les cas d'augmentation du nombre des yeux soient rares, on en trouve cependant des exemples dans les annales de la science. Un fœtus, dont parle Sœmmering, était pourvu de deux faces confondues ensemble; il avait deux nez, deux bouches et trois yeux, dont l'un, situé entre les deux nez, semblait formé, comme dans la cyclopie, par la réunion des deux yeux internes. Dans d'autres cas, deux têtes, soudées ensemble (dicéphalie), offrent chacune deux yeux. Un monstre remarquable de ce genre, né à terme, a été présenté, en 1850, par le docteur Malapert, à la Société de médecine de Poitiers [1]. L'enfant, qui vécut trente-sept heures, montrait deux têtes réunies par le côté droit de l'une et par le côté gauche de l'autre. Les deux fœtus peuvent être encore accolés en sens inverse, par le sommet de la tête [2].

On a très-judicieusement expliqué la présence des yeux surnuméraires, en les considérant comme les traces d'une duplicité monstrueuse. Un grand nombre de théories ont été émises pour l'interprétation du dernier phénomène; le système d'ovules originairement monstrueux, celui des soudures et des greffes, etc. Billard fait remarquer que, de même qu'on a rencontré des débris de fœtus accolés à diverses parties du corps ou même cachés dans l'intérieur des organes, de même aussi, un fœtus, pourvu de plusieurs yeux, doit être regardé comme portant les vestiges d'un second fœtus qui aurait pu s'accoler à lui et dont un organe seul s'est plus ou moins développé. On pourrait dire que la naissance de deux jumeaux bien conformés serait le plus haut degré de la duplicité fœtale,

en 1849, et ayant pour titre : *Tabulæ ad illustrandum embryogenesia hominis et animalium*.

[1] *Bulletin n° 18 de la Société de médecine de Poitiers* (année 1851).

[2] Villeneuve, *Description d'une monstruosité*, etc. Paris, 1831.

dont l'apparence d'un organe supplémentaire ne serait que la plus faible trace.

Il arrive quelquefois que les yeux présentent congénitalement une situation insolite; que l'un d'eux, par exemple, soit plus élevé que son congénère. Le degré de développement des os, un épanchement, une tumeur, une maladie quelconque de l'enceinte orbitaire ou des cavités limitrophes, peuvent être les causes de ces anomalies de position des deux globes ou d'un seul de ces organes. On a prétendu qu'on avait trouvé des yeux à l'occiput, à la poitrine, aux aisselles, aux cuisses, etc. M. Cornaz fait observer que le récit de presque tous ces phénomènes remonte à des temps anciens, où le peu de lumière, en ce qui concerne l'anatomie pathologique, faisait souvent accepter à la légère les contes les plus absurdes. Quelques-uns avaient probablement rapport à des tumeurs qui ont été prises pour des yeux; d'autres ont pu être observés chez des acéphales, des hémicéphales ou des fœtus à deux têtes soudées l'une à l'autre, d'où il résulterait que ces vices de conformation seraient encore, dans quelques cas, le résultat d'une duplicité monstrueuse.

SECTION II.

DE QUELQUES AUTRES VICES DE CONFORMATION DE L'ŒIL ET DE SES DÉPENDANCES.

1° GLOBE OCULAIRE. — *Microphthalmie. Iridérémie. Coloboma de l'iris*, etc. — Par suite d'un arrêt survenu dans son évolution, le globe peut être plus petit que dans les conditions normales; c'est ce qui a été appelé *microphthalmie congénitale*. Elle affecte plus souvent les deux yeux qu'un seul œil. Parfois, dans l'espèce, l'organe n'est pas pourvu de toutes ses parties constituantes; dans d'autres cas, celles-ci continuent de subsister avec des altérations plus ou moins complexes (opacités du miroir, coloboma de l'iris, cataracte, etc.). M. Gescheidt a émis à cet égard la théorie suivante. Le premier degré du microphthalmos remonte à la phase de la vie embryonnaire, où il n'existe encore aucun vestige de l'iris. Il y a alors iridérémie; c'est la variété la plus rare. Caractérisé par les différentes nuances du coloboma iridien, le second degré date d'une période plus avancée de la vie intra-utérine, époque à laquelle l'iris a commencé à se former. Le troisième degré surgit, quand le développement de l'organe a été enrayé à une époque où ses parties constituantes, bien que formées, ne possédaient point la force et la perfection nécessaires. La microphthalmie n'entraîne pas nécessairement la privation de la vue; si quelques-uns en sont affectés, d'autres voient plus ou moins. Les conditions dans lesquelles ils se trouvent peuvent se bonifier d'ailleurs à mesure que le corps prend de l'accroissement. Une opération de cataracte, de pupille artificielle, pratiquée sur un œil microphthalmique, est susceptible d'en seconder le développement, par suite de l'exercice auquel l'organe acquiert dès lors la faculté de se livrer.

M. White Cooper annonce que, dans tous les cas de double microphthalmos qu'il a eu l'occasion de constater, il a en même temps rencontré un vice de développement du système dentaire. Exiguës, ébréchées, présentant une coloration anormale, les dents se cariaient avec promptitude. La cause qui s'opposait au développement de l'œil semblait tenir l'appareil dentaire sous sa dépendance (p. 352). Ce genre de sujets étaient de petite taille, souvent rachitiques; le plus habituellement, leur caractère était bizarre et leur intelligence obtuse.

Le défaut opposé à celui qui vient d'être signalé est la *mégalophthalmie*, augmentation de volume du globe. Une accumulation exagérée de liquides dans la coque de ce dernier nous paraît la condition la plus fréquente de cette anomalie (mégalophthalmie hydropique, p. 796). Les yeux peuvent être encore refoulés en avant sous l'influence d'une diminution de la capacité orbitaire, par suite d'un développement insolite des lobes antérieurs du cerveau ou d'une hydrocéphalie.

La conjonctive sclérotícale peut être le siége de quelques anomalies congénitales : le xérosis (Wardrop), le ptérygion (p. 321), des tumeurs mélaniques, des nævi, des excroissances garnies de poils. On a rencontré des cas dans lesquels cette membrane donnait lieu, vers l'angle externe, à un repli, à une sorte de valvule, sous laquelle allait se cacher une certaine partie de la cornée, dans les mouvements d'abduction de l'organe [1].

Nous avons dit que la sclérotique était sujette à être maculée de taches pigmenteuses, et que sa teinte, d'un bleu d'azur chez les enfants, ne devait pas être considérée comme l'expression d'un état morbide (p. 43). Dans la microphthalmie, dans l'hydrophthalmie congénitale, une coloration bleue exagérée de la sclérotique dénote évidemment un amincissement contre nature de cette membrane.

Le staphylôme pellucide de la cornée s'est assez souvent présenté comme vice de première conformation. Il est digne de remarque que le sommet du cône kératique n'est jamais ou presque jamais opaque lors de la naissance; il ne se trouble que plus tard, habituellement vers la huitième ou la dixième année (d'Ammon), par suite du froissement qu'il éprouve de la part des voiles palpébraux (p. 340). L'irritation que communique à ces derniers la partie culminante de la tumeur les dispose à se contracter; le sommet du cône sera d'autant plus exposé à s'obscurcir que le blépharospasme sera plus actif et plus souvent répété. Il y aurait erreur à croire que les opacités congénitales de la cornée soient généralement le résultat d'une kératite intra-utérine; elles semblent le plus souvent reconnaître pour origine un arrêt de développement de cette membrane, et c'est pour ce motif qu'on les voit communément associées à des vices organiques dans la conformation générale du globe, dans l'iris, le cristallin, etc. Elles sont partielles ou totales. Voici sous ce rapport le résultat de quelques recherches faites par M. d'Ammon. On rencontre habituellement les obscurcissements partiels dans la microphthalmie; ils n'existent jamais au centre du miroir; ils se montrent au point d'union de la sclérotique et de la cornée, région

[1] *Annales d'oculistique*, t. XXXVI, p. 49.

du cercle fœtal de cette membrane, et s'étendent plus ou moins loin vers la partie moyenne de cette dernière [1]. Dans leurs degrés les plus élevés, la sclérotique semble avoir envahi la cornée, opaque comme elle, et ne conservant un peu de diaphanéité que dans la région qui correspond à la pupille. Le sclérophthalmos de Kieser, qu'on a souvent confondu avec une absence de la cornée, n'est que le résultat de son opacité totale. Il résulte du mode étiologique de ces obscurcissements que les ressources thérapeutiques ne nous offrent contre eux aucun secours.

Le manque absolu de l'iris a reçu le nom d'*iridérémie* ou d'*iridorémie*. On lit dans l'ouvrage de Weller : « Le docteur Morison a observé un enfant dont les yeux étaient privés de cette membrane ; il est cependant plus vraisemblable que ce n'était qu'un mydriasis porté très-loin, comme le pensèrent les médecins rapporteurs. » On a dit que ce qui prouvait péremptoirement que les conditions de ce genre devaient être envisagées comme des mydriases congénitales exagérées, c'est qu'on découvrait toujours à l'œil nu, et surtout à la loupe, des vestiges de la cloison membraneuse. Cette assertion est renversée par des observations nombreuses qui démontrent la possibilité de l'iridérémie complète; l'une des plus récentes appartient à M. Dixon [2]. Cette déviation organique a été plus communément rencontrée à un œil qu'aux deux yeux; elle est souvent héréditaire; elle s'associe fréquemment à la microphthalmie, à l'opacité de la cornée, à la cataracte. La photophobie, le nystagme sont unis à l'iridérémie, contre laquelle il y aura lieu de conseiller quelques appareils protecteurs, et de tenter l'essai des diaphragmes perforés, dont il a été question dans le traitement de la mydriase (p. 398). Quelques sujets sont myopes, d'autres plus ou moins amaurotiques.

On a donné le nom de *coloboma de l'iris* (*iridocoloboma, iridoschisma*) à un vice de conformation constitué par une sorte de bec-de-lièvre, qui procède du bord libre au bord adhérent de cette cloison, la base du V étant tournée vers la pupille et son sommet vers la sclérotique. C'est dans le segment inférieur de l'iris que nous avons le plus souvent rencontré cette anomalie, qui n'est pas rare; elle peut exister aux deux yeux (p. 90), bien qu'on l'observe le plus communément à un œil. Tantôt les deux angles du triangle, qui aboutissent à la pupille, sont assez accentués; tantôt ils sont très-arrondis, de telle sorte que les dispositions générales de l'ouverture pupillaire représentent, en quelque sorte, celles d'une pupille qui aurait été échancrée par l'excision de l'iris. Chez quelques sujets, a-t-on dit, la fente est incomplète, c'est-à-dire bornée à une portion plus ou moins limitée du diaphragme vers son bord pupillaire; je l'ai vue constamment s'étendre jusqu'au cercle ciliaire; des autopsies ont démontré qu'elle pouvait se propager à la choroïde et à la rétine. Parfois le coloboma iridien n'est associé à aucune altération sensible de l'œil, et la pupille, plus ou moins agrandie, conserve sa coloration noire; on l'a trouvé, dans d'autres cas, com-

[1] Dans les premiers mois de la vie intra-utérine, il n'existe pas de différence bien tranchée entre la sclérotique et la cornée; elle ne commence à se manifester que vers le troisième mois.

[2] *Annales d'oculistique*, t. XLI, p. 33.

pliqué de cataracte, de microphthalmos, etc. On l'a attribué à un arrêt de développement de l'iris, par suite du retard qu'éprouverait dans son oblitération la fente fœtale de la choroïde (Walther) [1]; Arnold, Rau, ont invoqué un manque de réunion des vaisseaux iridiens pour se convertir en arcades. Nous n'entreprendrons pas de discuter ces théories sur des conditions qui se cachent dans les mystères de la vie fœtale.

Nous avons parlé déjà de la *polycorie* et de la *corectopie* congénitales (p. 387). Dans le vice de conformation fort rare que M. d'Ammon a appelé *corestenoma*, et dont on trouvera des dessins dans son grand ouvrage [2], les bords pupillaires sont le siége d'un excès de développement, les prolongements iridiens se rapprochant et pouvant même se toucher, sous l'influence des contractions de la pupille.

La coloration de l'iris est sujette à des variations parfois très-curieuses. Je lis dans la thèse inaugurale de M. Giraldès (Paris, 1836) : « Il y a quelques années que j'ai vu, à l'hôpital de la Charité, une jeune fille qu'on disait porter les mots *Napoléon, empereur,* inscrits sur ses yeux; c'était tout simplement une de ces combinaisons bizarres qui, à l'aide d'un désir bien complaisant, vous permettait d'y trouver cette inscription. » Dans l'espèce humaine, comme chez les animaux, un iris peut offrir une coloration quelconque et son congénère en présenter une différente (hétérophthalmos). Dans d'autres cas, un iris montre deux teintes bien tranchées : le gris, par exemple, et le brun. Les taches dites de rouille (p. 45) sont une sorte de nævus pigmentaire de l'iris. On a enfin cité des faits dans lesquels une plaque noire de ce diaphragme reconnaissait pour condition locale l'uvée mise à nu, par suite d'une absence partielle du parenchyme de la membrane. Nous avons vu (p. 291) qu'une iritis chronique pouvait donner lieu à un phénomène analogue.

Les opacités congénitales du cristallin, forme morbide commune, ont été l'objet d'un article spécial (p. 573). L'absence de cet organe peut s'expliquer par la résolution qui s'en est emparée, comme à la suite d'une opération de cataracte.

Chez un enfant atteint, à l'œil droit, de strabisme convergent et qui était complétement amaurotique de cet œil depuis sa naissance, M. de Graefe ne put y découvrir aucune trace de vaisseaux rétiniens (p. 659). La papille, qui en était dépourvue, était blanche, et comme tendineuse.

Il y a lieu de penser que l'amaurose congénitale dérive le plus fréquemment d'anomalies du cerveau troublé dans son développement, conditions dont l'origine est cachée dans les ténèbres de la formation du fœtus. Creux dans les premiers mois de la vie intra-utérine, d'après les recherches de M. Huschke, et ne se remplissant que plus tard de pulpe nerveuse, les nerfs optiques ne sauraient demeurer étrangers aux révolutions cérébrales; la rétine ne peut non plus s'y soustraire. Outre certaines anomalies susceptibles de se manifester dans le cris-

[1] L'iris n'existe pas dans les premières époques de la formation du globe; il commence à se faire voir sous forme d'un cercle bleuâtre très-étroit, du moment où la fente choroïdale est soudée et la formation des procès ciliaires achevée. (D'Ammon.)

[2] Voy. encore *Annales d'oculistique*, t. III, p. 34.

tallin, dans le corps vitré, etc., M. d'Ammon signale la conicité de la cornée, qu'il paraît avoir souvent rencontrée chez les aveugles-nés. Ordinairement, d'après lui, elle n'est pas très-manifeste dans les premières années de la vie, mais elle augmente rapidement lors de la puberté. Le front fut trouvé, chez les uns, trop large, trop aplati ou trop étroit; le sommet du crâne était trop élevé chez les autres.

La chrupsie, l'achromatopsie, l'héméralopie et quelques autres altérations fonctionnelles, qui peuvent remonter à l'époque de la naissance, ont été signalées déjà à l'attention du lecteur.

2° ANNEXES DE L'ŒIL. *Coloboma des paupières*, etc. On a cité quelques cas d'absence congénitale des paupières (ablépharon). Nous avons déjà parlé de plusieurs autres altérations palpébrales qui peuvent se présenter comme vices de première conformation : l'épicanthus, l'anchyloblépharon, la blépharoptose, etc. L'étroitesse de la fente palpébrale (blépharophimosis) a été souvent observée par M. d'Ammon comme condition associée à la blépharoptose congénitale. Celle-ci peut être causée par une absence de l'élévateur.

Dans le *coloboma des paupières*, une fente, qui débute au bord libre, divise plus ou moins le voile qui en est le siége. Son étiologie, d'après M. d'Ammon, serait tout à fait différente de celle du bec-de-lièvre. Ce dernier est causé par un arrêt dans la réunion des deux segments qui constituent la lèvre supérieure chez le fœtus. L'existence du coloboma palpébral s'expliquerait difficilement d'après ce mode, car on n'a jamais constaté, dans aucune période de la vie intra-utérine, que la paupière fût formée de deux lambeaux analogues. Il paraît donc démontré que le blépharocoloboma provient d'un vice primitif de conformation. Son traitement chirurgical est le même, d'ailleurs, que celui du bec-de-lièvre; il est prudent d'attendre un âge favorable à l'exécution de cette tentative. Elle consiste dans l'avivement des bords de la solution de continuité et dans leur coaptation par la suture entortillée.

On a relaté des faits de fistule lacrymale et d'absence complète du canal nasal existant comme vices de première conformation. Les points lacrymaux peuvent également manquer. Un enfant amené, il y a quelques années, à la consultation de M. Dixon, présenta le conduit lacrymal inférieur droit divisé dans toute sa continuité jusqu'à la caroncule. Comme le sujet n'avait jamais subi d'opération aux yeux, on supposa que cette disposition était congénitale.

Un jeune sujet, dont parle Dieffenbach, était atteint, depuis sa naissance, d'un strabisme convergent de l'œil gauche; le bulbe ne pouvait que faiblement se porter en dehors. Dans l'opération, le droit interne fut trouvé divisé en deux faisceaux d'épaisseur égale, parfaitement séparés, et pourvus chacun d'un tendon qui se fixait au globe. Les deux attaches tendineuses ayant été coupées, les deux ventres musculaires se rétractèrent, en se rapprochant l'un de l'autre, et l'œil récupéra sa rectitude. La guérison du strabisme ne se fit pas attendre : un haut degré d'amblyopie, dont il était accompagné, se dissipa également. Tel est le seul exemple d'une véritable bifurcation musculaire que Dieffenbach dit avoir observé dans ses opérations de strabisme. Seiler a une fois rencontré l'absence du droit supérieur et du droit inférieur à l'œil droit, du petit oblique

à l'œil gauche; dans une autre autopsie, il ne trouva pas de muscles obliques à droite, et ces derniers, ainsi que le droit supérieur, n'existaient point à gauche. La science ne fournit que très-peu d'exemples d'anomalies de ce genre.

Le professeur Longet possède une pièce sur laquelle on constate l'absence complète du ganglion ophthalmique, anomalie qui, d'après cet observateur, n'avait point encore été rencontrée chez l'homme. On y voit des filets du moteur oculaire commun se rendre directement à l'iris. M. Longet se demande si une pareille distribution anormale ne serait pas particulière aux personnes que l'on dit mouvoir leur iris à volonté.

Nous invitons le lecteur à consulter, pour de plus amples détails sur les vices de conformation de l'appareil visuel, le travail, rempli d'érudition, du docteur E. Cornaz[1].

CHAPITRE II.

LÉSIONS TRAUMATIQUES DE L'ŒIL ET DE SES ANNEXES.

SECTION I.

CORPS ÉTRANGERS.

Rien n'est fréquent dans la pratique comme d'être consulté pour des corps étrangers introduits dans l'œil. Tantôt on les trouve libres entre cet organe et les paupières, ou lâchement adhérents aux tissus; tantôt ils sont implantés dans les membranes; tantôt ils ont pénétré dans la cavité du bulbe.

Parmi les corps étrangers qui s'engagent le plus habituellement entre le globe et les voiles palpébraux, nous citerons les cils, les insectes qui voltigent dans l'air, les fragments de bois, d'ongle, de plâtre, etc. J'ai vu des demi-coques de millet collées contre la conjonctivite par leur surface concave, y persistant durant plusieurs mois et s'entourant de vaisseaux gorgés de sang, de telle sorte qu'on aurait cru avoir affaire à la conjonctive lymphatique des auteurs allemands. Il arrive souvent qu'on rencontre cet accident chez des personnes qui ont soufflé dans une cage d'oiseau pour la nettoyer. Il est ordinairement facile de reconnaître un corps étranger, quand il occupe la face antérieure du globe. S'il siége derrière l'une des paupières, il suffit d'éloigner celle-ci du bulbe pour le découvrir; existe-t-il sur la paroi muqueuse de la paupière supérieure, il faut souvent retourner complétement cette dernière pour apercevoir la particule vulnérante.

[1] E. Cornaz, *Des abnormités congénitales des yeux et de leurs annexes*. Lausanne, année 1848.

L'exploration est épineuse chez les sujets qui, atteints de photophobie, contractent les voiles palpébraux avec force, et surtout chez les enfants; elle l'est encore quand un fragment d'un très-mince volume se cache dans une portion boursouflée du feuillet muqueux, cas dans lequel il faut quelquefois se servir d'une loupe. Il est des circonstances dans lesquelles on se méprend sur la cause réelle des désordres, un vaisseau turgescent, au début d'une ophthalmie, communiquant au malade une gêne analogue à celle que produirait un corps étranger arrêté entre le bulbe et les paupières.

Les corps étrangers engrenés dans les membranes s'y sont fixés primitivement ou consécutivement, soit qu'ils y aient pénétré d'emblée et par le fait seul du mouvement qui les a portés dans l'œil, soit que, libres au moment de l'accident, ils aient, quelque temps après, traversé les tissus, sous l'influence des frottements auxquels s'est livré le malade, ou par les contractions de l'orbiculaire. C'est dans la cornée que s'implantent le plus communément les corps étrangers; la position que cette membrane occupe explique le phénomène. Les particules qui y pénètrent le plus souvent sont des fragments pierreux, des éclats de verre, des grains de poudre, des parcelles de capsules d'armes à piston, et surtout des paillettes de fer. Les serruriers, les maréchaux, les couteliers, les rémouleurs, etc. sont très-sujets à des accidents de ce genre. J'ai vu la présence dans la cornée d'un petit fragment de fer ou de toute autre substance donner lieu à une douleur plus ou moins vive dans la paupière supérieure correspondante, d'où il résultait que les malades s'imaginaient que l'obstacle était fixé sous ce voile et que des praticiens, partageant cette erreur, l'y avaient vainement cherché.

Les cas où les corps étrangers ont abordé le globe avec assez de force pour faire irruption dans sa cavité sont les plus rares, mais les plus fâcheux; une cataracte, des accidents amaurotiques, la fonte purulente de l'organe, des douleurs névralgiques incessantes peuvent en être la suite. Les particules vulnérantes sont susceptibles de s'oxyder et de se dissoudre dans l'intérieur du bulbe, quand ce sont des parcelles métalliques (p. 506), ou d'y contracter des adhérences en s'enkystant. M. Pamard (d'Avignon), membre correspondant de l'Académie de médecine, a fait part, il y a quelques années, à cette savante compagnie, de l'extraction pratiquée par lui, au moyen d'une incision à la cornée, d'une masse sphérique logée dans la chambre antérieure et constituée par un morceau de silex, garni de lymphe, et d'où émanait un poil. Il y avait là probablement un cil qui s'était introduit dans l'œil, avec la particule pierreuse, à travers la cornée perforée puis cicatrisée.

Les auteurs sont unanimes sur la gravité des blessures du globe par des grains de plomb lancés par des armes à feu. Un chirurgien militaire que je connais, et dont un œil est affecté d'opacité cristalline, doit cette infirmité à un coup de fusil chargé à plomb qu'il reçut à la face, peu de temps après la révolution de 1830, pendant qu'il arborait au clocher de son village, en Vendée, le drapeau tricolore. Chez un garçon, dont parle M. Stœber, et qui devint aveugle d'un œil, après avoir été également frappé par la décharge d'un fusil, tandis qu'il volait des fruits, un grain de plomb resta caché dans l'organe, pendant une année environ, puis se fit jour à travers la sclérotique, pour se loger entre elle

et la conjonctive, au bas du bulbe. Il y a une dizaine d'années, j'ai été mandé pour visiter un habitant d'une commune voisine, qui avait subitement perdu la vue d'un côté, par l'effet d'un grain de plomb qui avait frappé l'œil à la chasse. Le malade ne souffrait pas; l'organe affecté ne distinguait pas la lumière des ténèbres; tout indiquait que le corps vulnérant n'était point entré dans sa cavité. Privé à cette époque des bienfaits de l'ophthalmoscopie, je dus banalement diagnostiquer une amaurose. Quelle que fût l'énergie du traitement employé, le malade est resté borgne. Lawrence a vu également une cécité complète engendrée par un grain de plomb qui avait obliquement frappé la sclérotique, mais ne s'était pas engagé dans l'œil. «L'amaurose, dit Demours, qui se forme toujours, lorsque le grain de plomb a atteint vivement le globe, sans y pénétrer, est incurable. » Dans d'autres cas, il y pénètre, l'œil pouvant dès lors perdre l'usage de ses fonctions, tout en conservant son apparence normale, ou devenir le siége de désordres précédemment signalés.

C'est surtout à l'époque des moissons que les habitants des campagnes sont exposés aux blessures des yeux par les céréales. Telle est la fréquence de ce genre d'ophthalmie traumatique, que je lui ai vu imposer, dans quelques cliniques allemandes, un nom spécial : celui d'*ophthalmie des moissonneurs*.

Les lésions qui nous occupent reconnaissent principalement pour cause la contusion du globe par les épis de blé, par le blé barbu surtout; le seigle et l'orge peuvent leur donner lieu. Bien que l'accident soit susceptible d'arriver au milieu de tous les travaux que nécessite l'exploitation des céréales, il peut se manifester notamment quand, le corps courbé en avant, on les coupe avec la faucille, tandis que le mode qui consiste à les couper à la faux est infiniment moins dangereux pour l'organe visuel. Quoi qu'il en soit, à l'ébranlement plus ou moins grand que subit l'œil, suivant le degré de la violence du choc, il faut ajouter le froissement douloureux que produisent des corps durs, raboteux, armés de barbes; ils lacèrent la conjonctive et la cornée, si exposée par sa position à en subir l'influence. Des particules, parfois invisibles, peuvent d'autant plus pénétrer dans les tissus et contribuer à entretenir les accidents inflammatoires, que, dans leur état de maturité, ces épis sont secs et se cassent avec la plus grande facilité. Fréquemment, le cultivateur continue un travail pénible, sous les feux d'un soleil ardent, et le médecin n'est consulté que quand le salut de l'organe est compromis. Une homme de la campagne me disait qu'il avait connu plusieurs sujets devenus borgnes dans de telles conditions.

Presque toujours l'ophthalmie des moissonneurs s'est montrée à moi bornée à un œil. Bien que la conjonctive fût fortement injectée et souvent ecchymosée dans cette circonstance, j'ai toujours noté les caractères d'une kératite profonde : teinte opaline, analogue à celle de la pierre à fusil, dans la cornée, ulcération de son tissu, onyx, etc. Rien n'est commun comme l'hypopyon dans cette forme d'ophthalmie traumatique (p. 436). En s'introduisant dans la cornée jusqu'au cristallin, des corps, durs et fins comme des aiguilles, ont parfois donné lieu à la formation d'une cataracte. Dans une observation que cite Wenzel, il s'agit de la femme d'un fermier, qui, en se baissant dans un champ de blé, fut blessée par un épi. L'une des barbes de ce dernier fut assez forte et assez aiguë pour

s'engager dans la substance de la cornée, du petit au grand angle. Personne ne soupçonnait l'existence du corps étranger ; Wenzel en fit l'extraction à l'aide de pinces fines. « Ce brin de paille, dit-il, vint comme une lame de couteau sort de sa gaîne, et le canal qui l'avait contenu était facile à apercevoir, mais était moins opaque que lorsqu'il était rempli par la barbe d'épi. » Les douleurs s'évanouirent dès lors, et l'œil fut sauvé. L'on présenta, il y a quelques années, à la clinique de Riberi, une petite fille âgée de trois ans, et qui était affectée, depuis quatre mois, d'ophthalmie avec obscurcissement de la cornée à l'un des yeux. Il y avait vers l'angle externe une excroissance charnue, émanant de la face interne de la paupière supérieure et s'étendant sur une grande partie de la surface du globe. Riberi l'excisa et trouva à sa base un brin de paille de 16 millimètres de longueur. Le docteur Nérat me racontait qu'il avait connu un malade chez lequel un grain de blé était logé depuis longtemps dans l'orbite, derrière la paupière supérieure. Après son extraction, on constata qu'à la faveur de l'humidité et de la chaleur il était gonflé et était le siége d'un commencement de germination.

Le cristallin, sorti de son chaton, peut agir comme corps étranger, en s'arc-boutant contre la face postérieure de l'iris, en tombant dans la chambre antérieure, en se glissant même sous la conjonctive, comme nous le verrons dans la section suivante. Nous mentionnerons encore des ossifications, des pétrifications (p. 800), des cysticerques, des parasites de toute sorte, dont il a été précédemment question. C'est surtout dans la continuité des voies lacrymales qu'on rencontre les dacryolithes ou concrétions pierreuses formées par les larmes. Quand une orbitocèle a pour point de départ une lésion traumatique, il faudra rechercher avec soin si elle ne serait pas due à la présence d'un corps étranger dans l'orbite. C'est ainsi qu'il y a quelques années M. Nélaton eut l'occasion d'extraire de cette cavité, chez un jeune homme de vingt-six ans, une pomme de parapluie en ivoire sculptée, longue de 4 centimètres et demi et d'un centimètre de diamètre. La lésion remontait à trois années, époque à laquelle le malade avait reçu, dans une querelle, un coup de parapluie vers le grand angle de l'œil.

EXTRACTION DES CORPS ÉTRANGERS.—Quand une particule vulnérante occupe la face interne des voiles palpébraux, on les retourne pour en mettre la paroi muqueuse à découvert, et l'on expulse le corps étranger avec un morceau de papier roulé sur lui-même, une curette, un cure-oreille, un anneau, une tige mousse quelconque ; la pulpe du doigt suffit habituellement. En soupçonne-t-on la présence sur la face interne de la paupière supérieure, on fera bien de chercher à le découvrir, au préalable, en éloignant légèrement du globe le bord ciliaire. Il arrive fréquemment, en effet, qu'on élimine le corps étranger en retournant la paupière ; l'a-t-on aperçu avant le mouvement de rotation qu'on imprime à cette dernière, et ne le voit-on plus ensuite, aucun doute ne subsiste sur son expulsion. Quand la fente palpébrale est large, on parvient, dans certains cas, à détacher un corps étranger, qui occupe la paroi interne de la paupière supérieure, à la faveur de quelques mouvements communiqués à ce voile, après qu'on l'a saisi par un pli de la peau pour le faire chevaucher sur le voile inférieur, de telle sorte que la surface muqueuse de la paupière supérieure soit mise en contact avec la

surface cutanée de l'inférieure. J'ai indiqué il y a longtemps déjà, dans mon *Traité de chirurgie oculaire*, ce procédé si simple qui m'avait souvent réussi, et qui vient d'être récemment préconisé comme nouveau dans plusieurs journaux de médecine. Lorsque le malade indique que le corpuscule siége vers la gouttière oculo-palpébrale supérieure, et qu'on ne parvient pas à le distinguer, on peut souvent l'extraire avec un pinceau non mouillé, avec un stylet d'Anel ployé en forme d'anneau allongé, que l'on promène à une certaine profondeur, d'un angle à l'autre, sous la paupière supérieure, pendant que le patient dirige l'œil vers le sol. Quelques injections poussées par la commissure externe, entre le bulbe et les voiles palpébraux, à l'aide d'une seringue à gros siphon mousse, fatiguent peu et sont fréquemment couronnées de réussite. Lorsque les essais d'extraction ont été infructueux, que l'organe en est trop irrité, ou quand l'indocilité du malade s'oppose à ce que nous les mettions en pratique, il faut se contenter de prescrire des lotions froides. Il est rare que le corps étranger ne sorte pas de lui-même, refoulé vers le grand angle par la sécrétion lacrymale, le jour ou le lendemain de l'accident. Souvent le malade se couche le sentant dans son œil, et s'en trouve délivré au moment de son réveil.

S'agit-il de procéder à l'extraction d'un petit corps étranger implanté dans la substance de la cornée, on fait asseoir le malade, on écarte et l'on fixe les paupières avec deux doigts de la main gauche, puis avec une aiguille à cataracte, tenue de la main droite, on cherche à ébranler le fragment, à le soulever et à l'expulser délicatement avec l'extrémité de la lance; si le corpuscule gît profondément, on est contraint, pour arriver à lui, de diviser à petits coups les couches qui le recouvrent. Ainsi seront extirpées les paillettes de fer, et, autant que possible, la rouille qui les entoure. Le docteur Krimer a proposé, dans le but de les dissoudre, de porter de temps en temps dans l'œil quelques gouttes d'un collyre composé de douze gouttes d'acide hydrochlorique, huit grammes d'eau de roses et un gramme de mucilage de semences de coings. Ces instillations irritantes me semblent pour le moins inutiles; une parcelle métallique, incrustée de tous côtés dans les tissus, ne pourra point en subir l'influence; elles seraient d'un effet douteux si le fragment était plus superficiellement placé, cas dans lequel on peut toujours le détacher tôt ou tard. On a indiqué pour le même but une solution d'acide acétique, qui serait applicable encore aux taches d'oxyde de fer, par suite du séjour d'une parcelle de ce métal dans la substance de la cornée.

« Beaucoup de praticiens, dit Réveillé-Parise, croient bénévolement qu'on peut, à l'imitation de la femme de Fabrice de Hilden, enlever une parcelle de fer implantée dans la cornée, au moyen d'un barreau aimanté. Qu'ils se désabusent, car une expérience réitérée leur prouvera que c'est là un véritable préjugé thérapeutique. » Cet auteur est dans le vrai; un tel moyen ne m'a jamais réussi. On ne peut en tenter rationnellement l'application que dans le cas où une certaine quantité de limaille de fer s'est engagée entre les voiles palpébraux, et se trouve libre d'adhérences.

Le procédé suivant a été indiqué par Maunoir. Dans les montagnes de la Suisse et dans d'autres lieux où l'on récolte les châtaignes, ceux qui se trouvent

sous l'arbre, au moment où on les abat, sont exposés à recevoir dans l'œil les pointes qui hérissent l'enveloppe du fruit. Quand elles seront assez profondément fixées dans la cornée pour n'offrir aucune prise à l'instrument, il suffira souvent d'exercer, avec les deux extrémités d'une petite pince, une certaine pression sur la membrane, aux limites de la partie occupée par l'épine. Cette dernière, malgré le défaut de point d'appui derrière la cornée, ne tardera pas habituellement à se montrer un peu en dehors, d'où la possibilité d'en achever l'extraction.

L'emploi de la poudre à canon, pour l'exploitation de certaines mines, expose beaucoup les ouvriers à des blessures de l'œil et à la pénétration de grains de poudre et de petits fragments pierreux dans l'épaisseur des membranes oculaires, de la conjonctive et de la sclérotique surtout. Une ophthalmie violente, le chémosis, la perte de l'organe, peuvent être les résultats de l'accident, si le praticien ne s'empresse pas d'y remédier. Bonnet nous a légué à cet égard quelques documents tirés de sa pratique, et dignes d'être connus. Lorsque le chirurgien est appelé de bonne heure et que les corps vulnérants ne sont ni trop nombreux ni enfoncés trop avant, il lui est souvent possible d'en entraîner la plupart en dehors. Mais si l'accident date déjà de la veille, ou seulement de quelques heures, et si les corps étrangers sont très-nombreux, le boursouflement inflammatoire, qui a envahi la conjonctive, s'oppose à tout essai d'extraction. Il ne faut point hésiter alors à exciser avec des ciseaux toute la portion de la conjonctive sclérotícale qui est incrustée de grains de poudre. Cette membrane enlevée, on distingue souvent au-dessous d'elle des grains qui l'ont traversée pour pénétrer dans la sclérotique; on les extrait, sans désemparer, avec la pointe d'une aiguille à cataracte.

Lorsqu'on se propose de procéder à l'ablation d'un corps étranger entièrement engagé dans la chambre antérieure, on pratique avec le couteau-lance, droit ou courbe, une ponction dans la cornée, vers le limbe de cette membrane, ponction dont la situation variera suivant le point occupé par le fragment. Quand l'évacuation de l'humeur aqueuse n'en a point provoqué l'élimination, on l'effectue avec la curette ou des pinces fines. Si l'on est mandé peu de temps après l'accident, il est quelquefois possible d'extraire l'obstacle par la brèche cornéale qui lui a livré passage, en la débridant au besoin. La portion d'iris qui supporte le corps étranger serait excisée comme dans l'iridectomie, s'il y est trop solidement incrusté pour ne pouvoir être dégagé au dehors, sans crainte de déchirer gravement la membrane. Dans d'autres cas, qu'il est superflu de spécifier (p. 597), il y a indication d'établir la solution de continuité dans la sclérotique.

Les cils ou autres particules déliées qui se sont introduits à travers l'un des points lacrymaux seront extraits avec des pinces. Cet instrument est encore le plus propice pour l'avulsion des corps étrangers (échardes, barbes d'épi, etc.) qui présentent une saillie suffisante pour pouvoir être saisis. Il faut, autant que possible, les entraîner dans la direction qu'ils ont suivie en pénétrant à travers les tissus, de peur qu'on ne les brise et qu'on n'en abandonne une portion dans l'œil.

Dans les cas les plus habituels, dès que le malade est délivré de l'obstacle qui

l'incommodait, la rougeur, le larmoiement, etc., se dissipent d'ordinaire avec rapidité sous l'influence de fomentations réfrigérantes. Si la phlogose reste intense, ce qui peut arriver lorsque le fragment vulnérant était profondément implanté, et a exigé pour être arraché une manœuvre pénible, on doit avoir recours à une médication antiphlogistique en harmonie avec les circonstances. Les obscurcissements qui succèdent à l'ablation d'un corps étranger logé dans la cornée sont, dans le principe, purement inflammatoires, et contre-indiquent alors l'emploi des topiques irritants; ce n'est que quand la tache persiste après la cessation de la phlegmasie qu'il faut user des moyens recommandés contre les taies. Un conduit fistuleux peut encore se manifester à la cornée, à la suite de l'avulsion d'une épine, d'une écharde, etc., ou lorsque l'aiguille à cataracte dont on s'est servi a percé de part en part la membrane, ce qu'on doit, autant que possible, éviter. Peu de temps suffit habituellement pour l'occlusion de l'orifice.

Bien que le séjour des corps étrangers dans l'œil n'ait parfois donné lieu à aucun inconvénient, il y aura toujours prudence, à cause des éventualités contraires, à les extraire aussitôt après leur irruption dans l'organe, quand on est fondé à croire qu'une réussite doit couronner une telle tentative. Cette donnée s'applique surtout à ces fragments munis d'aspérités, de pointes, d'angles irritants, comme les débris de capsules fulminantes. Le chloroforme nous fournit aujourd'hui la possibilité de nous livrer avec calme à des manœuvres qui, dans les conditions de ce genre, n'auraient pu être autrefois entreprises, sans exposer l'organe à des lacérations, suites inévitables de l'état d'éréthisme où il se trouve.

SECTION II.

DE QUELQUES AUTRES LÉSIONS TRAUMATIQUES DE L'ŒIL ET DE SES DÉPENDANCES.

1° GLOBE OCULAIRE.—*Enfoncement et absorption de l'iris. Luxation sous-conjonctivale du cristallin*, etc.—La conjonctive peut être meurtrie, déchirée plus ou moins par un éclat de verre, par un corps dur et anguleux; elle peut être cautérisée, excoriée par la chaux, la potasse, des liquides chimiques. L'opération du ptérygion, l'application du nitrate d'argent à la paralysie des nerfs moteurs de l'œil (p. 753) démontrent que les vulnérations de ce genre n'entraînent pas généralement de résultats sérieux. Les conditions les plus fâcheuses sont celles où une substance caustique a simultanément corrodé le feuillet palpébral et le feuillet sclérotical de la membrane, cas dans lesquels il faudra avoir en vue, dans le traitement, la formation d'un symblépharon. L'ecchymose sous-conjonctivale a été signalée déjà à l'attention du lecteur (p. 329).

Quand la sclérotique vient d'être atteinte par un instrument piquant ou tranchant, un travail de réparation se constitue; de la rougeur, une vascularisation irrégulière s'établissent autour de la blessure; les tissus se boursouflent, s'in-

filtrent de lymphe plastique et la solution de continuité se cicatrise comme si elle existait dans tout autre tissu fibreux. Bornées à l'épaisseur de la membrane, ce qui est fort rare, les plaies de la sclérotique sont communément dépourvues de gravité; celle-ci dérive plus particulièrement de troubles plus profonds que l'accident a pu susciter dans l'organe. Les solutions de continuité pénétrantes de la sclérotique entraînent fréquemment l'évacuation d'une certaine quantité d'humeur vitrée et la formation d'une hernie de la choroïde.

Les détails dans lesquels nous sommes entré, en traitant de l'opération de la cataracte, ont déjà mis le lecteur en demeure de juger des effets des piqûres et des coupures de la cornée. L'extraction des corps étrangers, dans laquelle nous grattons, nous raclons cette membrane, démontre péremptoirement qu'elle supporte les vulnérations avec une grande tolérance. Les contusions sont les plus funestes de toutes les influences traumatiques susceptibles de l'atteindre. Une mydriase peut en être la suite (p. 393).

Les instillations de deux en deux heures, entre les paupières, d'une solution très-concentrée de sucre dans l'eau distillée seraient, d'après M. Gosselin, le meilleur moyen de dissiper les opacités récentes de la cornée, après des applications de chaux sur l'œil. Ce praticien a été conduit aux expériences qu'il a entreprises à cet égard par les indications de M. Bussy, qui lui avait affirmé qu'aucune substance n'était plus capable que le sucre de dissoudre la chaux. Deux de mes malades n'ont retiré de cet expédient aucun bénéfice. Chez Chataudon, traité cette année à mon dispensaire, après avoir eu la cornée gauche superficiellement corrodée par un mélange de chaux et de plâtre, j'ai rapidement obtenu le rétablissement de la diaphanéité du miroir par les antiphlogistiques, les mercuriaux, les fomentations réfrigérantes, sans recourir au collyre sucré. Toutefois, la recommandation de M. Gosselin ne devra point être perdue de vue dans la pratique.

L'iris peut être piqué ou coupé, dans les blessures surtout qui portent plus particulièrement sur la cornée. Il peut être déchiré, séparé de ses attaches ciliaires, sous l'influence d'un coup violent sur l'œil, du passage du cristallin dans une opération de cataracte par extraction, etc. Si la division de cette cloison intéresse le bord pupillaire, ses bords pourront s'écarter assez l'un de l'autre pour donner naissance à un V, dont la base correspond à la pupille (coloboma traumatique de l'iris). Il y a lieu d'admettre qu'effectuées par la main même du chirurgien, les piqûres, les incisions nettes et les excisions de l'iris sont dénuées de gravité. Si les vulnérations iridiennes sont souvent fâcheuses, au contraire, quand elles proviennent de blessures accidentelles, c'est qu'elles s'associent fréquemment alors à des désordres dans d'autres parties importantes de l'organe visuel : suffusions hémorrhagiques entre ses membranes, lésions du cristallin, etc. Il faudra, dans les conditions de ce genre, prévenir, à l'aide de mesures énergiques, les accidents inflammatoires, et s'opposer à l'atrésie de la pupille par des exsudations, par un amas sanguin solidifié dans cette ouverture. Les émissions sanguines, les hydrargyriques et les mydriatiques formeront la base de la médication. Les hernies iridiennes seront combattues d'après les principes formulés p. 372.

J'ai vu des violences traumatiques avoir pour résultats l'arrachement et le refoulement en arrière de l'iris [1], avec disparition complète du cristallin, soit que cet organe ait été déchatonné et plongé au fond de l'œil, soit qu'il ait été broyé et absorbé sur place. Presque constamment, les désordres concomitants entraînent, dans de telles conditions, la privation de la vue. Il peut toutefois en être autrement.

Observation CIV. — Par suite d'une chute sur un morceau de bois, Hodusse, de Saint-Denis, fut atteint à l'œil droit d'une inflammation violente, qui céda à un traitement des plus énergiques ordonné par le docteur Leroi-Desbarres. Consulté quatre années après, je constatai dans cet organe un staphylôme choroïdien vers le grand angle, une iridérémie complète, avec reflet rougeâtre du fond de l'organe, et une disparition de la lentille. La vision de ce côté était fort trouble ; elle était abolie à l'autre œil, complétement perdu à la suite également d'une cause traumatique. Je fis confectionner par M. Henry, habile opticien de Paris (passage Delorme), un instrument d'optique composé d'un verre convexe n° 5 et d'un diaphragme dont la perforation circulaire centrale correspondait exactement au centre du verre. Muni de cet appareil, qui lui rendait artificiellement un cristallin, un iris et une pupille, Hodusse obtint la satisfaction de lire les caractères d'un journal.

Observation CV.—Chez Prée, un autre de mes malades (iridérémie traumatique à un œil, décollement sanguin, puis séreux de la rétine, cécité), j'ai vu des débris de l'iris flotter librement dans les chambres, puis disparaître complétement au bout de quelques mois, ce qui semble indiquer la possibilité de la résorption de l'iris, admise par quelques observateurs.

Les luxations incomplètes ou complètes du cristallin, qui constituent les cataractes branlantes et natatiles, se rencontrent à chaque pas dans la pratique ophthalmologique. Il n'en est pas de même des cas dans lesquels la lentille déchatonnée vient se loger entre la conjonctive et la sclérotique, soit que celle-ci ait été fendue, soit qu'il y ait eu décollement de l'iris et du bord voisin de la cornée. Ces faits, d'origine traumatique, méritent d'autant plus l'attention des praticiens qu'il y a là un point de diagnostic assez embarrassant pour les personnes non prévenues de la possibilité de ce genre d'accidents, lesquels d'ailleurs, en raison de leur peu de fréquence, ont échappé aux descriptions de beaucoup d'auteurs de traités d'ophthalmologie.

La luxation sous-conjonctivale du cristallin se présente sous forme d'une tumeur habituellement globulaire, comme le corps qu'elle contient, et située sur la sclérotique, près de la cornée, assez communément vers le grand ou vers le petit angle de l'œil. L'on peut établir que la lentille est toujours transparente au début ; le fait d'une dislocation de ce genre, atteignant un cristallin cataracté, ne s'est peut-être jamais rencontré dans la pratique. La lentille, privée de ses moyens de nutrition, devient opaque à la longue.

[1] L'iris peut s'enfoncer partiellement ou totalement dans la chambre postérieure de l'œil et disparaître ainsi. C'est là un fait qui doit dorénavant trouver sa place dans le système pathologique des maladies de l'iris. (D'Ammon.)

Chez madame Demarq, dont j'ai relaté l'observation au t. XLVI du *Bulletin de thérapeutique*, l'accident reconnaissait pour cause un coup de perche sur l'œil. Chez Petit, invalide, opéré le 16 juillet de l'année 1861, à mes consultations cliniques, la luxation sous-conjonctivale du cristallin datait de dix-huit mois, et se montrait vers le grand angle de l'œil droit sous forme d'une protubérance jaunâtre, arrondie, côtoyée vers ses limites externes par un bourrelet bleuâtre, dû à la présence de la choroïde, saillante en ce point. L'accident avait été déterminé par une contusion contre l'angle d'une table. Une incision sur la partie antérieure interne de l'obstacle ne tarda pas à dégager le corps étranger, qui fut entraîné au dehors avec la curette de Daviel. La cicatrisation de la sclérotique sous-jacente était complète. Presque constamment, la violence extérieure détermine en même temps des désordres suffisants pour entraîner une détérioration très-considérable de la vue, souvent la cécité même. Tel était le cas de cette femme qu'a citée le docteur Barrier, et qui portait, depuis huit mois, une saillie de ce genre vers le grand angle de l'œil gauche, par suite d'un coup de corne de bœuf. La vue avait été immédiatement abolie. M. Barrier reconnut que la conjonctive qui recouvrait le cristallin s'était considérablement épaissie, et que l'organe était logé dans un véritable kyste adossé à la sclérotique, kyste formé d'une membrane dense et résistante, développée aux dépens de la conjonctive et du tissu cellulaire sous-muqueux. La lentille avait subi un certain degré de ramollissement et d'atrophie qui, en se continuant, ajoute l'auteur, en aurait probablement amené la résorption complète. Toutefois, des faits démontrent que certains malades ont pu, à la suite de vulnérations aussi graves, recouvrer une vue aussi bonne que s'ils avaient été heureusement opérés de la cataracte. Telle est aujourd'hui la condition du malade Petit, précédemment cité. Un verre à cataracte, que je lui fis essayer avant de l'opérer, confirma mon diagnostic et améliora tellement la vision que le malade affirma que, parmi les nombreux verres qui lui avaient été présentés, il n'en avait jamais rencontré de pareils.

2° ANNEXES DE L'ŒIL. — *Blessures des paupières, du sac lacrymal, des régions péri-orbitaires, etc. De l'ophthalmoptose traumatique.* — Les paupières peuvent être blessées par des instruments tranchants, piquants ou contondants; elles peuvent devenir le siége de plaies envenimées, de brûlures; les lésions traumatiques de la région sourcilière et de la joue peuvent exercer une influence sur les dispositions de ces voiles.

Les divisions des paupières par des armes tranchantes sont superficielles ou pénétrantes; verticales, obliques ou transversales.

Lorsque le voile a été divisé par un instrument tranchant, la plaie doit être réunie aussitôt que possible. On ne saurait assez s'attacher à éviter le travail suppuratif, d'où pourraient provenir des cicatrices difformes et un changement dans la direction de l'organe. La section ne comprend-elle que le tégument externe, les bandelettes emplastiques suffiront, quelle que soit la direction de la plaie. Si la lésion intéresse toute l'épaisseur de la paupière, y compris le bord libre (coloboma traumatique des paupières), les fibres du muscle orbiculaire, coupées en travers, maintiennent dans l'écartement les lèvres de la solution de continuité, qui ne peuvent être exactement affrontées qu'à l'aide de la suture.

C'est la suture entortillée qu'on emploie le plus communément dans des cas pareils; on aura égard, dans la pose des épingles, à la règle mentionnée p. 185.

Les blessures des paupières par des instruments piquants guérissent habituellement avec rapidité et sans difformité quand l'agent traumatique n'a borné son action qu'aux tissus de ces voiles; mais la pointe d'une épée, d'un fleuret, d'un poinçon, etc., a-t-elle fait irruption dans l'orbite, on a à redouter un épanchement sanguin dans cette cavité, le phlegmon orbitaire, des accidents encéphaliques, etc.; l'issue est fatale si le corps vulnérant a franchi les parois osseuses et blessé le cerveau. On a vu des plaies très-petites et fort bénignes en apparence entraîner les conséquences les plus funestes. Voulant mettre fin à ses jours loin du toit paternel, un jeune homme, dont parle Gama, loue pour vingt-quatre heures une chambre aux environs du Val-de-Grâce et se tire un coup de pistolet, après avoir placé le bout du canon vers l'angle interne de l'œil gauche. Un sous-aide de l'hôpital accourt auprès de ce malheureux, qui avoue paisiblement l'acte auquel il s'est livré; il n'y avait qu'une petite plaie à la paupière. On crut d'abord, vu l'absence des accidents, que le projectile s'était logé dans les environs de l'orbite, mais un stylet, porté dans la solution de continuité palpébrale, s'engage profondément vers le cerveau. Les fonctions intellectuelles, motrices, etc., se maintinrent dans leur intégrité jusqu'au moment fatal, qui survint quarante et un jours après l'événement; la balle fut rencontrée dans la cavité encéphalique, au-dessous de la valvule de Vieussens.

Une chute sur un corps dur et raboteux, un coup de bâton, un coup de pied de cheval, etc., peuvent donner lieu à des plaies à lambeaux des paupières; on aura d'autant moins d'espoir de rétablir la forme de l'organe qu'il y aura eu plus de déperdition de tissus et plus de parties assez meurtries pour que leur élimination soit inévitable. Le sang arrêté, on s'efforce de ramener les lambeaux dans leur situation naturelle et de les y soutenir par la suture, des bandelettes, un bandage approprié; si des fibres du muscle orbiculaire ou d'autres portions des tissus ont été assez lacérées pour ne pouvoir pas être conservées, on les retranche à l'instant même. Dès que les collections purulentes se manifestent, on doit leur fournir un écoulement au dehors.

L'un des effets les plus communs de l'action d'un corps contondant sur les paupières est l'ecchymose [1]; elle peut se propager jusqu'à la conjonctive sclérotical. Bleus et livides, les voiles palpébraux sont parfois assez gonflés pour cacher entièrement le globe et résister à l'action musculaire. Lawrence nous apprend que, dans les combats des boxeurs anglais, les témoins sont dans l'usage de scarifier avec la lancette les paupières infiltrées de sang, ce qui fournit au boxeur le triste avantage de distinguer son adversaire et de continuer plus long-

[1] Il est digne de remarque, phénomène très-rare d'ailleurs, qu'une ecchymose spontanée, et sans l'intervention d'une cause traumatique, peut envahir les paupières à l'instar d'une apoplexie. Le docteur Castro, qui exerce avec distinction la médecine à Constantinople, m'a dit que cette suffusion s'était tout à coup manifestée chez trois malades de l'hôpital auquel il est attaché. Ils étaient tous trois phthisiques, et n'ont pas tardé à succomber.

temps la lutte. La solution de chlorhydrate d'ammoniaque, additionnée de teinture d'arnica, est le topique qui m'a le mieux réussi dans les conditions de ce genre.

Les paupières peuvent être le siége de plaies envenimées qu'ont occasionnées des piqûres d'insectes; la tuméfaction phlegmoneuse produite par celles de l'abeille, de la guêpe, etc., a, dans quelques cas, été suivie de la suppuration et même de la gangrène de ces voiles. Ces animaux portent un dard muni à sa base d'une vésicule remplie de venin, dont l'aiguillon est le conducteur; si l'on oblige la mouche à se retirer brusquement, dit Rognetta, l'aiguillon, qui est comme accroché, se rompt et reste dans la plaie. Cet ophthalmologiste rapporte qu'un postillon, ayant culbuté d'un coup de fouet une ruche qui se trouvait sur son chemin, fut atteint d'une telle quantité de piqûres aux paupières et sur toute la face qu'il ne tarda pas à succomber, en proie à des accidents encéphaliques. Les morsures de scorpions, dans les pays méridionaux, sont beaucoup plus graves. A Constantinople, où j'ai longtemps séjourné, il n'est pas rare de voir ces animaux apparaître dans les appartements, et ils inspirent en général une grande frayeur.

Lorsqu'on est appelé pour la piqûre d'une abeille, d'une guêpe, il faut en rechercher le dard, en s'armant, au besoin, d'une loupe, et l'extirper; la pince à trichiasis peut convenir dans ce but. Que le dard ait été enlevé ou non, on porte sur la partie piquée une goutte d'ammoniaque ou un peu de perchlorure de fer liquide, et l'on prescrit des fomentations froides.

Les paupières peuvent être brûlées à des degrés qui varient. Les gaz enflammés, l'eau bouillante, l'alcool en combustion, n'occasionnent habituellement que la rubéfaction de leur paroi cutanée, avec ou sans développement de phlyctènes, tandis que les acides minéraux, surtout à l'état d'ébullition, les métaux incandescents ou en fusion, donnent lieu à des mutilations plus profondes, et amènent très-fréquemment la mortification du derme, et par suite l'ectropion ou la lagophthalmie, après que l'inflammation éliminatoire a séparé les escarres d'avec les tissus vivants. On a vu chez de jeunes sujets, chez des gens affligés d'épilepsie, etc., des chutes sur des charbons ardents déterminer la carbonisation de ces voiles.

L'eau végéto-minérale, le liniment oléo-calcaire, la glycérine, peuvent être avantageusement conseillés dans les conditions de ce genre. On préviendra, dans les cas graves, les accidents cérébraux. La cicatrisation des plaies doit être surveillée avec une attention scrupuleuse. On s'efforcera, par l'extension permanente des parties, de rendre le raccourcissement aussi faible que possible; si les bords libres sont ulcérés l'un et l'autre, on fera en sorte d'éviter l'anchyloblépharon. Plus tard, quelqu'une des opérations décrites aux articles *Ectropion*, *Blépharoplastie*, etc., peut devenir urgente.

Les plaies simples, par piqûre ou incision des parois du sac, se ferment d'ordinaire avec facilité, sous l'influence d'un pansement adhésif; mais si ces parois ont été fortement contuses ou lacérées, elles peuvent devenir le siége de suppurations qui entraînent la fistule de ce réservoir, l'extroversion de la paupière inférieure vers le grand angle, etc.

Lorsque les régions qui avoisinent l'orbite ont eu à subir un choc violent, l'état des surfaces osseuses devra, entre autres complications, attirer l'attention du chirurgien. C'est ainsi que l'os de la pommette peut être brisé, souvent avec dépression des fragments vers le bulbe oculaire et déformation de la base de l'orbite. On a vu des fêlures s'étendre sur la voûte de cette cavité, de l'arc osseux supérieur à la fente sphénoïdale. (Voy. p. 35.) On se gardera de prendre pour des lésions de toute l'épaisseur de la boîte crânienne certaines fractures de l'arcade sourcilière, avec enfoncement de la paroi antérieure des sinus frontaux. Des fistules aériennes de ces dernières cavités (p. 854) en sont les conséquences les plus communes. Un projectile lancé par la poudre à canon, un coup de pied de cheval, une chute sur la face, etc., peuvent encore, en brisant et écrasant les os carrés du nez et l'apophyse montante du maxillaire supérieur, produire des difformités choquantes et un dérangement dans l'excrétion des larmes, par l'effet de la déformation du canal osseux qu'elles sont destinées à parcourir.

Des cicatrices adhérentes, profondes, fréquemment accompagnées d'ectropion, sont une suite commune des plaies de la région péri-orbitaire compliquées de fractures des os. Dans quelques cas où l'os malaire avait été déprimé vers la cavité de l'orbite, on a réussi à le ramener à sa position naturelle en agissant sur les bords de l'os; dans d'autres où il y avait en même temps solution de continuité aux téguments, le bout du manche d'une spatule, un levier quelconque, introduits à travers la plaie, ont utilement concouru à l'obtention de ce but. Dans toutes les fractures du nez avec enfoncement, Rognetta conseille de conduire dans le canal nasal, par son orifice inférieur, la sonde de Gensoul, et de l'y maintenir pendant quelque temps en place.

Les lésions traumatiques de la région sourcilière ont parfois amené des accidents très-graves, tels que des mouvements convulsifs, le coma, le délire, des paralysies; dans quelques cas, qui ont entraîné la mort, on a constaté des épanchements sanguins, des dépôts purulents dans le cerveau et les méninges, des fractures par contre-coup de la base du crâne, etc. Nous avons déjà formulé notre opinion sur l'origine des troubles visuels dans les conditions de ce genre (p. 679).

Une exophthalmie peut avoir lieu par suite de la présence d'une suffusion sanguine dans la cavité orbitaire (p. 830). On a vu l'organe luxé par l'invasion de corps étrangers dans cette même cavité. Les muscles et les autres liens qui contribuent à le maintenir en place sont-ils divisés plus ou moins, le globe subit quelquefois une telle propulsion qu'il vient pendre au dehors (ophthalmoptose traumatique). Les mesures à prendre dans les cas de ce genre consistent dans la réduction du bulbe, dans l'application d'une compression modérée destinée à le fixer derrière les paupières, dans des fomentations réfrigérantes et dans l'administration enfin d'un traitement antiphlogistique énergique. Son ablation peut être indiquée (p. 803).

Dans une observation qu'a relatée le docteur Bodkin, il s'agit d'une femme dont l'œil frappa sur l'anneau d'une clef qui se trouvait à une serrure, dans une chute faite pendant l'obscurité de la nuit. Le nerf optique, presque tous les liens musculaires et fibro-celluleux avaient été rompus; le globe pendait sur la joue,

et il suffit d'un ou deux coups de ciseaux pour le détacher complétement. La malade ne tarda pas à se rétablir.

CHAPITRE III ET DERNIER.

PROTHÈSE OCULAIRE.

GÉNÉRALITÉS.—Nous rencontrons tous les jours dans la pratique et dans le monde des personnes privées d'un œil et qui ignorent qu'il existe un moyen très-simple de dissimuler cette difformité choquante. Quelques-unes ont entendu parler de la prothèse oculaire, mais ne songent pas à s'y soumettre, dans la crainte chimérique de s'exposer à des souffrances. Il n'est donc pas sans utilité de consacrer quelques lignes à un art ingénieux, à peu près inconnu dans bien des localités en France, et qui mérite d'être popularisé à tant de titres [1].

Il y a indication de prothèse quand un bulbe, nuisant à l'harmonie des traits, est irrévocablement perdu pour la vision, pendant que son congénère jouit de la faculté visuelle. Extirper le globe, comme quelques-uns l'ont fait, pour disposer les parties à l'accomplissement de la prothèse, est une de ces fautes qu'il est à peine utile de signaler. Ce serait une erreur que de croire qu'une tentative chirurgicale doit constamment précéder l'application des yeux postiches. Un tubercule très-convenable résulte fréquemment d'une lésion traumatique accidentelle, d'une opération malheureuse de cataracte, etc.; et si, dans les staphylômes, dans la cirsophthalmie, etc., il y a urgence, pour obtenir un moignon, d'attaquer la cornée et d'évacuer partiellement les humeurs de l'œil, l'opération entreprise a fort souvent moins pour but de corriger une difformité que de faire cesser les douleurs qui assiégent le malade. Quelle que soit d'ailleurs l'origine du moignon, il importe qu'on n'ait recours à la pièce prothésique qu'après que le travail s'est tout à fait évanoui. Le contact d'un corps étranger avec des tissus encore en souffrance pourrait amener une recrudescence phlegmasique susceptible d'occasionner des douleurs et d'influer sur les dispositions du moignon. On a aussi recommandé d'y accoutumer peu à peu les parties à l'aide d'une pièce moins volumineuse que celle qui sera conservée en dernier ressort, précaution offrant, dans certains cas, des avantages, mais qui n'est pas toujours indispensable. Nous avons été maintes fois consulté par des personnes de la province qui, venues exprès à Paris pour y prendre un œil artificiel sans y être aucunement préparées, quittaient peu de jours après la capitale, empor-

[1] Ch. Deval, *Indications et application des yeux artificiels. Gazette médicale de Paris*, année 1848, p. 190 et 245.

tant un ou plusieurs émaux de dimensions qu'elles devaient garder définitivement.

Un bulbe affligé d'une simple atrophie, c'est-à-dire décru de volume, mais encore doué de son organisation primitive, n'est point apte à la pose d'un œil postiche, qui y déterminerait des accidents inflammatoires et nerveux, par le froissement surtout qu'aurait à subir la cornée. Il convient, dans un moignon, qu'il y ait absence complète de cette membrane, ou, quand elle subsiste, qu'elle soit rapetissée, aplatie, opaque, partiellement au moins, conditions qui en abolissent la sensibilité. Nous avons observé des cas où elle jouissait de transparence dans quelques-unes de ses régions, et où la pièce était supportée de prime abord.

Bien que considérés eu égard à leur volume, tous les moignons dont les dimensions n'excèdent pas celles de l'œil sain se prêtent à l'accomplissement de la prothèse, la réduction du globe aux deux tiers environ de ses dimensions habituelles est généralement la plus convenable. Fournissant à l'émail toute facilité de pénétrer sans efforts dans l'orbite, de glisser mollement sous les paupières, de se maintenir au niveau de l'œil opposé, elle contribue le plus efficacement à l'illusion. C'est cette réduction que l'on obtient approximativement, lorsque après la résection d'un staphylôme irido-cornéen on a laissé échapper le cristallin (p. 378). Nous avions autrefois pour habitude, nous conformant au conseil de quelques auteurs, de provoquer dans cette circonstance la sortie d'une petite quantité d'humeur vitrée; nous nous en abstenons aujourd'hui, de peur d'une effusion trop considérable de ce fluide, dont l'écoulement ne peut jamais être maîtrisé au gré du chirurgien, à cause de la contraction spasmodique des muscles de l'œil. Il vaut toujours mieux, en thèse générale, avoir un moignon un peu gros qu'un moignon trop petit. Remédier aux dispositions de volume de celui-ci est chose impossible, tandis que celui-là s'affaisse toujours à la longue par la légère pression à laquelle il est soumis. Le premier réclame un émail peu bombé; le second commande les dispositions inverses, la pièce étant alors un peu plus resserrée sur elle-même.

On place le plus ordinairement l'œil artificiel sans faire subir aucune préparation chirurgicale au tubercule. Il arrive quelquefois qu'il est uni, dans un ou plusieurs points, aux paupières par des adhérences plus ou moins serrées, cas dans lequel il est utile de les diviser, appliquant immédiatement un émail entre le moignon et les voiles palpébraux, afin de prévenir la reproduction des brides. Des végétations sarcomateuses, susceptibles de gêner l'établissement de la pièce, devraient de même être enlevées. Quand elles existent, ce qui arrive souvent, dans la région du grand pli conjonctival, gardez-vous, après leur ablation, de donner lieu à des brides entre le moignon et les paupières par des cautérisations mal ménagées, qui rétréciraient l'enceinte oculo-palpébrale. Il en est de même à la suite de la résection des replis fongueux de la conjonctive, tentative qui doit être accomplie avec précaution, de peur, comme le fait observer M. Mackenzie, que les sinus ne deviennent trop contractés pour loger commodément l'œil prothésique. Les obstacles paraissent-ils de nature à contre-indiquer l'intervention d'expédients chirurgicaux, ou, ce qui a lieu fréquemment, le client ne consent-

il pas à s'y soumettre, il faut les respecter; c'est à l'artiste alors à modifier son travail en conséquence (p. 931).

On s'imagine communément dans le monde que l'œil artificiel est toujours privé de mobilité; la plupart des médecins savent que c'est là une erreur grossière. Pour qu'il se livre à des mouvements réguliers et en harmonie avec ceux du bulbe congénère, il faut que la maladie ait respecté les muscles qui s'insèrent au globe dégénéré, lequel chemine alors dans la cavité orbitaire, entraînant avec lui la coque qui le recouvre, circonstance qui contribue le plus à l'illusion. C'est ce qui a lieu presque constamment. La mobilité peut être bornée dans un ou plusieurs sens, ou rendue plus ou moins obscure, si un ou plusieurs muscles sont adhérents, rétractés, partiellement détruits, par suite de lésions traumatiques ou de désordres inflammatoires qui ont envahi les parties molles de l'orbite. Le jeu des voiles palpébraux est une autre source très-importante de mouvements pour l'émail, dont la périphérie repose sur le grand pli de la conjonctive. Ne savons-nous pas d'ailleurs que la distribution de la toile fibro-celluleuse, qui engaine l'œil et ses cordes motrices, établit une solidarité d'action entre celles-ci et les paupières, ces liens communs venant jeter de nouvelles lumières sur la mobilité des yeux prothésiques?

La condition la plus désavantageuse est l'absence du globe après l'extirpation de cet organe, les paupières n'étant pas détruites; l'émail alors aura une configuration analogue à celle qu'on lui donne quand subsiste un tubercule oculaire, et ne sera pas, comme le disent Guérin (de Lyon) et Pellier, muni d'une éminence en arrière. Or, dans cette circonstance, la pièce peut encore être douée d'une certaine mobilité. J'ai vu récemment un homme d'une constitution robuste, chez qui l'œil gauche avait été extirpé il y avait une année. Cet organe seul était malade; les parties circonvoisines de l'intérieur de l'orbite, le coussinet graisseux du fond de cette cavité avaient été ménagés aussi complétement que possible, comme dans le procédé de Bonnet (p. 805), qui me paraît avoir été employé dans cette circonstance. La guérison fut prompte, et le sujet se soumit un mois après à l'application d'un œil artificiel. L'illusion est telle aujourd'hui qu'on ne s'aperçoit pas de la mutilation. Le muscle élévateur de la paupière supérieure étant intact, la pièce peut être couverte et démasquée, comme le bulbe opposé, par le jeu du voile supérieur. L'émail jouit d'une mobilité très-marquée de haut en bas et de bas en haut; le malade l'a souvent gardé pendant la nuit. L'appareil repose ici sur une surface inodulaire d'une teinte rosée et d'un bel aspect, sur laquelle il ne produit aucune gêne. Le point de départ de sa mobilité gît dans les paupières seules. Les lames palpébrales de la capsule fibreuse qui sont en connexion avec les vestiges cicatrisés de cette même capsule, dans l'intérieur de l'orbite, doivent contribuer aussi à imprimer une légère impulsion postérieure à la pièce dans les battements des voiles palpébraux, d'où une certaine augmentation dans le ballottement de cette dernière.

Le rétablissement de la régularité des traits de la face n'est pas le seul bénéfice attaché à la prothèse oculaire. Dans le cas où les mucosités et les larmes s'accumulent à l'intérieur de l'orbite et tombent de là sur la joue, l'utilité de l'œil artificiel ne saurait être contestée pour reconstituer la route naturelle de

ces fluides, tant par le plan qu'il leur offre que par le support qu'il fournit aux voiles palpébraux. Quand un moignon, s'il est notamment de petit volume, a été longtemps livré à lui-même, la fente interpalpébrale se rapetisse; l'orbiculaire, et l'élévateur surtout de la paupière supérieure, tombent dans une sorte de collapsus, de semi-paralysie, par l'effet de l'inaction où les jette le défaut d'appui où ils se trouvent; le voile supérieur ne se relève qu'incomplétement, frappé d'un certain degré de ptosis. Or, tout revient aux conditions physiologiques par l'usage suffisamment continué de l'émail, qui refoule en avant les paupières déprimées contre la fosse orbitaire. De là encore la disparition des entropions, qui viennent si fréquemment fatiguer les moignons par l'introversion des cils; nous avons même vu des ectropions inférieurs heureusement modifiés par la pose de l'émail, qui, faisant basculer de haut en bas et d'arrière en avant le bord orbitaire du tarse, tend à ramener le bord libre de la paupière de bas en haut et d'avant en arrière. M. Boissonneau père a remarqué que les granulations palpébrales, que l'on sait si tenaces, cédaient parfois à la douce compression déterminée sur elles par le corps étranger; d'où il est permis de tirer cet enseignement que, quand un moignon a été produit par une ophthalmie purulente, qui a laissé des granulations à sa suite, ce qui arrive si fréquemment, l'émail doit intervenir, aussitôt que possible, comme expédient curatif de ces dernières. L'observation démontre qu'après l'ablation des organes contenus dans l'orbite, les parois de cette fosse s'affaissent progressivement les unes contre les autres, la capacité de l'enceinte osseuse diminuant, à la longue, du tiers, de la moitié, finissant même quelquefois par être presque complétement abolie; souvent alors le nez se dévie et se tord de ce côté, le sourcil se déprime et le haut de la face s'aplatit ou s'excave vers l'orbite affaissée, phénomènes qu'on rencontre notamment chez les malades dépourvus de leur œil depuis leur enfance. Un sujet, dont le docteur Pétrequin fit l'autopsie trente ans après l'ablation du globe, et qui depuis lors n'avait jamais cessé d'user d'un émail, ne présentait pas ce rétrécissement orbitaire d'une manière sensible, disposition explicable sans doute par un certain appui qu'avait fourni l'appareil aux parois osseuses; elle donnerait à penser, comme le fait remarquer Florent Cunier, que l'œil artificiel est un expédient efficace contre l'inconvénient signalé. Cet affaissement et les désordres périphériques qui l'accompagnent surgissent parfois encore, bien qu'à un plus faible degré, lorsqu'une orbite ne renferme qu'un moignon exigu, la prothèse venant, à cet égard, nous prêter un concours utile.

Fig. 44.

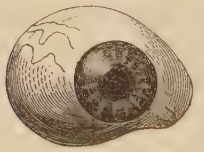

Fig. 43.



DESCRIPTION DE L'INSTRUMENT.—L'œil artificiel (fig. 43) se présente sous forme d'une légère capsule elliptique, munie de deux faces, deux bords et deux extrémités. La paroi antérieure ou externe est convexe; c'est elle qui porte l'image

de l'hémisphère correspondant du globe sain ; l'éclat de l'émail lui donne l'aspect d'un corps mouillé ; quand la pièce est neuve, elle est plus brillante que l'œil naturel. Toutes les membranes apparentes s'y trouveront exactement copiées : la sclérotique, avec quelques vaisseaux délicats qui en sillonnent la surface ; la cornée, plus distante de l'extrémité temporale que de l'extrémité nasale de l'émail, sans quoi le sujet semblerait strabique ; l'iris, avec ses nuances si variées. Le trou pupillaire sera, comparativement à celui du bulbe opposé, dans un état moyen de dilatation : *Pupillæ diameter, in oculo artificiali, effigenda est ad normam mediæ amplitudinis pupillæ in illius hominis sano oculo, qualis esse, in moderata luce, solet,* dit David Mauchard, auteur d'une bonne dissertation latine sur l'œil artificiel, publiée en 1749. La face postérieure ou interne, qui est concave, reçoit la convexité du moignon, qui ne doit y subir aucune gêne. Les bords supérieur et inférieur, en contact avec la rainure oculo-palpébrale qui correspond à chacun d'eux, sont arrondis et mousses ; on aura soin qu'ils ne soient hérissés d'aucune aspérité qui fatiguerait les tissus. L'extrémité externe, qui borne la partie de l'appareil qu'on appelait autrefois *culasse*, se met en rapport avec le côté temporal du moignon ; moins longue que la précédente, l'extrémité interne s'accole à la caroncule lacrymale. Lorsque des brides ou des mamelons qu'on veut respecter gênent l'introduction de l'émail ou le refoulent vers le côté opposé à celui que ces obstacles occupent, des échancrures, destinées à les loger, seront effectuées à la périphérie de l'instrument (fig. 44).

On a fabriqué des yeux artificiels en verre, en porcelaine, en faïence même. L'émail a obtenu une préférence méritée.

INTRODUCTION ET EXTRACTION DE L'APPAREIL. — M. Coulomb-Boissonneau m'a indiqué lui-même les manœuvres suivantes :

1° *Introduction de la pièce par le chirurgien.*—Le client étant assis, le praticien soulève la paupière supérieure avec le pouce de la main gauche et invite le malade à regarder en bas. Puis l'émail, saisi entre le pouce et l'indicateur de la main droite, est introduit entre la paupière et le moignon ; on aura soin d'en diriger la portion externe et supérieure vers la partie correspondante de l'orbite, et on l'insinuera ainsi jusqu'au fond de cette cavité. Dans cette position, on soutiendra la pièce avec le pouce gauche, tandis que l'indicateur de la main droite déprimera le voile inférieur. Ce mouvement, combiné avec le regard, qu'on a le soin de diriger en haut, engage à son tour le bord inférieur de l'émail, qui se trouve ainsi mis en place.

Il est convenable de tremper, au préalable, l'œil artificiel dans l'eau, pour en seconder l'introduction et le débarrasser des molécules qui auraient pu s'y attacher.

2° *Introduction de la pièce par la personne elle-même qui en fait usage.*—Après s'être assis devant une table, on appuie la main gauche à plat sur le front, et avec l'index et le médius de cette main on relève la paupière supérieure en dirigeant le regard en bas. La main droite, qui tient entre le pouce et l'index la pièce artificielle, l'engage entre le voile et le moignon. Comme dans la manœuvre ci-dessus décrite, la partie externe et supérieure du corps étranger sera portée vers la région correspondante de l'orbite et refoulée jusqu'au fond de cette cavité. Cela fait, et sans qu'on retire la main du front, on fixera la pièce avec l'indicateur et le médius, qui soulevaient auparavant la paupière, tandis que la main droite, qui abandonne l'émail, déprime avec l'index le voile infé-

rieur. Le mouvement que doit alors exécuter le moignon, pour que la pièce s'établisse définitivement dans les parties qu'elle doit occuper, a été précédemment noté.

3° *Extraction de l'appareil par le chirurgien.*— Le malade, assis, est invité à porter le regard en haut Puis le praticien abaisse la paupière inférieure avec l'index de la main gauche, et introduit sous le bord inférieur de l'émail, et un peu de bas en haut, le bout d'un passe-lacet, tenu entre le pouce et l'indicateur de la main droite, ou l'extrémité d'une épingle à tête ronde et grosse, les épingles dites anglaises ne valant rien pour cet usage. Par un mouvement d'arrière en avant on fait alors basculer la pièce, qui tombe bientôt dans la main ou sur un corps doux prêt à la recevoir.

4° *Extraction par le malade.*—Elle s'effectue d'après les mêmes principes. Le malade commence par abaisser la paupière inférieure avec l'indicateur de la main gauche, et fait glisser sous le bord correspondant de l'appareil le passe-lacet ou l'épingle, tenue de l'autre main, en ayant soin de regarder en haut. Il ouvre ensuite l'œil aussi grand que possible, d'où le chevauchement du corps étranger et son élimination au dehors.

Ce n'est guère que lors des débuts de l'usage de l'œil artificiel que le malade se livrera aux manœuvres qui viennent d'être signalées. L'expérience, qu'il ne tardera pas à acquérir, dit M. Coulomb, dispense bientôt de toute précaution, et l'on arrive à mettre et à ôter son œil, en quelque lieu qu'on se trouve, aussi promptement qu'on le ferait d'une paire de lunettes.

L'extraction de l'œil artificiel pourrait présenter des difficultés chez les enfants qui ne sont pas encore habitués à son emploi. Ces difficultés n'existent plus, grâce à un procédé imaginé par M. Boissonneau père. Il consiste dans un pertuis ménagé vers le bord inférieur de l'émail, pertuis dans lequel on passe une anse de soie. Celle-ci, qui pend d'un centimètre environ sur la joue, permet de dégager la pièce en un clin d'œil; l'enfant lui-même s'accoutume à cet exercice. On supprime cet auxiliaire dès qu'on le juge inutile.

Il convient de retirer l'émail tous les soirs, de le laver, de l'essuyer avec précaution et de le poser ensuite dans une petite boîte ou dans un écrin, et non dans un verre d'eau, comme le veut un ancien usage, et comme l'enseignent encore quelques ophthalmologistes. M. Boissonneau père me disait à ce sujet que l'humidité était l'une des influences qui contribuaient le plus à la détérioration des émaux. Le papier fin, suivant M. Boissonneau, est préférable, comme moyen d'enveloppe, au coton, qui offre l'inconvénient d'abandonner sur la pièce des fibrilles qui s'y collent.

On peut, à la rigueur, continuer à porter l'appareil pendant deux ou trois nuits de suite, ce qui doit être évité autant que possible. J'ai pratiqué récemment chez une femme l'ablation d'un œil artificiel de pacotille, qui séjournait dans l'orbite depuis trois années, le marchand ayant omis d'indiquer que l'émail devait être retiré de temps à autre. Dépolie, rugueuse et garnie postérieurement de concrétions calcaires, cette pièce était devenue la cause de désordres inflammatoires.

DU CHOIX DE L'ŒIL ARTIFICIEL ET DES INDICATIONS A TRANSMETTRE POUR SE PROCURER L'ÉMAIL PAR CORRESPONDANCE.—Bien qu'on rencontre parfois dans les collections un œil postiche qui s'accommode aux conditions existantes, la chose est assez rare néanmoins, car, sur cent orbites, il n'y en a quelquefois pas deux qui se res-

semblent, eu égard aux besoins de la prothèse. On peut donc admettre en principe qu'un œil artificiel doit être confectionné exprès pour chaque individu. A Paris, on se rend chez l'artiste, qui inspecte l'état des parties et leur prépare une pièce appropriée, ce qui n'est point aussi aisé quand, domicilié en province ou à l'étranger, on ne peut se mettre en rapport direct avec le fabricant. Mouler, dans cette circonstance, comme on l'a conseillé, l'intérieur de l'orbite avec de la cire, pour fournir à l'oculariste une juste idée du moignon, est une de ces propositions théoriques dont l'exécution est impossible; elle a été infructueusement essayée par M. Boissonneau père. Or, deux circonstances peuvent se présenter ici : tantôt le sujet a déjà fait usage d'un œil artificiel, tantôt il n'a point encore employé cet appareil. Voici à cet égard la pratique de M. Coulomb-Boissonneau[1].

Première condition.—Après avoir enveloppé de papier fin la pièce qu'on désire remplacer si elle est complète, ou les principaux fragments si elle est brisée, on la renferme dans une boîte légère en fer-blanc, dans laquelle on l'assujettit au moyen de papier chiffonné, afin d'empêcher le ballottement. On entoure cette boîte d'une enveloppe quelconque, que l'on fixe au moyen d'une ficelle en croix, fortement serrée. On attache ensuite les extrémités de cette ficelle à la lettre de demande, en ayant soin de maintenir le nœud à l'aide d'un cachet de cire; puis on remet le tout au bureau d'affranchissement de la poste, à l'adresse de l'artiste, qui doit être inscrite sur la lettre et sur la boîte. Derrière la lettre on ajoutera la mention suivante : *Echantillon sans valeur.*

Deuxième condition.—Il suffit d'un dessin colorié offrant la représentation fidèle, et de grandeur naturelle, de l'œil sain et de l'œil perdu. A cette peinture devra être ajoutée l'indication de la profondeur qui existe dans l'œil détruit, depuis le bord ciliaire de la paupière inférieure jusqu'au cul-de-sac conjonctival. S'il y avait impossibilité de faire exécuter la peinture dont il s'agit, on pourrait y suppléer en indiquant un médecin à qui l'oculariste adresserait une série de questions médico-chirurgicales, à l'effet d'obtenir la plus grande perfection possible dans l'appropriation de la pièce artificielle. Ces questions sont les suivantes :

Indications sur l'œil sain.—1° Quel est le diamètre du globe oculaire? 2° Quel est le diamètre de l'iris? 3° Quelle est la couleur de cette membrane? 4° Quel est le diamètre de la pupille? 5° Quelle est la distance verticale entre les deux paupières dans leur ouverture ordinaire? 6° Quelle est la distance horizontale d'un angle à l'autre?

Indications sur l'œil perdu.—1° Est-ce le droit ou le gauche? 2° Quel est le degré d'atrophie du bulbe? 3° Existe-t-il encore quelques parties transparentes de la cornée? S'il en existe, décrire leur étendue et leur situation. 4° Quelle est la distance verticale entre les deux paupières dans leur ouverture anormale? 5° Quelle est la distance horizontale d'un angle à l'autre? 6° Quelle est la profondeur qui existe depuis le bord ciliaire de la paupière inférieure jusqu'au cul-de-sac conjonctival? 7° Existe-t-il des adhérences ou des irrégularités dans la conformation du moignon; s'il en existe, fournir une description, aussi nette que possible, sur leur emplacement, leur saillie, etc.

[1] M. Coulomb-Boissonneau (6, place de la Madeleine) tient à la disposition des chirurgiens trois séries d'yeux artificiels, méthodiquement classés et répondant aux principaux besoins de la pratique. La première collection est de 50 pièces, la seconde de 100 et la troisième, la plus complète, de 120.

Lorsqu'un œil artificiel est fait avec art et s'adapte exactement à un moignon doué de mobilité, l'illusion qu'il produit est telle que de jeunes médecins, interrogés par nous sur la prétendue lésion dont était atteint un œil muni d'une pièce de ce genre, ont procédé presque toujours à la recherche des symptômes, posé même un diagnostic, sans se douter de l'artifice. Mais pour qu'on puisse profiter sans inconvénients des bénéfices de la prothèse, il est quelques précautions auxquelles il faut qu'on ait égard. Pendant qu'on fait usage de l'œil artificiel, il convient, dans les chaleurs surtout, que la fosse orbitaire soit à l'abri de toute irritation causée par un manque de propreté ou par l'accumulation des matières derrière l'appareil. Nous avons vu qu'il était de règle que l'émail fût enlevé tous les soirs. Un instrument terne et rugueux devrait être sur-le-champ remplacé, car il froisserait, excorierait les tissus et donnerait lieu à des excroissances fongueuses; il est à remarquer qu'il se dépolit surtout dans les parties qui correspondent aux paupières. Il peut durer une année, rarement plus longtemps, ce qui dépend du soin qu'on en a pris et du mode de fabrication de l'appareil. Les personnes qui voyagent ou qui habitent la province ou l'étranger feront bien de se pourvoir de quelques émaux de réserve pour les cas de nécessité d'échange et pour ceux de rupture accidentelle.

HISTORIQUE.— « L'invention de l'œil artificiel, dit Guérin (de Lyon), paraît assez simple. Un vieux singe, sans doute à prétentions, avait, n'importe comment, perdu un de ses yeux. Il avait rempli le vide de son orbite avec un mélange de terre glaise et de plantes de différentes couleurs; le tout formait un globe d'une composition à peu près de la couleur de l'œil qui lui restait. La supercherie ne fut reconnue qu'après sa mort. Le naturaliste, digne de foi, qui m'a rapporté ce fait comme témoin, m'a assuré que rien ne l'avait surpris, dans le cours de ses voyages, comme ce trait, qui marquait toute la sagacité que l'on reconnaît à cet animal. »

Au lieu de puiser, comme notre crédule auteur, la découverte de la prothèse oculaire dans l'histoire naturelle, il faut la voir dans un sentiment inné chez l'homme : celui de dérober aux regards de ses semblables les difformités qui l'affligent. De là ces grotesques placards en honneur chez les peuples de l'antiquité, ces disgracieux *ecblépharі* dont parle Ambroise Paré, et qui, consistant dans une plaque munie de l'image du globe et de ses appendices, se fixaient habituellement au-devant de l'orbite, à l'aide d'une branche flexible et courbe, qui contournait la moitié de la tête et venait s'appuyer contre l'occiput. On a même prétendu que les yeux postiches qu'on insinue sous les paupières (*hypoblépharі*) n'étaient pas d'invention moderne, puisque au rapport de M. Hazard-Mirault, le duc de Chaulnes en a trouvé sur des momies égyptiennes. Mal confectionnés, grossièrement peints, ces hypobléphari étaient constitués par une petite capsule d'argent couverte d'une couche d'émail blanc, au centre de laquelle l'iris était représenté par un cercle brun d'une seule teinte, et la pupille par un point noir un peu saillant. Il reste à savoir si ce n'était pas là un ornement uniquement destiné aux morts, ce qui me paraît fort probable. Il existe, le croirait-on, une jeune aveugle, retirée dans un couvent des environs de Paris, et qui a poussé le sentiment de la coquetterie jusqu'à faire orner ses orbites de deux yeux artifi-

ciels. Disons enfin, en terminant, qu'aucune ville ne saurait le disputer à Paris en ce qui concerne l'industrie des yeux postiches. Nous citerons, parmi les artistes qui s'y livrent avec le plus de distinction, et qui portent aujourd'hui le nom d'*ocularistes*, MM. Boissonneau père et fils et M. Coulomb-Boissonneau. Tous les ophthalmologistes dont nous avons fréquenté les cliniques en Allemagne recommandent les émaux confectionnés dans cette capitale.

FIN.

APPENDICE.

De L'OPHTHALMOSCOPE BINOCULAIRE du docteur GIRAUD-TEULON.

L'impression de la partie ophthalmoscopique de ce Traité était achevée quand M. Giraud-Teulon a fait connaître son ingénieux appareil. Ainsi que son nom l'indique, il fournit à l'observateur l'avantage d'affecter les deux yeux aux explorations ophthalmoscopiques; il s'applique d'ailleurs à l'examen à l'image renversée et à celui à l'image droite. La principale propriété de l'instrument consiste dans une accentuation nette des images, qui apparaissent pourvues de leurs creux et de leurs reliefs. (Voir, pour la description des parties théorique et mécanique de cet appareil, confectionné par M. Nachet, l'ouvrage de M. Giraud-Teulon, mentionné p. 787.)

ERRATA.

Page 48, ligne 26..... *opalique*, lisez *opaline*.
Même page, ligne 30.. *globules*, lisez *globes*.
Page 63, ligne 23..... *sus-jacente*, lisez *sous-jacente*.
Page 71, ligne 1..... *visé*, lisez *vissé*.
Page 583, ligne 18.... *choroïde*, lisez *choroïdite*.
Page 777, ligne 39.... *athénopie*, lisez *asthénopie*.
Page 821, ligne 31.... *Scarpes*, lisez *Scarpa*.
Page 852, ligne 13.... *décoller*, lisez *décolorer*.
Page 889, ligne 43.... *éphiphora*, lisez *épiphora*.
Page 956, ligne 29. .. (pag. 386), lisez (page 836).

TABLE ANALYTIQUE

A

Abaissement (opération de la cataracte par), 493 ; —par kératonyxis, 514 ;— par scléroticonyxis, 493. — Inconvénients de cette méthode, 582.

Abcès de la cornée, 271, 285 ;—des glandes de Méibomius, 847 ;—de la glande lacrymale, 942 ;—de l'iris, 289 ;—de l'orbite, 816 ;—des paupières, 834 ;—du sac lacrymal, 957.

Ablépharon, 1017.

Abortive (méthode abortive contre les ophthalmoblennorrhées, 216.

Abrasion de la cornée, 364.

Accommodation (documents physiologiques et pathologiques), 771.

Acétate de cuivre (collyre), 147.

Acétate de plomb cristallisé (collyre), 148.

Acétate de plomb neutre—contre la conjonctivite granuleuse, 241 ;—contre les dacryoblennorrhées, 966 ;—contre le ptérygion, 322.

Acétate de plomb (sous-), 148, 240.

Achromatopsie, 607.

Aconit, 127, 619.

Adhérences. (Voy. *Anchyloblépharon, Symblépharon, Synéchies.*)

Adhérentes (cataractes), 416 à 419, 469, 480.

Ægylops, 835.

Ages (maladies des yeux suivant les), 83.

Aides (choix des aides pour les opérations), 183.

Aiguilles à cataracte, 494;—de Beer, 494; pl. II, fig. 1,—de Bowman, 570 ; pl. II, fig. 6 ;—de Dupuytren, 495 ;— de Gerdy, 495 ;—de Jacob (de Dublin), 569 ; —de Laugier, 495;—de Rosas, 565, 568; pl. II, fig. 5; —de Saunders, 568 ; — de Scarpa, 494; pl. II, fig. 3;— de Schmidt, 494 ; pl. II, fig. 2.

Aiguille à cataracte de l'auteur (réclinaison par la sclérotique et par la cornée), 495, 514 ; pl. II, fig. 4 ; — autre (discision de la capsule), 570 ; pl. II, fig. 7.

Aiguille à paracentèse, 194 ; pl. III, fig. 12.

Albinisme, 64, 1009.

Albugo, 355.

Albuminurie (amaurose, suite d'), 710.

Alopécie des cils, 934 ;—des sourcils, 832.

Alun, 149, 190.

Amaurose. (Voy. *maladies de la choroïde et de la rétine.*)— Généralités, 599; —documents étiologiques, 599 ; — documents symptomatologiques, 601 ;—traitement, 616;—amaurose congénitale, 1016.

Amauroses (*extraoculaires*), 668 ;—du nerf optique, 668 ; —cérébrales, 669 ; — spinales ou rachialgiques, 676;—ganglionnaires ou abdominales, 677 ;—trifaciales, 678.

Amaurose (*variétés étiologiques*), 680; —suite de la suppression du flux menstruel, 680; – de la suppression d'hémorrhoïdes ou d'un flux hémorrhoïdal habituel, 682;—de la suppression d'hémorrhagies nasales ou d'une saignée habituelle, 683; —de la répercussion de maladies cutanées, 683 ;—de la suppression d'une transpiration habituelle, 685;—de la suppression du mucus nasal, des lochies et du lait, 688;—chlorotique, 690;— suite d'évacuations sanguines exagérées, d'une déperdition immodérée de lait et de ptyalisme, 693;—suite d'excès vénériens, 696 ; —rhumatismale, 698 ;—syphilitique, 702; —pellagreuse, 705 ;—pliqueuse, 705 ;— épileptique, hystérique et amblyopie des hypocondriaques, 707 ;—dans l'albuminurie et dans le diabète, 710 ;—dans le typhus, dans le choléra et dans la convalescence de quelques maladies ; de l'amaurose diphthéritique, 717; — vermineuse, 718;—saturnine, 722, —suite de l'abus des alcooliques et de l'usage de l'opium, de la belladone, du sulfate de quinine et de quelques autres substances, 725.

Amaurotiques (cataractes), 468.

Amblyopie, 211, 599. (Voyez *Amaurose.*)

Amputation partielle de l'œil, 377.

Anatomie de l'œil et de ses annexes, 2.

Anchyloblépharon, 921.
Anchylops, 835.
Anémie de la rétine, 659, 1016.
Anesthésiques (leur emploi dans les opérations oculaires), 186, 534.
Anévrysmes de l'orbite, 825.
Angulaire (conjonctivite), 221.
Anneau conjonctival d'Ammon., anat.; 7;—hypertrophie, 331.
Annexes ou dépendances de l'œil. — anat., 19; — exploration, 33;—maladies, 811.
Anopsie (anophthalmos), 1010.
Anthrax bénin des paupières, 835; — malin, 839.
Antilymphatiques, 130.
Antiphotophobiques, 280.
Antisyphilitiques, 132;—chez les nouveau-nés, 137.
Aphtheuse ou **Aphthoïde** (conjonctivite), 221.
Apoplexie oculaire, 439, 600, 640, 649, 654, 670.
Appareil électro-médical de Gaiffe, 624.
Appareil instrumental, 179. (Voir en outre les six planches qui lui sont consacrées.)
Appareil lacrymal.—Anat., 23;—exploration, 38;—maladies, 941.
Appareil lenticulaire.—Anat., 14;—exploration, 47;—maladies 443.
Aquo-Capsulite (Voy. *Descemétite.*)
Arc sénile, 367, 448.
Aride siliqueuse (cataracte), 464.
Arnica, 162.
Arnold (membrane d'), 7.
Artériotomie, 107.
Arthritique (ophthalmie), 307.
Aspiration (Voy. *Succion.*)
Asthénopie, 777.
Ataxie locomotrice progressive, 744.
Atrésie du canal nasal, 963;—des conduits lacrymaux, 954; — de la pupille, 382, 403.
Atrophie de l'œil, 800.
Atropine (sulfate neutre d'), 154.
Augmentation du nombre des yeux, 1012.

B

Baryum (chlorure de). Ses usages comme antilymphatique, 130.
Basedow (maladie de). Voy. *Cachexie exophthalmique.*
Bâtonnets (couche des). Voy. *Rétine.*
Bâtonnet de M. Serre (d'Alais), pour la sollicitation des phosphènes, 81; pl. VI, fig. 10.
Belladone. Ses usages, 125, 154, 162, 267, 281, 296, 337, 351, 372, 383, 386, 401, 491, 619.—Amaurose produite par la belladone, 727.
Binocles, 795.
Bistouri à fistule (dit de J. L. Petit), 972; pl. V, fig. 16.
Blennorrhagique (ophthalmie), 254.
Blépharéirgon, 180; pl. I, fig. 5.
Blépharite ciliaire, 848; — érysipélateuse, 834; — érythémateuse, 833; — muqueuse, 220; — phlegmoneuse, 834; — syphilitique, 845; — varioleuse, 212.— Voy. encore p. 309.
Blépharo-conjonctivite, 220.
Blépharophimosis, 921.
Blépharoplastie, 906.
Blépharoplégie, 749, 752.
Blépharoptose, 874.
Blépharospasme, 78, 275, 281, 768.
Blépharostat à deux branches de M. Buys, 37; pl. I, fig. 9.
Blépharostats, 179.
Borax (collyre), 150, 359.
Bouton d'Alep (cause d'ectropion), 896.
Branlante (cataracte), 466.
Broiement de la cataracte. (Voy. *Discision.*)
Bruit de cosse, 49.
Buphthalmos, 797.
Buys.—Son procédé contre l'ophthalmie granuleuse, 241.

C

Cachexie exophthalmique (maladie de Basedow), 818.
Calculs lacrymaux. (V. *Dacryolithes.*)
Callosités des paupières. (Voy. *Tylosis.*)
Camphre, 128.
Canal nasal.—Anat., 25.—Pour cathétérisme, injections et maladies de ce canal, liv. III, chap. IV, section II. (pag. 945 et suiv.)
Cancer de la caroncule lacrymale (encanthis malin), 938;—de la conjonctive, 803;—de la glande lacrymale, 942;—de l'orbite, 824;—des paupières, 867.—Voy. encore, page 802, *Affections malignes de l'œil; extirpation du globe.*
Cancroïde épithélial. (Voy. (*Epithélioma.*)
Canitie des cils, 934;—des sourcils, 832.
Canthitis, 833.
Canthoplastie, 924.
Canule de Dupuytren, 979; pl. V, fig. 12; — de Pellier, 979; pl. V, fig. 11.
Capsule cristalline. — Anat., 14. — Maladies, 292, 451.—Opération de la cataracte par la discision de la capsule, 570, 587.

Capsule fibreuse de l'œil (aponévrose orbito-oculaire), 27.
Carie de l'orbite, 812;—de l'os unguis et du maxillaire supérieur, 961.
Caroncule lacrymale.—Anat., 21.—Exploration, 38.—Maladie, 937.
Cataplasmes, 171.— Cataplasme mercuriel, 121.—Cataplasmes sinapisés, 116.
Cataracte (précis pathologique), 443.—Cataractes lenticulaires (dures, molles et liquides), 444.—Capsulaires ou membraneuses, 451. — Capsulo-lenticulaires, 453.—Variétés diverses (cataracte *noire, verte, lamellaire* ou *stratifiée, à trois branches* ou *déhiscente, cystique, centrale, conique* ou *pyramidale, pigmenteuse, aride-siliqueuse, osseuse, pierreuse, branlante, natatile, réticulée, étoilée, pointillée, disséminée, trabéculaire*), de 455 à 468.—Complications. Diagnostic différentiel, 468.—Étiologie, anatomie pathologique, 471.
Cataracte (traitement médical), 474.
Cataracte (traitement chirurgical), 480.—Généralités, 480. — Abaissement, dépression ou déplacement, 493.—Extraction 520.—Discision, 565.—Cataracte congénitale, 573.—Cataractes secondaires, 577.—Appréciation des différentes méthodes; indications et contre-indications de leur emploi; procédés divers, 582.
Cataractes artificielles, 178.
Cataracte chez les animaux, 590.
Cataracte (lunettes à la suite de l'opération de la), 520, 794.
Cataractes (maturité des), 481, 484, 487.
Cathétérisme des voies lacrymales (points et conduits lacrymaux; canal nasal, par la voie supérieure et la voie inférieure), 945.
Caustiques (alun, potasse caustique, chlorure de zinc, pâte de Canquoin, nitrate acide de mercure, acide sulfurique, sulfate de cuivre, nitrate d'argent), 189 à 193.
Cautérisation dans : — Les affections amaurotiques, 116, 622.—Les affections lacrymales, 943, 965, 968, 986.—Les affections malignes des paupières, 868.—La blépharite ciliaire, 850.—La carie de l'orbite, 815.— L'ectropion, 897. — L'encanthis, 939.—L'entropion, 881.—Les excroissances fongueuses de la conjonctive, 318.—Après l'extirpation du globe, 825.—Dans les fistules de la cornée, 352.—Les granulations, 238. — Les hernies de l'iris, 373, 374, 551.—Le kératocèle, 337.—Les kystes de l'orbite, 823.—Les kystes des paupières, 863. — La mydriase, 396. — Les ophthalmoblennorrhées, 216, 257, 258.—L'orgeolet indolent, 838.—Le pannus, 349.—La pustule maligne des paupières, 840. — Le staphylôme pellucide, 341.—Les staphylômes scléro-choroïdiens, 334. — Les taies, 362.—Les télangiectasies des paupières, 873.—Le trichiasis, 893.—Les ulcères et pustules de la cornée, 282.
Cautérisation de la conjonctive scléroticale dans le strabisme paralytique, 746, 753, 758.
Cautérisation des fosses nasales contre les affections lacrymales, 965; — les ophthalmies, 193.
Centrale (cataracte), 461, 588.
Cercle arthritique des Allemands, 289.
Cercle ou muscle ciliaire.—Anat., 16.—Cyclite, 265. (Voy. *Accommodation.*)
Cercle sénile, 367, 448, 584.
Cérébrales (amauroses), 669.
Cerfeuil (emploi du), 171.
Chalazion, 857. (Voy. encore *Kystes et tumeurs tarsiennes des paupières.*)
Chambres oculaires.—Anat., 12.—Exploration, 47.—Maladies, 434.
Champ visuel (exploration du), 611.
Charbon des paupières, 839.
Chémosis, 108, 208, 218.
Chloroforme, 186.—Contre la photophobie, 281.
Chlorure de chaux (emploi du), 158, 240.
Chlorure de sodium, ou sel marin (emploi du), 151, 240.
Cholestérine dans l'œil, 442, 592.
Choroïde. Anat., 7.— Exploration, 64.—Maladies, 631 (Congestion. Hypérémie de la couche chorio-capillaire, 631.—Choroïdite, 632. — Scléro-choroïdite postérieure, 634.—Glaucome, 639.—Hémorrhagie, dégénérescence colloïde et autres tumeurs de la choroïde, 649).
Choroïdite, 632.—Congestive, 632, —exsudative ou plastique, 632, —atrophique, 633.
Chromato-pseudopsie (Voy. *Achromatopsie.*)
Chromhydrose, 932.
Chromique (acide chromique contre les granulations), 241.
Ciguë. Son emploi, 126.
Ciliaire (muscle). Voy. *Cercle ciliaire.*
Cils.—Anat., 20 à 23.—Alopécie, 934.—Arrachement, 890.—Canitie, 934.—Introversion, 879, 888.— Pseudo-cils, faux cils, trichorhizes, 851.
Cirsophthalmie, 333.
Ciseaux dits de Cooper, pl. III, fig. 10; —de Daviel, 536, 556; pl. II, fig. 11 et 12 ;—genouillés ou à bec de grue, 876; pl. IV, fig. 3;—de Maunoir, 410; pl. III, fig. 9.
Classification adoptée dans cet ouvrage, 2.

Clignotement, 768.
Climats (leur influence sur l'appareil de la vision), 91.
Clous, pour la dilatation temporaire du canal nasal, 976 ; pl. V, fig. 9 et 10.
Coings (emploi du mucilage de coings dans les collyres), 141.
Collodion. Son emploi, 197, 885, 924.
Collyres, 140.—Des principales substances qui entrent dans la composition des collyres (nitrate d'argent, sulfate de zinc, sulfate de cuivre, acétate de cuivre, sulfate de fer, acétate de plomb cristallisé, sous-acétate de plomb liquide, alun, pierre divine, borax, sel marin, iodure de potassium, sublimé corrosif, tannin, extrait de belladone, sulfate neutre d'atropine, extrait gommeux d'opium, laudanum de Sydenham), de 144 à 158.—De quelques autres substances moins usitées dans les collyres (chlorure de chaux, tartre stibié, calomel, suie, ratanhia, huile de cade, térébenthine), de 158 à 161.—Liquides divers employés en collyres, 161. — Collyres gazeux, 174.
Collyre de Bridault (eau de la Duchesse d'Angoulême, de l'Épicier, de Provence), 146 ;—de Conradi, 152,—de laudanum belladoné, 158,—de Tenque, 148.
Coloboma de l'iris.—Congénital, 1015, Traumatique 1025.
Coloboma des paupières.—Congénital, 1017.—Traumatique 1027.
Compression (emploi de la), 187, 971,
Conduits lacrymaux. — Anat., 24.—Exploration, cathétérisme, injections, 38, 945, 950.— Inflammation, fistule, dilatation kystiforme, atrésie, obstruction, sténochorie, extroversion, 953.
Condylomes de l'iris, 45, 294.
Conéine ou Cicutine. Son emploi, 126.
Cônes. (Voy. *Rétine.*)
Congénitale (cataracte), 573.
Conicité pellucide de la cornée (Voy. *Staphylôme pellucide.*)
Conique ou pyramidale (cataracte), 463.
Conjonctive.—Anat., 3.—Exploration, 42.—Maladies, 315.—Voy. *Conjonctivité* et *Ophthalmies.*
Conjonctivite, 206,—angulaire, 221.—Conjonctivites dermatosiques ou exanthématiques, 212, 219, 309.—Conjonctivite diphthéritique, 260.—Générale ou oculo-palpébrale (catarrhale des auteurs), 207.—Iodique, 213, 219.—Miasmatique ou méphitique, 213, 219. (Voy. *Ophthalmies.*)
Conserves, 202.
Contentif de Lusardi, 181 ; pl. I, fig. 4.
Corectopie, 90, 387, 432.
Corémorphose. (Voy. *Pupille artificielle.*)
Coréoncion de Graefe père, 427 ; pl. III, fig. 5.
Corestenoma, 1016.
Cornée.—Anat., 5.—Exploration, 44.—Kératite et autres maladies, 267, 336.
Cornées artificielles de Pellier et de M. Nussbaum, 364.
Cornéite. (Voy. *Kératite.*)
Corps ciliaire.—Anat., 18.—Staphylôme, 333.
Corps étrangers dans l'œil, 596, 1018.
Corps flottants dans l'humeur vitrée, 592, 602.
Corps vitré. — Anat., 16.—Exploration, 47.—Examen ophthalmoscopique, 60.—Maladies, 591.
Couche des bâtonnets. (Voy. *Rétine.*)
Couteaux à cataracte de Beer, 521 ; pl. II, fig. 8.—De Graefe père (à pointe recourbée, 522. — De Jæger (à double lame); 553, pl. II, fig. 10. —De Rosas (à double tranchant), 522.—De Wenzel, 522 ; pl. II, fig. 9.
Couteau à double tranchant de Jæger, pour l'extirpation du globe, 805 ; pl. III, fig. 11.
Couteaux-aiguilles (opération de la cataracte), 558.
Couteau à iris d'Adams, 409 ; pl. III, fig. 8.
Couteaux à ressort (opération de la cataracte), 557.
Couteau boutonné ou à anchyloblépharon de Jüngken, 536, 923 ; pl. II, fig. 13.
Couteau lancéolaire de Jæger, pour l'opération de la pupille artificielle, la kératotomie linéaire et divers usages, pl. III, fig. 1.
Cristallin. — Anat., 14 ; — examen à l'éclairage oblique, 52;—examen ophthalmoscopique, 60.—Voy. *Cataracte.*
Cristallin (luxation du), 1026.
Cristalloïdite, 14, 292.
Crochet-aiguille de Baratta ou de Lusardi, 427; pl. III, fig. 4.
Crochet à iridodialyse, 421, 427, pl. III, fig. 2.
Crochet à recouvrement de Pamard, 425, 546, pl. III, fig. 3.
Crochet de Guthrie avec curette sur le même manche (opération de la cataracte par extraction), pl. II, fig. 15.
Crochets pour l'opération du strabisme, pl. VI, fig. 2 et 3 (voy. l'*Opération du strabisme.*)
Cuivre (oxyde noir de), 122.
Curettes de Schuft, 562.
Cutisation de la conjonctive (voy. *Xérosis.*)

Cyanure de mercure (contre la photophobie), 281.
Cyclite, 265.
Cyclopie, 1010.
Cysticerques de la chambre antérieure, 442,— du corps vitré, 595, — derrière la rétine, 659.
Cystique, **boursée** ou **enkystée** (cataracte), 461.

D

Dacryadénite, 941.
Dacryoblennorrhée, 958.
Dacryocystite aiguë, ou phlegmoneuse, 956.—Chronique, 958.
Dacryocystotomie, 952.
Dacryohæmarrhysis, 330.
Dacryolithes, 963.
Dacryops, 941.
Daltonisme (voy. *Achromatopsie*).
Décollement (pupille artificielle par), 421.
Dégénérescence colloïde de la choroïde, 649.
Déhiscente (cataracte), 460.
Dentition. Dents (leur influence sur les yeux, 98, 105, 222.
Descemet (membrane de l'humeur aqueuse ou de), — anat., 12 ; —maladies, 269, 440.
Descemétite, 269.
Diabète (troubles visuels dans le), 714.
Diagnostic (généralités), — 31; — caractères anatomiques, 32 ; — caractères physiologiques, 72; — documents complémentaires, 93.
Diathèses (leur influence sur l'appareil de la vision), 86.
Dilatateur palpébral de Kelley-Snowden, 180 ; pl. I., fig. 5.
Dilatation kystiforme des conduits lacrymaux, 954.
Diplopie, 608, 742, 989.
Discision (opération de la cataracte par), 565;—broiement par scléroticonyxis, 565, — par kératonyxis, 568; — opération de la cataracte par la discision de la capsule, 579, 587.
Disséminée (cataracte), 468.
Distichiasis, 890.
Douches oculaires, 162, 618.
Dyscorie, 387.

E

Eau ophthalmique noire, 159.
Eaux minérales (leur emploi dans les maladies des yeux), 137.
Ecblephari. Voy. *Prothèse oculaire*.
Ecchymose, — des paupières, 35, 1028. — sous-conjonctivale, 329, 503.
Échelle typographique ou épreuve de la vue de Jæger, 778. (*Voir la fin de ce volume.*)
Éclairage oblique ou latéral, 51.
Ectropion, 895.
Eczéma des paupières, 842.
Électricité. Ses usages, 624, 745, 767, 770.
Éléphantiasis aux paupières, 868.
Élévateur avec plaque de corne ou d'ivoire de Jæger, 180, 892; pl. I, fig. 2; —de Pellier, 179; pl. I, fig. 1; — plein, 179, 576; pl I, fig. 3.
Élévation de la cataracte (*sublatio cataractæ*), 518.
Embolie de l'artère centrale de la rétine, 659.
Émissions sanguines (saignée générale, sangsues, ventouses scarifiées, saignée du nez, saignée du cou, artériotomie, scarification de la conjonctive), 103.
Émétiques, 118.
Emphysème de l'orbite, 820,—des paupières, 854,—du sac lacrymal, 949.
Empyème de l'œil, 301.
Encanthis, 937,—inflammatoire, 937, —fongueux, 938,—malin, 938,—variétés diverses, 938.
Encéphaloïde de la rétine, 661, — sous-conjonctival, 802.
Entropion, 879.
Épanchements sanguins intraoculaires, 439, 503, 512, 596 (voy. *apoplexie oculaire.*)
Éphydrose palpébrale, 932.
Épicanthus (épiblépharon), 935.
Épiphora, 943.
Épithélioma des paupières, 867.
Étoilée (cataracte), 467.
Euryblépharon, 958.
Évacuants (leur emploi), 117.
Excision (pupille artificielle par), 411.
Excroissances cornées des paupières, 855,—fongueuses de la conjonctive (polypes, verrues, végétations, sarcomes), 317.
Exercice des opérations oculaires, 177.
Exophthalmos, **exophthalmie**, **exorbitisme**, 41, 615, 811.
Exostoses de l'orbite, 812, 962.
Extirpation de la glande lacrymale, 943,—du globe, 802.
Extraction (opération de la cataracte par), 520,—kératotomie supérieure, 521,— inférieure, 554,—oblique, 559,—linéaire, 560.—Avantages de l'extraction, 582.
Extroversion des points lacrymaux, 955.

F

Face à main brisée; face droite, 794.
Facettes, 272, 284.
Fausses cataractes, 382.
Fausses membranes dans la pupille, 382.
Feltz (composition et emploi de la tisane de), 136.
Fer rouge (son emploi), 115.—Dans les fistules et les tumeurs du sac, 968.
Filaire, dans le corps vitré, 595.
Fistules des conduits lacrymaux, 953. —De la cornée, 351.—De la glande lacrymale, 941.—Des paupières, 834.—Du sac lacrymal, 958.
Flottement de l'iris. (Voyez *Iridodonésis*.)
Foie de bœuf (son efficacité contre l'héméralopie), 738.
Fond de l'œil (examen ophthalmoscopique), 61.
Fongus médullaire de la étine. (Voyez *Encéphaloïde*).
Foramen cœcum (examen ophthalmoscopique. Voyez *Macula lutea*).
Fumigations et vaporisations, 174.
Furoncle des paupières, 835.

G

Galléropie, 76.
Ganglionnaires ou abdominales (amauroses), 677.
Ganglion ophthalmique, 9. — Son absence, 1018.
Gangrène de la cornée, 208, 352, 547. —Des paupières, 836, 839.—Au-devant du sac lacrymal, 957.
Gérontoxon. (Voyez *Arc et Cercle séniles*).
Glace (à la suite des opérations aux yeux), 185.
Glandes de Méibomius.—Anat., 20. —Abcès et autres maladies, 847, 860.
Glandes des paupières, 21.
Glande lacrymale. — Anat., 23.— Maladies, 941.
Glaucomateuse (cataracte), 469.
Glaucome, 639.
Globe oculaire.—Anat., 2.—Exploration, 41. — Extirpation, 804. — Maladies du globe, 205; livre II.
Glycérine (ses usages), 140.
Godet d'argent de l'auteur pour l'établissement de vésicatoires ammoniacaux, 112; pl. VI, fig. 9.
Gonorrhéique (ophthalmie), 254.
Grain de grêle. (Voyez *Grêlon*).
Granulations palpébrales, 37, 223.
Grêlon, 857.
Grossesse (cause de trouble du côté des yeux), 90, 713.

H

Habitations (leur influence sur l'appareil de la vision), 91.
Hæmatodacrysis, 330.
Hebetudo visus, 599.
Héméralopie, 731.
Hémiopie, 75, 609.
Hémiplégie faciale, 760, 905.
Hémorrhagie de la conjonctive, 330; —de la choroïde, 547, 649;—de la rétine, 654.
Hérédité (son influence sur l'organe de la vision), 88.
Hernie de la choroïde, 332;—de la cornée, 336;—de l'iris, 369;—du tissu cellulo-adipeux de l'orbite, 853.
Herpès conjonctival, 213.
Huile de cade ou de genévrier (son emploi), 160.
Humeur aqueuse.—Anat., 12.—Maladies, 440.
Humeur de Morgagni, 16.
Humeur vitrée. (Voy. *Corps vitré*.)
Hyalite, 591.
Hyaloïde (membrane). Voy. *Corps vitré*.
Hydatitis. (Voy. *Descemétite*.)
Hydato-capsulite. (Voy. *Descemétite*.)
Hydranose oculaire. (Voy. *Hydrophthalmie*.)
Hydro-capsulite. (Voy. *Descemétite*.)
Hydro-méningite. (Voy. *Descemétite*.)
Hydrophthalmie, 796, 1014.
Hydropisie du sac lacrymal, 959.
Hypérémie et infiltration du tissu cellulo-adipeux de l'orbite, 818.
Hyperpresbyopie, (Hypermétropie), 787.
Hypertrophie de l'anneau conjonctival d'Ammon, 391.
Hypobléphari, Voy. *Prothèse oculaire*.)
Hypohéma, 439.
Hypolympha. (Voy. *Hypopyon*.)
Hypopyon, 275, 434.

I

Idiosyncrasies, 86.
Impétigo des paupières, 842.
Incision du sac, 952.
Infusoires dans l'œil, 440.
Injections des voies lacrymales (par les points lacrymaux; par une fistule du sac; par l'ouverture inférieure du canal nasal), 949.
Injections hypodermiques, 767.
Injections vasculaires dans les ophthalmies, 42, 303.

Inoculation blennorrhagique, 350.
Insolation de l'œil (procédé de M. Langenbeck), 176.
Intermittentes. — Amauroses, 601, 732. — Névralgies, 766. — Ophthalmies, 313, 440.
Iodique (conjonctivite), 213, 219.
Iodure de potassium.— Cause d'amblyopie, 728.—Cause d'ophthalmie, 213. —Comme collyre, 139, 151. — Comme antisyphilitique, 134.
Iridectomédialysis, 421.
Iridectomie ou pupille artificielle par excision. (Voy. *Pupille artificielle.*)
Iridérémie. — Congénitale, 1015. — Traumatique, 1024.
Iridésis, 432.
Irido-choroïdite, 506.
Iridodialysis ou pupille artificielle par décollement. (Voy. *Pupille artificielle.*)
Iridodonésis, 399.
Iridoencléisis, 421, 427.
Iridoncosis, iridoncus, 291.
Iridoplégie, 748.
Iridorhexis, 417.
Iridoschisma. (Voy. *Coloboma de l'iris.*)
Iridotomie ou pupille artificielle par incision. (Voy. *Pupille artificielle.*)
Iris.—Anat., 8, 1016.—Exploration, 44.—Maladies, 369.
Iris (enfoncement et absorption de l'), 1024.
Iritis, 287, 506;—gonorrhéique, 259; —mercurielle de Travers, 299;— syphilitique, 293, 298.

J

Jacob (membrane de), 11, 305, 700.

K

Kératite, 267;— antérieure ou superficielle, 268;— moyenne ou intersticielle, 268; — postérieure ou profonde, 269 ; — mixte, 270.—Variétés diverses, 270 (kératite phlycténulaire, 270;— purulente ou suppurative, 271 ;— pustuleuse, 270 ; — ulcéreuse, 272 ; — vasculaire, 270. (Kératites primitives et secondaires, 274.— Variétés étiologiques, 276) kératites morbilleuse et scarlatineuse, 277 ;— varioleuse, 277, 286).
Kératocèle, 336, 548, 552.
Keratoconus. (Voy. *Staphylôme pellucide.*)
Kératomalacie (ramollissement de la cornée), 352.
Kératome, 343.
Kératoplastie, 364.
Kératotomes. (Voy. *Couteaux à cataracte.*)
Kératotomie. (Voy. *Extraction.*)
Kopiopie. (Voy. *Asthénopie.*)
Kystes des conduits lacrymaux, 954;— au-devant du sac lacrymal, 961; — de l'iris, 400 ;— dacryops, 942 ;— kystes de l'orbite, 821 ;—des paupières, 859;—de la région sourcilière ; kystes dermoïdes, 831.
Kystitome-curette de Jæger, 523 ; pl. II, fig. 14.

L

Lac lacrymal, 24.
Lacrymal (appareil).—Anat., 23 ;—exploration, 38, 945.—Maladies, 941. — Anomalies, 1017.—Lésions traumautiques. 1027.
Lagophthalmos, 35, 760. (Voy. encore *Ectropion* et *Blépharoplastie.*)
Lame élastique de la choroïde, 650. —Lames élastiques antérieure et postérieure de la cornée, 5.
Lamellaire (cataracte). Voy. *Stratifiée.*
Larmes, 25, 26, 39.
Larmoiement, 941, 958.—Sanguin, 330
Laudanum de Sydenham (comme collyre), 141, 157, 362.
Lésions traumatiques de l'œil et de ses annexes, 1018.
Leucomes, 356, 403.
Ligament ciliaire. (Voy. *Cercleciliaire.*)
Limitante (membrane limitante de Paccini), 11.
Lipomes de l'orbite, 821.
Liqueur de Bates (eau camphrée de Bates), 147.
Lithiase de l'œil, 800.
Louchettes, 796.
Loupes pour l'examen des yeux, 49.
Lunettes, 787.—Choix des lunettes à la suite de l'opération de la cataracte et de celle de la pupille artificielle, 520, 794. —Méthode Schlesinger, 627.
Luscitas, 987.

M

Macula lutea.—Anat., 10;— exploration, 65.—Apoplexie, 654.
Macules safranées des paupières, 865.
Madarose (madarosis). Voy. *Alopécie.*
Malignes (affections malignes de l'œil), 802.
Mandrins divers pour l'introduction et l'extraction de la canule; pl. V, fig. 13, 14 et 15.
Manuluves, 116.
Médullaire (fongus). Voy. *Encéphaloïde.*
Mégalophthalmie, 1014.

Mélanose de l'œil, 798, 938, 1014.
Mercuriaux (leur usage), 119, 133, 619. (Voy. *Oxyde rouge de mercure* et *Pommades ophthalmiques.*)
Méropie, 75, 77, 609, 657.
Mésoroptre, accommodatif, 771.
Métalliques (taches métalliques de la cornée), 357.
Métamorphopsie, 75, 609.
Miasmatique ou méphitique (ophthalmie), 213, 219.
Microphthalmie, microphthalmos, 1013.
Militaire (ophthalmie militaire ou des armées), 223.
Milium, 859.
Miroirs ophthalmoscopiques, 55.
Mitte, 214, 219.
Moissonneurs (ophthalmie des), 1020.
Monocles, 795.
Monopsie. (Voy. *Cyclopie.*)
Mort. (Signes de la mort tirés de l'examen des yeux), 50.
Mouches. (Voy. *Myodésopsie.*)
Mucocèle du sac lacrymal, 960.
Muscles de l'œil.—Anat., 26, 1017.—Exploration, 40. — Voy. *Nerfs de l'œil* (paralysies) et *Strabisme.*
Mydriase, 391, 748, 757.
Myocéphalon, 369.
Myodésopsie, 75, 77, 592, 601.
Myopie, 74, 275, 638, 460, 778, 789.
Myosis, 390.
Myotome coudé de M. J. Guérin. (Strabisme; méthode sous-conjonctivale; pl. VI, fig. 6.)
Myotomie de l'œil, 433. (Voy. *Strabisme*.)

N

Natatile (cataracte), 466.
Nécrose de l'orbite, 812.
Néphélion, 355.
Nerfs de l'œil (paralysie des), 752. —Paralysie de la troisième paire, 748;—de la quatrième paire, 756;—de la sixième paire, 757;—de la septième paire (portion dure), 760;—de la cinquième paire, 763. —Paralysies complexes, 765.
Nerf optique (amauroses du), 668.
Névralgie ciliaire, 766. — Névralgies faciales, 766.
Nitrate d'argent, 144 (collyre);—Voy. *Caustiques* et *Cautérisation.*
Nævi, 871, 1014.
Noire (cataracte), 455.
Nouveau-nés (ophthalmie des), 245.
Noyer (emploi de ses feuilles), 131, 161, 965, 966.
Nyctalopie, 601, 731, 736.
Nystagme (nystagmus), 40, 768.

O

Oblitération du canal nasal, des conduits lacrymaux, de la pupille. (Voyez *Atrésie.*)
Occlusion des yeux (ses indications et ses contre-indications, 197. (Voyez *collodion*).
OEdème de la rétine, 653, 712;—des paupières, 853;—sous-conjonctival, 328.
Ombre portée de l'iris, 444.
Onanisme (son influence sur l'appareil de la vision), 84, 696.
Onguent napolitain stibié, 111, 675.
Onyx, 272, 435.
Ophthalmies. Généralités, 205. — Ophthalmie arthritrique ou veineuse, 307; —blennorrhagique ou gonorrhéique, 254; —blennorrhagique catarrho-rhumatismale (Ricord), 259; — catarrhale, 207, 215, 304; —catarrho-arthritique, 308; — catarrho-rhumatismale ou catarrho-rhumatique, 305;—catarrho scrofuleuse ou catarrho-lymphatique, 306; — ophthalmies dartreuses, 309; — ophthalmie d'Egypte (voy. *Ophthalmie granuleuse*);—des égoutiers, 214, 219; — des nouveau-nés, 245; —des vidangeurs, 214; — érysipélateuse, 213, 219; —granuleuse ou contagieuse, 223, 251, 254; —ophthalmies intermittentes ou périodiques, 313;—Ophthalmie militaire ou des armées (voy. *ophthalmie granuleuse*);—morbilleuse, 212, 219, 277; —pseudo-membraneuse ou diphthéritique, 260; — puerpérale ou des femmes en couches, 311;—rhumatismale ou rhumatique, 304;—rhumatismo-arthritrique, 308; —rhumatismo-scrofuleuse ou rhumatismo-lymphatique, 307;—rhumatismo-syphilitique, 309;—scarlatineuse, 212, 219, 277; —scorbutique, 310; — scrofuleuse, strumeuse ou lymphatique, 306;—sénile, 215, 219;—sous-conjonctivale de M. d'Ammon, 266;—ophthalmies sympathiques, 312;—spécifiques (de leur appréciation d'après l'état actuel des connaissances médicales) 303; —ophthalmie syphilitique, 308; — varioleuse, 212, 219, 277, 286.
Ophthalmite, 300, 506, 547.
Ophthalmophantômes, 177.
Ophthalmoplégie, 765.
Ophthalmoscope (théorie, usages de l'), 52;—ophthalmoscope de *Coccius*, modifié par *M. de Graefe*, 69;—de *G. de Grandmont*, 70; — *de Jæger*, 68; — *de Liebreich*, 69;—de *Follin* et *Nachet*, 69. — de Giraud-Teulon, 1040.—Voir encore, pour les applications de l'ophthalmoscope,

les maladies du corps vitré, de la choroïde et de la rétine.
Orgeolet, 837.
Ophalmostats, 180.
Opium, 157, 281, 298, 396, etc. (usages); — 727 (ses effets sur l'appareil de la vision.)
Optomètres, 791.
Or (emploi des préparations d'or dans le traitement des maladies des yeux), 136.
Orbicule capsulo-ciliaire, 19.
Orbite, anat., 19;—exploration, 33 ;— maladies, 811;— ostéite, carie, nécrose, exostose et ostéo-sarcome, 812; — phlegmon et abcès, 816 ; —hypérémie et infiltration du tissu cellulo-adipeux de l'orbite. De la cachexie dite exophthalmique (maladie de Basedow), 818;—emphysème, 820 ; — kystes, 821 ; — lipomes, 824 ; —tumeurs cancéreuses, 824; — tumeurs sanguines (artérielles, veineuses, épanchement de sang dans l'orbite), 825.
Orbite (lésions traumatiques), 1021.
Oscillation du cristallin, 466; — de l'iris, 399;—du globe oculaire, 768.
Ossifications de l'œil, 800;—cataracte osseuse, 465.
Ostéo-sarcome de l'orbite, 812.
Oxyde rouge de mercure (en pommade), 280, 360, 849, 966 (voy. *Pommades ophthalmiques*).
Oxiopie, 76, 616.
Ozène, 963, 965.

P

Pannus, 227, 345.
Panophthalmitis. (Voy. *Ophthalmite.*)
Panoptique (lunette), 795.
Pansement après les opérations (bandages etc.), 184.
Papilles conjonctivales.— Anat., 3. — Hypertrophie, 3, 220, 224, 239.
Papille optique.—Anat., 10 ;—exploration, 62;—maladies, 665.
Paracentèse de la cornée, 194, 285, 436.
Pâte de Canquoin, 190;—dans les fistules et les tumeurs du sac, 969.
Paupières.—Anat., 20 ;—exploration, 34 ;—maladies, 831.
Paupières (brûlures des) 1029.
Paupières (plaies envenimées des) 1029,
Pectiné (muscle pectiné de l'iris), 14, 17.
Pédiluves, 116 ;—mercuriels, 135.
Périorbitis aiguë et chronique, 813.
Périphakite, 14, 292.
Pétrifications de l'œil. (Voy. *Lithiase.*)
Phacohydrops, phacohydropsia, 444.
Phacomalacia, 444.
Phacoscleroma, 444.
Phlegmon de l'orbite, 816;—des paupières, 834;— oculaire.— (Voy. *Ophthalmite.*)—Sous-conjonctival, 847.
Phlyctènes, pustules et papules de la conjonctive, 221, 270, 282.—Phlyctènes et pustules de la cornée, 270, 282.
Phosphènes, 79, 405.
Photolimie, 75.
Photophobie, 77, 126, 265, 275, 280, 613, 616.
Photopsie, 75, 605, 619.
Phthiriase (influence de sa suppression sur les yeux), 95, 685;—des cils, 934; —des sourcils, 832.
Phthisie de l'œil, 800. (Voy. *Prothèse oculaire.*)
Pierre divine, 150.
Pierreuse (cataracte), 465, 588.
Pigmenteuse (cataracte), 463.
Pince-anneau de Desmarres , 862; pl. IV, fig. 1 ;—de J. Ansiaux, 862 ; pl. IV, fig. 2.
Pince-nez, 794.
Pinces à iridectomie, 412; pl. III, fig. 6 et 7.
Pinces (avulsion des cils), 890; pl. I, fig. 11.
Pinces capsulaires, 581 ; — de Fischer, 580, pl. II, fig. 16 ; — de Leport et Vauquelin, 581. — Pince-tube (pince à canule, serre-tête), 417, 581 ; pl. II, fig. 17.
Pinces (opération de la blépharoptose et de l'entropion) à bascule de W. Adams, 876, pl. IV, fig. 5 ;—à béquilles de Beer, 876, pl. IV, fig. 6 ;—de Graefe père, 876, pl. IV, fig. 8 ;—fenêtrées de Himly, 876, pl. IV, fig. 7.
Pinguécula, 319.
Pique ou trèfle de Pamard, 181, 529, 530; pl. I, fig. 8.
Plica transversalis, 10, 12.
Plomb. Voy. *Acétate* et *Sous-acétate de plomb*, et *Métalliques* (*taches*).—Amaurose saturnine, 722.—Autres accidents toxiques, 751.
Pointillée (cataracte), 467.
Points lacrymaux. (Voy. *Conduits lacrymaux.*)
Polycorie, 387.
Polygala de Virginie (ses usages), 123, 435.
Pommades de Cirillo, 135;—de Gondret, 112, 621, 752.—Pommade stibiée, 110, 675.
Pommades ophthalmiques, 165;— d'Adams, 166 ;— de Guthrie, 166 ;— de Janin, 167.—Pommades rouges de Desault, de Dupuytren, de Farnier, de la duchesse de Montebello, de Grandjean,

de Lyon, de Régent, de Rust, etc., 167.
Position du malade et du chirurgien, pendant les opérations, 183, 491.
Potasse (nitrate de), 123.—Contre les nævi, 872.
Poudres ophthalmiques, 169.
Presbytie, 785, 789.
Prismes (verres prismatiques), 747, 994.
Professions (leur influence sur l'appareil de la vision), 91.
Prothèse oculaire, 931, 1031.
Proto-chlorure de mercure, ou calomel (son emploi comme topique), 159, 170, 361, 965.
Pseudencéphaloïde de la rétine, 663.
Pseudo-chromie (Voy. *Achromatopsie.*)
Psorophthalmie, 309.
Ptérygion, 320, 481, 1014.
Ptosis, 874.
Pupillaire (membrane pupillaire ou de Wachendorf), 10, 404, 408.
Pupille artificielle (opération de la), 402;—généralités, 402;—iridotomie, 408; —iridectomie, 411 ;—iridodialysis, 421. —Examen comparatif de ces méthodes. Leur indication et leur contre-indication. Mécanisme physiologique de l'iridectomie dans le glaucome, 428.—Procédés divers, 432. (Voy. *Lunettes.*)
Purgatifs, 117.
Pustule maligne des paupières, 839.
Pyophthalmos, 301.

Q

Quinine (sulfate de), son emploi, 127, 281, 313, 441, 736, 767.—Son influence sur l'appareil de la vision, 729.

R

Ratanhia, 159.
Réclinaison de la cataracte, 493. (Voy. *Abaissement.*)
Relâchement de la conjonctive, 331.
Répercussion d'irritations cutanées, 94.
Réticulée (cataracte), 467.
Rétine. Anat., 10;—exploration, 62;—maladies, 652 (rétinite et rétino-choroïdite, 652 ;— décollement séreux de la rétine (hydropisie sous-rétinienne), 656;—anémie de la rétine, embolie de son artère centrale, développement de fibres nerveuses à moelle, cysticerques, 659;—encéphaloïde de la rétine et du nerf optique, 661 ;—altérations diverses de la papille optique, 665).
Rétinite, 652, (aiguë, 652,—chronique, 652,— exsudats de la rétine, 653,—œdème de la rétine, 653, — hémorrhagie de la rétine, 654,—rétinite pigmenteuse, 654).
Rétinoscopie phosphénienne, 79.
Révulsifs cutanés (huile de croton, pommade de Lausanne, pommade stibiée, liniment de Hannay, vésicatoires, applications de l'ammoniaque, séton, cautère, cautérisation sous-cutanée, fer rouge, moxa, cautérisation pointillée, pédiluves, manuluves, sinapismes, ventouses-Junot), 109.
Rhinencéphales, 1010.
Rhinoraphie. 936.
Rhumatismales (affections), 87, 304, 394, 658, 698, 743, 751, 758, 762, 764, 765, 818.

S

Sachets, 175.
Sac lacrymal. (Voy. *Lacrymal.*)
Saignée du cou (veine jugulaire externe), 107,—du nez (membrane pituitaire), 106.
Scarificateur de l'auteur, 109, pl. VI, fig. 7.
Scarification de la conjonctive, 108, 237, 252, 253.
Sclérectomie, 433.
Scléro-choroïdite;—antérieure, 332, —postérieure, 634.
Sclérophthalmos. 1015.
Sclérotique. Anat., 4,—exploration, 43,—inflammation (sclérotite, sclérite), 264, 304, 332 ;—tumeurs diverses ; macules pigmenteuses, 335.
Sclérotite. (Voy. *Sclérotique.*)
Scotodynie, 75.
Scotomes, 75, 601.
Secondaires (cataractes), 577.
Seigle ergoté, 397 (emploi) ;—728, (accidents).
Sel marin (Voy. *Chlorure de sodium.*)
Semi-lunaire (repli).—Anat., 21 ;—exploration, 38;—maladies, 937.
Sénile (ophthalmie), 215, 219.
Service militaire (maladies des yeux considérées au point de vue de l'exonération du), 99.
Séton, 675 ;—sétons caustiques de Bonnet, 114.
Sexes (maladies des yeux suivant les), 83.
Simulées (maladies), 99.
Sirop iodhydrargyrique, 131
Sondes pleine et creuse de Gensoul, 947, 951 ; pl. V, fig. 1, 2, 3;—sonde creuse de Laforest, 951; pl. V, fig. 4,—de Pirondi, 952,—de Verpillat, 951.
Sourcils.—Anat., 19 ;—exploration, 34;—maladies, 831.
Souris (du phénomène connu sous le nom de), 769.
Spinales (amauroses), 676.
Spinthéropie. (Voy. *Cholestérine.*)

Squirrhe. (Voy. *Cancer.*)
Staphylôme pellucide de la cornée, 338, 1014.
Staphylômes iridiens, 291, 369, — irido-cornéens, 369 — scléro-choroïdiens, 332, 634.
Staphylotome de Beer, 377 ; pl. VI, fig. 8.
Sténopéennes ou sténopéiques (lunettes), 795.
Sternutatoires dans les affections amaurotiques, 623, — dans les affections lacrymales, 965, — dans la mydriase, 397.
Strabisme, 40, 482, 742, 987.
Stratifiée (cataracte), 459, 588.
Stylet d'Anel, 945 ; pl. V, fig. 7, — de Méjan, 972, pl. V, fig. 8 ; — stylets de Bowman, pl. V, fig. 17.
Succion ou aspiration de la cataracte, 588, — de l'hypopyon, 438.
Sueur habituelle des pieds (influence de sa suppression sur les yeux), 97.
Suie (son emploi dans les maladies des yeux), 159.
Sulfates de cadmium, 359, — de cuivre, 147, 191, 239, 252, — de fer, 148, 966, — de zinc, 146, 869.
Sutures (dans les opérations oculaires), 185, 908 (suture en pont), 921.
Symblépharon. 925.
Sympathiques (ophthalmies), 312.
Synchyse ou synchysis, 469, 591.
Synéchies, 384, 403, 469, 587.
Synizesis, 382, 403.
Syphilitiques (maladies syphilitiques de l'organe visuel), 88, 132; — iritis, 293, 398, 311 ; — mydriase, 394 ; — amaurose, choroïdite, rétinite, paralysies, 702, 743; — maladies de l'orbite, 813; — des paupières, 845; — des voies lacrymales, 962, 967; — syphilis héréditaire, 88, 277, 295, 300.

T

Tache jaune de Sœmmering. (Voy. *Rétine.*)
Taches ou taies de la cornée, 355, 403, 481, 1014.
Tannin. — Collyre, 152. — Crayons au tannin, 154. — Mucilage tannique, 153, 239.
Taraxis, 208.
Tarsoraphie, 904, 905.
Tartre stibié (emploi du), 110, 118, 122, 158, 618.
Télangiectasies des paupières, 871.
Tenseur de la choroïde. (Voy. *Cercle ciliaire.*)
Térébenthine (son emploi), 129, 161.
Tétanos de l'œil, 768.
Thé noir (son infusion comme collyre), 161, 966.
Tic non douloureux de la face, 769.
Tinea palpebralis, 848.
Toile glaireuse de la cornée. (Voy. *Mort.*)
Trabéculaire (cataracte), 468, 588.
Traitement. — Généralités, 102. — Après les opérations, 185, 509, 549, etc. — Avant l'opération de la cataracte, 490.
Transplantation de la cornée, 365 ; — des cils, 935.
Trèfle de Pamard. (Voy. *Pique.*)
Trichiasis, 888 ; — de la caroncule lacrymale, 940.
Trifaciales (amauroses), 678.
Tristichiasis, 890.
Tumeurs akystiques au-devant du sac lacrymal. 962.
Tumeurs de l'iris, 400.
Tumeurs érectiles des paupières, 871.
Tumeurs lacrymales. Livre III, chap. IV.
Tumeurs sanguines de l'orbite (orbitocèles hématiques), 825.
Tumeurs tarsiennes des paupières, 859.
Tylosis, 849.

U

Ulcères de la cornée, 272, 282 ; — des paupières, 845, 868, etc. ; — du grand angle (ægylops), 836.
Unguis, *ungula corneæ*, 272.
Unguis (os), carie, 961, 970 ; — exostose, 962 ; — trépanation, 984.
Uvée (staphylôme de l'). Voy. *Iridoncosis, Iridoncus.*
Uvéite, 291.

V

Ventouses, 106. — Ventouses-Junot, 117.
Vératrine (son emploi), 281, 621, 770.
Verres concaves et convexes, 789 à 794 ; — périscopiques, 789. (Voy. *Conserves* et *Lunettes.*)
Verrues des paupières, 855.
Vers (cause de troubles visuels), 84, 313, 395, 718.
Verte (cataracte), 458.
Vésicatoires, 111. — Ammoniacaux, 112.
Vésicules, kystes, tumeurs hydatiques, de la conjonctive, 327.
Vêtements (leur influence sur l'appareil de la vision), 91.

Vices de conformation de l'œil et de ses annexes, 1009.
Visières, 202.
Vitiligo des paupières. (Voy. *Macules safranées.*)

X

Xérophthalmie, 209, 942.
Xérosis, 315, 1014.

Y

Yeux artificiels. (Voy. *Prothèse oculaire.*)

Z

Zinn (zone de), 17.
Zittmann (traitement antivénérien de), 135.

EXPLICATION DES PLANCHES

PLANCHE I.

Fig. 1. Élévateur de Pellier.
2. Élévateur avec plaque de corne ou d'ivoire de Jaeger.
3. Élévateur plein.
4. Spéculum ou contentif de Lusardi.
5. Dilatateur palpébral de Kelley-Snowden.
6. Érigne simple pour divers usages.
7. Petite érigne double, dite érigne de Richter.
8. Pique ou trèfle de Pamard. A, vu de face; B, vu de profil.
Cet instrument est la véritable pique de Pamard. Dans quelques piques, qu'on trouve chez les fabricants d'instruments de chirurgie, la lance est beaucoup plus courte.
9. Blépharostat à deux branches de Buys (p. 37).
10. Pinces dites de Blœmer.
11. Pinces à trichiasis.

PLANCHE II.

Fig. 1. Aiguille à cataracte de Beer (lance droite).
2. — de Schmidt. A, vue de face. B, vue de profil (lance courbe).
3. — de Scarpa. A, vue de face. B, vue de profil (lance courbe).
4. Aiguille de l'auteur (lance légèrement recourbée sur le plat), pour la réclinaison de la cataracte. A, vue de face. B, vue de profil.
5. Aiguille falciforme de Rosas.
6. Aiguille de Bowman.
7. Aiguille de l'auteur, à lance très-acérée et droite, pour la discision de la capsule antérieure.
8. Couteau à cataracte de Beer.
9. Id. de Wenzel.
10. Id. à double lance de Jaeger père. A, fermé. B, ouvert.
11 et 12. Ciseaux de Daviel.
13. Petit couteau boutonné de Jüngken, pour l'anchyloblépharon et l'achèvement du lambeau dans quelques cas de kératotomie.
14. Kystitome avec curette de Jaeger.
15. Crochet de Guthrie avec curette, pour la lacération de la cristalloïde antérieure.
16. Petites pinces de Fischer.
17. Pince-tube, pince à canule ou serre-tête.
Les aiguilles représentées fig. 1, 2, 3 et 5 sont beaucoup trop longues, et

offrent l'inconvénient d'être coniques; si on leur a conservé ces dimensions et cette forme, c'est qu'elles étaient employées suivant ce mode par leurs auteurs. Elles ont été fidèlement dessinées d'après des modèles remis au docteur Deval par le professeur Rosas (de Vienne).

PLANCHE III.

Fig. 1. Couteau-lance de Jaeger.
2. Crochet à iridodialysis.
3. Crochet à recouvrement, de Pamard. A, fermé. B, ouvert.
4. Crochet-aiguille de Baratta ou de Lusardi. A, fermé. B, ouvert.
5. Coreoncion de Graefe père.
6. Pinces à iridectomie droites.
7. Id. courbes.
8. Scalpel à iris de W. Adams.
9. Ciseaux à pupille de Maunoir.
10. Ciseaux courbes sur le plat (ciseaux de Cooper).
11. Couteau à double tranchant de Jaeger pour l'extirpation du globe.
12. Aiguille à paracentèse.

PLANCHE IV.

Fig. 1. Pince-anneau de M. Desmarres, pour opérations diverses aux paupières.
2. Id. de M. J. Ansiaux.
3. Ciseaux genouillés ou à bec de grue.
4. Pince-élastique de M. Sichel.
5. Pince à bascule de W. Adams.
6. Id. à béquilles de Beer.
7. Pinces fenêtrées de Himly.
8. Pinces de Graefe.

PLANCHE V.

Fig. 1, 2. Sondes pleines, de Gensoul, pour le cathétérisme du canal nasal par la voie inférieure.
3. Sonde creuse du même auteur.
4. Sonde creuse de Laforest.
5, 6. Siphons démontés, droit et courbe, de la seringue d'Anel.
7. Stylet d'Anel.
8. Id. de Méjan.
9. Clou plein pour la dilatation du canal nasal.
10. Clou de plomb canaliculé de Rosas (même usage).
11. Canule à double bourrelet, de Pellier.
12. Canule de Dupuytren.
13. Mandrin pour l'introduction de la canule de Dupuytren.
14. Mandrin dilatateur de M. Charrière, pouvant servir à l'introduction et à l'extraction de la canule.
15. Mandrin bifurqué de Dupuytren pour l'extraction de la canule.
16. Bistouri à fistule, avec rainure (dit de J. L. Petit).
17. Stylets, nº 1 et 2, de M. Bowman.

PLANCHE VI.

Fig. 1. Forte pince à dents de souris pour la strabotomie et divers usages.
2. Crochet mousse pour soulever le muscle dans l'opération du strabisme.
3. Crochet mousse dilatateur de MM. Amussat et Lucien Boyer (même opération.
4. Myotome, avec pince porte-éponge de Baudens.
5. Perforateur lancéolé de la conjonctive de M. Jules Guérin (opération du strabisme; méthode sous-conjonctivale).
6. Myotome coudé de M. Jules Guérin (même opération).
7. Scarificateur de l'auteur.
8. Staphylotome de Beer.
9. Godet d'argent de l'auteur pour l'établissement de vésicatoires ammoniacaux.
10. Bâtonnet d'ivoire de M. Serre (d'Alais), pour la sollicitation des phosphènes.

PLANCHE VII [1].

Fig. 1. Fond du globe dans ses conditions normales (œil gauche, image renversée). Le disque, d'un blanc rosé, qui occupe le milieu de la figure, est la papille (p. 62). Du centre de cette dernière émanent des vaisseaux, artères et veines, qui se portent principalement en haut et en bas et se répandent sur la continuité de la rétine. A une certaine distance de la papille, à gauche, on distingue une petite tache ovalaire, d'un aspect un peu plus foncé que le reste du fond de l'œil : c'est la *macula lutea* (p. 65). Elle est surtout visible chez les blonds (p. 64), comme le sujet qui a servi de modèle pour l'exécution de ce dessin.

Fig. 2. Apoplexie de la *macula*. Rétine saine, sauf dans la région de la *macula*, qui est couverte d'une tache ambrée, résultat d'un épanchement sanguin en partie résorbé. Le centre de la plaque morbide offre encore un petit caillot (p. 654).

PLANCHE VIII.

Fig. 1. Cette figure représente l'œil droit (image renversée) d'une jeune fille en traitement à mon dispensaire, et qui est atteinte d'un certain degré de macération du pigment choroïdien. Un croissant d'un blanc jaunâtre, qui côtoie une partie de la papille, témoigne des progrès de la maladie et de sa tendance vers une période plus avancée d'atrophie de la choroïde.

Fig. 2. Choroïdite atrophique (œil gauche, image renversée). Toute la partie supérieure de la figure offre une décoloration qui résulte de la disparition presque complète du pigment choroïdien et d'une portion de la trame vasculaire de la choroïde (p. 633). La région inférieure, très-injectée, représente l'état congestif de cette membrane (p. 632). A gauche de la papille on constate un staphylôme postérieur partiel (p. 635). Les trois points blancs qui existent, sous forme d'îlots, au-dessus de la plaque staphylomateuse, sont des parties dépigmentées de la choroïde.

[1] Les dessins dont nous donnons ici la description figurent dans la collection de mon chef de clinique, M. A. de Grandmont, qui a choisi le plus grand nombre de ses modèles parmi les malades de mon dispensaire.

PLANCHE IX.

Fig. 1. Dans ce dessin (œil gauche ; image renversée), la plaque jaunâtre qui entoure la papille représente un staphylôme postérieur sillonné par des vaisseaux rétiniens. Du pigment choroïdien est plus particulièrement accumulé à ses limites internes et externes. La macération de ce dernier atteste la souffrance de la plus grande partie de la choroïde. Trois points isolés, situés à gauche du staphylôme, sont dépourvus de pigment, si ce n'est à leur périphérie, vers laquelle il est refoulé.

Fig. 2. Période plus avancée de la scléro-choroïdite postérieure. La plaque, qui entoure complétement la papille, occupe une grande partie du fond de l'organe. Elle est limitée par des dépôts pigmentaires. Un petit point, dégarni de pigment, existe au-dessus du staphylôme.

PLANCHE X.

Fig. 1. Atrophie de la papille. Le disque qu'offre cette dernière est d'un blanc mat, comme tendineux (p. 665). Les vaisseaux qui en émanent sont en petit nombre. Le fond de l'œil montre un certain degré de choroïdite, altération que nous rencontrons souvent associée à l'atrophie papillaire.

Fig. 2. Cette figure indique certains désordres qu'est susceptible d'offrir la rétine dans quelques amauroses cérébrales par compression des nerfs optiques (p. 674).

PLANCHE XI.

Fig. 1. Décollement traumatique de la rétine, vu à l'aide du miroir seul (p. 658). La partie inférieure de la figure présente un voile blanchâtre sur lequel rampe un vaisseau : c'est la portion détachée de la rétine. La région déclive de la tumeur est occupée par un caillot. Le corps vitré est trouble et offre de nombreux corps flottants.

Fig. 2. Amaurose albuminurique. La papille et la région de la *macula* sont masquées par une exsudation jaunâtre, sur laquelle on observe des points blancs brillants. La partie qui correspond au *punctum cæcum* présente une exsudation verdâtre. Le long des vaisseaux on voit des petites taches hémorrhagiques et des dépôts graisseux.

L'observation de la malade qui a fourni de modèle pour ce dessin a été relatée p. 712. Les papilles sont aujourd'hui démasquées, le fond des globes présente ses conditions normales, et la vue est rétablie.

PLANCHE XII.

Fig. 1. Exsudats de la rétine. La papille et la région qui l'environne sont obscurcies par un nuage blanchâtre qui couvre en partie le trajet des vaisseaux (p. 653).

Fig. 2. Cysticerque du corps vitré (p. 595).



Imp Lemercier, Paris

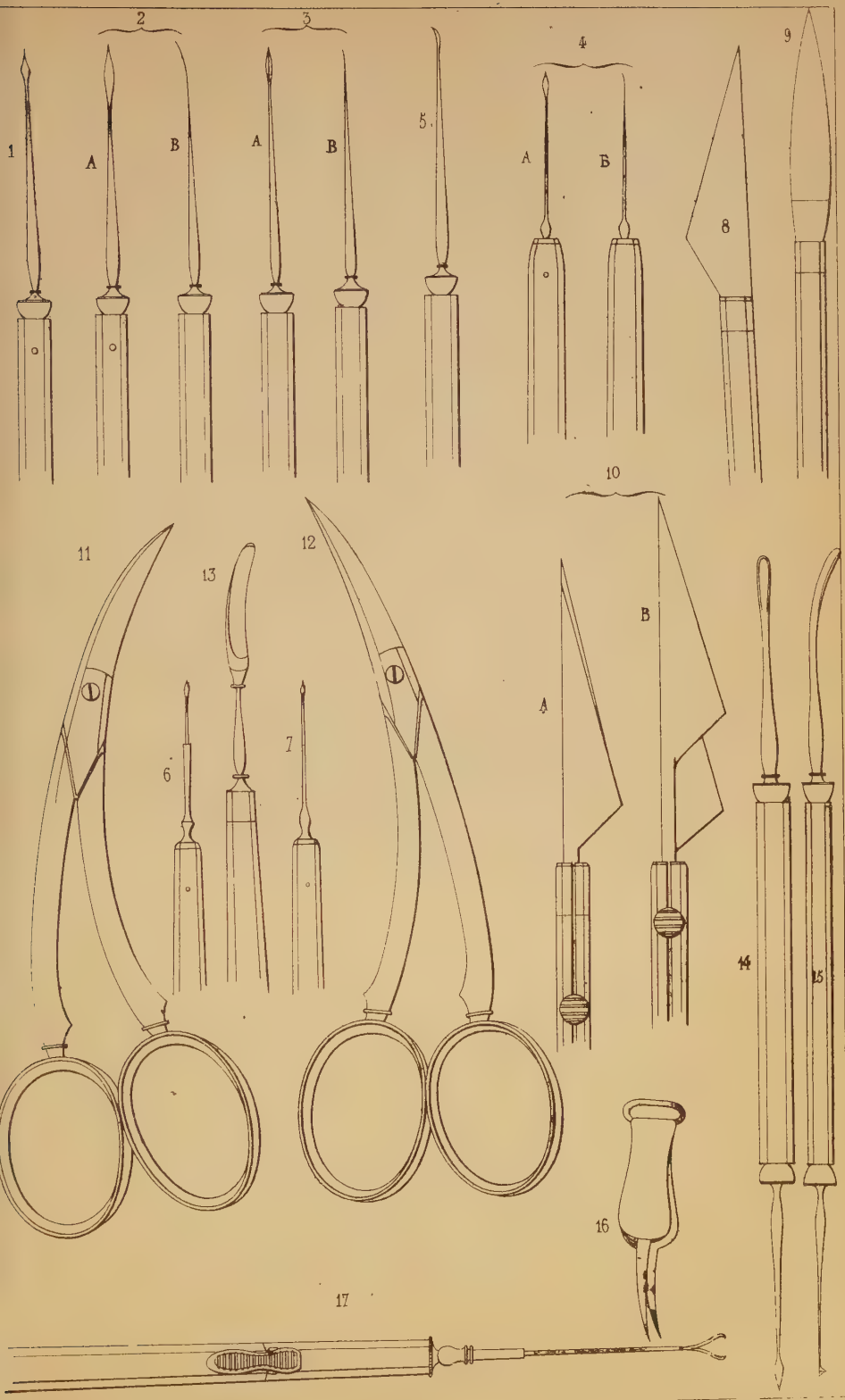

Imp. Lemercier Paris

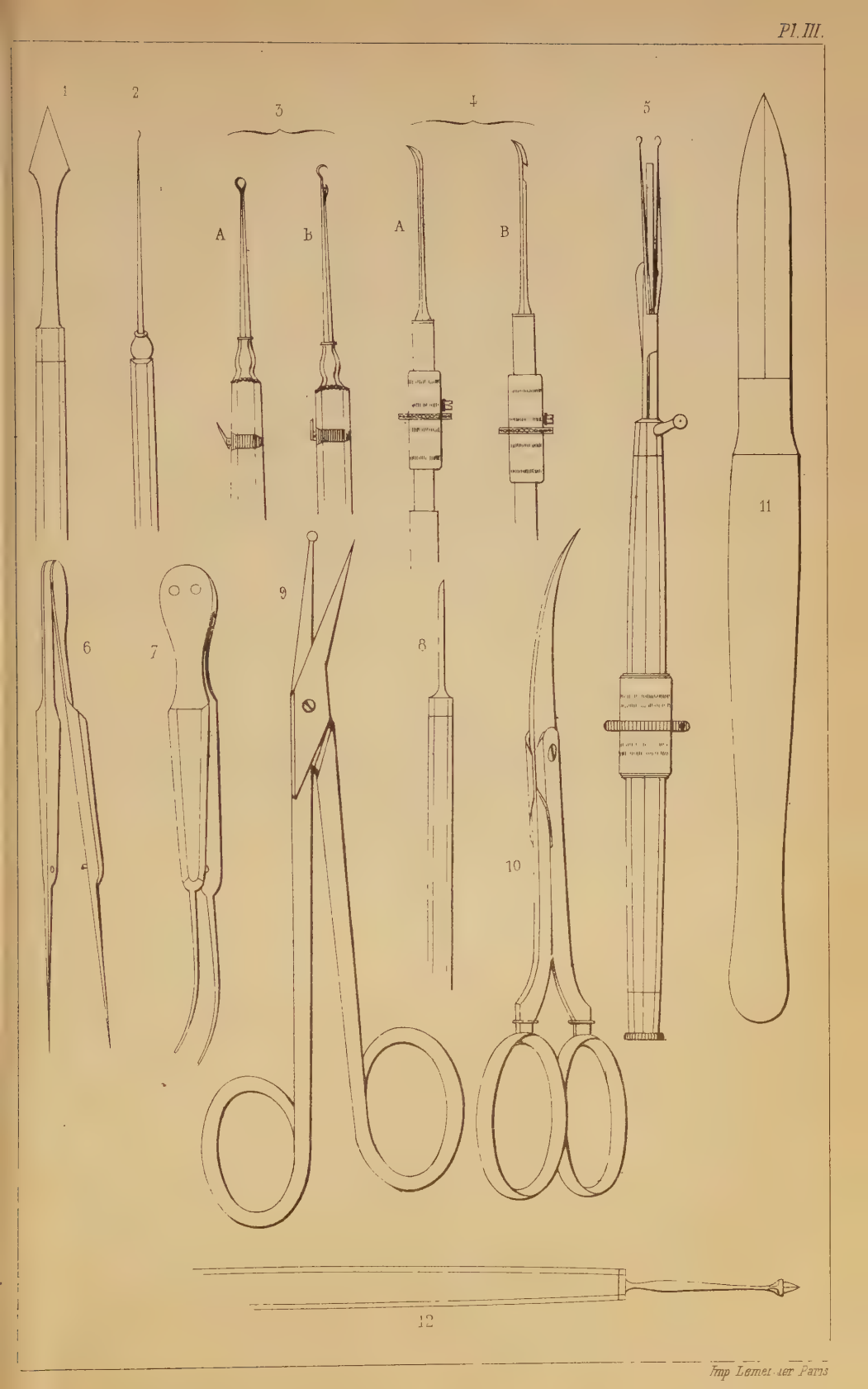

Imp. Lemercier Paris

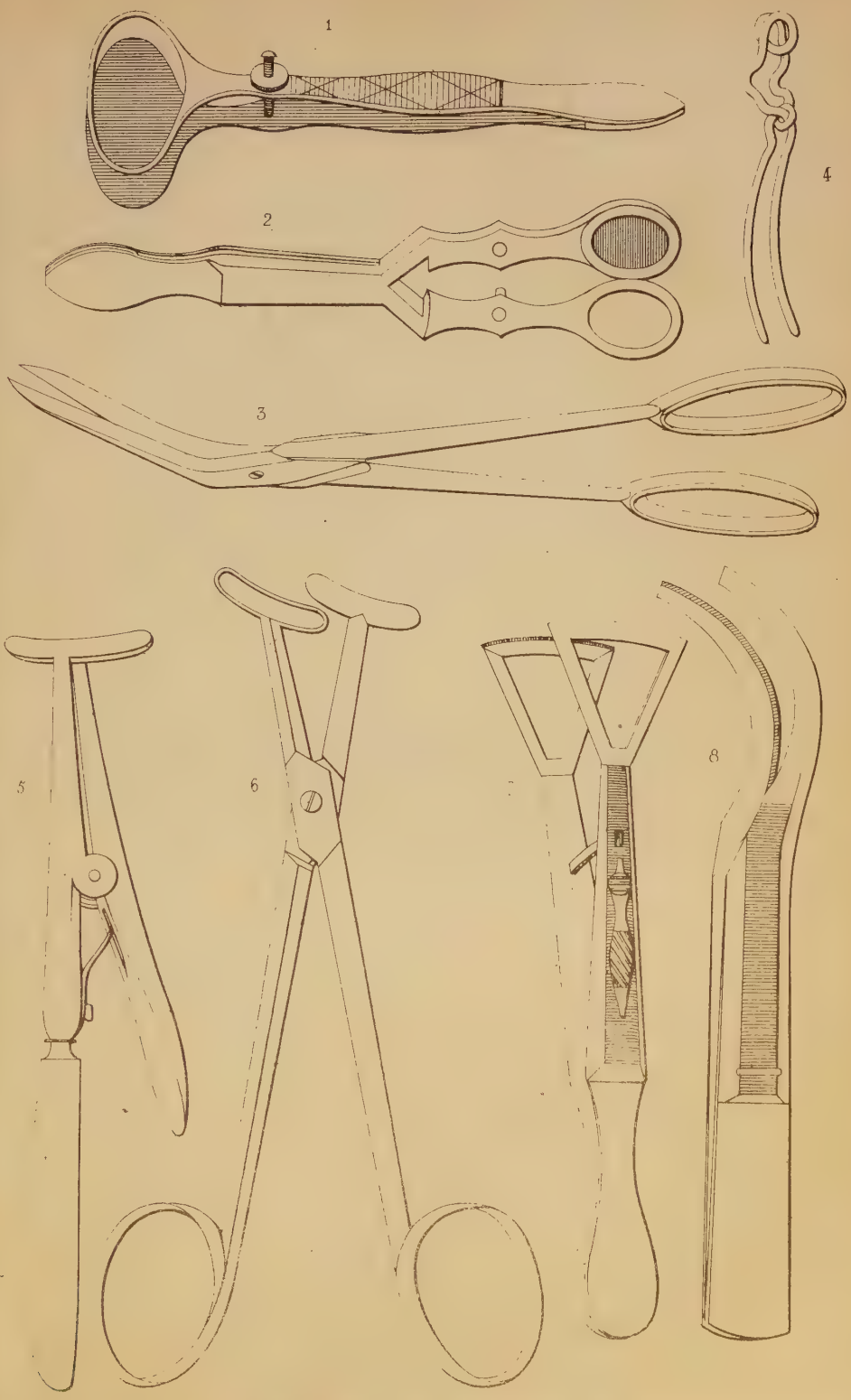

Imp Lemercier, Paris

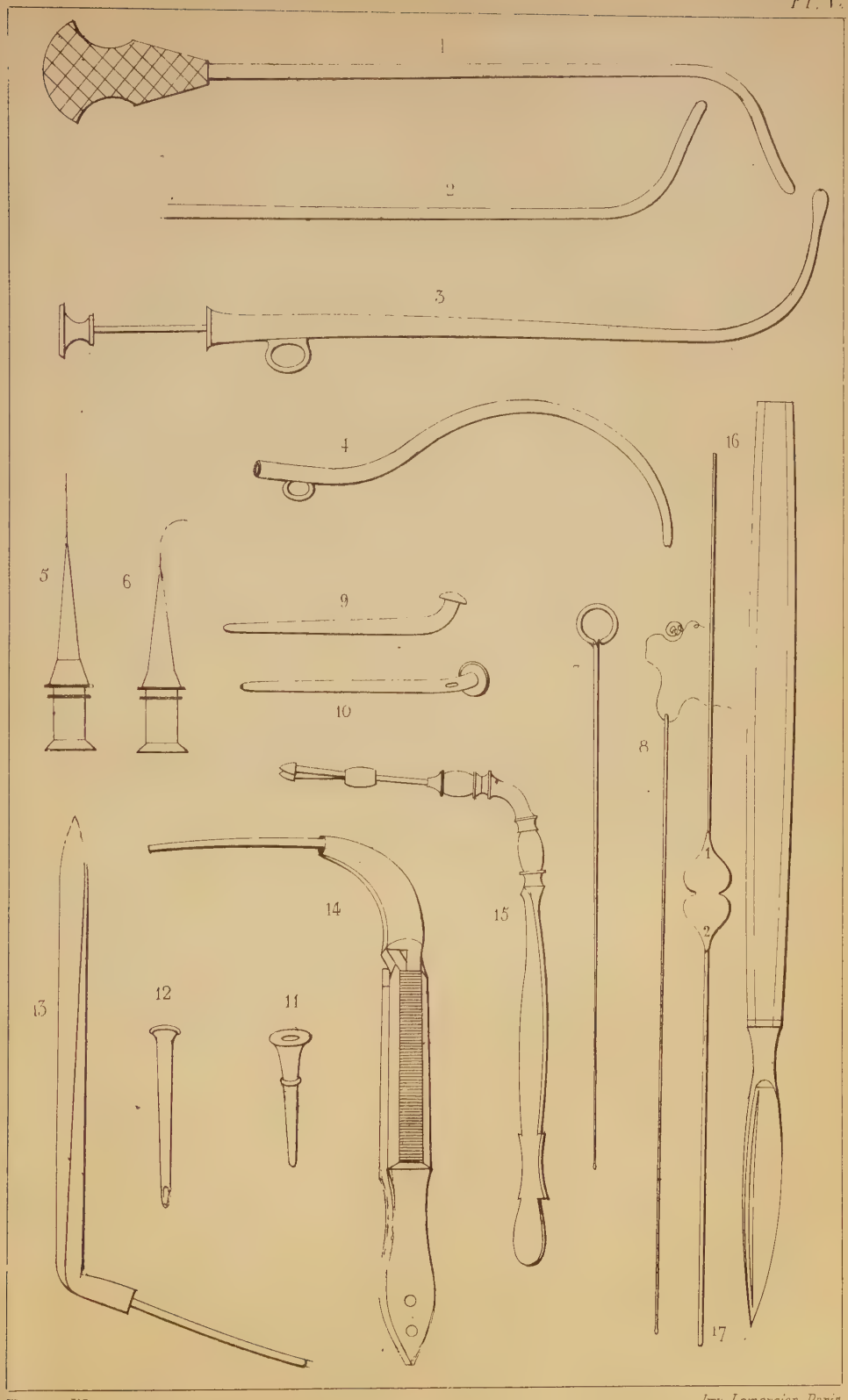

Plantrou lith

Imp. Lemercier Paris.

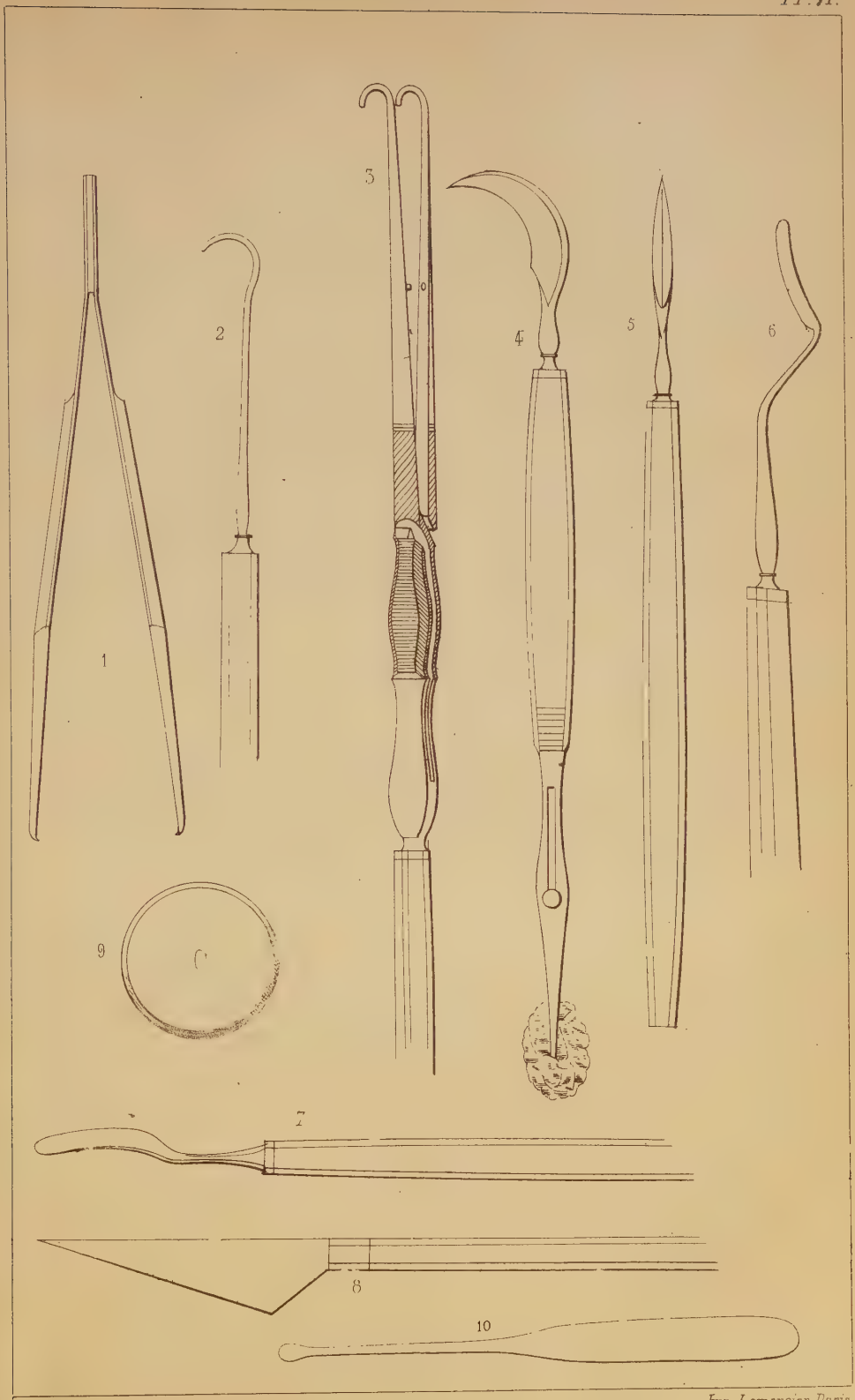

Plantrou lith

Imp Lemercier Paris

Pl VII

Fig. 1.

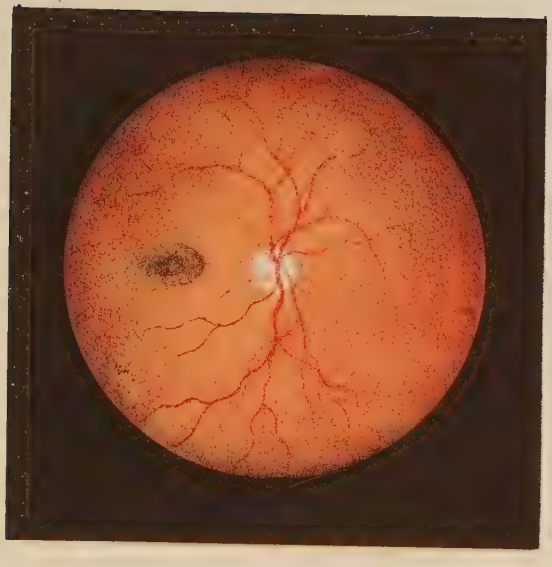

Fig. 2

A de Grandmont ad nat del

A de Lostalot Litho chr

Pl VIII

Fig. 1

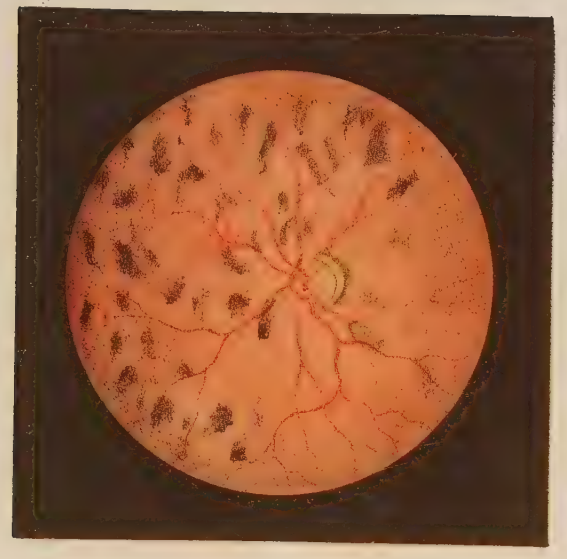

Fig 2

A. de Grandmont ad nat. del

A de Lostalot litho ch.

PL IX

Fig. 1



Fig. 2

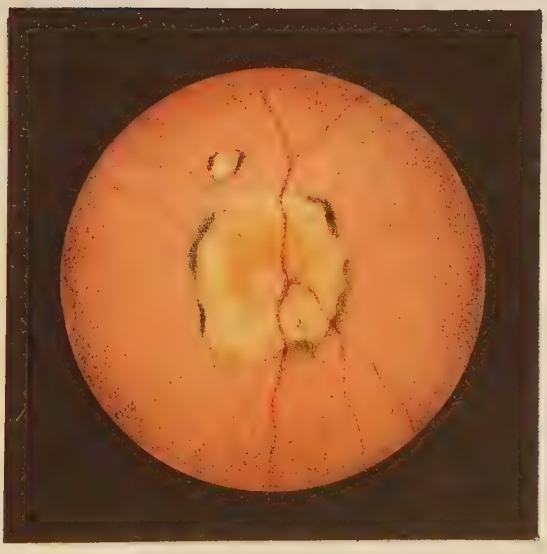

A de Grandmont ad nat del

A de Lostalot lithe ch

PL. X

Fig. 1

Fig. 2

A de Grandmont ad nat del

A de Lostalot Litho chi

Pl. XI

Fig 1

Fig 2

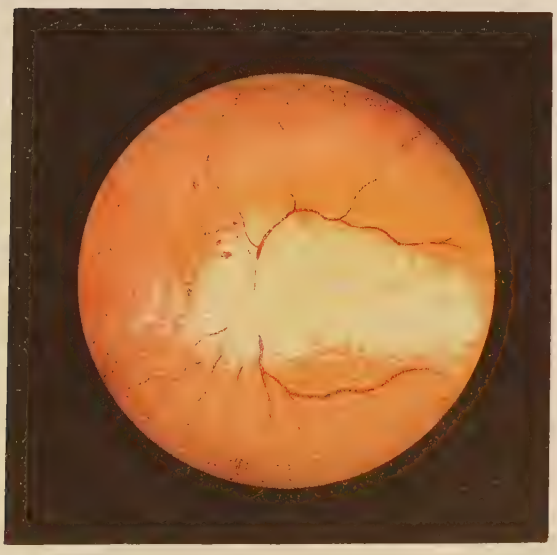

A. de Grandmont ad nat del

A. de Lostalot Litho chr

Imp. Lemercier rue de Seine 32 Paris

Pl. XII

Fig 1

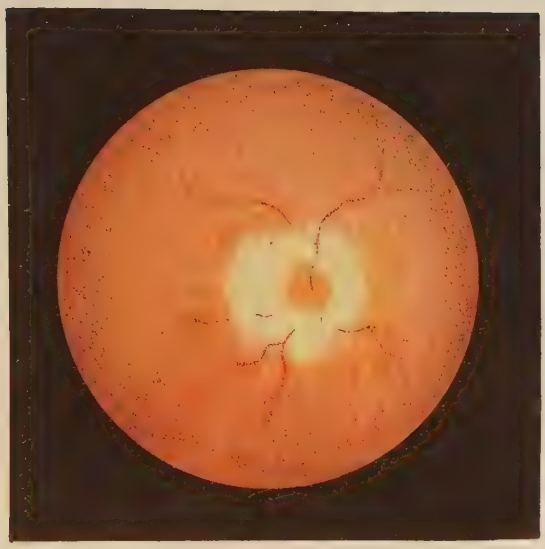

Fig 2

A. de Grandmont Ad nat del

A de Lostalot Litho ch

3 2044 048 942 130

3 2044 048 942 130